

КЛИНИЧЕСКАЯ ХИРУРГИЯ

**Справочное руководство
для врачей**

**Под редакцией
Ю.М.ПАНЦЫРЕВА**

МОСКВА «МЕДИЦИНА» 1988

ББК 54.5
К 49
УДК 617(035)

В. Л. Анзимиров, А. П. Баженова, В. А. Бухарин, Э. П. Вапцун, М. В. Волков, В. Г. Горюнов, В. К. Гоатицев, А. В. Григорян, А. А. Гринберг, М. В. Данилов, К. Л. Дедерер, Л. Я. Житникова, Б. А. Кадашов, А. П. Калинин, П. П. Кашиин, А. В. Каплет, А. Я. Коновалов*, М. Я. Лизанец, Я. А. Лопаткии, А. М. Маршак, Э. Р. Маттис, Ю. А. Нестеренко, Ю. М. Пинцырев, М. Д. Пациора, М. И. Перельман, В. С. Работников, Г. А. Рябов, Б. Д. Савчук, В. И. Сидоренко, А. А. Спирidonов, Э. Я. Степанов, В. Д. Федоров, К. Я. Цацаниди, Л. С. Цепя, А. А. Шалимов, Ю. Г. Шапошников, И. Я. Шевелев, С. И. Яковлев*

Составитель *А. А. Гринберг*, д-р мед. наук

Рецензенты: *А. А. Шалимов*, академик АН УССР,
директор Киевского НИИ клинической и экспериментальной хирургии;
П. П. Гук, канд. мед. наук, ст. научн. сотр. Киевского НИИ нейрохирургии.

Клиническая хирургия: Справочное руководство/
К49 *В. Л. Анзимиров, А. П. Баженова, В. А. Бухарин*
и др.; Под ред. *Ю. М. Панцырева*. - М.: Меди-
цина, 1988. - 640 с: ил.
ISBN 5-225-00038-X

В книге по органному принципу описаны хирургические болезни, их клиническая, лабораторная, инструментальная диагностика и лечебная тактика, предоперационная подготовка и послеоперационное ведение больных, нарушения гемостаза и их коррекция у хирургических больных, шок и гнойная инфекция. Представлены хирургия детского возраста, травматология, ортопедия и другие разделы хирургии. Книга предназначена для хирургов различного профиля.

411300000-214

039(01)-88

ISBN 5-225-00038-X

© Издательство «Медицина», Москва, 1988

Авторский коллектив

- | | |
|--------------------------------------|---|
| В. Л. АНЗИМИРОВ, к. м. н. | Институт нейрохирургии им. Н. Н. Бурденко, отдел нейрофизиологии |
| А. П. БАЖЕНОВА Д. м. н., проф. | |
| В. А. БУХАРИН, член-кор. АМН СССР | ИССХ им. А. Н. Бакулева, отделение врожденных пороков сердца |
| Э. Н. ВАНЦЯН, член-кор. АМН СССР | ВНЦХ АМН СССР, отделение хирургии желудка и пищевода |
| М. В. ВОЛКОВ, академик АМН СССР | ЦОЛИУВ, кафедра детской хирургии |
| В. Г. ГОРЮНОВ, д. м. н., проф. | НИИ урологии, МЗ РСФСР, отдел андрологии |
| В. К. ГОСТИЩЕВ, д. м. н., проф. | Г ММИ им. И. М. Сеченова, кафедра общей хирургии |
| А. В. ГРИГОРЯН , д. м. н., проф. | |
| А. А. ГРИНБЕРГ, д. м. н. | Городская клиническая больница № 15, Москва |
| М. В. ДАНИЛОВ, д. м. н. | Институт хирургии им. А. В. Вишневского, отделение абдоминальной хирургии |
| Ю. М. ДЕДЕРЕР, д. м. н., проф. | Алтайский мед. институт, кафедра хирургических болезней |
| Л. Н. ЖИТНИКОВА, к. м. н. | П МОЛГМИ им. Н. И. Пирогова, кафедра урологии |
| Б. А. КАДАШОВ, к. м. н. | Институт нейрохирургии им. Н. Н. Бурденко, отделение нейроонкологии |
| А. П. КАЛИНИН, д. м. н., проф. | МОНИКИ им. М. Ф. Владимирского, отделение хирургической эндокринологии |
| И. Н. КАНШИМ, д. м. н., проф. | Институт скорой помощи им. Н. В. Склифосовского, отделение неотложной хирургии органов грудной клетки |
| А. В. КАПЛАН, д. м. н., проф. | ЦИТО им. Н. Н. Приорова, отделение травматологии |
| А. Н. КОНОВАЛОВ, академик АМН СССР | Институт нейрохирургии им. Н. Н. Бурденко |
| М. Н. ЛИЗАНЕЦ, д. м. н., проф. | ЦОЛИУВ, кафедра хирургии |
| И. А. ЛОПАТКИН, академик АМН СССР | П МОЛГМИ им. Н. И. Пирогова, Институт нефрологии и урологии МЗ РСФСР |
| А. М. МАРШАК, д. м. н. | Москва |
| Э. Р. МАТТИС, к. м. н. | ЦИТО им. Н. Н. Приорова |
| Ю. Н. НЕСТЕРЕНКО, д. м. н., проф. | П МОЛГМИ им. Н. И. Пирогова, кафедра хирургических болезней |
| К). М. ПАНЦЫРЕВ, Д. м. н., проф. | И МОЛГМИ им. Н. И. Пирогова, кафедра хирургических болезней № 2 |
| <i>М. Д. ПАЦИОРМ</i> Д. м. н., проф. | |
| М. И. ПЕРЕЛЬМАН, академик АМН СССР | Г ММИ им. И. М. Сеченова, кафедра фтизиопульмонологии |
| В. С. РАБОТНИКОВ, д. м. н., проф. | ИССХ им. А. Н. Бакулева, отделение коронарной хирургии |
| Г. А. РЯБОВ, членкор. АМН СССР | Четвертое Главное управление при МЗ СССР, кафедра анестезиологии и реаниматологии |
| Б. Д. САВЧУК, д. м. н. | Четвертое Главное управление при МЗ СССР, хирургическая клиника |
| В. И. СИДОРЕНКО, к. м. н. | П МОЛГМИ им. Н. И. Пирогова, кафедра хирургических болезней № 2 |
| А. А. СПИРИДОНОВ, д. м. н. | ИССХ им. А. Н. Бакулева, отделение сосудистой хирургии |
| Э. А. СТЕПАНОВ, д. м. н., проф. | П МОЛГМИ им. Н. И. Пирогова, кафедра детской хирургии |

В Л ФЕДОРОВ. академик АМН СССР - Институт проктологии МЗ РСФСР
К Н ЦАЦАНИДИ. д. м. н., проф. - ВНЦХ АМН СССР, отделение поргальной гинертен-
 п Г 11FITA ч м н - ЦОЛИПК, отделение хирургической гематологии и
 * ' ' . клинической трансфузиологии
А А ШАЛИМОВ, академик АН УССР — Киевский институт экспериментальной и клинической
 хирургии
Ю Г ШАПОШНИКОВ, д. м. н., проф. - ЦИТО им. Н. Н. Приорова
 п н НІФВЈІФВ к м н - Институт нейрохирургий им. Н. Н. Бурденко, ...
 и. п. ш ш ы . и . деление функциональной нейрохирургии
Г И ЯК'ОВЛЕВ к м н - Институт скорой помощи им. Н. В. Склифосовского,
 ^ ' * - отделение неотложной хирургии органов грудной
 клетки

Предисловие

Идея создания краткого руководства по клинической хирургии родилась закономерно и прежде всего потому, что в специальной отечественной литературе подобного руководства нет. А между тем такая книга полезна для практического хирурга и не может быть заменена монографическими изданиями по отдельным частным вопросам хирургии.

Понятно, что такая книга, как справочное руководство, должна иметь свои особенности, однако в настоящем издании мы отказались от традиционного подхода, избрав, как нам кажется, более рациональное ее построение. Систематическое изложение отдельных разделов хирургии ведется последовательно по принятому в руководствах единому плану. Каждая глава, посвященная заболеваниям отдельных органов и систем, состоит из двух разделов: в первом представлены общие вопросы диагностики и хирургического лечения этих болезней, во втором — вопросы частной хирургии. Исключение составляют те главы, в которых описаны наиболее важные синдромы (кишечная непроходимость, желудочно-кишечное кровотечение), а также практически значимые вопросы хирургии (интенсивная терапия, предоперационная подготовка и послеоперационное ведение больных, шок, хирургическая инфекция).

Включение в руководство ряда разделов, смежных с общей хирургией, таких, как «Почки и мочеполовые органы», «Травматология», «Ортопедия», «Нейрохирургия», «Хирургическая эндокринология» и др., вряд ли нуждается в объяснении. Современное состояние хирургической дисциплины таково, что стремительный рост общей суммы знаний в различных ее областях стал уже обычным делом и профессиональной жизни хирурга хватает на глубокое освоение только какого-то одного раздела хирургии. Именно поэтому практическому хирургу будет полезно иметь под рукой краткое руководство по клинической хирургии, где он найдет необходимые ему сведения по различным разделам, смежным с избранной им областью хирургии.

Авторский коллектив руководства в подавляющем большинстве представлен известными специалистами и руководителями ведущих хирургических учреждений нашей страны, чьи труды в отдельных областях хирургии общепризнаны.

Заметим, что подготовка подобного руководства является весьма сложным делом, требующим больших усилий коллектива авторов, редакторов и длительного времени. Всегда надо быть готовым к тому, что вышедшая в свет книга практически сразу нуждается в дополнениях. Это досадное обстоятельство имеет и свою оборотную сторону — оно лишней раз напоминает о неумном беге времени и подчеркивает необходимость постоянного профессионального совершенствования.

Авторы понимают, что настоящее руководство по клинической хирургии в своем первом издании не лишено и других недостатков и с благодарностью примут замечания благосклонных читателей.

Профессор Ю. М. Панцырск

Москва, апрель, 1987 г.

Глава I

НАРУШЕНИЯ ГОМЕОСТАЗА У ХИРУРГИЧЕСКИХ БОЛЬНЫХ И ПРИНЦИПЫ ИХ КОРРЕКЦИИ

В 1858 г. СI. Bernard выдвинул положение о том, что «постоянство внутренней среды есть условие свободной независимой жизни». Понятию «постоянства внутренней среды» было дано название «гомеостаз» («гомеостазис»), Гомеоегаз — состояние полной сбалансированности всех показателей внутренней среды, обуславливающей ее постоянство и устойчивость, т. е. изоволемиа, изогидрия и изоосмия. Гомеостаз поддерживается не только нормальными пределами колебаний бесчисленных констант человеческого организма, но и нормальным ходом всех физиологических процессов: кровообращения, внешнего и внутреннего дыхания, метаболизма и др. Нарушения этих процессов, приводящие к нарушениям состава и взаимоотношений всех или отдельных компонентов внутренней среды, и есть нарушения гомеостаза.

Острая сердечно-сосудистая недостаточность

Острая сердечно-сосудистая недостаточность — это состояние острого уменьшения системного кровотока в связи с уменьшением сердечного выброса, возникающее на фоне измененной активности периферических сосудов. Термин «синдром малого выброса» обозначает состояние более или менее выраженного снижения сердечного выброса независимо от причины, вызвавшей его (депрессия миокарда, перераспределение крови или гиповолемиа). Термины «острая сердечно-сосудистая недостаточность» и «синдром малого выброса» по патофизиологической сути идентичны.

Все случаи гипотонии во время операции и наркоза независимо от их причины следует рассматривать как малый выброс. При этом возможна различная выраженность синдрома — от легкой гипотонии без особых последствий до так называемого неэффективного сердца и асистолии. Главные причины малого выброса во время и после операции: геморрагия и гиповолемиа, гипоксия, кардиотоксический эффект анестезии, нарушения ритма сердца, другие причины (эмболия легочной артерии, инфаркт миокарда, анафилаксия и др.).

Кровотеря и гиповолемиа вызывают состояние малого выброса в связи с уменьшением венозного возврата, которое развивается первоначально на фоне удовлетворительной сократимости сердца и становится декомпен-

сированным при развитии гиповолемического шока. Гипоксия, токсическое влияние высоких доз анестетиков и нарушения ритма сердца обуславливают сердечную недостаточность в результате повреждения сократительной функции миокарда. В большинстве случаев сердечная недостаточность такого рода проявляется гипотонией.

Острая левожелудочковая недостаточность. В ходе анестезии и операции возможно также развитие типичной левожелудочковой недостаточности на фоне гипертонии, а иногда и нормотонии. При этом нередко доминирует клиника острого отека легких.

Патофизиологической предпосылкой для возникновения острой левожелудочковой недостаточности является особенность коронарного кровотока в левом желудочке, который осуществляется только в фазу диастолы (в отличие от кровотока по коронарным сосудам правого желудочка и сосудам других органов). При этом всякое снижение сердечного выброса (из-за угнетения сократительных свойств миокарда или из-за высокого периферического сопротивления, как при гипертонии) приводит к еще большему снижению коронарного кровотока и ослаблению насосной функции сердца.

Диагностика. Главные признаки изолированной левожелудочковой недостаточности: одышка, цианоз, тахикардия, изменения в легких — сначала острый интерстициальный, а затем и альвеолярный отек (ослабленное и жесткое дыхание, нарастающее количество влажных хрипов вплоть до крупнопузырчатых с отделением пенистой, иногда окрашенной кровью мокротой). При сохраненном сознании возможно возбуждение больного. Подобная картина может развиваться как при нормотонии, так и на фоне гипо- и гипертензии. С развитием отека легких к первичным признакам циркуляторной гипоксии присоединяется гипоксия, связанная с нарушением оксигенации крови в легких. Различают две формы отека легких. Первая возникает при артериальной гипертонии, недостаточности аортальных клапанов и у больных с патологией сосудов головного мозга. Общей патофизиологической основой этой формы гипертонии является высокий сердечный выброс и повышенное АД как в большом, так и в малом круге кровообращения. Для второй формы гипертонии характерен малый сердечный выброс (инфаркт миокарда, митральный или аортальный стеноз, миокардит, выраженная интоксикация и

сняж с другими заболеваниями, в том числе хирургическими). АД, как правило, понижено, типично повышенное давление в легочной артерии. В хирургической и анестезиологической практике левожелудочковая недостаточность (отек легких) развивается в большинстве случаев в связи с малым сердечным выбросом.

Лечение. В начальной стадии острая левожелудочковая недостаточность поддается комплексному лечению таламоналом, сердечными гликозидами и эуфиллином. В поздних стадиях с развернутой клиникой отека легких требуется комплекс интенсивных мероприятий, направленных не только на улучшение коронарного кровообращения, сократимости миокарда и увеличение сердечного выброса, но и на устранение гипоксии. При отсутствии отека легких лечение начинают с в/в введения 2—3 мл таламонала, 0,05% раствора строфантина (0,5–0,7 мл) в 20 мл 40% раствора глюкозы, а также внутривенного введения эуфиллина (5–10 мл 2,4% раствора).

При отеке легких на почве острой левожелудочковой недостаточности пунктируют и катетеризируют одну из центральных вен — подключичную, внутреннюю яремную или катетеризируют кубитальную вену; придают больному полусидячее положение и начинают ингаляцию кислорода через маску; вводят в/в таламонал — 2—3 мл или отдельно фентанил и дроперидол по 2—3 мл, хорошее седативное действие оказывает также введение 10—20 мг морфина; при нормотонии или гипертонии в/в вводят 25—50 мг пентамина (после введения тест-дозы 10—15 мг) или 0,5—1 мл 2% раствора бензогексония в изотоническом растворе хлорида натрия. Целесообразно также введение арфонада капельно от 50 до 300 мг в глюкозу или гитрония в тех же дозах. Контролем дозы и скорости введения ганглиоблокаторов является АД, которое при исходной гипертонии должно быть снижено до нормы, а при исходной нормотонии не должно снижаться более чем на 10—20%. Вводят в/в гидрокортизон 10—20 мг/кг в течение 4—6 ч или преднизолон 120—150 мг в изотоническом растворе хлорида натрия. Осуществляют форсированный диурез фуросемидом (лазиксом), который вводят в/в по 40—80 мг. Далее фракционно вводят строфантин по 0,2—0,25 мл 0,05% раствора каждые 6 ч. В качестве пеногасителя используют 30—70% этиловый спирт, который ингалируют в потоке кислорода через маску.

Острая правожелудочковая недостаточность. Изолированная недостаточность правого желудочка — довольно редкий синдром; во время операции возникает в результате переливания нитратной крови без одновременного введения хлорида кальция и новокаина. Она *может* развиваться также при быстром переливании гипертонических растворов, например глюкозы, или реиопеконтрастных веществ, которые вызывают спазм сосудов легочного круга кровообращения и повышают их сопротивление. Тромбоэмболия легочной артерии, так же

как и тромбоз ее концевых ветвей, весип протекает с ирвожелудочковой истдотачностью.

Клиническая картина обычно характеризуется нарастающей тахикардией и снижением АД, цианозом и одышкой. Основным симптомом — резкое повышение нейтрального венозного давления — до 300—400 мм вод. ст., сопровождающееся набуханием периферических вен и *увеличением печени*.

Лечение направлено на устранение причины правожелудочковой недостаточности. при нитратной интоксикации обязательно в/в введение хлорида или глюконата кальция по 10 мл 10% раствора на каждые 50 мл перелитой крови и 5—10 мл 0,5% раствора новокаина. Целесообразно также введение 10 мл 2,4% раствора эуфиллина. При тромбоэмболии легочной артерии катетеризируют легочную артерию, производят ангиопульмонографию и в зону тромбоза вводят капельно 50000—100000 ЕД стрептазы в течение 1 ч, затем дважды повторяют введение этой дозы в течение суток. Последующую гипокоагуляцию поддерживают круглосуточным капельным введением гепарина по 1000—1500 ЕД/ч в течение 2—3 сут.

Острая недостаточность обоих желудочков сердца. В операционной практике острая недостаточность сердца чаще всего развивается в результате кардиотоксического эффекта различных анестетиков (фторотан, метоксифлуран, барбитураты). У больных развиваются гипотония, тахикардия и симптомы циркуляторной и гипоксической гипоксии, повышается центральное венозное давление, набухают периферические **вены**, развивается **цианоз**, **увеличивается печень**. В терминальных стадиях острой сердечной недостаточности возникает отек легких.

Лечение направлено на устранение причин синдрома и улучшение сократимости миокарда.

Острая сосудистая недостаточность. В большинстве случаев развивается в результате воздействия местного анестетика, например три-мекаина, на преганглионарные волокна симпатической нервной системы при спинномозговой и перидуральной (иногда местной) анестезии, а также вследствие непосредственного воздействия больших доз анестетика, например фторотана, на вазомоторные центры. Другой причиной может быть вазоплегический эффект гистамина и серотонина при различных анафилактических реакциях. В некоторых случаях сосудистая недостаточность бывает связана с передозировкой ганглиоблокаторов (арфонад, пентамин, гитроний и др.) при так называемой управляемой гипотонии.

Клиническая картина характеризуется внезапной гипотонией, снижением центрального венозного давления, бледностью, глухостью тонов сердца, частым малым пульсом или его отсутствием. Иногда возникают генерализованные и локальные судороги.

Лечение должно быть направлено на устранение вазодилатации. Вводят в/в адреналин (30—60 капель раствора, содержащего

1—2 мг адреналина, в 100 мл 5% раствора глюкозы), или норадреналин (30—60 капель раствора, содержащего 2—4 мг норадреналина, в 100 мл 5% раствора глюкозы), или ангиотензинамид (раствор, содержащий 0,5 мг ангиотензинамида, в 100 мл 5% раствора глюкозы — 20 капель в 1 мин). При глубоком коллапсе, угрожающем асистолией, вазопрессоры вводят в/в по 0,5 мл или внутрисердечно.

Острая дыхательная недостаточность

Острая дыхательная недостаточность (ОДН) — состояние, при котором общий газообмен на уровне легких при любой частоте и объеме дыхания меньше общего газообмена на уровне тканей.

Этиология, патогенез. Существует 6 групп причин ОДН. 1. *Нарушения нормальной деятельности центров*, контролирующих функцию дыхания и расположенных в области ствола мозга и моста мозга (варолиева моста): лекарственная депрессия дыхательного центра; влияние метаболитов, например углекислоты (гиперкапническая кома), органических кислот, продуктов азотистого обмена; неврологические причины (геморрагическое или ишемическое размягчение мозга, опухоль мозга и др.), отек мозга в результате перенесенной гипоксии или травмы мозга. 2. *Нарушения нейромышечной проводимости*: полиомиелит или столбняк; тяжелая миастения и миопатия; частичный или полный паралич мышц после введения релаксантов; нарушение баланса калия, порфирия или в связи с метаболическим ацидозом. 3. *Нарушения диффузии газов через альвеолокапиллярную мембрану*: тяжелая эмфизема легких и пневмосклероз; крупозная пневмония и бронхопневмония; отек легких любого происхождения; так называемый синдром влажного легкого у больных в критических состояниях, например, при шоке, инфаркте миокарда, перитоните, панкреонекрозе и др. 4. *Нарушения отношения вентиляция/перфузия* (так называемое внутрилегочное шунтирование), развивающиеся обычно параллельно нарушениям диффузии газов через альвеолокапиллярную мембрану, являются наиболее частой в клинической практике причиной ОДН. Непосредственными причинами могут быть: травматический, геморрагический, кардиогенный и токсико-инфекционный шок; острые воспалительные заболевания легких (крупозная пневмония); тяжелая интоксикация (перитонит, панкреонекроз, уремия и др.); массивные гемотрансфузии и искусственное кровообращение. В формировании нарушений отношения вентиляция/перфузия в общей неравномерности газообменных функций легких главную роль играют так называемый сладж-синдром, т. е. агрегация эритроцитов и тромбоцитов в легочных капиллярах, а также внутрисосудистая коагуляция крови, жировая микроэмболия легочных сосудов, обтурационные, конгестивные и «сурфактантные» ателектазы и некоторые

другие факторы. 5. *Нарушения целостности дыхательного аппарата* и его заболевания: открытый пневмоторакс; множественные переломы ребер; тяжелый кифосколиоз; анкилозирующий спондилоартроз. 6. *Острая обструкция дыхательных путей*: острые бронхообструктивные состояния (бронхоспазм, приступ бронхиальной астмы, астматический статус); обструкция дыхательных путей рвотными массами, кровью, инородным телом и др., а также паралич головок связок, обструкция новообразованиями в области глотки, гортани и трахеи, рубцовый стеноз гортани и трахеи; внешнее сдавление трахеи и бронхов опухолью средостения, загрудинным зобом или гематомой.

Диагностика. Ключевым симптомом и следствием ОДН является гипоксия и присоединяющаяся к ней в отдельных случаях гиперкапния. Показатели PaO_2 ниже 75—70 мм рт. ст., соответствующие насыщению артериальной крови кислородом не выше 90%, или $PaCO_2$ выше 50—55 мм рт. ст. являются абсолютными симптомами ОДН. PO_2 капиллярной крови не отражает уровня газообмена в легких и, следовательно, не является критерием дыхательной недостаточности. Характер и выраженность ОДН могут быть определены методом расчета легочного шунта на основе информации о PO_2 , PCO_2 и величине сердечного выброса при дыхании больного атмосферным воздухом и чистым кислородом. Другие симптомы имеют важное, но относительное значение в диагностике и оценке ОДН; они могут наблюдаться при ОДН, но могут и отсутствовать. Одышка и тахикардия являются важнейшими клиническими симптомами. Одышка может отсутствовать, например, в случаях поражения ЦНС. Развитие же синдрома шокового легкого, как правило, начинается с гипервентиляции (одышки) еще до возникновения гипоксемии. Парадоксальное дыхание может наблюдаться при расстройстве центральных регулирующих механизмов дыхания, а также при остаточной кураризации. Цианоз является важным клиническим симптомом, хотя имеет высокую и даже абсолютную ценность лишь при нормальных показателях содержания гемоглобина в крови. При высоком содержании гемоглобина наличие цианоза не является абсолютным показателем недостаточности дыхания. Отсутствие цианоза у больного с анемией не свидетельствует об отсутствии гипоксии (но не гипоксемии). Спутанность и потеря сознания могут наблюдаться лишь при глубокой ОДН. Пульс по мере углубления ОДН учащается; напряженный и полный вначале, в финальных стадиях синдрома он становится малым. АД сначала имеет тенденцию к повышению параллельно учащению пульса, но при глубокой дыхательной недостаточности резко снижается. Гипертония более характерна для острой пшеркапнии.

Синдром шокового легкого, помимо часто встречающейся послеоперационной пневмонии, является наиболее важным вариантом ОДН в хирургии.

Этиология. патогенез. Важную

роль играют травма и интоксикация, переливание больших количеств крови и различных растворов, венозная перегрузка легких и интерстициальный отек легких, изменения реологических свойств крови и изменения физических свойств эритроцитов и тромбоцитов, развитие в связи с этим нарушений свертывания крови и образование внутрисосудистых конгломератов и агрегатов, повреждающий эффект длительной кислородотерапии и измененного жирового обмена при шоке, аспирация рвотных масс и инфекционный фактор, а также ателектазы, обусловленные обтурацией бронхов и бронхиол, нарушением функции сурфактанта, гиповентиляцией, венозным переполнением легких и интерстициальным отеком их.

Клиническая картина. Первые фазы синдрома характеризуются одышкой (гипервентиляцией) при отсутствии лабораторных признаков гипоксии — PO_2 длительно остается на удовлетворительном уровне. У больных развивается гипокарбия и дыхательный алкалоз, который позже становится метаболическим. В дальнейшем присоединяется гипоксемия со снижением уровня PaO_2 , не превышающего 70—75 мм рт. ст. при дыхании атмосферным воздухом. Ингаляция чистого кислорода способна лишь незначительно повысить PO_2 . Это свидетельствует о развитии у больного легочного шунта, который достигает в этот период 20—15% сердечного выброса. Прогрессирующая гипоксемия, несмотря на ИВЛ, в большинстве случаев является признаком неудовлетворительного прогноза. Альвеолярно-артериальный градиент по кислороду в этих случаях достигает 20—40%, хотя выведение углекислоты все еще остается удовлетворительным. С переводом на ИВЛ общее состояние больного несколько улучшается, хотя объективные показатели и прежде всего показатели внутри легочного шунтирования и альвеолярно-артериального градиента по кислороду длительно остаются неудовлетворительными. Важнейшим признаком улучшения является возможность снижения объемов вентиляции легких и улучшение показателей податливости легких.

Лечение. Немедленное устранение причин ОДН, например стеноза гортани или трахеи. При длительно действующих и постоянных причинах ОДН применяют заместительные методы лечения, например длительную ИВЛ. Симптоматическое лечение обычно направлено на устранение или уменьшение гипоксии, чаще это увеличение концентрации кислорода во вдыхаемой смеси. Наиболее трудно лечение дыхательной недостаточности, связанной с нарушением диффузии газов через альвеоло-капиллярную мембрану и с нарушением отношения вентиляция/перфузия.

Лечение синдрома ОДН при критических состояниях и шоке должно быть комплексным, предусматривающим специфическую коррекцию гипоксии и общие мероприятия. Катетерируют внутреннюю яремную или подключичную вену, а также мочевой пузырь. Периодически контролируют ЦВД. У ряда боль-

ных возникает необходимость интубации катетеризации лучевой артерии для контроля кислородного баланса по состоянию артериальной крови. Необходимое для восполнения кровопотери и коррекции гиповолемии количество крови, различных растворов, сердечных средств и осмотических диуретиков определяется с учетом ЦВД, АД, частоты пульса и величины диуреза. Относительно высокие цифры ЦВД (однако не выше 150 мм вол. ст.) предпочтительнее низких. Постоянно низкое ЦВД, реагирующее повышением на внутривенные введения жидкостей, является признаком функционально низкого объема крови, требующего немедленной коррекции. Диурез не должен быть ниже 60 мл/ч. При остром дефиците ОЦК предпочтение отдают переливанию свежей крови (еще лучше замороженных эритроцитов или эритроцитарной массы), после чего добавляют препараты плазмы, электролитные и плазмозамещающие растворы. Отношение объема переливаемой крови к объему сбалансированных солевых растворов, полиглобулина, реополиглобулина и препаратов плазмы должно быть не более 1 : 3. При определении баланса жидкостей должны быть учтены и перспирационные потери, которые в среднем составляют 750—1500 мл. Почечную потерю жидкости восполняют сбалансированными солевыми растворами. Дефицит объема плазмы восполняют инфузией препаратов плазмы, полиглобулина, альбумина, протеина и раствора желатина. Маннитол применяют на ранних стадиях синдрома у больных с олигурией. Общее правило — воздержание от вазопрессоров, особенно в тех случаях, когда дефицит жидкостных объемов не устранен.

Основной специфической терапией ОДН при критических состояниях и шоке является раннее начало респираторного лечения. Практика показывает, что в большинстве случаев опаздывают с началом ИВЛ, рассчитывая на скорый перелом в ходе болезни в лучшую сторону. Установлению точных и безусловных показаний к проведению ИВЛ в ряде случаев мешает отсутствие признаков гипоксии в первые фазы синдрома.

Целесообразно использовать для ИВЛ только стационарные респираторы с частотой дыхания между 15 и 20 в 1 мин. У больных хроническими обструктивными заболеваниями предпочтительнее 10—12 дыхательных циклов в 1 мин. При интенсивной спонтанной вентиляции (гиперпноэ) ИВЛ начинают в режиме гипервентиляции с частотой около 25—28 в 1 мин и объемом около 15—20 л/мин.

Оптимальный дыхательный объем близок к 12 мл/кг при частоте 10—20 в 1 мин. Значительно больший минутный объем вентиляции требуется у больных острой пневмонией, а также при тромбозе мелких ветвей легочной артерий, когда альвеолярное мертвое пространство заметно увеличено. ИВЛ с использованием высоких объемов существенно влияет на кровообращение больного. Повышение ЦВД при ИВЛ с одновременным снижением АД свидетельствует о высоком среднем внутри-

грудном давлении, чего необходимо избегать. В последние годы все шире применяют методику положительного давления в конце выдоха (ПДКВ), при которой в дыхательной системе аппарат-больной имеет остаточное положительное давление около 5—8 мм рт. ст. в фазе выдоха. Эта методика существенно улучшает условия оксигенации крови в легких. ПДКВ не показано при ИВЛ у больных с бронхообструктивным типом дыхательной недостаточности, а также у больных с эмфиземой легких и пневмосклерозом.

Отношение длительности инспираторной фазы к экспираторной должно быть 1:3; величина инспираторного давления обычно определяется податливостью легких и у некоторых больных достигает 30—40 см вод. ст. Оптимальной и безвредной даже при длительной ИВЛ является концентрация кислорода в дыхательной смеси около 30—40 и не выше 50%.

Для достижения синхронизации дыхания больного с работой аппарата целесообразна следующая последовательность. Для облегчения синхронизации больному вводят в/в 10—20 мг диазепама. Спонтанное дыхание пытаются подавить ручной гипервентиляцией, для чего МОД доводят до 15—20—25 л/мин. При отсутствии синхронизации целесообразно ввести в/в 10—20 мг морфина. Если синхронизации не удается достигнуть описанными способами, больному вводят в/в оксибутират натрия из расчета 70—100 мг/кг. Последнее мероприятие — использование антидеполяризующих мышечных релаксантов — 15—30 мг тубарина, 3—6 мг павуллона (панкурониумбромида) или 2—4 мг ардуана.

Водно-электролитный баланс

Водные среды организма и осмолярность. Вода составляет примерно 60% массы тела здорового мужчины (около 42 л при массе тела 70 кг). В женском организме общее количество воды около 50%. Нормальные отклонения от средних значений примерно в пределах 15% в обе стороны. У детей содержание воды в организме выше, чем у взрослых; с возрастом постепенно уменьшается. Внутриклеточная вода составляет примерно 30—40% массы тела (около 28 л у мужчин при массе тела 70 кг), являясь основным компонентом внутриклеточного пространства. Внеклеточная вода составляет примерно 20% массы тела (около 14 л). Внеклеточная жидкость состоит из интерстициальной воды, в которую входит также вода связок и хрящей (около 15—16%, массы тела, или 10,5 л), плазмы (около 4—5%, или 2,8 л) и лимфы и гранцеллюлярной воды (0,5—1% массы тела), обычно не принимающей активного участия в метаболических процессах (ликвор, внутрисуставная жидкость и содержимое желудочно-кишечного тракта).

Осмотическое давление раствора может быть выражено гидростатическим давлением, которое должно быть приложено к раствору.

чтобы удержать его в объемном равновесии с простым растворителем, когда раствор и растворитель разделены мембраной, проницаемой только для растворителя. Осмотическое давление определяется количеством частиц, растворенных в воде, и не зависит от их массы, размеров и валентности.

Осмолярность раствора, выраженная в миллиосмолях (мОсм), может быть определена количеством миллимолей (но не миллиэквивалентов), растворенных в 1 л воды солей, плюс число недиссоциированных субстанций (глюкоза, мочевины) или слабодиссоциированных субстанций (белок). Осмолярность определяют с помощью осмометра.

Осмолярность нормальной плазмы — величина достаточно постоянная и равна 285—295 мОсм. Из общей осмолярности лишь 2 мОсм обусловлены растворенными в плазме белками. Таким образом, главным компонентом плазмы, обеспечивающим ее осмолярность, являются растворенные в ней ионы натрия и хлора (около 140 и 100 мОсм соответственно).

Как полагают, внутриклеточная и внеклеточная молярная концентрация должна быть одинаковой, несмотря на качественные различия в ионном составе внутри клетки и во внеклеточном пространстве.

С 1976 г. в соответствии с Международной системой (СИ) количество веществ в растворе принято выражать в миллимолях на 1 л (ммоль/л). Понятие «осмолярность», принятое в зарубежной и отечественной литературе, эквивалентно понятию «молярность», или «молярная концентрация». Единицами «мэкв» пользуются тогда, когда хотят отразить электрические взаимоотношения в растворе; единицу «ммоль» используют для выражения молярной концентрации, т. е. общего числа частиц в растворе независимо от того, несут ли они электрический заряд или нейтральны; единицы «мОсм» удобны для того, чтобы показать осмотическую силу раствора. По существу понятия «мОсм» и «ммоль» для биологических растворов идентичны.

Электролитный состав человеческого организма. Натрий является преимущественно катионом внеклеточной жидкости (табл. I). Хлориды и бикарбонат представляют собой анионную электролитную группу внеклеточного пространства. В клеточном пространстве определяющим катионом является калий, а анионная группа представлена фосфатами, сульфатами, белками, органическими кислотами и в меньшей степени бикарбонатами.

Анионы, находящиеся внутри клетки, обычно поливалентны и через клеточную мембрану свободно не проникают. Единственным клеточным катионом, для которого клеточная мембрана проницаема и который находится в клетке в свободном состоянии в достаточном количестве, является калий.

Преимущественная внеклеточная локализация натрия обусловлена его относительно низкой проникающей способностью через клеточную мембрану и особым механизмом

Таблица 1. Молярный и ионный состав сред человеческого организма

Ионы	Плазма		Интерстициальное пространство		Клеточное пространство	
	ммоль/л	мэкв/л	ммоль/л	мэкв/л	ммоль/л	мэкв/л
Катионы						
Na ⁺	142	142	132	132	20	20
K ⁺	5	5	5	5	115	115
Ca ²⁺	2,5	5	2,5	5	—	—
Mg ²⁺	1,5	3	1,5	3	17,5	35
Всего...	151	155	141	145	152,5	170
Анионы						
Cl ⁻	103	103	110	110	6	6
HCO ₃ ⁻	29	29	27	27	14	14
HPO ₄ ²⁻	1	2	1	2	40	80
SO ₄ ²⁻	0,5	1	0,5	1	10	20
Белки	1,9	15	—	—	3,8	30
Органические кислоты	5	5	5	5	20	20
Всего...	140,4	255	143,5	145	93,8	170
Общая молярная концентрация	291,4		284,5		256,3	
Общая концентрация электролитов		310		290		340

вытеснения на грия из клетки — так называемым натриевым насосом. Анион хлора также внеклеточный компонент, но его потенциальная проникающая способность через клеточную мембрану относительно высока, она не реализуется главным образом потому, что клетка имеет достаточно постоянный состав фиксированных клеточных анионов, создающих в ней преобладание отрицательного потенциала, высвобождающего хлориды. Энергия натриевого насоса обеспечивается гидролизом аденозинтрифосфата (АТФ). Эта же энергия способствует движению калия внутрь клетки.

Элементы контроля водно-электролитного баланса. В норме человек должен потреблять воды столько, сколько бывает необходимо, чтобы возместить суточную ее потерю через почки и внепочечными путями. Оптимальный суточный диурез 1400—1600 мл. При нормальных температурных условиях и нормальной влажности воздуха организм теряет через кожу и дыхательные пути от 800 до 1000 мл воды — это так называемые неощутимые потери. Таким образом, общее суточное выведение «воды (моча и перспирационные потери) должно составлять 2200—2600 мл. Организм в состоянии частично покрыть свои потребности за счет использования образующейся в нем метаболической воды, объем которой составляет около 150—220 мл. Нормальная сбалансированная суточная потребность человека в воде от 1000 до 2500 мл и зависит от массы тела, возраста, пола и других обстоятельств. В хирургической и реанимационной практике существует вариант определения диуреза: сбор суточной мочи (при отсутствии осложнений и у лежачих больных), определение диуреза каждые 8 ч (у больных, получающих в течение

суток инфузионную терапию любого типа) и определение часового диуреза (у больных с выраженным расстройством водно-электролитного баланса, находящихся в шоке и при подозрении на почечную недостаточность). Удовлетворительный для тяжелого больного диурез, обеспечивающий электролитное равновесие организма и полное выведение шлаков* должен составлять 60 мл/ч (1500 ± 500 мл/сут).

Олигурией считается диурез меньше 25—30 мл/ч (меньше 500 мл/сут). В настоящее время выделяют олигурию преренальную, ренальную и постренальную. Первая возникает в результате блока почечных сосудов или неадекватного кровообращения, вторая связана с паренхиматозной почечной недостаточностью и третья с нарушением оттока мочи из почек.

Клинические признаки нарушения водного баланса. При частой рвоте или диарее следует предполагать существенный водно-электролитный дисбаланс. Жажда свидетельствует о том, что у больного объем воды во внеклеточном пространстве уменьшен относительно содержания в нем солей. Вольной с истинной жаждой в состоянии быстро устранить дефицит воды. Потеря чистой воды возможна у больных, которые не могут самостоятельно пить (кома и др.), а также у больных, которым резко ограничивают питье без соответствующей внутривенной компенсации. Потеря возникает также при обильном потении (высокая температура), диарее и осмотическом диурезе (высокий уровень глюкозы при диабетической коме, применение маннита или мочевины).

Сухость в подмышечных и паховых областях является важным симптомом потери воды и свидетельствует о том,

что дефицит ее в организме составляет минимум 1500 мл.

Снижение тургора тканей и кожи рассматривают как показатель уменьшения объема интерстициальной жидкости и погрешности организма во введении солевых растворов (потребность в натрии). Язык в нормальных условиях имеет единственную более или менее выраженную срединную продольную борозду. При дегидратации появляются дополнительные борозды, параллельные срединной.

Масса тела, меняющаяся на протяжении коротких промежутков времени (например, через 1—2 ч), является показателем изменений внеклеточной жидкости. Однако данные определения массы тела надо интерпретировать только в совместной оценке с другими показателями.

Изменения АД и пульса наблюдаются лишь при существенной потере воды организмом и в наибольшей степени связаны с изменением ОЦК. Тахикардия — довольно ранний признак снижения объема крови.

Отеки всегда отражают увеличение объема интерстициальной жидкости и указывают на то, что общее количество натрия в организме повышено. Однако отеки не всегда являются высокочувствительным показателем баланса натрия, поскольку распределение воды между сосудистым и интерстициальным пространством обусловлено в норме высоким белковым градиентом между этими средами. Появление едва заметной ямки от надавливания в области передней поверхности голени при нормальном белковом балансе указывает на то, что в организме имеется избыток по крайней мере 400 ммоль натрия, т. е. более 2,5 л интерстициальной жидкости.

Жажда, олигурия и гипернатриемия являются главными признаками дефицита воды в организме.

Гипогидратация сопровождается снижением ЦВД, которое в ряде случаев становится отрицательным. В клинической практике нормальными цифрами ЦВД принято считать 60—120 мм вод. ст. При водной перегрузке (гипергидратация) показатели ЦВД могут значительно превышать эти цифры. Однако чрезмерное использование кристаллоидных растворов может иногда сопровождаться водной перегрузкой интерстициального пространства (в том числе и интерстициальным отеком легких) без существенного повышения ЦВД.

Потери жидкости и патологическое перемещение ее в организме. Внешние потери жидкости и электролитов могут происходить при полиурии, диарее, чрезмерном потении, а также при обильной рвоте, через различные хирургические дренажи и фистулы или с поверхности ран и ожогов кожи. Внутреннее перемещение жидкости возможно при развитии отеков в травмированных и инфицированных областях, но главным образом оно обусловлено изменением осмолярности жидкостных сред — накоплением жидкости в плевральной и брюшной полостях при плеврите и перитоните, кро-

вопотерей в ткани при обширных переломах, перемещением плазмы в травмированные ткани при синдроме раздавливания, ожогах или в область раны.

Особым типом внутреннего перемещения жидкости является образование так называемых трансцеллюлярных бассейнов в желудочно-кишечном тракте (кишечная непроходимость, инфаркт кишечника, тяжелые послеоперационные парезы).

Область человеческого тела, куда временно перемещается жидкость, принято называть «третьим пространством» (два первых пространства — клеточный и внеклеточный водные секторы). Подобное перемещение жидкости, как правило, не вызывает существенных изменений массы тела. Внутренняя секвестрация жидкости развивается в течение 36—48 ч после операции или после начала заболевания и совпадает с максимумом метаболических и эндокринных сдвигов в организме. Затем процесс начинает медленно регрессировать.

Расстройство водного и электролитного баланса. Дегидратация. Различают три основных типа дегидратации: водное истощение, острая дегидратация и хроническая дегидратация.

Дегидратация в связи с первичной потерей воды (водное истощение) возникает в результате интенсивной потери организмом чистой воды или жидкости с малым содержанием солей, т. е. гипотоничных, например при лихорадке и одышке, при длительной искусственной вентиляции легких через трахеостому без соответствующего увлажнения дыхательной смеси, при обильном патологическом потении во время лихорадки, при элементарном ограничении водных поступлений у больных в коме и критических состояниях, а также в результате отделения больших количеств слабоконцентрированной мочи при несахарном диабете. Клинически характеризуется тяжелым общим состоянием, олигурией (при отсутствии несахарного мочеизнурения), нарастающей гипертермией, азотемией, дезориентацией, переходящей в кому, иногда судорогами. Жажда появляется, когда потеря воды достигает 2% массы тела.

Лабораторно выявляется повышение концентрации электролитов в плазме и повышение осмолярности плазмы. Концентрация натрия в плазме повышается до 160 ммоль/л и более. Повышается также гематокрит.

Лечение заключается во введении воды в виде изотонического (5%) раствора глюкозы. При лечении всех вариантов расстройств водного и электролитного балансов с использованием различных растворов их вводят только внутривенным путем.

Острая дегидратация в результате потери внеклеточной жидкости возникает при острой обструкции привратника, тонкокишечном свище, язвенном колите, а также при высокой тонкокишечной непроходимости и других состояниях. Наблюдаются все симптомы дегидратации, протрузия и кома, первоначальная олигурия сменяется анурией, прогрессирует

гипотензия. развивается гиповолемический шок.

Лабораторно определяют признаки некоторого сгущения крови, особенно в поздних стадиях. Объем плазмы несколько уменьшается, повышается содержание белков в плазме, гематокрит и в некоторых случаях содержания калия в плазме; чаще, однако, *быстро* развивается гипокалиемия. Если больной не получает специального инфузионного лечения, содержание натрия в плазме остается нормальным. При потере большого количества желудочного сока (например, при многократной рвоте) наблюдают снижение уровня хлоридов плазмы с компенсаторным повышением содержания бикарбоната и неизбежным развитием метаболического алкалоза.

Потерянную *жидкость* необходимо быстро возместить. Основой переливаемых растворов должны быть изотонические солевые растворы. При компенсаторном избытке в плазме HCO_3^- (алкалозе) идеальным возмещающим раствором считают изотонический раствор глюкозы с добавлением белков (альбумина или протеина). Если причиной дегидратации была диарея или тонкокишечный свищ, то, очевидно, содержание HCO_3^- в плазме будет низким или близким к норме и жидкость для возмещения должна состоять на $2/3$ из изотонического раствора хлорида натрия и на $1/3$ из 4,5 % раствора гидрокарбоната натрия. К проводимой терапии добавляют введение 1 % раствора KCl , вводят до 8 г калия (только после восстановления диуреза) и изотонического раствора глюкозы по 500 мл каждые 6–8 ч.

Хроническая дегидратация с потерей электролитов (хронический дефицит электролитов) возникает в результате перехода острой дегидратации с потерей электролитов в хроническую фазу и характеризуется общей дилуционной гипотонией внеклеточной жидкости и плазмы. Клинически характеризуется олигурией, общей слабостью, иногда повышением температуры тела. Жажды почти никогда не бывает, лабораторно определяется низкое содержание натрия в крови при нормальном или слегка повышенном гематокрите. Содержание калия и хлоридов в плазме имеет тенденцию к снижению, особенно при затянувшейся потере электролитов и воды, например, из желудочно-кишечного тракта.

Лечение с использованием гипертонических растворов хлорида натрия направлено на ликвидацию дефицита электролитов внеклеточной жидкости, устранение внеклеточной жидкостной гипотонии, восстановление осмолярности плазмы и интерстициальной жидкости. Гидрокарбонат натрия назначают только при метаболическом ацидозе. После восстановления осмолярности плазмы вводят 1 % раствор KCl до 2–5 г/сут.

Внеклеточная солевая гипертензия в связи с солевой перегрузкой возникает в результате чрезмерного введения в организм солевых или белковых растворов при дефиците воды. Наиболее часто развивается у больных при зондовом

или трубочном питании, находящихся в неадекватном или бессознательном состоянии. Гемодинамика длительно остается ненарушенной, диурез сохраняется нормальным, в отдельных случаях возможна умеренная олигурия (гиперосмолярность). Наблюдаются высокий уровень натрия в крови при устойчивом нормальном диурезе, снижение гематокрита и повышение уровня кристаллоидов. Относительная плотность мочи нормальная или несколько повышена.

Лечение заключается в ограничении количества вводимых солей и введении дополнительного количества воды через рот (если это возможно) или парентерально в виде 5% раствора глюкозы при одновременном сокращении объема зондового или трубочного питания.

Первичный избыток воды (водная интоксикация) становится возможным при ошибочном введении в организм избыточных количеств воды (в виде изотонического раствора глюкозы) в условиях ограниченного диуреза, а также при избыточном введении воды через рот или при многократной ирригации толстого кишечника. У больных появляются сонливость, общая слабость, снижается диурез, в более поздних стадиях возникают кома и судороги. Лабораторно определяются гипонатриемия и гипоосмолярность плазмы, однако натрийурез длительно остается нормальным. Принято считать, что при снижении содержания натрия до 135 ммоль/л в плазме имеется умеренный избыток воды относительно электролитов. Главная опасность водной интоксикации — набухание и отек головного мозга и последующая гипоосмолярная кома.

Лечение начинают с полного прекращения водной терапии. При водной интоксикации без дефицита общего натрия в организме назначают форсированный диурез с помощью салуретиков. При отсутствии отека легких и нормальном ЦВД вводят 3д, раствор NaCl до 300 мл.

Патология обмена электролитов. Гипонатриемия (содержание натрия в плазме ниже 135 ммоль/л). 1. Тяжелые заболевания, протекающие с задержкой диуреза (раковые процессы, хроническая инфекция, декомпенсированные пороки сердца с асцитом и отеками, заболевания печени, хроническое голодание).

2. Посттравматические и послеоперационные состояния (травма костного скелета и мягких тканей, ожоги, послеоперационная секвестрация жидкостей).

3. Потери натрия почечным путем (многократная рвота, диарея, образование «третьего пространства» при острой кишечной непроходимости, тонкокишечные свищи, обильное потение).

4. Бесконтрольное применение диуретиков. Поскольку гипонатриемия практически всегда является состоянием вторичным по отношению к основному патологическому процессу, то однозначного лечения его не существует. Гипонат рнемию, обусловленную диареей,

многократной рвотой, тонкокишечным свищом, острой кишечной непроходимостью, послеоперационной секвестрацией жидкости, а также форсированным диурезом, целесообразно лечить с использованием натрийсодержащих растворов и, в частности, изотонического раствора хлорида натрия; при гипонатриемии же, развившейся в условиях декомпенсированного порока сердца, введение в организм дополнительного натрия нецелесообразно.

Гипернатриемия (содержание натрия в плазме выше 150 ммоль/л). 1. Дегидратация при водном истощении. Избыток каждых 3 ммоль/л натрия в плазме сверх 145 ммоль/л означает дефицит 1 л внеклеточной воды¹.

2. Солевая перегрузка организма.

3. Несахарный диабет.

Гипокалиемия (содержание калия ниже 3,5 ммоль/л). 1. Потеря желудочно-кишечной жидкости с последующим метаболическим алкалозом. Сопутствующая потеря хлоридов углубляет метаболический алкалоз.

2. Длительное лечение осмотическими диуретиками или салуретиками (маннит, мочевины, фуросемид).

3. Стрессовые состояния с повышенной адреналовой активностью.

4. Ограничение потребления калия в послеоперационном и посттравматическом периодах в сочетании с задержкой натрия в организме (ятрогенная гипокалиемия).

При гипокалиемии вводят раствор хлорида калия, концентрация которого не должна превышать 40 ммоль/л. В 1 г хлорида калия, из которого готовят раствор для внутривенного введения, содержится 13,6 ммоль калия. Суточная терапевтическая доза — 60—120 ммоль; по показаниям применяют и большие дозы.

Гиперкалиемия (содержание калия выше 5,5 ммоль/л). 1. Острая или хроническая почечная недостаточность.

2. Острая дегидратация.

3. Обширные травмы, ожоги или крупные операции.

4. Тяжелый метаболический ацидоз и шок.

Уровень калия 7 ммоль/л представляет серьезную угрозу для жизни больного в связи с опасностью остановки сердца вследствие гиперкалиемии.

При гиперкалиемии возможна и целесообразна следующая последовательность мероприятий.

1. Лазикс в/в (от 240 до 1000 мг). Считают удовлетворительным суточный диурез, равный 1 л (при нормальной относительной плотности мочи).

2. 10% раствор глюкозы в/в (около 1 л) с инсулином (1 ЕД на 4 г глюкозы).

3. Для устранения ацидоза — около 40—50 ммоль гидрокарбоната натрия (около 3,5 г)

в 200 мл 5% раствора глюкозы; при отсутствии эффекта вводят еще 100 ммоль.

4. Глюконат кальция в/в для уменьшения влияния гиперкалиемии на сердце.

5. При отсутствии эффекта от консервативных мероприятий показан гемодиализ.

Гиперкальциемия (уровень кальция в плазме выше 11 мг%, или более 2,75 ммоль/л, при многократном исследовании) обычно бывает при гиперпаратиреоидизме или при метастазировании рака в костную ткань. Лечение специальное.

Гипокальциемия (уровень кальция в плазме ниже 8,5%, или менее 2,1 ммоль/л), наблюдается при гипопаратиреоидизме, гипопроотеинемии, острой и хронической почечной недостаточности, при гипоксическом ацидозе, остром панкреатите, а также при дефиците магния в организме. Лечение — внутривенное введение препаратов кальция.

Гипохлоремия (хлориды плазмы ниже 98 ммоль/л). 1. Плазмодилюция с увеличением объема внеклеточного пространства, сопровождающаяся гипонатриемией у больных с тяжелыми заболеваниями, при задержке воды в организме. В отдельных случаях показан гемодиализ с ультрафильтрацией.

2. Потери хлоридов через желудок при многократной рвоте, а также при интенсивной потере солей на других уровнях без соответствующего возмещения. Обычно сочетается с гипонатриемией и гипокалиемией. Лечение — введение хлорсодержащих солей, преимущественно KCl.

3. Неконтролируемая диуретическая терапия. Сочетается с гипонатриемией. Лечение — прекращение диуретической терапии и солевое замещение.

4. Гипокалиемический метаболический алкалоз. Лечение — внутривенное введение растворов KCl.

Гиперхлоремия (хлориды плазмы выше 110 ммоль/л), наблюдается при водном истощении, несахарном диабете и повреждении ствола мозга (сочетается с гипернатриемией), а также после уретеросигмостомии в связи с повышенной реабсорбцией хлора в толстой кишке.

Лечение специальное.

Кислотно-основное состояние

Концентрация водородных ионов и pH. Символом pH принято обозначать отрицательный десятичный логарифм концентрации водородных ионов. Для артериальной крови нормальный pH колеблется в узких пределах 7,36—7,44, что составляет 36—44 нмоль водорода на 1 л плазмы. Совместимое с жизнью содержание водородных ионов в крови колеблется от 20 до 160 нмоль/л.

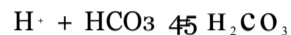
Ацидоз (ашщемия) — состояние, при котором концентрация водородных ионов в крови выше нормы. **Алкалоз** (алкалемия) — соответственно низкая концентрация водородных ионов в крови.

¹ Лечение см. с. 12.

² Лечение см. с. 13.

Метаболический ацидоз и алкалоз — нарушения кислотно-основного состояния (КОС), вызванные накоплением веществ метаболического происхождения, за исключением углекислоты. Таким образом, ацидоз — избыток в плазме кислот или дефицит оснований, алкалоз — дефицит кислот или избыток оснований.

Уравнения буферных систем организма. Угольная кислота находится в организме в состоянии равновесия с ионом водорода и ионом бикарбоната:



Если эта реакция становится полностью уравновешенной, то по закону действующих масс произведение концентраций реагирующих веществ в одной части уравнения становится равной произведению концентраций веществ, реагирующих в другой части уравнения

$$[H^+] \times [HCO_3^-] = K \times [H_2CO_3],$$

где K является константой, или;

$$[H^+] = K \frac{[H_2CO_3]}{[HCO_3^-]}$$

В 1908 г. Гендерсон и в 1916 г. Гассельбах предложили использовать десятичную логарифмическую форму для выражения уравнения КОС:

$$\log[H^+] = \log K + \log \frac{[H_2CO_3]}{[HCO_3^-]}$$

и

$$-\log[H^+] = -\log K - \log \frac{[H_2CO_3]}{[HCO_3^-]},$$

причем $-\log[H^+]$ может быть записан как рН, а $-\log K$ как рК и $-\log \frac{[H_2CO_3]}{[HCO_3^-]}$ как рК

и уравнение становится следующим:

$$pH = pK + \log \frac{[HCO_3^-]}{[H_2CO_3]}$$

Содержание угольной кислоты в крови (при известном коэффициенте растворимости) может быть выражено в величинах pCO_2 тогда

$$pH = pK + \log \frac{[HCO_3^-]}{0,03 pCO_2}$$

Значение рК изменяется в зависимости от температуры среды и рН; при 38°C его среднее значение равно 6,1. Коэффициент растворимости углекислоты в плазме составляет 0,03 ммоль-л⁻¹·рт. ст. Следовательно, общее содержание углекислоты в плазме может быть представлено следующим образом:

$$[HCO_3^-] + 0,03 pCO_2$$

При снижении температуры крови ее рН повышается. Это происходит потому, что при низкой температуре степень диссоциации белков и, следовательно, образование H^+ уменьшается. Фактор коррекции рН составляет 0,0147; эта цифра должна быть прибавлена к показателю рН на каждый градус снижения температуры крови.

Буферные системы организма. Наиболее подвижной и в связи с этим главной буферной системой является бикарбонатная буферная система, обусловленная свободным бикарбонатом. После бикарбоната наиболее важная буферная система организма — гемоглобиновый буфер. Редуцированный гемоглобин обладает более выраженными щелочными свойствами (почти в 80 раз), чем оксигемоглобин. Белковая буферная система действует в связи с тем, что белки диссоциируют в кислой среде как основания, а в щелочной — как кислоты. Фосфатная буферная система представляет собой смесь однозамещенного фосфата NaH_2PO_4 — слабой кислоты и соли этой кислоты Na_2HPO_4 — двузамещенного фосфата, обладающего щелочными свойствами.

Физиологические системы регуляции КОС. Легкие. Свободные H^+ не выделяются легкими. Регуляция осуществляется путем изменения концентрации CO_2 в плазме в результате изменения объема вентиляции легких.

Почки. Регуляция происходит с участием фосфатного буфера. При ацидозе преобладает выведение однозамещенного фосфата, вместе с которым организм покидает значительное количество H^+ . В результате диссоциации однозамещенного фосфата образующийся Na^+ реабсорбируется в канальцах, расходуется затем на образование бикарбоната. При щелочной реакции крови (алкалемии) поступающий к клеткам почечных канальцев ион H^+ задерживается, а ион HCO_3^- , не реабсорбируясь, выделяется почками. При истощении фосфатного буфера в условиях ацидоза почечная коррекция его осуществляется за счет усиленного образования в почках хлорида аммония (NH_4Cl) и аммиака (NH_3).

Печень. Регуляция осуществляется путем окисления недоокисленных продуктов (в основном органических кислот) в цикле Кребса, путем образования нейтрального вещества мочевины $CO(NH_2)_2$ из аммиака (NH_3) и главным образом из хлорида аммония (NH_4Cl) — вещества с выраженными кислотными свойствами, а также путем выделения в желудочно-кишечный тракт с желчью избыточного количества кислых или щелочных продуктов.

Желудочно-кишечный тракт. Поддержание КОС тесно связано с поддержанием других видов обмена и прежде всего электролитного баланса, в регуляции которой желудочно-кишечный тракт принимает самое активное участие. Потеря большого количества H^+ , Cl^- или K^+ способствует возникновению алкалоза.

Метод определения. Наиболее рас-

пространенным в настоящее время является микрометол Аструпа с использованием принципа Зиггарда —Андерсена, в основу которого положена прямая зависимость между рН и P^{CO_2} , на которой мы останавливались ранее. Основой метода Аструпа является определение истинного рН среды (плазмы) и рН этой же среды после сатурации ее газовой смесью, содержащей 4 и 8% CO_2 . Полученные три величины являются отправными для расчета по специальной номограмме PCO_2 , АВ (истинного бикарбоната), SB (стандартного бикарбоната), ВВ (буферных оснований) и ВЕ (избытка или дефицита оснований).

Изменения PCO_2 характеризуют дыхательную часть КОС. Показатели АВ, SB, ВВ и ВЕ отражают метаболический компонент КОС баланса; рН является суммарным, основным показателем. Суждения о происходящих сдвигах КОС возможны лишь при сопоставлении всех исследуемых его компонентов.

Нормальные величины КОС: рН — величина активной реакции крови, равная 7,36—7,44; PCO_2 — парциальное напряжение (давление) углекислого газа в плазме крови, равное 35—45 мм рт. ст. Смещение величины PCO_2 вправо (выше 45 мм рт. ст.) свидетельствует о накоплении углекислоты в крови (дыхательный ацидоз), влево (ниже 35 мм рт. ст.) — о недостатке углекислоты (дыхательный алкалоз).

АВ — истинный бикарбонат крови, т. е. содержание HCO_3^- в истинной (взятой у конкретного больного в конкретных условиях) крови. Нормальные показатели 19—25 ммоль/л.

SB — стандартный бикарбонат — тот же бикарбонат HCO_3^- , взятой у больного крови, но приведенный к стандартным условиям, предусматривающим температуру 38 °С, PCO_2 40 мм рт. ст. и содержание H_2O в крови 100%. Нормальные показатели 20—27 ммоль/л.

ВВ — сумма всех буферных систем крови (т. е. сумма щелочных компонентов бикарбонатной, фосфатной, белковой и гемоглобиновой систем). Нормальный показатель 40—60 ммоль/л.

ВЕ — избыток (или дефицит) оснований. Показателем ВЕ условно обозначают то количество ммольей $NaHCO_3$, которое следует добавить к 1 л крови (или условно удалить) для того, чтобы рН стал 7,38 (при PCO_2 40 мм рт. ст. и температуре тела больного 38 °С). Нормальные колебания $\pm 2,3$ ммоль/л. Положительные значения указывают на избыток оснований (или дефицит кислот), отрицательные — на дефицит оснований (или избыток кислот).

Формы нарушений КОС. Метаболический ацидоз. Причины его возникновения следующие: 1) диабетический кетоз в связи с накоплением α -гидроксипировой кислоты; 2) гиперкалиемия любого генеза; 3) голодание; 4) детская диарея; 5) согревание после (иотермии); 6) интенсивные мышечные упражнения; 7) неадекватная перфузия при искусственном кровообращении; 8) эфирная анестезия, если имеется угнетение метаболизма лапата, например, при болезни Кушинга,

стероидной терапии, циррозе печени; 9) отравление салицилатами; 10) как компенсация респираторного алкалоза; 11) шок как проявление анаэробного метаболизма в связи с неадекватной перфузией тканей; 12) острая гипоксия любого происхождения, в том числе после остановки сердца.

Компенсация метаболического ацидоза организмом может быть достигнута повышением легочной вентиляции дополнительным выведением углекислоты или усиленным выведением водородных ионов через почки. Для лечения метаболического ацидоза в/в вводят раствор гидрокарбоната натрия. Основным методом лечения метаболического ацидоза — устранение причин, вызвавших его. В тех случаях, когда метаболический ацидоз сочетается с задержкой натрия в организме, например при почечной недостаточности, и при этом становится нежелательным введение дополнительного натрия с гидрокарбонатом, многие предпочитают введение трисамина (ТНАМ).

Наиболее распространено и принято лечение ацидоза с помощью гидрокарбоната натрия. Вводят 8,4% раствор, каждый миллилитр которого содержит 1 ммоль гидрокарбоната. Раствор гиперосмолярен по отношению к плазме, поэтому его разводят в 2 или 4 раза и вводят по 150—300 мл такого раствора. При этом больной получает около 75—80 ммоль гидрокарбоната.

Для приблизительного расчета необходимого количества гидрокарбоната натрия при лечении метаболического ацидоза пользуются формулами:

$$BE \times \text{масса тела} = X \text{ мл } 5\% \text{ раствора } NaHCO_3;$$

$$0,3 \times BE \times \text{масса тела} = X \text{ ммольей } NaHCO_3.$$

Метаболический алкалоз возникает в результате введения в организм больших количеств гидрокарбоната или цитрата натрия, а также в результате потери большого количества кислот и, в частности, хлоридов, как, например, при стенозе пилорического отдела желудка и многократной рвоте. Организм компенсирует алкалоз гиповентиляцией, приводящей к задержке углекислоты, и повышенной экскрецией бикарбоната почками.

В клинической практике метаболический алкалоз возникает не только в результате лечения гидрокарбонатом натрия, но и после переливания больших количеств нитратной крови в условиях недостаточного натрийного реза. Однако наиболее частыми причинами метаболического алкалоза являются гипохлоремия, развивающаяся в результате потери организмом хлоридов из желудка (а вместе с ними и H^+), и гипокалиемия. В первом случае развивается истинный дефицит H^+ , во втором — плазменная гипокалиемия отражает общую гипокалиемию и компенсаторное перемещение H^+ в клеточное пространство для сохранения положительного внутриклеточного

потенциала (вместе с перемещением в клетку Na^+).

Устранение метаболического алкалоза проводят в нескольких направлениях: 1) усиление натрийуреза с помощью салуретиков и спиронолактонов (при сохранении оптимального уровня калиемии в организме); 2) введение хлоридов в комплексе с калием; 3) введение препаратов калия (например, в виде аспарагината его); 4) активация процессов перемещения калия из внеклеточного в клеточное пространство, для чего вместе с препаратами калия вводят растворы глюкозы с инсулином. Метаболический алкалоз нередко сопровождается критическими состояниями, и лечение его обычно сложно.

Дыхательный (респираторный) ацидоз — избыточное накопление углекислоты в крови в результате недостаточности вентиляционной функции легких или увеличения мертвого пространства. Характеризуется повышением PCO_2 свыше 45 мм рт. ст. и называется гиперкапнией (гиперкарбией). В анестезиологической практике причины гиперкапнии: 1) недостаточный объем спонтанной вентиляции, который может быть при глубоком наркозе, в результате ошибочной методики применения миорелаксантов, а также в связи с острой обструкцией дыхательных путей; 2) ошибочный выбор параметров ИВЛ, не обеспечивающий достаточного газообмена (в обоих случаях гиперкапния сопровождается гипоксией); 3) тяжелые двусторонние поражения легких (бронхиальная астма, эмфизема легких и пневмосклероз); 4) применение закрытого или полузакрытого дыхательного контура без использования поглотителя углекислоты, а также использование некачественного поглотителя углекислоты; 5) применение техники так называемой апнеической инфуляционной оксигенации. Средний уровень гиперкапнии (около 70—80 мм рт. ст.) опасен возникновением аритмии, вызывает тахикардию и гипертензию. Уровень PCO_2 выше 100—200 мм рт. ст., а при длительном существовании и более низкий (70—80 мм рт. ст.) приводит к развитию гиперкапнической комы. Лечение заключается в выведении углекислоты. Для этого используют методику гипервентиляции легких (МОД 10—20 л/мин).

Дыхательный (респираторный) алкалоз. Гипервентиляция, спонтанная или при ИВЛ, является единственной причиной гипокапнии. Уровень PCO_2 становится ниже 35 мм рт. ст., достигая нередко 18—22 мм рт. ст. Основное патологическое влияние гипокапнии заключается в снижении мозгового кровотока (спазм мозговых сосудов) и связанном с этим угнетении мозговой активности. При этом общее содержание кислорода в мозговой ткани снижается, развиваются артериальная гипотония при выраженной вазоконстрикции, иногда судороги. Лечение заключается в нормализации газообмена, т. е. в снижении объема минутной вентиляции легких.

Острая почечная недостаточность

В хирургической практике острая почечная недостаточность (ОПН) встречается как осложнение различных состояний и заболеваний, а также хирургических вмешательств.

Классификация. Почечную недостаточность согласно анатомическому месту исходной причины поражения разделяют на преренальную, ренальную и постренальную (функциональная почечная недостаточность, острая нефропатия и блокада экскреторных путей по Ж. Амбурже, 1965). Острый каналъевый некроз, представляющий собой собственно почечное поражение и, следовательно, почечную (ренальную) недостаточность, дает смертность в пределах 30—40%, а после крупных операций до 60—70%. Менее губительно поражение почек при преренальной и особенно постренальной недостаточности.

Один из основных симптомов ОПН — изменение суточного объема мочи в сторону как уменьшения, так и увеличения. Олигурия характеризуется суточным диурезом меньше 50 мл. При олигурии суточный объем мочи колеблется от 50 до 400 мл. При полиурии больной выделяет за сутки более 2,5 л. Другим, хотя и непостоянным, выражением острой почечной недостаточности (зависимым от длительности и интенсивности ОПН) является замедление или задержка выведения почками шлаков с последующим накоплением их в крови.

Уремией (азотемией) называют накопление в крови и практически во всех органах метаболитов (шлаков), главным образом конечных продуктов белкового обмена (мочевина и креатинина).

Преренальная олигурия. В хирургической практике наиболее частой причиной почечной недостаточности является более или менее длительная гипоперфузия почек в результате уменьшения ОЦК, снижения сердечного выброса (шок), длительной гиповолемии при анафилактическом шоке, а также в результате угнетения сократимости миокарда под влиянием анестетиков.

Диагноз преренальной олигурии ставят на основании оценки диуреза, волеми больного, общего и почечного кровотока, оценки АД (более или менее длительная гипотония) и ЦВД, а также на основании учета вспомогательных симптомов, свидетельствующих о нарушении почечного кровообращения. Диурез ниже 50 мл/ч всегда подозрителен на развитие олигурии и требует оценки и интерпретации. Устанавливают тщательное почасовое наблюдение. Если в течение следующего часа диурез уменьшается, в течение 10—15 мин вводят в/в 500 мл изотонического раствора хлорида натрия и наблюдают еще час. Увеличение диуреза после такого лечения (пробы) свидетельствует о том, что олигурия у больного связана с почечной гипоперфузией гемодинамического происхождения. Преренальная

олигурия практически всегда связана с дефицитом почечного кровотока. Если, однако, преренальная олигурия возникает на почве окклюзии аорты или почечных сосудов, то описанным тестом водной нагрузки она не устраняется и, следовательно, не выявляется. Введение в/в изотонического раствора хлорида натрия является также и лечебной мерой, поскольку способствует улучшению почечного кровотока. Для оценки олигурии важно исследование содержания электролитов в крови и моче, а также правильное сопоставление результатов исследования. При гипоперфузии почки удерживают натрий. При этом сохраняется уровень волеми и уровень АД; в результате концентрация натрия в моче поддерживается на низких цифрах (ниже 20 ммоль/л), а у некоторых больных становится близкий к нулю (калийурия в этот период может быть связана с вторичным альдостеронизмом). Если преренальная олигурия развивается на фоне метаболического алкалоза (длительная рвота или диуретическая терапия), содержание натрия в моче может быть высоким в связи с повышенным выведением бикарбоната почками. При этом содержание хлоридов в моче обычно низкое, а реакция мочи щелочная. Осмолярность мочи при преренальной олигурии всегда выше, чем осмолярность плазмы. Выраженность резорбтивных процессов в почках способствует повышению уровня мочевины и креатинина в крови. Однако азотемия появляется преимущественно тогда, когда почечная гипоперфузия продолжительна и приводит к деструкции паренхимы почек.

Лечение заключается в устранении причины: гиповолемии, дегидратации, коллапса и синдрома малого выброса. Никогда не следует до установления точной причины олигурии применять форсированный диурез с помощью салуретиков. В ряде случаев причиной почечной недостаточности может быть сердечная недостаточность на почве порока сердца с задержкой жидкости в тканях. В подобных случаях водное лечение больного противопоказано.

Салуретики — фуросемид и этакриновая кислота — уменьшают объем циркулирующей плазмы и в связи с этим исключительно полезны при застойной сердечной недостаточности. Они противопоказаны при почечной недостаточности, обусловленной низким объемом циркулирующей плазмы, так как содействуют натрийурезу и, следовательно, усиливают ишемию почек. Средняя разовая доза фуросемида 40—60 мг, суточная доза около 200—300 мг. При устойчивых формах олигурии некоторые клиницисты применяют и до 600—1000 мг фуросемида однократно, доводя суточную дозу до 3000 мг. К сожалению, существенного улучшения результатов лечения ОПН этот метод пока не дает. При использовании высоких доз салуретиков возможны следующие осложнения: расстройство водного и электролитного баланса, сердечные аритмии, нейтропения, тромбоцитопения, расст-

ройства деятельности желудочно-кишечного тракта, появление кожной сыпи. При отсутствии сердечной недостаточности применение осмодиуретиков для лечения ОПН не противопоказано. Обычно маннитол вводят в 20-30% концентрации в количестве 0,5—1,5 г/кг. Мочевина при почечной недостаточности противопоказана.

Острый некроз канальцев является вариантом острой паренхиматозной почечной недостаточности, наиболее часто встречающимся в хирургической и реанимационной практике. Главные причины паренхиматозной почечной недостаточности: острый гломерулонефрит, кортикальный некроз, двусторонний тромбот и эмболия почечных артерий, отравление нефротоксическими ядами, последствия острого нетромботического нарушения почечного кровообращения.

Термин «острый некроз почечных канальцев» в значительной степени условен, поскольку синдром, который под ним подразумевается, может не сопровождаться никакими деструктивными изменениями в почечной паренхиме.

Диагноз. В хирургии острый некроз канальцев возникает наиболее часто как последствие шока, различных нарушений системного кровообращения, кровопотери, интоксикации, а также гемолиза и рабдомиолиза. Выявление причин развившегося острого некроза канальцев обычно не представляет затруднений. Сложнее бывает дифференцировать острый некроз канальцев от преренальной олигурии или определить ту грань, когда затянувшаяся преренальная олигурия переходит в некроз канальцев. Первым ключом к установлению характера олигурии является определение диуреза. Полная анурия редко наблюдается при некрозе канальцев, хотя и возможна. Чаще анурия свидетельствует о наличии у больного коркового некроза, острого тотального гломерулита или васкулита, двусторонней артериальной почечной окклюзии (тромбозе или эмболии) и обструкции устьев обоих мочеточников. Особенно важным бывает исследование состава мочи и отношение ряда компонентов и показателей мочи к тем же компонентам и показателям плазмы. В табл. 2 представлены значения этих отношений.

У больных с олигурией отношение осмолярности мочи к осмолярности плазмы, равное 1,1:1 или меньше, почти всегда указывает на острый некроз канальцев. В моче обнаруживают также большое количество гранулярных, пигментных и клеточных конгломератов и большое количество эпителиальных клеток — как в свободном состоянии, так и в виде конгломератов.

Хорошо видимые пнемограммы при внутривенной урографии говорят о преренальной олигурии. При остром некрозе канальцев пнемограммы, как правило, нечеткие, тогда как нефрограммы бывают досгачно отчетливыми.

Некоторые из антибиотиков обладают пы-

Т долина 2. Состав мочи и отношение моча/плазма по некоторым показателям и компонентам при различных типах олигурии

Показатель	Физиологическая олигурия	Преренальная олигурия	Острый некроз канальцев почек
Нагрин мочи, ммоль/л	<10	< 25	> 25
ОПН. плотность мочи	> 1024	> 1015	1010-1015
Моча/плазма, осмолярность	>2,5:1	> 1,8:1	1,1:1 или меньше
Моча/плазма, мочевины	>100:1	>20:1	3 : 1, реже > 10: 1
Моча/плазма, креатинин	>60:1	> 30: 1, реже < 10:1	< 10: 1

раженным нефротоксическим действием (неомицин, канамицин, гентамицин, а также цефалоридин и метициллин) и ухудшают течение ОПН.

Средняя продолжительность фазы олигурии при остром некрозе канальцев — около 10 дней. Суточный диурез при этом около 150—200 мл мочи. Темп нарастания азота мочевины составляет 1,5—3 ммоль/(л·сут), креатинина плазмы — 40—80 мкмоль/(л·сут). У крайне тяжелых больных степень нарастания азота мочевины крови более высокая и может составлять около 16—20 ммоль/(л·сут), а креатинина до 150—200 мкмоль/(л·сут).

У больных с ОПН наблюдаются существенные нарушения водного и электролитного баланса организма: развивается гипонатриемия в связи с задержкой воды, уровень калия плазмы повышается со скоростью 0,3—0,6 ммоль/(л·сут); после тяжелых травм темп повышения калия в плазме более высокий и достигает 2 ммоль/(л·сут). Гиперкалиемия обычно никак не проявляется клинически. На ЭКГ можно видеть высокие зубцы Т, расширение комплекса QRS, а также удлинение интервала P—Q.

У некоторых больных развиваются неврологические симптомы: возбуждение, гиперрефлексия, беспокойство, которые затем сменяются ступором и комой.

При уремии могут возникать острые язвы в желудочно-кишечном тракте, нарушения свертывающих свойств крови с последующим кровотечением, прогрессирующая анемия. Риск кровотечения при уремии во много раз увеличивается еще и потому, что у больных нарушается тромбоэтическая функция и продукция ряда факторов гемокоагуляции. У больного уремии отмечается высокая предрасположенность к инфекционным процессам, возможно, в связи с подавлением иммунной системы, в частности лейкопоэза.

Лечение. Суточное жидкостное обеспечение при лечении данной формы ОПН должно быть не более 1,2—1,5 л. У некоторых больных с острым некрозом канальцев и олигурией допустимо в течение нескольких дней консервативное лечение. Предпочтение отдают осмодиуретику манниту. Первая доза маннита должна составлять 25 г (25 или 30 % раствор). Через 2 ч после введения первой дозы маннита часовой

диурез должен составлять около 50 мл. Если этого не происходит, введение маннита повторяют и ожидают еще 2 ч. При отсутствии эффекта решают вопрос о гемодиализе. В случае положительной диуретической реакции на маннит допустимо вводить его многократно под контролем диуреза. В период подготовки к гемодиализу можно назначать фуросемид; он наиболее эффективен при токсической форме, но при нарушении кровообращения в большинстве случаев эффекта не дает. Фуросемид вводят в/в в дозе 250—600 мг в 100 мл 5 % раствора глюкозы в течение 15—20 мин.

При ОПН, не поддающейся консервативной терапии, необходимо раннее применение гемодиализа.

Критический уровень калия плазмы 6,5—7 ммоль/л служит показанием к немедленному гемодиализу. До подключения искусственной почки вводят в/в 25—30 г глюкозы в 40% или 50% растворе, инсулин из расчета 1 ЕД на 4 г чистой глюкозы и 45—60 ммоль гидрокарбоната натрия, а также 5—10 мл 10% раствора хлорида кальция.

У большинства больных в связи с задержкой экскреции кислых валентностей развивается метаболический ацидоз. Специального лечения он не требует до тех пор, пока в плазме показатель стандартного бикарбоната не снизится до 15 ммоль/л. Нередко развивается судорожный синдром в связи со снижением порога возбудимости мышц. Лечение судорожного синдрома заключается прежде всего в устранении азотемии. Показано также в/в введение барбитуратов короткого действия и диазепам.

Гепаторенальный синдром в хирургии возникает чаще всего как осложнение послеоперационного периода у больных с выраженной желтухой. Этому способствует предшествующее заболевание печени, например цирроз. Как и при других заболеваниях, почечная недостаточность при гепаторенальном синдроме возникает вследствие функциональной недостаточности почек и острого некроза канальцев.

Патогенетическая основа гепаторенального синдрома — накопление в крови значительного количества различных метаболитов, образующихся при заболевании печени, которые затем должны быть выведены почками (билирубин, желчные кислоты, аммиак).

Диагноз. В целом клиническая картина заболевания не отличается от клинической картины почечной недостаточности при других тяжелых состояниях, кроме низкой концентрации натрия в моче в начальных стадиях недостаточности почек (меньше 5 ммоль/л).

Лечение — по общим принципам терапии острой почечной недостаточности; важно также раннее применение гемодиализа.

Нарушения свертываемости крови

Наблюдающиеся в хирургической практике сдвиги в системе гемостаза могут проявляться кровотечениями, тромбозами и тромбогеморрагиями (синдром диссеминированного внутрисосудистого свертывания крови — ДВС-синдром).

Кровоточивость может быть связана с наследственными дефектами свертываемости крови и (или) тромбоцитарного гемостаза. Среди этих форм наиболее часты гемофилии А (дефицит фактора VIII) и В (дефицит фактора IX), болезнь Виллебранда (дефицит фактора Виллебранда, снижение адгезивности тромбоцитов к стеклу) и некоторые качественные аномалии тромбоцитов (тромбастиения Гланцмана и др.). При этих заболеваниях часто выявляется кровоточивость в анамнезе как у самих больных, так и у их кровных родственников (при гемофилии — у мужчин по материнской линии; при остальных формах — у лиц обоего пола), причем для гемофилии характерны болезненные и напряженные гематомы в мягких тканях и суставах, для болезни Виллебранда и тромбоцитопатий — петехиально-пятнистая кровоточивость, меноррагии, носовые кровотечения и т. д. При всех заболеваниях могут наблюдаться длительные и обильные кровотечения при порезах, после удаления зубов, после предшествовавших хирургических вмешательств и травм.

Значительно реже (казуистически) встречается наследственный дефицит других факторов свертывания крови. Из них дефицит факторов VII, V, XI и XIII может сопровождаться кровоточивостью, тогда как при дефиците факторов XII и прекалликреина угрозы кровоточивости нет, несмотря на значительно замедленную свертываемость крови.

Выявление и нозологическая диагностика перечисленных геморрагических диатезов обеспечивается предоперационным лабораторным обследованием. При этом следует помнить, что при гемофилиях замедлена свертываемость крови, особенно свертываемость в активированном парциальном тромбопластиновом гесге (АПТВ), но остаются нормальными протромбиновый индекс, тромбиновое время свертывания, время капиллярного кровотечения (пробы Дьюка, Айви и др.), число и функция тромбоцитов (в том числе ретракция кровяного сгустка). В от-

личие 01 этого при болезни Виллебранда гипокоагуляция сочетается со значительным (до 20 мин и более) удлинением времени кровотечения по Дьюку или Айви. Выраженное снижение протромбинового индекса наблюдается при дефиците факторов VII, X, V и II.

Лечение. Нормализация гемостаза при гемофилии А и болезни Виллебранда достигается ежедневными внутривенными введениями в концентрированном виде криопреципитата или концентратов антигемофильного глобулина (суточная доза 20—40 ед/кг), струйными вливаниями антигемофильной плазмы (по 20—40 мл/кг в сутки в 2—3 приема). При гемофилии В и дефиците факторов VII, X или II внутривенно вводят концентрат этих факторов (препарат ППСБ) либо нативную донорскую плазму (струйно в больших дозах). При отсутствии этих препаратов или для восполнения кровопотери переливают свежую (до 3 дней хранения) цитратную кровь, свежемороженную плазму. Существенное повышение концентрации факторов свертывания в крови больного может быть достигнуто только струйным введением гемопрепаратов, тогда как капельные введения в тех же дозах неэффективны. Гемостатический эффект ослабляется одновременным введением любых плазмозаменителей (эффект разведения), особенно реополиглокина, нарушающего функцию тромбоцитов. При тромбоцитопатиях показано внутривенное введение концентрата тромбоцитов, полученных у доноров методом тромбоцитафереза. Заместительную терапию можно сочетать с введением внутрь или внутривенно аминокaproновой кислоты (до 12 г/сут), преднизолонa. Викасол при наследственных нарушениях гемостаза неэффективен.

Тромбоцитопении занимают важное место среди приобретенных форм кровоточивости. Среди них наиболее часты аутоиммунная (идиопатическая) тромбоцитопеническая пурпура и вторичные иммунные формы лекарственного генеза, при коллагенозах и т. д. Вторую группу составляют формы, связанные с недостаточной продукцией тромбоцитов в костном мозге (лучевая болезнь, гипопластические анемии, лейкозы, раковая метаплазия). Эти две группы тромбоцитопении легко различаются клинически исследованием клеточного состава костного мозга и другими лабораторными тестами. Важно учитывать, имелась ли тромбоцитопения до хирургического вмешательства или она возникла остро вслед за операцией (в последнем случае причиной ее чаще всего бывает ДВС-синдром).

Диагностика базируется на выявлении синячковой кровоточивости (спонтанной, вокруг мест инъекций, под манжетой при измерении АД и т. д.), снижения содержания тромбоцитов в периферической крови, выявлении перечисленных выше фоновых заболеваний и воздействий, исследовании клеточного состава костного мозга. Время кровотечения по Дьюку и Айви часто удлинено. АНТВ,

протромбиновый индекс, протромбиновое время свертывания плазмы, уровень фибриногена существенно не меняются (отличие от вторичной фибринолитической недостаточности при ДВС-синдроме).

Лечение и профилактика. Предупреждение и купирование кровотечений достигается глюкокортикоидами (преднизолон внутрь не менее 1—1.5 мг/(кг*сут); внутривенно не менее 2,5 мг/(кг-сут)). Одновременно назначается аминокaproновая кислота (8—10 г сут). Если больной длительно лечился глюкокортикоидами до операции, то их доза в течение всего послеоперационного периода увеличивается в 2—3 раза. Этим предупреждается не только кровоточивость, но падение АД вследствие надпочечниковой недостаточности, обеспечивается нормальное заживление. По специальным показаниям возможна спленэктомия (ее можно выполнить одновременно с другим хирургическим вмешательством). По ургентным показаниям вводят концентраты донорских тромбоцитов. В отличие от этого массивные гемотрансфузии углубляют нарушения функции тромбоцитов и не увеличивают их содержания в крови больного, т. е. замещают кровопотерю, но не оказывают гемостатического эффекта.

Кровоточивость лекарственного генеза может быть связана с предварительным приемом антикоагулянтов непрямого действия (кумарины, варфарин, фенилин и др.), вызывающих нарушение синтеза в печени витамин К-зависимых факторов свертывания (факторы VII, IX, X и II), введением гепарина и активаторов фибринолиза (стрептокиназа, стрелтодеза и др.). Эти препараты *нарушают* свертываемость крови, причем под влиянием антикоагулянтов непрямого действия в наибольшей степени снижается протромбиновый индекс, тогда как протромбиновое время и уровень фибриногена в плазме не меняются. Введения гепарина сопровождаются удлинением и протромбинового времени свертывания (при нормальном уровне фибриногена). Активаторы фибринолиза нарушают все параметры коагулограммы, но в отличие от других препаратов снижают уровень фибриногена в плазме, увеличивают содержание в последней продуктов расщепления (деградации) фибриногена и фибрина (ПДФ).

Ацетилсалициловая кислота, бутадион и другие нестероидные противовоспалительные препараты, а также антибиотики в больших дозах могут провоцировать и усиливать кровоточивость, поскольку блокируют агрегационную функцию тромбоцитов, вызывают образование кровоточащих эрозий в желудке.

Профилактика, лечение. За 5—6 дней до операции необходима отмена антикоагулянтов непрямого действия и нестероидных противовоспалительных препаратов. Гепарин отменяется или его доза снижается до профилактической (по 5000 ЕД) 2 раза в сутки под кожу живота, см. ниже) накануне операции. В этот же срок прекращают введение фибринолитиков. Для немедленного

устранения всех коагуляционных нарушений струйно внутривенно вводят нативную или свежзамороженную плазму в суточной дозе до 1—2 л (в 3 приема). Такая плазма содержит в сбалансированном виде все факторы свертывания крови (в том числе фибриноген в количестве 2,5—3 г/л). Для быстрого устранения действия непрямого антикоагулянтов внутривенно вводят препараты витамина К (викасол), для устранения действия гепарина — дробно протаминсульфат (передозировка может вызвать гипокоагуляцию!), для нейтрализации действия фибринолитиков — аминокaproновую кислоту. Поскольку гепарин очень быстро выводится из организма (период полувыведения около 1/2 ч), вводить протаминсульфат приходится в основном после гепаринизации при выполнении операций с использованием экстракорпорального кровообращения, гемодиализа и др. В остальных случаях желательнее его не вводить, так как препарат вызывает белковую коагуляцию, агрегацию клеток крови и т. д.

При обтурационной желтухе и заболеваниях печени нарушения гемостаза в основном связаны с нарушением синтеза в гепатоцитах витамин К-зависимых факторов (факторы VII, X, IX и II), а также факторов V и XIII, а при синдроме портальной гипертензии и гиперспленизме — и с тромбоцитопенией. Часты профузные кровотечения сосудистого генеза — из варикозно расширенных вен пищевода и желудка.

Лечение: викасол внутривенно, трансфузии свежзамороженной плазмы (струйно!), обзаван внутривенно по 80 мг и более (для уменьшения портальной гипертензии), локальный гемостаз.

Следует помнить, что при болезнях печени часты также кровотечения, обусловленные ДВС-синдромом (см. ниже).

Синдром диссеминированного внутрисосудистого свертывания крови (ДВС-синдром; тромбогеморрагический синдром) — часто встречающееся сложное нарушение гемостаза, при котором системная активация свертывающей системы крови ведет к множественному образованию в кровотоке микро- и макросгустков и тромбов, блокаде микроциркуляции в «органах-мишенях» (легкие, почки, мозг, надпочечники, кишечник и др.) с развитием их недостаточности, активации, *интенсивному истреблению* и истощению факторов свертывания крови, физиологических антикоагулянтов (антитромбин III, протеин С и др.) и компонентов фибринолитической системы (плазминоген и его активаторы). В силу этого при ДВС-синдроме, особенно при остром его течении, фаза начальной гиперкоагуляции и внутрисосудистого свертывания крови (I фаза) переходит в фазу разнонаправленных нарушений различных коагуляционных тестов (в одних свертывание еще ускорено, а в других уже замедлено) — II (переходная) фаза, а затем в фазу глубокой гипокоагуляции (медленное свертывание, мелкие и рыхлые сгустки, тром-

боцитопения), достигающей нередко до полной несвертываемости крови (III фаза). Активируются и прогрессивно истощаются, начиная с I фазы, основные физиологические антикоагулянты и компоненты фибринолитической системы, в кровотоке появляется большое количество растворимых фракций фибрина (растворимые фибрин-мономерные комплексы — РФМК, выявляемые этаноловым, ортофенантролиновым и протаминсульфатным тестами), увеличивается количество продуктов фибринолиза (ПДФ), плазма становится мутной из-за большого количества в ней агрегатов клеток крови (в сочетании с тромбоцитопенией) и белковых агглютинатов.

Основные причины ДВС-синдрома — большая травматизация тканей (как до операции, так и при ее выполнении), все виды шока, большая кровопотеря, инфекционно-септические процессы и осложнения, некрозы и деструкции органов и тканей (краш-синдром, множественные переломы, ожоги, некрозы печени, поджелудочной железы и т. д.), эмболия околоплодными водами и внутриутробная гибель плода, массивные трансфузии консервированной крови (особенно более 5-7 сут хранения), все виды острого внутрисосудистого гемолиза (при трансфузии несовместимой или бактериально загрязненной крови и др.), терминальные состояния. Хронический ДВС-синдром — частый спутник онкологических, иммунных и хронических воспалительных с гнойно-септическими осложнениями заболеваний. После хирургических вмешательств возможно либо обострение существовавшего ранее латентного или мало выраженного ДВС-синдрома, либо первичное появление его вследствие травматичности операции, нестабильности гемодинамики, массивной деструкции тканей, избыточных гемотрансфузий, гемолиза, диссеминации инфекции. Четкий анализ всех этих обстоятельств и исследование основных параметров свертывающей системы крови до и после операции важны для проведения адекватной профилактики и своевременного этиотропного и патогенетического лечения.

Клиническая картина ДВС-синдрома складывается из: 1) признаков основного заболевания и его осложнений (шок, сепсис, кровопотеря и т. д.); 2) прогрессирующих и множественных тромбогеморрагических проявлений, плохо контролируемых обычной заместительной терапией; 3) фазовых и часто разнонаправленных нарушений свертываемости крови — от гиперкоагуляции (свертывание крови в венах, иглах, катетерах) в I фазе до выраженной гипокоагуляции (медленное свертывание, малые рыхлые сгустки, гипофибриногенемия) в III фазе; 4) признаков блокады микроциркуляции и выраженной дисфункции органов-мишеней — легких (тахипноэ, цианоз, неэффективное дыхание, нарушения газообмена), почек (олигурия, анурия, белок в моче, нарастание креатинина и мочевины в крови и др.), печени (иктеричность, нарушения пигментного обмена, нередко гепаторенальный

синдром), ЦНС (заглубленность, предкома), надпочечников (повторные коллапсозные состояния), кишечника (острые язвы, кровотечения); 5) анемизации; 6) неконтролируемой кровоточивости из операционного поля, серозных оболочек: носовые, десневые, маточные или желудочно-кишечные кровотечения, синяки вокруг мест инъекций, измерения АД, пальпации и т. д., гематомы на отдаленных частях тела. Вытекающая кровь часто плохо или совсем не свертывается.

Лабораторно обнаруживаются смена фаз гипер- и гипокоагуляции (удлинение тромбинового времени, гипокоагуляция на тромбоэластограмме), спонтанная агрегация клеток и белков (плазма и сыворотка мутные, с хлопьями), снижение в плазме уровня антитромбина III и плазминогена, тромбоцитопения потребления (редко ниже $80 \cdot 10^9/\text{л}$), фрагментация эритроцитов в мазке, повышенный уровень в плазме продуктов фибринолиза (ПДФ) и растворимых фибрин-мономерных комплексов, выявляемых простейшими пробами — этаноловой, протаминсульфатной или ортофенантролиновой.

Диагностика — ситуационная, базируется первоначально на выявлении и учете тех патологических процессов и воздействий, которые неизбежно или очень часто осложняются ДВС-синдромом и служат его проявлением. К таким процессам относятся все виды шока и сепсиса, множественные тромбозы (особенно с острой дыхательной недостаточностью), массивные деструкции тканей (синдром раздавливания, ожоги, острая дистрофия печени, некротический панкреатит и т. д.), острая легочная и (или) почечная недостаточность и многие другие критические и терминальные состояния, в том числе синдромы несовместимых и массивных трансфузий, эмболизация околоплодными водами, внутриутробная гибель плода и др. Развитие на этом фоне множественных тромбозов, блокады микроциркуляции и недостаточности органов-мишеней (см. выше), а также сложных и разнонаправленных коагуляционных нарушений (смена фаз гипер- и гипокоагуляции, снижение уровня ряда факторов свертывания крови и тромбоцитов, появление в большом количестве в плазме маркеров внутрисосудистого свертывания — РФМК и продуктов фибринолиза) делает диагностику достаточно точной. Для нее достаточно выявления следующих признаков: тромбоцитопения (до $100 \cdot 10^9/\text{л}$ и ниже), спонтанной агрегации тромбоцитов и белков плазмы (мутность, хлопья), фрагментации эритроцитов в мазке крови, гипер- и гипокоагуляции в тромбоэластограмме, тестах тромбиновом, протаминсульфатном, активированном парциальном тромбопластном (АПТВ) и др.; повышения уровня в плазме РФМК — положительные этаноловый, протаминсульфатный или ортофенантролиновый тесты; повышения уровня в плазме продуктов фибринолиза (ПДФ); снижения уровня в плазме некоторых факторов свертывания крови (факторы V, XUI.

причины. Основанием для перевода больных в соответствующие отделения больницы является стабилизация этих функций, в среднем для этого необходимо 2—3 дня. Койка интенсивной терапии должна быть освобождена, как только отпалет необходимость в интенсивной терапии. Не следует помещать в ПИТ больных хроническими неизлечимыми заболеваниями, если у них нет острых расстройств функций жизненно важных органов, а также больных, медленно угасающих от неизлечимых болезней. Нерационально направлять на койку интенсивной терапии больных после небольших хирургических вмешательств, проведенных под наркозом. Более целесообразно оставить таких больных под наблюдением анестезиолога в палате пробуждения или в наркозной комнате до восстановления сознания и адекватного спонтанного дыхания, а затем отправить их в палаты хирургического отделения. Наиболее тяжелых больных с выраженными нарушениями гемодинамики и дыхания следует поместить в реанимационный зал, а затем через 1—2 дня перевести в ПИТ. Больных с гнойными процессами, нуждающихся в интенсивном лечении, следует поместить в изоляторы или в специально выделенные и изолированные от чистой зоны палаты. Согласно действующим штатным нормативам в ПИТ одна медицинская сестра обслуживает 3 больных. Однако нередко возникают ситуации, когда одна сестра с трудом успевает обслужить одного больного, что необходимо учитывать при распределении персонала.

Критерии операционного риска

Понятие «операционный (операционно-анестезиологический) риск» включает в себя показатели *общего* физического состояния больного на момент, предшествующий операции, особенности оперативного вмешательства. Представление о степени операционного риска часто связывается также с такими обстоятельствами, как условия, в которых предстоит работать хирургу и анестезиологу (особенно это относится к ургентной хирургии), обеспеченность аппаратурой, лекарственными средствами, квалификация хирурга и анестезиолога и др.

Ниже приводятся критерии операционного риска.

Риск I степени. Соматически здоровый пациент, подвергающийся небольшому плановому оперативному вмешательству типа аппендэктомии, грыжесечения, секторальной резекции молочной железы, выскабливания полости матки, гинекологических пластических операций, вскрытия гнойников, диагностических процедур и т. д.

Риск IIА степени. Соматически здоровые пациенты, подвергающиеся более сложному оперативному вмешательству типа холецистэктомии, операций по поводу доброкачественных опухолей гениталий и др.

Риск IIБ степени. Пациенты с полностью компенсированной патологией внутренних органов, подвергающиеся небольшому плановым операциям, указанным в категории «Риск I степени».

Риск IIIА степени. Больные с полной компенсацией патологии внутренних органов, подвергающиеся сложному, обширному вмешательству (резекция желудка, гастрэктомия, операции на ободочной и прямой кишке и т. д.)

Риск IIIБ степени. Больные на грани компенсации патологии внутренних органов, подвергающиеся малым хирургическим вмешательствам.

Риск IV степени. Больные с комбинацией глубоких общесоматических расстройств (острых или хронических, вызванных, например, инфарктом миокарда, травмой, шоком, массивным кровотечением, разлитым перитонитом, сепсисом, эндогенной интоксикацией, азотемией, печеночной и почечной недостаточностью, выраженной желтухой и др.), подвергающиеся крупным или обширным хирургическим вмешательствам, которые в большинстве случаев при перечисленной патологии выполняются в экстренном порядке или даже по жизненным показаниям.

В узкоспециализированных областях хирургии категории тяжести оперативного вмешательства с учетом как локализации процесса, так и объема предстоящего вмешательства (например, в нейрохирургии, кардиохирургии) могут также быть представлены в трех-четыре градациях.

Если производится экстренное вмешательство, больной не обследован или неясен объем и характер операции, степень риска всегда высока и увеличивается на одну ступень.

Понятие «операционный риск» должно правильно ориентировать как хирурга, так и анестезиолога на выбор наиболее рациональных и щадящих методов лечения. Учет операционного риска позволяет в некоторых случаях более точно осуществить сравнительную оценку результатов лечения.

Основы предоперационной подготовки

Ургентная хирургия. Задача достижения возможно полной компенсации функций сохраняется даже в условиях дефицита времени, сопутствующего ургентной хирургии. Эвакуация желудочного содержимого перед наркозом обязательна. Даже длительный промежуток времени с момента последнего приема пищи не предотвращает возможную регургитацию и рвоту, так как в ряде случаев, не имеющих казалось бы, прямого отношения к легальности желудочно-кишечного тракта (нарушенная внематочная беременность, острая задержка мочи и др.), эвакуация пищи из желудка нарушается.

Дальнейшая последовательность в изложении особенностей предоперационной подготовки в срочной или экстренной хирургии

Тромбоэмболия в бассейне легочной артерии (ТЭЛА) проявляется либо внезапно возникающей и смертельно опасной острой дыхательной недостаточностью, либо послеоперационными пневмониями (при закупорке мелких ветвей).

Профилактика: раннее движение конечностями, раннее вставание больного после операции, массаж и бинтование конечностей. При полиглобулии — управляемая гемодилюция (эритроцитаферез, реополиглюкин), при гиперфибриногенемии — плазмаферез, при дефиците компонентов свертывающей системы крови и фибринолизе — трансфузии свежемороженой плазмы; гепаринизация малыми дозами (под кожу живота по 5000 ЕД дважды в день), начиная со дня операции и до выписки из больницы.

Лечение. Гепаринизация (внутривенные капельные инфузии — как при лечении ДВС-синдрома), внутривенное введение реополитлюкина (до 500 мл/сут), тромболитики — стреп-

токиназа внутривенно капельно по 100000—200000 ЕД 1 раз в сутки в течение часа, ежедневно в течение 3—4 дней. При развитии ТЭЛА — катетеризация легочного ствола с введением в него до 700000-1000000 ЕД стрептокиназы (стрептазы) и механическим разрушением крупного эмбола. Перспективны новые тромболитики с большим сродством к фибрину — активатор фибринолиза тканевого типа, ацильные производные стрептокиназы. Они при обычном внутривенном введении сами фиксируются на тромбах и лизируют их, не оказывая существенного влияния на свертываемость крови и не создавая угрозы кровоточивости, что важно при лечении больных, перенесших хирургическое вмешательство. При использовании этих препаратов, сорбирующихся на тромбах, нет необходимости катетеризировать закупоренные сосуды. Для предупреждения ТЭЛА устанавливаются фильтры на нижней полой вене (ниже почечных вен).

Глава II

ОСНОВНЫЕ ПРИНЦИПЫ ПРЕДОПЕРАЦИОННОЙ ПОДГОТОВКИ И ПОСЛЕОПЕРАЦИОННОГО ВЕДЕНИЯ БОЛЬНЫХ

Общие вопросы интенсивной терапии в хирургической практике

Основная задача интенсивной терапии в предоперационном периоде — достижение возможно полной компенсации нарушенных жизненно важных функций и систем организма. Имеются в виду не только нарушения функционального состояния органов и систем в связи с определяющим хирургическую патологию процессом, но также различные сопутствующие заболевания или состояния, например, бронхиальная астма, тиреотоксикоз, ишемическая болезнь сердца и др.

В процессе интенсивной предоперационной (если она осуществляется) терапии следует обязательно учитывать нежелательные эффекты специальной хирургической подготовки (частые промывания желудка, клизмы, дегидратационная терапия и т. д.), которая в свою очередь может усугубить нарушенный баланс электролитов, воды, белка и др. Предоперационная подготовка должна быть адекватной, интенсивной и, если это возможно, короткой.

Анестезиолог-реаниматолог вместе с хирургом несет ответственность за состояние больного во время операции и в послеоперационном периоде, поэтому он с первых дней должен принимать самое непосредственное участие в обследовании больного и под-

готовке к операции, а также ведении больного в послеоперационном периоде. Вместе с хирургом он формулирует окончательное заключение о готовности больного к оперативному вмешательству. Этим достигается непрерывность и преемственность интенсивной терапии в дооперационном, операционном и послеоперационном периодах.

Согласованность действий хирурга и анестезиолога-реаниматолога в разработке совместного лечебно-диагностического плана, строгое выполнение лечащим врачом комплекса лечебных мероприятий являются гарантией высокого качества интенсивной предоперационной подготовки.

Успех многих оперативных вмешательств в значительной мере предопределяется комплексом лечебных мер, реализуемых в раннем послеоперационном периоде. Для этой цели крупные лечебные хирургические учреждения имеют в своем составе отделения анестезиологии и реанимации. Наиболее рациональным считают выделение в блоке интенсивной терапии таких подразделений, как реанимационный зал, палаты интенсивной терапии, изоляторы, лаборатория экспресс-диагностики, подсобные помещения для диагностической, наркозно-дыхательной, реанимационной аппаратуры, перевязочная, различные хозяйственные и санитарные помещения. В палаты интенсивной терапии (ПИТ) поступают больные с нарушением функций жизненно важных органов независимо от его

при острых формах часю, но не обязательно фибриногена и др.); снижения уровня ашифомбна Ш, белка С и плазминогена и др.); снижения уровня ани тромбина III. белки С и плазминогена н плазме.

Наличие хотя бы 4 из перечисленных выше лабораюрных признаков при соответс'вукцен клинической сигуации делает диагностику ДВС-синдрома очень надежной.

Лечение ДВС-синдрома в каждом случае индивидуальное, но имеются общие принципы, к которым относятся:

1) мероприятия по возможно более быстрому устранению причинных факторов, обусловивших ДВС-синдром,— ликвидация шока, восстановление гемодинамики, остановка кровотечения, адекватная антибактериальная и дезинтоксикационная терапия, полноценная акушерская и хирургическая помощь с минимальной травматизацией тканей и т. д.;

2) возможно более раннее и быстрое восстановление ОЦК", кислотно-основного равновесия, ликвидация острой дыхательной (подключение ИВЛ) и острой почечной или тегаторенальной недостаточности (реополиглюкин, дофамин, фуросемид внутривенно и др.);

3) нормализация гемостаза, для чего назначают капельные инфузии гепарина по 1000—1500 ЕД/(кг·ч), струйное введение свежемороженой или нативной плазмы (по 1—2 л/сут в 3—4 приема). Этим достигается купирование внутрисосудистого свертывания крови и возмещение антитромбина III, факторов свертывания крови и фибринолиза. Каждая трансфузия плазмы дополнительно «рмкрив'Ачм'я начальным «путривенным введением 2500—5000 ЕД гепарина. Допустимы также фоновые введения ею под кожу живота по 5000 ЕД 2—3 раза в день. Суточная доза гепарина не должна превышать 40-45 000 ЕД. Если ДВС-синдром вызван профузным кровотечением, а также в III его фазе (глубокая инокоагуляция и системная кровоточивость), то суточная доза гепарина снижаегея до 15—20 000 ЕД (используется и основном только для прикрытия трансфузий плазмы и крови), а при полной несвертынаемости крови иногда приходится полностью отменять. В этот период купирование icMoppainft может быть достигнуто часю трансфузиями свежемороженой плазмы в сочетании с внутривенным введением больших доз (по 100000-500000 ЕД и более) антиферментов (коитрикал, трасилол и др.) и внутривенным введением тромбоцитной массы.

Внутривенного введения фибриногена следует избегать, так как он легко свертывается и усиливает блокаду микроциркуляции в органах. Доек»точное количество фибриногена содержится в переливаемой плазме, в которой он сбалансирован с антикоагулянтами;

4) гемотрансфузии как метод лечения ДВС-синдрома и, в частности, его геморрагической стадии не оправданы, поскольку они усиливают коагулопатию потребления и блокаду микроциркуляции в органах, поэтому

переливания крови (только свежеситратной, «генлой»), а также эригроци\ной взвеси используются лишь для компенсации большой кровопотери с целью поддержания гематокритного показателя выше 21% в комплексе с введением плазмозаменителей (для поддержания ОЦК);

5) в комплексной терапии затяжных форм ДВС-синдрома и для его профилактики используют лечебный плазмаферез (удаляются агрегаты клеток крови, РФМК, избыток-фибриногена, активированные факторы свертывания), а также фоновую гепаринопрофилактику — перед операцией и после нее ежедневно вводят иод кожу живота по 5000 ЕД гепарина дважды в сутки (лучше гепаринат кальция).

Первичный фибринолиз как приобретенная форма патологии гемостаза фактически не существует. Описывавшиеся ранее под этим названием формы кровоточивости являются своеобразной разновидностью ДВС-синдрома и лечатся так же (с использованием свежемороженой плазмы и антипротсаз).

Геморрагический васкулит (болезнь Шейлеина—Геноха) может протекать с картиной острого живота и профузным желудочно-кишечным кровотечением (абдоминальная форма), осложняться ДВС-синдромом, а иногда вторичной непроходимостью кишечника (инвагинация). Типичная геморрагическая сыпь на ногах и других частях тела, иммунные нарушения (артралгия, крапивница, лихорадка, повышенное содержание в крови иммунных комплексов) позволяют поставить правильный диагноз.

Лечение. Основными методами являются гепаринизация (см. ДВС-синдром, лечение) и плазмаферез с целью удаления иммунных комплексов и белков острой фазы воспаления. При таком лечении быстро купируются кишечные кровотечения. Хирургическое лечение необходимо лишь при осложнениях (непроходимость кишки, прободение). Кровотечение не служит показанием к операции.

Послеоперационные тромбозы глубоких вен конечностей и тромбозмболии (в том числе в бассейне легочной артерии) — частое осложнение послеоперационного периода. Предрасполагающие факторы (факторы риска): пожилой возраст, избыток массы тела, явная или скрытая сердечная недостаточность, варикоз вен и венозная недостаточность, тромбозы в анамнезе, атеросклероз, диабет, низкий уровень в крови антитромбина III, белка С, компонента в фибринолитической системы, вмешательства на сердце и сосудах, подключение аппаратов экстракорпорального кровообращения, избыток в крови фибриногена, иммунных комплексов, подглобулия (высокий гематокритный показатель).

Диагностика. Тромбоз глубоких вен часто протекает бессимптомно, особенно у постельных больных. Помогают диагностике радионуклидные исследования (задержка, меченого фибриногена в конечности), флебография и другие инструментальные методы.

является условной, так как корректировать все нарушения следует одновременно.

Восстановление объема циркулирующей крови (ОЦК) как при кровотечении любого генеза, так и в случаях, сопровождающихся потерей ОЦК (частая рвота, лечение диуретиками, ожоги и т. д.), начинают сразу же при выявлении клинических признаков дефицита ОЦК (глухость сердечных тонов, спавшиеся вены, низкие цифры ОЦК и ЦВД и др.), для чего целесообразнее всего произвести пункционную катетеризацию одной из крупных, предпочтительно центральных, вен (внутреннюю яремную, подключичную).

Исключая ситуации, близкие по значению к геморрагическому шоку, следует начинать инфузионную терапию с плазмозаменителей: средне- и низкомолекулярные декстраны (полиглюкин, реополиглюкин, реомакродекс), изотонические растворы солей и глюкозы, щелачивающие растворы (гидрокарбонат натрия, трисамин) и гипертонические растворы электролитов. При переливании белковых препаратов предпочтение следует отдавать их гипертоническим растворам — 10% и 20% (альбумин, протеин). При переливании крови надо учитывать, что минимальная эффективная доза гемотрансфузии 500 мл.

Дефицит ОЦК необходимо корректировать под контролем АД, ЦВД, показателей гематокрита, гемоглобина, диуреза.

Коррекция вентиляции. Во всех случаях возникшие нарушения дыхания, когда операция неизбежна, целесообразнее всего корректировать в условиях общей анестезии. В частности, предпочтителен эндотрахеальный способ проведения наркоза как наиболее адекватно обеспечивающий вентиляцию и оксигенацию крови.

Необходима немедленная терапия при отеке легких, пневмотораксе, аспирации рвотных масс и инородных тел, расстройствах дыхания центрального генеза, травмах грудной клетки, легких, диафрагмы и др. В процессе анестезии и в послеоперационном периоде должна производиться целенаправленная терапия последствий гипоксии и гиперкапнии (поражения ЦНС, системные гипоксические расстройства, нарушения водно-электролитного баланса и КОС, свертывающей системы крови).

Плановая хирургия. Возможно быстрая комплексная оценка позволяет значительно увеличить время на специальную подготовку больного к операции.

Коррекция расстройств функции органов дыхания. Хронический бронхит курильщиков требует лечения ингаляциями, щелочными растворами, отхаркивающими и бронходилатирующими средствами. При эмфиземе легких, пневмосклерозе назначают термопсис, йодид калия, теофедрин, эуфиллин в инъекциях в течение нескольких дней до операции. Обязательна дыхательная гимнастика с обучением упражнениям для послеоперационного периода. В премедиацию включают атропин, проме-

дол, антигистаминные препараты (предпочтительнее пипольфен).

При бронхиальной астме в предоперационном периоде лечебные мероприятия должны быть направлены на угнетение аллергической активности, лечение инфекционного процесса и профилактику спазма бронхов: применяют пипольфен, эуфиллин, теофедрин, алупент, физиотерапевтические процедуры (аэрозольная терапия), отхаркивающие средства, а также кортикостероидные гормоны до 25 мг 2—3 раза в день.

Премедиация включает в себя атропин, транквилизаторы (седуксен), антигистаминные и снотворные средства, бронходилататоры.

Коррекция расстройств функции органов кровообращения. При гипертонической болезни особого внимания заслуживают больные, принимающие препараты раувольфии (резерпин), под действием которых истощаются запасы катехоламинов в организме, что может быть причиной развития гипотонии. Однако отменять резерпин менее чем за 10 дней до операции нецелесообразно. Крайне нежелательно также отменять β -адреноблокаторы (анаприлин, обзидан, индерал), если пациент принимает их в комплексе гипотензивной и антиаритмической терапии. Однако снижение доз (β -адреноблокаторов для предупреждения скрытого синдрома слабости синусового узла, особенно у больных пожилого и старческого возраста, бывает нередко необходимо. Безопасно оставлять в назначениях перед операцией анаприлин 40—80 мг/сут.

Терапия в дооперационном периоде преследует цель снижения АД, улучшения сократительной способности миокарда, снижения вегетативных проявлений.

Помимо гипотензивных препаратов, в некоторых случаях следует назначать антигистаминные и десенсибилизирующие, седативные и снотворные средства. Эти препараты необходимо также использовать в премедиации.

В большинстве случаев повышенное АД после вводного наркоза снижается. Во всех случаях операция на фоне гипертонического криза должна быть отменена.

Ведение и подготовку больных ИБС совместно осуществляют терапевт и анестезиолог. Целесообразно назначать препараты дигиталиса, антиангинальные средства, витамины, проводить коррекцию водно-электролитного баланса.

После перенесенного инфаркта миокарда оперативное вмешательство следует отложить минимум на полгода, за исключением операций, выполняемых по жизненным показаниям.

Коррекция расстройств желудочно-кишечного тракта. Нарушение функции желудочно-кишечного тракта в связи с язвенным или опухолевым процессом (особенно со стенозированием выходного отдела желудка), а также хроническими воспалительными заболеваниями часто сопровож-

опасность сепсиса. Наиболее частые метаболические осложнения парентерального питания — гиперосмолярность, некетоновая гипергликемия в результате слишком быстрого введения инфузионных сред.

Пирогенные реакции в ходе инфузии в большинстве случаев развиваются при переливании гидролизатов белков, значительно реже — растворов глюкозы и других растворов, приготовленных на дистиллированной, но не на апиrogenной воде. Главная причина пирогенности воды — наличие в ней минимального количества коагулированных белков, задержавшихся на стенках стеклянных сосудов.

Гипогликемия в период парентерального питания может развиваться в результате передозировки инсулина, а также гиперпродукции инсулина. При неточной коррекции электролитного баланса возможна гипокалиемия. При длительной терапии, исключающей парентеральное введение железа, витамина В₁₂ и фолиевой кислоты, возможна железо дефицитная анемия.

Ацидоз при парентеральном питании может быть связан со снижением объема периферической перфузии, диабетическим кетозом и почечной недостаточностью.

Жировая эмболия при внутривенном введении эмульгированных жиров может развиваться у больных с артериовенозным легочным шунтом (шоковое легкое) и существенно утяжелить состояние, поэтому применение жировых эмульсий у больных с дыхательной недостаточностью противопоказано.

Профилактика и лечение некоторых послеоперационных осложнений

Пневмония — самое частое осложнение послеоперационного периода. Частота послеоперационных пневмоний не зависит от вида обезболивания и вида анестетика. Однако длительность операции и наркоза, погрешности при его проведении увеличивают возможность послеоперационной пневмонии. Наиболее часто пневмония развивается на 2—6-е сутки после операции. В основе патогенеза послеоперационных пневмоний лежат нарушение дренажной функции бронхиального дерева, обуславливающее попадание в него инфицированных инородных частиц и задержку выведения секрета, нарушения вентиляции легких и легочного кровообращения, эндогенная и экзогенная инфекция. Пневмония в послеоперационном периоде может быть ателектатической, аспирационной, гипостатической, инфаркт-пневмонией и интеркуррентной.

Диагностика. Послеоперационная ателектатическая пневмония возникает при уже существующем ателектазе легких, температура тела повышается до 39—40 °С, появляются кашель с выделением слизисто-гноной мокроты, лейкоцитоз со сдвигом влево. Выслушиваются влажные хрипы, определяется при-

тупление перкуторного звука, на рентгенограмме очаги затемнения.

Аспирационная пневмония чаще локализуется справа в верхней доле и проявляется в ранние сроки после операции, протекает с выраженными симптомами бронхита, сопровождается болью в груди, одышкой, кашлем, температурой до 40 °С, лейкоцитозом. При объективном исследовании типичны притупление перкуторного звука, ослабленное или бронхиальное дыхание, разнокалиберные влажные хрипы. Рентгенологически определяются очаги инфильтрации или обширное затемнение. Аспирационная пневмония чаще других форм воспаления легких подвергается нагноению.

Гипостатическая пневмония, возникающая обычно в поздние сроки после операции, как правило, бывает очаговой и локализуется в задненижних отделах легких. На фоне общего тяжелого состояния усиливаются или появляются кашель, одышка. Температура тела может быть нормальной или субфебрильной. Мокрота не отделяется. Аускультативно обнаруживают обильные малозвучные хрипы на фоне ослабленного дыхания. Рентгенологически не всегда удается выявить инфильтрацию легочной ткани в нижних и задневертебральных отделах легких. Заболевание протекает вяло, с трудом диагностируется.

Инфаркт-пневмония клинически протекает довольно четко. Внезапно появляются боль в боку, кашель с кровянистой мокротой, лейкоцитоз с нейтрофильным сдвигом влево. Пораженная сторона отстаёт в дыхании, перкуторный звук укорочен, быстро возникают **звучные** влажные хрипы, шум трения плевры. Рентгенологически определяется присоединение нежных облаковидных теней к гомогенным, очерченным треугольным или разлитым затемнением.

Интеркуррентная пневмония возникает в разные сроки после операции и связана с экзогенной инфекцией, охлаждением или простудой. Она выражается в виде мелкоочаговой, крупноочаговой или сливной пневмонии. Ее клиническая картина мало отличается от клинической картины бронхопневмонии.

В практике встречаются нечетко очерченные и поэтому трудно диагностируемые варианты течения послеоперационных пневмоний. Большую трудность представляет дифференцирование отдельных форм пневмонии с другими послеоперационными осложнениями. Ранняя диагностика послеоперационной пневмонии сложна, так как начальные проявления ее почти такие же, как при других послеоперационных осложнениях, характеризующихся гипертермией, тахикардией, тахипноэ.

Профилактика пневмоний должна начинаться еще до операции: санация полости рта, дыхательных путей, промывание желудка накануне операции. Необходимо предупредить переохлаждение больного как накануне операции, так и в операционной. Проведение плановых операций на фоне заболевания верхних дыхательных путей, а тем более легких следует рассматривать как врачебную

Парентеральное питание показано в том случае, если больной не может питаться обычным путем или если питание через рот не покрывает метаболические потребности организма. Парентеральное питание может быть полным, когда оно обеспечивает суточную энергетическую потребность организма и потребность в воде, электролитах, азоте, витаминах, и неполным, когда избирательно восполняют дефицит организма в тех или иных питательных ингредиентах. В обычных клинических условиях, когда нет возможности быстро и точно определить уровень фактического обмена по потреблению кислорода, при определении объема парентерального питания целесообразно руководствоваться следующими положениями.

1. Средняя потребность взрослого человека составляет 24 ккал/(кг·сут), или 100 кДж/(кг·сут).

2. Если парентеральное питание проводят для временной разгрузки желудочно-кишечного тракта, объем его должен составлять 24 ккал/(кг·сут) или превышать этот уровень на 5-10%.

3. При перитоните объем парентерального питания увеличивают на 20—40%.

4. При септических состояниях объем парентерального питания увеличивают на 5—8%, на каждый градус температуры тела сверх 37 °С.

5. Минимальная суточная потребность в азоте составляет 0,25 г/кг. Отношение небелковых калорий к азоту должно составлять 200:1.

6. Минимальная потребность в электролитах: натрий — 2,4 ммоль и калий — 2—2,2 ммоль на вводимые 100 ккал/сут. Потребность кальция составляет 400—600 мг и фосфора 500—1000 мг на 2500 ккал/сут.

7. Для удовлетворительной утилизации углеводов и аминокислот необходимо введение водорастворимых (С, К, группы В, фолиевая кислота) и жирорастворимых (А, D, E) витаминов.

8. Большинство питательных ингредиентов вводят только через катетер, расположенный в одной из центральных вен.

9. Все вводимые растворы должны быть подогреты до температуры тела.

10. Основное условие эффективного использования азотсодержащих препаратов — их медленное введение (не чаще 60 капель в 1 мин) и обязательное совместное переливание их с источником энергии (глюкозой, жировой эмульсией).

11. Жировые эмульсии переливают со скоростью 10 капель в 1 мин в течение первых 10 мин, 30 капель в 1 мин в течение последующих 10 мин и далее — не быстрее 100 капель в 1 мин при условии хорошей переносимости жира. Более 100 г жира в сутки (500 мл 20% жировой эмульсии интралипида) вливать не следует. Соблюдение этого правила является мерой профилактики гиперлипемии.

12. При вливании жировых эмульсий обязательно надо добавлять в каждый флакон

2500 ЕД гепарина и 15 ЕД инсулина для лучшей утилизации.

13. Несмотря на высокий коэффициент утилизации, скорость введения глюкозы не должна превышать 0,5 (г/кг)/ч. Во время переливания глюкозы инсулин целесообразно вводить п/к из расчета 1 ЕД на 3—4—5 г сухой глюкозы.

14. Применение анаболических стероидов (ретаболил, неробол) значительно усиливает анаболическое действие парентерального питания, однако они эффективны лишь при полном энергетическом обеспечении организма.

15. Энергетическая ценность: углеводов (глюкоза, фруктоза, сорбит, ксилит) — 4,1 ккал/г, жиров — 9,2 ккал/г. Содержание азота в гидролизате казеина 8 г/л, в растворах аминокислот (мориамин С-2, валин, альвезин) — 8—12 г/л.

Необходим постоянный контроль эффективности парентерального питания. Основные его критерии: изменение массы тела, азотистый баланс, количество общего циркулирующего альбумина, коэффициент А/Г. Лучшим критерием адекватности парентерального питания является состояние больного.

Порядок обследования больных, находящихся на парентеральном питании.

1. Содержание электролитов (калий, натрий, хлориды) в плазме, КОС, уровень мочевины в крови определяют ежедневно в течение первой недели, далее через день.

2. Содержание сахара в крови определяют 4 раза в сутки в течение 3 сут, далее раз в сутки, протеинограмму изучают ежедневно.

3. Осмолярность плазмы исследуют в течение первых 3—4 дней, далее 2 раза в неделю.

4. Содержание сахара в моче исследуют дважды в день в течение первой недели, далее 1 раз ежедневно после окончания парентерального питания. Осмолярность мочи определяют 1 раз в день в течение первой недели, далее через день.

5. Содержание общего азота в моче проверяют ежедневно в течение первой недели, далее 1 раз в неделю.

6. Общий анализ крови и мочи каждые 3 дня.

7. Взвешивают больного ежедневно: для этого используют специальные электронные весы или кровать-весы.

Осложнения парентерального питания: 1) обусловленные длительным (иногда до 2—3 мес) пребыванием катетера в центральной вене; 2) септические осложнения; 3) метаболические расстройства, вызванные непосредственно введением различных инфузионных средств.

Большинство осложнений связано с техникой катетеризации центральных вен: пневмоторакс, гидроторакс, гемоторакс, повреждение плечевого сплетения, сонной и подключичной артерии, тромбоз катетера, воздушная эмболия.

Основным источником септических осложнений является интравенозный катетер. Чем дольше парентеральное питание, тем выше

лаеіся расеграітвом белкового і волно- >декі родитого абмена. КОС і ОЦК. Пре- доперацыйная падрыхтоўка павінна праводзіцца пад аб'яшальным лабараторным кантролем электралітаў плазмы і мочы, суточнага дыуреза. КОС і асмоларнасці.

Коррекцыя белковага, вадна-электралітна- го балансу і ОЦК ажыццяўляецца прэпаратамі крыві, растворамі дэкстранаў, прэпаратамі плазмы, белкаў, солявымі растворамі.

Пры парушэнні пассажа ежы ілі яе усваяемасці следуе сразу жа перавесці больна- го на парэнтаральнае павітанне. Палноценнае парэнтаральнае павітанне павінна ўключаць амінакіслотныя змешкі (в крайнем случае гидролизаты белкаў), растворы ўглеводаў і жировыя эмульсіі. Пры пілородуоденальна- м стенозе можна таксама іспользаваць зондавае энтаральнае павітанне, ілі удаецца правесці зонд во время гастроскопії за абласць суження.

Пры парушэнні функцыі печені в комплексе падрыхтоўкі ўходзіць дыета, багатая белкамі і ўглеводамі, ілі расчыта 1800— 2000 ккал. С целью дезинтоксикации применяют инфузии плазмы, гемодеза, глюкозы с инсулином и витаминами, форсированный диурез при помощи лазикса.

Пры сахарна- м дыябете, павітанне парушэння балансу глюкозы, можна наблідаць парушэння КОС (метаболический ацидоз), сердычна- сосудістыя расстройствы, пачечную паталогію, неврологічныя расстройствы. В доопера- цыйным перыяде больна- му абязатальна ввядуць прастой інсулін, првдвд дзінткса- кацыйную і сімптаматічскую терапію.

Послеоперационное ведение больных

В послеоперационном периоде потребность оришизма в белках, жирах, углеводах, электралітах і вітамінах абеспечываецца энтаральным павітаннем, *включая* павітанне чэрз зонд, ввядзены в желудок ілі двенадцатиперстную кішку, гастрэ- ілі еуносту, і парэнтаральным — прамушественно внутривенным павітаннем. Энтаральнае павітанне всегда палноценнее, павітанне чэрз рот, хвдвд бы часщчнос.

Энтаральнае павітанне в послеопера- цыйным перыяде павінна абеспечыць максі- малнае шадзненне паражэнных органаў, аса- бенно пры операцыях на желудочно-кішечном тракте, павысіць яго сапротівляемасць пры ввспаленні і інтксакацыі, сапасабствавать бвстравейшему заживлению операцыйна- го раны. После больших операций на органах брюш- ной полости на 1—2 дня назначають голод (допускается прополаскивание рта). В дальнейшем постепенно начинают давать максимально щадящую ежу (жидкую, полужидкую, протертую), садрержащую достаточное количество жидкости, легкоусвояемых белков, жиров, углеводов, минеральных солей и витаминов.

Для предупреждения метеоризма ілісключают молоко і растительную клетчатку.

После резекції желудка на 2-е суткі са- второй половины дня разрешается выпить глотками 250 мл жидкости. На 3-й суткі дають 2 стакана жидкости (морс, бульон, вода) і сырое яйцо. С 4-х суткаў назначають стол № 1 а с ілісключеніем бльд на молоке.

После тотального удаления желудка парен- таральнае павітанне првдвд в течение 3— 4 сут. Пры оставлении ниппельного зонда эн- таральнае ввевденіе жидкости назначають со 2—3-го дня после восстановления перисталь- тики. С 4—5-х суткаў больна- го пераводят на энтаральнае павітанне. Пры этом в первый день дають павітанне по 1 чайной ложке 200 мл кипяченой воды. В дальнейшем павітанне рас- ширяють по схеме, рекомендованной для больна- х, перенесших резекцію желудка.

После неосложненных операций на желч- ных путях в первые суткі разрешается павітанне. Со 2-х суткаў назначають стол № 5а.

После резекції толстой кишки больна- му разрешают павітанне небольшими глотками в первые же суткі после операції. Со 2-го дня назначають стол № 0 без хлеба (слизистые протертые супы, слабый бульон, кисели, на- стой шиповника, чай с молоком). На 5-й день больна- го пераводят на хирургічский стол № 1 с белыми сухарями. Указанные схемы ілісногда ілісменяють в зависимости от течения послеоперационного периода.

Зондавае энтаральнае павітанне првдвд по сапасабальным паказаніям. Оно может быть іліспользовано как метод после- операцыйна- го падрыхтоўкі больна- х, напрымр, пры пілородуоденальна- м стенозе, после эн- доскопического првдвдвенія зонда за абласць суження, желательна в начальныи отдел тощей кишки; после тотального удаления желудка; после резекції желудка, осложнвдвейшей несосвдстательна- стью швов культи двенадцати- перстной кишки.

В период дооперацыйна- го падрыхтоўкі зондавае дыета может быть достаточна ши- рокой: сливки, бульон, яйца, сметана, соки, разбавленный молоком творог.

После операції, напрымр гастрэктомії, на 2-е суткі чэрз првдвдзеныи во время операції в тощую кішку нвже анастомоза ниппельный зонд вввдвд 60 мл гипертониче- ского раствора хлорида натрия і 20 мл вазелинового масла. Чэрз 30 мвн пры по- явившейся перистальтвке вввдвд 2 сырых яйца, еше чэрз 3 ч — 250 мл бульона і 50 г сливочного масла. Чэрз 3 ч — два яйца, сливки (молоко) до 250 мл. Чэрз 3 ч — 250 мл морса (компот, настой кураги).

Таким образом, уже в первые суткі эн- таральна- го павітанія (2-е суткі после гастрэк- томії) больна- го павітанне до 850 мл жидко- сти. На 3—4-е суткі количество одновреме- но вввдвдмой жидкости можно увеличь до 300—350 мл. Всего за суткі вввдвд до 1,5—2 л, іліспользуя в том числе эннвдты— сапасабально разработанные ежуевыи змешкі для энтаральна- го павітанія.

ошибку. Лечение послеоперационных пневмоний включает, помимо антибактериальной терапии, адекватное обезболивание, дыхательную гимнастику, раннюю активацию больного. Большое значение имеют оксигенотерапия, аэрозольные ингаляции с использованием муколитических средств и ферментов. Антибиотики назначают в зависимости от возбудителя пневмонии и его чувствительности к тому или иному препарату с учетом его максимальной концентрации в крови.

Послеоперационный парез кишечника может осложнять любые оперативные вмешательства, однако особое значение приобретают профилактика и лечение пареза кишечника, наблюдаемого после брюшнополостных операций. Парез кишечника ограничивает вентиляцию легких, в ряде случаев может вызывать биохимические расстройства, близкие нарушениям метаболизма при острой кишечной непроходимости. Патогенез послеоперационного пареза кишечника весьма сложен и полностью не изучен. Наиболее существенными в этиологии и патогенезе данного состояния принято считать следующие факторы: нарушение деятельности вегетативной нервной системы, иннервирующей кишечник; нарушение ацетилхолинового обмена с угнетением холинергических систем; раздражение механо- и хеморецепторов кишечной стенки при ее перерастяжении; дефицит гормонов коры надпочечников; расстройства водно-электролитного и белкового обмена.

Лечение. Борьба с парезом кишечника

осуществляется с учетом патогенетических механизмов и включает мероприятия, направленные на улучшение деятельности вегетативной нервной системы (новокаиновые блокады, ганглиоблокирующие, холиномиметические препараты, перидуральная анестезия), в сочетании с гормоно- и витаминотерапией, регуляцией водно-электролитного и белкового баланса. Медикаментозную стимуляцию перистальтики кишечника (прозерин, хлорид натрия, убретид) назначают с учетом особенностей операции в сочетании с мероприятиями по декомпрессии желудочно-кишечного тракта (аспирация через назогастральный зонд). Не следует забывать о ликвидации дефицита калия при парезах желудочно-кишечного тракта. Калий усиливает перистальтику кишечника, поэтому его следует использовать вместе с растворами других электролитов. Определенный интерес представляет возможность ликвидации пареза кишечника его электростимуляцией прямоугольными импульсами тока (10 мА, 10—50 Гц) длительностью 5 мс. Электростимуляцию выполняют на фоне перидуральной блокады, которая устраняет симпатические влияния и позволяет легче вызвать парасимпатическую активность кишечника. В клинической практике используют также 10%, 20% растворы сорбитола. Стимулирующее действие сорбитола обусловлено усилением секреции желчи и, кроме того, воздействием его на преганглионарные образования, регулирующие сокращения ворсинок кишечника.

Глава III

ШОК

Шок — внезапно возникающее критическое состояние организма, проявляющееся быстро прогрессирующим ухудшением функций жизненно важных систем, основным патогенетическим звеном которого является несоответствие между состоянием микроциркуляции и потребностью тканей в кислороде. В зависимости от причины различают травматический, ожоговый, геморрагический, кардиогенный, септический, анафилактический шок. Могут быть и смешанные формы шока, обусловленные сочетанием различных причин.

Основными патогенетическими факторами при шоке являются гиповолемия, вазодилатация и уменьшение минутного объема сердца. Таким образом, шок может развиваться при различных заболеваниях, повреждениях и патологических состояниях. На фоне нарастающей гипоксии нарушаются процессы окисления в тканях, которые протекают по анаэробному типу. Образуются кислые продукты обмена

веществ, прежде всего молочная кислота, которая еще более усиливает метаболический ацидоз. В качестве компенсаторной реакции возникает гиперпноэ. При избытке в крови молочной кислоты 1 мэкв/л или менее выживают 82% больных, находящихся в шоке, при 2 мэкв/л — 60%, а при 2—4 мэкв/л — только 26%.

Вследствие длительного спазма почечных сосудов развивается острая почечная недостаточность (см. главу I).

При шоке нарушается обмен веществ. Вследствие гиперкатаболизма в крови повышается уровень мочевины, уменьшается количество сывороточного альбумина и фибриногена. Почти всегда наблюдается гипергликемия, которая по мере истощения запасов гликогена сменяется гипогликемией. Важнейшими нарушениями обмена веществ при шоке являются: разрушение гликогена; уменьшение дефосфорилирования глюкозы в цитоплазме; уменьше-

иле продукции АТФ в митохондриях; гиперкалиемия; нередко гиперхлоремия; гиперкальциемия, которая может стать причиной мерцательной аритмии и остановки сердца.

При шоке, сопровождающемся обширным разрушением тканей (синдром длительного сдавления, ожоговая болезнь, острый панкреатит), возникает аутолиз клеток и клеточных субстанций. В генезе шока в этих случаях большое значение приобретает калликреин-кининовая система.

Распознавание тяжелых стадий шока не представляет трудностей. Более важное значение имеет распознавание начальных симптомов шока. Правильно собранный анамнез, внимательное клиническое наблюдение, использование простых методов исследования, лабораторных методик и современных технических средств позволяют правильно выявить причину и оценить тяжесть шока. При этом измеряют АД, пульс, ЦВД, ОЦК, минутный объем сердца, частоту дыхания, МОД. Тахикардия часто служит ранним признаком развивающегося шока, поэтому необходимо обращать внимание на качество пульса и его ритм, что легко контролировать по ЭКГ. Исходя из величин систолического давления и частоты пульса, Алговер предложил расчет индекса шока. Числитель — частота пульса, знаменатель — систолическое давление.

Норма: $\sim \frac{100}{120}$; индекс 0,5.

Шок угрожаемый: $\frac{100}{100}$; индекс 1.

Манifestированный шок: $\frac{80}{80}$; индекс 1,5.

1,5.

По индексу шока можно судить и о величине кровопотери. Так, при индексе, равном 1, она будет соответствовать потере 20—30% ОЦК, при индексе шока больше 1—30—50%.

Наряду с контролем сердечно-сосудистой деятельности необходим также контроль за дыхательной функцией. Гипервентиляция свидетельствует о гипоксии, метаболическом ацидозе и гипертермии; гиповентиляция — о депрессии дыхательного центра, повышении внутричерепного давления.

Терапия шока должна быть целенаправленной и патофизиологически обоснованной. Иными словами, она должна включать в себя широкий комплекс лечебных мероприятий, направленных на коррекцию патофизиологических нарушений, лежащих в основе развития шока: абсолютной или относительной гиповолемии, расстройства насосной функции сердца, симпатoadрeнергической реакции и гипоксии тканей.

Общие принципы лечения шока заключаются в следующем: 1) борьба с дыхательной недостаточностью; 2) борьба с сердечно-сосудистой недостаточностью; 3) эффективное обезболивание; 4) восстановление нарушенных обменных процессов; 5) предупреждение и лечение различных осложнений (печеночная, почечная недостаточность, гнойно-септические

осложнения и др.). Эти вопросы решаются с учетом характера шока.

Важно правильно организовать лечение и уход за больными в состоянии шока. Желательно выделить противошоковые палаты, обеспеченные дыхательной и мониторинжной аппаратурой, необходимым инструментарием, катетерами для пункции центральных вен и артерий, набором инфузионных растворов и медикаментов. Должен быть обеспечен контроль АД, ЦВД, ОЦК и его компонентов, КЩС, электролитов крови, почасового диуреза.

В хирургической практике наиболее часто встречаются следующие формы шока: травматический, геморрагический, септический и анафилактический. Что касается ожогового и послеоперационного шока, то они рассматриваются в специальных руководствах.

Травматический шок

Под травматическим шоком следует понимать общую реакцию организма, развивающуюся в ответ на тяжелое повреждение с последующим расстройством жизненно важных функций организма. Это фазово развивающийся патологический процесс, проявляющийся несогласованными изменениями в обмене и его циркуляторном обеспечении.

Классификация. Принято различать две фазы травматического шока: эректильную и торпидную. Некоторые авторы выделяют отдельно третью фазу — терминальную. *Эректильная фаза* проявляется в начале развития шоковой реакции. Эта фаза, как правило, кратковременна, однако именно в этот период формируются те изменения, которые определяют дальнейшее течение травматического шока. Клиническая картина эректильной фазы шока подробно описана: речевое и двигательное возбуждение, часто с яркой эмоциональной окраской. Несмотря на сохранение сознания, пострадавший не может четко ориентироваться в окружающей обстановке. Жалоб на боли не предъявляет. Кожные покровы бледные, покрыты холодным потом; зрачки умеренно расширены, сухожильные рефлексы и мышечный тонус повышены. АД нормальное или повышено. Пульс 100—110 в 1 мин, напряженный, дыхание учащенное. Чем выраженнее эректильная фаза шока, тем тяжелее торпидная фаза. В течение *торпидной фазы* также прослеживается определенная динамика; ее можно разделить на три периода: начальный, период стабилизации и конечный. Эти периоды отражают ратные функциональные состояния организма, зависящие от динамики развития и течения основного патологического процесса. Эта фаза характеризуется общей заторможенностью, бледностью кожных покровов, снижением болевой, термической чувствительности и сухожильных рефлексов. Отмечается падение артериального и венозного давления, учащение пульса и ухудшение его наполне-

ния. учащение дыхания, которое становится поверхностным. Возникают значительные нарушения обменных процессов.

В зависимости от тяжести клинических симптомов принято условно делить шок на четыре стадии.

Шок I стадии (легкий К) Общее состояние пострадавшего относительно удовлетворительное. Заторможенность выражена слабо. Пульс 90—100 в 1 мин, удовлетворительного наполнения и напряжения. АД 100—95 60—55 мм рт. ст.; отмечается мышечная дрожь. Противошоковые мероприятия быстро приводят к стабилизации гемодинамики и дыхания.

Шок II стадии (средней тяжести) Кожные покровы и видимые слизистые оболочки резко бледные, дыхание поверхностное, 30—32 в 1 мин, пульс 110-120 в 1 мин, АД 90-80 50-40 мм рт. ст. Пострадавший заторможен, температура тела снижена. Нормализация нарушенных функций в результате противошоковой терапии достигается с большими усилиями.

Шок III стадии (тяжелая форма). Кожные покровы и видимые слизистые оболочки бледно-серого или бледно-цианотичного цвета, покрыты холодным потом. Дыхание 30—40 в 1 мин, выраженная одышка; пульс 130-140 в 1 мин. АД 75-50 40-30 мм рт. ст. Пострадавший резко заторможен, температура тела снижена. Крайняя неустойчивость всех функциональных показателей. Часто требуются реанимационные мероприятия.

Шок IV - " стадии (предагона. агония и агональное состояние). Дыхание судорожное, редкое, поверхностное; пульс на периферических артериях и АД не определяются. Как правило, процесс необратим.

Патология. Наиболее характерным проявлением шока служит неадекватная перфузия капилляров во внутренних (прежде всего паренхиматозных) органах. В зависимости от характера и локализации повреждения при травме возникают местные и общие изменения в организме. Местные изменения обусловлены действием травмирующего агента и зависят от интенсивности травмы и реактивности организма. Общие изменения проявляются нарушениями функции нервной системы, органов кровообращения, дыхания, печени и почек, эндокринной системы и обмена веществ.

Нарушения нервной системы выражены достаточно ярко, что проявляется в формировании основных соматических реакций на травму. Биоэлектрическая активность коры мозга сохраняется вплоть до развития агонального состояния и угасает последней по сравнению с ретикулярной формацией ствола и ядрами гипоталамуса.

Нарушения органов кровообращения характеризуются уменьшением ОЦК, диспропорцией между массой крови и увеличившейся емкостью сосудистого русла, нарушениями микроциркуляции в связи со стазом крови в капиллярах и агрегацией ее форменных элементов. Большую роль начинают играть

сосудисто-активные вещества: кинины, адреналин, гистамин, ацетилхолин.

Изменения внешнего дыхания характеризуются увеличением МОД, снижением дыхательного альвеолярного объема, уменьшением остаточной функциональной емкости легких и неравномерным распределением воздуха в легких с соответствующим увеличением шунтирования крови. Этому способствуют обтурация воздухоносных путей, жировая эмболия сосудов легких, микротромбозы мелких венозных сплетений легких, инактивация плазмой сурфактанта, лактатный ацидоз и аспирационный синдром.

Существенные изменения кровотока при шоке в портальной системе и печени приводят к выраженному нарушению функций последней. Ишемизированная ткань печени выделяет вазопрессорное вещество ферритин, способствующее развитию гипотонии в тяжелых стадиях шока.

Нарушения функции почек связаны с расстройством регионарного кровотока и микроциркуляции, что приводит к уменьшению концентрационной и фильтрационной способности. Снижается диурез вплоть до анурии.

При шоке возникают изменения эндокринной системы. Увеличивается выделение адренокортикотропного гормона гипофизом и нарушается функция коры надпочечников, продуцирующих кортикостероидные гормоны (глюкокортикоиды, минералокортикоиды и андрогенные стероиды).

Нарушения обмена веществ при шоке сводятся к первоначальному усилению катаболизма, расщеплению гликогена и распаду белка. Возникает гипопропротеинемия. В связи с нарушением окислительных процессов и накоплением недоокисленных продуктов обмена развивается ацидоз. Нарушаются водно-электролитный обмен, свертывающая и антисвертывающая система крови.

Развитию шока способствуют предрасполагающие факторы: психические потрясения, кровопотеря, охлаждение, перегревание, переутомление, голодание, соматические заболевания и другие условия, вызывающие истощение механизмов адаптации. Воздействие ионизирующего облучения способствует более тяжелому течению травматического шока. Дополнительная травма, связанная с транспортировкой, недостаточной иммобилизацией, первичной хирургической обработкой раны, особенно при огнестрельных переломах, способствует неблагоприятному течению травматического шока.

Диагностика. При тяжелых множественных или сочетанных повреждениях диагностические мероприятия должны быть разделены на этапы: место происшествия, транспорт, лечебное учреждение. На каждом из этих этапов необходимо определять степень нарушения жизненно важных функций с последующим широким расширением диагностических исследований. В первую очередь необходимо оценить состояние сознания, качество дыхания, проходимость дыхательных путей.

состояние пульса, определить АД, наличие внутреннем σ или наружного кровотечения. После быстрой и общей ориентировки необходимо приступить непосредственно к диагностике травмы опорно-двигательного аппарата с целью выявления наиболее тяжелых повреждений. Часто приходится решать самую грудную проблему в неотложной хирургии — проблему диагностики повреждения органов брюшной полости. Пробная лапаротомия может стоить больному жизни. Следует прибегать к лапароскопии, лапароцентезу. Рентгенологическое обследование больного в состоянии шока проводится при стойком АД не ниже 80—90 мм рт. ст. Оценка степени повреждения мягких тканей — труднейшая задача неотложной хирургии. Лишь при первичной хирургической обработке, когда позволяет состояние больного, хирург может определить степень повреждения мягких тканей и их жизнеспособность.

Для диагностики тяжести шока и оценки эффективности лечебных мероприятий контролируют гемодинамику, показатели метаболизма, биохимические процессы и нарушения микроциркуляции. Однако в критических шоковых состояниях следует избегать проведения слишком больших диагностических исследований.

Для окончательного установления фазы и стадии травматического шока имеют значение: измерение ЦВД, определение ОЦК и его компонентов, свертывающей и антисвертывающей систем крови, минутного объема сердца (метод Флика, разведение индикатора, реокардиография), измерение периферического сосудистого сопротивления, изучение показателей микроциркуляции (кровоснабжение кожи, мышц и почек), исследование метаболических нарушений (КЩС, водно-электролитный обмен, измерение потребления кислорода, лактатное зеркало и др.), контроль за функцией внутренних органов.

Наиболее полную оценку состояния пострадавшего позволяет дать одновременное сопоставление общего состояния больного с величиной шокового индекса, диуреза, разницей периферической и центральной температур, данными измерения ЦВД и показателями **Газов** крови.

Лечение шока должно быть комплексным, дифференцированным и патогенетически обоснованным. Лечебные мероприятия должны быть направлены на устранение причин шока и восстановление нарушенных функций организма.

1. Устранение болевого фактора: создание покоя, обогревание, введение обезболивающих средств, новокаиновые блокады, общее обезболивание, иммобилизация при переломах и обширных ранениях, щадящая транспортировка.

2. Восстановление функции сердечно-сосудистой системы: остановка кровотечения, восполнение кровопотери (переливание крови, плазмы, альбумина в сочетании с плазмозаместителями — полиглюкин, реополиглюкин,

желатиноль, гемодез, аминокепитид, гидролизн. амнокрошш и др.). Для стимуляции сосудистого тонуса применяли вазопрессоры: норадреналин (1 : 1000; 1—2 мл в 500 мл 5% раствора глюкозы или полиглюкина), мезагон (1 % раствор — 1 мл) и эфедрин (5% раствор 1—2 мл). Однако применение вазопрессорной допустимо лишь после восполнения ОЦК и при условии обеспечения достаточного кровезамещения. Используются антигистаминные средства (димедрол, пипольфен, супрастин).

3. Ус (ранение дыхательной недостаточности: восстановление проходимость дыхательных путей, применение увлажненного кислорода, борьба с отеком легких, ателектазами, санация **трахеобронхиально** и дерева. Применение дыхательных аналептиков показано только при сохраненном дыхании.

4. Устранение обменных нарушений: восстановление кислотно-основного равновесия путем введения в/в 3—5 % раствора гидрокарбоната натрия — 300—500 мл; 11,2% раствора лактата натрия или 0,3 М раствора буфера трисамина (ТНАМ) — 300—500 мл; восстановление водно-электролитного баланса введением в/в глюкозо-новокаиновой и полиглюкин-новокаиновой смеси (равные количества 5% глюкозы, фруктозы или полиглюкина с 0,25% раствором новокаина), гипертонических растворов глюкозы с инсулином, витаминами, одномолярных растворов хлорида натрия (5,85 % раствор), хлорида калия (7,45 % раствор), 0,9% раствора хлорида натрия, 10% раствора хлорида кальция. При гиперкалиемии целесообразно пользоваться комбинацией лечебных растворов (40 % раствор глюкозы — 300 мл, 10% раствор кальция глюконата — 100 мл, 1,3% раствор гидрокарбоната натрия — 100 мл). Для улучшения и восстановления функции почек целесообразно применять 10% раствор маннита — 200—300 мл. Для ликвидации функциональной недостаточности коры надпочечников используют глюкокортикоиды (гидрокортизон, преднизолон) по 100—200 мг в день в течение 2—3 дней. Эндогенное образование глюкокортикоидов усиливается большими дозами аскорбиновой кислоты (по 0,35 г 3 раза в сутки), витаминами (В₁ — по 50 мг ежедневно, В₁₂ — 200—300 мкг 3 раза в неделю).

Раннее применение антибиотиков необходимо как дополнение к противошоковым мероприятиям.

Оперативное вмешательство в состоянии шока необходимо при продолжающемся внутреннем кровотечении, повреждении органов живота и ранениях, сопровождающихся асфиксией. Параллельно оперативному вмешательству проводят весь комплекс противошоковых мероприятий.

Геморрагический шок

Геморрагический шок — общая реакция организма в ответ на внешнее или внутреннее кровотечение. Острый дефицит циркули-

рующей крови, превышающий 35—50 % ее объема, приводит к немедленной смерти без симптомов шока. Внезапная потеря 25—35% циркулирующей крови вызывает тяжелый шок, который без лечения может привести к смертельному исходу. Потеря 15—20% объема крови может восполниться самостоятельно без появления классических симптомов шока.

Выделяют следующие стадии геморрагического шока: компенсированный обратимый шок (синдром малого выброса), декомпенсированный обратимый шок и необратимый шок.

Патология. При геморрагическом шоке начинают действовать защитные механизмы: 1) повышается тонус симпатической системы с повышением уровня катехоламинов крови, под влиянием которых α -рецепторы сокращают сосуды в пределах так называемых шоковых зон; возникает централизация кровообращения; 2) в шоковые зоны поступает внеклеточная жидкость; 3) под влиянием адреналина происходит самопереливание крови из системы с низким давлением (вены, правая часть сердца, легочный круг) в систему высокого давления (левый желудочек сердца, артерии, капилляры); 4) активируется система ренин — ангиотензин — альдостерон, что приводит к усилению абсорбции натрия и воды в почечных канальцах и увеличению ОЦК; 5) под влиянием барорецепторов дуги аорты и сонных артерий, хеморецепторов в ишемизированных тканях уменьшается вредное влияние блуждающего нерва на сердце; 6) под влиянием повышенного уровня адреналина крови мобилизуются запасы гликогена печени, который превращается в глюкозу; 7) в ответ на метаболический ацидоз учащается дыхание.

Диагностика. При *компенсированном геморрагическом шоке* дефицит ОЦК компенсируется функциональными приспособительными механизмами сердечно-сосудистой системы. Сознание больного сохранено. Кожные покровы бледные, холодные на ощупь. Пульс слабого наполнения. АД обычно не снижается. ЦВД и диурез снижены. При *декомпенсированном обратимом шоке* начинается снижение АД. Больной становится заторможенным, а иногда беспокойным. Появляется одышка. На фоне бледности кожных покровов отмечается цианоз слизистых оболочек. Выражена олигурия, возникающая на фоне снижения почечного кровотока (преренальная олигурия). Нарастает метаболический ацидоз. Появляются изменения ЭКГ, свидетельствующие о диффузном нарушении питания миокарда. При *необратимом шоке* сознание чаще отсутствует, АД не определяется, появляется мраморный вид кожных покровов. Анурия. Углубляется ацидоз.

При определении стадии геморрагического шока известную пользу приносит индекс шока Алговера.

Лечение геморрагического шока включает: 1) инфузионно-трансфузионную терапию (ИТТ); 2) устранение дыхательной и сердечно-

сосудистой недостаточности; 3) выполнение при необходимости оперативных вмешательств.

Общим принципом ИТТ при геморрагическом шоке является сочетанное применение плазмозаменителей, солевых растворов и крови. Показана умеренная гемодилюция с обязательным избыточным по отношению к суммарной кровопотере объемом вливаний. Степень избыточного переливания должна быть прямо пропорциональна тяжести шока, кровопотере и особенно времени с момента ранения (кровотечения) до начала ИТТ. Основной компонент ИТТ — переливание крови. Однако для максимального ускорения начала ИТТ и быстрого восполнения дефицита ОЦК необходимо применять плазмозаменители. Эффективны препараты декстрана — полиглюкин, реополиглюкин. При этом необходимо учитывать, что чем меньше молекулярная масса декстрана, тем быстрее он выводится почками, поэтому реополиглюкин (реомакродекс) восполняет ОЦК кратковременно, хотя и очень быстро. Полиглюкин (макродекс) циркулирует в сосудистом русле в течение 6 ч и более. Количество введенных препаратов не должно превышать 1,2 л.

Наиболее распространенными кристаллоидными растворами являются изотонический и Рингера. Естественная и управляемая гемодилюция до уровня 30—25% гематокрита при условии поддержания ОЦК на безопасном уровне переносится пострадавшими удовлетворительно. Основными гемодилютантами могут быть (на 1 кг массы тела): полиглюкин — 3—7 мл, реополиглюкин, желатиноль — 6—7 мл, полидез, гемодез — 4—5 мл. Наиболее целесообразно применение полиглюкина, реополиглюкина, гемодеза в равных количествах. Перспективно применение средств для парентерального питания на основе аминокислот (полиамин), а также жировых эмульсий. Переливание крови должно производиться только при снижении гематокрита ниже 30% или когда потеря крови превышает 25 % ее объема. Для быстрой и эффективной ИТТ необходима катетеризация центральных вен — верхней или нижней полой.

Уровень ЦВД ниже 50 мм вод. ст. следует считать признаком выраженной гиповолемии. Повышение ЦВД выше 120 мм вод. ст. позволяет предполагать недостаточную сократительную способность миокарда. В таких случаях необходимо применять сердечные гликозиды (до 4 мл коргликона в сутки), панангин (10—20 мл), оротат калия, витамины (особенно витамин В до 400 мкг в сутки), глюкокортикоиды и кокарбоксылазу. Введение растворов глюкозы с инсулином и анаболических стероидов позволяет значительно улучшить обменные процессы в организме. Общий темп инфузии должен быть таким, чтобы восполнить дефицит ОЦК на 70—80% в течение первого часа. Велика опасность переливания очень больших доз крови — 2—3 л и более. В таких случаях иногда возникает синдром «гомологичной крови»,

реальна угроза гиперкалиемии, интоксикации цитратом, нарушения свертываемости.

Операции при геморрагическом шоке необходимо проводить только на фоне противошоковых мероприятий, в первую очередь в/в введения крови и плазмозаменителей. Кровь, собранную при кровотечении из полости плевры или из брюшной полости при отсутствии повреждений половых органов, следует подвергать реинфузии. Вмешательство должно быть наиболее простым; щадящим и преследовать главную цель — окончательную остановку кровотечения.

Септический шок

Септический шок — общая реакция организма на прорыв инфекции из очага или поступление эндотоксина в кровоток.

В клиническом течении септического шока различают три фазы: 1) фаза «теплой нормотензии» — начальная фаза, в которой появляется лихорадка септического типа, достигающая 40—41 °С; появляется умеренная одышка, тахикардия; 2) фаза «теплой гипотензии» — дальнейшее прогрессирование процесса, когда появляются озноб, возбуждение, беспокойство, неадекватное поведение, учащенное и поверхностное дыхание, тахикардия до 110—120 в 1 мин, умеренная гипотензия, снижение диуреза, лейкоцитоз со сдвигом влево, повышение СОЭ; 3) фаза «холодной гипотензии», в которой озноб и гипертермия сменяются снижением температуры, проливным потом, частым пульсом до 120—160 в 1 мин, критическим снижением АД до 80 мм рт. ст. и ниже, печеночно-почечной недостаточностью. Летальный исход чаще всего наступает в этой фазе от отека легких и прогрессирующего нарушения деятельности сердца.

Патология. Септический шок возникает при сочетанном воздействии трех групп факторов: 1) наличие септического очага; 2) снижение общей резистентности организма; 3) наличие входных ворот для проникновения возбудителя или его токсинов в кровоток.

Прорыв инфекции в кровоток вызывает бактериемию, эндотоксемию, под влиянием которых происходит извращение гуморальных и клеточных защитных механизмов и истощение жизненно важных функций: 1) расстройство легочного газообмена — гипоксемия, гипервентиляция; 2) нарушение циркуляторного гомеостаза — вазодилатация, гиповолемия; 3) увеличение нагрузки на миокард.

При септическом шоке возникает несоответствие между энергетическими запросами организма и возможностью доставки кислорода и энергетических субстратов. Метаболические сдвиги и *органные повреждения* во многом схожи с изменениями при травматическом шоке.

Диагностика. Для септического шока характерны гипервентиляция с респираторным алкалозом и метаболическим ацидозом. В позд-

ней фазе увеличивается дефицит ОЦК. Развивается сердечная недостаточность. Появляются петехиальные кровоизлияния и мраморность кожи. Диагноз основывается на комплексном сопоставлении всех данных: наличие входных ворот инфекции, септическая температурная кривая с ознобом в момент повышения температуры, развивающаяся анемия, типопротеннемия и диспротеннемия, лейкоцитоз или лейкопения со сдвигом влево, повышенная СОЭ, бактериемия (не обязательно), снижение АД, тахикардия и тахипноэ, снижение диуреза вплоть до анурии.

Лечение септического шока включает: 1) ликвидацию септического очага; 2) коррекцию гомеостатических расстройств; 3) восстановление *жизненно важных функций* организма.

Правильный выбор антибиотика, его дозы и длительности применения является важным фактором лечения больных в состоянии септического шока. Часто в первые дни после прорыва инфекции в кровоток антибактериальная терапия не является направленной. Это заставляет использовать максимальные дозы современных антибиотиков и их оптимальные комбинации, которые будут меняться по мере поступления информации о возбудителе инфекции. Наряду с антибиотиками в лечение целесообразно включать мощные антисептики — диоксидин, фурагин, метронидазол. Для уменьшения вредного влияния гистаминаподобных веществ необходимо применять антигистаминные препараты (димедрол, супрастин, тавегил). Для снижения реакции организма целесообразно вводить ингибиторы протеаз (гордокс, контрикал). Для блокады бактериального компонента применяют антистафилококковую гипериммунную плазму, антистафилококковый у-глобулин, антиэшерихийную плазму, антипротейную плазму.

На исход септического шока существенно влияет рациональная тактика поддержания необходимого объемного кровотока инфузионной и медикаментозной терапией. На первом этапе инфузионной терапии желательно использовать растворы с выраженным реологическим эффектом (реополиглюкин, полиглюкин, альбумин, протеин, гемодез). Осуществляется коррекция гомеостатических сдвигов — восстановление КОР, водно-электролитного, белкового и углеводного обмена!

Задачи местного лечения: 1) своевременное и рациональное хирургическое вмешательство; 2) активное дренирование раны; 3) санация гнойного очага антисептическими препаратами, антибиотиками, ферментами. Главное условие успеха в лечении гнойных осложнений ран — полноценная хирургическая обработка.

Анафилактический шок

Под анафилактическим шоком следует понимать общую реакцию организма на действие антигена.

Классификация. У хирургических

больных можно выделить три группы антигенов, которые могут вызвать анафилактический шок: 1) чужеродные белки и полисахариды (иммунные сыворотки и вакцины, желатиноль, гидролизат казеина, раствор гидролизина, аминокепид, аминокровин, полиглюкин, реополиглюкин); 2) препараты синтетических полимеров (гемодез) и медикаменты (йодиды, сульфаниламидные препараты, антибиотики, местные анестетики, некоторые наркотики); 3) другие аллергены (грибковые, пищевые продукты, пыль) у больных с аллергическим фоном.

Различают 4 степени анафилактического шока по тяжести клинических проявлений.

Степень I (легкая). Для нее характерны общие симптомы: зуд, беспокойство, головокружение, головная боль, чувство жара.

Степень II (средней тяжести). Кроме общих симптомов, появляются кожные: эритема, уртикарная сыпь, отек. Учащенное сердцебиение, понижение АД.

Степень III (тяжелая). Потеря сознания, респираторные симптомы: одышка, бронхоспазм, цианоз.

Степень IV (терминальная). Потеря сознания, сердечно-сосудистая и дыхательная недостаточность с возможной остановкой сердца и дыхания.

Шок III—IV степени развивается, как правило, стремительно. Он может в течение нескольких минут привести к смерти.

Патофизиология. Наиболее частыми причинами шока с летальным исходом являются антибиотики (стрептомицин и пенициллин), сыворотки, экстракты из органов, вакцины, йодиды, салицилаты и яды насекомых.

Препараты декстрана (полиглюкин, реополиглюкин, макродекс, интрадекс, декстран, реомакродекс), состоящие из молекул полисахаридов, крахмала и гликогена, при обработке штаммами микробов могут вызвать реакции по типу антиген — антитело. Ускоренная агрегация форменных элементов крови наступает при повышенном содержании в плазме высокомолекулярных протеинов (глобулины, фибриноген) или других белков. Агрегация форменных частей крови в растворе фибриногена наступает в 17 раз быстрее, чем в нативной плазме. Декстран (молекулярная масса более 150 000) может привести к внутрисосудистой агрегации крови.

Растворы желатина, как и все другие белковые препараты, могут действовать подобно антигену, вызывая образование желатиновых антител, поэтому у больных после инфузий желатина возможны реакции по типу антиген — антитело. Клинически они проявляются экзантемой, бледностью, гиперестезией, акроцианозом, инъектированием конъюнктивы, тошнотой, чиханьем, кашлем, давящей болью в груди, чувством недостатка воздуха, нестерпимым зудом, повышением температуры.

Препараты поливиниловых соединений: гемодез (перистан-Н, неокомиенсан), полидес — низкомолекулярные с разбросом молекулярной массы от 10000 до 15000 или среднемоле-

кулярные со средней массой 12000 ± 2700 — обладают специфическим свойством связывать токсины и инактивировать их. Образующиеся комплексы в течение 4—8 ч выводятся из организма с мочой. Кроме того, указанные препараты благодаря высокой коллоидно-осмотической активности способны привлекать в кровяной ток жидкость из интерстиция, усиливают гемодилюцию и тем самым разбавляют концентрацию токсинов.

При введении поливиниловых соединений со скоростью, превышающей 40 капель в 1 мин, и при дозе, составляющей более 400 мл для взрослых или более 15 мл/кг для детей, могут возникать явления передозировки. Это выражается затрудненным дыханием, покраснением кожных покровов, снижением АД.

Диагностика. Симптоматика анафилактического шока чрезвычайно полиморфна, что объясняется поражением различных органов и систем. Чаще всего в патологический процесс вовлекаются кровеносные сосуды (артериолы, капилляры и вены), гладкая мускулатура бронхов, кишечника и матки. Диагностика часто затруднена взрывоподобным течением шока. Нередко смерть наступает через 5—10 мин после начала первых клинических проявлений. Наиболее часто встречаются три формы анафилактического шока: сердечно-сосудистый, респираторный и церебральный. Сердечно-сосудистая форма — быстрое возникновение коллапса с вазомоторными нарушениями и потерей ОЦК. Часто наблюдаются асистолия, нарушения ритма, фибрилляции. Респираторная форма анафилактического шока проявляется отеком надгортанника, гортани, повышенной бронхиальной секрецией, бронхоспазмом, нарушением микроциркуляции и отеком легких. Церебральная форма обусловлена гипоксией клеток головного мозга, нарушением мозгового кровообращения, отеком мозга с очаговой симптоматикой.

Лечение. Для предупреждения анафилактического шока большое значение имеет подробно собранный анамнез, внимательный клинический осмотр больного, знание патогенеза патологического процесса, хирургического заболевания или повреждения, правильный выбор медикаментов и трансфузионных средств.

Лечение должно быть нацелено на нормализацию гемодинамики, улучшение микроциркуляции за счет нормализации реологических свойств крови, восстановление транскапиллярного обмена. Лечение необходимо начинать максимально быстро, учитывая скорость развития шока. При этом необходимо учитывать этап оказания помощи, индивидуальные особенности больного и механизм действия избранного лечебного средства. Прежде всего надо прекратить действие на организм аллергена, вызвавшего шок. Вводят в антигистаминные препараты — димедрол, супрастин, дипразин; глюкокортикоиды — преднизолон 100 мг, или дексаметазон 20 мг, или гидрокортизон 500 мг; 0,1% раствор норадреналина 1—2 мл на 500 мл полиглю-

кина. При необходимости в м или к вводят адреналин (0.5 мл раствора в разведении 1 : 1000). Необходимо наладить введение реолиглокина, мезатона до повышения АД. С целью увеличения ОЦК для восстановления гемодинамики в особых случаях можно использовать любое инфузионное средство. Однако предпочтение должно быть отдано инфузионному средству, которое способно заполнить емкостные сосуды, привлечь вышедшую в интерстициальное пространство из сосудов жидкость при их дилатации, повышая коллоидно-осмотическое давление крови. Та-

ким требованиям в наибольшей мере отвечают коллоидные плазмозаменители. Чтобы уменьшить стужение крови и аутогемодилюцию, применяют низкомолекулярные коллоидные растворы (реополиглюкин, желатиноль, альбумин). Для восстановления транскапиллярного обмена восполняют в первую очередь дефицит интерстициальной жидкости. Наиболее эффективно введение солевого раствора Рингера — Локка, а также рингер-лактатный раствор, содержащий буферные добавки (лактасол).

Глава IV

ХИРУРГИЧЕСКАЯ ИНФЕКЦИЯ

Общие вопросы гнойной хирургии

Классификация хирургической инфекции

Под гнойной инфекцией понимают внедрение и размножение в организме патогенных гноеродных микробов с последующим формированием гнойного очага, для чего необходимо, с одной стороны, преодоление защитных сил макроорганизма, с другой — наличие определенной чувствительности организма к патогенному агенту.

В зависимости от возбудителя болезни и реакции организма хирургическая инфекция делится на острую и хроническую. Острая хирургическая инфекция включает острую гнойную аэробную инфекцию, острую гнойную неспорообразующую анаэробную инфекцию, острую гнилостную инфекцию, острую анаэробную клостридиальную инфекцию (газовая флегмона и гангрена), острую специфическую инфекцию (столбняк, сибирская язва и др.). Хроническая хирургическая инфекция делится на неспецифическую инфекцию (как исход острой неспецифической гнойной инфекции) и специфическую инфекцию (туберкулез, сифилис, актиномикоз и др.).

Гнойные хирургические заболевания классифицируются по клиническому течению: 1) острая гнойная инфекция: а) общая; б) местная; 2) хроническая гнойная инфекция: а) общая; б) местная; по локализации поражения и этиологии: стафилококковая, стрептококковая, пневмококковая, колибациллярная, гонококковая и др.

В связи с органическим принципом построения книги ряд гнойных хирургических заболеваний (гнойный медиастинит, гнойные заболевания легких и плевры, перитонит и т. д.) изложены в соответствующих разделах.

Возбудители и условия развития гнойной инфекции в организме

Возбудителями гнойной хирургической инфекции являются гноеродные грамположительные и грамотрицательные микроорганизмы. К ним относятся: стафилококки, стрептококки, пневмококки, гонококки, менингококки, эшерихии, сальмонеллы, синегнойная палочка, протей, неспорообразующие анаэробы и др. Нередко, однако, имеется смешанная инфекция не только в группе аэробов, но и в симбиозе их с анаэробами (ассоциации микробов). В ассоциации аэробов могут встречаться стафилококки и эшерихии (кишечная палочка), стафилококки и синегнойная палочка.

Микробные ассоциации с ростом антибиотикорезистентности стали встречаться часто. Если до широкого применения антибиотиков среди возбудителей хирургической инфекции основную роль играл стрептококк, то уже в конце 40-х годов первое место занял стафилококк, составляя 60—70% выделяемых штаммов; чаще встречаются микробные ассоциации со стафилококком.

Из представителей группы протей в гнойных ранах чаще встречается *Proteus mirabilis*. Протей может усугублять тяжесть гнойного процесса, отягощать течение стафилококковой инфекции. Находясь в симбиотическом или антагонистическом взаимоотношении с другими возбудителями, протей, как кишечная и синегнойная палочки, может создавать условия для размножения одних возбудителей и подавлять рост и размножение других. В связи с этим использование антибактериальных препаратов для борьбы с раневой инфекцией должно обязательно предусматривать целенаправленное воздействие на всю ассоциацию микробов, тем более что при наличии в ране микробной ассоциации из стафилококков и синегнойной палочки, или протей, или кишечной палочки трудно определить ведущую

роль какого-либо одного вида микроорганизма как возбудителя инфекции.

В последние годы выделена группа возбудителей гнойно-воспалительных заболеваний — неклостридиальные анаэробы — группа не регистрируемых ранее условно-патогенных возбудителей. Последние могут быть самостоятельными возбудителями или находиться в ассоциации с аэробами. В этиологии гнойной инфекции наибольшее значение имеют *Bacteroides*, *Peptococcus*, *Peptostreptococcus*, *Fusobacterium*, *B. fragilis*.

Для развития гнойной инфекции необходимы определенные условия: чем больше микробов проникает в организм, чем выше их вирулентность и слабее защитные силы организма, тем больше вероятность заболевания, и наоборот. Развитие гнойного процесса определяется соотношением количества и вирулентности микробов с иммунной системой организма. Целенаправленное воздействие на оба этих фактора определяет характер лечебных и профилактических мероприятий.

В развитии гнойного процесса важное значение имеют пути внедрения и распространения микроорганизмов. Микробы проникают в организм человека и животных через поврежденную кожу и слизистые оболочки, распространяются эндогенно по лимфатическим и кровеносным сосудам из первичного очага инфекции.

Биологические и клинические аспекты течения гнойных ран

Биологические процессы в ране сложны и многообразны. Повышение окислительных процессов, преобладание анаэробного гликолиза над аэробным, гибель клеток, распад белков, накопление биологически активных веществ в ране (гистамин, серотонин и др.) усугубляют аноксию и определяют характер биохимических изменений в ране.

Выделяют первично- и вторично-гнойные раны. К первично-гнойным относят раны после оперативных вмешательств по поводу острых гнойно-воспалительных процессов (вскрытие абсцессов, флегмон, карбункулов, мастита и т. д.). В патофизиологическом аспекте такая рана, как правило, представляет собой этап развившегося воспаления. Вторично-гнойный воспалительный процесс развивается в условиях бактериально загрязненной раны.

В ране, заживающей вторичным натяжением, наблюдаются дегенеративные, воспалительные и регенеративные процессы. В инфицированной ране в первом периоде, до образования грануляционной ткани, преобладает воспалительный процесс; во втором, регенеративном, периоде воспалительная реакция затухает, однако патогенная раневая микрофлора и другие повреждающие факторы могут поддерживать воспаление и замедлять скорость заживления раны.

Прогнозирование исходов ран. Добиться

снижения частоты гнойных осложнений ран можно только проведением ранних профилактических мероприятий. Эффективность этих мероприятий во многом зависит от своевременного выделения группы больных с повышенным риском раневой инфекции, что имеет особое значение при массовых поступлениях пострадавших как в мирное, так и в военное время.

Использование объективных тестов, определяющих состояние защитных сил организма, позволяет четко прогнозировать развитие и течение раневой инфекции.

Таковыми прогностическими и ранними диагностическими тестами являются внутрикожные пробы с трипановым синим, краской Тильманса, изучение бактерицидности кожных покровов, которые выявляют уровень общей, в том числе и неспецифической, иммунологической реактивности.

Проба с трипановым синим (проба Кавецкого). В область ладонной поверхности предплечья внутрикожно вводят 0,2 мл 0,25% раствора трипанового синего. Если через 24 ч после введения диаметр пятна будет меньше 1 см, степень риска раневой инфекции у данного больного достаточно высока.

Проба с краской Тильманса (проба Роттера). В ладонную поверхность предплечья внутрикожно вводят 0,1 мл 0,1% раствора 2,6-дихлориндофенола (краски Тильманса) до образования лимонной корочки. Время обесцвечивания краски более 15 мин указывает на высокую степень риска раневой инфекции у данного больного.

Изучение бактерицидности кожных покровов. Суточную бульонную культуру *E. coli* в разведении 1:50 000 стерильным ватным тампоном равномерно наносят на кожу предплечья. Через 5, 10 и 15 мин с этой поверхности делают отпечатки на специальную среду Эндо, нанесенную тонким слоем на предметные стекла, после чего стекла помещают в чашки Петри и ставят в термостат при температуре 37 °С. Через 24 ч чашки извлекают и подсчитывают колонии на каждой пластинке. Количество колоний *E. coli* на отпечатках, выраженное в процентах, считается индексом бактерицидности кожи. При индексе менее 50% риск развития инфекции в ране считается достаточно высоким.

Особенности течения гнойных ран. Гнойно-воспалительный процесс сопровождается общими проявлениями, которые определяются состоянием макроорганизма, вирулентностью инфекции и количеством ее, интенсивностью местных воспалительных изменений в очаге воспаления.

Общие клинические проявления гнойных ран неспецифичны, степень выраженности их различна. Клинические признаки гнойной раны: повышение температуры тела от субфебрильных цифр до 40—41 °С в тяжелых случаях, общее недомогание, слабость, потеря аппетита, головная боль.

При обширных гнойных ранах с преоб-

лданнем интоксикации возникают большие трудности в определении причины тяжести состояния больного. Вопрос может быть решен путем сопоставления местных и общих явлений.

Гнойная рана при сепсисе часто сопровождается отеком краев; грануляции серые, вялые, иногда с явлениями легко вызываемой контактной геморрагии, краевая эпителизация отсутствует. В ряде случаев раны покрыты плотным гнойно-фибринозным налетом (сухая рана), который с трудом удаляется, при этом отмечается резкая болезненность.

У многих больных бывает обильное раневое отделяемое с гнилостным запахом. Цвет, запах, консистенция экссудата определяются видом инфекции: ихорозный, зловонный запах, грязно-серый цвет гноя характерны для гнилостной флоры, сине-зеленый экссудат — для палочки сине-зеленого гноя и т. д.

Внешний вид септической раны может зависеть также от локализации ее. Так, септические раны в области бедер, таза имеют обильное гнойное отделяемое с ихорозным и гнилостным запахом. Подобная особенность таких ран обусловлена характером инфекции. Раны в этой области чаще обсеменены эшерихией.

Гнилостная инфекция в ране вторична и как самостоятельный вид встречается чрезвычайно редко. Возникая на фоне или одновременно с гноеродной или анаэробной газовой инфекцией, гнилостный распад тканей усугубляет и без того тяжелое состояние больных, сопровождается довольно часто выраженными ознобами, нарастанием обезвоживания и интоксикации организма.

Повторный озноб у больных с гнойными ранами при отсутствии болевых ощущений в ране следует отнести к ранним признакам присоединения гнилостного распада тканей. Постоянный признак такого распада — специфический запах разлагающихся тканей, который имеет различные оттенки, обусловленные характером возбудителя: запах гниющего мяса — при развитии в ране *C. sporogenes*; запах аммиака, разлагающейся мочи — при развитии анаэробной гнилостной флоры (*E. coli communis*, *B. proteus vulgaris* и др.); запах гнили, плесени — при развитии фузоспирохетозной инфекции.

Внешний вид гнойной раны при развитии гнилостной инфекции отличается сухостью поверхности, отсутствием грануляций, наличием некротизированных тканей, серым, тусклым видом мышц. Отделяемое ран грязно-серого, бурого цвета, иногда с зеленым или коричневатым оттенком. Участки сухого некроза и гнилостного расплавления тканей чередуются с раневым отделяемым, пленками. Четкого отграничения некротических очагов чаще нет. Окружающие рану кожа и подкожная клетчатка покрыты грязно-зелеными пятнами, пропитаны продуктами гемолиза. Регионарные лимфатические узлы часто увеличены и болезненны.

Общие вопросы диагностики

Симптоматика. Местная воспалительная реакция проявляется краснотой, отеком, болью, повышением температуры и нарушением функции органа и всего организма. При остром гнойном воспалении чаще бывают выражены все симптомы, иногда лишь некоторые из них. Процесс может развиваться быстро или медленно в зависимости от реактивности организма, он может ограничиться небольшим участком или захватить глубже лежащие ткани, может распространиться лишь по поверхности кожных покровов, локализуясь в поверхностных слоях кожи (рожа), или захватить более глубокие ткани (флегмона), а иногда и все мягкие ткани, как при газовой флегмоне. При остром гнойном местном процессе в тканях образуется барьер, затрудняющий распространение инфекции: лейкоцитарный, грануляционный вал, пиогенная оболочка (при абсцессах); в лимфатических сосудах и регионарных лимфатических узлах также возникает воспалительная реакция (лимфангит, лимфаденит). Инфекция, проникая из очага в кровь, при неблагоприятных условиях может привести к сепсису.

Общая реакция организма проявляется высокой температурой, ознобом, головной болью, даже потерей сознания и т. д.; в случаях более умеренной реакции общие явления иногда отсутствуют. Клинические явления иногда носят очень тяжелый характер. Тяжесть клинической картины обуславливается токсемией, бактериемией.

Распространенное в практике деление острого гнойной инфекции на местную и общую условно. Всякий местный процесс всегда вызывает реакцию всего организма, поэтому при оценке общего состояния больных в случаях местной гнойной инфекции необходимо учитывать изменения в состоянии всего организма, особенно в тех органах, которые более всего реагируют на инфекцию и токсемию: в системе сосудистой, ретикулоэндотелиальной и нервной (капилляры, печень, почки, селезенка, легкие, ЦНС).

При интоксикации нередко отмечаются возбуждение или, наоборот, вялость, безучастное отношение к окружающему, снижение АД, увеличение печени, селезенки, желтушная окраска склер, белок, форменные элементы, а иногда и цилиндры в моче.

Диагностически ценным является состав белой крови: лейкоцитоз до $20 \cdot 10^9/\text{л}$ — $30 \cdot 10^9/\text{л}$ (гиперлейкоцитоз), сдвиг формулы влево (уменьшение процента эозинофилов, увеличение процента палочкоядерных и уменьшение сегментированных форм). Лейкопения является неблагоприятным симптомом. Исследование крови дает возможность до известной степени судить о тяжести процесса: умеренный лейкоцитоз есть показатель умеренной тяжести процесса, но отсутствие лейкоцитоза, особенно при сдвиге формулы крови влево, скорее

указывает на резкое угнетение кроветворной функции, что часто наблюдается у старых и истощенных больных. Резко выраженный лейкоцитоз ($30 \cdot 10^9/\text{л}$) свидетельствует о вирулентности инфекции и о сильной реакции организма.

Объективное исследование. Осмотр. Следует обратить внимание на лицо, которое может иметь обычное выражение или носить черты страдания, лихорадки. Так, очень характерно выражение лица при перитоните (лицо Гиппократово); сухой обложенный язык свидетельствует об интоксикации. Для воспалительного процесса характерны гиперемия, припухлость той части тела, где локализуется процесс. Важно определить характер красноты, ее интенсивность и равномерность. При некоторых воспалительных процессах наблюдается отечность подкожной жировой клетчатки.

При осмотре головы иногда можно определить изменение нормальных очертаний лицевого отдела (при паротитах, остеомиелитах нижней челюсти). При локализации воспалительного очага на лице (фурункулы, карбункулы и др.) выявляют лимфангит по ходу лицевых вен, особенно по ходу угловой вены лица, направляющейся к глазнице. При осмотре ротовой полости определяют кариозные зубы и воспалительные процессы в миндалинах, которые могут стать первичным источником инфекции при возникновении ряда процессов (гематогенный остеомиелит, сепсис).

При осмотре конечностей обращают внимание на их положение, цвет кожных покровов, наличие припухлости, точную локализацию и степень ее распространения. Определяют нарушение функции конечностей, что легко осуществляется путем выполнения больным нескольких активных движений (сгибание, разгибание, отведение, приведение, вращение).

Пальпация. С ее помощью определяют местную температуру кожи, ее напряжение, влажность, наличие и локализацию болезненности, наличие патологических образований (инфильтрат), их величину, границы, консистенцию (мягкая, плотная, плотно-эластическая), наличие участков размягчения и скопления гноя, подвижность, связь с различными органами и т. д. По так называемой флюктуации можно установить скопление жидкости (гноя, крови) в мягких тканях. При исследовании гнойной раны уточняют, нет ли в глубине раневой полости задержки гноя. Для этого осторожно надавливают ладонью на периферии окружности раны в направлении к ее центру. Появление из глубины раны гноя в значительном количестве говорит о задержке его или о затеках. При пальпации лимфатических узлов определяют их величину, консистенцию, отношение друг к другу и к окружающим тканям, болевую чувствительность.

Диагностические методы. Лабораторные исследования. Клинический анализ крови. Гнойные заболевания часто сопровождаются понижением числа эозинофилов, а иногда их полным исчезновением и появлением

токсической зернистости нейтрофилов. Число лимфоцитов в большинстве случаев бывает снижено. Резкий сдвиг формулы влево до юных форм и миелоцитов отмечают у больных с распространенным гнойным процессом, с выраженной интоксикацией. Уменьшение числа эритроцитов и содержания гемоглобина (анемия) чаще всего встречается при сепсисе в связи с угнетением костного мозга токсинами. СОЭ бывает повышенной.

Бактериологическое исследование. Посевы крови и бактериологическое исследование раневого экссудата имеют не только диагностическое, но и тактическое значение, так как позволяют определить антибиотикограмму и провести целенаправленное лечение антибиотиками. Действие антибактериальных препаратов на микробные ассоциации отличается от их действия на отдельные виды микроорганизмов, поэтому целесообразно определить чувствительность всей микробной ассоциации и только при необходимости выделять отдельные штаммы для определения чувствительности к антибиотикам каждого из них.

Свертывающая система крови. У больных с гнойной инфекцией активность свертывающей системы преобладает над активностью противосвертывающей (повышение уровня фибриногена, толерантности плазмы к гепарину и т. д.).

Белки крови. При осложненных формах гнойного процесса снижается содержание общего белка, наблюдается диспротеинемия с низким альбумино-глобулиновым (А/Г) коэффициентом, зависящая от тяжести и стадии процесса, выраженности интоксикации.

С-реактивный белок (СРВ) неспецифичен для каких-то определенных заболеваний: он обнаруживается при различных патологических процессах с воспалительными или деструктивными изменениями в тканях. Его появление или исчезновение в ряде случаев более точно отражает течение процесса, чем СОЭ, количество лейкоцитов, сдвиг лейкоцитарной формулы, температура тела и др.

Определение нарушений функции почек общепринятыми методами является необходимой частью обследования больных с гнойными заболеваниями.

Цитологическое исследование раневого экссудата позволяет получить объективное представление о морфологических изменениях в ране. В препаратах-отпечатках гнойных ран определяется процентное содержание форменных элементов по типу лейкоцитарной формулы, при исследовании каждого отпечатка подсчитывают не менее 200 клеток. Отпечатки берут у больного до начала лечения, а затем через каждые 2—4 дня на протяжении 10—15 сут. Оценивают пять основных цитологических показателей: количество малоизмененных полиморфноядерных лейкоцитов (микрофагов), полибластов, макрофагов, активность фагоцитоза и сроки появления ирофибробластов. До лечения в циюграмме преобладают полиморфно-ядерные лейкоциты — микрофаги, большей частью детенеративно и **вмененные**.

Процент их составляет от 90 до 97,2 к общему числу клеток, причем 65—82%, являются дегенеративно измененными нейтрофилами.

При изучении фагоцитоза целесообразно различать следующие его разновидности: 1) завершенный, когда преобладающее количество микробов находится в клетках раневого экссудата в стадии «переваривания»; 2) незавершенный, когда внутриклеточно находится то или иное количество микробов, но они еще не «переварились»; в 80% наблюдений в первые сутки после вскрытия гнояника в раневых отпечатках определяется незавершенный фагоцитоз; 3) дегенеративный, или извращенный, когда клетки раневого экссудата захватывают массу микробов, но вследствие вирулентности инфекции гибнут. Фагоцитарная реакция отсутствует, лейкоциты окружены большим количеством внеклеточно расположенных микроорганизмов. Подобная картина характеризует значительное угнетение защитных систем организма и наблюдается, как правило, в септической ране.

Количество клеток ретикулоэндотелиальной системы (полибласты и макрофаги), которые появляются в ране позже нейтрофилов, определяет выраженность реактивных процессов.

Показателями благоприятного течения раневого процесса являются не только увеличение количества полибластов, но и качественное их превращение: вызревание полибластов в макрофаги перед началом и во время очищения раны от гноя и некротических тканей. Трансформация полибластов в профибробласты является показателем регенерации раны.

В ряде случаев в цитограмме определяют плазматические клетки Унна, большое количество которых в раневом экссудате следует расценивать как неблагоприятный признак, характеризующий неэффективность проводимой терапии. Появление клеток Унна свидетельствует о затянувшемся процессе и служит предвестником длительного незаживления раны.

Гигантские клетки появляются в раневом экссудате при наличии в ране инородных тел или при местном применении лекарственных препаратов, обладающих сильным раздражающим свойством. В мазках, окрашенных по Граму, можно ориентировочно определить вид возбудителя и степень бактериальной загрязненности раны.

Объективная оценка данных цитограмм как показателя течения раневого процесса возможна только при динамическом неоднократном исследовании и при сопоставлении этих данных с данными других клинических исследований.

Поверхностная биопсия раны. В отличие от метода отпечатков материал для исследования берут, соскабливая поверхностный слой раны специальным шпателем или ручкой скальпеля. Соскоб переносят на предметное стекло, распределяют тонким слоем, фиксируют и окрашивают. Методом соскоба уда-

ется получить не только клеточные элементы экссудата, но и новообразованные клетки поверхностного слоя раны.

В первой фазе раневого процесса (фаза гидратации) в препаратах обнаруживают большое количество полиморфно-ядерных лейкоцитов, четкие фрагменты разрушенных клеток, небольшое количество одноядерных клеток с незначительно выраженной дифференцировкой. Во второй фазе (дегидратация) количество лейкоцитов уменьшается, появляются фибробласты и макрофаги. В третьей фазе (регенерации) четко определяется дифференцировка клеточных элементов соединительной ткани, большое количество профибробластов и фибробластов; полиморфно-ядерных лейкоцитов в препарате очень мало; четко определяются волокнистые структуры промежуточного вещества.

Инструментальные методы исследования. *Диагностическая пункция* производится с соблюдением всех правил асептики для определения характера экссудата, вида микрофлоры и чувствительности ее к антибиотикам. Ее сочетают с лечебными мероприятиями. Как правило, после эвакуации экссудата в полость гнояника вводят раствор антисептика, протеолитические ферменты и др., как и при эмпиеме плевры, гнойном артрите крупных суставов (коленного, тазобедренного).

Для количественной оценки течения раневого процесса *измеряют площадь раневой поверхности*, особенно при плоских и длительно не заживающих ранах, отдавая предпочтение весовому методу как наиболее простому и точному. Заранее определяют массу 1 см² бумаги, лучше всего кальки. Лист бумаги взвешивают на торсионных или аптечных весах и полученную массу делят на площадь бумаги в квадратных сантиметрах. Для измерения площади раны на последнюю накладывают отмытую от эмульсии рентгеновскую пленку и на ее обратной стороне обводят карандашом контуры раны. Затем полученный рисунок переносят на кальку, вырезают и взвешивают. Полученную массу делят на массу 1 см² бумаги.

Общие принципы лечения

Профилактика хирургической инфекции

Для предупреждения инфицирования важно организовать правильный уход за кожей во время работы на производстве, своевременное и тщательное мытье рук теплой водой с мылом или применением отмывочно-защитных паст. Все мелкие повреждения кожи (царапины, ссадины) следует смазать йодной настойкой и наложить асептическую повязку, заклеить защитной пленкой или коллодием, жидкостью Новикова, используя индивидуальные или коллективные аптечки в цехах, мастерских. Осо-

бое внимание следует обратить на лечение подногтевой гематомы и водяной мозоли. При небольшой гематоме накладывают асептическую повязку, при большой — необходимо удалить ноготь или опорожнить гематому. На рану накладывают повязку с антисептиками. При неповрежденном эпидермисе водяной мозоли ладонную поверхность кисти протирают спиртом, настойкой йода и накладывают асептическую повязку. В случае вскрытия пузыря отслоенный эпидермис удаляют ножницами с последующим наложением на рану антисептической повязки.

Надежной гарантией снижения гнойных заболеваний на производстве наряду с перечисленными мероприятиями является систематическая разъяснительная работа по профилактике микротравм, гнойных заболеваний кожи и подкожной клетчатки.

В стационарах предупреждение микробного загрязнения ран достигается следующими мерами:

- профилактика госпитальной инфекции (см. ниже);

- соответствующая подготовка больного к оперативному вмешательству: тщательное обследование для выявления скрытых очагов инфекции и носительства патогенной флоры с последующей санацией этих очагов; проведение комплекса гигиенических мероприятий: общая ванна накануне операции, аккуратное бритье кожи с мылом в области операционного поля и др.; сокращение предоперационного периода является ведущим мероприятием этого профиля;

- строжайшее соблюдение асептики на всех этапах операции с периодической сменой резиновых перчаток и инструментов; бережное отношение к тканям и постоянное их увлажнение; недопущение грубых травматических приемов; хороший гемостаз; использование аспиратора вместо марли с целью высушивания раны;

- промывание заведомо обсемененной раны слабым раствором антисептиков перед окончанием операции, создание надлежащих условий для оттока раневого отделяемого путем дренирования полости раны полихлорвиниловыми дренажами и активной аспирацией; расширение показаний к наложению отсроченных первичных швов с последующим закрытием кожной раны на 4—5-е сутки.

Профилактика раневой инфекции при открытых повреждениях предусматривает возможно раннее наложение защитной повязки, своевременную хирургическую обработку, раннее систематическое применение антимикробных препаратов.

Первичная хирургическая обработка раны остается основным методом предупреждения раневой инфекции и острого нагноения раны. Она заключается в рассечении раны, иссечении ее краев, стенок и дна, удалении всех поврежденных, загрязненных, пропитанных кровью тканей и инородных тел; осуществляют гемостаз и дренирование раны и закрывают ее с помощью швов или кожной пластики.

Ранней кожной пластикой при первичной хирургической обработке ран следует уделять внимание как мероприятию, предупреждающему развитие раневой инфекции и способствующему заживлению ран в короткие сроки с хорошими косметическими и функциональными результатами.

Строжайшее соблюдение показаний к наложению первичного и первично-отсроченного шва и соответствующее рациональное дренирование играют очень важную роль.

В лечебных учреждениях инфекция в основном распространяется через медицинские инструменты, аппараты, халаты и другую одежду медицинского персонала. Госпитальная инфекция распространяется главным образом контактным путем. Следует иметь в виду и капельную инфекцию и запыленность воздуха помещений.

Для предупреждения госпитальной инфекции необходимо строжайшее соблюдение правил асептики и антисептики в операционно-перевязочных блоках и во всех подразделениях и помещениях лечебного учреждения. Современная госпитальная инфекция — в значительной степени результат общей небрежности и неправильного отношения к требованиям асептики, возникших в связи с неоправданной надеждой на всесильность антибиотиков.

Основы профилактических мероприятий:

- строгая сознательная дисциплина медицинского персонала и больных; особая роль при этом принадлежит соблюдению правил общественной и личной гигиены;

- выявление бактерионосительства среди медицинского персонала и больных и их санация;

- асептика, антисептика, дезинфекция не только операционно-перевязочных блоков, но и процедурных, реанимационных, ПИТ, всех помещений лечебных учреждений, в том числе туалетов, умывальников и других подсобных помещений; особое внимание должно уделяться периодической дезинфекции постельных принадлежностей: матрацев, подушек, одеял и предметов ухода за больными;

- соблюдение строжайших правил асептики при внутривенных, внутримышечных, подкожных инъекциях, при постоянном дренировании ран и неоднократных катетеризациях мочевого пузыря;

- изоляция больных с раневой и госпитальной инфекцией; особенно больных с гнойными ранами, пневмониями и другими воспалительными заболеваниями трахеобронхиального дерева; создание условий, обеспечивающих противоэпидемический режим;

- периодическое бактериологическое исследование смывов со стен, предметов, дыхательных и наркозных аппаратов в операционно-перевязочных блоках, реанимационных, ПИТ, во всех помещениях хирургических отделений.

Применение антимикробных препаратов для профилактики раневой инфекции включает:

- 1) раннее введение антибиотиков широкого

спектра действия в терапевтических дозах при ранениях и других открытых повреждениях, так как обнаруженные в свежих ранах микробы в большинстве случаев сохраняют к ним высокую чувствительность;

2) профилактическое применение антибиотиков у всех больных, подлежащих операции, с повышенным риском раневой инфекции. Сочетание антибиотиков с сульфаниламидными препаратами, метронидазолом значительно увеличивает число чувствительных к ним штаммов патогенных микроорганизмов, в том числе неклостридиальных анаэробов.

Специфическая иммунная профилактика раневой инфекции:

1) для активной иммунизации используют стафилококковый адсорбированный анатоксин, который вводят по 0,5 мл за 10 дней и накануне операции. При экстренных операциях 1 мл анатоксина вводят непосредственно перед операцией. К 7-му дню послеоперационного периода в крови этих больных уже имеется достаточное количество анитоксинов против стафилококка;

2) у крайне ослабленных больных с высоким риском раневой инфекции, когда организм не способен вырабатывать достаточно собственных антител, показана пассивная иммунизация антистафилококковой гипериммунной плазмой или антистафилококковым гамма-глобулином.

Гипериммунную антистафилококковую плазму вводят в/в в течение 5—7 дней ежедневно из расчета 5 мл/кг. Антистафилококковый гамма-глобулин применяют по 5 мл через день в/м в течение 7—10 дней.

Антибактериальная терапия

Антибиотики. Антибактериальные препараты действуют непосредственно на возбудителя заболевания, поэтому важно знать чувствительность микроорганизма к выбранному препарату. Однако разнообразие флоры, довольно быстрая адаптация микроорганизмов к вновь появившимся препаратам ухудшают результаты лечения. Длительное неэффективное лечение, не оказывающее нужного действия на возбудителя инфекции, в свою очередь приводило к резкому изменению нормального микробного пейзажа организма. В результате к существующему заболеванию присоединилось новое осложнение в виде микробной или грибковой суперинфекции. Одновременно усиливались и токсико-аллергические проявления как результат инфекционного заболевания и неэффективной химиотерапии.

Однако отрицательные стороны, связанные с использованием антибиотиков, далеко не перекрывают той огромной пользы, которую приносит их правильное применение. Выбор препаратов или их сочетаний, проведенный с учетом чувствительности микробной флоры, концентрации антибиотика в области поражения, прямого фармакологического эффекта, оказываемого антибактериальным препаратом

на организм человека, взаимодействия с другими одновременно используемыми лекарственными веществами, позволяет осуществлять антибактериальную терапию направленно с минимальными побочными реакциями.

Для ориентировки в особенностях выпускаемых антибактериальных препаратов целесообразно сгруппировать их по механизму действия, антибактериальному спектру и общей для каждой группы токсичности.

Пенициллины. Группа объединяет биосинтетические (природные) и полусинтетические пенициллины. Биосинтетические препараты выпускают в виде калиевой и натриевой солей бензилпенициллина, пролонгированных препаратов пенициллина—бициллинов. Полусинтетические — оксациллин, диклоксациллин, метипиллин — предназначены для лечения инфекции, вызванной штаммами стафилококка, устойчивыми к пенициллину. Эти препараты устойчивы к действию пенициллиназы—фермента, выделяемого бактериями и инактивирующего пенициллин. Другая группа полусинтетических пенициллинов — пенициллины широкого спектра действия — ампициллин и карбенициллин (геопен, пиопен). Они действуют на кишечную палочку, протей, но не действуют на пенициллиназообразующие формы стафилококка. Для расширения спектра действия и обеспечения подавления как стафилококковой, так и грамотрицательной инфекции используют комбинацию ампициллина или карбенициллина с оксациллином в отношении 2:1. Такая комбинация более эффективна, ее токсичность не превышает токсичности ингредиентов. Все пенициллины обладают бактерицидным механизмом действия и низкой токсичностью. Пенициллины сравнительно мало проникают в очаги хронического воспаления. В основном циркулируя в плазме, пенициллины мало проникают в эритроциты. Выделяются почками, преимущественно почечными канальцами, при этом до 50% препарата в неизменном виде. Активность пенициллинов возрастает в кислой и снижается в щелочной среде. При местном применении пенициллины вызывают умеренное раздражение тканей.

Основной побочной реакцией при лечении пенициллином является аллергия. К сожалению, у лиц, страдающих аллергией к пенициллину, часто (до 30%) наблюдаются и аллергические реакции на полусинтетические производные, особенно ампициллин. Реже аллергические реакции отмечаются на введение диклоксациллина.

Дозы препаратов пенициллина варьируют в широких пределах: при использовании бензилпенициллина для лечения стафилококковой инфекции суточная доза не должна быть ниже 5 000 000—6 000 000 ЕД, в тяжелых случаях дозу можно повышать до 10 000 000 ЕД/кг за сутки, вводя препарат внутривенно. Натриевая соль переносится значительно лучше калиевой, хотя и при введении натриевой соли рекомендуется выведение избытка натрия назначением гипотиазида (прием гипотиазида одновременно повы-

шает концентрацию пенициллина в крови). При лечении стрептококковой инфекции достаточны дозы 1000000-2000000 ЕД в сутки. Препараты пенициллина важно вводить не реже чем через 4 ч, так как иначе отмечается значительный перепад концентраций. Исключениями являются дети до 1 года, которым интервалы можно повышать до 6—8 ч. Полусинтетические производные вводят в дозе не менее 1—2 г/сутки, а такие препараты, как метициллин и карбенициллин, — не менее 4—8 г/сутки через равные интервалы. Дозы ампициллина, оксациллина, диклоксациллина могут быть повышены до 10-20 г/сут, карбенициллина в случае заболевания, вызванного палочкой сине-зеленого гноя, — до 30 г/сут. Метициллин и карбенициллин выпускают для в/м и в/в введения, оксациллин, диклоксациллин и ампициллин — и для приема внутрь. Длительность лечения препаратами пенициллина не ограничивается (при отсутствии непереносимости). Показанием к отмене служит ликвидация анатомического субстрата воспаления. При лечении пенициллинами рекомендуется одновременно назначать десенсибилизирующие препараты (димедрол, супрастин, диазолин, тавегил и т. п.). Противогрибковые средства назначают ослабленным больным и при длительном лечении.

Цефалоспорины. Эту группу бактерицидных антибиотиков, обладающих широким спектром действия, нередко называют пенициллинами 70-х годов. Цефалоспорины — производные 7-аминоцефалоспороновой кислоты — малотоксичны; в отличие от пенициллинов обладают нефротоксичностью. Наиболее токсичен цефалоридин (цепорин), суточная доза которого ограничивается 4—6 г, а курсовая — 28 г. Цефалоспорины неактивны при инфекциях, вызванных палочкой сине-зеленого гноя и большинством штаммов протей. Как и среди пенициллинов, различают биосинтетические и полусинтетические цефалоспорины. Исходным биологическим продуктом является цефалоспорин С. Для цефалоспоринов, как и пенициллинов, характерно довольно равномерное распределение в тканях. Препараты почти не проникают в спинномозговую жидкость даже при воспалительном изменении оболочек. Исключение составляет недавно синтезированное новое производное — цефоксантин, которое (по предварительным данным) может создавать концентрации в жидкости, близкие к лечебным. Наиболее широко применяются 4 производных цефалоспоринов: цефалоридин (цепорин), цефалексин (кефлекс, иолитрекс), цефазолин (кефзол, велозеф). Цефалоридин используют только для парентерального введения, цефалексин — только для приема внутрь, цефазолин можно назначать как парентерально, так и внутрь. Местное раздражающее действие у цефалоспоринов сравнительно невелико, однако после в/в введения могут быть флебиты. При введении в раствор Ришера или в присутствии солей кальция цефалоспорины инактивируются. Нефротоксическое действие усиливается при форсирован-

ном диурезе и при сочетании с гентамицином, канамицином, мономицином. Обычная доза для цепорина — 4 г/сут, для кефзола — 1—2 г/сут (при необходимости до 6 г/сут). При тяжелом состоянии больного на короткий срок (до 5 дней) дозы могут быть повышены в 2 раза. Длительность лечения цефалоспорины по возможности не должна превышать 3 нед, а в/в введение — 7—10 дней.

Противостафилококковые антибиотики (группа резерва). При инфекции, вызванной грамположительной флорой, в первую очередь стафилококком, при недостаточной эффективности или плохой переносимости препаратов пенициллина, а также для создания более высоких антибактериальных концентраций в печени, костях, легочной ткани используют обладающие преимущественно бактериостатическим свойством антибиотики-макролиды: эритромицин и олеандомицин, а также линкомицин, ристомицин, рифампицин. Препараты выделяются не только почками, но и с желчью, что позволяет использовать некоторые из них, в частности эритромицин, при нарушении выделительной функции почек. Из побочных действий следует отметить раздражающее действие на печень, особенно рифампицина; линкомицин при приеме внутрь может вызвать диарею. Не рекомендуется повышать дозы этой группы антибиотиков более чем в 2—3 раза. Однотипная токсичность и близкий антимикробный спектр делают комбинацию из этих препаратов малоперспективной. При сочетании с пенициллинами или цефалоспорины антибактериальное действие иногда ослабевает. Эффективно сочетание с тетрациклинами или левомецетином. Обычная доза для приема внутрь 1—2 г/сут, доза рифампицина 600—900 мг/сут. Эритромицина фосфат вводят в/в в дозе 400-600 мг/сут, олеандомицин — 1—2 г/сут, ристомицин — до 1500000 ЕД/сут. Для в/в вливания используют только специально предназначенные для этой цели препараты. Длительность лечения до 1 мес, хотя применение внутрь эритромицина, линкомицина, рифампицина при наличии показаний можно продолжать до 6 нед.

Аминогликозиды. Препараты этой группы обладают широким спектром действия, преимущественно бактерицидным. Действие их усиливается в щелочной среде. Они неактивны лишь по отношению к возбудителям анаэробной инфекции, поэтому при подозрении на наличие анаэробов, в том числе и неспорообразующих (типа бактериоидов), аминогликозиды следует комбинировать с метронилазолем (флагил, трихопол), который ранее использовали лишь для лечения инфекции, вызванной простейшими (лямблии, трихомонады). В группу аминогликозидов входят мономицин, канамицин, гентамицин (гарамицин) и неомицин, а также амикацин, тобрамицин (небцин), действующие на палочку сине-зеленого гноя, протей, эшерихии. Антибиотики этой группы позволяют создавать высокие концентрации в легких, воспалительных эксу-

датах, стенках органов брюшной полости, почках. Аминогликозиды токсичны. Они обладают курареподобным свойством; кроме того, в высоких концентрациях действуют на VIII пару черепных нервов (слух, равновесие) и канальцевый отдел почек. Токсичность выявляется при лечении свыше 2 нед, при комбинации двух препаратов этой группы, комбинации с препаратами цефалоспоринов (нефротоксичность) и увеличении концентрации в почках, вызванном одновременным назначением мочегонных. Доза канамицина 1—2 г/сут, мономицина 750 мг — 1 г/сут, гентамицина, тобрамицина по 80 мг 2—4 раза в сутки в зависимости от тяжести заболевания. Курс лечения не должен превышать 10 дней. При необходимости продолжать лечение следует аудиометрически проверить состояние слуха и убедиться в отсутствии раздражения почек. При последовательном назначении антибиотиков этой группы необходим перерыв не менее 12—14 дней для полного выведения их из перилимфы кохлеарного аппарата. Имеются данные о благоприятном действии сочетания аминогликозидов с группой пенициллина.

Тетрациклины обладают не менее широким спектром действия, чем аминогликозиды (при бактериостатическом механизме действия). Наряду с биосинтетическими препаратами (тетрацилин, окситетрацилин) для приема внутрь выпускают лекарственные формы для в/в введения — морфоциклин, оксиглюкоциклин и полусинтетические производные — метациклин (рондомицин), доксициклин (вибрамицин). Тетрациклины — сравнительно малотоксичные препараты, но в высоких дозах они могут вызвать жировую дегенерацию печени и почек (вторично). Тетрациклины при пероральном применении раздражают слизистую оболочку желудочно-кишечного тракта, подавляя функцию пищеварительных желез, синтез витаминов группы В в кишечнике. Тетрациклины концентрируются в костях. В детском возрасте они влияют на рост и развитие зубов, поэтому до 8-летнего возраста тетрациклины не назначают. В связи со снижением чувствительности стафилококка к тетрациклину его широко используют в комбинации с олеандомицином, эритромицином или левомицетином. Значительный интерес представляет полусинтетический препарат окситетрацилина доксициклин (вибрамицин). Он активнее других производных. Препарат может быть использован у больных при угнетении функции почки (в том числе и при диализе). Доза тетрацилина, окситетрацилина для приема внутрь не менее 1 г/сут равными дозами (через 6 ч), метациклина 600—900 мг/сут, доксициклина 200 мг в первые сутки, затем 100 мг/сут. Длительность лечения до 3 нед. Внутривенно препараты вводят по 0,15—0,3 г 2—3 раза в сутки. Для предупреждения дисбактериоза рекомендуется одновременно назначать нистатин или леворин, а также препараты, содержащие молочнокислые бактерии.

Л е в о м и ц и т и н (х л о р а м ф е н и к о л ,

х л о р а ц и д г и а м ф е н и к о л). Антимикробный спектр левомицетина очень широк, включает грамотрицательные и **Грамположительные** бактерии, кокки, актиномицеты, спирохеты, риккетсии. Устойчивы к препарату палочка сине-зеленого гноя, простейшие, грибы, вирусы, микобактерии туберкулеза, некоторые клостридии и резистентные мутанты из всех групп бактерий. Таким образом, по спектру действия левомицетин напоминает тетрациклины; оказывает токсическое действие на кроветворение (анемия, лейкопения или агранулоцитоз, тромбоцитопения). При приеме внутрь препарат быстро всасывается. Наибольшие концентрации левомицетина создаются в ткани печени и почек, препарат проникает в спинномозговую жидкость, достигая концентрации 30—50% концентрации в крови. Выводится почками (до 80% в неактивной форме путем канальцевой секреции и 10% клубочковой фильтрацией в виде активного препарата). При поражении клубочкового аппарата выделяется с кишечным содержимым. Левомицетин назначают внутрь 3—4 раза в сутки сроком до 2 нед, в дозе 0,5—1 г на прием. Внутримышечно — левомицетина сукцинат натрия в той же дозе 1—2 раза в день. Следует избегать назначения левомицетина новорожденным, недоношенным и роженицам (после ручного обследования или амниотомии) из-за возможности развития у новорожденного кардиоваскулярного коллапса (грей-синдром).

П о л и м и к с и н ы. Полимиксин М, В — препараты, полученные из *V. polymyxa*, действуют бактериостатически и бактерицидно, в основном на грамотрицательную флору. Ввиду токсического действия на почки и ЦНС полимиксин М применяют только местно или внутрь (из кишечника он не всасывается). Парентерально применяют несколько менее токсичный полимиксин В. При местном использовании в концентрации 10000—20000 ЕД/мл создается гипертонический раствор с выраженным бактерицидным действием. Препарат вводят в/м 3—4 раза в сутки; полимиксин В — 100-150 мг/сут, полимиксин М — 2000000-4000000 ЕД/сут. Длительность лечения до 10 дней. К этой группе антибиотиков, имеющих полипептидное строение, можно отнести грамицидин; 1—2% спиртовой раствор грамицидина используют местно при необходимости оказания бактерицидного действия. Длительное применение нежелательно из-за отрицательного влияния на рост и развитие грамотрицательных.

Для лечения пиодермии, вызванных кокковой флорой, применяют гелиомициновую мазь.

Выбор антибактериального препарата осуществляется с учетом чувствительности возбудителя инфекции к антибиотику, токсичности, распределения в органах и тканях, совместимости как с другими антибактериальными препаратами, так и с лекарственными веществами, одновременно назначаемыми больному. Для преодоления устойчивости и проведения эффективного лечения предлагается несколько методов: 1) повышение дозы лекар-

Т а б л и ц а 3. Основные токсические и аллергические реакции на антибактериальные препараты

Название препарата	ц н с	Токсическое действие на				Аллергические реакции
		лечень	почки	крововетворение	свертывающую систему крови	
Пенициллины	++++ (при местном введении)	—	—	—	—	4-4-4-
Цефалоспорины	—	—	4-4-	—	—	+
Эритромицин	—	++	—	—	—	++
Олеандомицин	—	4-	—	—	—	4-
Новобиоцин	—	+ 4- +	—	—	—	4-4-
Линкомицин	—	4- +	—	—	—	4-
Ристомицин	—	4-	—	+	—	4-
Тетрациклины	—	+++	—	—	4-	4 f +
Стрептомицин	4-4-4-	—	+	—	—	+++
Мономицин	+ 4- +	—	+++	—	—	4~4~
Канамицин	4-4-4-	—	++	—	—	+
Гентамицин	+++	—	++	—	—	+
Неомицины	+ 4- + +	—	4- + 4- 4-	—	+ 4-	+
Левомецетин	—	+	—	—	—	4- +
Полимиксины	4-4-4-	—	+++	—	—	++
Сульфаниламиды	—	—	++	—	—	4- + +
Диоксидин	4-4-	—	+	—	—	++

Условные обозначения: +++ 4- наблюдается очень часто; 4- + 4- наблюдается часто; . + 4- наблюдается редко; 4- наблюдается очень редко; — не отмечено.

ственного вещества с целью создания в очаге поражения достаточной концентрации; 2) изменение путей введения (в/в, внутриартериальное, внутрикостное, местное и т. п.) для увеличения концентрации антибиотика в очаге поражения; 3) комбинация нескольких лекарственных препаратов для подавления устойчивого возбудителя; 4) сочетание с препаратами, усиливающими специфические защитные силы (стафилококковый гамма-глобулин, плазма) и неспецифические (продигиозан, зимозан, левамизол — декарис) силы больного организма; 5) применение ферментов, антиферментов, противовоспалительных препаратов для улучшения доступа антибактериальных веществ к очагу воспаления; 6) улучшение функции заболевшего органа и кровообращения в нем. Каждый из этих методов имеет преимущества и недостатки. При лечении высокими дозами, а также комбинацией антибиотиков необходимо учитывать непосредственное токсическое действие препаратов и их совместимость (табл. 3, 4). Концентрация антибиотика в очаге поражения может быть повышена непосредственным введением антибактериального препарата в область воспаления или в регионарные сосуды. При локальном введении антибиотиков необходимо учитывать, что слишком высокие концентрации могут раздражать стенки сосудов и тормозить репаративные процессы в очаге воспаления. Применение местно сухих препаратов не повышает их антибактериальную действия и одновременно оказывает раздражающее действие на ткани, способствуя образованию сращений. И то же время

введение сухих, особенно малорастворимых, препаратов в брюшную полость может способствовать образованию послеоперационных спаек.

Антибактериальная терапия может обусловить неспецифические осложнения в связи с развитием *дисбактериоза* и аллергизацией в процессе лечения, который в свою очередь может стать источником новой микробной инвазии. Это обстоятельство следует учитывать прежде всего при длительной антибактериальной терапии.

При профилактическом назначении антибиотиков у больных диабетом, лейкозом, при лечении кортикостероидными гормонами, перед операцией на толстой кишке и т. д. для предупреждения развития устойчивых форм микробов антибиотики следует использовать только в лечебных дозах (к низким концентрациям антибактериальных препаратов микробы быстро адаптируются). По возможности сроки профилактического использования препаратов следует сокращать. При дисбактериозе назначают ацидофилин, колибактерин, т. е. заселяют кишечник непатогенной флорой.

Аллергизация больных в процессе антибактериальной терапии связана как с образованием антител, так и с освобождением тканевого гистамина. Перед назначением антибиотиков необходимо выяснить аллергологический анамнез. При неблагоприятном анамнезе проводят пробы на аллергенность антибиотиков. Высококочувствительна лабораторная проба — реакция дегрануляции базофильных лейкоцитов (РДБЛ). Проба считается положительной при

дегрануляции не менее 50%, базофилов. Применяются также кожные и внутрикожные пробы.

Скарнификационная проба: оспопрививальным скальпелем наносят крестообразные насечки не более 1 см на передней поверхности предплечья, как при пробе Пирке, и наносят каплю раствора антибиотика (2000 ЕД в 1 мл для пеницилина). Через 15 мин оценивают реакцию: слабopоложительная реакция — при покраснении до 1 см, положительная — при более выраженном покраснении и наличии папулы.

При внутрикожной пробе интрадермально вводят 0,2 мл изотонического раствора хлорида натрия с антибиотиком (10 000 ЕД в 1 мл). Появление гиперемии, отека, сыпи указывает на положительную реакцию.

Положительная реакция показывает, что антибиотикотерапия безразлична для больного, поэтому назначение антибиотика должно быть обосновано. Длительность антибактериальной терапии адекватна тяжести процесса. При сепсисе она не должна быть менее 3-4 нед.

Эффективная антибактериальная терапия в хирургической клинике возможна только при полноценном дренировании гнойного очага и проведении всего комплекса мероприятий, направленных на повышение защитных сил больного.

Сульфаниламиды. Механизм действия сульфаниламидов бактериостатический. Они подавляют рост микробной клетки, блокируя синтез парааминобензойной кислоты. В организме человека могут частично инактивироваться путем ацетилирования. Ацетилированные формы легко выпадают в осадок, в связи с чем может наблюдаться кристаллурия. Сульфаниламиды обладают широким спектром антибактериального действия. Ограниченно действуют на сальмонеллы, палочку сине-зеленого гноя,

золотистый стафилококк, энтерококк. Не действуют на риккетсии, спирохеты, микобактерии туберкулеза. По длительности действия сульфаниламидные препараты подразделяют на препараты короткого действия: 50% препарата выделяется с мочой менее чем за 10 ч; среднего действия: 50% препарата выводится за 16—24 ч; длительного (сверхдлительного): 50% препарата выводится за 24—56 ч или 7—10 дней. В зависимости от сроков действия выбирают соответствующую дозу. Для сульфаниламидов короткого действия — каждые 4 ч по 0,5—1 г (этазол, норсульфазол, сульфадимезин, стрептоцид); среднего срока действия — 1 г каждые 12 ч (сульфаметоксазол); длительного действия — 1 г каждые 24 ч при начальной дозе 2 г (сульфадиметоксин, или мадрибон; сульфамометаксин, сульфацидазин); для препаратов сверхдлительного действия имеется две схемы: в первые сутки 1 г, далее 0,2 г в день или 2 г один раз в 7—10 дней (сульфален, или кельфизин). Длительность действия сульфаниламидов зависит от освобождения активной части препарата, связанной с альбумином. Учитывая, что производные сульфаниламидов, применяемые для лечения диабета, также связываются с сывороточным альбумином, следует быть осторожным с использованием пролонгированных сульфаниламидов у больных диабетом, принимающих букарбан. При нарушении выделительной функции почек необходима осторожность во избежание блокады почек. Сочетание сульфаметоксазола с триметопримом (бактрим, септрин, бисептол, котриметоксазол) с бактерицидным механизмом действия на большинство возбудителей гнойной инфекции позволяет создать высокие концентрации в сыворотке крови и моче при приеме 2 таблеток 2 раза в сутки (в таблетке содержится 80 мг триметоприма и 400 мг сульфаметоксазола).

Таблица 4. Совместимость антибиотиков при одновременном введении

Название препарата	Пенициллины	Цефалоспорины	Эритромицин	Олеандомицин	Тетрациклин	Линкомицин	Ристомицин	Стрептомицин	Мономицин	Канамицин	Гентамицин	Левомецетин	Сульфаниламиды
Пенициллины	4-+*	++	4-	4-	4-	4-	4--	4-4-	+4-	4-4-	4-4-	4--	4-
Цефалоспорины	4-4-	0	+ -	4--	+ -	4--	4- -	+4-	+4-	4-4-	4-+	4--	4-
Эритромицин	+ -	4- -	0	4-4-	4-4-	4-	4-	4--	+ -	4--	4--	4-4-	4-+
Олеандомицин	4- -	4- -	4-4-	0	+4-	4-	+	4-~		-Ъ-	4- -	+4-	4-4-
Тетрациклины	4- -	4- -	4-4-	4-4-	0	4-4-	4-	4-	4-	4-	4-	4-4-	4-+
Линкомицин	4- -	+ -	4-	4-	4-+	0	4- -	4- -	+4-	4-	+	4-+	4-4-
Ристомицин	+ -	4-	4-	4-	4-	4- -	0	+ -	4-	4-	4-		-
Стрептомицин	4-4-	4-4-	4- -	4- -	4-	4- -	+ -	0			-	4-	"4-
Мономицин	+4-	++	+ -	4- -	4-	4-	4-		0			+	4-
Канамицин	4-+	4-4-	+ -	4- -	4-	+	4-			0		4-	4-
Гентамицин	4-4-	++	4- -	4- -	4-	4-	+			-	0	4-	4-
Левомецетин	4- -	4- -	4-4-	4-4-	++	4-4-		4-	4-	4-	4-	0	

* Усиление действия при комбинации полусинтетических пенициллинов разного спектра (ампиокс).
Условные обозначения: ++ суммарное действие препарата; + иногда усиление действия; Н— иногда ослабление действия; — комбинация опасна из-за токсичности.

Нитрофураны широко используют для лечения гнойно-воспалительных процессов. Применяют местно, внутрь и парентерально, в том числе у лиц, которые плохо переносят антибиотики или сульфаниламиды. Препараты можно применять совместно с тетрациклинами, эритромицином, олеандомицином. Не следует назначать их с ристомицином, левомицетином, сульфаниламидами из-за опасности отрицательного действия на гемостаз. Препараты нитрофуранов сильнее действуют на кокковую флору, эшерихии (кишечную палочку), значительно слабее на протей, палочку синезеленого гноя. Их назначают внутрь в дозе 0,1 г 3 раза за сутки, лучше через 40 мин - 1 ч после еды, так как у некоторых больных они вызывают тошноту, снижают аппетит. Вводят в/в в виде 0,1 % раствора солафура (фурагин растворимый) по 200—300 мл медленно капельно, в тяжелых случаях дважды в день. Длительность лечения 10—14 дней. Местно можно использовать также 0,1 % раствор солафура или фурацилина (1 : 5000). Нитрофурановые препараты нельзя сочетать с неграмом (неграм), так как препараты взаимно ослабляют свое действие.

Диоксидин (производное хиноксалина) — препарат с широким спектром антибактериального действия. В виде 1 % раствора используют в/в, для промывания полостей и местно. Для лучшей переносимости исходный 1 % раствор — 30 мл вводят в/в медленно капельно, растворив в 100—150 мл 5% глюкозы. В зависимости от тяжести больного вливание проводят 2—4 раза в сутки. Диоксидин следует использовать для лечения больных с устойчивыми формами бактериальной инфекции.

Фаготерапия. Бактериофаг представляет собой живой фильтрующийся вирус ультрамикроскопических размеров. При контакте с ним происходит разрушение, растворение (лизис) бактериальных тел. Бактериофагия возможна при определенной температуре (28°—38 С), определенной реакции среды (рН 7,2—8,0), отсутствии средств, которые могут убить бактериофаг, например антисептиков.

Бактериофаги, применяемые внутрь или подкожно, быстро всасываются в кровь; уже через 5 мин они могут быть обнаружены в крови, через 10 мин в паренхиматозных органах и через несколько часов исчезают. Ввиду того что значительная часть фагов фиксируется кровью и клетками тканей, необходимо повторное введение бактериофага.

Всю поверхность раны бактериофагом орошают при перевязках 4—5 раз в течение курса лечения. В зависимости от размеров раны требуется от 10 до 60 мл. Орошают свежие раны и гнойные. Лечение начинают как можно раньше. В первые 24 ч, пока неизвестна флора, рану орошают поливалентным бактериофагом после первичной ее обработки. В дальнейшем, исследуя флору раны, подбирают специфический бактериофаг. В запущенных случаях эффективность небольшая.

Подкожно бактериофаги вводят при глубоких воспали(тельных) процессах одновремен-

но с орошением и дозе — 10—20 мл в зависимости от тяжести случая до 3 раз с однодневными перерывами. При этом иногда температура тела повышается на 1—2°С, что свидетельствует об активности препарата и является положительным признаком. Там, где бактерий нет, этой реакции не отмечается.

В исключительных случаях при сепсисе бактериофаг, особо приготовленный на безбелковой среде, вводят внутривенно медленно в течение 1/2—1 ч в дозе 100 мл в 300 мл изотонического раствора хлорида натрия. Иногда отмечается бурная реакция с подъемом температуры и ознобом. Реже наблюдаются явления шока, цианоз, одышка. В этих случаях вливание должно быть прекращено.

При гнойных заболеваниях легких бактериофаги (антиколи, антистафилококковый) вводят интратрахеально или через микроирригатор непосредственно в полость гнойника через день или ежедневно по 5 мл.

Больным хроническим остеомиелитом перед операцией при наличии гнойного свища ежедневно орошают полость 5—10 мл бактериофага. В первые 5—10 дней после радикальной операции с применением микроирригатора ежедневно вводят 5—10 мл бактериофага. При параоссальной флегмоне или язве на раневую поверхность накладывают тампоны, смоченные бактериофагом.

Дезинтоксикационная, стимулирующая и общеукрепляющая терапия

Гнойные заболевания приводят к нарушению функций органов кровотока, паренхиматозных органов, обменных процессов, сердечно-сосудистой системы, дыхательной и др. Гнойный процесс вызывает нарушение белкового баланса, свертывающей и антисвертывающей систем, анемию и т. д., что приводит к снижению реактивности организма, уменьшению резистентности к шоку, инфекции, задержке процессов регенерации.

Показателями эффективности проведенной терапии или предоперационной подготовки служат не только клинические данные, но и изменения гомеостаза. Особое значение имеют исследования в динамике протеинограммы, водно-солевого обмена, КОС, свертывающей и противосвертывающей систем крови и др.

Наиболее чувствительным показателем улучшения белкового спектра является коэффициент А/Г, при оценке операционного риска ему придается большое значение и считается, что больной подготовлен к операции, когда коэффициент А/Г не ниже 1.

Диспротеинемия требует общеукрепляющего лечения (переливание крови и белковых заменителей, плазма, богатая белками, витаминотерапия и др.) и проведения мер, направленных на уменьшение потери белка с гноем и ликвидацию интоксикации.

Больные с гнойным процессом нуждаются в направленной коррекции водно-электролит-

ного обмена. Наряду с общеукрепляющей терапией, гемотрансфузиями, введением белковых препаратов необходимо применять анаболические стероиды, глюкозо-инсулиновую смесь с 20—30 ммоль/л калия.

Переливание крови и плазмозаменителей. В лечении тяжелых гнойно-воспалительных заболеваний (разлитой перитонит, острый абсцесс легкого, хронические нагноительные процессы легких, остеомиелит и др.) трансфузионная терапия занимает чрезвычайно важное место. Выбор основных трансфузионных сред (кровь, препараты крови, плазмозаменители) определяется характером и выраженностью изменений в организме.

Коррекцию волевических нарушений проводят дифференцированно с учетом изменений объема циркулирующей крови (ОЦК) и его компонентов. Уменьшение ОЦК, глобулярного объема служит показанием к трансфузии цельной крови, эритроцитной и лейкоцитной массы. В остром периоде гнойного воспаления дефицит объема плазмы, объема циркулирующих белков удается компенсировать трансфузиями плазмы (нативной, сухой), альбумина с последующим введением белковых препаратов. С ликвидацией острых явлений дефицит ОЦБ можно восполнять белковыми гидролизатами. По эффективности они не уступают плазме, но время их трансформации больше.

Внедрение в клиническую практику препаратов поливинилпирролидона, реополиглокина значительно повысило возможности дезинтоксикационной терапии гнойной инфекции. При гнойной интоксикации показана не только трансфузия низкомолекулярных заменителей, но и комплексная трансфузионная терапия. Низкомолекулярные плазмозаменители вводят в дозе 400—800 мл параллельно с препаратами крови, белковыми гидролизатами или чередуют их. Гемодез, неокомпенсан, реополиглокин быстро выводятся из сосудистого русла, поддерживая умеренную гемодилюцию, и даже при инфузии больших количеств не приводят к гиперволемии.

Иммунотерапия у больных с гнойной инфекцией дает высокий клинический эффект и может применяться как самостоятельный метод, особенно при неэффективности антибиотикотерапии. Для активации факторов иммунитета целесообразна иммунизация стафилококковым анатоксином. Он вводится дробно п/к в подлопаточную область через каждые 3 дня в возрастающих дозах от 0,1 до 2 мл. После третьего введения титр анитоксических антител увеличивается в 4—5 раз и более. Активная иммунизация применяется при хроническом воспалении. В экстренных случаях назначают пассивную иммунотерапию, в частности антистафилококковую гипериммунную плазму по 150—200 мл через день (на курс 3—5 в/в вливаний) и антистафилококковый гамма-глобулин (5—10 в/м инъекций по 5 мл препарата через день). Средства пассивной иммунизации дают только кратковремен-

ный эффект, поэтому одновременно надо проводить активную иммунизацию.

Витаминотерапия. Витаминотерапия является составной частью комплексной терапии гнойной инфекции. Дозы определяют с учетом суточной потребности организма в витаминах.

Гормонотерапия. Из гормональных препаратов наибольшее распространение получили препараты гипофиза (АКТГ) и коры надпочечников (гидрокортизон и синтетические их аналоги преднизон, преднизолон). Показаниями к применению кортикостероидов служат бактериально-токсический шок и надпочечниковая недостаточность.

Пуриновые и пиримидиновые производные. Применение при гнойно-воспалительных заболеваниях метилурацила (метацила) и пентоксила обусловлено их противовоспалительным действием, способностью активировать реактивные процессы (иммунологические реакции, фагоцитоз, регенеративные процессы и пр.). Комплексное применение этих препаратов с сульфаниламидами и антибиотиками устраняет отрицательное влияние последних на репаративные процессы.

Метилурацил применяют внутрь в виде таблеток или порошка по 0,5 г 2 раза в день после еды в течение 15—20 дней, при необходимости курс повторяют через 7—10 дней.

Бактериальные полисахариды (продигиозан, ацетоксан, пирогенал и др.) представляют собой сложные соединения, в которые могут входить также липиды, белки и др. Препараты оказались наиболее эффективными в комбинации с антибиотиками как средство неспецифической активности иммунологических процессов. Действие пирогенала обусловлено его свойством вызывать температурную реакцию.

При лечении бактериальными полисахаридами абсцессов, остеомиелита, нагноений операционных ран быстрее стихают воспалительные явления и ускоряются регенеративные процессы. Сочетание полисахаридов даже с теми антибиотиками, к которым была устойчива микробная флора, положительно действует на течение гнойно-воспалительных процессов.

Курс лечения продигиозаном 20—30 дней. Всего 6 инъекций с интервалом 3—5 дней: 1-я — 0,2 мл, 2-я — 0,5 мл, 3-я — 0,7 мл, 4-я — 1 мл, 5-я — 1 мл, 6-я — 1 мл. Препарат используют для лечения длительно не заживающих, вяло гранулирующих ран, хронических воспалительных процессов.

Местное лечение

Консервативное лечение. Деление методов местного лечения гнойных процессов на консервативные и хирургические условно, так как оба метода направлены на подавление микроорганизмов в очаге поражения, уменьшение интоксикации, активирование иммунологических и репаративных способностей организма.

Консервативное лечение обеспечивает исчезновение или уменьшение боли; ликвида-

цию воспалительного очага, ограничение очага некроза; благоприятные условия для оттока гнойного экссудата и уменьшение интоксикации организма.

Для уменьшения или ликвидации боли в начальных фазах воспалительного процесса применяют согревающий компресс, грелку, ванну, физиотерапевтические процедуры. При выраженном и распространенном воспалительном процессе применяют холод (лед, примочки), что приводит к стиханию боли (уменьшение внутритканевого давления в связи с уменьшением гиперемии и отека тканей).

Создание покоя, иммобилизация пораженной острым гнойным процессом части тела, рациональное применение холода и тепла, в том числе физиотерапевтических процедур, приводят к уменьшению (в ряде случаев к ликвидации) воспаления и ограничению зоны некроза. Местное и общее применение антибиотиков широкого спектра действия и других антисептиков также положительно влияет на течение воспалительного процесса, ускоряя его разрешение.

Современные методы лечения ран основаны главным образом на физических методах; открытый метод лечения ран, высушивающие порошки, высушивание при помощи ламп и аппаратов, всасывание через тампоны, дренажи и др.—все это составляет сущность и развитие физического метода.

В последние годы нашли широкое применение ультразвук, лазерные лучи, диадинамические токи и др.

Применение лазерного луча. Лазерный луч непрерывного действия полностью уничтожает микроорганизмы в ране, т. е. оказывает стерилизующее действие, усиливает обменные процессы в тканях раны и ускоряет дегенерацию. Для этой цели используют отечественный ОКГ «Скальпель-1», работающий на СО₂; мощность 25 Вт, длина волны 10,6 мкм, диаметр сфокусированного луча 1 мм².

Гнойные раны обрабатывают лазерным скальпелем по следующей методике: местная анестезия 0,5% раствором новокаина стенок раны; удаление гноя и некротических масс марлевым тампоном; обработка сфокусированным лучом стенок и дна раны; наложение повязки с гипертоническим раствором хлорида натрия при выраженном воспалительном процессе и маевой повязки при невыраженном воспалении. Обрабатывают рану лазерным лучом через день при наличии гнойно-некротических масс, которые разрушаются сфокусированным лучом; при отсутствии девитализированных тканей рану облучают расфокусированным лучом. На курс лечения от 2 до 12 облучений.

Обработка гнойных ран с помощью луча лазера протекает безболезненно и бескровно. На краях и дне раны образуется коагуляционная пленка, препятствующая проникновению микробов и всасыванию токсинов. Резко сокращается фаза гидратации за счет уменьшения отека раны и улучшения кровообращения и обмена веществ в ране, значительно быстрее

очищается рана от гнойно-некротических масс, ускоряются образование грануляций и последующая эпителизация.

Использование бактерицидного действия ультразвука. Бактерицидное действие ультразвука низкой частоты в жидкой среде обусловлено физическими и химическими эффектами. Физические эффекты связаны с процессом так называемой кавитации. При этом в среде, подвергаемой действию ультразвука, возникают ударные волны — импульсы давления со скоростью, превышающей скорость звука. Давление в кавитационных пузырьках во время их закрытия достигает 300 атм, а локальное повышение температуры — до 700 °С. Химический эффект заключается в освобождении из молекулы воды активных Н⁺- и ОН⁻-ионов, что приводит к нарушению и полному прекращению окислительно-восстановительных процессов в микробной клетке.

При лечении гнойных ран ультразвук применяют следующим образом: 1-й цикл — импульсное озвучивание в режиме 10 импульсов 0,5—1 с с паузами 0,5—1 с; 2-й цикл — в режиме импульс 5 с и пауза 5 с при прежних параметрах интенсивности, частоты резонанса и амплитуды ультразвуковых колебаний. Выявлено увеличение бактерицидного эффекта, скорости очищения и регенерации раны.

Применение диадинамических токов. Для этой цели предназначен отечественный аппарат СНИМ-1 с применением пластинчатых электродов со стерильными прокладками. Электроды размером 100—150 см² накладывают на расстоянии 2—3 см от краев раны. Применяют ток, модулированный короткими периодами, при общей продолжительности процедуры 10 мин (5 мин + 5 мин с изменением полярности). Сила тока — до появления ощущений вибрации. Процедуры проводят ежедневно. На курс лечения 12—18 процедур. Обязательным условием применения диадинамических токов является достаточно полное вскрытие и хорошее дренирование раны.

Антисептики. Антисептические средства, применяемые в настоящее время, оцениваются с точки зрения не только их бактерицидного действия, но и безвредности их для живой ткани. При местном применении возможны различные способы использования антисептических препаратов: обработка кожи антисептиком, непосредственное местное применение порошка, раствора или мази с антисептиком на рану, введение раствора антисептика в глубокую рану или полость через дренаж, которое может производиться периодически в виде промывания или постоянного орошения.

При перфузионной терапии применяют бнглоконат хлоргексидина в виде 0,02—0,1% водного раствора. Раствор начинают вводить капельно через дренажную трубку сразу же после окончания операции и продолжают в течение 2—3 ч по 3 раза в сутки, продолжительность перфузии 3—4 сут. Общее количество раствора 1,5—2 л. Для перфузии применяют

также растворы других антисептиков: 500—1000 мл раствора фурацилина, 1:5000 или 1°о раствора борной кислоты или 0,5% раствора перманганата калия.

Протеолитические ферменты. Стремление ускорить процессы очищения инфицированных ран привело к использованию протеолитических ферментов. Наибольшее распространение получили протеолитические ферменты животного происхождения (трипсин, химотрипсин, препарат, содержащий оба фермента.— химопсин), ферменты, деполаризующие ДНК и РНК (дезоксирибонуклеаза и рибонуклеаза), а также бактериальные ферменты с аналогичным действием (*стрептокиназа*, террилитин). Широкому внедрению ферментных препаратов способствовало и противовоспалительное действие ферментов наряду со способностью лизировать некротические ткани.

Существуют следующие способы применения ферментов.

1. *Внутримышечное введение* протеолитических ферментов производят дважды в сутки (утром и вечером): 5 мг кристаллического трипсина (или химотрипсина) растворяют в 2 мл растворителя (0,25—0,5% раствор новокаина) и инъецируют чаще в верхненаружный квадрант ягодицы.

2. *Местное применение:* рану (язву) предварительно обрабатывают антисептиком (перекись водорода, фурацилин, фурагин, риванол и др.), высушивают тампонами. На раневую (язвенную) поверхность накладывают салфетки, смоченные 2—5% раствором химопсина или химотрипсина. Можно присыпать рану (язву) порошком фермента с последующим наложением салфеток, смоченных изотоническим или гипертоническим раствором хлорида натрия. Количество ферментов на одну перевязку зависит от размеров раны (язвы) и гнойно-некротических изменений в ней. В среднем на одну перевязку достаточно 30 мг трипсина (химотрипсина), 100—150 мг химопсина, 25000 ЕД стрептокиназы и 12 500 ЕД дезоксирибонуклеазы. Повязки меняют ежедневно.

3. *Диадинамофорез протеолитических ферментов:* применяют импульсный ток, модулированный короткими периодами. Прокладки смачивают раствором фермента (10 мг трипсина в 25 мл изотонического раствора хлорида натрия). При больших ранах с обильными гнойно-некротическими массами в рану перед процедурой засыпают 10—20 мг сухого порошка фермента (трипсин, химиотрипсин) до полного очищения раны. Электроды (100—150 см²) накладывают на расстоянии 2—3 см от краев раны. Силу тока регулируют по ощущению больным вибрации под электродами. Длительность процедуры 10 мин (5 мин в прямом и 5 мин в обратном направлении) ежедневно. На курс лечения 6—14 процедур.

Основным преимуществом этого метода является то, что ферменты протеолиза воздействуют не только на гнойные и некротические массы, но и проникают в высоких концентрациях в «воспаленные ткани». В сочетании с диадинамическими токами это за-

метно улучшает микроциркуляцию и усиливает регенерацию тканей.

4. *Электрофорез трипсина:* перед процедурой 25 мг трипсина растворяют в 25 мл буферной жидкости, состоящей из борной кислоты 6,2 г, хлорида калия 7,4 г, едкого натра 3 г, дистиллированной воды 500 мл. Фермент вводят с отрицательного электрода аппарата АГН-32 или АГН-33, который накладывают над очагом поражения, а положительный электрод — с противоположной стороны. Плотность тока от 0,03 до 0,05 мА на 1 см² поверхности. Продолжительность процедуры 20 мин. Электрофорез проводят ежедневно.

5. *Орошение раствором протеолитических ферментов свищей и костных полостей:* протеолитические ферменты непосредственно перед инсталляцией растворяют в изотоническом растворе хлорида натрия из расчета 10 мг трипсина (химотрипсина) или 50 мг химопсина на 20 мл раствора. В свищ вставляют соответствующего калибра катетер, через который орошают свищ и полость в кости. При наличии нескольких свищей орошают каждый. В случаях короткого свищевого хода, при поверхностно расположенной остеомиелитической полости, например в большой берцовой, пяточной и других костях, можно инстиллировать ферменты вместо катетера через затупленную иглу. При наличии свища с обильным гнойным отделяемым такие капиллярные катетеры вставляют в свищевой ход на несколько дней и производят орошение ферментами 2 раза в сутки. Орошение раствором протеолитических ферментов свищей и костных полостей применяют у больных с остеомиелитом в период их подготовки к операции.

6. *Внутривенное введение протеолитических ферментов* осуществляют двумя путями: а) после венепункции приступают к капельному вливанию 500—1000 мл изотонического раствора хлорида натрия (раствор 5% глюкозы, раствор Рингера и др.), в котором растворяют 5—10 мг трипсина (химотрипсина) со скоростью 40—50 капель в 1 мин. Введение можно производить ежедневно в течение 5—7 дней при локализации воспалительного процесса в костях и мягких тканях таза, лопатке, ребрах, позвонках. К этому времени появляются оптимальные условия для хирургического вмешательства; б) конечность для обескровливания поднимают на 4—5 мин и в этом положении проксимальнее области поражения накладывают жгут или манжетку тонометра с последующим ее раздуванием. Пунктируют одну из поверхностных вен конечности дистальнее жгута (манжетки) по возможности дальше от воспалительно измененных тканей и вводят 5—10 мг трипсина (химотрипсина), растворенных в 20 мл изотонического раствора хлорида натрия. Благодаря наложенному жгуту (манжетке) введенный фермент диффузно проникает в ткани конечности дистальнее жгута (манжетки). Через 20—25 мин после введения фермента из манжетки

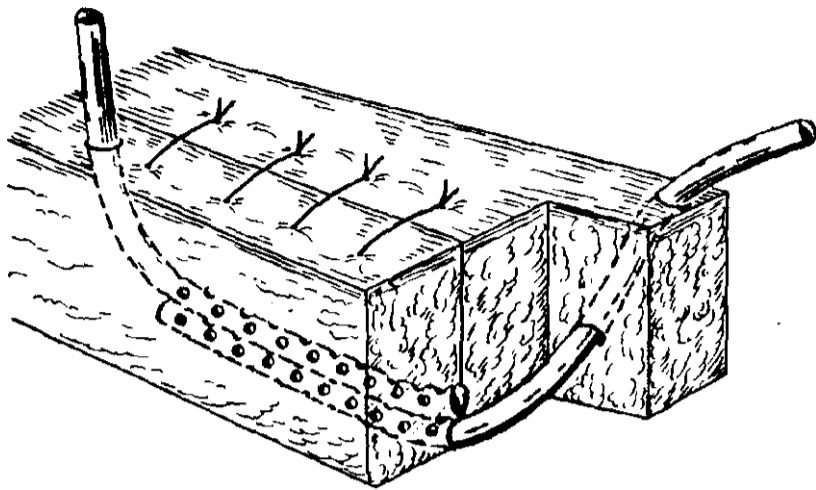


Рис. 1. Дренажирование раны для длительного промывания.

медленно выпускают воздух или снимают жгут.

7. *Внутри-костное введение протеолитических ферментов;* в губчатое вещество кости по возможности ближе к остеомиелитическому очагу под местной анестезией вводят специальные иглы (чаще одну, а при обширных процессах две или три). Для растворения 5—10 мг трипсина (химотрипсина) используют 30—40 мл изотонического раствора хлорида натрия или 0,5% раствора новокаина. Инфузат с помощью шприца вводят внутрикостно медленно в течение 15 мин. Для обезболивания за 5 мин до введения ферментов через иглу вводят 5 мл 2% раствора новокаина. После окончания инфузии иглу не извлекают из кости, а оставляют в ней на протяжении всего курса внутрикостной ферментной терапии. Внутрикостно вводить ферменты можно ежедневно или 1 раз в 2—3 дня в течение 2—3 нед как в предоперационном, так и в послеоперационном периодах.

8. *Ингаляционный метод введения лекарственных веществ* получил широкое распространение при лечении гнойных заболеваний легких. Для ингаляции 25 мг химопсина, трипсина, химотрипсина, рибонуклеазы или содержание одной ампулы дикиназы (5000 ЕД стрептокиназы и 2500 ЕД дезоксирибонуклеазы) разводят в 2—5 мл стерильного изотонического раствора хлорида натрия. При показаниях в том же растворе разводят 300000-500000 ЕД необходимого антибиотика.

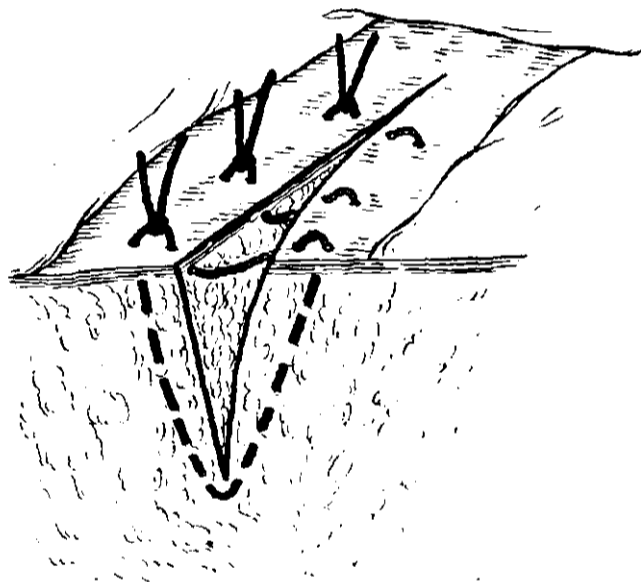
9. *Эндобронхиальное введение ферментов, антибиотиков* и других лекарственных веществ может быть осуществлено с помощью катетеризации трахеи и бронхов, через бронхоскоп или двухпросветную бронхоспирометрическую трубку. Раствором 10—20 мг трипсина или 50 Мг химопсина промывают бронхи или полость абсцесса при бронхоскопическом зондировании внутрилегочного гнойника.

Пункционный метод лечения гнойной инфекции занимает важное место при лечении гнойных заболеваний. Наряду с пункцией суставов (см.), плевры (см.)

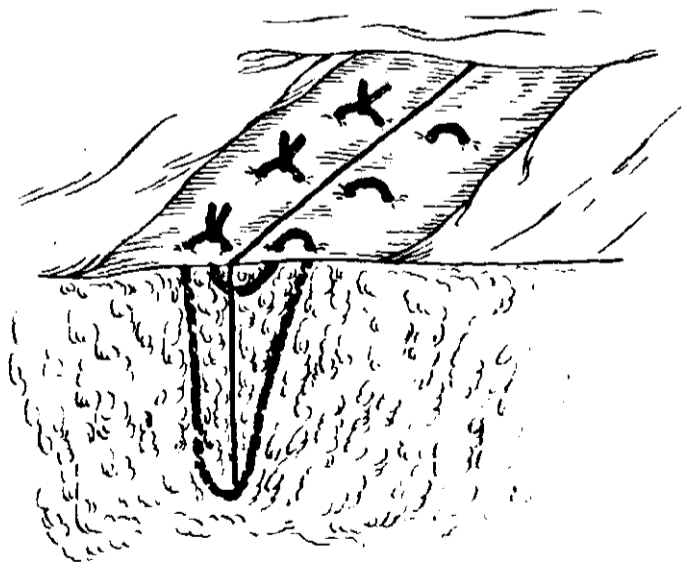
его используют при гнойном перикардите, менингите.

Хирургическое лечение. Операции при гнойных заболеваниях различной локализации преследуют следующие цели: создание неблагоприятных условий для развития микробов в очаге; ослабление воспалительного процесса, внутритканевого давления и ограничение зоны некроза тканей; обеспечение регулярного оттока воспалительного экссудата из гнойного очага и уменьшение тем самым гнойной интоксикации.

Вскрытие очага инфекции сопряжено с образованием гнойной раны. Большое значение при этом имеет правильный выбор направления разреза. Разрез по возможности следует делать вдали от сосудисто-нервных пучков; надо стремиться точно определить локализацию скопления гноя с учетом мышечных футляров клетчаточных пространств и отдавать предпочтение разрезам, которые позволяют вскрыть только пораженный гнойным процессом мышечный футляр или клетчаточное пространство. При затруднении определения точной локализации и распространенности гнойного очага необходимо вскрыть его бли-



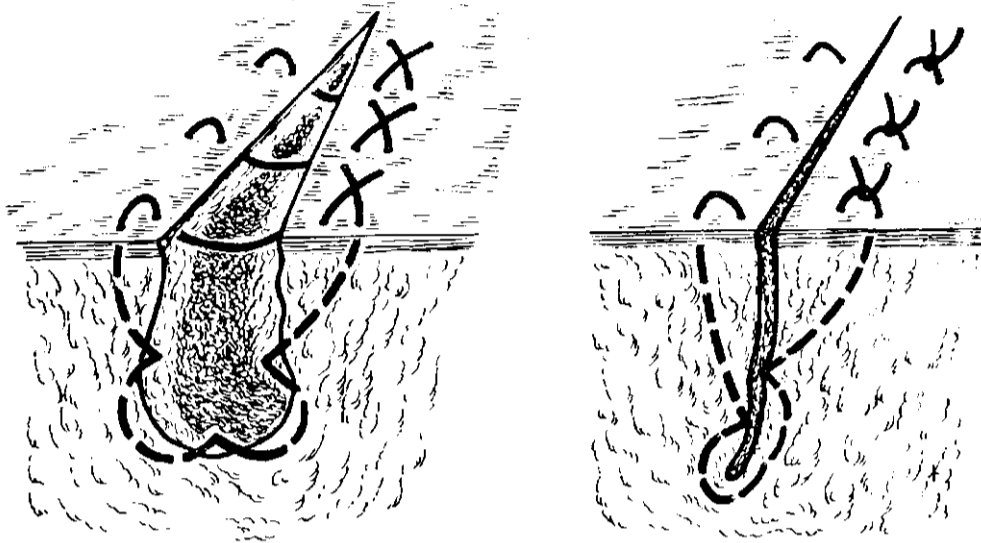
а



б

Рис. 2. Шов Донати.

а — швы наложены; б — швы затянуты.



б

Рис. 3. Многостежковый обвивной шов.
а — швы наложены; б — швы затянуты.

жайшим путем, который определяется по точке наибольшей болезненности или флюктуации. Через такой разрез устанавливают распространенность гнойной полости. В самой низкой точке полость вскрывают широким разрезом, удаляют гной, некротизированные ткани и вводят дренаж — резиновую или хлорвиниловую трубку.

Более эффективен метод активного дренирования гнойной раны. Гнойную полость вскрывают по возможности из минимального доступа. Удаляют лишь наиболее крупные очаги некроза, небольшие участки лизируются самостоятельно в ушитой и дренированной ране. Дренаж устанавливают через контрапертуры (рис. 1), а рану герметично ушивают. Аспирацию через двухпросветные дренажи проводят в течение 6—7 дней и прекращают ее при отсутствии гнойного отделяемого из ран. При больших размерах гнойной полости проводят переменную аспирацию, периодически заполняя полость раствором антисептика. По прекращении отделяемого из раны, стихании местных и общих признаков воспаления дренаж удаляют, обычно это делают в сроки от 7 до 14 дней. При активном дренировании достигаются изоляция гнойного очага от внешней среды, постоянная эвакуация экссудата. Дозированное разрежение способствует спадению гнойной полости, при этом уменьшается перифокальный отек. Заживление после очищения гнойной полости может быть первичным.

При ограниченных с пиогенной капсулой абсцессах в мягких тканях, свищах, остеомиелите и г. д. можно полностью иссекать гнойный очаг в пределах здоровых тканей с зашиванием раны глухим швом. В гнойной хирургии применяют при определенных пока-

заниях пластические операции — вторичный шов, аутодермопластику.

Вторичный шов. Накануне операции наложения вторичных швов больным накладывают на рану повязку с протеолитическими ферментами, в рану одновременно засыпают порошок антибиотика с учетом чувствительности микробной флоры. Предварительно производят тщательный туалет окружающих рану тканей — обмывают кожу 0,5% раствором нашатырного спирта или эфиром. За 1—2 ч до операции повязку меняют и рану засыпают порошком фермента с антибиотиками.

Операционное поле обрабатывают по общепринятому методу. В случаях применения *раннего вторичного шва* иссечение грануляций, краев раны, выскабливание грануляций не производят. Наложению *поздних вторичных швов*, когда имеет место образование рубцовой ткани по краю раны и врастание эпителия в глубину раны, предшествует иссечение краев раны. Операцию производят под местной анестезией 0,25% или 0,5% раствором новокаина.

Независимо от вида шва требования, предъявляемые к вторичному шву при лечении гнойных ран мягких тканей и железистых органов, должны быть сформулированы следующим образом: 1) полная адаптация стенок и дна раны (после затягивания швов в ране не должно оставаться замкнутых полостей, карманов); 2) швы должны быть съемными (шелк, капрон), нельзя оставлять в ране никаких лигатур, даже кетгутовых, из-за опасности развития лигатурных свищей; 3) необходимо вставлять в рану на сутки резиновый выпускник из перчаточной резины для опока отделяемого и излившейся крови.

Наложение вторичных швов на иранулирующие раны после острых гнойно-воспалитель-

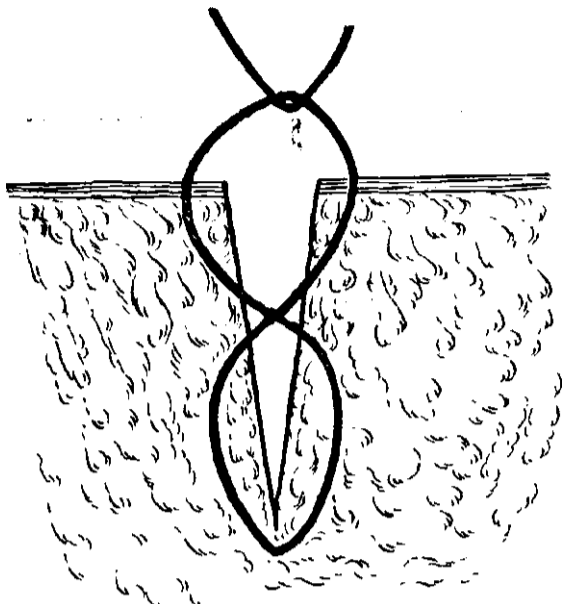


Рис. 4. Шов Спасокукоцкого.

ных заболеваний мягких тканей представляет значительные трудности. Простой узловый шов в этих случаях часто не удовлетворяет требованиям, предъявляемым к вторичным швам (тщательное сближение краев раны, адаптация стенок). Известен ряд специальных швов, обеспечивающих герметизацию раны.

Петлеобразный вертикальный шов Донати (рис. 2) применяют при поверхностных неглубоких ранах, когда одним стежком удается обойти края, стенки и дно раны, не повреждая при этом грануляций. При глубоких ранах применяют многостежковый обвивной шов (рис. 3).

Шов Спасокукоцкого (рис. 4) применяется при поверхностных неглубоких ранах.

П-образный шов с дополнительным сближением краев (рис. 5). Отступая от края раны на 1 см, режущей иглой шелковую или капроновую нить проводят на всю глубину раны с выколом на

противоположной стороне на расстоянии 1 см от края раны. Этой же нитью проводят такой же стежок в обратном направлении, отступая от *первого* на 1,5—2 см. При завязывании швов стенки раны хорошо соприкасаются обычно лишь в глубине раны, а края и поверхностные участки стенок раны сближаются не полностью. В подобных случаях добиваться полной адаптации краев и стенок раны чрезмерным затягиванием П-образных швов не следует, так как это может привести к сдавливанию тканей швами и нарушению питания в них. Полное сближение стенок и краев раны достигается затягиванием нитей, проведенных под П-образными швами. Для предупреждения прорезывания швы могут быть затянуты на марлевых валиках, пуговицах и др. (рис. 6).

Вторичные провизорные швы (рис. 7) применяются у ослабленных, истощенных больных со сниженными репаративными процессами. На рану накладывают шелковые швы по одному из методов (простой узловой шов, петлеобразный шов, шов Спасокукоцкого и т. д.), но с промежутками между нитями в 2 раза меньше обычных. Швы завязывают через один, незавязанные нити оставляют как провизорные швы. Когда начинается прорезание затянутых швов, провизорные швы завязывают, а первые снимают.

Аутодермопластика. Выбор метода пластики кожи в каждом отдельном случае длительно не заживающей раны или рубцово-трофической язвы определяется площадью раны, ее рельефом и характером оперативных вмешательств, применяемых одновременно с аутодермопластикой. Для закрытия большой ровной раневой поверхности прибегают к дерматомному методу пластики, в ряде случаев можно использовать пластику по методу Кабаре или Драгетедта—Уилсона. Если раневая площадь не больше 100 см², можно закрыть ее способом Тирша—Фомина.

Неудачи пластических операций связаны в

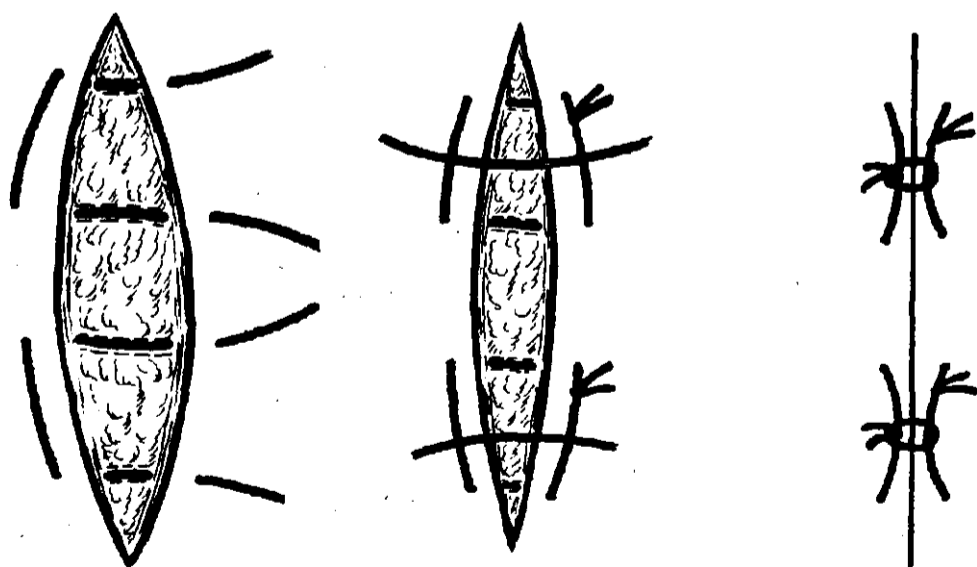
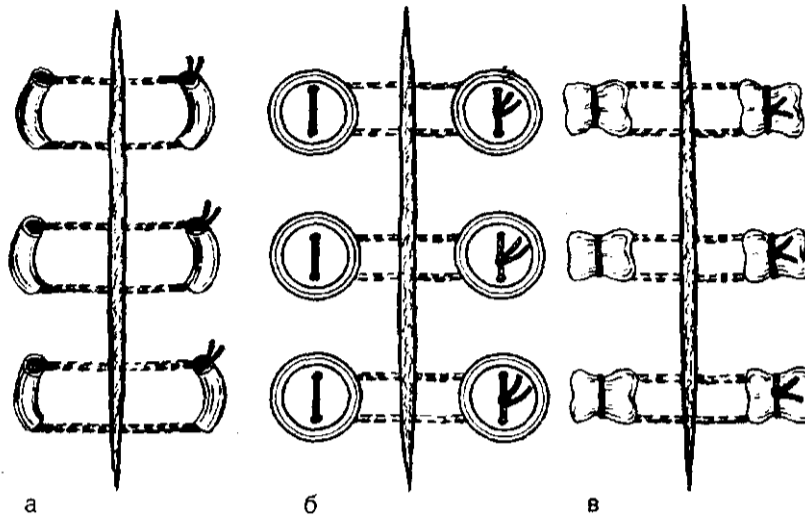


Рис. 5. П-образный шов с дополнительным сведением краев раны (а, б, в — этапы).

Рис. 6. Затягивание швов, а — на полиэтиленовых трубках; б — на пуговицах; в — на марлевых валиках.



основном с недостаточной подготовкой раневой поверхности к пересадке кожи и неудовлетворительной общей подготовкой больных к операции.

Предоперационную подготовку больных ограничивают применением только ферментов. Широко используют переливание плазмы, белковых препаратов крови, витаминотерапию, полноценное белковое питание.

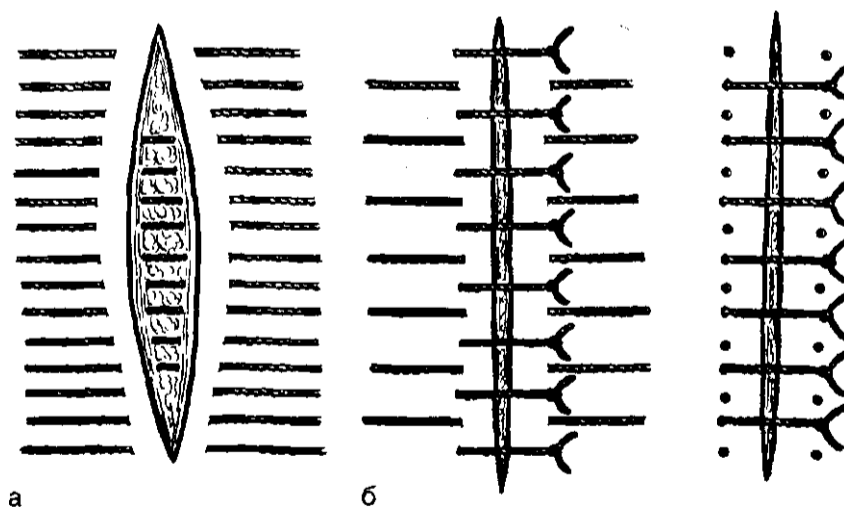
Применяя ферменты для подготовки язвенной поверхности к пластической операции, не следует добиваться появления зернистых плотных грануляций. Важно, чтобы воспринимающее ложе было свободно от гнойных и некротических масс.

За 1—2 часа до операции аутодермопластики производят туалет язвы: раневую поверхность промывают перекисью водорода, осушают стерильными марлевыми тампонами, края язвы протирают спиртом, а затем накладывают повязку с порошком фермента (трипсин, химотрипсин, химопсин или террилитин). Язвенная поверхность через несколько минут покрывается тонким слоем крови за счет капиллярной геморрагии. Если раневая

поверхность после присыпания ее порошком фермента плохо кровоточит или не кровоточит, то исход операции всегда сомнительный. В таких случаях надо всегда иссечь дно язвы вместе с рубцовой тканью. Перед тем как перенести трансплантат на воспринимающее ложе, производят повторный туалет раны, заключающийся в промывании ее изотоническим раствором хлорида натрия.

Лоскуты для пересадки берут с переднебоковой поверхности бедер электродерматомом или по Тиршу—Фомину. Толщина используемых кожных трансплантатов 0,4—0,6 мм. Кожные лоскуты свободно укладывают на гранулирующую поверхность, при этом стараются полностью закрыть рану, оставляя минимальные участки между трансплантатами, если для закрытия раны используется несколько лоскутов. После пересадки кожи лечение проводят закрытым методом, используя повязки с вазелиновым маслом. Первую повязку производят на 7—8-е сутки. Если повязка промокла кровью или определяются явления нагноения раны (высокая температура, пропитывание повязки гнойным отделяемым), смену

Рис. 7. Вторично-провизорные швы (этапы), а — швы наложены; б — зашнурована первая очередь швов; в — завязана вторая очередь швов, предыдущие сняты.



повязки проводят раньше. Для того чтобы меньше травмировать трансплантат, при первой перевязке на кожные лоскуты укладывают плотно друг к другу марлевые шарики, пропитанные вазелиновым маслом; при последующей перевязке легко снимают отдельно каждый шарик, а не весь слой марли, так постепенно снимают повязку.

Особенности лечения гношной инфекции у больных сахарным диабетом

В понижении сопротивляемости к инфекции больного диабетом имеет значение не высокий уровень сахара в крови, а ослабление организма, связанное с выраженным гиповитаминозом, нарушением обменных процессов.

У ряда больных заболевание протекает скрыто, без клинических симптомов, и только с развитием гнояного процесса проявляются признаки сахарного диабета; одновременно у больных обнаруживается гипергликемия и глюкозурия. Последнее обстоятельство имеет решающее значение, так как другие признаки заболевания — жажда, утомляемость — нередко бывают при гношной инфекции и без диабета. Это указывает на необходимость тщательного и систематического исследования мочи и крови на сахар (при необходимости и пробы с сахарной нагрузкой) у больных с гношными заболеваниями, особенно в пожилом возрасте. У некоторых из этих больных ликвидация гнояного процесса приводит к нормализации показателей углеводного обмена.

Тяжесть диабета определяют по общепринятой классификации (В. Г. Баранов, С. Г. Генес). При легкой форме глюкозурия не возникает или составляет до 10% углеводной ценности рациона при соблюдении диеты. При диабете средней тяжести требуется ежедневно вводить до 60 ЕД инсулина, при тяжелой форме необходимо введение более 60 ЕД инсулина в сутки. У больных этой группы часто имеются осложнения (ретинопатия, диабетическая почка, ангиопатия и др.).

При компенсированном сахарном диабете острая гношная инфекция чаще всего протекает в легкой форме, развивается медленно и бывает нераспространенной. При тяжелой форме сахарного диабета гношный процесс особенно часто сопровождается высокой температурой тела, протекает с высокой гипергликемией, выраженной глюкозурией, кетонурией, с выраженными функциональными нарушениями печени и почек, значительным лейкоцитозом и повышением СОЭ. Обширный воспалительный очаг не имеет четких границ.

Хирургическое вмешательство даже после соответствующей подготовки больного приводит к усилению ацидоза, что может усугубить течение диабета и привести к коматозному состоянию, поэтому основная задача при подготовке такого больного к операции —

интенсивное лечение прежде всего сахарного диабета.

При острой гношной инфекции количество иргсулина в организме уменьшается и нарастает гипергликемия вследствие разрушения как эндогенного, так и экзогенного инсулина, с одной стороны, и связывания его с белками сыворотки — с другой. Всякий гношный очаг может быть причиной декомпенсации диабета, в этой ситуации приходится увеличивать суточную дозу инсулина.

Во время операции и в послеоперационном периоде у хирургических больных с сахарным диабетом увеличивают суточную дозу инсулина на \sqrt{x}

Однако при подготовке больных к операции не следует добиваться у них нормогликемии и исчезновения сахара в моче. Оперативное вмешательство возможно при гипергликемии в пределах 180—200 мг% и глюкозурии около 1%. Быстрое прогрессирование и нарастание гношной интоксикации заставляет иногда предпринимать операцию и при более высоком содержании сахара в крови и моче. Но при любых обстоятельствах обязательна ликвидация ацидоза и кетонурии.

Целесообразна следующая методика инсулинотерапии при оперативных вмешательствах по поводу обширных гношно-некротических процессов, гангрены конечностей у больных сахарным диабетом. Утром за 2—2½ ч до операции больному вводят 1/3 суточной дозы инсулина, установленной ранее; во время операции и после нее вводят в/в 5% раствор глюкозы с инсулином из расчета 1 ЕД инсулина на 2 г сахара, переливают кровь, белковые препараты. В течение первых "суток" после операции кровь на сахар исследуют каждые 3—4 ч; если гипергликемия не превышает 200 мг%, инсулин не вводят. При содержании сахара от 200 до 250 мг% можно вводят 12 ЕД инсулина. При последующем увеличении содержания сахара в крови на каждые 50 мг% к указанной дозе добавляют еще 5(4—6) ЕД инсулина. Со вторых суток инсулин вводят в дозах, установленных до операции, при обязательном многократном определении сахара в крови.

Больные с гношными процессами на фоне компенсированного сахарного диабета при общем удовлетворительном состоянии могут быть экстренно оперированы без специальной подготовки при условии сохранения выработанного пищевого режима и дозы того препарата, который они получали ранее по поводу диабета (пероральные препараты, простой или пролонгированный инсулин). Корректировать лечение диабета у этих больных при необходимости можно в послеоперационном периоде.

У больных сахарным диабетом в комплексную терапию следует включать анаболические стероиды (метандростенолон, метиландростендиол), которые благоприятно влияют на течение диабета, стимулируют иммуногенез и ренаративные процессы.

Гнойные заболевания кожи и подкожной клетчатки

Фурункул — острое гнойно-некротическое воспаление волосяного мешка и сальной железы, часто распространяющееся на подкожную клетчатку данного участка кожи. Возбудитель — золотистый, реже белый стафилококк. Предрасполагающие к болезни нарушения гигиены, неправильный уход за кожей и причины общего порядка: нарушения обмена, особенно углеводного (диабет), истощение, пониженное или неполноценное питание (авитаминозы) и др.

Диагностика. Клинически фурункул представляет собой круглой формы болезненный узел, захватывающий область сальной железы и волосяного мешка кожи, окруженный плотным инфильтратом с воспалительным покраснением кожных покровов над ним.

Фурункул чаще протекает при субфебрильной температуре и при несильно выраженных общих явлениях воспаления. При увеличивающихся инфильтратах, распространении отека, некроза, при флебитах, а также при локализации фурункула на лице, где имеется большая часть лимфатических и кровеносных сосудов, могут быть сильно выражены и общие явления интоксикации (высокая температура, ознобы и пр.).

Фурункул лица, особенно верхней губы, имеет нередко тяжелое течение, так как процесс быстро переходит на клетчатку и захватывает богатую сеть анастомозов передней лицевой вены; последняя через *v. angularis* у внутреннего угла глаза имеет сообщение с *v. ophthalmica*, которая впадает в *sinus cavernosus* полости черепа. Вследствие восходящего тромбоза инфекция распространяется в мозговые синусы и иногда ведет к смертельному менингиту. Больные с фурункулом лица должны направляться как можно раньше в стационар.

Фурункулез — множественное, часто рецидивирующее развитие фурункулов в различных частях тела. Фурункулез часто возникает у ослабленных и истощенных больных, при наличии гипо- и авитаминозов, нередко в окружности гнойного очага, особенно после продолжительного применения компрессов, при несоблюдении гигиены кожи.

Лечение. При наличии фурункулов в первой фазе воспаления применяют консервативную терапию; покой, сухое тепло (грелки, соллюкс, УВЧ), обкалывание фурункула раствором антибиотиков в новокаине, электрофорез антибиотиками или протеолитическими ферментами.

При локализации фурункула на лице при высокой температуре тела показан строгий постельный режим, прием пищи в жидком виде, запрещено жевать, разговаривать, что является важным профилактическим мероприятием в отношении осложнений (тромбоз вен лица, мозговых сосудов и т. д.).

При лечении фурункулеза главное внимание должно быть уделено общему состоянию больного: должно быть усилено питание с обязательным введением витаминов, урегулирован стул. Рекомендуются пивные дрожжи, аутогемотерапия, аутовакцинация, рентгенотерапия и др. Для повышения иммунной защиты организма применяют стафилококковый анатоксин, противостафилококковый у-глобулин.

Оперативное лечение показано при развитии осложнений (абсцесс, флегмона, лимфангит и др.).

Карбункул — острое гнойно-некротическое воспаление одновременно нескольких волосяных мешков и сальных желез с развитием некроза кожи и подкожной клетчатки. Предрасполагающие и производящие причины те же, что при фурункуле. Карбункул чаще развивается у людей среднего и пожилого возраста.

Диагностика. Клинически отмечается быстро увеличивающийся воспалительный инфильтрат багрово-красного цвета с отеком и резкой краснотой в окружности, сильным напряжением тканей вследствие их инфильтрации серозно-гнойным экссудатом. Если отграничения воспалительного процесса нет, инфильтрат и отеки прогрессируют, то появляются резкая боль и общие явления: повышенная температура, головная боль, иногда бред и бессознательное состояние. В центре воспалительного инфильтрата образуются гнойные пробки, некротические очаги с гнойно-кровянистым отделяемым и омертвением отдельных участков кожи. В дальнейшем весь центр карбункула омертвевает; при самостоятельном или оперативном вскрытии его образуется большая полость с гнойно-некротическим распадающимся содержимым; происходит тромбоз местных вен, который может привести к тромбозам более крупных сосудов, сепсису, а при локализации карбункула на лице или на шее к менингиту. Карбункул часто сопровождается лимфангитом и лимфаденитом, особенно при локализации его на конечностях.

Лечение. Больной с карбункулом должен лечиться в стационаре. В начальной стадии назначают антибиотики парентерально и местно в виде обкалывания в растворе новокаина, УВЧ, электрофорез с раствором антибиотиков, протеолитических ферментов. Постельный режим, дезинтоксикационное и общеукрепляющее лечение. Больным диабетом проводят соответствующую терапию.

При безуспешности консервативного лечения в течение 2—3 дней и нарастании интоксикации показано оперативное лечение. Производят крестообразные или в форме буквы *H* разрезы через всю толщу некроза до жизнеспособных тканей. Кожные лоскуты отсепааровывают, их некротизированные участки иссекают. Рану обрабатывают антисептиком (перекись водорода, фурацилин, фурагин и др.), а затем засыпают порошком фермента с последующим наложением салфеток, смочен-

ных изотоническим или гипертоническим раствором хлорида натрия.

Гидраденит — воспаление потовых желез, развивающееся в участках кожи, наиболее обильно снабженных ими. Инфекция (стафилококки) проникает или по выводным протокам, или через мелкие повреждения кожи (ссадины, расчесы), реже по лимфатическим и гематогенным путям. Предрасполагающие причины — дерматиты (экзема, опрелость), повышенная потливость, истощение, авитаминоз. На уровне расположения потовых желез формируется воспалительный инфильтрат. В инфильтрате обнаруживается большое количество стафилококков. Прогрессирование процесса приводит к гнойному расплавлению инфильтрата и разрушению стромы и паренхимы железы.

Диагностика. Обычно заболевание начинается с появления одного или нескольких болезненных отграниченных уплотнений шаровидной формы в толще кожи подмышечной впадины. В ближайшие дни они постепенно увеличиваются, приподнимаясь над окружающей кожей. Последняя в этом месте становится багрово-красной или синюшно-багровой; плечо на стороне воспаления отведено от туловища, движения его резко болезненны. Общие явления (повышение температуры тела и пр.) часто отсутствуют, лишь иногда наблюдается недомогание.

Дальнейшее прогрессирование процесса приводит к появлению очага размягчения в центре шаровидной припухлости и далее к самопроизвольному вскрытию с последующим формированием одного или нескольких узких отверстий, откуда выделяется гной. Наличие в подмышечной впадине волос, пота, кожных складок способствует распространению воспалительного процесса с одной потовой железы на другую.

Лечение. Консервативное лечение при гидрадените то же, что и при других острых воспалительных процессах кожи. Удаление волосяного покрова перед началом лечения — залог его успеха. Хирургическое лечение показано при образовании абсцесса.

Рожистое воспаление — инфекционное заболевание, характеризующееся острым и прогрессирующим воспалением всех слоев кожи, редко слизистой оболочки. Чаще всего рожа развивается на голени, лице (особенно в области носа) и на волосистой части головы, где она представляет особую опасность (возможно распространение воспалительного процесса на мозговые оболочки). Рожа слизистых оболочек наблюдается преимущественно в тех участках, где слизистые оболочки примыкают к естественным отверстиям — полости рта, носа, женских половых органов и т. д.

Этиология и патогенез. Причиной рожистой воспаления являются стрептококки, проникающие в толщу кожи через различные небольшие повреждения (ссадины, царапины, потертости, расчесы) или ранения. Рожа может развиваться и в качестве осложнения гнойных ран, язвы, свищей или различных гной-

ных или кожных заболеваний. Очень редко рожа развивается при проникновении инфекции гематогенным или лимфогенным путем. Следует помнить, что инфекция при роже может передаваться и контактным путем, т. е. путем переноса инфекции руками медицинского персонала, через перевязочный материал, инструменты и др.

Диагностика. Заболевание начинается внезапным потрясающим ознобом, резким и быстрым повышением температуры до 39-40 °С. Появляются головная боль, общая слабость, нередко рвота, бред и даже помрачение сознания. Температура в большинстве случаев постоянная и реже ремиттирующая. На месте воспалительного процесса появляется припухлость кожи или слизистой оболочки и ярко-красный, резко отграниченный болезненный участок, который довольно быстро увеличивается в размерах, имеет неровные, зазубренные или в виде языков края, напоминая географическую карту. Появление гиперемии кожи сопровождается ощущением жара, напряжения и жгучей болью. По мере прогрессирования процесса гиперемия в центре становится бледнее, чем на периферии.

Различают следующие формы рожистого воспаления.

Эритематозная рожа характеризуется появлением описанного выше ярко-красного участка.

Буллезная рожа. На покрасневшей коже (в центре) появляется несколько пузырей разной величины, наполненных серозной, кровянистой или гнойной жидкостью. Пузыри могут самопроизвольно вскрываться; если не соблюдаются требования асептики, то нередко заносится вторичная гнойная инфекция, осложняющая течение основного заболевания.

Флегмонозная рожа характеризуется не только гиперемией кожи, но и флегмоной подкожной клетчатки.

При **некротической роже** развивается омертвление кожи и подкожной клетчатки (часто наблюдается при локализации процесса в области мошонки и века).

В некоторых случаях рожистый процесс постепенно распространяется по коже (ползучая рожа) или переходит (блуждает) с одного участка на другой, находящийся от первого на известном расстоянии (блуждающая, или мигрирующая, рожа). В этих случаях процесс длится несколько недель и сопровождается тяжелым состоянием больного. Часто наблюдаются рецидивы рожи.

При роже может возникать ряд осложнений — флегмона, омертвление тканей, флебиты и перифлебиты, стойкие расстройства кровообращения, лимфообращения (слоновость конечностей).

Дифференциальный диагноз следует проводить с эритемами, дерматитом, флегмоной, эризипелой и в отдельных случаях с кожной формой сибирской язвы.

Лечение. Из местных мероприятий необходимы покой (при роже конечности — ее

иммобилизация), облучение пораженной поверхности ультрафиолетовыми лучами. При флегмонозной форме облучение производят осторожно, так как оно может привести к усилению отека и тромбозу мелких сосудов. При гангренозной роже облучение противопоказано. Одновременно с облучением применяют антибиотики группы пенициллина и сульфаниламидные препараты.

Влажные повязки и ванны абсолютно противопоказаны. Проводят дезинтоксикационную и общеукрепляющую терапию.

При буллезной форме пузыри после обработки спиртом вскрывают. На раневую поверхность накладывают повязку с линиментом синтомицина, стрептоцида и др. При флегмонозной и гангренозной форме делают разрезы, дренируют раны.

Эризипеллоид (свиная краснуха) — инфекционное заболевание, поражающее рабочих мясной и рыбной промышленности, домашних хозяек.

Патологическая анатомия. Для эризипелоида характерны серозное воспаление, инфильтрация межклеточных щелей тучными клетками.

Диагностика. Воспаление с отеком всех слоев кожи, лимфостазом локализуется в области кисти: на тыле пальца появляется болезненное зудящее розово-красное пятно с четкими границами и припухлостью. Воспаление может распространяться на другие пальцы, тыл кисти. Через 2—3 нед пятно бледнеет, отек исчезает. Общее состояние страдает мало, температура тела нормальная или субфебрильная. В отличие от панариция при эризипелоиде мало страдает общее состояние, нет выраженной локальной болезненности, отмечается выраженный зуд в области припухлости.

Лечение. Кисть иммобилизуют повязкой, проводят футлярную новокаиновую блокаду. Эффективно введение антибиотиков в основание пальца (по типу короткого блока).

Абсцесс — ограниченное скопление гноя, окруженное оболочкой — пиогенной капсулой. В зависимости от локализации абсцессов их делят на поверхностные (подкожные) и глубокие (в органах или тканях).

Диагностика. Распознавание поверхностных абсцессов обычно не вызывает трудностей. Ограниченная болезненная припухлость (в большинстве случаев полусферической формы) с покрасневшей кожей, местный жар и нарушения функции той части тела, где расположен очаг, подтверждают диагноз. Решающее значение в распознавании гноя имеют флюктуация, или зыбление, обусловленная наличием жидкости в полости абсцесса. Характерны и общие явления: повышение температуры, недомогание.

При глубоких абсцессах ряд описанных признаков (гиперемия, флюктуация и др.) могут отсутствовать. Их распознавание нередко бывает затруднительным и требует вспомогательных методов исследования (диагностическая пункция и др.)-

При переходе абсцесса в хроническую форму признаки острого воспаления почти полностью исчезают. В этом случае для диагностики должны быть использованы такие признаки, как припухлость, небольшая болезненность при пальпации, симптом флюктуации, и данные пункции.

Дифференциальный диагноз следует проводить с холодным натечным абсцессом, возникающим при туберкулезе костей и суставов. В отличие от обычных холодных абсцессов скрыто и медленно развиваются, признаки острого воспаления отсутствуют.

При диагностике абсцессов следует также помнить о гематоме, сосудистой аневризме и сосудистых опухолях.

Лечение. В стадии воспалительного инфильтрата проводят местную и общую консервативную терапию (антибиотикотерапия, УВЧ-терапия и др.). При сформировавшихся абсцессах показано оперативное вмешательство — вскрытие и дренирование гноя. Наиболее эффективно активное дренирование, совмещающее промывание полости гноя с постоянной аспирацией из нее.

Гнойные заболевания лимфатических сосудов и узлов

Лимфангит — острое воспаление лимфатических сосудов.

Этиология и патогенез. Может быть осложнением первичного воспалительного процесса или инфицированного повреждения кожи и слизистых оболочек. Воспалительный процесс в лимфатических сосудах может быть серозным и гнойным. Различают поверхностные и глубокие лимфангиты. Поверхностные лимфангиты бывают двух видов: лимфангит мелких лимфатических сосудов (сетчатый лимфангит) и лимфангит крупных лимфатических сосудов (стволовой лимфангит).

Диагностика. Клинические симптомы при остром лимфангите выражаются в типичных признаках воспаления — болезненности, припухлости, красноте и различной степени интоксикации (температура, головная боль, озноб).

Сетчатый лимфангит. Имеется интенсивная гиперемия без резких границ, с тонким сетчатым рисунком. В отличие от рожи инфекция локализуется в сосочковом слое кожи, однако не исключена возможность перехода лимфангита в рожу или возникновение лимфангита при рожистом воспалении.

Стволовой лимфангит. Воспалительный процесс может распространяться как по поверхностным, так и по глубоким лимфатическим сосудам. При лимфангите поверхностных крупных сосудов наблюдается гиперемия в виде продольных полос, тянущихся нередко по всей конечности: до подмышечной впадины, паховой складки. При пальпа-

ции по ходу этих сосудов определяются болезненные плотные «шнуры», а также отечность окружающих мягких тканей. Больные испытывают зуд, жжение, а иногда сильную боль. Лимфангит глубоких сосудов не сопровождается гиперемией кожи; для него характерны отечность, появление болей и развитие ранних лимфаденитов.

Лечение. Лечение лимфангита — это прежде всего лечение *первичного* очага воспаления. Обеспечивают покой конечности (иммобилизация), возвышенное ее положение.

Лимфаденит — воспаление лимфатических узлов.

Этиология и патогенез. Обычно является осложнением какого-либо первичного воспалительного процесса. Иногда первичный очаг может остаться нераспознанным или же инфекция проникает через кожу или слизистые оболочки. **В** воспалительный процесс могут вовлекаться не только лимфатические узлы, но и окружающая их клетчатка — развивается аденофлегмона.

Диагностика. При остром лимфадените лимфатические узлы становятся увеличенными, уплотненными, болезненными при пальпации. Подвижные вначале, не спаянные с кожей и подлежащими тканями, они затем образуют неподвижные пакеты из-за отека и инфильтрации окружающих тканей. Определяется легкая гиперемия кожи над инфильтратом. **В** дальнейшем инфильтрат размягчается, в центре его определяется флюктуация. Гнойник опорожняется самопроизвольно или его вскрывают хирургическим путем. Общие явления выражаются в повышении температуры тела, иногда ознобом, интоксикацией.

Кроме абсцесса и флегмоны, при лимфадените возможны тромбофлебиты регионарных вен, сепсис и др.

Дифференциальный диагноз. Поверхностный лимфаденит может имитировать клиническую картину абсцесса, флегмоны. Диагноз устанавливают с учетом локализации той или иной группы лимфатических узлов. Паховый лимфаденит следует дифференцировать с ущемленной паховой грыжей.

Лечение. Основное внимание в начале заболевания должно быть уделено лечению первичного очага (рана, флегмона и др.). При легком, серозном воспалении узлов рекомендуются покой, тепло, асептические жировые повязки, антибиотикотерапия. При выраженной интоксикации проводят дезинтоксикационную, а также общеукрепляющую терапию. При гнойном лимфадените показано вскрытие и дренирование гнойного очага.

Гнойные заболевания костей

Остеомиелит — инфекционное заболевание, характеризующееся воспалением костной ткани, при котором в патологический процесс вовлекаются не только костный мозг, но и ком-

пактная часть кости, надкостница и нередко окружающие мягкие ткани. **В** зависимости от пути проникновения инфекции различают остеомиелит *гематогенный*, при котором эндогенная гнойная инфекция гематогенным путем проникает в костную ткань, и негематогенный, при котором в кость проникает экзогенная инфекция.

Негематогенный остеомиелит возникает после открытых переломов, огнестрельного ранения, после металлоостеосинтеза при переломах, после ортопедических операций, радиационного облучения и при распространении гнойного воспаления с окружающих кость тканей или органов.

Острый гематогенный остеомиелит. Различают 3 формы острого гематогенного остеомиелита: а) токсическую, б) септикопиемическую, в) местную.

Токсическая форма (молниеносная) характеризуется преобладанием резко выраженной септической интоксикации, которая возникает с первых часов заболевания, быстро прогрессирует и приводит к летальному исходу в первые несколько суток. При этом клинически местные изменения в кости и окружающих мягких тканях не успевают развиться.

Септикопиемическая форма, или тяжелая, характеризуется ранним появлением остеомиелитических очагов одновременно в нескольких костях. Нередко почти одновременно обнаруживаются абсцессы в легких, печени, почках и других органах, что обуславливает *очень* тяжелое течение заболевания и нередко летальный исход. Гнойно-деструктивный процесс в костях сопровождается аналогичными изменениями в других пораженных органах. Часто определяемая бактериемия обуславливает появление новых остеомиелитических очагов в течение болезни.

Местная форма острого гематогенного остеомиелита протекает клинически легче: интоксикация выражена слабее, обычно является один гнойно-деструктивный очаг в кости. Местные воспалительные изменения преобладают над общими проявлениями. Эта форма остеомиелита часто становится хронической.

В связи с широким применением антибиотиков гематогенный остеомиелит у взрослых в последние годы встречается редко. Как правило, это рецидив перенесенного в детстве воспалительного процесса. Чаще поражает лиц мужского пола. При гематогенном остеомиелите поражаются главным образом длинные трубчатые кости, чаще бедренная и большеберцовая. На третьем месте стоит плечевая кость, далее малоберцовая, лучевая, локтевая кости и ключица. Чаще страдает отдел кости, который больше участвует в росте конечности в длину (нижняя **треть** бедренной и верхняя **треть** большеберцовой кости).

Этиология. Стафилококк значительно преобладает среди других возбудителей. **В** возникновении гематогенного остеомиелита играют роль предшествующие болезни (острые

заболевания дыхательных путей, ангина, воспаление среднего уха, энтерит, гнойные заболевания мягких тканей и др.). Из первичного очага (фурункул, карбункул, флегмона, панариций и др.) микробы попадают в костный мозг через ток крови.

Патологическая анатомия характеризуется сочетанием процессов разрушения и новообразования кости. Воспалительный процесс в значительной степени протекает в сосудах, костном мозге и окружающих мягких тканях. В одном или нескольких участках метафиза, эпифиза или реже диафиза развивается реактивное воспаление. Вскоре развиваются тромбартерииты и тромбозы и вследствие этого некроз костной ткани с последующим гнойным расплавлением. Воспалительный процесс с губчатой ткани метафиза и костномозгового канала переходит на корковый слой и надкостницу, а при локализации в эпифизе распространяется на суставы. По мере скопления гноя надкостница отслаивается с последующим формированием поднадкостничного абсцесса. Надкостница перфорируется гноем и разрушается, гной изливается между мышцами, образуя межмышечные скопления и затеки. В дальнейшем гной прорывается в подкожную клетчатку, вызывая подкожную флегмону и абсцесс. В воспалительный процесс вовлекается кожа и гной прорывается наружу, чаще, однако, гнойник значительно раньше опорожняется разрезом. Гной может проникнуть и в сустав с последующим развитием гнойного артрита.

Некротизированный участок кости — секвестр — становится инородным телом и вызывает реактивное воспаление.

Срок образования секвестров зависит от выраженности воспалительного процесса: чем острее протекает остеомиелит, вирулентнее инфекция, выше реактивность больного, а также чем меньше очаг поражения, тем быстрее развивается секвестрация. Обычно секвестры отторгаются через несколько недель, а большие секвестры — через несколько месяцев.

Диагностика. Острый гематогенный остеомиелит начинается внезапно. Прдромальный период нередко длится несколько часов и выражается в общей слабости, бледности, головной боли, бессоннице, отсутствии аппетита, боли при надавливании или нагрузке на кость. Вскоре в пораженной конечности появляется спонтанная боль, сверлящая или стреляющая. Малейшее движение больной конечности усиливает боль. Боль держится несколько дней и уменьшается после вскрытия поднадкостничного гнойника разрезом или прорыва его в окружающие мягкие ткани.

В более тяжелых случаях (септикопиемическая форма) появляется бред, нарушается сознание; у маленьких детей бывают судороги, иногда симптомы раздражения мозговых оболочек. Лицо становится бледным, губы цианотичными. При тяжелом, особенно затяжном течении отмечаются желтушность склер и кожи, точечные кровоизлияния в кожу.

Температура тела повышается до $38-39^{\circ}\text{C}$ (постоянная или ремиттирующая с размахом $1-2^{\circ}\text{C}$), в тяжелых случаях до 40°C и выше.

В начальном периоде на месте первичного поражения кости можно обнаружить припухлость мягких тканей. Иногда болезненность и припухлость сразу распространяются по всей конечности. Конечность постепенно или очень быстро увеличивается в объеме на более или менее значительном протяжении. Кожа в области припухлости вначале не изменена. При пальпации определяют местное повышение температуры и диффузную инфильтрацию тканей, сливающуюся с костью, а также локализованную болезненность кости, которая дает возможность определить очаг начинающегося остеомиелита. При поражении бедра, плеча и других частей тела, где кость закрыта толстым слоем мышц, вначале трудно заметить изменение очертаний исследуемой области. После прорыва поднадкостничного гнойника в окружающие мягкие ткани происходит скопление гноя в них. Опухание конечности становится заметным, кожа приобретает более напряженный и лоснящийся вид. Увеличиваются и регионарные лимфатические узлы, иногда развивается также лимфаденит. Боль в пораженной конечности приводит к рефлекторному сокращению мышц, развитию сгибательной контрактуры и нарушению функции конечности. Наблюдаются значительный лейкоцитоз, до $15-10^9/\text{л}$, а в тяжелых случаях до $20-30 \cdot 10^9/\text{л}$ и выше. Увеличивается количество нейтрофилов до $70-80\%$ и выше, токсическая зернистость нейтрофилов, гипохромная анемия, анизоцитоз и пойкилоцитоз. СОЭ повышена, нередко до 60 мм/ч и более. В моче белок, цилиндры и эритроциты, при присоединении пиелонефрита лейкоциты и бактерии. В отдельных случаях (при длительном процессе) возникает амилоидоз почек.

Посевы крови в диагностике острого гематогенного остеомиелита имеют известное значение, однако далеко не решающее.

На рентгенограммах первые признаки острого гематогенного остеомиелита появляются через $1-3$ нед и определяются в метафизе в виде смазанности рисунка кости, разволокнения костных перекладин. В дальнейшем определяется чередование участков разрежения и уплотнения кости, намечаются новообразовательные процессы, главным образом в виде периостита.

Дифференциальный диагноз. Гематогенный остеомиелит следует дифференцировать от ревматизма, поражения костей при тифе, туберкулеза, сифилиса и саркомы костей, остеобластокластомы.

Лечение комплексное, хирургическое и консервативное. Объем хирургического лечения во многом зависит от флегмонозных изменений мягких тканей. При параоссальной флегмоне необходимо вскрытие ее с рассечением надкостницы на всем протяжении очага поражения и трепанацией кости. Операция заканчивается дренированием раны. Объ-

зательна хорошая иммобилизация конечности. В настоящее время оптимальным хирургическим методом считается раннее декомпрессионное дренирование кости путем нанесения нескольких фрезевых отверстий в области остеомиелитического очага после рассечения мягких тканей. Через эти перфорационные каналы вводятся дренажи во внутрикостный гнойник и осуществляется активная его санация с использованием вакуума или чаще длительного промывного дренирования растворами антисептиков (хлоргексидин, фурацилин, риванол и др.). Промывание очага продолжается не менее 7—10 сут и прекращается после ликвидации острого процесса и улучшения общего состояния больного.

Широкая трепанация кости при остром гематогенном остеомиелите не рекомендуется в связи с опасностью генерализации гнойного процесса - появления отдаленных септикопиемических метастазов.

Консервативное лечение включает антибиотикотерапию, иммунную терапию, дезинтоксикационные мероприятия, коррекцию обменных процессов и др. Антибиотикотерапию целесообразно проводить остеотропными антибиотиками (линкомицин, морфоциклин, фузидин, гентамицин и др.). Наиболее эффективно их внутрикостное и регионарное (внутриартериальное и внутривенное) введение. Антибиотики назначают в зависимости от результатов антибиотикограмм, определяемых через каждые 5—7 дней.

Иммунная терапия включает в первую очередь препараты пассивной иммунизации: гипериммунную стафилококковую плазму, стафилококковый гамма-глобулин, которые сочетаются со стафилококковым анатоксином, бактериофагом, препаратами неспецифической иммунной терапии — продигозаном, лизоцимом, метилурацилом, десенсибилизирующими средствами.

Длительная инфузионная терапия в зависимости от целей включает различные препараты: гемодез, реополиглюкин, белковые плазмозаменители, переливание крови, альбумина, протеина, плазмы и др.

Успех лечения в значительной степени зависит от ранних сроков декомпрессионного дренирования костномозгового канала с активной санацией остеомиелитического очага.

Хронический гематогенный остеомиелит — продолжение острого гнойного остеомиелита после стихания острых симптомов, вскрытия костного гнойника **через** кожу самостоятельно или оперативно. Реже он возникает первично (см. *Остеомиелит альбуминозный Олье, Остеомиелит склерозирующий Гарре*).

Патологическая анатомия. В хронической стадии остеомиелитические очаги уменьшаются в числе и размере. С течением времени уменьшаются обширные гнойные полости и превращаются в небольшие ходы (свищи), которые поддерживаются секвестрами, грануляциями и продолжающимся воспалительным процессом в окружающей кости. Свищевые ходы далеко **не** всегда имеют пря-

мое направление; чаще они извитые, имеют разветвления и сообщаются с полостями, расположенными в межмышечных пространствах.

При хроническом остеомиелите наблюдаются разрушение кости и гиперостозы с явлениями разрезающего и склерозирующего остита, образование полостей и свищей с дефектами кости, образование больших секвестров и секвестральной коробки.

Диагностика. По клиническому течению различают абсцедирующую, или секвестрирующую, и склерозирующую форму хронического остеомиелита. Абсцедирующий остеомиелит локализуется в метафизах, проявляется периодически обострением процесса и длительно не заживающими свищами, через которые выделяются гной, продукты распада тканей и мелкие секвестры. Обострение сопровождается болью, повышением температуры тела, всеми признаками воспаления в очаге поражения, образованием свища.

Рентгенологический метод при хроническом остеомиелите является определяющим. Рентгеновские снимки позволяют проследить динамику процесса, определить величину секвестров, состояние кости, развитие секвестральной коробки, заживление костной полости после секвестрэктомии, а также отторжение оставшихся неудаленными старых секвестров и образование новых. Связь свища с пораженным отделом кости и локализацию этого поражения устанавливают фистулографией.

Лечение. При хроническом остеомиелите в фазе обострения, не требующего, однако, хирургического лечения (отсутствие секвестров, полостей в кости), физиотерапия (грязелечение, парафинотерапия, УВЧ и др.), применение антибиотиков, протеолитических ферментов, анатоксина, антистафилококковой плазмы и др.

Основной целью хирургического вмешательства является удаление гноя, грануляций и секвестров. Проводится широкая трепанация кости с обработкой костной полости долотами и фрезами. Склерозированные стенки костной полости удаляют до капиллярного кровотечения из кости, что говорит о ее жизнеспособности. Секвестрэктомия заканчивают: 1) зашиванием раны наглухо; 2) пересадкой в костную полость мышцы на ножке или другим видом аутопластики; 3) заполнением костной полости пломбировочным и дезинфицирующим материалом (пломбы из крови больного в смеси с антибиотиками, измельченная кость, коллаген, консервированный хрящ, клей МК-9 и др.)» После операции назначают антибактериальную терапию, физиотерапевтическое лечение, механотерапию, лечебную физкультуру.

Остеомиелит склерозирующий Гарре — воспалительный процесс в кости, развивающийся при мало вирулентной флоре и измененной реактивности организма. Встречается редко.

Патологическая анатомия. Значительный склероз кости с образованием

участков разрежения, с небольшими секвестрами или без секвестров. Очаги разрежения и склероза могут быть множественными, рассеянными по всей кости, но преобладающим остается склероз.

Диагностика. Чаще всего эта форма начинается подостро и выражается лишь перемежающейся болью в конечности и повышенной чувствительностью к надавливанию, и только в дальнейшем может возникнуть обострение с повышением температуры тела и выраженным местным воспалительным процессом. В ряде случаев болезнь начинается незаметно и выражается лишь утолщением кости, принимающей нередко веретенообразную форму. Встречается склерозирующий остеомиелит и с острым началом, однако вскоре острые явления стихают и болезнь принимает хроническое течение с утолщением кости.

На рентгеновских снимках определяется утолщение коркового слоя и значительное уплотнение кости; характерна бесструктурность склерозированной кости; на снимках не видно и строения губчатой ткани. В более свежих случаях можно распознать образование новой костной ткани из надкостницы в виде наслоений на поверхности кости. Костномозговая полость суживается, местами облитерируется, кость утолщается (диффузно или ограниченно).

Лечение. Консервативное лечение такое же, как и при других формах хронического остеомиелита. Хирургическое лечение — продольная резекция кости при длительном упорном течении процесса — применяется редко и не дает полного излечения, что необходимо учитывать при установлении показаний к ней.

Остеомиелит альбуминозный Олле встречается очень редко. Существенным отличием его является характер экссудата — не гнойный, а напоминающий синовиальную жидкость, серозный или слизистый с большим содержанием муцина или альбумина, иногда с примесью крови, фибрина и капель жира. Механизм образования альбуминозного остеомиелита до сих пор неясен.

Диагностика. В большинстве случаев болезнь протекает подостро по типу первично-хронической формы. Приводятся случаи тяжелого течения, с картиной острого остеомиелита и разрушением пораженной кости. Нередко бывает болезненная опухоль, представляющая скопление экссудата под надкостницей или между мышцами.

Рентгенологически можно установить утолщение периоста или образование типичных локализованных очагов в костномозговой полости, чаще в метафизах, с заметной пролиферацией кости.

Лечение. Хирургическое вмешательство показано при деструкции кости, образовании затеков в мягких тканях.

Внутрикостный абсцесс Броди — ограниченный некроз губчатого вещества кости с последующим ее расплавлением и образованием полости. Возбудителем, большей частью, является стафилококк. Локализуется процесс

чаще всего в проксимальном отделе большеберцовой кости. Этот вид остеомиелита патогенетически связан с маловирулентной инфекцией и пониженной реактивностью организма.

Диагностика. Клиническая картина различна. Обычно наблюдается ограниченная чувствительность к надавливанию. Нередко очаги ничем не проявляются и боль возникает лишь временами, чаще ночью, после физического напряжения или при перемене погоды. Повышение температуры, озноб и другие общие симптомы обычно отсутствуют. Встречаются, однако, и формы с периодическим обострением, с повышением температуры тела, покраснением кожи, болезненностью при надавливании и самопроизвольной. Процесс может длиться годами, давая временами ремиссии. Осмотр обычно малоинформативен; в более выраженных случаях находят утолщение в области метафиза, нередко и реактивные явления в суставе.

На рентгеновских снимках можно видеть в губчатой части метафиза полость диаметром 2—2,5 см, округлой или овальной формы, окруженную хорошо выраженной зоной склероза в виде узкой или широкой каймы; на поверхности кости нередко видны нежные периостальные наложения.

Полость выполнена гнойной, серозной или кровянистой жидкостью, иногда в ней находят тканевый детрит.

Лечение. Основной метод лечения абсцесса — хирургический. Производят трепанацию полости, выскабливают внутреннюю стенку. Рану зашивают наглухо. При больших полостях применяют мышечную пластику.

Остеомиелит травматический — гнойное осложнение огнестрельных и других переломов (чаще открытых). Инфекция попадает в кость и костный мозг из поврежденных мягких тканей. Различают первичные, вторичные и третичные секвестры, понимая под ними фрагменты и осколки костей или секвестров в собственном смысле слова.

Диагностика. По течению выделяют острую и хроническую формы. При острой форме наблюдаются повышение температуры тела до 39—40 °С, нарастающая слабость, нарушение сна и аппетита, лейкоцитоз до 15-10⁹/л - 20-10⁹/л, сдвиг формулы влево, снижение содержания гемоглобина. Местно: отечность и инфильтрация мягких тканей, гнойные затеки, свищи, при наличии раны грануляции тусклые, отделяемое гнойно-гнилостное, отсутствует консолидация перелома. Процесс может привести к осложнениям (сепсис, гнойный артрит, тромбофлебит и др.). При хронической форме периодически возникает болезненность в мягких тканях, формируются длительно не заживающие свищи, отделяемое из раны становится гнилостным.

Общее состояние больного удовлетворительное, температура субфебрильная, умеренный лейкоцитоз (до 10-10⁹/л — 12-10⁹/л), сдвиг формулы влево. При хроническом течении

заболевания могут наблюдаться осложнения: ложный сустав, деформация и укорочение конечности, атрофия мышц, амилоидоз внутренних органов.

Первые признаки остеомиелита на рентгенограмме видны обычно через месяц после травмы. Процесс может быть ограниченным или распространенным. В тяжелых случаях развиваются остеонекроз и остеолит. Как особенность регенерации отмечается бахромчатый вид периоста. Определяются многочисленные полости с секвестрами, эндостальный склероз и массивное, неправильной формы утолщение периоста.

Лечение. Консервативное лечение такое же, как и при других хронических формах остеомиелита. Хирургическое лечение затруднено в связи с наличием раны в мягких тканях и гнойно-некротическим процессом, иногда с гнойными затеками, а также наличием перелома кости, который требует специального лечения. Производят вторичную хирургическую обработку раны — удаляют некротизированные мягкие ткани и костные секвестры. Резекцию кости применяют при остеомиелите лопатки, ребра, ключицы, тазовых костей, реже при поражении длинных трубчатых костей.

При конечном посттравматическом остеомиелите с образованием ложного сустава применяют резекцию концов кости с фиксацией костных отломков аппаратами Илизарова, Гудушаури и др. 8

При эпифизарном остеомиелите и вторичном артрите показана резекция сустава. К ампутации прибегают при неэффективности комплексного консервативного лечения, а также при опасности возникновения сепсиса.

Гнойные заболевания суставов и синовиальных сумок

Гнойный артрит — гнойный воспалительный процесс сустава. Различают первичные и вторичные артриты.

Этиология и патогенез. Инфекция проникает в сустав непосредственно при его ранении, при распространении воспалительного процесса с окружающих тканей и гематогенным путем. Возбудителями болезни могут быть гноеродные микробы, особенно стафилококки, стрептококк, пневмококк и др. или смешанная флора. При смешанной флоре (при травматических повреждениях) гнойный артрит протекает особенно тяжело.

Патологическая анатомия. В зависимости от стадии и возбудителя процесса в суставе образуется серозный, серозно-фибринозный или гнойный экссудат.

Анатомически воспалительный процесс может ограничиться лишь синовиальной оболочкой или захватить весь сустав с развитием флегмои мягких тканей, поражением хрящей и эпифизов костей.

Серозное воспаление сустава (острая водянка сустава) проявляется гиперемией, отеком, инфильтрацией, иногда кровоизлияниями в подсиновиальный слой, синовиальную оболочку и образованием серозного, серозно-фибринозного или фибринозного экссудата.

Гнойное воспаление сустава характеризуется наличием в полости сустава гнойного экссудата с примесью фибрина и бактерий.

При гнойном артрите воспалительный процесс часто не ограничивается синовиальной оболочкой, а переходит на окружающую сумку, околоуставные мягкие ткани, где развиваются флегмона и абсцессы. Синовиальная оболочка инфильтрирована, покрыта фибрином и гнойным экссудатом; связочный аппарат, капсула, хрящи, концы костей в суставе разрушаются. Гнойный артрит нередко заканчивается септикопиемией.

Диагностика. При серозном синовите наблюдаются боль, припухлость в тех местах сустава, где полость его больше растянута жидкостью. Например, при водянке коленного сустава выпячивание суставной капсулы происходит в верхнем завороте сустава и по бокам надколенника, который отодвигается экссудатом и баллотируется. В местах выпячивания суставной сумки определяется флюктуация. Нормальные очертания сустава утрачиваются. При серозно-фибринозном выпоте в суставе синовиальная оболочка инфильтрирована, суставная сумка местами утолщена, контуры сустава неправильные. При значительном скоплении жидкости конечность принимает слегка согнутое положение, вследствие чего емкость сустава увеличивается. Общие явления выражаются в повышении температуры.

Гнойный артрит возникает при переходе воспаления с суставных концов кости при остеомиелите или метастатически при инфекционных и септических заболеваниях. Клинические явления выражены сильнее, чем при острой водянке сустава: более высокая температура, ознобы, нарушение общего состояния. Дальнейшее развитие заболевания характеризуется значительными местными и общими явлениями: болезненностью, припухлостью сустава, покраснением кожных покровов, резко выраженным нарушением функции, высокой температурой и тяжелым общим состоянием. Изменения в околоуставных мягких тканях, возможность боковых движений в суставе и подвывихов — это симптомы разрушения сумки, суставных связок и хрящей.

Наблюдаются изменения крови, характерные для тяжелых гнойных процессов. Рентгеновские снимки через 2—3 нед от начала заболевания позволяют установить поражение хрящевой ткани, а позже вывихи и подвывихи. Расширение суставной щели на снимке свидетельствует о выпоте в суставе.

Лечение. Необходима надежная иммобилизация конечности до ликвидации острых явлений. При значительном разрушении кости иммобилизацию следует оставить до развития анкилоза. Производят пункцию сустава.

При серозных синовитах после пункции накладывают давящую повязку, которая фиксирует сустав и улучшает всасывание экссудата. При обнаружении гноя в суставе в полость его через ту же иглу вводят антибиотики. После пункции накладывают давящую повязку и конечность иммобилизуют. В дальнейшем при необходимости пункцию сустава с последующим введением антибиотиков повторяют. Такое лечение нередко приводит к стиханию и ликвидации процесса.

Артротомия (вскрытие сустава) показана при неэффективности консервативного лечения гнойного артрита. Сустав широко вскрывают, гной удаляют, в полость сустава вводят антибиотики и дренируют его. Конечность иммобилизуют гипсовой повязкой. При обширном разрушении суставных концов костей показана резекция сустава, при которой удаляют пораженные суставные концы кости и синовиальную сумку. Ампутация конечности показана при тяжелых формах гнойного артрита, осложненных сепсисом, и угрозе жизни больного.

Независимо от метода лечения проводят также общее лечение (антибиотики, антистафилококковая плазма, антистафилококковый гамма-глобулин, анатоксин, протеолитические ферменты и их ингибиторы, переливание крови, плазмазаменителей, физиотерапия, лечебная физкультура и др.). Профилактике анкилоза и контрактуры сустава должно быть уделено особое внимание при лечении артритов, не сопровождающихся изменениями кости.

Гнойный бурсит — гнойное воспаление слизистой сумки.

Этиология и патогенез. Наиболее частой причиной заболевания является хроническая травма (стояние на коленях во время работы, упор на локоть и др.) в связи с чем некоторые бурситы (локтевой, репателлярный) относят к профессиональным заболеваниям. На фоне этой хронической травмы присоединяется инфекция, проникающая через мелкие ссадины, повреждения слизистой сумки, реже лимфогенно или гематогенно (грипп, ангина, бруцеллез и др.).

Патологическая анатомия. Выпот бывает серозный, серозно-фибринозный, гнойный. С течением времени стенка полости утолщается за счет разрастания соединительной ткани. Выпадения фибрина на синовиальной оболочке образуют выступы и тяжи, которые превращают полость в многокамерную с последующим развитием картины пролиферирующего бурсита. При гнойном воспалении возможен переход его на окружающие ткани и развитие подкожной или межмышечной флегмоны. Рубцовые изменения стенки сумки повышают восприимчивость ее к повторным воспалениям.

Диагностика. Клинически бурсит проявляется в области слизистой сумки припухлостью, отеком, гиперемией, а также местной гипертермией. При пальпации припухлости определяется незначительная болезненность. Функция сустава обычно не нарушена и движения в нем безболезненны. Общие явления

отсутствуют или мало выражены. При выходе процесса за пределы первичного очага с последующим формированием подкожной или межмышечной флегмоны наблюдаются соответствующие картины. Гнойный бурсит может осложниться артритом.

Лечение. На стадии серозного воспаления проводится консервативное лечение — иммобилизация конечности, применение сухого тепла, УВЧ, повязки с мазью Вишневского, применение антибиотиков. В отдельных случаях при длительном течении производят пункцию с удалением экссудата и введением антибиотиков. Хирургическое лечение показано при гнойном бурсите. Вскрывают слизистую сумку, удаляют гной. В отдельных случаях можно удалить слизистую сумку без вскрытия ее просвета.

Гнойные процессы в клетчаточных пространствах

Наиболее часто встречающееся острое разлитое гнойное воспаление жировой клетчатки — флегмона — может развиваться в любом из клетчаточных пространств (подкожное, межмышечные, подфасциальные, забрюшинное и др.). В зависимости от локализации некоторые виды флегмон имеют специальное название: парапроктит (флегмона околопрямокишечной клетчатки), паранефрит (флегмона околопочечной клетчатки) и др.

Гнойные заболевания пальцев и кисти в связи с присущими им особенностями рассматриваются в отдельной главе.

Флегмона подкожной клетчатки. Этиология и патогенез. Флегмона может быть самостоятельным заболеванием или осложнением местных гнойных процессов: фурункула, карбункула, лимфаденита, травмы мягких тканей и т. д.; может возникать после прорыва инфекции из более глубоких воспалительных очагов, например, при остеомиелите, плеврите, артрите и др. Флегмона может развиваться в результате распространения инфекции лимфогенным или гематогенным путем. Отверстия в пространстве в фасциях и между мышцами способствуют распространению инфекции из подкожной клетчатки и развитию тяжелых межмышечных, субфасциальных флегмон. Слабая резистентность подкожной клетчатки является фактором, объясняющим частое развитие в ней воспаления. Иногда достаточно ушиба, чтобы на его месте, как в очаге наименьшего сопротивления, развилась флегмона.

Патологическая анатомия. В зависимости от стадии процесса и вида возбудителя экссудат может быть серозным, гнойным, геморрагически-гнойным, гнилостным. Воспалительный экссудат, раздвигая ткани, сдавливая и разрушая сосуды, приводит к некрозу тканей. Нередко при флегмоне наблюдаются осложнения: лимфангит, лимфаденит, тромбоз вен, сепсис и др.

Различают следующие формы флегмоны:

серозную, гнойную, гнилостную, некротическую.

Диагностика. Наблюдаются припухлость, отечность, болезненность, гиперемия и явления интоксикации. В зависимости от локализации процесса, вирулентности инфекции и местной реакции отмечаются инфильтрация разной степени, некроз и расплавление тканей.

Болезнь клинически проявляется резким повышением температуры, иногда до 40 °С, ознобом; температура большей частью постоянная. В редких случаях серозное воспаление клетчатки подвергается обратному развитию; чаще же в области инфильтрата в местах расплавления ткани образуется гнойник. У истощенных больных быстро развивается омертвление тканей и расстройство питания органов (пальца, конечности и т. д.).

Лечение. Консервативное лечение применяют в начальной стадии: покой, постельный режим, антибиотики, антистафилококковый гамма-глобулин; местно применяют тепло, УВЧ, обкалывание тканей в окружности флегмоны раствором антибиотиков в новокаиновой жидкости. Хирургическое лечение показано при появлении флюктуации. Производят вскрытие флегмоны, рассечение и по возможности иссечение омертвевших тканей с последующим дренированием, предпочтительнее активным. Вскрывают флегмону одним или несколькими параллельными разрезами с рассечением кожи и подкожной клетчатки. При затеках необходимы контрапертуры. Далее проводят лечение по принципу лечения гнойных ран (см. Общие принципы лечения).

Флегмона субпекторальная. Гнойное заболевание клетчатки под грудными мышцами. В большинстве случаев возникает в результате распространения гноя при аденофлегмонах подмышечной впадины.

Диагностика. В области грудных мышц появляются спонтанная боль, резкая болезненность при пальпации и припухлость. Гиперемии кожи, местного повышения температуры, флюктуации из-за глубокого расположения гнойного процесса может не быть. Отведение плеча резко усиливает боль — характерный признак субпекторальной флегмоны. Как правило, имеются явления интоксикации. Эта флегмона может осложниться прорывом гноя в плевральную область.

Обязательна рентгенография подлежащих ребер с целью исключения первичного очага в них.

Дифференциальный диагноз. Субпекторальную флегмону следует дифференцировать от холодногнойного абсцесса под большой (ручной мышцей при туберкулезе ребра. Тщательно собранный анамнез и данные рентгенологического исследования помогают поставить правильный диагноз.

Лечение оперативное.

Флегмоны и абсцессы шеи принято делить на поверхностные и глубокие; первые локализуются над глубокой фасцией, вторые — под ней. Скопление гноя при флегмонах шеи

наблюдается в подбородочной, подчелюстной областях, поверхностно по переднему и заднему краю грудиноключично-сосцевидной мышцы, в пространстве между поверхностной и глубокой пластинкой второй шейной фасции, у внутреннего края грудиноключично-сосцевидной мышцы по ходу сосудисто-нервного пучка, в области передней и боковой поверхности шеи под *m. platysma*, за рукояткой грудины, впереди трахеи, пищевода, в боковом шейном треугольнике, ограниченном краями грудиноключично-сосцевидной, трапециевидной мышц и ключицы, в области передней поверхности шеи соответственно расположению щитовидной железы, в области боковой поверхности шеи при нагноении боковых кист шеи.

Обычно инфекция распространяется из полости рта, носоглотки, трахеи, пищевода и волосистой части головы.

Наиболее часто встречается аденофлегмона шеи в связи с наличием большого количества лимфатических узлов в этой области.

Диагноз. Симптоматика зависит от локализации и стадии заболевания. Поверхностные флегмоны не представляют затруднений. Глубокая флегмона шеи — тяжелое и опасное заболевание, она может распространяться в клетчатку средостения, привести к прорыву гноя в трахею, пищевод, сдавливать дыхательные пути, осложняться сепсисом. В начальной стадии определяется припухлость плотной консистенции. При глубоком расположении процесса отек, гиперемия кожи и повышение местной температуры слабо выражены, общее состояние относительно удовлетворительное, температура тела субфебрильная. Прогрессирование процесса приводит к резкому ухудшению состояния, усилению интоксикации и выраженности местных симптомов воспаления, особенно при локализации процесса над фасцией. При глубокой флегмоне появляются признаки сдавления органов шеи. Иногда необходим дифференциальный диагноз с паротитом.

Лечение. Операция показана при неэффективности консервативного лечения и прогрессировании процесса. Гнойник вскрывают, направление разреза определяют с учетом его локализации. Любой вид операции заканчивается дренированием раны, при возможности — с активной аспирацией экссудата. В послеоперационном периоде продолжают лечение антибиотиками, дезинтоксикационную терапию, сочетая их с иммунотерапией и др.

Флегмона подмышечной впадины. Чаще всего это осложнение местного гнойного процесса руки (фурункул, карбункул, панариций, гнойные раны и пр.). Инфекция распространяется лимфогенным путем, приводит к формированию картины аденофлегмоны в подмышечной впадине с последующим прорывом гноя в клетчатку подмышечной впадины.

Диагноз. В начальной стадии определяется увеличение лимфатических узлов без симптомов воспаления и интоксикации. При прогрессировании процесса лимфатические уз-

лы увеличиваются и сливаются между собой с формированием конгломератов. Отмечается резкая болезненность при пальпации, гиперемия кожных покровов, ограничение движения в плечевом суставе. Иногда определяются участки флюктуации. Скопление гноя может привести к формированию затека или в дельтовидной области с распространением его на плечо через *for. quadrilaterum* или в области бокового шейного треугольника: в лопаточной области - через *for. trilaterum*.

При распространении гнойного процесса на шею и другие области, где расположены крупные сосуды, а также при преобладании некротических процессов возможно аррозивное кровотечение. Заболевание может привести к сепсису.

Лечение. Вскрытие флегмоны и дренирование раны. Антибактериальная и дезинтоксикационная терапия.

Субфасциальная и межмышечная флегмона конечностей — разлитое гнойное воспаление мягких тканей, которые распространяются на рыхлую клетчатку, расположенную под фасцией, в фасциальные пространства, межфасциальные щели. Может быть самостоятельным заболеванием или осложнением другого гнойного процесса.

Диагностика. Симптоматика во многом зависит от локализации процесса в фасциальных вместилищах. Так, в области предплечья различают три основных фасциальных вместилища: сгибателей, разгибателей и наружной группы мышц. На бедре: ложе сгибателей, ложе разгибателей и ложе приводящих мышц. В области голени: переднее, заднее и наружное.

Глубокая флегмона конечностей начинается остро, резким повышением температуры до 40 °С с ознобом, интоксикацией (головная боль, нарушение сна, снижение аппетита, нарушения функции органов и систем). Местно — припухлость, отечность, болезненность и нарушения функции конечности. Гиперемия кожи появляется позже. Отек и напряжение тканей обусловлены венозным застоем. При глубоком расположении гнойника гиперемия кожи может отсутствовать. Часто бывает регионарный лимфаденит.

По клиническому течению различают легкие и тяжелые формы болезни. Первая форма характеризуется медленным течением со склонностью к отграничению процесса. При тяжелой форме наблюдается быстрое прогрессирование процесса с большой зоной поражения.

Лечение. При субфасциальной межмышечной флегмоне показано вскрытие гнойника с последующим активным дренированием. Выбор разреза зависит от локализации процесса и анатомических особенностей пораженного сегмента конечности. При любом виде операции мышцы расслаивают тупо. После операции — интенсивная антибактериальная и дезинтоксикационная терапия.

Флегмона **забрюшинная** — острое гнойное воспаление собственно ретроперитонеальной клетчатки поясничной и подвздошной областей.

Этиология и патогенез. Флегмона этой локализации может быть самостоятельным заболеванием (травма — закрытая или открытая) или осложнением гнойного процесса в других органах (остеомиелит костей таза, острый аппендицит, воспалительные процессы в области ягодицы, брюшной стенки, половых органов, поджелудочной железы, околопочечного пространства и др.). Гнойные процессы в собственно ретроперитонеальной клетчатке в большинстве случаев возникают в связи с распространением инфекции по лимфатическим путям.

Диагностика. Большинство острых гнойных процессов забрюшинной клетчатки вначале протекает при явлениях нарастающей интоксикации: недомогание, иррадирующая боль, слабость, озноб, повышение температуры до 39—40 °С без ясно очерченных местных симптомов. Через несколько дней от начала заболевания появляется боль, чаще боль разлитая. Вначале она локализуется на значительном расстоянии от первичного очага; иррадирует в различные области (в грудной отдел позвоночника, верхний отдел живота, лопатку, бедро и тазобедренный сустав, поясничный отдел, область заднего прохода и др.). Боль усиливается при движении, при попытке встать, повернуться на бок, ротировать, поднять или разогнуть бедро и т. д. При попытке встать и ходить больные сгибаются вперед и в больную сторону.

При подвздошной локализации инфильтрат занимает область от передней ости подвздошной кости до пупартовой связки и лобковой кости. При поясничной локализации инфильтрат располагается над гребнем подвздошной кости внутри наружного края длинных мышц спины. Уже в ранних стадиях заболевания удается отметить некоторую сглаженность контуров соответствующей боковой области живота. Иногда наблюдается напряжение мышц спины и брюшной стенки. На рентгенограммах обнаруживается *плохая* дифференциация и даже полное отсутствие контуров поясничной мышцы на пораженной стороне.

Лечение. Операция показана при неэффективности консервативного лечения и прогрессировании местных и общих явлений. Гнойник вскрывают и активно дренируют его. При подвздошной локализации гнойников применяют разрез Пирогова. При поясничной флегмоне разрез делают непосредственно над гребнем подвздошной кости, а при паранефрите — несколько выше.

Гнойные заболевания пальцев кисти

Панариций — воспаление тканей пальцев.

Классификация. Различают: 1) кожный панариций; 2) подкожный панариций; 3) паронихия; 4) подногтевой панариций; 5) суставной панариций; 6) костный панариций; 7) сухожильный панариций (гнойный тендовагинит); 8) пандактилит.

Гнойные процессы пальцев — одно из самых распространенных в амбулаторной практике заболеваний. Входными воротами инфекции в основном являются мелкие травмы (ссадины, уколы, трещины, заноза и т. д.).

Диагностика. *Кожный панариций.* Воспаление может локализоваться на тыльной или ладонной поверхности всех трех фаланг пальцев. Воспалительный очаг иногда имеет тенденцию к распространению с вовлечением в процесс всех трех фаланг. Экссудат располагается под эпидермисом и отслаивает его в виде пузыря с серозным, гнойным или геморрагическим содержимым. Боль резко выражена. В большинстве случаев в начале болезни трудоспособность сохранена. Накопление экссудата, увеличение пузыря, усиление боли вынуждают больных обратиться за медицинской помощью. Неполноценное удаление оислоенного экссудатом эпидермиса создает опасность распространения инфекции, хотя боль после операции стихает.

Подкожный панариций — наиболее часто встречающееся гнойное воспаление пальцев кисти. Различают фазу серозного инфильтрата и фазу гнойного расплавления.

Характерные клинические симптомы: болезненность в очаге поражения; постоянно нарастающая, дергающая, пульсирующая боль. В первые часы, а иногда даже и дни заболевания больные, как правило, продолжают выполнять обычную работу. Прогрессирование процесса резко усиливает боль, лишает больного сна (симптом «первой бессонной ночи»). При исследовании обращает на себя внимание напряжение тканей, иногда сглаженность межфаланговой сгибательной борозды вблизи воспалительного очага. Гиперемия кожных покровов выражена резко. Больные щадят палец. При методической и последовательной пальпации с помощью пуговчатого зонда легко определить зону наибольшей болезненности, которая соответствует расположению гнойного очага.

Паронихия — воспаление околоногтевого валика — сопровождается его болезненной припухлостью и гиперемией окружающих тканей. Пораженный околоногтевой валик нависает над ногтевой пластинкой. Пальпация отека тканей тыльной поверхности ногтевой фаланги, где локализуется воспалительный процесс, болезненна. В некоторых случаях при паронихии гной проникает под ногтевую пластинку, отслаивая ее в боковой или проксимальной части. При этом гнойный экссудат просвечивает через оислоенный край ногтя. «Подрытый» гнойный край ногтевой пластинки теряет связь с ногтевым ложем. В дальнейшем ногтевая пластинка отслаивается на всем протяжении, возникает подногтевой панариций.

Подногтевой панариций. Воспалительный экссудат скапливается под ногтевой пластинкой, отслаивая ее от ногтевого ложа на всем протяжении или на отдельном участке и несколько приподнимая. При пальпации отмечается зыбление ногтевой пластинки. Фиксация ее к ложу утрачивается, остается лишь

прочным прикреплению ногтя в проксимальном отделе у матрикса. Видно скопление гноя под всей ногтевой пластинкой или на небольшой зоне дистальной, проксимальной или боковой части ногтевого ложа. Отек и гиперемия кожи при подногтевом панариции не выражены. Основным симптомом — пульсирующая, распирающая боль в области ногтевой фаланги, нарастающая по мере развития воспалительного процесса. Болезненность отмечается при пальпации или перкуссии ногтевой пластинки.

Суставной панариций возникает после ранения межфаланговых или пястно-фаланговых областей пальца с тыльной поверхности, где суставы прикрыты лишь тонким слоем мягких тканей. Воспаленный сустав приобретает веретенообразную форму, тыльные межфаланговые борозды сглаживаются. Попытка к сгибательно-разгибательным движениям пальца приводит к резкому усилению боли в пораженном суставе. Отмечается местное повышение температуры. Отек и гиперемия тканей наиболее выражены с тыльной поверхности пальца. При пункции сустава получают небольшое количество мутной жидкости.

При вовлечении в воспалительный процесс связочного, хрящевого и костного аппарата пальца возникает патологическая подвижность и ощущение крепитации шероховатых частей суставных поверхностей. Такая «разболтанность» сустава свидетельствует о значительном изменении костно-хрящевого аппарата пальца. Боль в серозной фазе воспаления довольно интенсивная, лишает больного покоя, значительно снижает работоспособность.

Костный панариций развивается, как правило, при переходе патологического процесса с мягких тканей пальца на кость, т. е. этот процесс вторичный. Первично кости пальцев поражаются воспалительным процессом крайне редко — при гематогенном переносе инфекции из отдаленных воспалительных очагов и резком ослаблении защитных сил организма, вызванном тяжелыми соматическими заболеваниями. В основном костный панариций является осложнением либо следствием неправильного лечения подкожного панариция. Если операция при последнем не обеспечила достаточного оттока гнойного отделяемого в результате малых («экономных») разрезов, то создаются предпосылки для распространения инфекции в глубину, на костную фалангу пальца. В таких случаях после вскрытия подкожного панариция вслед за кратковременным периодом мнимого улучшения состояния, уменьшением отека и боли быстрого выздоровления не наступает. Напротив, возникшая грануляционная ткань становится серой, тусклой. Боль в пальце тупая, постоянная. Из раны не прекращается скудное гнойное отделяемое, иногда с мелкими костными секвестрами. Фаланга булавовидно утолщается. Пальпация ее становится болезненной. На рентгенограммах определяется деструкция костной ткани. Функция кисти значительно снижается.

Сухожильный панариций. Причиной гендо-

ваги Iа в ряде случаев является подкожный панариций. Если проводимой терапией не ликвидировано воспаление, то инфекция распространяется на глубоко расположенные ткани и прежде всего на сухожильные влагалища и сухожилия сгибателей пальцев. Сухожилия разгибателей более устойчивы к инфекции и, как правило, не вовлекаются в воспалительный процесс. Ухудшение общего состояния, появление дергающей, пульсирующей боли по всему пальцу, равномерный отек тканей со сглаженностью межфаланговых борозд — симптомы сухожильного панариция. Палец приобретает вид сосиски. Пальпация пуговчатым зондом по линии проекции сухожилий сгибателей вызывает резкую болезненность. Пораженный палец находится в состоянии легкого сгибания, чем устраняется натяжение сухожилий сгибателей и боль уменьшается. Попытка разгибания пальца приводит к резкому усилению боли, в то время как сгибание значительно снижает ее остроту. Этот симптом является одним из кардинальных признаков сухожильного панариция.

Пандактилит — гнойное воспаление всех тканей пальца. Клиническая картина складывается из совокупности всех видов гнойного поражения пальца. Пандактилит протекает тяжело, сопровождается выраженной общей интоксикацией (головная боль, повышенная температура тела), регионарным лимфангитом, кубитальным и подмышечным лимфаденитом.

Гнойное воспаление сухожильного влагалища (гнойный тендовагинит) развивается после открытого повреждения его, внедрения инородных тел или перехода воспаления с окружающих мягких тканей. Чаще других поражаются сухожильные влагалища в области кисти.

Патологическая анатомия. В сухожилиях быстро развиваются воспалительные изменения и омертвление их вследствие перехода инфекции с сухожильного влагалища, сдавления питающих сосудов или тромбоза их. Омертвевшее сухожилие поддерживает гнойные свищи, пока оно не секвестрируется или не будет удалено.

Диагностика. Клинически отмечается резкая болезненность по ходу ладонной поверхности кисти. Пальцы фиксированы в положении легкого сгибания, активные и пассивные движения в них резко болезненны. Выражены общие явления токсемии: головная боль, общая слабость, повышение температуры. Часто наблюдается отек тыла пальцев и кисти, который надо иметь в виду, чтобы ошибочно не сделать разрезов на тыльной поверхности кисти.

Гнойные тендовагиниты I и V пальцев в отличие от тендовагинитов средних пальцев могут переходить на лучевую и локтевую синовиальную сумку ладони с возникновением тендобурситов. При распространении пюйггоу процесса из сухожильного влагалища I пальца на лучевую сумку имеется болезненность при надавливании не только на палец и ладонь,

но и на предплечье на два пальца проксимальнее шиловидного отростка луча.

Распространение процесса с лучевой сумки на локтевую влечет за собой возможное развитие тяжелой перекрестной или U-образной флегмоны.

Гнойный тендовагинит V пальца распространяется на локтевую синовиальную сумку реже, но, как при тендобурсите I пальца, процесс может распространиться на предплечье в глубокие его отделы (пространство Пирюва).

Флегмона кисти, развивающаяся в результате мелкой производственной или бытовой травмы, весьма распространена и приводит к значительным срокам потери трудоспособности. Возникновению острого гнойного процесса на кисти часто также способствуют мозоли и колотые раны.

Диагностика. Симптоматика отдельных видов флегмоны имеет много общего: припухлость, отечность, болезненность, краснота, нарушение функции и явления различной степени интоксикации (повышение температуры, головная боль, иногда озноб и др.).

Надапоневротическая флегмона ладони проявляется небольшим отеком тыла кисти, резким ограничением подвижности средних пальцев (из-за давления гнойника на апоневроз), болезненностью при пальпации ладонной поверхности. Флюктуацию выявить не удастся, часто наблюдается синюшный оттенок кожи.

Подапоневротическая флегмона ладони клинически проявляется сглаженностью ладонной впадины и отеком тыла кисти. Цвет кожи тыла кисти не изменяется. Пальцы слегка согнуты, все виды движений ограничены. Пальпация болезненна в области гнойника, выражена спонтанная боль.

Межпальцевая флегмона. Распознавание не представляет затруднений. Характерен внешний вид кисти: значительный отек тыла, пальцы раздвинуты в стороны, припухлость межпальцевой складки симметрично распространена на основные фаланги соседних пальцев, кожа межпальцевого промежутка напряжена. Температура тела повышена до 37,5—38 С.

Флегмона в тыльном подкожном пространстве быстро захватывает весь тыл кисти. Воспаление тыла кисти на ладонь никогда не распространяется.

Флегмона возвышения I пальца (тенора) сопровождается резким отеком тенора и лучевого края кисти. Отмечается сглаженность ладонной кожной складки и резкая болезненность при пальпации.

Флегмона гипотенара (возвышения V пальца) характеризуется отеком, гиперемией, напряжением тканей возвышения V пальца на кисти. При пальпации выраженная болезненность, боль усиливается при движении V пальца.

Перекрестная или I/-образная флегмона кисти — совместное поражение локтевой и лучевой синовиальных сумок. Кисть резко отечна, сине-багрового цвета, пальпация ее болезненна, пальцы полусогнуты, разгибание их болезненно. При пальпации выраженная

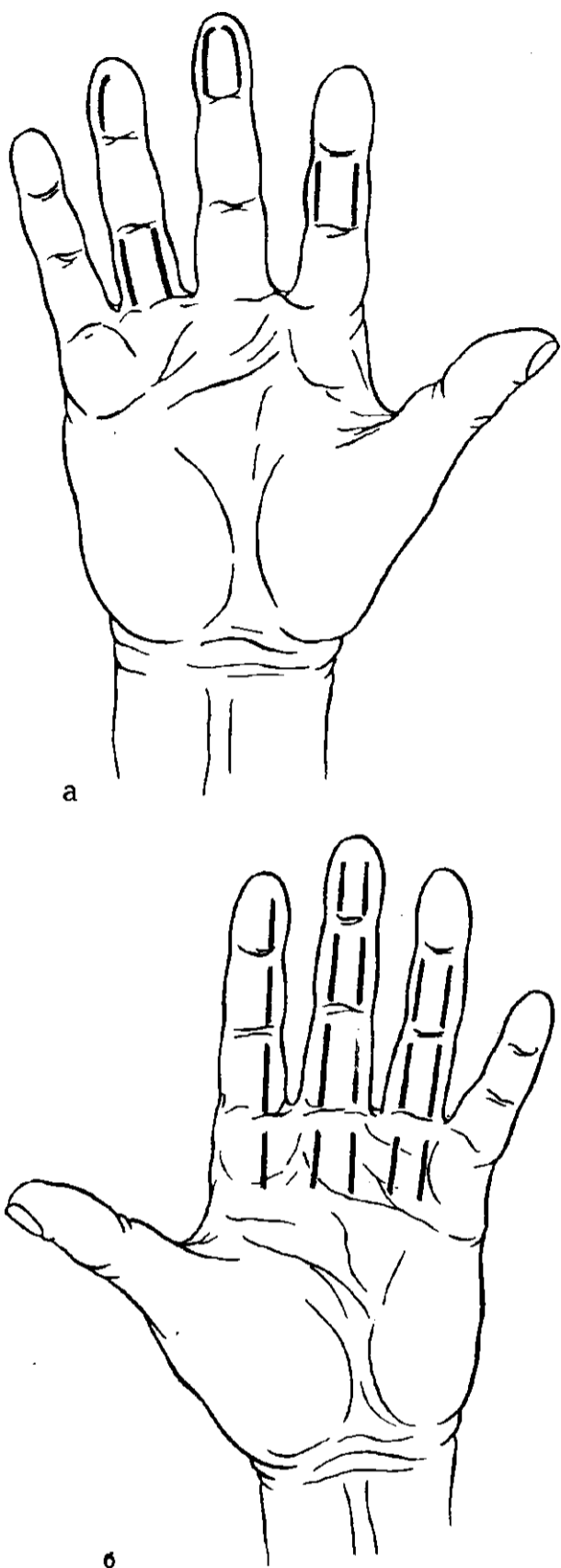


Рис. 8. Линейно-боковые разрезы на пальцах.

а — при подкожном панариции области средней и основной фаланг по Клаппу и клюшкообразные разрезы на ногтевых фалангах; **б** — разрезы при сухожильных панарициях: на II пальце — по Виру, на III — по Клаппу, на IV — по Верту.

болезненное I_б определяется в зоне проекции сухожилий сгибателей I и V пальца и в проксимальной части кисти, т. е. в месте расположения слепых концов локтевой и лучевой синовиальных сумок.

При всех видах флегмоны кисти процесс может распространяться по всей кисти, на предплечье с развитием флегмоны простран-

ства Пирогова, в связи с которой может возникнуть флегмона лучевой, локтевой, синовиальных сумок, перекрестная флегмона. При распространении процесса на сухожилия, суставы, кости наблюдается тотальное поражение кисти.

Л е ч е н и е. На стадии серозного воспаления проводится консервативное лечение — покой, иммобилизация, тепло (горячие ванны, согревающие компрессы), УВЧ, антибиотикотерапия, электрофорез протеолитических ферментов. В первой стадии суставного панариция показана через день пункция сустава с эвакуацией его содержимого и введением в полость сустава раствора антибиотиков. Пункция сухожильного влагалища, которая делается на основной фаланге пальца, также заканчивается эвакуацией содержимого и введением раствора антибиотиков.

При кожном панариции полностью удаляют отслоившийся эпидермис. Если после удаления эпидермиса в центре раневой поверхности определяется свищевое отверстие, ведущее в подкожную клетчатку, то это говорит о наличии так называемого панариция «в форме запонки», т. е. имеет место первично подкожный панариций. В таких случаях только удаление эпидермиса недостаточно — необходим более широкий разрез. При подногтевом панариции достаточно бывает извлечь занозу. Для обнажения края занозы делают клиновидное иссечение края ногтя. При небольшом скоплении гноя под ногтем производят трепанацию скальпелем или бормашиной для обеспечения гнойного оттока. При пандактилите палец удаляют. При костном панариции в ранней его стадии, до рентгенологически выявляемой деструкции кости, производят разрез мягких тканей и удаляют некротизированные ткани. При прогрессировании процесса и наличии крупных секвестров показано их удаление.

Во второй стадии суставного панариция производят артротомию двумя параллельными боковыми разрезами и резекцию разрушенных суставных поверхностей. При тяжелых суставных панарициях, сопровождающихся разрушением суставных поверхностей, показана ампутация пальца.

При сухожильном панариции показано раннее вскрытие сухожильного влагалища с помощью двух параллельных разрезов на переднебоковой поверхности основных фаланг и одного разреза на ладони для вскрытия слепого мешка влагалища. Гнойный тендовагинит I и V пальцев нередко приводит к лучевому и локтевому тендобурситу. В этих случаях делают дополнительные разрезы соответственно в области основания I и V пальцев, в дистальном отделе предплечья на сгибательной поверхности.

Операции при гнойных заболеваниях кисти. В настоящее время оперативное лечение острых воспалительных заболеваний кисти и пальцев является основным методом. Лишь в 15% случаев удается добиться обратного развития процесса консер-

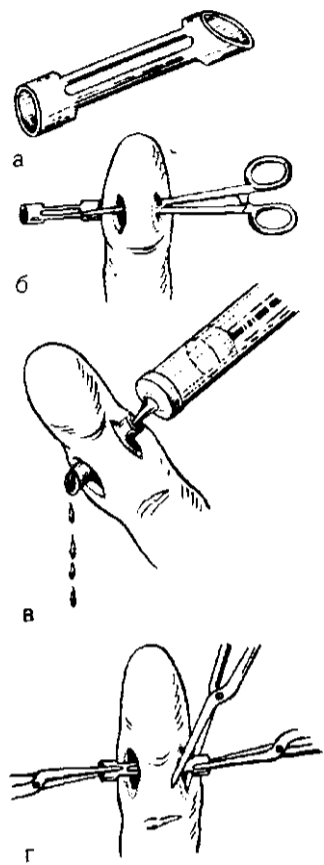


Рис. 9. Резиновый окончатый дренаж, а — общий вид; б — введение в раневой канал; в — промывание раны через дренаж; г — извлечение дренажа.

вативными мерами. В большинстве случаев полное выздоровление наступает после радикального хирургического вмешательства. Рассечение гнойного очага с последующим иссечением некротических тканей и дренированием полостей улучшает опок раневого отделяемого и ускоряет разрешение патологического процесса.

При суставном, сухожильном и костном панарициях, а также флегмонах кисти лечение проводят только в условиях стационара.

Линейно-боковые разрезы при нагноительных процессах в области средней и основной фаланг наиболее физиологичны, хотя и не исключают опасности повреждения сосудисто-нервного пучка пальца (рис. 8). Раны при боковых разрезах достаточно хорошо дренируются. Как правило, раны заживают с образованием гонкого линейного рубца, не ограничивающего двигательную способность пальца. Через парные линейно-боковые разрезы пальцев можно проводить сквозные дренажи (рис. 9).

Полуовальное сечение ногтевой фаланг применяю! иногда для вскрытия панарициев дистальных отделов пальцев, при этом разрез как бы делит фалангу пальца

во фронтальной плоскости на две части: меньшая представляет ногтевую фалангу с заключенной в ней костью, большая — ладонную мякотную подушечку. После полного заживления раны образовавшийся на ладонной поверхности пальца дугообразный рубец делит ногтевую фалангу на две половины подобно «рту акулы». Деформированная фаланга с большим, спаянным с надкостницей рубцом приводит к ограничению функции пальца. Применение овального сечения ногтевой фаланги целесообразно лишь в тяжелых, запущенных случаях.

Дугообразный (клюшкообразный) разрез наиболее полно удовлетворяет необходимым требованиям при панарициях ногтевой фаланги. Он позволяет создать достаточный отток гнойного отделяемого, не нарушает тактильной чувствительности. Рубцы после заживления раны, как правило, тонкие, эластичные и не снижают функцию пальца.

Флегмону тенара вскрывают по Изелену или Канавелу, флегмону срединного ладонного пространства — по Пику (рис. 10).

Вскрытие флегмоны лучевой синовиальной сумки (рис. 11). Дистальный конец лучевой сумки вскрывают после предварительного рассечения кожи и подкожной клетчатки двумя переднебоковыми разрезами в области основной фаланги I пальца. Проксимальный конец синовиальной сумки вскрывают в нижней части предплечья. Разрез начинают на 2 см выше шиловидного отростка лучевой кости и ведут по переднебоковому краю предплечья проксимально на

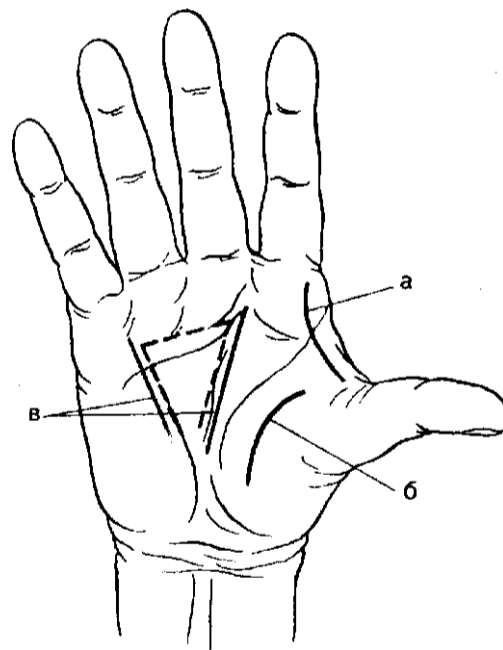


Рис. 10. Вскрытие флегмон ладони, а — тенара по Изелену и б — по Канавелу; в — глубокого ладонного пространства по Пикю. Пунктиром обозначена проекция срединного ладонного пространства.

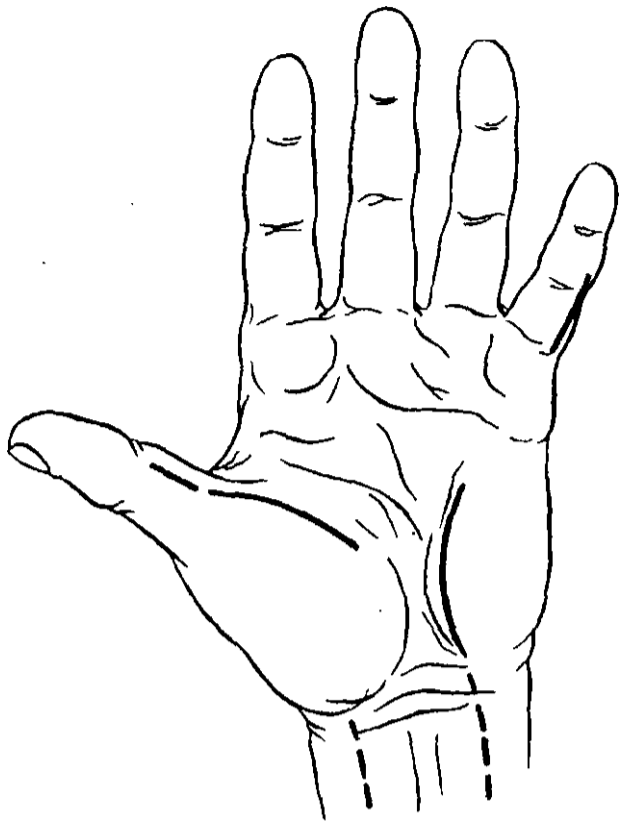


Рис. 11. Вскрытие гнойных теносиновитов по Канавелу. Пунктиром показаны разрезы при распространении процесса на лучевую и локтевую сумки.

8 см. После рассечения кожи, подкожной клетчатки и фасции сухожилие плечелучевой мышцы тупыми крючками оттягивают наружу, а сосудистый пучок — кнутри. Обнажают наружный край длинного сгибателя I пальца; отодвигая его, проникают в клетчаточное пространство Пирогова, откуда, как правило, изливается гной. Операцию заканчивают наложением контрапертуры с последующим дренированием ран с обеих сторон. С этой целью производят разрез длиной 6 см и дистальной части предплечья по выступающему краю локтевой кости. По квадратному пронатору проводят к локтевой стороне корнцанг. Захватив инструментом перчаточную резину или хлорвиниловую трубку, извлекают его по образовавшемуся каналу, оставив концы дренажа на обеих сторонах предплечья. После операции конечность необходимо иммобилизовать съемной гипсовой лонгетой.

При вскрытии флегмоны локтевой синовиальной сумки сухожильное влагалище в его дистальной части вскрывают после рассечения кожи и подкожной клетчатки переднебоковых поверхностей основной фаланги V пальца (см. рис. II). На ладони локтевую синовиальную сумку вскрывают разрезом кожи и клетчатки по всей длине наружного края гипотенара с перевязкой и пересечением в некоторых случаях поверхностной ладонной дуги. После рассечения апоневроза рану раздвигают тупыми крючками и находят напряженную синовиальную сумку, которую вскрывают и освобождают от гноя. Рану дренируют трубочкой. При скоплении гноя в пространстве Пирюиа разрез кожи и клетчатки начинают на 2 см проксимальнее шиловидного

отростка локтевой кости и ведут по выступающему краю локтевой кости вверх на 8—10 см. После рассечения фасции предплечья локтевой сгибатель кисти совместно с локтевым нервом и локтевой артерией отодвигаются тупым крючком к средней линии. После этого пальцем или зажимом проникают в щель между квадратным пронатором и глубоким сгибателем пальцев. Контрапертуру выполняют способом, аналогичным предыдущему.

Гнойные заболевания железистых органов

Гнойный паротит — гнойное воспаление околоушной железы. Инфекция проникает в околоушную железу из полости рта, распространяясь по стенозовому протоку и по лимфатическим путям. Уменьшение или прекращение выделения слюны, общая инфекция, тяжелое течение послеоперационного периода у ослабленных больных способствуют развитию паротита.

Патологическая анатомия. Часто в паренхиме железы формируются гнойники различной величины — от 1—1,5 см и более. В других случаях бывает флегмонозная форма с распространением процесса на окружающие ткани.

Диагностика. Отмечается припухлость, отечность, болезненность, краснота кожи в области железы, редко флюктуация. Температура тела повышается до 39—40 °С, из-за боли затрудняется жевание и глотание пищи. Отечность тканей распространяется на шею, подчелюстную область. Открывание рта резко затруднено. Несвоевременное лечение может привести к расплавлению капсулы железы с последующим самопроизвольным вскрытием гнойника и формированием свища либо флегмоны шеи.

Дифференциальный диагноз. Гнойный паротит следует дифференцировать от опухоли кисти и перитонзиллярной, околоушной боковой флегмоны околоушной железы, периодонтита и остеомиелита нижней челюсти.

Лечение. Консервативная терапия показана на ранних стадиях заболевания: антибиотикотерапия, тепловые, физиотерапевтические процедуры (согревающие компрессы, УВЧ и др.), жидкая пища.

При появлении признаков гнойного расплавления — хирургическое лечение. Производят вскрытие всех гнойных очагов с обеспечением достаточного оттока гноя. Для радикального вскрытия гнойника при обширном поражении необходимо произвести два разреза. Первый, длиной 3—3,5 см, делают на 1—1,5 см позади вертикальной ветви нижней челюсти и параллельно ей, начиная от мочки уха и книзу. Второй разрез, длиной 2—2,5 см, проводят в поперечном направлении, начиная от нижнего края мочки уха и несколько отступя впереди от него. Разрезы делают параллельно направлению ветвей лицевого нерва. Грубое

манипулирование при операции (при тупом расширении раны) может привести к растяжению ветвей лицевого нерва с последующим парезом их.

Общая гнойная инфекция

Сепсис, в частности рассматриваемый здесь хирургический сепсис, является тяжелым общим заболеванием, возникающим обычно на фоне местного очага инфекции и снижения защитных сил организма.

Частота сепсиса при острых гнойных хирургических заболеваниях и травмах достаточно высока, а летальность колеблется от 35 до 69%, в зависимости от формы сепсиса и вида возбудителя.

Классификация. Различают следующие виды сепсиса.

1. Первичный и вторичный сепсис. Первичный, или криптогенный, развивается при наличии неустановленного гнойного очага. Первичный хирургический сепсис встречается редко, источник его чаще остается невыясненным, а развитие объясняется дремлющей инфекцией. Вторичный сепсис возникает на фоне первичного гнойного очага (гнойный перитонит, эмпиема плевры, абсцесс и флегмона разной локализации, гнойные раны).

2. По виду возбудителя: а) грамположительный сепсис — стафилококковый, стрептококковый и др.; б) грамотрицательный сепсис — колибациллярный, синегнойный, протейный; в) клостридиальный сепсис; г) неклостридиальный сепсис.

3. По фазам развития: начальная фаза (токсемия), септицемия (сепсис без гнойных метастазов), септикопиемия (сепсис с гнойными метастазами).

4. По клиническому течению: молниеносный, острый, септический шок, подострый, хронический.

Итак, сепсис следует рассматривать как этап в развитии хирургической инфекции, как следствие ее генерализации. Схематично этот процесс может быть представлен следующим образом.

Местный гнойный процесс

Гнойно-резорбтивная лихорадка

Начальная фаза сепсиса

1

Септицемия

Септикопиемия

1

Смерть

о
X

Этиология и патогенез. Возбудителями сепсиса могут быть разнообразные бактерии — стафилококки, стрептококки, пневмококки, эшерихии (кишечная палочка), гоно-

кокки и др. Сепсис может быть вызван и анаэробной (газовой) инфекцией, но чаще кокковой (руиной). В редких случаях при посеве крови септических больных находят два и даже три вида микробов в различных сочетаниях. Сепсис является наиболее (явным осложнением при открытых повреждениях, гнойных воспалительных процессах, а также после операций.

В одних случаях в патогенезе сепсиса играет роль главным образом микробный фактор, т. е. гематогенное распространение бактерий и осаждение их в различных органах. В других случаях преобладает токсический фактор, т. е. повреждение органов и тканей токсинами и эндотоксинами без метастатических гнойников.

Патогенез сепсиса определяют три фактора.

1. Микробиологический фактор (вид, вирулентность, количество, длительность действия микробов и др.).

2. Очаг внедрения инфекции (величина, область и характер пораженного органа, место внедрения и пути распространения, характер кровообращения и др.). Наиболее часто сепсис наблюдается при открытых повреждениях крупных костей и суставов, при воспалительных процессах на лице и в полостях. Частота осложнений септической инфекцией при повреждениях и местных гнойных воспалениях пропорциональна тяжести повреждения, обширности и глубине воспалительных явлений (открытые повреждения тазобедренной), коленного суставов, открытые раздробленные переломы трубчатых костей, костей таза, обширные нагноения и флегмоны мягких тканей и др.).

3. Реактивность организма (иммунологическое состояние организма, состояние различных органов и систем и т. д.).

Патологическая анатомия. Патологические изменения в органах не имеют специфических признаков, но сумма этих изменений дает характерную картину сепсиса. При токсических формах неметастазирующей общей гнойной инфекции на вскрытии находят дегенеративные изменения в различных органах. Характерны кровоизлияния в кожу, слизистые, серозные оболочки и паренхиматозные органы. В сердце, печени, почках, селезенке обычно бывает мутное набухание, жировое и паренхиматозное перерождение. Иногда наблюдаются септический эндокардит, плевропневмония, нефрит, пиелит, менингит и др.

При септикопиемии наряду с описанными изменениями в различных органах развиваются гнойники разной величины. Посев крови часто дает положительный результат.

Диагностика. Своеобразие заболевания заключается в том, что главные признаки и основная картина его клинического течения однотипны при различных возбудителях. Нет ни одного признака, который сам по себе в отдельности мог бы считаться специфическим именно для сепсиса.

Характерен внешний вид больного сепсисом. В начальной стадии, особенно при высокой температуре, лицо гиперемировано, в дальнейшем в связи с развитием анемии лицо все больше бледнеет, черты заостряются. Становятся желтушными склеры, а иногда и кожа. Нередко наблюдаются пузырьковая сыпь на губах (герпес), мельчайшие кровоизлияния (петехии) или геморрагическая сыпь на коже и гнойнички. Весьма характерно для сепсиса и раннее появление пролежней, особенно при остром течении заболевания. Нарастает истощение и обезвоживание.

Один из главных постоянных признаков сепсиса — повышение температуры до 39—40 °С с потрясающим ознобом (перед подъемом температуры) и проливающим потом (после снижения температуры). Температурная кривая при сепсисе бывает перемежающейся, послабляющей или постоянной. Для сепсиса без метастазов в большинстве случаев характерен постоянный тип температурной кривой, для сепсиса с метастазами характерна послабляющая температура с потрясающим ежедневным или периодическим ознобом в связи с поступлением микробов из гнойного очага в кровь.

Параллельно с лихорадкой отмечаются нарушения ЦНС: головная боль, бессонница или сонливость, раздражительность, возбуждение или, наоборот, подавленное состояние, иногда нарушение сознания и даже психики.

Нарушения функций сердечно-сосудистой системы проявляются в понижении АД, учащении и ослаблении пульса, причем расхождение между частотой пульса и температурой является очень плохим признаком. Тоны сердца глухие, иногда прослушиваются шумы. Часто возникают очаги пневмонии.

Течение сепсиса может осложниться бактериально-токсическим, или, как его называют, септическим шоком (см. главу III).

Об изменениях органов пищеварения свидетельствуют ухудшение или полная потеря аппетита, отрыжка, тошнота, появление запора и особенно поноса, который часто бывает профузным («септический понос»). Язык сухой, обложен. Нарушена и функция печени, что выражается, помимо ее увеличения и болезненности, желтушной окраской склер. Селезенка увеличена и болезненна, но вследствие дряблости не всегда прощупывается.

Нарушение функции почек выражается в уменьшении относительной плотности до 1010—1007 и ниже, появлении белка, цилиндров и др. Нарушается деятельность и других органов.

Помимо всех перечисленных признаков, для сепсиса с метастазами характерно появление гнойников в различных органах и тканях. При гнойных метастазах в легких наблюдаются пневмонии или абсцесс легких, при метастазах в кости — остеомиелит и т. д.

Если источником инфекции была гнойная рана, то по мере развития сепсиса в ней также происходит характерный процесс: за-

живление раны прекращается и она как бы «останавливается» на определенном этапе заживления. Грануляции из сочных и розовых превращаются в темные и вялые, иногда бледные и легко кровоточащие. Рана покрывается беловато-сероватым или грязным налетом с обилием некротических тканей. Отделяемое раны становится скудным и мутным, иногда серовато-коричневого цвета, зловонным.

Характерны при сепсисе изменения крови. В начальной стадии обычно выявляется лейкоцитоз (до $15 \cdot 10^9/\text{л}$ — $30 \cdot 10^9/\text{л}$), сдвиг лейкоцитарной формулы влево и увеличение СОЭ. Лейкопения часто является признаком тяжести заболевания и слабой реактивности организма. Одновременно развивается нарастающее малокровие: снижается количество эритроцитов (до $3 \cdot 10^{12}/\text{л}$ и меньше). Прогрессирующее малокровие (несмотря на неоднократные переливания крови) — постоянный и один из главных признаков сепсиса.

Ценным вспомогательным методом в распознавании сепсиса является регулярное бактериологическое исследование крови. Однако при типичной клинической картине сепсиса отрицательные результаты посева не играют решающей роли в постановке диагноза. Отрицательные результаты бактериологического исследования крови при сепсисе особенно часто наблюдаются при лечении больного сульфаниламидными препаратами и антибиотиками, поэтому наибольшую ценность представляют посева крови, произведенные до начала лечения.

Итак, при установлении диагноза сепсиса основанием могут служить следующие клинические и лабораторные данные.

1. Острое или подострое развитие заболевания при наличии первичного очага (гнойные заболевания, раны, хирургическая операция).

2. Высокая температура, гектическая или постоянная, с ознобом и проливающим потом.

3. Прогрессирующее ухудшение общего состояния больного, большая выраженность общих явлений по сравнению с местными изменениями в первичном очаге (рана, местный гнойный процесс — панариций, карбункул, мастит и др.), несмотря на активное лечение (удаление очага инфекции, вскрытие, дренирование гнойника и др.).

4. Сердечно-сосудистые нарушения (слабый пульс, тахикардия, падение АД); расхождение частоты пульса и температуры (частый пульс при незначительном повышении температуры).

5. Прогрессирующая потеря массы тела, анемизация.

6. Иктеричность кожи, склер; увеличение печени, селезенки.

7. Характерные изменения в ране (септическая рана).

8. Высокая СОЭ при нормальном или незначительном увеличении числа лейкоцитов; нейтрофилез со сдвигом лейкоцитарной формулы влево, лимфопения.

9. Нарушение функции почек (низкая относительная плотность мочи, белок, цилиндры, форменные элементы).

10. Периодически возникающий понос.

11. Раннее появление трофических нарушений (пролежни).

12. Бактериемия.

Дифференциальный диагноз необходимо проводить с гифами, милиарным туберкулезом, бруцеллезом. При подозрении на хирургический сепсис необходимо использовать все доступные методы исследования для выявления первичного гнойного очага. При наличии входных ворот инфекции диагноз сепсиса может быть более обоснован, чем при сепсисе без очевидного очага инфекции. В последнем случае иногда вместо сепсиса ошибочно диагностируется туберкулез, тиф, грипп и др. Дифференцировать сепсис следует также от гнойно-резорбтивной лихорадки, основным клиническим проявлением которой является температурная реакция.

Тяжесть гнойно-резорбтивной лихорадки соответствует тяжести гнойно-резорбтивного процесса. Между ними имеется прямая зависимость: с ликвидацией гнойного очага, если в организме не произошли необратимые изменения, как, например, при травматическом истощении, ликвидируется и гнойно-резорбтивная лихорадка. Кроме того, при сепсисе температурная реакция не соответствует изменениям в очаге гнойного воспаления.

Лечение при сепсисе представляет трудную задачу, которая должна решаться индивидуально по отношению к каждому больному. Оно включает комплекс местных и общих лечебных мероприятий.

Местное лечение при сепсисе, направленное на ликвидацию первичного очага гнойной инфекции, проводится по общим правилам лечения гнойных процессов — раннее оперативное вмешательство (вскрытие абсцесса, флегмоны и т. п., резекция сустава и даже ампутации конечности) с созданием благоприятных условий для оттока гноя или более радикальной удалением очага инфекции, вскрытие всех гнойных затеков, удаление секвестров или инородных тел, покой (иммобилизация), редкие и бережные перевязки, местное применение антибиотиков, физиотерапевтических процедур (ультрафиолетовое облучение, УВЧ и др.). В некоторых случаях местное лечение в области входных ворот инфекции может и не понадобиться (при уколах, порезах, заживающих фурункулах и других стихающих очагах инфекции).

Общее лечение преследует борьбу с инфекцией и интоксикацией организма, повышение сопротивляемости организма, улучшение функции различных органов и систем. Основными компонентами интенсивной терапии сепсиса являются: антибактериальная терапия; инфузионная терапия, направленная на коррекцию гомеостаза; иммунотерапия; применение анаболических стероидов; мероприятия по профилактике и лечению осложнений сепсиса.

При выборе антибактериальных средств сле-

дует учитывать результаты посевов крови больного. Наибольшее значение из антибактериальных средств имеют антибиотики — полусинтетические пенициллины, аминогликозиды, цефалоспорины, а также химические антисептики — диоксидин, фурагин К и др. Особенностями антибактериальной терапии сепсиса являются: 1) использование максимальных доз препарата; 2) комбинация препаратов с разным спектром действия; 3) сочетание путей введения антибиотиков; 4) постоянный контроль за резистентностью лекарственной флоры; 5) продолжение антибактериальной терапии не менее 2 нед после наступления клинического выздоровления и получения трех отрицательных посевов крови в этот период.

Для устранения токсемии вводят адсорбенты токсинов (гемодез, поливинил низкомолекулярный — см. общую часть).

К средствам, повышающим реактивность организма, относятся переливание крови, плазмы, эритроцитной массы. При прогрессирующей анемизации регулярно переливают кровь по 200—350 мл через день. Эффективны прямые переливания крови и переливания крови от предварительно иммунизированных доноров.

Из средств специфического воздействия показано применение противостафилококковой, антиколибациллярной плазмы, противостафилококкового гамма-глобулина, при угнетении клеточного иммунитета — переливание лейкоцитной массы от иммунизированных доноров или реконвалесцентов. Эти средства показаны при остром сепсисе; при хроническом используются средства активного иммунитета (анатоксины, аутовакцины).

Лечение острого сепсиса целесообразно проводить в отделениях интенсивной терапии с использованием методов детоксикации: плазмо- и гемосорбции, ультрафильтрации, ультрафиолетового облучения крови. Наиболее тяжелые осложнения сепсиса — нечищенопочечная недостаточность и септический шок (см. главы I, III).

Специфическая хирургическая инфекция

Столбняк — специфическое острое инфекционное заболевание, вызванное спороносной анаэробной палочкой (*Clostridium tetani*), проникающей в организм через поврежденную кожу и слизистые оболочки.

Классификация. Различают следующие виды столбняка.

I. По месту внедрения возбудителя: раневой, послеинъекционный, послеожоговый, послеоперационный, после отморожений, после электротравм.

II. По распространению: 1) общий (распространенный) столбняк: а) первично-общая форма; б) нисходящая форма; в) восходящая форма, при которой судороги начинаются с участка раны и распространяются проксимально на отдельные области с развитием тризма;

2) местный (ограниченный) столбняк: а) конечностей (одной или больше); б) головы — и оловной столбняк, развивающийся при воздействии токсина на один или несколько черепных нервов; в) туловища (в том числе столбняк внутренностей); г) сочетание ограниченных локализаций (рука, туловище и т. д.).

III. По клиническому течению: 1) острый, с бурным лечением; 2) хронический; 3) ясно выраженный; 4) стертая форма.

IV. По степени тяжести: 1) очень тяжелая; 2) тяжелая; 3) средней тяжести; 4) легкая форма.

Диагностика. Инкубационный период при столбняке в среднем от 4 до 14 дней, но заболевание может развиваться и в более поздние сроки. В продромальном периоде преобладают общие симптомы: слабость, потливость, головная боль, иногда утомление при жевании, раздражительность, нередко имеются местные симптомы (подергивания, боль и судороги в области раны).

Основные симптомы развившегося столбняка: тонические и клонические судороги мышц при самом ничтожном раздражении (шум, свет, толчок и т. д.). Чаще они начинаются с жевательных мышц. Вначале появляется некоторое напряжение, сменяющееся тонической судорогой, — *тризм* жевательных мышц. Больной с трудом открывает рот или совершенно не может открыть его вследствие болезненного сведения челюстей; сокращение мимических мышц придает характерное выражение его лицу, известное под названием «сардонической улыбки».

Одновременно, а иногда несколько раньше развивается сильное сокращение мышц шеи (*опистотонус*) и судорожное запрокидывание головы назад. Если процесс развивается дальше, то вскоре появляются напряжение и судороги мышц всего тела — спины, грудной стенки, живота и конечностей. В зависимости от спастического сокращения какой-либо одной группы мышц или всех мышц туловища больной принимает различные вынужденные положения: иногда он изгибается назад, образуя дугу и фиксируя свое туловище на голове и пятках, иногда сгибается вперед, в сторону, иногда вытягивается (как столб) и т. д. Судороги лба и туловища распространяются на мышцы шеи (затруднение глотания), гортани и диафрагму (расстройство дыхания), мочевого пузыря (задержка мочи) и т. д. Тонические судороги сменяются клоническими судорогами какой-либо одной группы мышц или всею юла. Судороги продолжаются несколько секунд или минут, иногда достигая чрезвычайной силы, что приводит к разрыву мышц, перелому костей и вывиху в суставах. Иногда возникает схваткообразная боль в груди и в области живота.

Общие явления зависят от раздражения нервно-мышечного аппарата и центров мозга. Температура часто достигает 40—42 °С. соответственно изменяется пульс и дыхание, появляются обильный пот, упадок сил, спазмы кишечника, мочевого пузыря. Созна-

ние полностью сохраняется. Симптомы могут нарастать очень быстро и привести к смерти в течение 1—2 сут (молниеносная форма); при быстром нарастании клинической картины и яркой выраженности симптомов болезни (острая форма) смерть может наступить в течение 4—5 дней. При хроническом столбняке медленно развивается напряжение мышц, клонических судорог обычно не бывает. При благоприятном исходе выздоровление наступает в сроки от 14 до 60—78 дней.

Дифференциальный диагноз. На ранней стадии и при неясной стертой клинической картине столбняк следует дифференцировать от отравления стрихнином, энцефалита, менингита, перелома основания черепа, бешенства, истерии, миозита и т. д. Правильный диагноз может быть поставлен на основании тщательного изучения анамнеза и клинических проявлений.

Лечение. Главные задачи комплексного лечения столбняка: 1) уменьшение и нейтрализация поступающего из раны столбнячного токсина; 2) уменьшение и полное прекращение тонических и клонических судорог; 3) улучшение общего состояния организма, нормализация сердечной деятельности, облегчение легочной вентиляции; 4) профилактика и устранение вторичных осложнений (пневмония, сепсис).

Для решения этих задач необходимы следующие мероприятия.

1. Широко раскрыть рану, произвести ее обработку и ревизию под наркозом. Удалить инородные тела, обеспечить хорошее дренирование раны.

2. Немедленно внутримышечно ввести противостолбнячную сыворотку по Безредке. Однократная доза для взрослых 100000—150000 МЕ, для новорожденных 10000—20000 МЕ, для детей старшего возраста 20000—80000 МЕ. Сыворотку вводят ежедневно в течение 2—3 дней, уменьшая дозу каждый раз на 50000 МЕ. Сыворотку перед введением подогревают до 36—37 °С. Общекурсовая доза 200000—350000 МЕ. В редких * случаях сыворотку вводят и внутривенно (в первый день) в дозе 50000 МЕ, разведенную в изотоническом растворе хлорида натрия в 5 раз. Наряду с сывороткой используют специфический гамма-глобулин.

Для борьбы с судорогами применяют диазепам по 10—15 мг (150—200 мг/сут) каждые 2 ч; нейролептические препараты: аминазин в/м по 50 мг 4—5 раз в сутки; смесь 1—2 мл 2,5% раствора аминазина. 3 мл Гл, раствора димедрола по 5—6 раз в сутки. Если судороги захватывают дыхательные мышцы и появляется угроза асфиксии, применяют мышечные релаксанты недеполяризующего действия (тубокурарин) с переводом больного на ИВЛ сроком от 7—10 до 30 дней. Длительная ИВЛ требует наложения трахеостомы.

4. Для профилактики осложнений со стороны раны (нагноение, сепсис) и со стороны легких к их (пневмонии) применяют антибиотики (полусинтетические пенициллины, УМНОликозиды и др.).

Важны в лечении и общие мероприятия (покой, уход, питание). Больного нужно поместить в отдельную палату, в которой были бы устранены все раздражители шум, звонки, разговоры и т. д. Питание должно быть организовано с учетом клинических симптомов. Пища должна быть жидкой или полужидкой (бульон, яйцо всмятку, сливочное масло, кисель и др.): ее вводят в промежутках между приступами судорог. При задержке мочи обязательно применять мягкий катетер, а при задержке стула — клизмы с использованием резинового судна.

Экстренная профилактика столбняка проводится при травмах с повреждением кожи, ожогах и отморожениях. Ранее привитым вводят 0,5 мл очищенного анатоксина. Противостолбнячная сыворотка не вводится. У непривитых вначале вводят 1 мл анатоксина, а затем, после внутрикожной пробы, — противостолбнячную сыворотку в дозе 3000 МЕ.

Анаэробная гангрена. Заболевание характеризуется быстро развивающимся и прогрессирующим некрозом тканей, сопровождающимся образованием отека, газов, тяжелой интоксикацией.

Классификация. Различают следующие виды анаэробной гангрены.

1. По патологоанатомическому принципу: эмфизематозная, отечная, смешанная, некротическая (гнилостная), флегмонозная и тканерастворяющая формы.

2. По клиническому течению: молниеносная и острая формы. Молниеносная форма развивается через несколько часов после ранения, быстро прогрессирует и заканчивается летально. Все остальные случаи анаэробной гангрены относятся к острой форме.

3. По анатомическому принципу: эпи- и субфасциальная формы.

Этиология и патогенез. Анаэробная инфекция вызывается внедрением в рану спорообразующих анаэробных микробов (*Сl. perfringens*, *Сl. oedematiens*, *Vibrio septicum*, *Сl. histolyticum*). Она может быть первичной как осложнение инфицированных ран и может развиваться в гнойной ране как вторичная. Вторичная анаэробная инфекция — довольно частое осложнение огнестрельных ран. Вторичная анаэробная инфекция — более грозное осложнение, чем первичная, и летальность при ней очень высока.

К развитию анаэробной инфекции в ране предрасполагают: ранения нижних конечностей с обширным размозжением и ушибом тканей и выраженным загрязнением раны землей, обрывками одежды и др.; расстройства кровообращения, обусловленные ранением, перевязкой магистральных сосудов, сдавлением сосудов жгутом, тугой повязкой, а также факторы, снижающие общую сопротивляемость организма: шок, анемия, переохлаждение, длительное голодание, авитаминоз, вторичная травма при недостаточной транспортной иммобилизации.

Образующиеся при быстром размножении микроорганизмов в ране токсины оказывают

повреждающее действие на окружающие ткани, что способствует быстрому распространению некроза. В зависимости от возбудителя в ране преобладают или токсический отек, или газообразование, которые усугубляют ишемию поврежденного органа. Быстрое всасывание бактериальных токсинов и продуктов распада тканей приводит к тяжелой общей интоксикации организма. Независимо от возбудителя всегда развивается отек тканей.

Диагностика. Инкубационный период при анаэробной гангрене 1—7 дней. Чем короче инкубационный период, тем тяжелее течение и неблагоприятнее прогноз.

Своевременное распознавание анаэробной инфекции определяет эффективность лечебных мероприятий. Тщательное наблюдение за больным позволяет своевременно диагностировать анаэробную инфекцию. Ранними симптомами анаэробной инфекции могут быть неадекватное поведение больного — беспокойство, возбуждение или, наоборот, адинамия: повышение температуры тела, частый пульс, боль в ране, боль и болезненность по ходу сосудистого пучка конечности, давление повязки и др. При осмотре раны можно отметить изменение раневого отделяемого, выбухание мышц, отечность краев раны, появление пузырей, следы вдавления повязки или лигатуры, наложенной на конечность, «врезывание» швов, если рана была зашита наглухо. Отек тканей при анаэробной инфекции не оставляет следа после надавливания пальцем, на отечность тканей указывают четко выраженные углубления у корня волос. Отек распространяется на сегмент конечности или на всю конечность.

Образование газа, как правило, начинается в глубоких слоях тканей, и его трудно определить в начале заболевания, как и отек тканей. В этих случаях применяют повторное рентгенологическое исследование через несколько часов. Оно позволяет обнаружить скопление газа в глубине тканей, что значительно опережает по времени появление первых газовых пузырьков в подкожной клетчатке. Данные рентгенологического исследования должны сопоставляться с клинической картиной заболевания.

Развитие анаэробной инфекции сопровождается выраженной интоксикацией, обезвоживанием организма, сухостью кожи или слизистых оболочек, иктеричностью их, учащением пульса, лейкоцитозом с относительной и абсолютной лимфопенией, нарастанием анемии и др.

В ране при развитии анаэробной инфекции преобладают альтеративные процессы над пролиферативными с большей выраженностью гидрофильных процессов: в рану выбухают мышцы, которые могут быть восковидными, а затем приобретают вид «вареного мяса», раневая поверхность покрыта серо-грязным отделяемым, при надавливании на края раны выделяются пузырьки газа, отсутствуют грануляции, экссудата мало, цвет его различный — от светло-желтого до грязно-бурого.

иногда он приобретает желеобразный вид, а при присоединении гнилостной инфекции появляется запах разлагающихся тканей. Гнилостный запах отделяемого из раны, густой малиновый цвет его указывают на прогрессирование анаэробной инфекции. Изменение экссудата (уменьшение его, сухость тканей) — прогностически неблагоприятный признак. Наоборот, увеличение количества отделяемого, серозный характер его расценивается как показатель остановки процесса. Переход серозного экссудата в гнойный, появление густого гнойного отделяемого свидетельствуют о присоединении вторичной гнойной инфекции. Если в такой ране не происходит активации репаративных процессов (грануляции вялые, темные, экссудат содержит кровь, края раны отекают, с гиперемией окружающей кожи), то значит присоединилась тяжелая вторичная гнойная инфекция с картиной сепсиса.

Бактериоскопия мазков — отпечатков раны, окрашенных по Граму, позволяет обнаружить крупные грамположительные палочки, что может быть ориентировочным диагностическим признаком при соответствующей клинической картине. Бактериологическое исследование не имеет значения в срочной диагностике, но его результаты могут быть использованы для коррекции специфической терапии.

Профилактика. Комплексная профилактика анаэробной инфекции включает мероприятия по оказанию ранней медицинской помощи, по предупреждению и лечению шока, анемии, а также раннюю первичную хирургическую обработку ран. Эти мероприятия имеют особенно важное значение при массовых ранениях. В случаях обширных повреждений или выраженного загрязнения ран с профилактической целью вводят поливалентную противогангренозную сыворотку в средней дозе 30000 МЕ.

Лечение должно начинаться как можно раньше. Больные подлежат изоляции в боксы или отдельные палаты. Установление диагноза анаэробной гангрены служит показанием к экстренной операции: широкое рассечение раны, рассечение фасциальных футляров, удаление некрогизированных участков, особенно мышц. В тяжелых случаях при необратимости изменений прибегают к ампутации конечности без жгута и наложения швов. Рану после опе-

рации обрабатывают растворами химических антисептиков -- окислителей (перекись водорода, перманганата калия). Конечность при переломах обязательно иммобилизуют (не применять циркулярных гипсовых повязок!) при помощи скелетного вытяжения и гипсовых лашет.

Специфическое лечение начинают сразу же. Во время операции под наркозом вводят в/в капельно медленно (1 мл/мин) лечебную дозу (1 500000 МЕ - по 50000 МЕ сыворотки против 3 основных возбудителей — *Cl. perfringens*, *Cl. oedematiens*, *Vibr. septicum*). Сыворотку разводят в 400 мл изотонического раствора хлорида натрия. Одновременно вводят в/м 5 профилактических доз сыворотки. При установлении возбудителя анаэробной инфекции вводят соответствующую одноименную сыворотку с предварительной пробой на индивидуальную чувствительность к чужеродному белку: 0,1 мл сыворотки в разведении 1 : 100 из тест-ампулы вводят внутривенно. Папула диаметром 10 мм и более с гиперемией вокруг свидетельствует о положительной пробе. При отрицательной внутривенной пробе вводят п/к 0,1 мл сыворотки, и если через 30 мин реакция отсутствует, вводят в/в или в/м лечебную дозу сыворотки.

Важное место в комплексном лечении занимает дезинтоксикационная трансфузионная терапия — до 4 л жидкости в сутки: полиионные растворы, плазмозаменители дезинтоксикационного действия (гемодез), препараты, улучшающие микроциркуляцию (реополиглюкин), растворы глюкозы, белковые плазмозаменители. Больному необходимо обеспечить покой, полноценное питание, симптоматическое лечение. Из антибактериальных препаратов применяют полусинтетические пенициллины, аминогликозиды, полусинтетические тетрациклины.

Применение оксигаротерапии приводит к снижению количества возбудителей и появлению инволюционных форм, при ранних стадиях заболевания позволяет уменьшить объем оперативного вмешательства, не прибегая к ранней ампутации конечности. Однако оксигаротерапия не может изменить основных принципов хирургического лечения анаэробной спорообразующей инфекции, анаэробной гангрены.

Глава V

МОЛОЧНАЯ ЖЕЛЕЗА

Общие вопросы диагностики

Симптоматика. В распознавании заболеваний молочных желез значительную помощь окаивает анамнез; важно выяснение семей-

ного предрасположения к опухолевому процессу. Рак молочной железы у матери, сестер повышает риск заболевания раком этой локализации до 50° по сравнению с женщинами, имеющими неотягощенный семейный анамнез.

Молочные железы относятся к органам, которые в своей деятельности тесно связаны с системой желез внутренней секреции. Функцию желез надлежит рассматривать одновременно с состоянием женской половой сферы, надпочечников, щитовидной железы.

Боль является одним из симптомов, заставляющих женщину обращаться к врачу. Болевые ощущения часто сопровождаются набуханием желез, их увеличением, чувством распирания. Имеют значение локализация и характер боли: в одной молочной железе или обеих, постоянная боль или связанная с менструацией. *Выделения из соска* могут быть односторонними или двусторонними. Важное значение имеет характер отделяемого — серозное, слегка желтоватое типа молозива, бурое. Особенно должно настораживать появление кровянистых выделений. Присутствие в отделяемом крови чаще указывает на наличие патологического процесса в главных выводных протоках соска.

Данные объективного исследования. Обследование молочных желез не следует производить в предменструальном периоде, во время менструации и в течение 5—6 дней по ее окончании.

Осмотр выявляет симметрию или асимметрию расположения молочных желез, их форму, уровень стояния и состояние сосков, изменение кожи молочных желез. Асимметрия расположения, разница в размерах, выбухание позволяют заподозрить опухоль железы. Изменение со стороны соска — отклонение его в сторону, втягивание внутрь — заставляет думать о раке. Внимательный осмотр выявляет начальные формы болезни Педжета, когда единственным симптомом начавшегося заболевания может быть небольшая эрозия, мокнутие соска или образование чешуек и корочек.

Изменения со стороны кожи чаще обусловлены местом расположения опухоли в железистой ткани. При поверхностной локализации доброкачественной опухоли имеется выбухание, при больших размерах ее возможно истончение кожи.

Характерен симптом морщинистости кожи при раке молочной железы, когда опухоль располагается на поверхности железистой ткани и в процесс вовлекается связка Купера. Дальнейший рост рака приводит к большому контакту с кожей — появляется симптом «площадки», «умбиликации», «лимонной корки».

Пальпация. Правильное проведение пальпации необходимо делать в положении больной стоя, а также лежа на спине и на боку — на противоположной стороне заболевания. Обследовать молочную железу следует открытой ладонью и пальцами. Обе кисти участвуют в пальпации. Пальпируют всю молочную железу как вокруг соска, под ареолой, так и последовательно по всем четырем квадрантам и особенно тщательно область субмаммарной складки. После обнаружения уплотнения выясняют его границы, форму, кон-

систенцию, смешаемость. Для доброкачественной опухоли характерна гладкая поверхность, хорошая подвижность, неизменная кожа. При раке отсутствуют четкие границы, имеется постепенный переход в окружающие ткани, определяется хрящевая плотность, бугристая поверхность. В некоторых случаях в зависимости от характера опухоли консистенция может быть мягковатой. Встречаются формы рака с гладкими четкими контурами, легко подвижные. Это чаще бывает при цитотоксическом раке, когда процесс развивается в полости кисты, или в случаях малигнизации доброкачественного образования.

Расположение опухоли в железистой ткани, обращенной к ретромаммарному пространству, может привести к ограничению подвижности железы в результате фиксации ее к грудной стенке.

Обязательно исследование зон регионарного метастазирования. Достаточно бывает пальпаторно исследовать над- и подключичную области, подмышечную впадину и край лопатки. При отсутствии метастазов у большинства больных лимфатические узлы не определяются. Наличие метастазов делает их плотными и округлыми. В зависимости от числа и степени поражения метастазами узлы выявляются или одиночные, или множественные, или спаянные в общий конгломерат.

Диагностические методы. Используют маммографию, тепловизионную, ультразвуковую, радионуклидную диагностику. Эти методы являются дополнительными, в основном уточняющими клинический диагноз.

Рентгенологические методы исследования. Современная рентгенологическая диагностика позволяет изучать структуру молочной железы, различные формы мастопатии, кисты, доброкачественные опухоли, участки воспаления, кальцинаты, а самое главное — выявлять ранние непальпируемые формы рака молочной железы.

Бесконтрастная маммография показана тем пациентам, у которых подозревается патология молочной железы, но с достоверностью установить диагноз и локализацию опухоли не представляется возможным. Женщинам в возрасте до 35 лет маммографию производить не следует. Женщинам, ранее оперированным по поводу рака одной молочной железы, маммографию второй молочной железы нужно выполнять не реже одного раза в год.

Больным, у которых выявлен рак молочной железы со всеми классическими клиническими признаками (кожные симптомы, втянутый сосок, свободно пальпируемая опухоль, метастазы в регионарных лимфатических узлах), маммографию производить не следует.

Главная цель рентгенологического исследования — выявление непальпируемых малых форм рака молочной железы. Чаще всего с помощью маммографии удается выявить минимальный рак с локализацией в центре, особенно у женщин с молочной железой больших размеров или с расположением опу-

холи на задней ее поверхности, ближе к ретромаммарному пространству.

Контрастная маммография применяется при выделениях из соска. В этих случаях контрастную жидкость вводят через слегка расширенный молочный проток. Для контрастной маммографии применяют также введение газа (кислород или углекислота) в паренхиму железы или в ретромаммарное пространство. На фоне просветления лучше выявляются тени опухолей. Метод противопоказан при гнойных процессах в области соска и в кистах. Контрастную маммографию следует выполнять лишь после микроскопического исследования выделений из соска.

Термография. В основе метода лежит возможность регистрации и преобразования инфракрасного излучения организма, а также видимое изображение распределения температур по поверхности кожи исследуемой области. Термография отличается высокой чувствительностью, абсолютно безвредна, позволяет быстро обследовать большие группы женщин. У отдельных больных при помощи термографии можно диагностировать клинически не определяемые и рентгеногегативные опухоли молочных желез. Точность термографической диагностики зависит от размера патологического очага молочной железы, при опухолях величиной более 3 см она составляет 95%.

Ультразвуковая диагностика основана на значительной разнице в поглощении ультразвука при норме, мастопатии и раке молочной железы, что дает возможность дифференцировать эти процессы.

Цитологическая диагностика заболеваний — одна из форм морфологического ис-

следования. Она широко используется в клинике. Материал для цитологического исследования может быть получен различными путями; наиболее распространенным и эффективным путем является пункция узловых образований, очагов уплотнения, опухолей молочной железы и лимфатических узлов. Цитологическому исследованию подлежат также выделения из сосков, соскобы с эрозированных поверхностей или отпечатков распадающейся язвы.

Диагностическую пункцию молочной железы выполняют тонкой иглой (диаметром не более 1 мм). Игла должна быть стерильная и сухая. Для насасывания материала из патологического очага применяют шприц. Пункцию производят в положении лежа. Важным условием успеха манипуляции является хорошая фиксация пунктируемого места. Диагностическая пункция показана при наличии узлового образования в молочной железе, при диффузной мастопатии — в случае подозрения на злокачественный процесс.

Методы оперативных вмешательств

Наиболее распространенными хирургическими вмешательствами при заболеваниях молочных желез являются секторальная резекция и при раке — операция Холстеда (радикальная мастэктомия).

Секторальную резекцию молочной железы осуществляют с помощью двух сходящихся полуовальных разрезов, идущих в радиальном направлении от края ареолы до основания железы. Патологический очаг должен быть

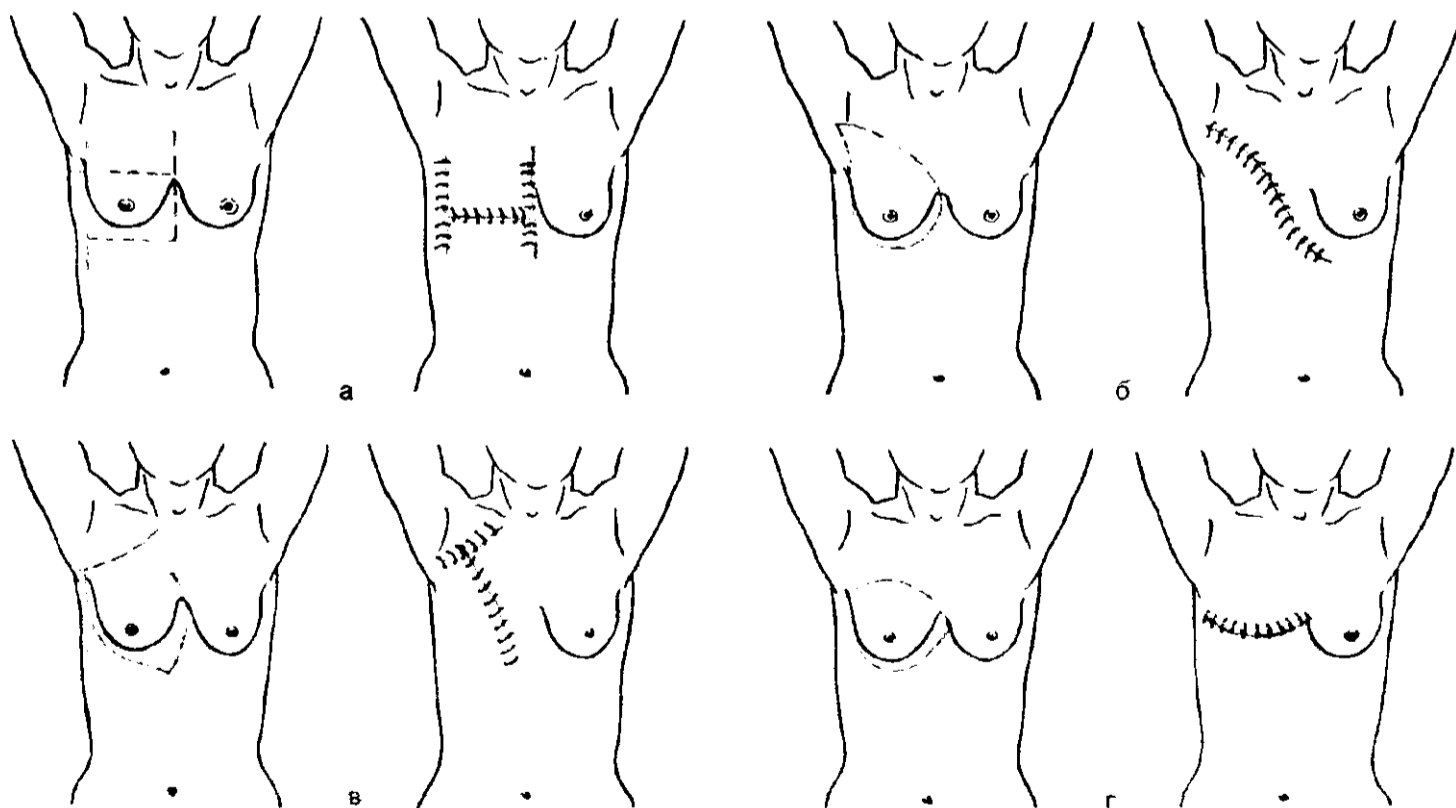


Рис. 12. Разрезы при радикальной мастэктомии.
а — по Беку; б — по Холстеду; в — по Орру; г — по Чейну.

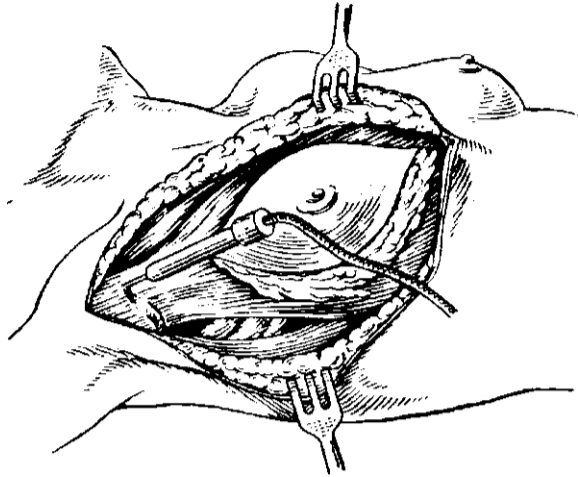


Рис. 13. Пересечение большой грудной мышцы.

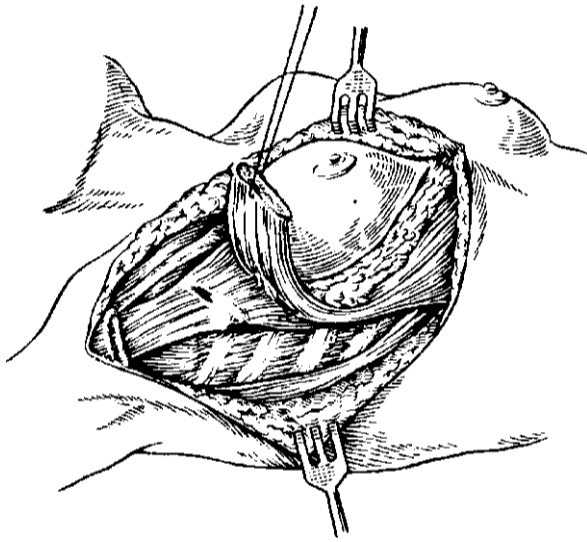


Рис. 14. Пересечение малой грудной мышцы.

в центре удаляемого сектора. Железистую кань иссекают до фасции большой грудной мышцы. Образовавшийся дефект тканей послойно зашивают наглухо без дренажей. Целесообразно по окончании операции наложить давящую повязку или предложить женщине надеть лифчик. Секторальную резекцию молочной железы чаще выполняют при узловых формах мастопатии или для срочного истологического исследования в целях определения истинной природы заболевания.

Радикальную мастэктомию применяют только при злокачественных опухолях молочной железы. Операцию начинают с кожного разреза. Наиболее часто выполняемые разрезы представлены на рис. 12. В настоящее время чаще используют поперечный разрез кожи по Чейну. Разрез удобен, так как при любой локализации опухоли может быть в центре удаляемой железы. В случае высокого расположения новообразования к поперечному

разрезу добавляют клиновидное рассечение кожи. Разрез Чейна обеспечивает хорошую функцию верхней конечности (он должен проходить по нижнему краю волосистой части подмышечной впадины) и с косметической стороны больше удовлетворяет женщин. Для абластичности операции разрез кожи проводят не менее чем на 5—6 см от края опухоли. После рассечения кожи края ее отпаривают кверху до ключицы, кнутри до средней линии грудины, книзу до реберной дуги, кнаружи на 4—5 см кзади от края широчайшей мышцы спины. Намечают границы удаляемого препарата, рассекают подкожную жировую клетчатку и фасцию, отделяют ключичную часть большой грудной мышцы и перерезают прикрепление последней к плечевой кости (рис. 13). Пересекают но-

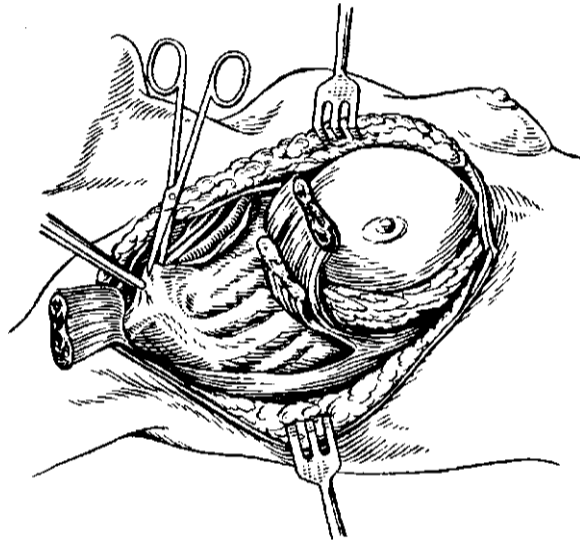


Рис. 15. Отделение клетчатки и лимфатических узлов от подкрыльцовой вены.

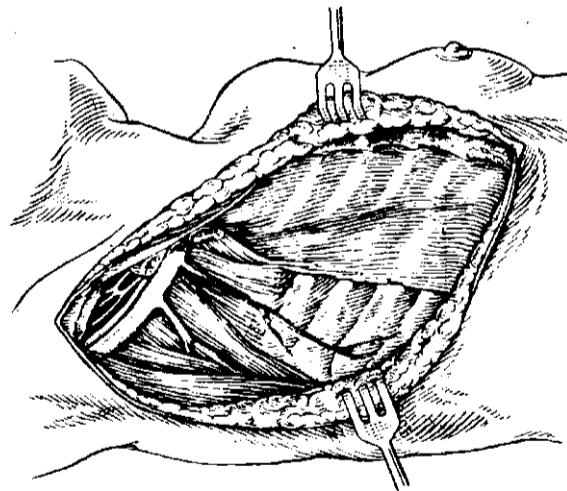

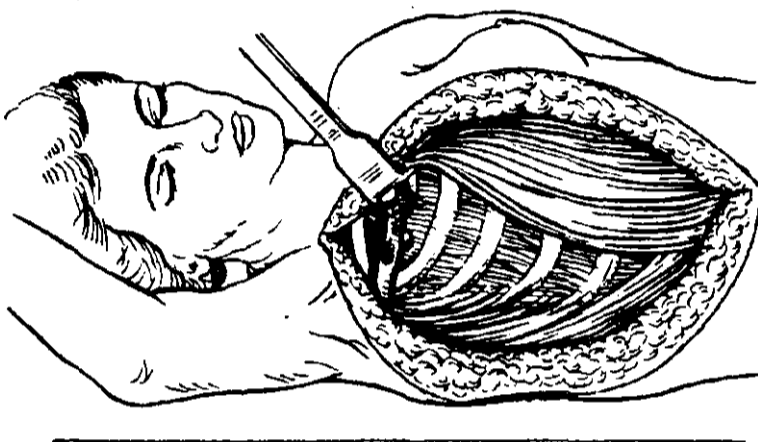


Рис. 16. Вид операционной раны перед зашиванием.



а



б

Рис. 17. Радикальная мастэктомия по Пэйти. а — молочная железа вместе с кожным лоскутом отсепарована кнаружи; б — общий вид после удаления молочной железы с малой грудной мышцей, подмышечной и подключичной клетчаткой.

перек малую грудную мышцу (рис. 14). Вскрывают влагалище подкрыльцовой вены и последовательно освобождают ее на участке от ключицы до уровня сухожилия широкой мышцы спины (рис. 15). Всю клетчатку, содержащую лимфатические узлы, сдвигают книзу, к молочной железе. Отслаивают волокна большой грудной мышцы от подлежащих ребер и межреберных мышц и препарат удаляют единым блоком (рис. 16). Кеггутовыми нитями подшивают малую грудную мышцу к грудной стенке. Через контррапертуры дренируют подмышечную область. Накладывают швы на кожу.

Радикальная мастэктомия по Пэйти. Вмешательство начинают так же, как операцию Холстеда. Поверхностную фасцию рассекают по средней линии грудины и вместе с железой отделяют от большой грудной мышцы до ее латерального края. Ассистент широким крючком поднимает кверху большую грудную мышцу. Медиальный и латеральный края малой грудной мышцы острым путем освобождают от фасции. Мышцу отсекают от клювовидного отростка лопатки и передней грудной стенки и низводят к общему операцион-

ному препарату, создавая свободный доступ к сосудисто-нервному пучку. Обнажение и освобождение сосудистого пучка подключичной, подмышечной и подлопаточной областей от лимфатических узлов и клетчатки выполняют аналогично операции Холстеда. Молочную железу с малой грудной мышцей, лимфатическими узлами и клетчаткой удаляют единым блоком (рис. 17).

Помимо этих операций, при раке молочной железы применяют *расширенную радикальную мастэктомию* с удалением парастеральных лимфатических узлов (подмышечно-грудинная мастэктомия).

Врожденные заболевания

Среди врожденных заболеваний чаще встречаются пороки развития и уродства.

Амастия — полное отсутствие молочных желез, чрезвычайно редкое уродство, одно- или двустороннее. Обычно сочетается с недоразвитием яичников или с другими уродствами. Одновременно с амастией иногда бывает и недоразвитие грудных мышц. Для восстановления формы железы делают пластические операции.

Ателия — врожденное отсутствие сосков. Также крайне редкий порок развития. Чаще наблюдается втянутый сосок, называемый пупковидным. Предложены различные способы для вытягивания соска; тяжелые степени умбиликации подлежат хирургическому лечению.

Аплазия, микромастия — недоразвитие молочных желез, может быть односторонним и двусторонним. Недоразвитые молочные железы оказываются функционально неполноценными.

Полителия, гипертелия — избыточное число сосков. Данный порок развития встречается чаще, чем предыдущие уродства. Иногда соски избыточно развиты и имеют ареолу. Описаны случаи многочисленных дополнительных сосков. Располагаются соски по так называемым молочным линиям. Чаще добавочной сосок находится под молочной железой у переходной складки. На сосках возможны папилломатозные расрастания или одиночная папиллома значительных размеров на ножке.

Лечение. Для профилактики рака рекомендуется добавочные соски и папилломатозные образования удалять.

Добавочные молочные железы (полимастия) могут располагаться также по молочным линиям. Чаще они бывают в подмышечных впадинах. Обычно добавочные молочные железы, будучи лишены выводных протоков и сформированного соска, не функционируют.

Лечение оперативное.

Гипертрофия молочных желез (гипермастия, макромастия) бывает обусловлена или массивным отложением жировой клетчатки, или истинной диффузной гипертрофией железистой ткани. От нее на данном этапе условно, поскольку не является истинным пороком развития молочной железы.

В зависимости от периода и условий развития различают три типа гипертрофии молочных желез — гипертрофия в детском возрасте, в период полового созревания и в период беременности.

Лечение макромастии может быть лекарственным или оперативным. Лекарственная терапия андрогенами малоэффективна. Хирургическое вмешательство состоит в частичной резекции или в полном удалении молочных желез. Гипертрофия молочных желез во время беременности требует только гигиенического ухода; если регрессия по окончании кормления грудью ребенка не наступает, следует ставить вопрос об оперативном лечении.

Мастит

Мастит — воспаление молочной железы.

Классификация. Чаще всего мастит развивается у кормящих матерей (82%), особенно у первородящих (65%) — лактационный мастит, но бывает и у беременных в последние недели перед родами и гораздо реже у девушек или женщин в климактерическом периоде (мастит в нефункционирующей молочной железе).

По клиническому течению различают острый и хронический мастит; последний разделяют на неспецифический и специфический. Выделяют следующие стадии острого мастита: серозного воспаления, инфильтративную, абсцедирования, гангренозную. В зависимости от локализации различают субареоларную (вблизи от ареолы соска), интрамаммарную (в толще железы) и ретромаммарную (позади молочной железы) формы мастита.

Этиология и патогенез. При остром мастите инфекция (в подавляющем большинстве стафилококк, чаще в чистом виде, реже в составе микробных ассоциаций) внедряется через ссадины, царапины, трещины области соска и распространяется лимфогенным, реже внутрипротоковым путем. Возможно также распространение инфекции гематогенным путем из эндогенных очагов инфекции.

Существенным патогенетическим фактором является нарушение оттока молока — лактостаз. Предполагаемыми моментами могут быть осложнения в послеродовом периоде, ослабление реактивности организма матери сопутствующими заболеваниями.

Патологическая анатомия. Воспалительный процесс может ограничиться млечными протоками, при прогрессировании процесса он переходит на железистую ткань. В стадии серозного воспаления она пропитывается серозным экссудатом с единичными скоплениями лейкоцитов вдоль сосудов. Далее развивается диффузная гнойная инфильтрация паренхимы железы, появляются мелкие очаги гнойной расплавления железистой ткани. При их слиянии формируются абсцессы, локализующиеся чаще всего субареоларно и интрамаммарно. Обширные тромбозы сосудов способствуют возникновению участков гангрены. Этот

процесс, прогрессируя, при несвоевременном лечении может захватить всю железу.

Диагностика. Серозная стадия характеризуется увеличением молочной железы, болью и болезненностью при пальпации. Контуры железы сохранены, кожа над молочной железой нормальной окраски. Имеются явления интоксикации — температура до 39°C, головная боль, нарушение сна и др.

В инфильтративной стадии молочная железа значительно увеличена. Кожа над областью воспаления гиперемирована. Пальпация железы резко болезненна, прощупывается инфильтрат с нечеткими границами. Температура тела 39—40°C, головная боль, бессонница, озноб, слабость. Иногда увеличены подмышечные лимфатические узлы, болезненные при пальпации.

Абсцедирующая стадия является результатом прогрессирования процесса при отсутствии эффекта от применяемой общей и местной терапии и характеризуется нарастанием всех клинических явлений и формированием гнойных полостей. Появляется флюктуация.

При флегмонозной стадии молочная железа увеличена, пастозна, кожа гиперемирована, блестяща, иногда с цианотичным оттенком. Определяются резкое расширение подкожных вен и нередко явления лимфангита. Сосок чаще втянут. Процесс захватывает всю или значительную часть железы. При пальпации определяют пастозность и флюктуацию в нескольких участках железы.

Общее состояние больной тяжелое, температура 38—40°C, язык и губы сухие; жалобы на бессонницу, головную боль, отсутствие аппетита.

Гангренозная фаза мастита — запущенная форма заболевания, является результатом или позднего обращения больных к врачу, или тромбоза и застоя в сосудах молочной железы. Крайне тяжелое состояние больных объясняется резко выраженными местными и общими симптомами.

Хронический неспецифический мастит встречается редко. Возникает он после длительного нерационального местного применения антибиотиков в острой стадии заболевания. Состояние больных удовлетворительное, температура субфебрильная, иногда нормальная. Молочная железа несколько увеличена, в ней пальпируется плотный (хрящевидной плотности) малоблезненный инфильтрат, не спаянный с кожей. Кожа над инфильтратом слегка гиперемирована. Иногда пальпируются увеличенные подвижные, малоблезненные регионарные лимфатические узлы.

Лечение. *Консервативное лечение* применяют в серозной и инфильтративной фазах заболевания. Следует предупредить застой молока и венозный застой (приподнять молочную железу при помощи косынки или повязки). Антибиотикотерапия, ретромаммарные новокаиновые блокады с раствором антибиотиков, физиотерапия (ультрафиолетовое облучение, УВЧ, соллюкс), иммунотерапия (анатоксин, гамма-глобулин), общеукрепляющая терапия.

Производят посевы молока (определение возбудителя, его чувствительности к антибиотикам) и по их результатам корректируют антибиотикотерапию. Одновременно с лечением мастита продолжают лечение трещин.

Хирургическое лечение показано в абсцедирующей, флегмонозной и гангренозной фазах мастита. Операцию следует производить под общим обезболиванием и всегда в условиях стационара.

Разрез длиной 7—10 см производят в радиальном направлении, не доходя на 2—3 см до ареолы соска. Пальцем, введенным в полость гнойника, разделяют тяжи и перемычки. При затруднении опорожнения гнойника из одного разреза надо сделать второй разрез (иротивоотверстие). Явно некротизированные ткани иссекают. Операцию заканчивают дренированием гнойной полости, предпочтительнее активным. При ретромаммарной локализации гнойника производят овальный разрез под железой и дренируют полость. При особых формах мастита (гингрена всей железы, присоединение гнилостной инфекции) производят ампутацию железы.

В послеоперационном периоде продолжают антибактериальную терапию с учетом чувствительности микрофлоры, иммунотерапию, при выраженной интоксикации — дезинтоксикационную терапию. Местное лечение — в соответствии с принципами лечения гнойных ран.

Кормление грудью допускается при серозной и инфильтративной стадиях мастита. При появлении в молоке видимого на глаз гноя, а также в тех случаях, когда консервативными мероприятиями оборвать прогрессирование воспалительного процесса невозможно, тем более после вскрытия гнойников, надо сразу прекратить кормление и принять меры для прекращения лактации. Молочные железы туго бинтуют, назначают препараты камфоры; матери резко ограничивают суточный прием жидкости.

При хроническом мастите иссекают инфильтрат в пределах здоровых тканей с обязательным гистологическим исследованием.

Дисгормональные гиперплазии молочной железы

Нейрогормональные связи молочной железы разнообразны и сложны. В течение многих лет жизни функциональное и морфологическое состояние молочной железы меняется в зависимости от возраста, беременности и лактации. Дисгормональные гиперплазии — это пролиферативные изменения железистой ткани самого разнообразного характера. В ряде случаев пролиферирование пролиферативных процессов может привести к развитию рака. Дисгормональные дисплазии принято объединять названием «мастопатия».

Классификация. Международная гистологическая классификация пролиферативных процессов в молочной железе:

А. Доброкачественные дисплазии молочной железы.

- I. Киста;
 - а) простая киста;
 - б) папиллярная киста.
- II. Аденоз.
- III. Правильная типичная пролиферация эпителия протоков или долек.
- IV. Эктазия протока.
- V. Фибросклероз.
- VI. Гинекомастия.
- VII. Другие неопухольевые пролиферативные процессы.

Б. Доброкачественные опухоли (или внешне доброкачественные).

- I. Аденома железы.
- II. Аденома соска.
- III. Папиллома протока.
- IV. Фиброаденома:
 - а) околопротоковая фиброаденома;
 - б) внутрипротоковая:
 - 1) простой тип; 2) клеточная внутрипротоковая фиброаденома.
- V. Доброкачественные опухоли мягких тканей.

На основании клинических признаков мастопатии делят на узловые и диффузные. Узловая форма особо опасна переходом в рак.

Диагностика. При диффузных мастопатиях определяют разлитое уплотнение по всей железе или чаще в верхненаружном квадранте; отдельные мелкие, как дробинки, плотноэластической консистенции образования указывают на преобладание кистозных элементов. При узловой форме мастопатии определяют уплотнение чаще с гладкой поверхностью, болезненное при пальпации. Регионарные лимфатические узлы при этом не увеличены.

Лечение узловых форм мастопатии и доброкачественных опухолей может быть только оперативным. Удаляют сектор молочной железы и производят срочное гистологическое исследование. Перед началом операции следует предупредить больную о возможном расширении объема хирургического вмешательства.

Диффузные формы мастопатии подлежат консервативной терапии. Необходимы нормализация половой жизни и устранение патологии женской половой сферы. Для лечения рекомендуют применять микройодтерапию. Больным назначают 0,25 % раствор йодида калия по 1 столовой ложке 3 раза в день после еды в межменструальном периоде. Лечение непрерывное в течение года и более. Необоснованное прекращение схемы вызывает у большинства женщин рецидив заболевания. При резко выраженной диффузной мастопатии, тем более со стойким болевым синдромом, у женщин старше 45 лет можно прибегнуть к лечению андрогенами. Назначают метилтестостерон в таблетках по 25 мг ежедневно или тестобромлецит по 1 таблетке 2 раза в день на протяжении 2 мес.

Женщины с мастопатией подлежат постоянному врачебному наблюдению.

Гинекомастия — дисгормональная гиперплазия молочных желез у мужчин. Морфологически в молочных железах наблюдаются те же изменения, что при мастопатии у женщин, однако в отношении мужчин термин «мастопатия» не принят.

Диагностика. Клинически определяется увеличение одной или обеих молочных желез, часто сопровождающееся умеренными болевыми ощущениями. Нередко единственная жалоба пациентов — косметический дефект. Различают диффузную и узловую форму гинекомастии. Диагноз может быть подтвержден рентгеномаммографией. В сомнительных случаях при узловых формах обязательно производят пункционную биопсию.

Лечение. При юношеской гинекомастии, наблюдающейся в период полового созревания, специального лечения не требуется. Рекомендуется общеукрепляющее лечение. Необходимо исключить заболевания, при которых **гинекомастия** является одним из симптомов (заболевания яичка, щитовидной железы, хронические воспалительные процессы в легких). Гинекомастия у мужчин среднего возраста плохо поддается лечению. Необходимо исключить заболевания печени, желудка. Гормонотерапию (андротены) назначают после консультации с урологом. Гинекомастия у стариков в 90% случаев связана с андрогенной недостаточностью. Необходимо исключить аденому предстательной железы, хроническое заболевание легких. Показана гормонотерапия.

Хирургическое лечение осуществляют при узловой гинекомастии во всех случаях, а при диффузной — при наличии жалоб. Железу удаляют, сохраняя сосок и ареолу.

Рак молочной железы

Частота. Рак молочной железы в настоящее время является одной из наиболее частых форм злокачественных опухолей у женщин. Согласно большинству статистик рак молочной железы занимает второе-третье место среди всех злокачественных заболеваний.

Классификация рака по стадиям необходима для составления плана лечения, унификации методов терапии, единообразного учета и оценки отдаленных результатов терапии.

Существует две основные классификации рака молочной железы; отечественная классификация с учетом 4 стадий рака молочной железы и классификация по системе TNM.

Согласно *отечественной классификации* различают 4 стадии рака молочной железы.

Стадия I; опухоль имеет диаметр менее 3 мм, располагается в толще железы, не переходит на окружающую клетчатку и кровеносные сосуды и не имеет метастазов в регионарных лимфатических узлах.

Стадия II: а) диаметр опухоли до 5 см; она переходит на подкожную клетчатку, давая симиотомы связи с кожей, но не сопровождается метастазами в регионарные лимфатические узлы; б) диаметр опухоли до 5 см, но установлено поражение одиночных подмышечных лимфатических узлов.

Стадия III: а) опухоль превышает в наибольшем диаметре 5 см, прорастает кожу или проникает в подлежащий фасциально-мышечный слой, но не имеет метастазов в лимфатических узлах; б) опухоль независимо от размеров имеет множественные метастазы в подмышечных или подключичных лимфатических узлах; в) опухоль независимо от размеров имеет метастазы в надключичных или парастернальных лимфатических узлах.

Стадия IV: опухоль поражает большую часть молочной железы и сопровождается диссеминацией в коже или изъязвлением, либо опухоль независимо от размеров плотно сращена с грудной стенкой; имеет отдаленные метастазы.

Система TNM учитывает 3 фактора: опухоль — T, поражение лимфатических узлов — N и наличие отдаленных метастазов — M. Точно сопоставить отечественную классификацию и классификацию по системе TNM трудно. Примерное сопоставление: I и IIa стадии соответствует T1—2N0M0, IIb стадии — T1—2N1M0, III стадии — любые значения T при N2—3M0, IV стадии — любые значения T и N при наличии M. Окончательная стадия рака определяется после операции.

Особое место занимает преинвазивная неинфильтрирующая форма рака — карцинома *in situ*, относящаяся к ранней онкологической патологии. Карцинома *in situ* характеризуется атипичной пролиферацией эпителия с гиперхроматозом ядер и фигурами митоза.

Диагностика. Рак молочной железы — рак видимый, осязаемый. В то же время, по наблюдениям многих лечебных учреждений, число больных с I стадией рака молочной железы не превышает 20%.

Путь выявления рака молочной железы различны. Подавляющее число женщин (81,5%) обнаруживают опухоль у себя сами. Чаще всего это уже II и III стадии рака. В поликлиниках врачами общей лечебной сети рак установлен у 10% больных. При помощи флюоромаммографии он заподозрен у 6,4%. Профилактические осмотры позволили только в 2,1% наблюдений установить рак.

Задача современной онкологии — выявление в *первую* очередь малых форм рака. Для этого необходимо постоянно проводить ряд организационных мероприятий: санитарное просвещение населения, обучение женщин самообследованию молочных желез, высокая организация комплексных профилактических осмотров, создание специальных диагностических центров в амбулаторно-поликлинической сети.

Главное в выявлении малых форм рака

молочной железы — тщательное квалифицированное обследование женщин.

Диагноз рака устанавливают в первую очередь на основании осмотра молочной железы. Симптом морщинистости кожи, симптом площадки, умбиликации, втяжение соска, асимметрия стояния молочных желез, отек молочной железы дают основание думать о раке. Пальпация молочной железы и регионарных лимфатических узлов выявляет плотную опухоль, возможную фиксацию железы к грудной стенке и увеличение лимфатических узлов.

Уточняющими и дополняющими клинический диагноз могут быть маммография и цитологическое исследование пунктата опухоли железы и лимфатических узлов. Если при помощи этих исследований достоверный диагноз не установлен, необходимо хирургическое вмешательство — удаление сектора молочной железы. Срочное гистологическое исследование помогает установить точный диагноз.

Лечение осуществляют местно-регионарным воздействием (операция, лучевая терапия) и общим (системная химиотерапия, гормонотерапия) с учетом стадии болезни.

Преинвазивная — неинфильтрирующая форма рака — карцинома *in situ*. Лечение оперативное — секторальная резекция молочной железы. До операции у этих больных диагностируется узловая мастопатия, и произведенная секторальная резекция является для них радикальным вмешательством.

Стадия I (T1N0M0). Хирургическое лечение — операции Холстеда, Пэйти. При внутренней и центральной локализациях опухоли показана расширенная радикальная мастэктомия с парастернальной лимфаденэктомией.

Стадия IIa (T2N0M0) — лечение такое же, как и при I стадии.

Стадия IIb (T1—2N1M0). Лечение комбинированное: предоперационная дистанционная гамма-терапия, а затем радикальная мастэктомия. При медиальной и центральной локализациях расширенная мастэктомия. В тех случаях, когда хирургическое вмешательство проводят по поводу I или IIa стадий, а при гистологическом изучении в операционном препарате обнаруживают 1—2 лимфатических узла, пораженных метастазами, в послеоперационном периоде проводят лучевое воздействие на зоны регионарного метастазирования или системную химиотерапию.

Стадия IIIa (T3N0M0). Лечение комбинированное: предоперационная лучевая терапия, а затем оперативное вмешательство, которое при соответствующих показаниях (у женщин в периоде перед менопаузой или во время нее) дополняют химиогормонотерапией.

Стадия 1116 (T2—3N1—2M0). Лечение комплексное, включающее предоперационную лучевую терапию, операцию и последующую химиогормонотерапию. Овариэктомия и радикальную мастэктомию можно делать одновременно.

Стадия IIIb (T1—3N3M0). Ведущее терапевтическое воздействие у этой группы больных, у которых поражены метастазами и на д-

ключичные лимфатические узлы, — лучевая и химиогормонотерапия, оvariэктомия. Вопрос об операции решается индивидуально с учетом распространенности процесса и эффективности предыдущей терапии.

Стадия IV (T0—4N0—3M1). Лечение первичной опухоли и метастазов паллиативное — химиогормоно- и лучевая терапия. Наиболее целесообразно начинать его с оvariэктомии у менструирующих женщин и находящихся в менопаузе до 5 лет. После удаления яичников лечение продолжают глюкокортикоидами и андрогенами. У женщин, находящихся в продолжительной менопаузе, можно применить эстрогены. Лучевую терапию на первичную опухоль и зоны регионарного метастазирования проводят в высоких дозах. Кроме того, необходима системная полихимиотерапия в виде периодических курсов неоднократно. Гормонотерапию продолжают в течение неопределенно долгого времени, практически всю жизнь больной.

Простую мастэктомию (удаление только железы — без грудных мышц и подмышечной клетчатки) выполняют в сугубо паллиативных целях — при изъязвленных и кровоточащих опухолях. При остротекующих «воспалительных» формах (рожеподобных, маститоподобных и панцирных) проводят только консервативное лечение — химиогормоно-лучевое и симптоматическое (овариэктомия).

При двустороннем поражении молочных желез раком и отсутствии метастазов в регионарных лимфогенных областях, т. е. в случаях билатеральных синхронных опухолей молочных желез, возможно выполнение односторонней двусторонней мастэктомии. Наиболее целесообразно применение поперечного разреза с иссечением участка кожи и фасции, соединяющих оба органа. При распадающихся опухолях также возможна одномоментная двусторонняя мастэктомия с паллиативными целями.

При метакронно развившихся опухолях молочных желез план лечения избирают в зависимости от стадии поражения второй молочной железы.

Хирургическое вмешательство является доминирующим в лечении больных раком молочной железы. Характер операции зависит от распространенности процесса.

Лучевое лечение выполняют на гамма-терапевтических аппаратах, линейных ускорителях, бетатронах. Предоперационная гамма-терапия состоит из одновременного и ежедневного облучения всей молочной железы и зон регионарного лимфооттока. Используют 4 поля. Суммарная поглощенная доза составляет 40—45 Гр.

Предоперационное облучение показано при метастазах в регионарных коллекторах и при больших размерах опухоли (стадии ПБ. III). Послеоперационную лучевую терапию выполняют больным с метастазами, выявленными при изучении операционного препарата.

Гормонотерапию проводят больным с распространенным раком молочной железы (ста-

дни III—IV). Овариэктомию выполняют женщинам в возрасте 30 лет и старше, а также в менопаузе до 5 лет. После удаления яичников с целью подавления функции надпочечников назначают кортикостероиды. Прием их должен быть длительным и под постоянным контролем онколога.

Воздействие на гипофиз и надпочечники (хирургическое или лучевое) используют при далеко зашедших формах опухоли в специализированных онкологических учреждениях. Для гормонотерапии применяют андрогенные, эстрогенные, кортикостероидные синтетические препараты, а также прогестины как в отдельности, так и в комбинации между собой.

Химиотерапия. Для достижения онкологического эффекта необходимо проведение нескольких последовательных курсов (не менее 3—4) с интервалом 6—8 нед. Иногда применяют поддерживающую химиотерапию в сроки от 9—12 нед.

Противоопухолевую лекарственную терапию необходимо сочетать со стимуляцией гемопоэза или в процессе лечения, когда возникает необходимость в срочной гемостимуляции, или по окончании очередного курса.

Прогноз. Успешное лечение возможно только при малых по размеру формах рака молочной железы. Наблюдения, проведенные в МНИОИ им. П. А. Герцена, показали, что при наличии только одного опухолевого узла размером до 2 см 92,5% женщин живут 5 лет и более без дальнейшей генерализации. При опухоли до 0,5 см только после хирургического вмешательства все женщины здоровы в продолжение длительного времени.

Рак молочной железы у мужчин встречается редко. Среди всех злокачественных опухолей составляет 0,1%. Несмотря на малые размеры молочной железы, что облегчает диагностику, у мужчин чаще встречается рак II и III стадий; I стадия составляет 25—27%.

Лечение рака в ранних стадиях (I и IIa) с использованием только радикальной мастэктомии обеспечивает 5-летнюю выживаемость в среднем 90% больных. При распространенном процессе применение комбинированной и комплексной терапии излечивает не более 45% заболевших со сроком наблюдения 5 лет.

Рак Педжета (болезнь Педжета) относится к редким формам рака молочной железы. Это своеобразная форма рака, протекающая в виде поражения соска и ареолы. По данным МНИОИ им. П. А. Герцена, больные раком Педжета составили 1,8% от общего числа больных раком молочной железы.

Диагностика. Заболевание начинается с поражения соска, реже ареолы; появляются шелушение, трещины, эрозии с мокнущей поверхностью. Процесс может существовать долго, не поддаваясь обратному развитию. В дальнейшем, иногда через несколько лет, появляется раковый узел в ткани молочной железы, обычно не связанный с поражением

кожи. На стадии шболевания, проявляющейся только поражением кожи, лимфогенное метастазирование развивается сравнительно редко.

Первичная диагностика рака Педжета в 62% по данным МНИОИ им. П. А. Герцена, бывает ошибочной прежде всего в связи с тем, что практические врачи недостаточно осведомлены о существовании этой формы рака. Чаще всего при болезни Педжета ставят диагноз экземы, дерматита, с которыми и следует в первую очередь проводить дифференциальный диагноз. Помимо этого, требуется дифференциальный диагноз с туберкулезом молочной железы, первичным шанкром, болезнью Бовена, аденомой соска.

Лечение такое же, что и при других формах рака.

Редкие заболевания молочных желез

Туберкулез молочной железы по отношению к раку составляет менее 1%. В наблюдениях МНИОИ им. П. А. Герцена за 32 года (1945—1976) среди больных с первично операбельным раком молочной железы было 18 человек с туберкулезом (0,48%). Они были направлены с диагнозом рака молочной железы.

Диагностика. Болезнь распознается трудно. Туберкулез молочной железы имеет четыре формы: узловую, склерозирующую, натечную и язвенно-свищевую. При узловой и склерозирующей формах чаще ставят диагноз рака. Морфологическое исследование устанавливает окончательный диагноз.

Лечение противотуберкулезное; у отдельных больных молочная железа подлежит удалению.

Сифилис молочной железы в настоящее время практически не встречается. В конце XIX века поражение молочной железы составляло 5% экстрагенитального сифилиса. Чаще поражается сосок, и заболевание принимают за начальную форму рака Педжета. Серологические реакции и микроскопическое исследование устанавливают диагноз. Лечение специфическое.

Эхинококк молочной железы описан за последние годы в отечественной литературе у 9 больных. Заражение происходит гематогенным путем. Киста медленно увеличивается; возможно ее нагноение. Поражение других органов (легкие, печень) облегчает диагноз. Лечение хирургическое.

Саркома молочной железы встречается реже рака, составляя до 2% всех опухолей железы. Разнообразие гистологического строения обуславливает характер и темп роста, а также распространение опухоли и ее клиническое течение. Некоторые виды сарком дают метастазы в регионарные лимфатические узлы.

Лечение хирургическое. При всех видах сарком необходима радикальная мастэктомия.

Глава VI

ГРУДНАЯ КЛЕТКА

Общие вопросы диагностики повреждений грудной клетки

Симптомагика. Симптомы травматических повреждений груди подразделяются на общие, местные и специфические. Общими симптомами являются признаки нарушения дыхания и кровообращения, связанные с повреждением каркаса грудной клетки, а также шок и кровопотерей. К местным симптомам относят боль, наружное кровотечение, признаки переломов костей (патологическая подвижность, крепитация). Наибольшее значение в распознавании повреждений груди имеют специфические синдромы и симптомы: подкожная эмфизема, пневмоторакс, гемоторакс.

Подкожная эмфизема — одно из довольно частых проявлений раневого пневмоторакса. Находящийся в плевральной полости воздух проникает через поврежденный плевральный листок в подкожную клетчатку и распространяется по ней на грудную клетку, шею, лицо. Отчетливо видна характерная припухлость, при пальпации слышен своеобразный хруст, вызываемый перемещением воздушных пузырьков, при перкуссии — высокий тимпанический звук.

Пневмоторакс, возникающий при травме груди, может быть закрытым (воздух, скопившийся в плевральной полости, не сообщается с атмосферным) и открытым (через

отверстие в грудной стенке атмосферный воздух свободно попадает в плевральную полость). Открытый пневмоторакс может быть клапанным (напряженным), когда на вдохе воздух засасывается в плевральную полость, а на выдохе не выходит обратно.

При *открытом пневмотораксе* атмосферный воздух, проникая в плевральную полость, воздействует на рецепторные зоны плевры, усугубляя расстройства дыхания и кровообращения. Легкое сжимается, его жизненная емкость уменьшается. Происходит смещение средостения в сторону неповрежденной половины грудной клетки и при дыхательной экскурсии его баллотирование. Это приводит к смещению сердца и аорты, перегибу и сдавлению крупных кровеносных сосудов, бронхов (рис. 18).

Клапанный пневмоторакс протекает преимущественно по инспираторному типу и может быть наружным и внутренним. Наружный клапанный пневмоторакс возникает тогда, когда мягкие ткани грудной клетки, через которые проходит раневой канал, начинают действовать как клапан: при вдохе они смыкаются, воздух *свободно* поступает в плевральную полость, при выдохе края раны смыкаются и препятствуют его выходу. Внутренний клапанный пневмоторакс чаще бывает при лоскутной ране легкого с одновременным повреждением достаточно крупного бронха. В этих случаях воздух поступает в

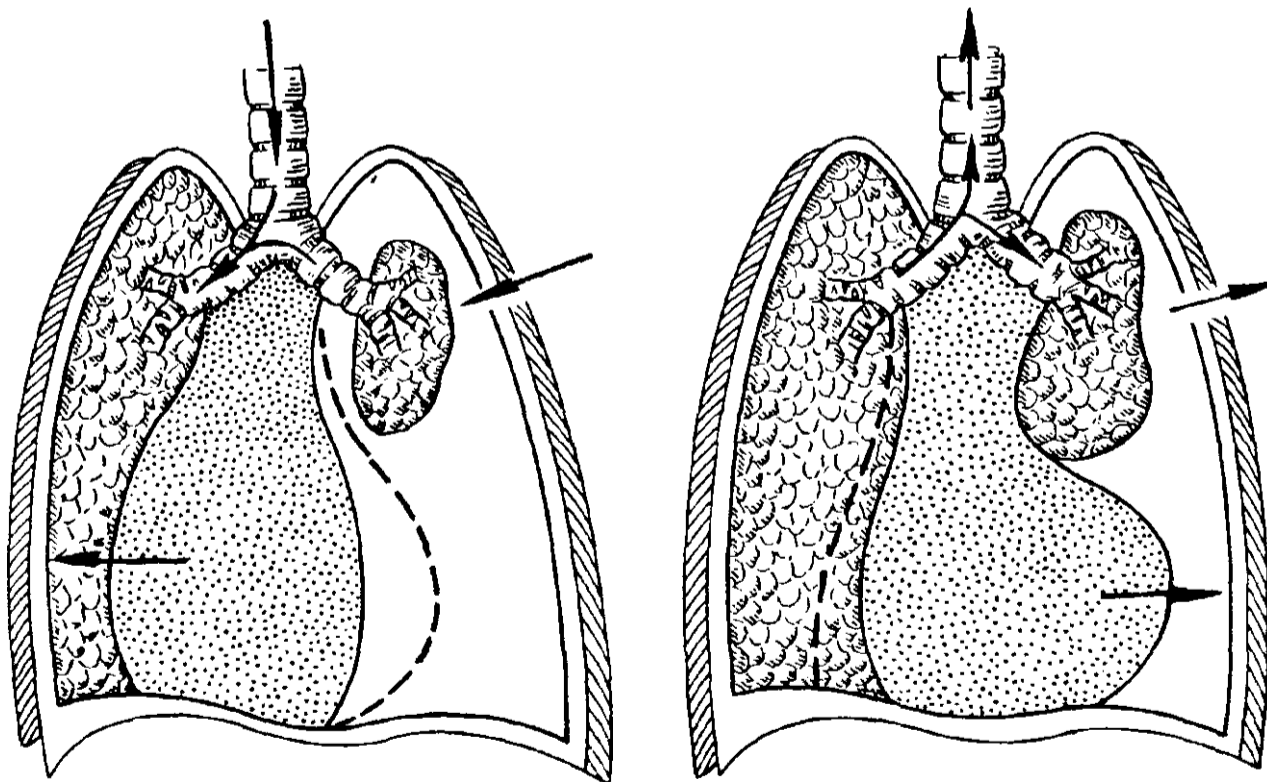


Рис. 18. Схема парадоксального дыхания и смещения средостения при открытом пневмотораксе.

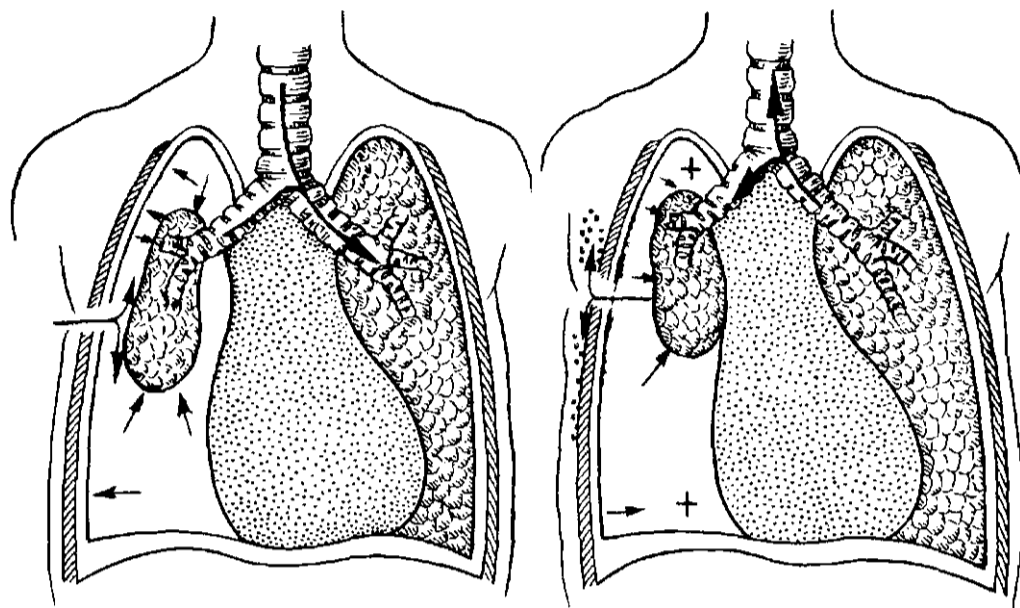


Рис. 19. Схема наружного клапанного пневмоторакса.

плевральную полость, но при выдохе путь для его выхода оказывается закрытым легочным лоскутом. Каждый последующий вдох увеличивает количество воздуха в плевральной полости, повышая в ней давление. Возникает грозная картина прогрессирующего пневмоторакса (рис. 19).

При закрытом пневмотораксе, если не возник клапанный механизм, все нарушения обычно менее выражены. Отверстие, через которое первоначально поступает в плевральную полость некоторое количество воздуха из раны легкого, быстро закрывается кровяным сгустком. Вследствие этого количество воздуха в плевральной полости остается неизменным в обеих фазах дыхания, а смещение и колебание средостения незначительны.

Гемоторакс — излияние крови в плевральную полость. Различают малый гемоторакс, когда объем излившейся крови не превышает 500 мл (уровень жидкости ниже угла лопатки); средний — объем крови до 1000 мл (уровень жидкости достигает угла лопатки); большой — объем крови свыше 1000 мл (жидкость занимает всю или почти всю плевральную полость). Любой гемоторакс может быть продолжающимся кровотечением. В зависимости от наличия инфекции в плевральной полости говорят об инфицированном гемотораксе. Если кровь свернулась, гемоторакс называют свернувшимся. При наличии в плевральной полости одновременно и воздуха, и крови (жидкости) последняя образует горизонтальный уровень. Такое состояние называется **гемопневмотораксом**.

Данные объективного исследования. **Осмотр** позволяет выявить характер дыхания, его частоту, симметричность участия в дыхании (рудной сиски, фломшню участки грудной стенки, наличие ран и т. п.

Пальпация грудной стенки дает возможность в ряде случаев установить или уточнить причину *болевого* синдрома, выявить или подтвердить наличие подкожной эмфиземы, определить интенсивность голосового дрожания.

При **перкуссии** укорочение звука свидетельствует о наличии жидкости в плевральной полости, ателектаза легкого, массивных инфильтративных процессах в легких. Тимпанит характерен для пневмоторакса.

При **аускультации** отмечают отсутствие или ослабление дыхания. Воспалительные и инфильтративные процессы проявляются при аускультации различными хрипами, шумом трения плевры и др.

Диагностические методы. **Рентгенологическое исследование** — один из основных методов диагностики повреждений груди. Исследование начинают с рентгенографии, которую выполняют в прямой и боковой проекциях, в положении больного стоя, лежа на спине или на боку. Основными рентгенологическими симптомами повреждения легких являются подкожная и межмышечная эмфизема (светлые полосы газа в мягких тканях грудной клетки), пневмо- или гидроторакс, различные изменения бронхолегочной структуры.

При пневмотораксе определяют газ в плевральной полости, поджимающий легкое к корню. При большом или напряженном пневмотораксе тень средостения смещается в противоположную сторону. При гемотораксе за счет смещения средостения в сторону поражения. Пневматизация легкого на этой стороне несколько снижена. Смещение средостения выявляют только при большом гемотораксе. При исследовании больного в вертикальном положении в случаях гемопневмоторакса оп-

ределяют горизонтальный уровень жидкости. При отсутствии воздуха кровь в плевральной полости образует косой уровень, как при плеврите.

Пункция плевральной полости. Показанием к диагностической плевральной пункции при травме служит предполагаемое наличие в плевральной полости газа (воздуха) или жидкости (кровь, экссудат). Для удаления воздуха пункцию производят во втором межреберье по срединноключичной линии (в положении больного сидя) или пятом—шестом межреберье по среднеподмышечной линии (в положении больного лежа на здоровом боку). Для удаления жидкости или крови пункцию производят в шестом—седьмом межреберье между средней и задней подмышечной линией (в положении сидя) или ближе к задней подмышечной линии (в положении лежа). Пункцию производят по верхнему краю ребра (во избежание повреждения межреберных сосудов).

Перед проколом париетальной плевры целесообразно создать в шприце разрежение, что обеспечивает своевременный контроль поступления в шприц плеврального содержимого.

Используя пробу Петрова, при пункции можно дифференцировать стерильный и инфицированный гемоторакс: полученный пунктат разводят дистиллированной водой в 5 раз; при отсутствии инфекции после гемолиза эритроцитов жидкость остается окрашенной в красный цвет и сохраняет прозрачность, при наличии инфекции она бывает мутной.

Судить о прекращении кровотечения в плевральную полость можно с помощью пробы Рувилуа—Грогуара: если полученная при плевральной пункции кровь свертывается в шприце или пробирке, кровотечение продолжается; если кровь не свертывается, кровотечение прекратилось или продолжается крайне медленно.

Торакоскопия показана при закрытых повреждениях, осложненных травматическим пневмотораксом, для уточнения характера повреждения и выбора рациональной лечебной тактики.

Методы хирургического лечения

Блокады. *Спирт-новокаиновая блокада* мест переломов ребер показана при переломе III—V ребер, активно участвующих в акте дыхания. Состав спирт-новокаиновой смеси: раствор новокаина 2% 8 мл; спирт этиловый 96% 2 мл. Примерно на 3—5 см кзади от места перелома, ближе к нижнему краю ребра, вкалывают иглу до упора в кость. Затем конец иглы смещают книзу, углубляют на 3—4 мм, переводят иглу в горизонтальное положение, продвигают еще на 2—3 мм и непосредственно под край ребра вводят 2—3 мл смеси.

Паравerteбральная новокаиновая блокада показана при множественных переломах ребер. На расстоянии 3—4 см от задней

срединной линии вкалывают иглу и продвигают ее до верхнего края ребра или поперечного отростка. Затем иглу частично извлекают, немного отклоняют кнаружи от средней линии, продвигают по направлению к позвоночному столбу и вводят 10—15 мл 0,5% раствора новокаина.

Шейная вагосимпатическая блокада по Вишневскому показана при травматическом плевропульмональном шоке. Пострадавшего укладывают на спину, голову поворачивают в сторону, противоположную блокаде. Иглу вкалывают на границе верхней и средней трети заднего края грудиноключично-сосцевидной мышцы, выше пересечения ею наружной яремной вены. Иглу медленно проводят вглубь несколько кнутри и кверху. По ходу продвижения иглы вводят небольшое количество 0,25% раствора новокаина, после достижения иглой позвонка вводят 35—50 мл раствора,

Загрудинная блокада показана при переломах грудины. Согнутую под углом 90° инъекционную иглу (длина согнутой части около 5 см) вкалывают в области яремной вырезки грудины и проводят по ее задней поверхности на 4—5 см. Вводят до 80 мл 0,5% раствора новокаина.

Дренирование плевральной полости показано при напряженном или не купируемом пункциями пневмотораксе. После обезболивания (местная анестезия раствором новокаина) в месте предполагаемого торакоцентеза (второе межреберье по средней ключичной линии при пневмотораксе, пятое—шестое межреберье по задней подмышечной линии при жидком содержимом) скальпелем надсекают кожу на протяжении 1—1,5 см. Через разрез кожи в плевральную полость проводят троакар. Стilet извлекают, а через гильзу троакара вводят на глубину 8—10 см дренажную трубку с несколькими (2—3) окончатными отверстиями на конце. При отсутствии троакара введение дренажной трубки в плевральную полость можно осуществить с помощью кровоостанавливающего зажима. Дренажную трубку фиксируют к коже шелковым швом после ушивания раны и соединяют с аспирационной системой.

Торакотомия. Для свободы манипуляций в грудной полости производят широкую торакотомию по ходу межреберья без пересечения костной части ребер. Выбор доступа зависит от локализации входного отверстия на грудной клетке. Наиболее удобным является типичный боковой разрез по четвертому—пятому межреберью. У женщин он окаймляет снизу молочную железу и доходит до задней подмышечной линии. Производят торакотомию при продолжающемся кровотечении, прежде всего обнаруживают источник кровотечения и быстро осуществляют гемостаз. При завершении вмешательства плевральную полость дренируют через восьмое—девятое межреберье по задней аксиллярной линии.

Фиксация ребер с помощью пластмассовой шины. Пластины и полистирола толщиной несколько миллиметров со сквозными отвер-

сгиями погружают на несколько минут в горячую воду, после чего ее моделируют по форме грудной клетки. Последующее погружение пластины в холодную воду выпивает за твердение с сохранением приданной формы. Под местной анестезией в средней части флотирующего участка с помощью большой полуовальной хирургической иглы прочной нитью в двух-трех межреберьях прошивают кожу, подкожный жировой слой и межреберные мышцы (внеплеврально, слегка «скользя» иглой по верхнему краю ребра) и фиксируют этими швами шину. Удаляют шину через 2—3 нед.

Скелетное вытяжение за грудину накладывают при флотации переднего участка грудной стенки (перелом ребер справа и слева от рудны). Под местной анестезией с помощью специальной иглы проводят вокруг грудины (с проколом кожи справа и слева от нее) тонкую стойкую к коррозии проволоку, концы которой связывают над распоркой (длина распорки соответствует ширине грудины) и перекидывают через блок. Вытяжение осуществляют грузом 2—3 кг в течение 2-3 нед.

Экстраплевральный остеосинтез ребер производят при относительно удовлетворительном состоянии пострадавшего с окончатом переломом ребер и флотацией. При положении больного на здоровом боку производят продольный разрез над областью окончатого перелома. Обнаружив пальпаторно место перелома ребер, раздвигают над ним мышечные волокна и сшивают ребро аппаратом СГР-20 или СРКЧ-22. Сшивание по двум линиям даже половины сломанных ребер обеспечивает хорошую, фиксацию флотирующего сегмента.

Закрытые повреждения грудной клетки

Повреждения груди делят на открытые и закрытые; закрытые травмы груди — на травмы с повреждением костей и без повреждения. По механизму возникновения тупые травмы груди делятся на ушибы и сдавления (раздавливания). Травма может быть одно- и двусторонней.

Ушибы грудной клетки возникают при сильном ударе в грудь и при падении на твердый предмет.

Диагностика. Ушибы могут ограничиваться повреждением мягких тканей грудной стенки — кожи, подкожной клетчатки, мышц, что выражается в болезненной припухлости. Болезненность усиливается при давлении на ушибленное место, движении, а также при глубоком вдохе вследствие кровоизлияния в межреберные мышцы. Необходимо убедиться в отсутствии каких-либо внутригрудных повреждений и переломов ребер.

Лечение. Назначают болеутоляющие средства, холод в первые сутки и тепловые процедуры в последующие. Обширные

кровоизлияния, подкожные, внутримышечные, так называемые расслаивающие гематомы иногда приходится пунктировать или удалять свернувшуюся кровь через разрез с последующим ушиванием раны.

Сотрясение грудной клетки происходит при сильных сжатиях и падении.

Диагностика. Сотрясение грудной клетки может вызвать выраженную общую реакцию организма вплоть до тяжелого шока.

Лечение. После исключения повреждения внутренних органов назначают противошоковую и симптоматическую терапию.

Сдавление грудной клетки. **Диагностика.** Характерна так называемая травматическая асфиксия: верхняя часть грудной клетки, голова, шея, лицо приобретают синюшно-багрово-фиолетовую окраску с резко выраженной нижней границей. Выявляются пегхальные кровоизлияния на коже, слизистых оболочках рта, зева, носа, склеры и т. д.

Лечение — покой, назначение кислорода, обезболивающих средств. В начальном периоде показана вагосимпатическая блокада.

Перелом ребер (одного или многих) бывает при прямом ударе, падении, сжатии грудной клетки. Переломы ребер составляют в среднем 15% всех переломов, а среди всех за крытых травм груди на бл юда ю гея более чем в 60%. Переломы ребер со смещением могут сопровождаться разрывом межреберных сосудов и плевры с повреждением легкого, при этом развивается гемоторакс, пневмоторакс, подкожная эмфизема, эмфизема средостения. Может возникнуть напряженный пневмоторакс.

Диагноз. Перелом ребер сопровождается резкими, строго локализованными болевыми ощущениями, усиливающимися при глубоком дыхании, кашле, нагуживании. При осмотре отмечается отставание в дыхании соответствующей половины грудной клетки, иногда видна ее деформация. Пальпация области перелома резко болезненна, иногда можно определить место перелома в виде уступа. Множественный перелом ребер, особенно двусторонний, сопровождается тяжелыми дыхательными и циркуляторными нарушениями, приводящими к плевропульмональному шоку. Перелом ребер легко определяется по рентгеновским снимкам, если имеется смещение отломков. При отсутствии этого распознаванию помогает выявление при просвечивании и на снимках паранплевральных гематом, а также тонкой линии перелома на прицельных рентгенограммах. Рентгенологическое исследование иногда может не выявить места перелома, в таких случаях основное значение в диагностике этой патологии имеют клинические данные.

Лечение. Снятие болевых ощущений, создание покоя, кислородотерапия. Основным методом лечения служат новокаиновая и спиртиновоканновая блокады межреберных нервов в зоне перелома. Особое внимание должно быть уделено предупреждению вторичных легочных осложнений, особенно при множественных пере-

ломах ребер. Специальная иммобилизация (фиксация с помощью пластмассовой тины, скелетное вытяжение за грудину, экстраплевральный остеосинтез ребер) необходима при переломе пяти ребер и более. Показания к иммобилизации резко возрастают при так называемых окончатых переломах с флотацией участка грудной клетки.

Перелом **грудины** чаще возникает на границе рукоятки и тела и у основания мечевидного отростка.

Диагностика. Перелом грудины сопровождается кровоизлиянием в клетчатку средостения. При этом возникает резкая боль, усиливающаяся при вдохе и пальпации, затруднение дыхания, одышка, цианоз, иногда удушье. На месте перелома отмечается припухлость, деформация, кровоизлияние под яремной ямкой. Перелом грудины лучше выявляется на боковых рентгенограммах.

Лечение переломов грудины, как правило, консервативное. Покой, возвышенное положение, анальгетики. Местное новокаиновое обезболивание. При смещении отломков производится оперативное скрепление; сшивание грудины аппаратом СТР-20 с помощью танталовых скоб либо фиксация отломков двумя перекрещивающимися спицами Киршнера. Применяют также ультразвуковую сварку грудины.

Открытые повреждения грудной клетки

Ранения грудной клетки делят на проникающие и непроникающие, сквозные и слепые.

Непроникающие ранения грудной клетки относятся к числу легких или средней тяжести повреждений. Однако при присоединении инфекции или в сочетании с открытым переломом ребер может возникнуть ряд тяжелых осложнений.

Лечение всех видов непроникающих ранений грудной клетки хирургическое. Раны подлежат хирургической обработке с удалением встречающихся инородных тел.

Проникающие ранения грудной клетки — одно из наиболее частых видов ранения грудной клетки. Повреждение париетальной плеврой определяет понятие «проникающее ранение».

Диагностика. Одним из частых последствий такой травмы является поступление в грудную полость воздуха и возникновение пневмоторакса со всем комплексом сопутствующих ему нарушений гемодинамики, дыхания, деятельности ЦНС. Особую опасность при проникающих ранениях грудной клетки представляет двусторонний пневмоторакс. Сравнительно редко наблюдается клапанный пневмоторакс.

Достоверными симптомами ранений грудной клетки являются: пневмоторакс, гемоторакс, подкожная эмфизема и кровохарканье. **Большая или меньшая** степень выра-

женности, разные сочетания этих нарушений обуславливают клиническую картину ранения в каждом конкретном случае.

Ранение с *открытым пневмотораксом* протекает значительно тяжелее, чем с закрытым. Раненые с открытым пневмотораксом ведут себя беспокойно. У них встревоженный вид, губы цианотичные. Дыхание поверхностное, учащенное, неравномерное; вдох прерывистый, сопровождается усилением боли в груди. Отмечается тахикардия, АД вначале может быть повышено, а затем снижается. Грудная *клетка* на стороне повреждения малоподвижна, межреберные промежутки сглажены. При осмотре раны определяется присасывание воздуха на вдохе, выделение из нее пузырьков воздуха на выдохе. В окружности раны, как правило, подкожная эмфизема. Перкуторно определяется тимпанит, а при разнигии гемоторакса — тупое *иb* в нижних отделах грудной клетки на стороне ранения. Аускультативно — резкое ослабление дыхательных шумов. Ранение плевральной полости нередко сопровождается напряжением верхних отделов брюшной стенки, которое может вызвать необоснованное подозрение на повреждение внутрибрюшных органов. Рентгенологически можно обнаружить газовый пузырь в плевральной полости, спадение легкого, вялую подвижность купола диафрагмы, смещение и колебание средостения.

Клиническая картина ранений, осложненных *закрытым пневмотораксом*, обычно менее выражена, чем при открытом. Сравнительно часто закрытый пневмоторакс сопровождается подкожной эмфиземой. Аускультация обнаруживает ослабление дыхательного шума, амфорическое или бронхиальное дыхание. Надежным способом диагностики закрытого пневмоторакса является ранняя плевральная пункция.

Клиническая картина *клапанного пневмоторакса*, особенно напряженного, сопровождающегося эмфиземой средостения, чрезвычайно тяжела. Сдавление воздухом сердца, крупных сосудов, трахеи приводит к тяжелым кардиореспираторным расстройствам.

Лечение. Крайне тяжелое состояние раненого, в том числе и состояние клинической смерти, не должно служить поводом для отказа от хирургического вмешательства, которое в этих условиях начинают одновременно с проведением реанимационных мероприятий. Если есть какие-либо основания предполагать ранения сердца, крупных сосудов, особенно при выраженных пневмо- и гемотораксе, показана горакогномия. тщательная ревизия органов, остановка кровотечения и ликвидация выявленных повреждений.

В других случаях можно ограничиться обработкой и глухим швом наружной раны, пунктированием или дренированием плевральной полости для извлечения крови и воздуха, а в дальнейшем, если появляются грозные симптомы, оперировать.

Первая помощь при открытом пневмотораксе сводится к наложению окклюзионной повязки, даче келоро *иi*, вис *теинио* сердечных

средств и быстрой эвакуации в лечебное учреждение. При клапанном пневмотораксе необходима плевральная пункция и удаление воздуха. Показания к операции возникают

в том случае, если, несмотря на активную аспирацию воздуха через достаточно широкий дренаж, сохраняется напряженный пневмоторакс и легкое остается коллабированным.

Г лава VII

СРЕДОСТЕНИЕ

Общие вопросы диагностики

Средостение — это пространство, заключенное между плевральными полостями, в котором находится ряд органов и нервно-сосудистых образований, окруженных клетчаткой. Спереди оно ограничено грудиной и частично реберными хрящами, сзади — позвоночником, сбоку — правой и левой средостенными плеврами, снизу — диафрагмой, а сверху переходит в полость шеи. Фронтальной плоскостью, проводимой через корень легкого, средостение условно делится на переднее и заднее.

Симптоматика. *Боль в груди* — наиболее частая жалоба больных. Интенсивность боли порой зависит от степени сдавления или прорастания нервов или рефлексогенных зон, широко представленных в средостении. Часто ощущается загрудинная или щемящая боль в области сердца; при патологических процессах в заднем средостении боль локализуется главным образом в межлопаточной области. Боль при злокачественных образованиях более интенсивная, чем при доброкачественных. Часто болевым ощущениям предшествует чувство дискомфорта — ощущение тяжести и постороннего образования в груди.

Одышка часто наблюдается у больных. Поскольку одышка может возникать от сдавления как дыхательных путей, так и магистральных сосудов, ее можно наблюдать при новообразованиях переднего и заднего средостения.

Данные объективного исследования. Необходимо помнить, что опухоли средостения могут вызывать асимметрию грудной клетки за счет деформации и выбухания отдельных областей ее стенки, неравномерную выраженность сосудистого рисунка. Основные изменения обнаруживаются в состоянии органов дыхания и кровообращения. Частота пульса изменяется чаще, чем его ритм. Аритмия наблюдается редко. Сердечная тупость часто значительно расширена за счет прилежащей к сердцу опухоли. Возможна приглушенность сердечных тонов. Для далеко зашедшего процесса в средостении характерен так называемый компрессионный синдром: цианоз лица, шеи, верхней половины туловища, набухание шейных вен, одышка.

Диагностические методы. *Рентгенологическое исследование* — основной метод диагностики

новообразований средостения. Исследование всегда начинают с рентгеноскопии в различных проекциях (многоосевая рентгеноскопия), что позволяет выявить патологическую тень, ее локализацию, форму, размеры, подвижность, интенсивность, контуры и отчасти структуру, установить наличие или отсутствие пульсации ее стенок. Для уточнения полученных при рентгеноскопии данных производят рентгенографию в необходимых проекциях. Применяют и специальные методы исследования: томографию, пневмомелистинографию, диагностический пневмоторакс, рентгенокимографию, пневмоперитонеум, бронхографию, эзофагографию.

Ангиографию применяют в тех случаях, когда предполагается сосудистая природа процесса. Метод дает возможность отличить сосудистые аневризмы и аневризмы сердца, легочные опухоли и опухоли средостения, а также определить, имеется ли прорастание или сдавление крупных артериальных или венозных стволов.

Ультразвуковая эхолокация позволяет отличить опухоль от кисты, обнаружить в последней различные включения.

Медиастиноскопия позволяет в некоторых случаях морфологически верифицировать диагноз новообразования. Исследование проводят под эндотрахеальным наркозом при положении больного на спине с запрокинутой и повернутой влево головой, Медиастиноскопом, введенным через разрез в области яремной ямки, можно осмотреть всю переднюю поверхность трахеи до ее бифуркации, главные бронхи, клетчатку, региональные лимфатические узлы, а главное — опухоль при локализации ее в верхних отделах средостения. При этом производят биопсию. Медиастиноскопии недоступны нижние отделы переднего средостения и заднее средостение.

Лабораторные исследования. Реакция Вассермана может уточнить сифилитическую природу образования. При предполагаемом эхинококкозе средостения необходимо применение реакции Казони либо реакции агглютинации с *ла гексом*. При невrogenных опухолях заднего средостения полезна проба Минора — выявление с помощью йодно-крахмальной реакции нарушения потоотделения в соответствующих участках кожи с нарушенной иннервацией.

Методы хирургического лечения

Оперативные доступы. При небольших новообразованиях переднего средостения, выступающих в плевральную полость, применяют классический передний чрезплевральный доступ. Разрез производят на уровне третьего—четвертого или четвертого-пятого межреберий в зависимости от локализации новообразования. При необходимости разрез можно дополнить пересечением хрящей ребер. При удалении образований заднего средостения применяют заднебоковой доступ. При опухолях переднего средостения наибольшие удобства обеспечивает трансстернальный доступ с полным или частичным продольным рассечением грудины или чрездвухплевральный с попереч-

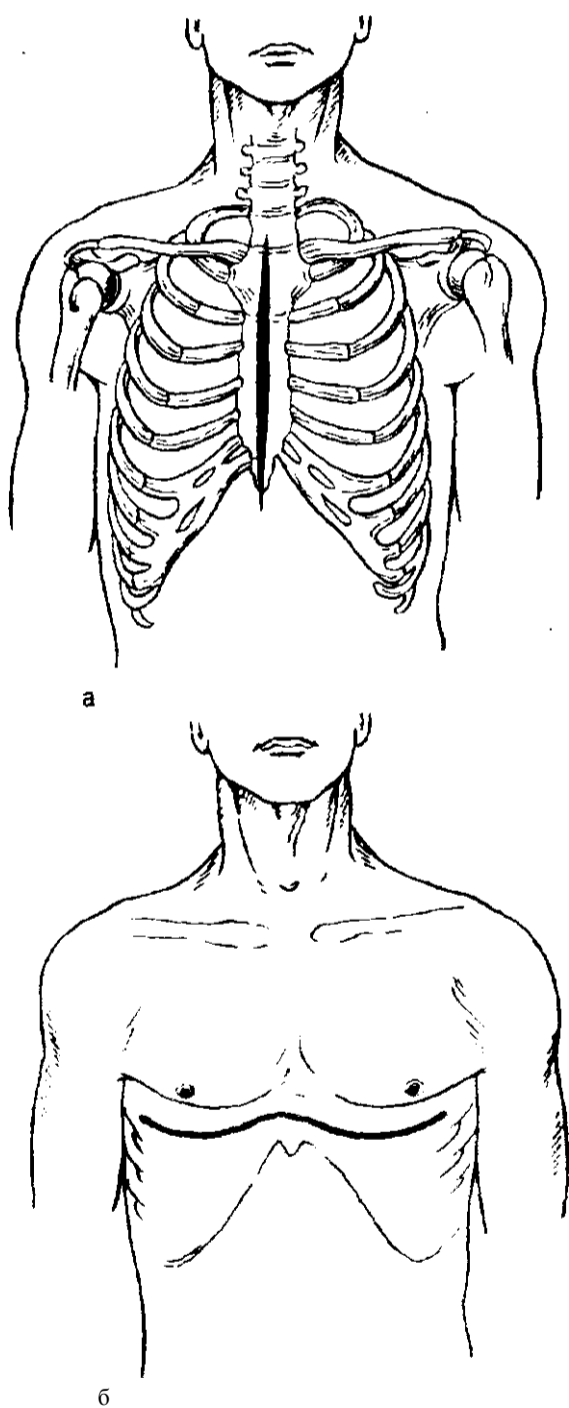


Рис. 20. Доступы к средостению.
а — трансстернальный продольный; б — поперечный
чрездвухплевральный.

ным ее рассечением (рис. 20). Кроме этих доступов, при воспалительных заболеваниях средостения применяют чрезшейную медиастиномию и чрезбрюшинную медиастиномию.

После удаления новообразований средостения грудную стенку ушивают послойно. Дренажируют плевральные полости или ретро*стернальное пространство при продольном трансстернальном доступе.

Дренажирование средостения. При воспалительном его заболевании для дренирования чаще применяют малотравматичные внеплевральные доступы: чрезшейный по Разумов*скому и чрезбрюшинный по Савиных—Розанову. Чрезплевральный доступ при гнойном медиастините без гнойного плеврита нецелесообразен из-за неизбежного инфицирования плевральной полости.

Хорошие результаты дает метод герметичного дренирования средостения, при котором в зоне повреждения средостения устанавливают двухпросветные силиконовые дренажи для промывания и аспирации (рис. 21). Постоянное промывание осуществляют капельным введением промывающего раствора по микроканалу двухпросветного дренажа. По каналу большего диаметра постоянно эвакуируют содержимое гнойной полости, что обеспечивает снижение интоксикации и быструю ликвидацию воспаления. Благодаря разрежению, поддерживаемому в полости, размеры ее быстро уменьшаются и облитерация полости ускоряется. Обязательное условие активной аспирации — герметизация раны и тем самым полости абсцесса. При необходимости (при густом гное) по микроирригатору в полость гнойника вводят протеолитические ферменты. При чрезбрюшинном доступе дренаж в средостение подводят чрезхиатально, при этом второй дренаж подводят в поддиафрагмальное пространство, чтобы предупредить распространение процесса в брюшную полость.

Повреждения и инородные тела средостения

Повреждения органов средостения бывают закрытыми и открытыми. Ранения средостения без повреждения его органов встречаются редко.

Закрытая травма средостения. Диагностика. При изолированных закрытых повреждениях средостения, вызванных сдавлением, реже ушибом грудной клетки, клиническая картина определяется интенсивностью кровотечения, величиной и распространенностью гематом; степенью сда* [нения сердца и нервных структур. При кровоизлиянии в клетчатку средостения в ней образуются различные размеры гематомы. Признаки медиастиальной гематомы: одышка, цианоз, набухание шейных вен. Если отсутствуют повреждения жизненно важных органов средостения, эти симптомы ликвидируются в течение

7—10 дней после травмы. Большую опасность представляет имбинция кровью блуждающих нервов, ведущая к нарушению дыхания, брадикардии, ухудшению кровообращения* Вагугный синдром характерен для обширных медиастинальных гематом. Рентгенологически тень средостения расширена; тень гематомы может быть шаровидной, выступающей в плевральную полость.

Лечение. Основным является обеспечение адекватного дыхания и поддержание эффективного кровообращения. При тяжелой травме в острой стадии, особенно при нарушении каркасности грудного скелета, необходима искусственная вентиляция легких, противошоковая и поддерживающая терапия (новокаиновые блокады, наркотики, сердечные средства). Необходимость в оперативном вмешательстве возникает при подозрении на повреждение жизненно важного органа или при нарастании компрессионного синдрома.

Открытая травма средостения. Диагноз. При открытых повреждениях клиническая картина определяется характером ранящего оружия, локализацией раны, массивностью кровоизлияния. Обычно эти ранения сочетаются с травмой какого-либо органа и в первую очередь обращают на себя внимание симптомы его повреждения. Наряду с кровоизлиянием в клетчатку нередко возникает медиастинальная эмфизема. На первый план выступают бледность, вялость, признаки коллапса. При ранении средостения и его органов травмируются стволы блуждающего и симпатического нервов или их ветви. Травма симпатического ствола проявляется синдромом Горнера, а ранения возвратного нерва — охриплостью голоса. В результате травмы блуждающего нерва и его ветвей появляется некробиоз эпителия слизистой оболочки бронхов, полнокровие сосудов и острая эмфизема, а затем пневмония. При разрывании блуждающего нерва отмечается гипоксия миокарда. Из возможных осложнений нельзя забывать об образовании истинных и ложных аневризм, артериовенозных свищей, воздушной эмболии, гнойных осложнений.

Лечение. При отсутствии повреждения внутренних органов лечение должно быть направлено исключительно на устранение шока, расстройства дыхания. Больные с повреждением магистральных сосудов средостения, как правило, нуждаются в экстренном оперативном лечении (ушивание дефекта сосуда). Несколько иной подход бывает при разрывах стенок дыхательных путей. Часто повреждение трахеи и бронхов заживает самостоятельно, без ушивания. Если небольшое повреждение стенок дыхательных путей сопровождается напряженным пневмотораксом и эмфиземой средостения, иногда достаточно произвести дренирование плевральной полости с длительной аспирацией или медиастинотомию через разрез над яремной выростом (проникают пальцем и вводят в надатрахеальную клетчатку дренажную трубку).
* в больших повреждениях трахеи к бронхам

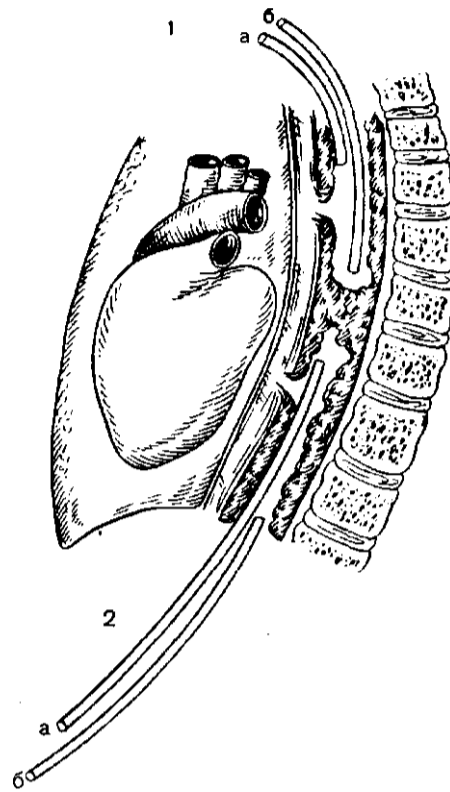


Рис. 21. Схема дренирования заднего средостения при повреждениях пищевода.

1—при чрезшейном доступе: а—дренаж к месту разрыва пищевода, б—дренаж к нижнему полюсу ложного хода; 2—при чрезбрюшинном доступе: а—дренаж к верхнему полюсу ложного хода, б—дренаж к диафрагме.

необходима восстановительная операция. При колото-резаных ранах без признаков массивного кровоизлияния и прогрессирующей эмфиземы средостения следует ограничиться ушиванием раны мягких тканей.

Повреждение грудного лимфатического протока может иметь место при закрытой травме груди, ножевых и огнестрельных ранениях, во время внутригрудной операции. Эти повреждения, как правило, сопровождаются тяжелым и опасным осложнением — хилотораксом.

Диагностика. Клиническая картина хилоторакса обусловлена в основном сдавлением легкого и смещением органов средостения скопившейся лимфой. При повреждении протока хилезная жидкость может скапливаться в средостении и внезапно прорываться в полость плевры с развитием шока. Лимфоррея нередко продолжается длительное время и вследствие потерь с лимфой белков и солей часто приводит больных к истощению, кахексии и лимфопешш.

Диагноз хилоторакса не представляет больших трудностей, если производится плевраль-

ная пункция. При этом получают большое количество жидкости, обычно желтовато-белого цвета. Хилезная жидкость при отстое разделяется на два слоя: верхний сливкообразный и нижний, более жидкий, опалесцирующий. В некоторых случаях плевральные экссудаты, например при туберкулезе и опухолях плевры, могут имитировать хemothоракс. В подобных случаях целесообразно выполнить лимфографию с антеградным заполнением трудного протока.

Лечение. Как правило, лечение хирургическое. Если повреждение грудного протока выявлено спустя несколько часов или дней после травмы или операции, то целесообразно начать лечение с консервативных мероприятий (ежедневные плевральные пункции), при этом нередко расправленное легкое прикрывает и сдавливает поврежденный участок протока, способствуя закрытию свища. Рекомендуется удаляемую из полости плевры лимфу вводить больным внутривенно или внутривенно. При безуспешности консервативного лечения в течение 10—25 дней необходимо оперативное вмешательство. Предпочтительнее использовать радикальные методы лечения. Только при небольших точечных повреждениях стенки грудного протока допустимо ушивание его атравматическими иглами с плевризацией шва. Радикальным методом лечения повреждения грудного протока принято считать его перевязку выше и ниже участка повреждения. Паллиативные методы хирургического лечения повреждений грудного протока (тампонирование свободным мышечным лоскутом на ножке) применяются при тяжелом состоянии больного или когда более радикальная операция технически сложна для хирурга.

Инородные тела средостения. Большая группа больных со слепым ранением средостения, несмотря на оказанную после ранения помощь, остается носителем инородного тела.

Диагностика. По клиническому течению в раннем периоде слепые ранения аналогичны сквозным и касательным ранениям этой области. Период клинического благополучия обычно сменяется обострением процесса: появлением боли за грудиной или в спине, кровохарканьем, одышкой, учащением пульса и др. Расположение инородного тела поблизости от пищевода, трахеи или бронхов чревато развитием тяжелых осложнений, особенно при нагноении вокруг инородного тела.

Лечение. Показаниями к удалению инородного тела средостения являются большие размеры инородного тела; близкое соседство инородного тела с органами или магистральными сосудами, нервами средостения; наличие жалоб больных, обусловленных находящимся в средостении инородным телом; наличие вокруг инородного тела воспалительных инфильтратов, абсцессов или свищей. При мелких инородных телах, расположенных в переднем средостении, не причиняющих больным никаких расстройств, можно воздержаться от операции.

Медиастиниты

Медиастиниты бывают острыми и хроническими. Причинами острых нагноительных процессов средостения могут быть: открытые повреждения средостения; перфорация пищевода, трахеи и бронхов; осложнения операций на органах средостения; контактное или метастатическое распространение инфекции (гематогенное и лимфогенное). Процесс может носить ограниченный характер (абсцесс) или диффузный (флегмона).

При остром медиастините в воспалительный процесс нередко вовлекаются перикард и плевра. При ранении пищевода, проникающим в полость плевры, медиастинит и эмпиема развиваются одновременно. В запущенных случаях нередким осложнением является также кровотечение из крупных сосудов, чаще вследствие аррозии сосудистой стенки. В ряде случаев образуется пищеводно-трахеальный (или бронхиальный) свищ.

Диагностика. Заболевание чаще начинается внезапно. Отмечается подъем температуры до 39—40 °С, которая вначале бывает постоянной, а затем гектической; озноб, сменяющийся проливным потом; тахикардия до 120—140 в 1 минуту; одышка. Боль в грудной клетке — наиболее ранний и постоянный симптом. Нередко она усиливается при глотании, а также при запрокидывании головы назад. При ограниченных абсцессах заднего средостения определяется дисфагия — от легкого нарушения глотания до почти полной непроходимости пищевода. При ограниченном абсцессе, расположенном в непосредственной близости от трахеи, вследствие ее сдавления и отека иногда наблюдается удушье или сухой кашель, а также осиплость голоса. При раздражении диафрагмального нерва отмечается неукротимая икота. При пальпации нередко определяется крепитация в яремной ямке и надключичном пространстве за счет подкожной эмфиземы, обычной при медиастинитах после перфорации пищевода; кроме того, крепитация возможна при анаэробной инфекции шеи.

По клиническому течению могут быть выделены молниеносные формы медиастинита, когда больные погибают от тяжелой интоксикации в течение первых 2 суток. В других случаях заболевание протекает менее бурно. Иногда при маловирусной инфекции и применении антибиотиков медиастинит может стать подострым. При рентгенодиагностике медиастинита, развившегося при перфорации *полую* органа, характерно наличие воздуха, затемнения с расширением тени средостения, иногда с горизонтальным уровнем, смещением тени трахеи и пищевода, с затеканием контрастного вещества за контуры пищевода или трахеи. Характерен также одно- или двусторонний содружественный плеврит. Дополнительные диагностические методы (бронхоскопия и эзофагоскопия, пунк-

ция плевры и средостения) применяют по показаниям.

Лечение. При гнойном медиастините необходимо хирургическое лечение сразу же после установления диагноза. Исключение составляют лишь те случаи, когда медиастинит развивается постепенно на фоне предшествовавших склеротических изменений клетчатки средостения, способствующих ограничению процесса. В этих случаях возможно консервативное лечение: массивные дозы антибиотиков широкого спектра действия, переливания крови, белковых препаратов, применение больших доз витаминов комплекса В и С. иммунотерапии. При ограниченных гнойниках средостения, хорошо дренирующихся через пищевод при его перфорации, для исключения питания через рот проводят в желудок постоянный зонд или накладывают гастростому. При ухудшении состояния больного гнойник необходимо вскрыть и дренировать.

В раннем послеоперационном периоде проводят активную антибиотикотерапию, дезинтоксикацию (введение глюкозы, электролитов, витаминотерапия, переливание крови и т. д.). Питание больных осуществляют с помощью мягкого, легко спадающего, тонкостенного силиконового зонда, который не вызывает пролежней даже при длительном нахождении в пищеводе и устраняет необходимость накладывать гастростому.

Лечение хронических медиастинитов в основном консервативное (антибиотики, рентгенотерапия), иногда применяют ультразвук, курсы лидазы. При туберкулезном или сифилитическом медиастините необходима соответствующая специфическая терапия. Оперативное лечение показано в редких случаях при сдавлениях рубцами того или иного органа средостения.

Опухоли и кисты средостения

К новообразованиям средостения принято относить истинные опухоли, кисты и опухолевидные образования. Клинически новообразования целесообразно разделить на четыре группы: 1) опухоли (доброкачественные и злокачественные) и кисты из тканей, эмбриологически присущих средостению, — так называемые первичные опухоли и кисты средостения; 2) загрудный и внутригрудный зоб (доброкачественный и злокачественный); 3) метастазы рака других органов; 4) псевдоопухолевые заболевания: поражения лимфатических узлов при туберкулезе и эхинококкозе, лимфатические, менингеальные и другие образования.

Для обозначения локализации новообразований средостения его обычно условно делят двумя взаимно перпендикулярными плоскостями, проведенными через бифуркацию трахеи. Таким образом, различают передневерхний, передненижний, задневерхний и задне-

нижний отделы средостения. Большие опухоли и кисты могут располагаться в нескольких отделах.

В клинической практике наиболее часто встречаются первичные опухоли и кисты; они составляют более 90% новообразований средостения.

Тератоидные образования состоят из различных тканевых элементов и органоподобных структур.

Патологическая анатомия. Тератомы делятся на зрелые и незрелые. Все зрелые тератомы обычно хорошо инкапсулированы, неправильно округлой или овальной формы, различной величины. На разрезе часто видны кисты. Незрелые тератомы имеют вид солитарных узлов, иногда с мелкими полостями. Поверхность их бугристая, ткань плотная. Содержимое таких кист — похожая на сало тягучая масса, бурая жидкость, волосы. Тератомы могут включать участки желез, зубы, кости, а иногда и частично развитый плод.

Диагностика. Клиническая картина зависит от локализации, интенсивности роста и размеров опухоли, степени зрелости, осложнений (инфицирование, прорыв в прилежащие органы и др.).

Выделяют бессимптомно протекающие, несложные, но проявляющиеся клинически и осложненные тератомы. Располагаясь в переднем средостении, чаще в средней его трети, тератомы нередко сопровождаются кардиоваскулярными нарушениями (тахикардия, сжимающая боль в области сердца). Компрессия крупных бронхов, трахеи ведет к одышке, иногда к приступообразному кашлю, кровохарканью. Нередко инфицирование опухоли вызывает повышение температуры и нарастающие симптомы. У отдельных больных грудная стенка выступает над тератоидным образованием, нередко пульсирующим. Наиболее важный патогномичный симптом — выявление в мокроте волос и других тканей.

Основной диагностический метод — комплексное рентгенологическое исследование. При этом определяется округлое или овоидное образование с четкими границами, не смещающееся при глотании и кашле. Иногда удается выявить обызвествление капсулы кисты или известковые включения, зубы. Обнаружению включений способствует томографическое исследование, особенно в условиях пневмомедиастинума. При быстром росте и исчезновении четких границ следует думать о малигнизации.

Лечение только хирургическое. Выжидательная тактика и динамическое наблюдение нецелесообразны. Выбор доступа зависит от локализации процесса.

Неврогенные опухоли — наиболее часто встречающиеся новообразования средостения.

Патологическая анатомия. Медиастинальные неврогенные опухоли могут исходить из различных нервных стволов средостения и нервных элементов различных органов средостения. Чаще неврогенные опу-

холи локализуются в заднем средостении, реже — в переднем. Из клеток симпатического нервного ствола возникают ганглионеврома, нейробластома, симпагиобластома и феохромоцитомы, а к опухолям, образовавшимся из периферических нервов, относятся неврома, нейрофиброма и невринома.

Хемодектома — опухоль из клеток хеморецепторов. Неврогенные саркомы — злокачественные опухоли оболочек нервов. Как и нейрофибромы, они встречаются солитарно или в сочетании с болезнью Реклингхаузена. Злокачественные новообразования метастазируют лимфогематогенным путем.

Диагностика. Клинические симптомы можно подразделить на симптомы сдавления или поражения нервной ткани грудного отдела; симптомы, связанные с нарушением функции органов грудной полости вследствие давления опухоли; симптомы интоксикации организма. Чаще при неврогенных опухолях средостения отмечаются болевой синдром, а также повышенная утомляемость, слабость, зоны гипестезии, одышка, кашель, повышенная температура тела, потливость, похудание, раздражительность, сердцебиение, чувство сдавления за грудиной, осиплость голоса, симптом Горнера, онемение рук и др. Болевые реакции бывают от незначительных ощущений до сильнейших невралгий. Локализация боли чаще соответствует расположению опухоли. Опухоли заднего средостения чаще вызывают болевой синдром, чем опухоли переднего средостения. Ганглионевромы часто протекают бессимптомно в течение многих лет и опухоль достигает больших размеров. В клинической картине незрелых неврогенных опухолей преобладают общая интоксикация и болевой синдром. При феохромоцитоме больные жалуются на общую слабость, головную боль, сердцебиение, ухудшение аппетита, потливость, ощущение внутреннего жара, одышку; ведущий симптом — пароксизмальная гипертония с резким подъемом АД, сердцебиением и болью в сердце. Клиническая картина неврогенных опухолей может изменяться в связи с их способностью озлокачиваться или подвергаться спонтанной регрессии при созревании, особенно у детей.

Решающее значение в диагностике принадлежит рентгенологическому исследованию, а также диагностической пробе Минора. Для уточнения размеров структуры тенеобразования, ее взаимоотношения с органами средостения применяют специальные методы исследования: томографию, диагностический пневмоторакс, ангиографию и др. Картина крови изменяется при злокачественном перерождении опухоли.

Лечение. Зрелые неврогенные опухоли удаляют хирургическим путем, при незрелых опухолях хирургическое вмешательство сочетают с лучевой и реже химиотерапией. Методы туширования сосудов и экстракорпорально-кровообращения позволяют радикально удалить опухоль, прорастающую в сосуды, с последующей их пластикой. При

озлокачествлении опухоли, прорастающей ребро, необходимо удалить опухоль в блоке с участком пораженного ребра. При подтверждении путем срочной микроскопии злокачественной природы новообразования удаляют увеличенные парааортальные, эзофагеальные и трахеальные лимфатические узлы. При незрелых неврогенных опухолях (чаще у детей) необходима и лучевая терапия. Химиотерапия пока не нашла широкого применения при неврогенных опухолях.

Мезенхимальные опухоли. Патологическая анатомия. К мезенхимальным доброкачественным опухолям средостения относят опухоли из волокнистой соединительной ткани (фибромы), из хрящевой и костной ткани (хондрома, остеохондрома, остеобластокластома), из остатков спинной струны (хордома), из жировой ткани (липома, гибернома), опухоли из различных мезенхимальных тканей (мезенхимомы), опухоли, исходящие из сосудов (гемангиомы, лимфангиомы и др.), опухоли из мышечной ткани (лейомиомы, рабдомиомы). Среди злокачественных новообразований из мезенхимальной ткани средостения выделяют фибросаркомы, липосаркомы, остеогенную и синовиальную саркомы, рабдомиосаркомы, ангиоэндотелиомы, злокачественные гемангиоперицитомы, ангиосаркомы и др.

Диагностика. Клиническая картина этих опухолей нехарактерна. Опухоли малых размеров могут протекать бессимптомно; достигнув же определенного размера и сдавливая органы средостения, они вызывают характерную клиническую симптоматику. Клинически злокачественные новообразования проявляются раньше, что обусловлено быстрым инфильтративным ростом опухоли, возможным метастазированием и интоксикацией организма. При всей злокачественности липосарком они медленно растут и поздно метастазируют, что позволяет им достигать больших размеров.

Лечение оперативное.

Лимфосаркомы и лимфогранулематоз в виде локализованных форм встречаются в средостении значительно реже по сравнению с локальным поражением других групп лимфатических узлов.

Диагностика. Клиника медиастинальных форм лимфосарком и лимфогранулематоза обусловлена вначале интоксикацией организма, а при больших размерах опухоли — компрессией прилежащих органов средостения. В начальных стадиях лимфогранулематоза признаки болезни выражены слабо. С развитием процесса возникает ремитирующая температура; одним из наиболее важных признаков заболевания является обильный зуд, иногда у больных возникает обильный пот, слабость, отмечается похудание. Рано поражается селезенка. С ростом опухоли появляются загрудинная боль, чувство тяжести в груди, кашель и медленно нарастающая одышка. При лимфогранулематозе в отличие от других мезенхимальных опу-

холей меньше выражены симптомы компрессии. Наиболее характерны изменения в картине крови — лейкоцитоз или лейкопения, увеличение СОЭ. Может наблюдаться также экссудативный, а позже геморрагический плеврит. Характерной особенностью является двустороннее поражение. Лимфосаркомы отличаются более быстрым течением с прогрессированием медиастинального компрессионного синдрома. Общее состояние резко ухудшается по мере прогрессирования основного процесса. Поражение медиастинальных лимфатических узлов может быть подтверждено лимфографией, медиастиноскопией.

Лечение лимфогранулематоза и лимфосарком при локализации процесса в средостении консервативное (химио- и лучевая терапия). Предпринимаемое по поводу них оперативное вмешательство является обычно результатом ошибочной дооперационной диагностики, когда ставится диагноз других новообразований средостения, а лимфома оказывается операционной находкой.

Тимомы — опухоли вилочковой железы. Редкое заболевание.

Патологическая анатомия. Размер опухолей вилочковой железы колеблется от 2—3 см в диаметре до гигантских — 10—30 см. Принято различать капсулярные и некапсулярные новообразования. Последние часто обладают инфильтрирующим ростом, прорастая окружающие органы и ткани. Опухоли вилочковой железы делятся на 3 большие группы: преимущественно эпителиальные, преимущественно лимфоидные и тератоидные. Разделение тимом на доброкачественные и злокачественные в известной мере условно, так как в ряде случаев ни клинически, ни даже гистологически не удается точно установить это.

Диагноз. Клинические проявления тимом во многом зависят от морфологического строения, величины опухоли и ее воздействия на прилежащие органы и ткани. Чаще больные жалуются на слабость, быструю утомляемость, потливость, повышение температуры тела, осиплость голоса, чувство сдавления за грудиной, похудание, кашель. Наиболее частый и ранний симптом опухоли вилочковой железы — боль в грудной клетке, которая с увеличением опухоли постепенно усиливается. Злокачественные опухоли вилочковой железы чаще метастазируют в надключичные, подключичные, шейные лимфатические узлы, которые увеличиваются, становятся плотными, малоподвижными. У ряда больных тимомы сочетаются с миастенией.

Рентгенологическому методу исследования отводится одно из ведущих мест. Наличие тени в верхнем или среднем средостении в непосредственной близости от грудины заставляет думать о возможной патологии вилочковой железы. Иногда опухоли вилочковой железы локализуются в заднем средостении. При доброкачественном течении границы между тенью опухоли и соседними органами бывают четкими. Большое место

в рентгенодиагностике опухолей вилочковой железы отводится пнеумомедиастинографии.

Лечение. Новообразования вилочковой железы удаляют оперативным путем. Наиболее часто применяют переднебоковую интраплевральную доступ, в некоторых случаях доступ с продольным рассечением грудины, реже поперечное ее рассечение — при опухолях в средостении, выходящих в обе плевральные полости.

Бронхиальные кисты характеризуются общностью строения стенок со стенками дыхательных путей. Бронхиальные кисты имеют овоидную форму; за редким исключением они однокамерные.

Диагностика. В большинстве случаев бронхиальные кисты протекают бессимптомно и обнаруживаются случайно при рентгенологическом исследовании. Клинические проявления в основном зависят от локализации, а также от различных осложнений. Соседство кист с бифуркацией трахеи вызывает надсадный кашель, одышку, дисфагию даже при малых размерах. Для параэзофагеальной локализации кист более характерна дисфагия. Клинические проявления могут быть также обусловлены воспалительным процессом в кисте или внезапным прорывом ее содержимого в дыхательные пути или сосуды. Бронхография и бронхоскопия облегчают диагностику кист, сообщающихся с трахеобронхиальным деревом.

При рентгенологическом исследовании обычно выявляют округлое или эллипсоидное затемнение в медиальных зонах верхних отделов той или иной половины грудной клетки, имеющее четкий наружный контур. Чаще тень кист плотно прилежит к трахее и несколько смещает ее и главный бронх.

Лечение. Показано оперативное удаление кисты, хотя в отдельных случаях возможно самоизлечение путем опорожнения через бронхиальное дерево. Оперативное лечение заключается в тупом выделении кисты с последующим ее удалением. Доступ выбирают с учетом локализации кисты в переднем или заднем средостении.

Энтерокистомы. К этой группе относят врожденные кисты средостения, строение стенок которых напоминает строение стенок пищеварительного тракта. В зависимости от степени сходства их строения с различными отделами пищеварительного тракта принято выделять пищеводные, желудочные и кишечные кисты. Для энтерокистом характерна локализация в заднем средостении.

Диагностика. Наиболее частые симптомы энтерокистом средостения — одышка и боль в груди. Установлению рентгенологического диагноза способствует большое постоянство локализации энтерокистом, чаще встречающихся в заднем средостении вправо от средней линии.

Лечение. Единственным методом лечения энтерокистом является оперативное ее удаление.

Перикардальные кисты — полые тонкостен-

нее образование, по строению напоминающее перикард. Кисты перикарда бывают одно-, двух- и многокамерными. Чаще они интимно соединяются с перикардом. В большинстве случаев кисты и дивертикулы перикарда располагаются справа.

Диагностика. Чаще больные жалуются на боль, интенсивность которой нарастает с увеличением размеров образования. При подозрении на кисту перикарда в обязательном порядке выполняют рентгено- и томографию. При обычном рентгенологическом обследовании целомическая киста и дивертикул перикарда имеют вид однородной тени, тесно прилегающей к тени сердца, средней интенсивности, овальной или полукруглой формы, с четким верхненаружным контуром.

Лечение хирургическое. Производят переднебоковую торакотомию, удаление кисты.

Эхинококкоз средостения встречается довольно редко.

Диагноз. Клиническая картина медиастинального эхинококкоза протекает различно в зависимости от размеров, локализации паразита, наличия или отсутствия осложнений, возраста больных и сопутствующих заболе-

ваний. При небольших размерах паразита течение бессимптомное. Эхинококковые кисты больших размеров могут вызвать боль, одышку, дисфагию, синдром сдавления верхней полой вены. В редких случаях возможен прорыв содержимого кисты в бронх или трахею. Нагноение кист средостения приводит к образованию абсцесса и гнойного медиастинита. Установлению правильного диагноза во многом способствует эозинофильно-аллергическая реакция. Ведущим в диагностике эхинококкоза средостения является рентгенологический метод. Наличие однородной, округлой или овальной формы с четкими контурами тени циркулярных обызвествлений (вызванных отложением извести в хитиновой оболочке погибшего паразита) говорит в пользу эхинококкоза. Чаще эхинококкоз средостения наблюдается при одновременном поражении легких.

Лечение. Оперативное лечение при живом паразите заключается в одномоментной закрытой эхинококкэктомии. При сращении между фиброзными оболочками и сосудами допустима частичная резекция фиброзной капсулы кисты с предварительной ее обработкой.

Глава VIII

ДИАФРАГМА

Общие вопросы диагностики

Диафрагма — мышечно-апоневротическая перегородка, отделяющая брюшную полость от грудной (рис. 22). Диафрагму делят на три части: грудинную, реберную и поясничную. Поясничная часть является наиболее мощным мышечным отделом диафрагмы. Она имеет с каждой стороны три ножки. Внутренние ножки образуют последовательно отверстия для аорты и пищевода. Между грудинными реберными пучками диафрагмы в большинстве случаев имеется лишенное мышечных волокон пространство (щель, или треугольник, Ларрея). Между мышечными пучками поясничной и реберной части также образуется треугольное пространство, где брюшина соприкасается с плеврой (отверстие Вогдалека). В диафрагме имеется три больших отверстия — для аорты, пищевода и нижней полой вены, а также щели для сосудов и нервов. Единственными двигательными нервами диафрагмы являются диафрагмальные нервы (правый и левый).

Симптоматика. Симптомы заболеваний диафрагмы связаны с изменением ее положения или перемещением органов брюш-

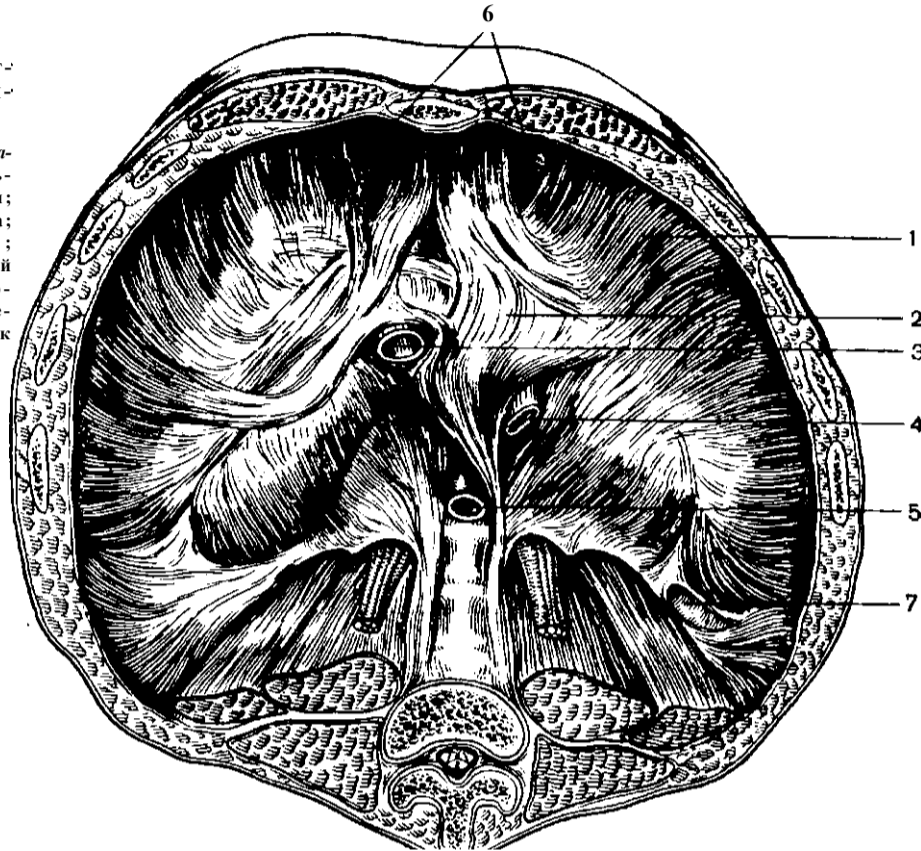
ной полости в грудную клетку. Признаков, характерных для заболеваний самой диафрагмы, не существует, и о различных патологических процессах в диафрагме можно судить лишь косвенно на основании симптомов со стороны прилежащих органов. В зависимости от преобладания клинических проявлений эти симптомы могут быть разделены на три группы: общие, сердечно-легочные, желудочно-кишечные.

Объективное исследование. Данные перкуссии и аускультации показывают изменения уровня стояния диафрагмы и нередко заставляют заподозрить перемещение брюшных органов в грудную клетку или выявить те или иные патологические изменения в зоне, соответствующей расположению диафрагмы. Изменение положения диафрагмы и ее функции часто сопровождается уменьшением дыхательного объема легких и изменением функциональных дыхательных проб. Лабораторные исследования являются лишь вспомогательными методами диагностики и не позволяют получить каких-либо характерных данных.

Диагностические методы. *Рентгенологическое исследование* является основным методом диагностики повреждений и заболе-

Рис. 22. Вид диафрагмы со стороны брюшной полости.

1 — мышечная часть диафрагмы; 2 — сухожильная часть диафрагмы; 3 — нижняя полая вена; 4 — пищевод; 5 — аорта; 6 — груднореберный треугольник (щель Ларрея); 7 — пояснично-реберный треугольник (щель Богдалека).



ваний диафрагмы. Рентгенологическое исследование при подозрении на заболевание диафрагмы применяется с целью определить состояние самой диафрагмы (уровень ее расположения, форма, поверхность, характер движений и наличие патологических теней в зоне ее расположения), отношение диафрагмы к прилежащим органам грудной и брюшной полостей, состояние и положение органов, прилежащих к диафрагме (сердце, легкие, желудок, печень, почки, кишечник и т. п.). Характер движений диафрагмы и ее функциональное состояние исследуют при помощи специальных методов. При полиграфии производят обычно два снимка на одну пленку сначала в положении диафрагмы на максимальном выдохе, а затем на вдохе. Рентгенокимография дает возможность изучить направление, амплитуду и форму дыхательных зубцов диафрагмы. Рентгеноэлектрокимография позволяет получить запись деталей движения контура любого участка диафрагмы, так же как и при рентгеноинематографии. Томография дает возможность изучить детали отдельных участков диафрагмы, особенно при кистах и опухолях. Для изолированного изображения диафрагмы от прилежащих органов при отсутствии плеврита применяют диагностические пневмоплеврит, пневмоторакс и пневмомедиастинографию.

Методы хирургического лечения

Доступы, применяемые для операций на диафрагме, могут быть разделены на две основные группы — трансабдоминальные и трансторакальные. Наибольшее распространение имеют широкие межреберные разрезы, производимые в зависимости от особенности патологии в седьмом или девятом межреберье. При локализации патологического процесса в области бокового отдела реберно-диафрагмального синуса более удобен разрез в девятом, а для операции в области переднего кардиодиафрагмального угла — в седьмом межреберье. Для операций на правом куполе разрезы проводят соответственно на одно межреберье выше. Из трансабдоминальных разрезов чаще используется верхняя срединная лапаротомия, которую при необходимости можно продлить книзу, а также парамедиальный к косой подреберный разрез. При операциях на диафрагме и различных гранедиафрагмальных вмешательствах следует учитывать ход ветвей диафрагмального нерва (рис. 23).

Ушивание ран диафрагмы. Колотые и резаные раны диафрагмы ушивают отдельными швами из нерассасывающегося шовного материала с интервалом между ними 0,5—1 см. При обширных ранах и размозжениях

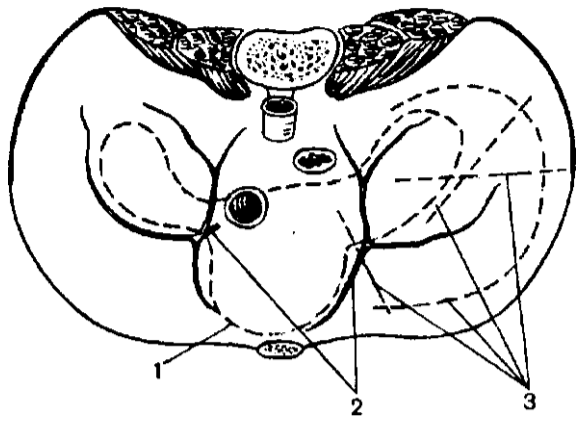


Рис. 23. Схема рациональных разрезов (вид сверху).

1 — граница сухожильной части диафрагмы; 2 — правый и левый диафрагмальные нервы; 3 — разрезы диафрагмы.

диафрагмы предварительно иссекают нежизнеспособные ткани. Если после этого образуется обширный дефект, то для облегчения его ушивания на края дефекта диафрагмы накладывают несколько швов-держалок, с помощью которых сближают края раны.

Пластика при травматических диафрагмальных грыжах. Острым и тупым путем разделяют сращения органов брюшной полости с диафрагмой, внутренней поверхностью грудной стенки, перикардом, легкими. Затем освобождают края грыжевых ворот. После низведения брюшных органов на края дефекта диафрагмы накладывают отдельные П-образные швы так, чтобы при их завязывании образовалась дубликатура, для чего накладывают второй ряд отдельных швов. В ряде случаев при полном разрыве диафрагмы ткань ее может оказаться резко истонченной.

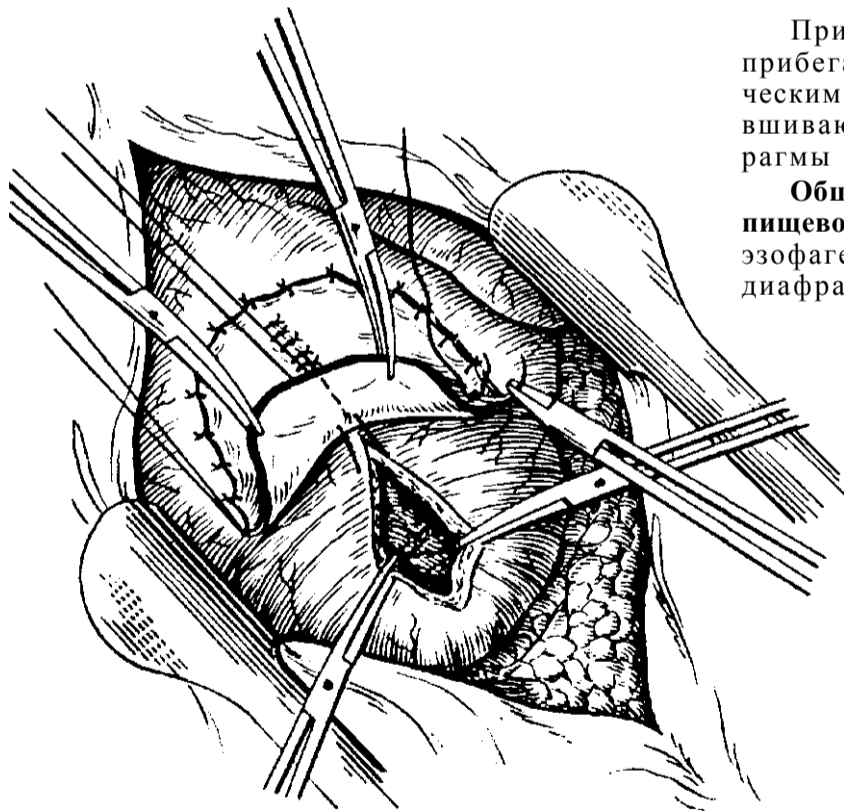


Рис. 24. Швы диафрагмы, укрепленные ксенопластическим протезом.

При этом к здоровым отделам диафрагмы на значительном отдалении от краев дефекта отдельными швами пришивают пластину из аллопластического материала. Далее накладывают швы на края дефекта, прошивая ими также и аллопластический протез (рис. 24).

Пластика при парасгеральных (ретростеральной и ретрокогостеральной) грыжах диафрагмы. Низводят в брюшную полость содержимое грыжевого мешка. Грыжевой мешок захватывают изнутри несколькими зажимами и выворачивают в сторону брюшной полости. После этого мешок отсекают на уровне грыжевых ворот. Если мешок большой и прочно фиксирован в грудной полости, его можно не удалять. Грыжевые ворота закрывают отдельными П-образными швами за края диафрагмы и задний листок влагалища брюшных мышц, а также надкостницу грудины и ребер.

Пластика при релаксации диафрагмы. Может быть использована методика френоплекции. Производят торакотомия. Обнажают высоко стоящий истонченный купол диафрагмы и захватывают его рукой таким образом, чтобы образовалась широкая складка. Хирург отдавливает основание складки и прошивает его П-образными швами на всем протяжении. Образовавшуюся из истонченного отдела диафрагмы дубликатуру сгибают, прикрывают ею измененную часть диафрагмы и пришивают дубликатуру к сохранным мышечным волокнам. При наличии сращений брюшных органов с диафрагмой рассекают последнюю в продольном направлении с таким расчетом, чтобы образовалось два лоскута — наружный и внутренний. Край наружного лоскута подшивают отдельными швами к основанию внутреннего. Затем внутренний лоскут помещают поверх наружного, образуют дубликатуру и фиксируют его к диафрагме отдельными швами.

При релаксации всего купола диафрагмы прибегают к укреплению его аллопластическим материалом, который в виде заплаты вшивают между листками дубликатуры диафрагмы вдоль линии ее прикрепления.

Общие принципы операций при грыжах пищеводного отверстия диафрагмы. При параэзофагеальной грыже пищеводного отверстия диафрагмы, которая, как правило, не при-

ведут к нарушению функции кардии. производят чрезбрюшинное низведение желудка в брюшную полость и сшивают: позади пищевода друг с другом медиальные ножки диафрагмы (к р у р а ф и я). Такую же операцию выполняют при большой скользящей (кардиофундальной) грыже, не сопровождающейся значительным расстройством функции кардии.

Основной целью операции при скользящей грыже, осложненной и язвельм рефлюкс-эзофагитом, является устранение недостаточности кардии. Если при этом расстроена только клапанная функция кардии, а эзофагокардиальный сфинктер лишь умеренно ослаблен, то достаточно радикальным вмешательством оказывается эзофагофундорафия с окутыванием дном желудка не менее половины окружности пищевода. При выраженной недостаточности кардии предпочтение должно быть отдано фундопликации по Ниссену. При этом из мобилизованного дна желудка формируют манжетку, захватывая в швы обе стенки желудка и пищевод (рис. 25). При определенных показаниях обе эти операции дополняют пилоропластикой.

При скользящей грыже с выраженным укорочением пищевода производят трансплевральную фундопликацию по Ниссену, вынужденно оставляя часть желудка в средостении. Достаточно эффективной обычно оказывается и чрезбрюшинная клапанная гастропликация, которую выполняют при наличии противопоказаний к трансплевральной операции, а также дистальная резекция желудка с U-образным анастомозом или замещением удаленного отдела желудка петлей тонкой кишки.

Повреждения и инородные тела диафрагмы

Повреждения диафрагмы разделяют на открытые (огнестрельные, колото-резаные) и закрытые. Изредка встречаются изолированные ранения диафрагмы без повреждения прилежащих к ней органов. В 90—95% случаев при закрытой травме диафрагмы поражается ее левая половина; очень редко наблюдается разрыв обоих куполов. Как правило, происходит разрыв сухожильной части или отрыв ее от мышечной части.

Открытые повреждения диафрагмы являются обязательным компонентом любого тора-абдоминального ранения.

Диагностика. Изолированные ранения диафрагмы сопровождаются незначительными клиническими признаками, поэтому ранняя диагностика их представляет определенные трудности. Тяжесть состояния больного обусловлена сочетанным повреждением органов грудной и живота, пневмотораксом, шоком и др. Заподозрить ранения диафрагмы позволяет локализация раны - в пределах максимального смещения диафрагмы (рис. 1, 2, 3, 4, 5, 6, 7, 8, 9, 10, 11, 12, 13, 14, 15, 16, 17, 18, 19, 20, 21, 22, 23, 24, 25, 26, 27, 28, 29, 30, 31, 32, 33, 34, 35, 36, 37, 38, 39, 40, 41, 42, 43, 44, 45, 46, 47, 48, 49, 50, 51, 52, 53, 54, 55, 56, 57, 58, 59, 60, 61, 62, 63, 64, 65, 66, 67, 68, 69, 70, 71, 72, 73, 74, 75, 76, 77, 78, 79, 80, 81, 82, 83, 84, 85, 86, 87, 88, 89, 90, 91, 92, 93, 94, 95, 96, 97, 98, 99, 100). особенно на уровне нижних ребер. При огнестрельном ранении

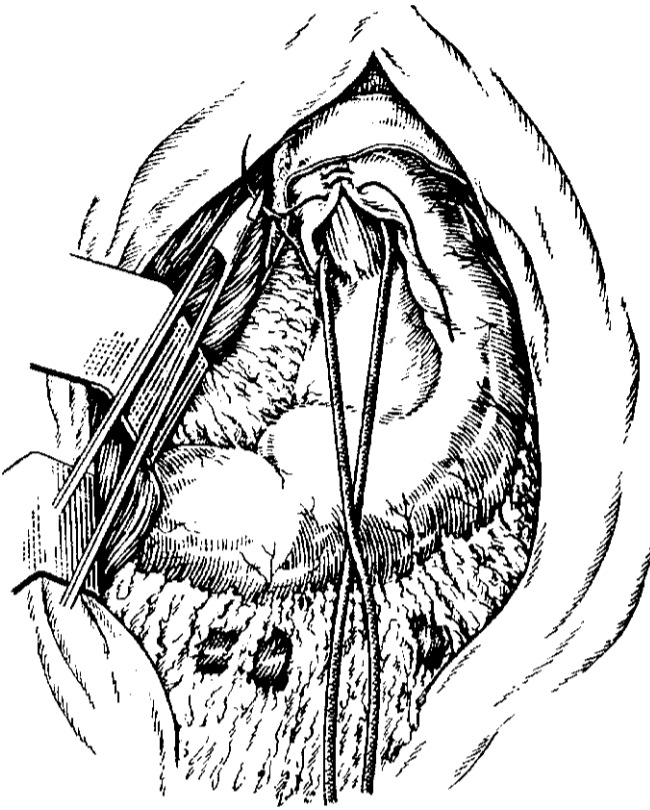


Рис. 25. Фундопликация по Ниссену.

такой закономерности не выявляется, при этом необходимо сопоставить расположение входного отверстия и инородного тела, определяемого при рентгенологическом исследовании при слепых ранениях, либо входного и выходного отверстий — при сквозных. Выявлению ранений диафрагмы может оказать помощь обнаружение пневмо- и гемоторакса при ранениях живота, обнаружение газа в брюшной полости при торакоабдоминальном ранении. Трудности диагностики поврежденных диафрагмы в ближайшие часы и сутки после ранения и частота диагностических ошибок требуют тщательного и целенаправленного обследования с использованием рентгенологического метода.

Лечение. При лапаротомии по поводу травмы живота или торакотомии при повреждениях органов грудной полости необходимо обязательно обследовать диафрагму для исключения ее разрыва. При обнаружении повреждения ушивают дефект, ликвидируют гемо- и пневмоторакс, дренируют плевральную полость.

Закрытые повреждения диафрагмы наиболее часты при дорожной и производственной травме, падении с высоты.

Диагностика. Больные отмечают боль вверху живота и соответствующей половине грудной клетки с иррадиацией в надключичную область, шею, руку. Выявляется

одышка, цианоз, тахикардия, возможны явления частичной кишечной непроходимости. Чаще клинические симптомы определяются не самим разрывом диафрагмы, а образованием диафрагмальной грыжи.

Рентгенологическое исследование производят во всех случаях, когда можно заподозрить повреждение диафрагмы. При этом выявляют повышение уровня стояния диафрагмы, ограничение ее подвижности, иногда деформацию купола; скопление жидкости (крови) в реберно-диафрагмальном синусе. При пролапсе брюшных органов в плевральную полость определяется затемнение легочного поля с просветлениями, иногда с горизонтальными уровнями жидкости, смещение в грудную полость контрастированного желудка или кишечных петель.

Лечение. Иногда небольшие раны диафрагмы заживают самостоятельно без оперативного вмешательства. Раны левой половины диафрагмы, как правило, самостоятельно не заживают, и показано их ушивание после низведения брюшных органов и иссечения нежизнеспособных тканей диафрагмы через тот же доступ, которым пользовались при ревизии (торако- или лапаротомия).

Инородные тела диафрагмы наблюдаются при огнестрельных ранениях (особенно множественные осколчатые и дробовые), изредка при колотых (иглы). Инородные тела редко располагаются в толще диафрагмы и часто проникают в прилежащие органы.

Диагноз. Клинически инородные тела нередко не дают никаких проявлений или вызывают боль в соответствующей половине грудной клетки. Диагноз инородного тела диафрагмы ставят на основании анамнеза и в основном при рентгенологическом исследовании. Обычно видна контрастная тень инородного тела, неотделимая от тени диафрагмы и движущаяся вместе с ней при дыхании, однако этот признак может наблюдаться и при инородных телах органов, прилежащих к диафрагме. Окончательный диагноз может быть поставлен лишь во время операции.

Лечение. При длительном существовании и отсутствии симптомов оперативное лечение не показано. Показанием к операции является возможность перфорации жизненно важных органов при наличии острого инородного тела, а при больших осколках с неровными краями — опасность развития пролежня, особенно вскоре после ранения. При симптомах нагноения также показано удаление. По возможности инородное тело иссекают вместе с имеющейся капсулой в связи с вероятностью дремлящей инфекции.

Воспалительные заболевания

Диафрагматиты (или диафрагмиты) подразделяются на острые и хронические, специфические и неспецифические. Неспецифические диафрагматиты почти всегда бывают

вторичными, т. е. обусловленными переходом воспалительного процесса на диафрагму с прилежащих к ней органов или серозных полостей. Причиной их возникновения чаще бывают нижнедолевые пневмонии и абсцессы, плевриты, абсцессы печени, иоддиафрагмальные гнойники. Вначале поражается диафрагмальная плевра или брюшина, а затем и сама диафрагма.

Хронические диафрагматиты обычно специфические — туберкулезные, сифилитические или грибковые (актиномикоз) — и самостоятельного клинического значения не имеют, так же как и хронические неспецифические диафрагматиты, связанные с хроническими воспалительными процессами прилежащих органов.

Диагностика. Для диафрагматита характерна триада признаков: 1) боль в нижних отделах грудной клетки, усиливающаяся при вдохе, кашле, но не при движениях; 2) отсутствие усиления боли в зоне ее распространения при надавливании в межреберьях; 3) ригидность мышц передней брюшной стенки, что иногда приводит к ошибочной диагностике острого живота.

Диагноз диафрагматита основывается преимущественно на рентгенологических данных, поскольку клиническая картина заболевания непатогномонична. Чаще всего это клиническая картина нижнедолевой плевропневмонии.

Рентгенологически для острого диафрагматита характерны утолщение, уплощение, высокое стояние и ограничение подвижности (до полного паралича с появлением парадоксального движения) пораженного купола диафрагмы, скопление выпота в синусах, а часто и воспалительный очаг в нижней доле легкого, признаки абсцесса печени, поддиафрагмального абсцесса.

Лечение направлено на ликвидацию основного процесса. При неспецифических диафрагматитах проводят консервативную антибактериальную и противовоспалительную терапию, при специфических — специфическое лечение.

Опухоли и кисты диафрагмы

Опухоли диафрагмы разделяются на первичные (возникают первоначально в самой диафрагме) и вторичные (при прорастании в диафрагму опухолей прилежащих органов или метастазах злокачественных новообразований). Первичные опухоли встречаются редко.

Патологическая анатомия. Опухоли диафрагмы подразделяются на соединительнотканые, мышечные, невrogenные, ангиогенные, мезотелиальные. Нередко опухоли имеют смешанное строение. Встречаются доброкачественные и злокачественные опухоли диафрагмы. Среди доброкачественных чаще встречаются липомы, фибромы, фибролиномы. реже лейомиофибромы, лейомиомы, фибролимфангиомы, хондромы. Крайне редки дизэмбриомы. Злокачественные аналоги добро-

качественных опухолей встречаются несколько реже. Чаше развиваются различные саркомы.

Различают кисты истинные (имеющие эпителиальную выстилку) и ложные. Истинные кисты подразделяют на паразитарные (эхинококков, цистицерков, трихинеллез) и непаразитарные (эмбриональные, бронхогенные, мезотелиальные и ангиогенные). Ложные кисты могут быть воспалительными (специфические и неспецифические), посттравматическими и ремоляционными (от размягчения и распада доброкачественной опухоли). Кисты и доброкачественные опухоли обычно имеют округлую или овальную форму и более или менее четко отграничены от окружающих тканей, тогда как злокачественные образования имеют неправильную форму.

Диагностика. Клинические проявления доброкачественных опухолей и кист диафрагмы зависят от их размера и локализации и в основном связаны со сдавлением прилежащих органов. Небольшие доброкачественные опухоли и кисты часто не вызывают никаких симптомов и их случайно обнаруживают при рентгенологическом исследовании. При больших опухолях и кистах правого купола диафрагмы чаще бывают смещение сердца и средостения, сдавление и ателектаз легкого, поскольку печень препятствует росту в сторону брюшной полости. Больные отмечают чувство тяжести в грудной клетке, одышку при физической нагрузке (при больших образованиях и в покое), кашель, связанный с деформацией бронхов, иногда боль в груди или правом подреберье, которая иррадирует в лопатку. Иногда возникают отеки ног вследствие сдавления нижней полой вены. При больших левосторонних опухолях обычно наблюдаются чувство перенаполнения желудка, тяжесть и боль после еды, тошнота, рвота, похудание. При локализации образования рядом с пищеводом нередко возникает дисфагия. При злокачественных опухолях отмечается резкая боль, связанная с прорастанием тканей диафрагмы и прилежащих органов.

Объективное исследование при небольших доброкачественных образованиях диафрагмы не обнаруживает никаких изменений. При достижении значительных размеров в нижних отделах легкого определяется притупление, сливающееся при центральном расположении с тупостью сердца, а при правостороннем — с печенью. Соответственно этой зоне отмечается ослабление или даже полное отсутствие дыхательных шумов. Иногда возникает припухлость грудной клетки над опухолью. Злокачественные опухоли диафрагмы часто сопровождаются плевритом с соответствующей клиникой. При нагноившихся кистах диафрагмы наблюдается картина, характерная для любого гнойного очага.

Рентгенодиагностика опухолей и кист диафрагмы затруднительна. Несколько легче диагностировать образования левого купола, при которых на фоне газового пузыря желудка и селезеночного изгиба толстой кишки оп-

ределяется округлая или овальная тень, движущаяся при дыхании вместе с **диафрагмой**; экскурсии диафрагмы часто ограничены или парадоксальны. Чтобы выявить отношение опухоли к диафрагме или к органу брюшной или грудной полости, используют диагностический пневмоторакс и пневмоперитонеум обычно в сочетании с томографией. Отделение при этом тени полосой газа как от легкого, так и от брюшных органов позволяет поставить диагноз опухоли или кисты диафрагмы. Однако при сращении последней с прилежащими органами диагностическая ценность указанных методов значительно снижается. Существенную помощь в диагностике поражений диафрагмы могут оказать торакоскопия, лапароскопия, бронхография, томография, ангиография и т. д. Отличить кисту диафрагмы от опухоли без операции практически невозможно, да в этом и нет необходимости, так как кисты также подлежат удалению из-за угрозы нагноения и злокачественного перерождения.

Лечение хирургическое. Первичные доброкачественные опухоли и кисты удаляют либо вылущиванием, либо чаще с резекцией узкой полоски прилежащих отделов диафрагмы. При злокачественных образованиях производят обширную резекцию диафрагмы вместе с опухолью. При первичном эхинококкозе методом выбора является полное иссечение кисты вместе с прилежащими отделами диафрагмы, так как оставление фиброзной капсулы может привести к рецидиву.

Диафрагмальные грыжи

Под диафрагмальной грыжей понимают выход брюшных органов в грудную полость или средостение через физиологическое или патологическое отверстие в диафрагме врожденного либо травматического происхождения.

Классификация. Грыжи диафрагмы разделяют на травматические и нетравматические. Нетравматические грыжи в свою очередь делятся на ложные врожденные грыжи, истинные грыжи слабых зон, истинные грыжи атипичных локализаций, грыжи естественных отверстий диафрагмы (пищеводного отверстия, редкие грыжи естественных отверстий). При отсутствии грыжевого мешка грыжу называют ложной, а если он имеется — истинной.

Истинные грыжи слабых зон диафрагмы. К ним относятся парастеральные грыжи, для обозначения которых также употребляют термины «передняя диафрагмальная грыжа», «ретроксифоидальная», «субстерральная», «грыжа Морганьи», «грыжа Ларрея». Парастеральная грыжа может быть ретростеральной, выходя через груднореберный треугольник Ларрея или через дефект недоразвитой грудинной части диафрагмы. Обычно содержимым грыжевого мешка при парастеральных грыжах являются салыник и поперечная ободочная кишка, но часто встречаются

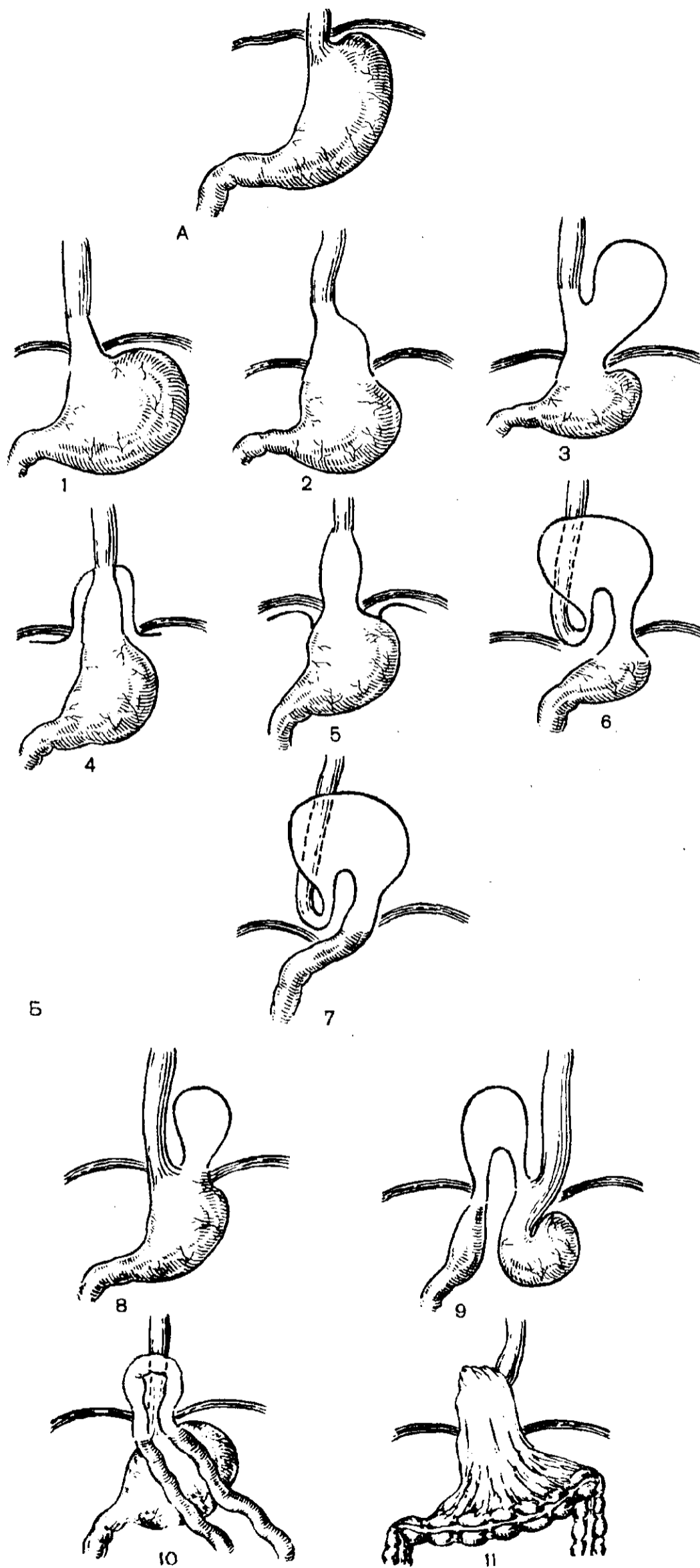


Рис. 26. Грыжи пищеводного отверстия диафрагмы (схема).
 А – соотношение пищевода, диафрагмы и желудка в норме; Б – скользящие (аксиальные) грыжи пищеводного отверстия: 1 – пищеводная, 2 – кардиальная, 3 – кардио-фундальная, 4 – приобретенный короткий пищевод, 5 – врожденный короткий пищевод, 6 – субтотальная желудочная грыжа, 7 – тотальная желудочная грыжа; В – параэзофагеальные грыжи пищеводного отверстия: 8 – фундальная, 9 – антральная, 10 – кишечная, 11 – салниковая.

В

парастернальные липомы, при которых через грыжевые ворота в диафрагме, как при скользящих грыжах, выпячивается предбрюшинная жировая клетчатка. Истинные грыжи пояснично-реберного треугольника (грыжа Бог далека) встречаются редко. Казуистическую редкость представляют истинные грыжи атипичной локализации, при которых нередко отсутствуют выраженные грыжевые ворота.

Диагностика. Клиника истинных грыж слабых зон диафрагмы зависит от характера органов, являющихся содержимым грыжевого мешка, и от степени их сдавления в грыжевых воротах. Нередко грыжи, даже весьма значительных размеров, остаются абсолютно бессимптомными и случайно обнаруживаются при рентгенологическом исследовании. Клиническая диагностика парастернальных грыж представляет значительные трудности, поскольку жалобы больных не являются характерными только для этого заболевания, а данные, полученные при объективном исследовании, чаще всего скудны. Особенно это относится к предбрюшинным ретроконостернальным жировикам и небольшим истинным парастернальным грыжам. Рентгенодиагностика сравнительно проста при наличии в грыже газосодержащего органа брюшной полости. Для дифференциального диагноза между грыжей и парастернальным жировиком используют пневмоперитонеум и введение воздуха в предбрюшинную клетчатку.

Лечение истинных грыж слабых зон диафрагмы оперативное. При парастернальных грыжах лучший доступ — срединная лапаротомия. Заднебоковые дефекты ушивают трансабдоминально. При ущемленных диафрагмальных грыжах, установленных до операции, доступ трансторакальный.

Грыжи пищевого отверстия диафрагмы являются самым частым видом диафрагмальных грыж (рис. 26).

Классификация грыж

- I. Скользящие (аксиальные) грыжи пищевого отверстия
 - A. Без укорочения пищевода
 1. Кардиальная
 2. Кардиофундальная
 3. Субтотальная желудочная
 - Б. С укорочением пищевода
 1. Кардиальная
 2. Кардиофундальная
 3. Субтотальная желудочная
 4. Тотальная желудочная
- II. Параэзофагеальные грыжи пищевого отверстия
 1. Фундальная
 2. Антральная
 3. Кишечная
 4. Кишечно-желудочная
 5. Сальниковая

Диагностика. Грыжа пищевого отверстия может быть случайной рентгенологической находкой при полном отсутствии

клинических проявлений. Чаще больные жалуются на боль высоко в подложечной области, за грудиной или в области сердца. Она возникает иногда в момент прохождения пищи, иногда после еды. Наклон туловища вперед усиливает боль. Характерно ощущение жжения за грудиной или вдоль пищевода, иногда непереносимое, сопровождающееся кислой отрыжкой, усиливающейся при наклоне и уменьшающееся при стоянии. В некоторых случаях отмечается регургитация желудочного содержимого в полость рта, чаще это отмечается при наклоне туловища, в горизонтальном положении. Сердечные расстройства рефлекторного характера представляют важное и частое проявление грыжи пищевого отверстия; эти боли не поддаются действию нитроглицерина, что особенно характерно для параэзофагеальных грыж. При них же могут наблюдаться кровотечения, как явные, так и скрытые. Грыжи скользящего типа никогда не ущемляются. При параэзофагеальных грыжах возможно ущемление. При ущемлении возникают резкие боли с развитием дисфагии из-за сдавления пищевода в грыжевых воротах.

Рентгенологический метод является основным в диагностике. Контрастное рентгенологическое исследование в различных положениях больного помогает распознать отдельные формы грыж, их величину, определить, какие органы смещены в грудную полость, констатировать наличие желудочно-пищеводного рефлюкса (рис. 27, 28). Эзофагоскопия в ряде случаев уточняет диагноз путем оценки характера слизистой оболочки и установления границ между слизистой оболочкой пищевода



Рис. 27. Скользящая кардиальная грыжа пищевого отверстия диафрагмы.

Рис. 28. Скользящая кардиофундальная грыжа пищеводного отверстия диафрагмы.

и желудка, при этом также можно определить картину эзофагита.

Лечение. Если субъективные явления незначительны, размеры скользящей грыжи пищеводного отверстия диафрагмы небольшие, можно ограничиться консервативными мероприятиями: соблюдение диеты (щадящая пища, принимаемая часто и малыми порциями; не следует есть позже чем за 3—4 ч до сна); сон с поднятым головным концом кровати; при повышенной кислотности и явлениях эзофагита противоязвенная терапия, направленная на снижение кислотности. Операция показана во всех случаях с выраженной клинической симптоматологией, при развитии осложнений (кровотечения, анемия, эзофагиты, язвы). Во всех случаях параэзофагеальных грыж показана операция, так как остается опасность ущемления. Задачи операции при всех видах грыж пищеводного отверстия сводятся к ликвидации грыжи и предупреждению рефлюкса.

Травматические диафрагмальные грыжи. Перемещение органов брюшной полости в грудную после повреждения диафрагмы может произойти либо немедленно вслед за повреждением, либо через больший или меньший срок.

Диагностика. Симптомы диафрагмальной грыжи связаны как с нарушением функции переместившихся органов брюшной полости, так и сдавлением органов грудной клетки. Диафрагмальную грыжу можно предполагать на основании сочетания симптомов со стороны **органов** брюшной и грудной полостей. Самая частая жалоба — боль в эпигастрии и левой половине грудной клетки,

усиливающаяся после приема пищи. Иногда в результате застоя крови в сосудах сдавленного желудка или вследствие образования язв может наблюдаться кровавая рвота. В результате сдавливания органов грудной клетки развивается одышка, усиливающаяся при физической нагрузке и после приема обильной пищи.

При объективном исследовании — перкуссии грудной клетки — может определяться как притупление, так и тимпанит или чередование участков притупления и тимпанита. При аускультации устанавливается ослабление дыхания или отсутствие дыхательных шумов. Иногда в грудной полости слышно урчание, переливание жидкости.

Рентгенологический метод является основным в диагностике. Над диафрагмой видны участки крупноочаевого строения, иногда типичная гаустрация или образование, содержащее газ. Контрастное исследование, особенно выполненное в положении по Тренделенбургу, позволяет выявить данную патологию. Ущемление травматических диафрагмальных грыж является самым тяжелым осложнением. Чаще ущемляется толстая кишка, затем желудок и тонкая кишка.

Лечение. Травматическая диафрагмальная грыжа — абсолютное показание к операции. Ее можно оперировать путем либо торакотомии, либо лапаротомии, либо комбинированным подходом. К правой половине диафрагмы доступ возможен только сверху. На левом куполе диафрагмы, задних и заднебоковых отделах легче манипулировать со стороны грудной полости. Успех операции обеспечивается надежным закрытием грыжевого отверстия.

Релаксация диафрагмы — одностороннее стойкое высокое стояние крайне истонченной, но сохраняющей непрерывность диафрагмы, прикрепленной на обычном месте.

Диафрагма может подниматься до третьего и даже четвертого межреберья. Органы брюшной полости вдаются в грудную полость, но остаются под диафрагмой. В большинстве случаев наблюдается слева. Релаксацию диафрагмы считают врожденной аномалией.

Диагностика. Выраженность клинических проявлений весьма различна — от полного отсутствия симптомов заболевания до значительных функциональных расстройств. Проявления заболевания определяются следующими клиническими синдромами: пищеварительным (дисфагия, рвота, боль в подложечной области и в левом подреберье, запор); дыхательным (одышка при физической нагрузке и после еды); сердечным (тахикардия, аритмия и т. п.). Отличить релаксацию диафрагмы от диафрагмальных грыж позволяет рентгенологическое исследование. Диагноз релаксации диафрагмы несомненный, если контуры диафрагмы и желудка четко отделимы. Для дифференциальной диагностики рекомендуется пневмоперитонеум.

Лечение. Операция показана только при выраженных клинических симптомах.

Глава IX

ЛЕГКИЕ И ПЛЕВРА

•

Общие вопросы диагностики

Симптоматика. Многие заболевания легких — злокачественные и доброкачественные опухоли, эхинококкоз, туберкулез, бронхогенные кисты — могут длительно протекать без клинических проявлений. Их удается выявить только специальными методами — рентгенологическим исследованием легких, цитологическим и бактериологическим исследованием мокроты. Клинические симптомы появляются только в процессе прогрессирования болезни и при возникновении различных осложнений.

Клинические симптомы заболеваний легких и плевры можно условно разделить на местные и общие. Основные местные симптомы: кашель, выделение мокроты, кровохарканье, подкожная эмфизема, боль в груди, изменение голоса; общие симптомы: повышение температуры тела, одышка, цианоз, потеря массы тела, слабость, боль в костях и суставах.

Кашель возникает вследствие рефлекса со слизистой оболочки гортани, трахеи, бронхов, а также при раздражении плевры. Интенсивность кашля может быть различной — от легкого покашливания до длительных изнурительных приступов, которые иногда заканчиваются коллапсом и потерей сознания. Различают сухой и влажный кашель, при котором отделяется мокрота.

Мокрота — продукт желез и бокаловидных клеток слизистой оболочки трахеи и крупных бронхов, она может быть слизистой, слизисто-гнойной, гнойной и кровянистой, а по консистенции — жидкой, густой и вязкой. Слизистая жидкая мокрота типична для аденоматоза легких, вязкая — для бронхиальной астмы, гнойная — для абсцедирующей пневмонии, абсцесса легкого, бронхоэктазов. У больных гангреной легкого гнойная мокрота часто имеет бурый цвет и зловонный запах.

Кровохарканье возникает главным образом вследствие аррозии и разрыва *сосудов* в системах легочного и бронхиального кровотока, а также диафиза через сосудистую стенку и наблюдается при травмах и заболеваниях легких, в том числе наиболее распространенных (воспалительно-гнойные заболевания, рак, туберкулез).

Подкожная эмфизема возникает в результате поступления воздуха из трахеи, бронхов, легких в окружающие ткани и далее в подкожную клетчатку. Она всегда свидетельствует о повреждении воздухосодержащих образований и чаще всего бывает при закрытых травмах груди с повреждением легких.

Боль в груди при легочной патологии, как правило, возникает при заболеваниях или вов-

лечении в процесс плевральных листков (острый плеврит; опухоль, которая сдавливает чувствительные нервы или прорастает их). Интенсивность боли может варьировать. Сильная боль бывает при остром диафрагмальном плеврите (диафрагмагит), прорастании плечевого нервного сплетения раком верхушки легкого (опухоль Пенкоуста). Типичными признаками плевральной боли являются ее усиление во время вдоха, кашля и наклона (уловивша в здоровую сторону. Возможна иррадиация боли в шею, плечо, подложечную область, подреберье.

Изменение голоса может быть обусловлено вторичным ларингитом, стенозом и опухолью трахеи и ее бифуркации. Хриплый, осиплый голос отмечается при медиастинальной эмфиземе. В случаях сдавления или прорастания *опухолью* возвратного гортанного нерва изменения голоса могут быть очень резкими вплоть до афонии.

Из общих симптомов на первое место должно быть поставлено *повышение температуры тела*. Оно, как правило, свидетельствует о наличии первичного или вторичного воспалительного процесса бактериальной этиологии. Реже наблюдаются процессы вирусной этиологии и асептическая лихорадка при травмах, инфаркте легкого, злокачественных опухолях. Другие частые симптомы — общая слабость, адинамия, потливость, нарушение сна, плохой аппетит.

Одышка — очень частый и важный симптом многих заболеваний легких и плевры. Она возникает вследствие нарушения проходимости дыхательных путей (обструктивная одышка) или уменьшения дыхательной поверхности легких (рестриктивная одышка). Различают также инспираторную, экспираторную и смешанную одышку. Инспираторная одышка наблюдается при наличии препятствий в трахее и крупных бронхах, уменьшении дыхательной поверхности легких, поражениях диафрагмы. Затрудненный вдох в тяжелых случаях сопровождается шумом (стридорозное дыхание). Экспираторная одышка типична для сужения или закупорки просвета мелких бронхов и нарушения тонуса стенки дыхательных путей.

Данные объективного исследования. Осмотр. Обращают внимание на внешний вид и положение больного, оценивают его двигательную активность, состояние питания, особенности дыхания. Большинство больных с выраженной легочной недостаточностью предпочитают находиться в положении сидя или полусидя, а не лежа. При плевральной боли типично вынужденное положение на больном боку. В случаях острой дыхательной недоста-

точности больные беспокойны, захватывают воздух открытым ртом. Легочное кровотечение вызывает чувство страха, боязнь движений. Во время лихорадочного состояния при легочных воспалительных процессах часто отмечаются румянец на щеках, раздувание крыльев носа.

Кожа у больных с гнойной интоксикацией часто приобретает бледный или бледно-желтый оттенок. Выраженная дыхательная недостаточность сопровождается цианозом кожи, слизистых оболочек и особенно языка. Декомпенсация правых отделов сердца при легочной гипертензии внешне проявляется набуханием шейных вен, эпигастральной пульсацией. При хронических гнойных заболеваниях легких, а также раке легкого, хронической легочно-сердечной недостаточности концевые фаланги пальцев рук приобретают вид барабанных палочек, а ногти — форму часовых стекол.

Местный осмотр начинают с кожи грудной клетки, обращая внимание на расширенные вены, раны, свищи, *послеоперационные* рубцы, следы плевральных пункций. При эмфиземе легких грудная клетка увеличена и имеет вздутую, бочкообразную форму. Заболевания легких и плевры часто вызывают деформацию и асимметрию грудной клетки, уменьшение или углубление на одной стороне надключичной ямки, втяжение или выпячивание межреберий, опускание плеча и лопатки, искривление позвоночника (сколиоз). При плевральной боли уменьшается подвижность ребер при дыхании. Уменьшение объема одной половины грудной клетки с одновременным ограничением подвижности обычно является следствием сморщивающих, цирротических процессов (ателектаз, цирроз легкого, панцирный плеврит, фиброторакс после пневмонэктомии). Увеличение объема одной половины грудной клетки может быть при клапанном пневмотораксе, экссу дативном плеврите, больших опухолях. В процессе дыхания оценивают глубину вдоха и выдоха, соотношение их во времени. Обращают внимание на участие в дыхании вспомогательных мышц шеи, втяжение надключичных ямок и межреберий, уточняют характер одышки.

Пальпация необходима в первую очередь для оценки состояния лимфатических узлов шеи и подмышечных областей. Этим же методом определяют болезненные зоны, болезненные точки, различные инфильтраты, припухлости, поверхностные метастазы опухолей. Имеет значение также определение голосового дрожания, которое на стороне скопления в полости плевры воздуха или жидкости бывает ослаблено. Путем сжатия грудной клетки между ладонями можно оценить эластичность ее костно-хрящевого каркаса.

Перкуссия грудной клетки дает ориентировочное представление о скоплении воздуха в плевральной полости (тимпанит), скоплении жидкости или ателектазе легкого (тупость). В ситуациях, требующих экстренной помощи, этот метод имеет большое значение. Роль перкуссии для определения очагов уплотнения

в легких менее значительна, так как достаточно четкие данные обычно можно получить только при их субплевральном положении и достаточно больших размерах.

Аускультация. Ослабление дыхания над обеими половинами грудной клетки типично для эмфиземы легких, нарушения функции дыхательной мускулатуры. Локальное отсутствие или ослабление дыхательных шумов бывает в случаях нарушения нормальной вентиляции или контакта легкого с грудной стенкой (обтурация крупного бронха, пневмоторакс, гемоторакс, хилоторакс, экссу дативный плеврит, опухоль). Влажные хрипы являются признаком скопления жидкости в бронхах, а крепитация — в альвеолах. Мелкопузырчатые хрипы возникают на уровне бронхиол и мелких бронхов, среднепузырчатые и крупнопузырчатые хрипы — в бронхах большего диаметра. Локальные крупнопузырчатые хрипы выслушиваются при наличии полости — абсцесса, каверны. О наличии полости, в которой открывается крупный бронх, свидетельствует амфорическое дыхание. Шум трения плевры бывает при сухом плеврите. Для отличия шума трения плевры от мелкопузырчатых хрипов и крепитации, пользуются несколькими способами. Так, при втягивании и выпячивании живота, если у больного закрыт рот и зажат нос, шум трения плевры продолжает прослушиваться, а хрипы не определяются. Шум трения плевры в отличие от хрипов всегда остается после откашливания и может усиливаться при надавливании стетоскопом на грудную стенку.

Диагностические методы. Рентгенологические методы. *Рентгеноскопия легких.* Больных исследуют в различных проекциях. Основные цели рентгеноскопии — общая ориентация в патологии легких и плевры, оценка подвижности куполов диафрагмы, выявление газа в плевральных полостях, уточнение локализации различных инфильтратов, полостей, новообразований, инородных тел и скопления жидкости, обнаружение симптома Гольцкнехта — Якобсона при обтурации крупного бронха — маятникообразное смещение тени средостения в сторону патологии во время резкого вдоха и возвращение ее на место во время выдоха. Важное значение имеет рентгеноскопия для определения изменений размеров просвета трахеи и главных бронхов при трахеомалиции, экспираторном стенозе.

Рентгенографию легких производят в прямой и боковой проекциях. При необходимости для лучшего выявления патологических образований или особенностей патологии получают прицельные рентгенограммы в оптимальной проекции, а также задние, косые и суперэкспонированные рентгенограммы.

Электрорентгенография. На электрорентгенограммах проявляется так называемый краевой эффект, благодаря которому лучше виден легочный рисунок, удастся увидеть *яеючные* артерии и вены. **Во** ее отчетливо определяются контуры всех патологических образо-

ваний, наличие включений, деструкция, «дорожка» к корню легкого, особенности состояния стенки и просвета бронхов.

Томография — послойное рентгенологическое исследование — позволяет получить изображение определенных слоев (срезов) снимаемого объекта. Можно выявить или уточнить структуру и особенности контуров патологических образований, их отношение к бронхам, сосудам, грудной стенке. Наиболее распространена продольная томография — прямая и боковая. Этим методом широко пользуются в качестве обзорного для уточнения состояния легких, сосудов малого круга кровообращения, главных, долевого и сегментарных бронхов, внутригрудных лимфатических узлов, особенно в онкологической и фтизиохирургической практике. Однако методика томографии не всегда может быть стандартной и часто определяется результатами предварительного рентгенологического исследования и конкретной диагностической задачей.

Компьютерная томография — поперечное послойное исследование легких и плевры — отличается очень высокой разрешающей способностью. На поперечных срезах грудной клетки можно точно локализовать полости и различные образования, рассчитать их размеры, оценить плотность, однородность, а также отношение к грудной стенке, позвоночнику, средостению. По коэффициентам поглощения рентгеновских лучей удается дифференцировать плотные образования и жидкость.

Бронхография. Контрастное рентгенологическое исследование бронхов производят, как правило, под местной анестезией 5—10% раствором новокаина или 1—2% раствором лидокаина. Резиновый или пластмассовый катетер вводят через нос в трахею и затем в бронх. Контрастирование бронхов производят с одной стороны под контролем рентгенотелевидения водорастворимыми контрастными веществами (иропиллодон). Желательно использовать малые количества контрастного вещества для получения так называемых контурных бронхограмм. В случае стеноза бронха или опухоли, когда необходимо определить состояние более мелких бронхов, применяют самые жидкие контрастные вещества — урографин, урографаст. Снимки производят в различных проекциях. После бронхографии контрастное вещество по возможности отсасывают через тот же катетер. Метод бронхографии особенно важен для распознавания бронхоэктазов, деформирующего бронхита и различных осложнений после операций на легких.

Катетеризация бронхов под контролем рентгенотелевидения, выполняемая рентгенологами или бронхологами, является одним из способов получения клеточного материала для цитологического исследования из сегментарных, субсегментарных и более мелких бронхов.

Ангиопульмонография — контрастирование и рентгенологическое исследование сосудов

малого круга кровообращения. Исследование производят на ангиографическом рентгеновском аппарате, позволяющем осуществить рентгенотелевизионный контроль и серийную ангиографию. Под местной анестезией специальный рентгеноконтрастный катетер через подкожную вену верхней или нижней конечности продвигают в правое предсердие, правый желудочек, ствол легочной артерии. Как правило, регистрируют давление в легочной артерии, берут пробы крови для газового анализа. В зависимости от конкретных целей исследования конец катетера оставляют в стволе или продвигают в правую, левую легочную артерию либо в их ветви (селективная ангиопульмонография). Через катетер быстро вводят 20—30 мл контрастного раствора (урографин, верографин, гипак) и делают 8—10 рентгенограмм со скоростью 2 снимка в 1 с. Ангиопульмонография является важным и точным методом диагностики аневризм легочной артерии, артериовенозных аневризм легочных сосудов, тромбоза и тромбоемболии легочной артерии и ее ветвей.

Бронхиальная артериография. Катетеризация и контрастное рентгенологическое исследование бронхиальных артерий требуют, как и ангиопульмонография, рентгенотелевизионного контроля и возможности производства серийных снимков. Под местной анестезией пунктируют бедренную артерию и по способу Сельдингера вводят через нее в грудную аорту рентгеноконтрастный катетер Эдмана-Ледина с двойным изгибом. Затем проникают кончиком катетера в устье соответствующей бронхиальной артерии, вводят контрастный препарат и делают снимки.

Бронхиальная артериография является высокоинформативным методом для оценки состояния бронхиальных артерий, выявления артериоартериальных анастомозов между сосудами большого и малого круга кровообращения и особенно для установления источников легочного кровотечения так называемой неясной этиологии. После бронхиальной артериографии возможна лечебная эмболизация артерии, из которой происходит кровотечение.

Плеврография. Исследование применяют у больных с хронической эмпиемой плевры для уточнения размеров полости, ее границ и локализации бронхоплеврального свища. Обычная методика плеврографии состоит в пункции плевральной полости, максимально возможной аспирации ее содержимого и введении в полость под контролем рентгенотелевидения контрастного вещества — йодолипола, иропиллодона. При наличии бронхоплеврального свища объем вводимого контрастного вещества должен быть небольшим. Рентгенограммы получают в различных проекциях при разных положениях тела больного. После плеврографии контрастное вещество лучше отсосать.

Фистулография — метод контрастного рентгенологического исследования различных торакальных свищей. Он позволяет выяснить

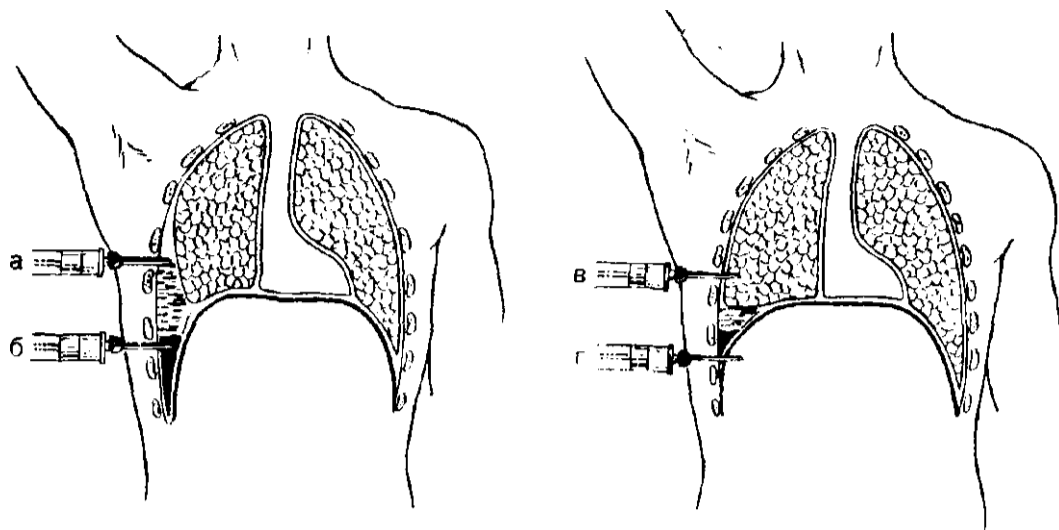


Рис. 29. Пункция полости плевры и возможные неудачи.

а — игла прошла в полость плевры над выпотом; б — игла прошла спайку между листками плевры реберно-диафрагмального синуса; в — игла прошла над выпотом в ткань легкого; г — игла прошла в брюшную полость.

длину свищевых ходов, локализацию, размеры и форму полости, с которой сообщается свищ, установить наличие боковых карманов и сообщений с бронхиальным деревом. В качестве контрастного вещества используют йодопол или пропилйодон, которые вводят через мягкий **Kaieper**. Рентгенограммы получают в нескольких проекциях при оптимальных положениях больного.

В случаях проникновения контрастного вещества через свищевое отверстие в бронхиальное дерево получается ретроградная фистуло-бронхография. При этом важно, чтобы больной хорошо откашлялся во избежание ателектазов и пневмонических вспышек.

Эндоскопические методы. *Бронхоскопия.* Визуальное исследование бронхиального дерева является важнейшим диагностическим методом, который позволяет сочетать осмотр и фотографирование с инструментальным ощупыванием и получением материала для цитологических, гистологических и бактериологических анализов.

Для бронхоскопии используют как жесткие, так и гибкие бронхоскопы — бронхофиброскопы. За последнее время в большинстве случаев предпочтение отдают бронхофиброскопии. Ее основные преимущества заключаются в значительно лучшей переносимости под местной анестезией и возможности исследования не только главных и доле-вых, но и сегментарных и субсегментарных бронхов.

Одним из главных элементов бронхоскопического исследования является биопсия и получение ткани для гистологического или цитологического исследования.

Торакоскопия — визуальное исследование плевральной полости с помощью оптических инструментов с осветительной системой — торакоскопов. Необходимое условие торакоскопии — наличие пневмоторакса. Перед исследованием необходимо сделать рентгеноскопию и рентгенографию легких, чтобы убедиться в достаточных размерах газового пузыря и уточнить его расположение. Торакоскоп вводят под местной анестезией через троакары, которыми прокалывают грудную стенку в межреберном промежутке. При большом га-

зовом пузыре и использовании торакоскопа с прямой и боковой оптикой можно хорошо осмотреть легкое, париетальную плевру, диафрагму, средостение. Через торакоскоп можно взять материал для гистологического и цитологического исследования.

Торакоскопию применяют при туберкулезе легких у больных с лечебным и спонтанным пневмотораксом, а также при спонтанном пневмотораксе другой этиологии. Иногда торакоскопию применяют при плевритах и заболеваниях легких неясного генеза. В таких случаях предварительно накладывают искусственный пневмоторакс.

Хирургические методы. *Пункция полости плевры.* Наиболее частыми показаниями к диагностической плевральной пункции являются экссудативный плеврит, эмпиема плевры, гидроторакс, гемоторакс, хилоторакс, спонтанный или травматический пневмоторакс. Реже плевральную пункцию производят при подозрении на опухоль плевры. Обычно пункцию производят в положении больного сидя на перевязочном столе, кушетке или стуле. Классическим местом для пункции плевральной полости с целью удаления жидкости является седьмое или восьмое межреберье между средней подмышечной и лопаточной линией (рис. 29). Для отсасывания воздуха пункцию производят во втором или третьем межреберье по среднеключичной линии. Место пункции уточняют перкуссией, аускультацией и особенно рентгеноскопией.

Трон с толкающей иглой. Сущность метода состоит в проколе грудной стенки и получении через иглу материала из плевры или легкого для морфологического исследования. Трансторакальную игловую биопсию производят под местной анестезией и контролем однопроекционного или лучше двухпроекционного рентгенотелевидения. Различают две методики игловой биопсии: аспирационную и пункционную. При аспирационной биопсии пользуются тонкой иглой и насаживают в шприц материал, пригодный только для цитологического исследования. Для пункционной биопсии нужны троакары диаметром до 2,5 мм со специальными иглами, конец которых расщеплен или имеет блокирующее

устройство для удержания кусочка ткани. С помощью i и k^* их игл можно получить материал для гистологического исследования.

Ирсколетия биопсия. Операция заключается в удалении с целью гистологического исследования лимфатических узлов шеи у места прикрепления передней лестничной мышцы к I ребру. Показанием к операции является подозрение на наличие в этих узлах метастазов злокачественной опухоли. Операцию производят под местной анестезией из разреза длиной 3—5 см. При достаточно четко пальпируемых лимфатических узлах вместо прескаленной биопсии можно произвести пункцию с аспирационной биопсией.

Методы функциональной диагностики. Функцию дыхания оценивают при решении вопросов о противопоказаниях к операции, определении допустимого объема резекции легких, степени операционного риска и функционального прогноза.

Спирография и радионуклидная сцинтиграфия легких с изотопом технеция являются информативными и неинвазивными методами исследования для оценки состояния легочной вентиляции и кровотока в малом круге кровообращения. Спирография позволяет получить ряд показателей для оценки физиологических особенностей легочного дыхания, а сцинтиграфия с компьютерной обработкой данных — для количественной характеристики вентиляции и кровотока в отдельных зонах каждого легкого.

Исследование газового состава артериальной крови и кислотно-основного состояния имеет интегральное значение при оценке состояния дыхательной функции. Данные функциональных исследований должны быть сопоставлены с клинической оценкой состояния больного.

Интраоперационная диагностика. Большинство операций на легких сочетается с последним, но важным этапом исследования — интраоперационной диагностикой. Лишь в отдельных случаях, когда хирургическая тактика представляется совершенно ясной, дополнительные диагностические мероприятия после торакотомии можно не производить. Такие случаи бывают, например, при множественных больших абсцессах или кавернах, когда заранее установленная необходимость удаления всего легкого не вызывает сомнений.

Задачи интраоперационной диагностики заключаются в уточнении распространенности и анатомо-топографических особенностей основного заболевания и вторичных изменений в легком, бронхах, плевре, лимфатических узлах, органах средостения. Иногда необходимо также установить способность легкого и его долей к расправлению и спадению, оценить объемный кровоток по крупным легочным артериям и венам.

В процессе интраоперационной диагностики основными методами являются осмотр, пальпация, исследование плевральной жидкости и различные виды биопсии. Дополнительные ме-

тоды — пробное раздувание легкого, трансиллюминация, бронхотомия.

Биопсию для срочного гистологического или цитологического исследования тканей из легкого, бронха, лимфатических узлов производят эксцизионным, аспирационным или пункционным способом. Эксцизионный способ обычно применяется при поверхностно расположенных образованиях, когда можно без технических трудностей иссечь скальпелем участок ткани и затем коагулировать или ушить раневую поверхность.

Пробное раздувание легкого необходимо для решения вопроса о возможности его сохранения после длительного ателектаза, вызванного травматической окклюзией бронха или эндобронхиальной доброкачественной опухолью.

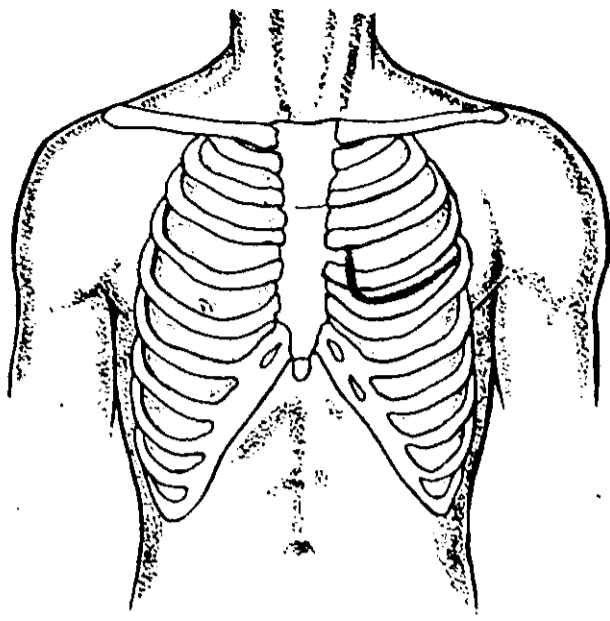
Трансиллюминацию применяют для выявления иногда трудно определяемых границ бронха или краев внутрибронхиальной опухоли. С этой целью через интубационную трубку со стороны трахеи вводят включенный бронхофиброскоп. Затемняют операционное поле и оценивают картину тканей, освещаемых со стороны просвета бронха.

Бронхотомия как метод интраоперационной диагностики чрезвычайно важна во время вмешательства по поводу доброкачественных эндобронхиальных опухолей. Обычно только после диагностического вскрытия просвета бронха можно точно установить особенности основания опухоли и выбрать оптимальный вариант резекции.

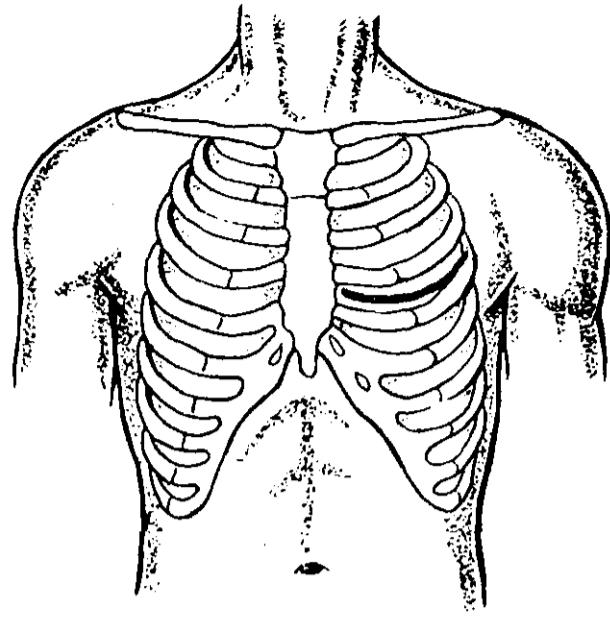
Методы хирургического лечения

Общие сведения. Операции на легких - это большие хирургические вмешательства, которые часто требуют проведения предоперационной подготовки и, как правило, специализированного анестезиологического обеспечения, наличия специальных инструментов, аппаратов и ведения послеоперационного периода в отделениях интенсивной терапии.

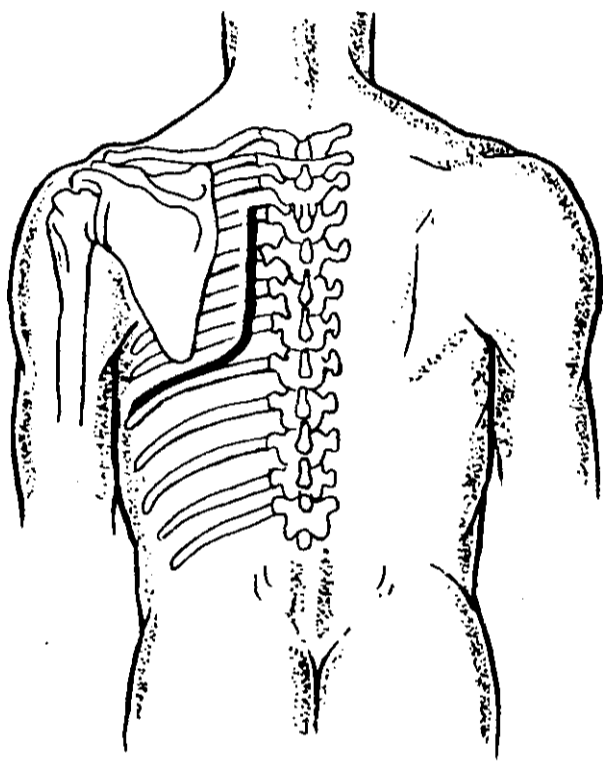
Предоперационная подготовка обычно необходима у больных с гнойными заболеваниями легких и туберкулезом. В процессе лечения нужно ликвидировать обострение воспалительного процесса и добиться улучшения общего состояния, нормализации температуры тела и картины крови, снятия явлений интоксикации, уменьшения количества мокроты. В таких условиях значительно снижается риск осложнений во время операции и особенно в послеоперационном периоде. Для снятия вспышки воспалительного процесса при гнойных заболеваниях используют постуральный дренаж, санацию бронхов через бронхоскоп или лечебную катетеризацию бронхов. При этом отсасывают гнойную мокроту, промывают бронхи антисептическими жидкостями, вливают в них протеолитические ферменты и антибиотики. При облитерированной плевральной полости санацию больших



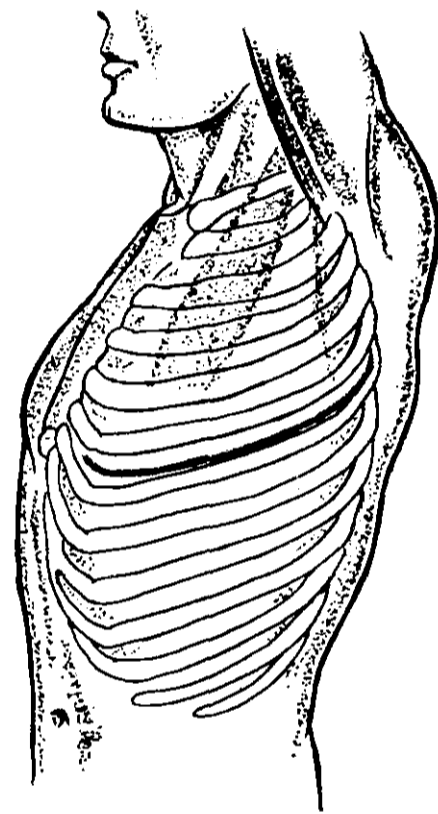
а



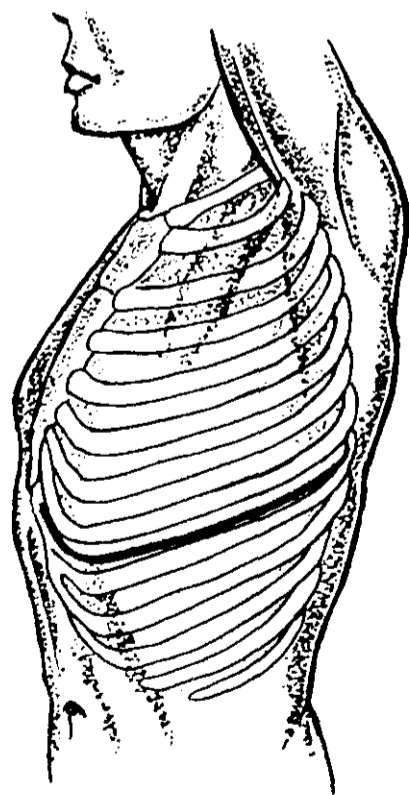
б



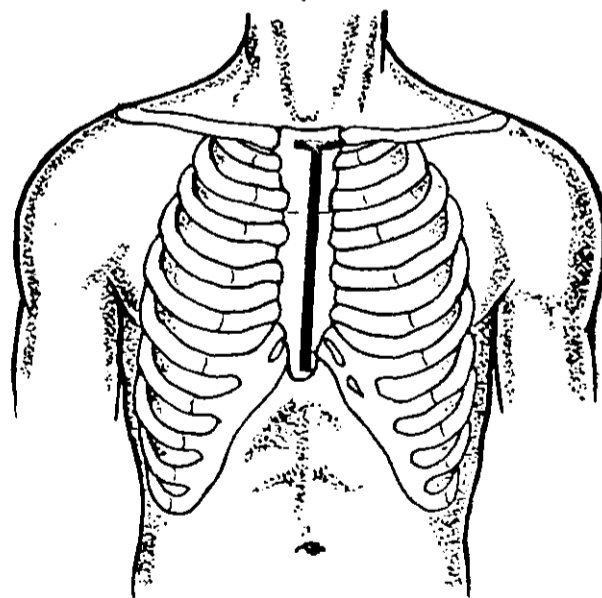
в



г



д



е

Рис. 30. Оперативные доступы при операциях на легких.

а — переднебоковой межреберный доступ с пересечением реберных хрящей; б — тот же доступ без пересечения хрящей; в — верхний заднебоковой доступ; г — боковой межреберный доступ; д — нижний переднебоковой доступ; е — продольная стернотомия. Показаны линии разрезов.

гнойных полостей в легком можно также проводить пункциями или через катетер, который вводят в гнойник через грудную стенку. Одновременно с местным лечением проводят общеукрепляющую и дезинтоксикационную терапию. Обычно удается подготовить больного к операции в течении 2—3 нед. Если же существенного улучшения состояния не наступает, приходится оперировать в условиях повышенного риска. У больных туберкулезом перед операцией, как правило, необходимо специфическое противотуберкулезное лечение в течение срока, обычно определяемого во фтизиатрических учреждениях.

Все большие операции на легких производят под общей анестезией с полной мышечной релаксацией и искусственной вентиляцией легких. По ходу операций образуется одно- или двусторонний пневмоторакс, нередко приходится вскрывать просветы трахеи и брон-

хов, имеется опасность затекания мокроты, гноя и крови из пораженных отделов легких в здоровые. В связи с этими обстоятельствами анестезиологическое обеспечение предусматривает такие методы, как раздельная интубация бронхов и интубация бронха здорового легкого, дренирование или блокада бронха пораженного легкого, постоянный тщательный туалет дыхательных путей, послеоперационная санационная бронхофиброскопия.

После всех операций на легких плевральную полость дренируют одним или двумя дренажами с внутренним диаметром не менее 5—8 мм.

После операции в отделении интенсивной терапии больные должны находиться в течение 2—4 дней. При необходимости, особенно у лиц пожилого возраста с дыхательной недостаточностью, продолжается искусственная вентиляция легких. У больных, перенесших пнев-

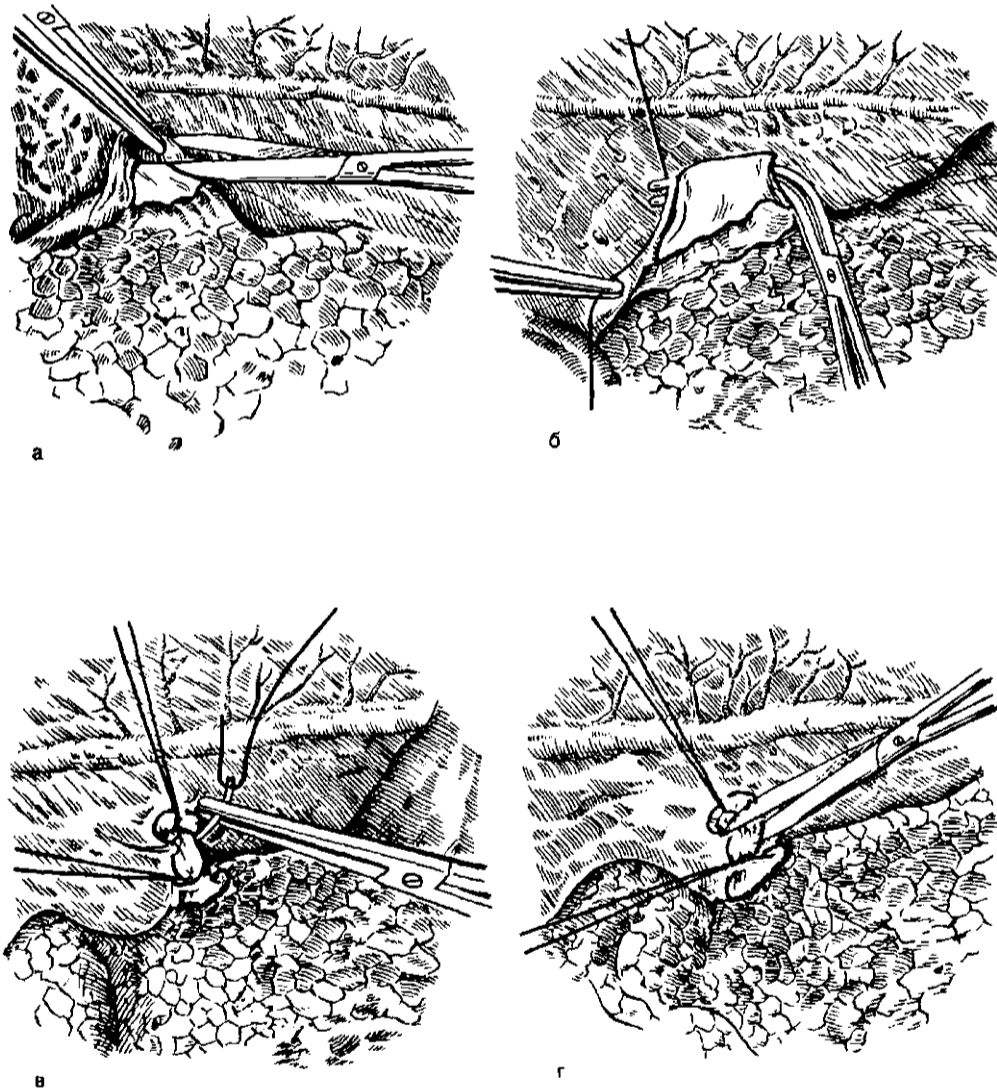


Рис. 31. Обработка сосуда.

а — рассечение адвентиции; б — подведение лигатуры; в — наложение прошивной лигатуры; г — пересечение сосуда.

монэктомия, плевральный дренаж должен быть подводным и через 12—24 ч может быть удален. После всех других операций дренажи соединяют с аспирационной системой и устанавливают разрежение в 20—40 см вод. ст. Дренажи обычно удаляют через 2-3 сут после операции.

В послеоперационном периоде всегда важно обеспечить хорошее обезболивание, откашливание мокроты, раннее расправление оставшейся части легкого. Среди профилактических и лечебных мероприятий существенное место занимают массаж грудной клетки, дыхательная гимнастика, ранняя двигательная активность, а при необходимости — туалет дыхательных путей с помощью катетеризации бронхов или бронхофиброскопии.

Основные виды оперативных вмешательств. Доступ. Стандартным оперативным доступом для операций на легких является достаточно широкий межреберный разрез в четвертом, пятом или шестом межреберье. В зависимости от положения больных на операционном столе, места и длины разреза различают передние, боковые и задние доступы (рис. 30). Наиболее часто пользуются боковым доступом в положении больного на здоровом боку и передним доступом в положении на спине, реже задним доступом в положении на животе. Ткани рассекают послойно, делают тщательный гемостаз. При переднем и боковом доступах желательнее широко не рассекать мощную широчайшую мышцу спины, а только надсекай, ее передний край или оттягивать дорсально без разреза. При операциях на элементах корня легкого или одномоментных двусторонних операциях часто используют срединную стернотомию.

Наиболее распространенными операциями на легких являются пневмонэктомия и резекция легкого. энуклеация опухоли, пневмото-

мия, кавернотомия, цистэктомия, эхинококкэктомия, удаление инородного тела.

Пневмонэктомия — полное удаление легкого. При одновременном удалении париетальной плевры операцию называют плевропневмонэктомией. Основными этапами пневмонэктомии после вскрытия плевральной полости являются разделение плевральных сращений, выделение, обработка и пересечение легочной артерии, двух легочных вен и главного бронха. На каждый сосуд перед его пересечением накладывают две лигатуры — простую и прошивную или механический шов танталовыми скобками аппаратом УС и лигатуру нейтрального шва (рис. 31). Бронх ушивают танталовыми скобками аппаратом УО или тонкими узловыми швами через все слои (рис. 32). Культю бронха по возможности укрывают плеврой — плевризируют.

Резекции легкого различают в зависимости от их объема и метода выполнения. Удаление доли легкого называют лобэктомией, двух долей — билобэктомией, удаление сегмента — сегментэктомией. Все эти операции выполняют в пределах строгих анатомических границ с выделением, обработкой и пересечением соответствующих долевых или сегментарных сосудов и бронхов. Доли разделяют тупым или острым путем, прошивая и пересекая участки легочной ткани. Выделение сегмента осуществляют после обработки и пересечения сегментарной артерии и бронха путем потягивания и тупого разделения тканей в межсегментарном слое. Вены перевязывают и пересекают по ходу выделения сегмента (рис. 33). Образовавшуюся после сегментэктомии раневую поверхность легкого оставляют в открытом виде или ушивают. Атипичную резекцию легкого производят без учета анатомических границ между сегментами и субсегментами легкого. При этом

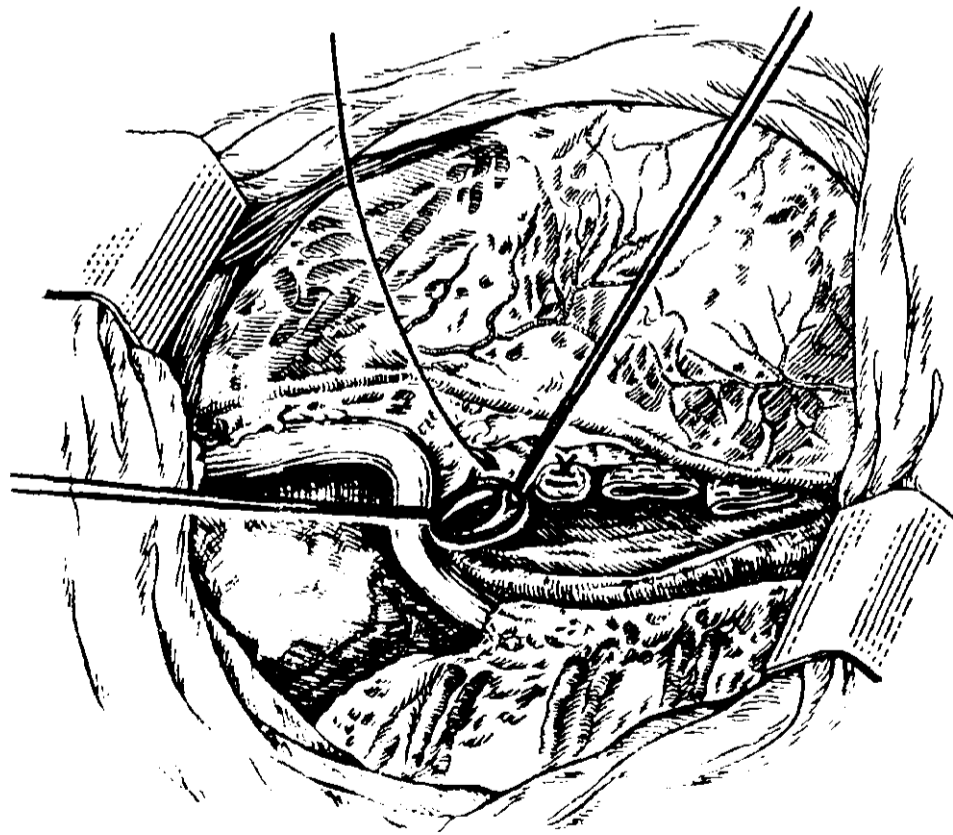
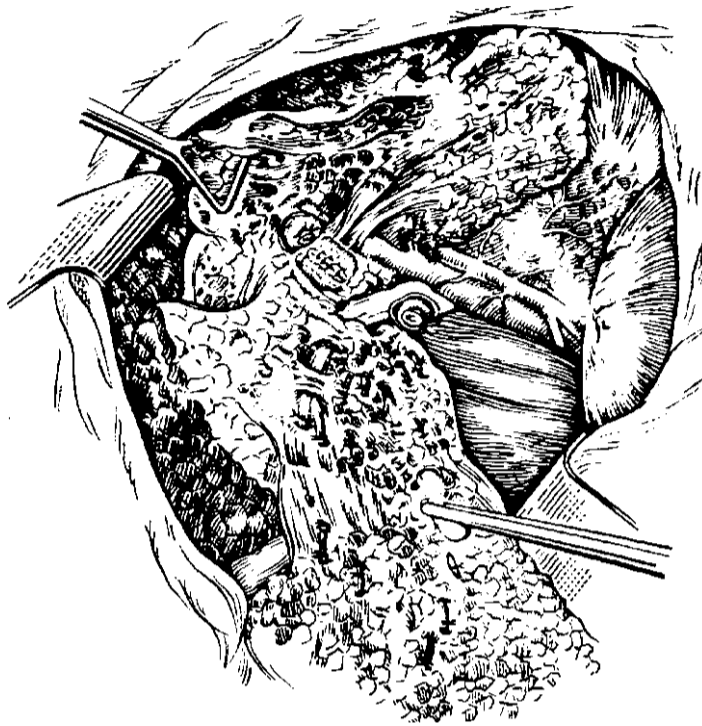


Рис. 32. Наложение швов на культю правого главного бронха.

Рис. 33. Перевязка и пересечение межсегментарных вен при сегментэктомии.



обычно удаляют небольшую часть одной доли или участки из двух долей, прошивая легочную ткань по границе резекции танталовыми скобками с помощью аппаратов УО.

Пневмотомия, которую ранее часто производили при абсцессах легких, в настоящее время потеряла свое значение и применяется главным образом для удаления из легкого инородных тел. Большее значение сохраняет кавернотомия при туберкулезе легких. После широкого вскрытия каверны с иссечением наружной стенки и санацией полости ее ушивают, закрывают мышечным лоскутом или тампонируют марлей и проводят открытое лечение.

Повреждения легких

Закрытая травма. Результатом закрытых травм легких могут быть ушибы, разрывы и крайне редко отрывы легкого. В случаях ушибов и так называемых субплевральных разрывов висцеральная плебра остается неповрежденной. Однако при большинстве разрывов вместе с легким разрывается и висцеральная плебра.

Патологические изменения при ушибах легких могут быть различными: мелкие кровоизлияния, геморрагическая инфильтрация ткани легкого, разможжение легочной ткани, разрывы бронхов и сосудов с образованием в легких полостей, заполненных воздухом и жидкой или свернувшейся кровью.

Разрывы легких бывают! поверхностными Глубокими, одиночными и множественными.

а по форме линейными, многоугольными, лоскутными, кратерообразными. При всех разрывах легкого с повреждением висцеральной плебры в плевральную полость проникает воздух и изливается кровь. Пневмоторакс при закрытых разрывах может быть малым (легкое спадается на 73X средним (спадение на V2) и большим (полное спадение легкого).

У ряда пострадавших пневмоторакс осложняется эмфиземой средостения, подкожной эмфиземой. Изредка при закрытых разрывах легких возникает особая тяжелая форма пневмоторакса — внутренний клапанный пневмоторакс.

Гемоторакс при закрытых разрывах легкого, как правило, бывает малым или средним. Большой (тотальный) гемоторакс наблюдается редко.

Диагностика. При разрывах легких часто возникает травматический шок. Типичны кровохарканье или выделение пенистой мокроты с примесью алой крови, цианоз, подкожная эмфизема. Физикальное исследование больных с разрывом легких часто бывает затруднительным или даже невозможным из-за их беспокойства, резкой болезненности грудной стенки, одышки, подкожной эмфиземы. Поэтому основными методами диагностики являются рентгенологическое исследование (рентгеноскопия, рентгенография) и плевральная пункция, позволяющая подтвердить или исключить наличие воздуха и жидкой крови в полости плебры. После закрытой травмы груди сочетание гемоторакса, пневмоторакса и кровохарканья делает диагноз разрыва легкого достоверным. При тяжелом состоянии пострадавших всегда следует

иметь в виду возможность клапанного пневмоторакса, который наблюдается в 6—8% случаев.

В первые сутки после травмы на рентгенограммах легких выявляются малоинтенсивные одиночные или множественные тени без четких контуров — очаги кровоизлияний. Они исчезают через 7—10 дней. Иногда могут быть гипервентиляция и ателектаз доли или всего легкого. При субплевральных разрывах на рентгенограммах и томограммах в легких нередко обнаруживаются полости. Обширные внутрилегочные кровоизлияния дают картину массивного затемнения.

Иногда при тяжелой закрытой травме груди, сопровождающейся кровопотерей, возникает синдром шокового легкого. В основе этого синдрома лежит свертывание крови в легочных капиллярах. Клинически шоковое легкое проявляется острой дыхательной недостаточностью при скудных аускультативных данных: дыхание везикулярное, ослабленное или жесткое, хрипы отсутствуют. На рентгенограммах отмечаются понижение прозрачности легких, усиление легочного рисунка, очаговые затемнения в обоих легких.

Тяжелым осложнением закрытой травмы легких является также возникновение синдрома влажного легкого. Этот синдром развивается главным образом при нарушении дренажной функции бронхов и гиперсекреции бронхиальных желез. Больные испытывают чувство страха от удушья, беспокойны, пытаются сесть. Дыхание очень частое — до 40—50 в минуту, поверхностное, прерывистое. На расстоянии бывают слышны трахеальные хрипы. Над легкими выслушивается ослабленное везикулярное дыхание с множеством разнокалиберных влажных хрипов. В связи с расстройствами газообмена иногда наступает потеря сознания и быстро может наступить смерть.

Лечение. Первая помощь при всех закрытых травмах легких — введение обезболивающих средств. Дальнейшие лечебные мероприятия в условиях стационара определяются общим состоянием пострадавших, особенностями повреждений и характером возникающих осложнений. При одновременном переломе ребер делают спирт-новокаиновую блокаду мест перелома. В случаях множественных переломов ребер эффективна пролонгированная иеридуральная анестезия. Нарушения трахеальной проходимости из-за плохого откашливания требуют трансназальной катетеризации с отсасыванием мокроты или лечебной фибробронхоскопии.

У больных с шоковым легким проводят антикоагулянтную терапию и при серьезных расстройствах газообмена искусственную вентиляцию легких. Реже показания к искусственной вентиляции легких с частым отсасыванием мокроты возникают при влажном легком. В случае необходимости длительной искусственной вентиляции легких и санации бронхиального дерева накладывают трахеостому.

На всех этапах лечения закрытых травм легких показана дыхательная гимнастика, а при угрозе или возникновении инфекционных осложнений — антибактериальная терапия.

Выбор метода лечения закрытого разрыва легкого зависит от выраженности пневмоторакса, гемоторакса, медиастинальной и подкожной эмфиземы, кровохарканья.

При остановившемся кровотечении в плевральную полость и небольшом пневмотораксе показаны плевральные пункции для расправления легкого. У больных с клапанным пневмотораксом или рецидивирующим пневмотораксом производят межреберный* торакоцентез, вводят в плевральную полость катетер и налаживают через него постоянную аспирацию. Если же в течение 3—4 дней через катетер продолжает поступать воздух и легкое не расправляется, возникают показания к торакотомии и ушиванию раны легкого. Срочная торакотомия показана только при продолжающемся кровотечении в плевральную полость и отсутствии положительного эффекта от дренирования и аспирации в случаях клапанного пневмоторакса.

Открытые травмы легких возникают в результате колото-резаных и огнестрельных ранений. Почти при всех открытых травмах легких развиваются пневмоторакс и гемоторакс. Их может не быть только в тех редких случаях, когда плевральная полость в области раны облитерирована.

При колото-резаных ранениях разрушение и геморрагическое пропитывание легочной ткани обычно не бывают обширными и на первый план выступают расстройства, связанные с пневмо- и гемотораксом.

Степень повреждения легких при огнестрельных ранениях определяется особенностями снаряда, характером повреждения грудной стенки. Размеры кожной раны часто не соответствуют разрушениям легкого. Если ранящий снаряд проходит у поверхности легкого касательно, на легком остается дефект в виде борозды. При сквозных ранениях разрушение легочной ткани бывает различным — от узкого раневого канала до обширных разрывов легкого и образования больших травматических дефектов легочной ткани.

Диагностика. При ранах грудной стенки признаками одновременного повреждения легкого являются выделение пенистой крови из раны, кровохарканье (особенно в сочетании с пневмотораксом), гемоторакс. Нарастающий гемоторакс с несомненностью указывает на ранение крупных сосудов легкого, средостения или грудной стенки.

При рентгеноскопии и рентгенографии свежие раны легкого обычно не выявляются. Только на томограммах и в более поздние сроки можно видеть ход раневого канала. Поэтому основная цель рентгенологического исследования состоит в оценке степени расправления легкого и выяснении наличия и количества воздуха и крови в плевральной полости.

Лечение. Раны грудной клетки подвергают первичной хирургической обработке. После этого накладывают послойные швы. При клапанном пневмотораксе в плевральную полость срочно вводят катетер или в крайнем случае толстую иглу для эвакуации поступающего воздуха. Дальнейшее ведение больных осуществляют при систематическом рентгенологическом контроле. Полость плевры пунктируют или дренируют с целью удаления крови, воздуха, экссудата и создания условий для полного и быстрого расправления легкого.

Во всех случаях повреждения легких с открытым пневмотораксом необходимо восстановление герметизма плевральной полости, освобождение ее от крови и воздуха, расправление легкого. Эти мероприятия имеют решающее значение для коррекции острых расстройств дыхания и кровообращения, а также для предупреждения более поздних осложнений в легких и плевре и в виде гнойных процессов.

Показаниями к оперативной ревизии плевральной полости и легкого являются тяжелое кровотечение, интенсивное просачивание воздуха, наличие инородных тел.

Торакотомию производят в положении больного на спине или здоровом боку широким разрезом по четвертому — пятому межреберью, а при подозрении на повреждение диафрагмы — по седьмому межреберью. Кровь, излившуюся в плевральную полость, можно использовать для реинфузии и восполнения кровопотери. Противопоказаниями к реинфузии являются гемолиз и торакоабдоминальные ранения с повреждениями полых органов.

Мелкие поверхностные раны легкого захватывают зажимом, под которым накладывают обычную лигатуру. Более крупные раны легкого ушивают тонкими узловыми или П-образными швами синтетическими нитями на атравматической игле. Дополнительная герметизация линии шва может быть сделана цианакрилатным клеем. Глубокие раны легкого ушивают с захватыванием дна во избежание образования внутрилегочных воздушных кист и гематом. Перед ушиванием таких ран целесообразно предварительно перевязать или обшить поврежденные сосуды и бронхи. При наличии рваных и размозженных ран легкого удаляют нежизнеспособные ткани и в зависимости от конкретной анатомической ситуации производят атипичную резекцию легкого, сегментэктомию, лобэктомию или в крайнем случае пневмонэктомию. Во всех случаях операцию заканчивают дренированием плевральной полости одним или двумя катетерами.

При интенсивном просачивании воздуха в первые 12—14 ч от аспирации лучше воздержаться и ограничиться подводным клапаным дренированием. После уменьшения просачивания воздуха переходят к постоянной аспирации с разрежением 15—20 см вод. ст. Более сильное разрежение нежелательно, так как оно может препятствовать закрытию ран легкого фибрином.

Воспалительные заболевания легких и плевры

Классификация. К наиболее часто встречающимся в практике хирурга воспалительным заболеваниям легких и плевры относятся следующие (по классификации Н. В. Путьева).

1. Острые инфекционные деструкции легких: а) абсцесс легкого острый гнойный; б) абсцесс легкого острый гангренозный; в) гангрена легкого распространенная; г) инфекционная деструкция легких детского типа; д) абсцесс легкого хронический.

2. Бронхоэктазии.

3. Эмпиема плевры.

Абсцесс и гангрена легкого. Абсцесс — ограниченное гнойно-некротическое поражение легочной ткани с наличием одной или нескольких полостей, гангрена — омертвление легочной ткани с склонностью к прогрессирующему распространению. Абсцесс легкого иногда может переходить в гангрену. В свою очередь гангрена при благоприятном течении может закончиться формированием одного или множественных абсцессов.

Этиология и патогенез. В этиологии абсцесса и гангрены легкого основное значение имеют патогенные возбудители, нарушение бронхиальной проходимости, расстройства кровообращения и лимфообращения, иннервации в зоне поражения. Однако главная роль принадлежит реактивности организма, ибо только при снижении иммунитета эти факторы могут вызвать воспалительно-деструктивный процесс в легких. Если при этом преобладают элементы гнойного расплавления, то образуется абсцесс; если же преобладают некротические изменения, то возникает гангренозный процесс в легком.

Специфического возбудителя абсцесса и гангрены легкого нет. Бактериальная флора чаще бывает полиморфной. В очаге поражения находят белый и золотистый гемолитический стафилококк, зеленящий и гемолитический стрептококк, фузоспирохетную флору, кишечную палочку, бациллу Фридендера, анаэробные микробы. Существенную роль играют также вирусы, в частности гриппозный, и микоплазмы (агент Итона). Таким образом, бактериальную флору можно характеризовать как микробно-вирусную.

Абсцесс и гангрена легкого чаще имеют постпневмоническое или аспирационное, реже гематогенно-эмболическое, травматическое, лимфогенное происхождение. Весьма существенна роль гриппозных пневмоний, при которых быстро развиваются деструктивные изменения стенок бронхов, нарушается их дренажная функция, происходит тромбоз мелких легочных сосудов.

Абсцедирование пневмоний происходит обычно по одному из трех вариантов. При первом варианте через 12—20 дней после начала пневмонии после стихания острых явлений и кажущегося выздоровления наступает

значительное ухудшение: повышается температура, вновь появляется боль в боку, с кашлем начинает выделяться обильная гнойная мокрота. В юрой вариант пневмония принимает загнойный характер, и спустя 20—30 дней от начала болезни на фоне подъема гемоглобина увеличивается количество гнойной мокроты, а рентгенологически в плевральной полости появляется полость. При третьем варианте на фоне 1-2-недельного недомогания, субфебрильной температуры, боли в груди отмечается подъем лейкоцитов до высоких цифр, а через 2—3 дня больной начинает откашливать мокроту «потным рюм». В таких случаях иногда говорят о первичном абсцессе легкого.

Существенную роль в патогенезе абсцесса и гангрены легкого играют острые пневмонии трактобациллярно нарастающее число больных с устойчивой микробной флорой к антибиотикам. Особенно велика устойчивость штаммов кокковой группы. Среди тяжелых больных устойчивая к антибиотикам микробная флора наблюдается в 2/3 случаев.

Аспирационный путь развития абсцесса и гангрены легкого связан со вспышкой инфекции в доле или сегменте легкого вследствие попадания в соответствующий бронх инородного тела, рвотных масс, крови, желудочного содержимого. Этот путь чаще имеет место в связи с алкогольным опьянением, диабетической комой, эпилепсией, а также различными ранениями и хирургическими операциями, особенно на голове и шее.

Значительно более редким путем развития абсцесса и гангрены легкого является гематогенно-эмболический. При нем септический шок, попав с током крови в одну из ветвей легочной артерии, приводит к развитию инфицированной инфаркта легкого. В этой зоне довольно быстро наступает гнойное расплавление. Эмболические абсцессы развиваются при тромбозе глубоких вен голени и крестцово-поясничного сплетения, септическом эндокардите, остеомиелите, послеродовом сепсисе. Отрыву тромба и его заносу в сосуды легких могут способствовать также операции на инфицированных тканях.

Диагностика. Различают острый гнойный, гангренозный и хронический абсцесс легкого. Заболевание встречается главным образом у мужчин 30—50 лет, т. е. у лиц, которые чаще курят, употребляют алкогольные напитки, подвергаются переохлаждению.

Острый спайный абсцесс легкого в 75—80% случаев бывает одиночным и локализуется в I, II и IV сегментах правого легкого. Большие абсцессы захватывают несколько сегментов одной доли или разных долей легкого. В течении абсцесса легкого различают 3 фазы. Первая фаза характеризуется острым гнойным воспалением и деструкцией легочной ткани от прорыва гнойно-некротического содержимого в просвет бронха. Гнойного дерева. Больные жалуются на кашель, боль в груди, общую слабость, повышение температуры, но не имеют признаков аппетита, жажду. В течение 1-2 недель появляются высокие цифры и часто

носит интермиттирующий характер. Во время перкуссии и аускультации выявляются различные изменения, во многом зависящие от протяженности и локализации патологического процесса, наличия плеврального выпота. При большом объеме или субплевральной локализации поражения и выпоте в плевральной полости дыхательные экскурсии соответствующей половины грудной клетки ограничены, перкуторный звук укорочен, дыхание ослаблено, а при массивном выпоте вообще не прослушивается; над другими отделами легких часто выслушиваются сухие и влажные разнокалиберные хрипы. СОЭ достигает высоких цифр, уровень гемоглобина в крови снижается, типичен лейкоцитоз со сдвигом лейкоцитарной формулы влево вплоть до юных форм нейтрофилов с токсической зернистостью в них. Рентгенологически в легком выявляются грубые инфильтративные изменения.

Вторая фаза течения острого абсцесса легкого начинается после прорыва его содержимого в просвет бронха. Обычно такой прорыв происходит на 2—3-й неделе от начала заболевания. Больные отмечают, что мокрота отходит «полным ртом». Температура и другие симптомы интоксикации постепенно уменьшаются, снижается лейкоцитоз, замедляется СОЭ. Аускультативно в зоне деструкции выслушиваются крупнопузырчатые хрипы, при больших и гигантских полостях — на фоне дыхания с амфорическим оттенком. Рентгенологически в легком на месте массивной инфильтрации начинает определяться полость с горизонтальным уровнем жидкости. При относительно раннем прорыве и хорошем опорожнении, что чаще наблюдается при абсцессах верхних долей и интенсивном лечении, гнойная полость может быстро уменьшиться и затем зажить рубцом. Иногда же на месте абсцесса остается тонкостенная полость без признаков воспаления — ложная киста. При плохом или недостаточном опорожнении, которое чаще бывает при локализации абсцесса в средней доле и нижних долях, гнойно-некротическое воспаление стенки полости и окружающей легочной ткани имеет тенденции к стойкому затиханию. Возникают повторяющиеся обострения, в стенке абсцесса происходит прогрессирующее развитие соединительной ткани, в окружающей ткани легкого развивается пневмофиброз. Через 2—3 мес от начала заболевания такой абсцесс теряет склонность к заживлению и переходит в хронический.

Острый гангренозный абсцесс легкого возникает в результате начавшейся гангрены, которая не распространяется на все легкое, а поражает лишь его часть. Обычно исходное поражение локализуется в верхней доле легкого, но процесс быстро распространяется, оставляя интактными чаще всего только базальные отделы нижней доли.

Заболевание с самого начала протекает очень тяжело. Больные жалуются на боль в груди и мучительный кашель, который вначале сопровождается выделением лишь огно-

сигельно небольшого количества гнойной, дурно пахнущей мокроты. Температура тела достигает 40 С. Кожные покровы сухие, сероватого цвета. Губы и ногтевые фаланги синюшны. Над зоной поражения выслушивается дыхание с амфорическим оттенком и массой влажных хрипов. На рентгенограммах определяются большие зоны затемнения легочной ткани. Печень часто увеличена и слегка болезненна. В анализах мочи отмечается появление белка. СОЭ достигает 60—70 мм/ч. В крови наблюдается очень высокий лейкоцитоз со сдвигом формулы влево. Уменьшается объем циркулирующей крови, возникают гипоальбуминемия, диспротеинемия, изменения водно-солевого и электролитного баланса, метаболический ацидоз.

Через 10—15 дней начинается расплавление и отторжение некротических масс. Количество мокроты быстро увеличивается и достигает 1—1,5 л в сутки. Консистенция мокроты густая и даже кашицеобразная, цвет бурый, запах гнилостный («гангренозный»). У 70—75 % больных наблюдаются кровохарканья, легочные кровотечения. При рентгенологическом исследовании обнаруживается полость с уровнем жидкости и секвестрами, окруженная малоизмененной легочной тканью.

Несмотря на обычно хорошее опорожнение гангренозных абсцессов через несколько дренирующих бронхов, интоксикация не уменьшается, а в ряде случаев даже нарастает из-за отсутствия демаркационного вала, вовлечения в процесс новых участков легкого, наличия в полости абсцесса больших некротических секвестров легочной ткани. При несвоевременно начатом интенсивном лечении или при его неэффективности больные умирают от прогрессирующей интоксикации или осложнений — легочного кровотечения, прорыва гангренозного абсцесса в плевральную полость с бурным развитием пиопневмоторакса.

Под влиянием комплексного интенсивного лечения интоксикация постепенно уменьшается, нормализуется дыхание, кровообращение, обмен веществ, заметно улучшится самочувствие больного. Мокрота становится более жидкой, однородной, гнойной и теряет зловонный запах. Кровохарканья возникают реже и бывают менее обильными, но опасность легочных кровотечений остается. Дальнейшее течение чаще всего бывает благоприятным. Однако на месте гангренозного абсцесса всегда остается хорошо видимая на рентгенограммах остаточная полость, величина которой медленно уменьшается. Несмотря на клиническое благополучие, нормализацию гемограммы, отсутствие мокроты, стенки такой остаточной полости еще длительное время, как показывает абсцессоскопия, покрыты некротическим налетом.

Хронический абсцесс легкого. Клиническое течение абсцесса, развившегося после острого гнойного или гангренозного абсцесса, обычно имеет циклический характер и во многом зависит от степени проходимости дренирующих бронхов и опорожняемости гнойной по-

лости. Именно ли факторы являются **неж-**нейшими в чередовании периодов **и^сост** рения и ремиссии. При хорошем дренаже обострения бывают редко, интоксикация мало выражена. Однако кашель обычно сохраняется, особенно утром и при **щ** ре мене положения тела. Мокрота продолжает оставаться **і**нойной. Нередко появляются прожилки крови в мокроте или кровохарканье, которое **г** рі дит закупоркой дренирующих бронхов сгустками крови и обострением. Иногда возникает легочное кровотечение, которое легко приводит к развитию аспирационной пневмонии. **Нару-**шение дренажной функции бронхов, как правило, приводит к обострению процесса, нарастанию интоксикации, в горпчным расстройством дыхания и кровообращения, увеличению опасности развития амилоидоза внутренних органов.

Гангрена легкого клинически протекает очень тяжело. Всегда имеется резко выраженная интоксикация, наблюдаются тяжелые расстройства дыхания, кровообращения и обмена веществ. Осложнения гангрены легкого аналогичны осложнениям при гангренозном абсцессе, но развиваются чаще и протекают еще более тяжело. Остановить прогрессирующее омертвление легочной ткани часто не удается. Прогноз у большинства больных неблагоприятный даже в условиях своевременной терапии.

У больных с острыми гнойными абсцессами легких и особенно с гангренозными абсцессами и гангреной легкого часто возникают различные тяжелые осложнения. Типичными осложнениями являются эмпиема плевры, пиопневмоторакс, флегмона грудной стенки, легочное кровотечение, метастатический абсцесс головного мозга, септикопиемия, амилоидоз.

Лечение. Течение и исход абсцессов легкого во многом определяются сроками начала и интенсивностью терапии. Основными принципами терапии являются воздействие на инфекцию, дренирование гнойника и повышение сопротивляемости организма. При этом лишь в начале первой фазы острого абсцесса легкого решающую роль играет интенсивная борьба с инфекцией. Позже не меньшее значение имеет одновременно хорошее дренирование и максимально быстрое освобождение полости от гноя и некротических тканей. Методически борьбу с инфекцией и дренирование часто сочетают и называют санацией абсцесса.

Воздействие на инфекцию в основном осуществляют применением антибиотиков. В идеале они должны быть подобраны с учетом характера и чувствительности микрофлоры абсцесса, которая чаще представлена **і**смольгическими стафилококком и стрептококком и лишь по мере перехода абсцесса в хронический постепенно становится полиморфной. Для получения **д**олжного лечебного эффекта нужно создать высокую концентрацию антибиотиков в зоне абсцесса.

Из различных способов введения антибио-

тиков в кровяное русло предпочтительна длительная внутривенная инфузия через катетер.

Дренаживание абсцесса легкого принципиально возможно двумя путями — через бронх и через грудную стенку. При центрально расположенных абсцессах, которые обычно рано прорываются в бронх, большое значение имеет трансбронхальная управляемая катетеризация полости абсцесса. При периферически расположенных абсцессах легкого в первой фазе их течения, когда еще не наступил прорыв гнойно-некротических масс в просвет бронхиального дерева, дренаживание осуществляют через грудную стенку путем пункции или введения катетера в полость абсцесса. Введение катетера всегда предпочтительнее, так как позволяет проводить лечение аспирационным методом, облегчает санационные мероприятия, создает возможность для более частого введения лекарственных препаратов и избавляет больного от неизбежных физических и психических неприятностей, связанных с ежедневными трансторакальными пункциями. Лишь при относительно небольших и глубоко расположенных абсцессах этим методом лучше не пользоваться и применять только инфузионную терапию.

У больных с абсцессами легких почти всегда развиваются более или менее выраженные метаболические расстройства. Для их коррекции и повышения сопротивляемости организма необходимы рациональное питание с достаточным количеством белков и витаминов, парентеральное введение белковых препаратов (альбумин, протейн, аминокровин). Полезны дыхательная гимнастика, ингаляция кислорода, внутривенные вливания 1% раствора хлорида кальция (400—800 мл), назначение пиримидиновых производных (метилурацил, пенгосил, орогат калия), анаболических стероидов (неробол, ретаболил). Показано применение иммунотерапии (стафилококковый анатоксин, гипериммунная антистафилококковая плазма, сывороточный полиглобулин, аутовакцина).

Ко времени клинического излечения острого абсцесса при рентгенологическом исследовании и особенно при томографии приблизительно у половины больных в легком выявляются остаточные полости. Тонкостенные полости, как правило, продолжают уменьшаться и в итоге обычно ликвидируются, а в полостях с толстыми стенками могут возникать повторные вспышки инфекции. За такими больными необходимо диспансерное наблюдение с целью решения вопроса о показаниях к операции в случаях рецидивов болезни. В процессе диспансерного наблюдения лучшим методом контроля за состоянием полости является томография. Бронхографию, как более сложное и небезразличное исследование, у этой категории пациентов производить не нужно.

Результаты лечения острых абсцессов легких в специализированных отделениях без применения хирургических вмешательств за последние годы характеризуются следую-

щими средними цифрами: выздоровление — 70%, переход в хронический абсцесс — 20%, смерть — 5%; еще у 5% больных в процессе лечения возникают показания к операции. Отмечается зависимость результатов от морфологических особенностей абсцесса и в первую очередь от преобладания гнойного или гангренозного компонента.

Необходимость в больших хирургических вмешательствах по поводу острых абсцессов легких бывает редко — при обильных легочных кровотечениях, прогрессировании гнойного процесса на фоне интенсивного лечения. Во всех других случаях лечение надо продолжать до достижения положительного результата. Фактор времени не имеет решающего значения, и показания к операции определяются не столько продолжительностью заболевания, сколько результативностью лечения.

Хирургические вмешательства по поводу кровотечений и прогрессирования гнойного процесса у больных с острым абсцессом легкого приходится выполнять в неблагоприятных условиях со значительным риском осложнений. Наиболее приемлемыми операциями являются лобэктомия и реже пневмонэктомия. При наличии больших секвестров легочной ткани сохраняет свое значение пневмотомия, хотя после нее часто образуются стойкие остаточные полости и бронхоторакальные свищи, для ликвидации которых требуются повторные вмешательства в виде частичной торакопластики и мышечной пластики.

Излечение хронического абсцесса легкого может быть достигнуто, как правило, только путем радикальной операции. Всегда желательно оперировать во время ремиссии. Наиболее часто производимой операцией является лобэктомия, реже приходится удалять все легкое. Сегментарная резекция легкого при хронических абсцессах производится относительно редко. При абсцессе легкого с бронхоплевральным свищом и эмпиемой полости плевры одномоментной радикальной операцией является плеврорезектомия или лобэктомия с плеврэктомией и декортикацией остающейся части легкого. В случаях противопоказаний к хирургическому лечению нужно периодически проводить санацию полости абсцесса. Такая санация в сочетании с дыхательной гимнастикой, постуральным дренажем и общеукрепляющим лечением часто позволяет поддерживать относительно удовлетворительное состояние больных многие годы.

Лечение гангрены легкого осуществляют по тем же принципам, что и лечение абсцессов легких. Предпочтение следует отдавать консервативным мероприятиям и паллиативным вмешательствам. Попытки удаления легкого рациональны главным образом при начинающихся легочных кровотечениях.

Бронхоэктазы, или бронхоэктазии, — патологические расширения бронхов вследствие органических изменений всех слоев бронхиальной стенки. Нередко такую форму патологии описывают и как бронхоэктатическую болезнь

или хроническую пневмонию с бронхоэктазами. Функциональные расширения бронхов называют другими терминами — дилатация, гипотония, атония, дискинезия.

Среди всех бронхолегочных заболеваний, требующих хирургического лечения, бронхоэктазы составляют 10—15%. В течение последнего десятилетия число больных с бронхоэктазами имеет тенденцию к уменьшению.

Этиология и патогенез. Бронхоэктазы разделяют на врожденные и приобретенные. Врожденные бронхоэктазы образуются в течение внутриутробного периода и характеризуются недоразвитием бронхиальных хрящей. Нередко имеются одновременные пороки развития других систем и органов. Приобретенные бронхоэктазы возникают главным образом после острых пневмоний — гриппозных, коревых, коклюшных и др., которые не были окончательно излечены и приобрели черты хронического нагноительного бронхолегочного процесса. Другими важными факторами могут быть туберкулез легких и все виды нарушения бронхиальной проходимости. К периферии от места сужения или закупорки бронха легко возникает воспалительный процесс, который приводит к тяжелому поражению всех слоев бронхиальной стенки. Такая стенка теряет способность к активному сокращению, легко поддается растяжению слизью, мокротой или воздухом во время кашлевого толчка. Рецидивы воспаления способствуют прогрессированию этих изменений и формированию бронхоэктазов.

Патологическая анатомия. Бронхоэктазы примерно у $\frac{1}{3}$ больных бывают односторонними, а у $\frac{1}{3}$ — двусторонними. Преимущественно поражаются нижние доли легких, часто в сочетании с язычковыми сегментами или средней долей. Границы поражения обычно соответствуют долям и сегментам легких. Наиболее отчетливо это видно при наличии ателектазов, когда вентилируемой легочной ткани нет, а все бронхи пораженной части легкого равномерно расширены и заканчиваются слепо. Нередко при этом можно наблюдать так называемые бронхоэктатические каверны, заполненные гноем.

Микроскопическое исследование обнаруживает различную картину в зависимости от степени воспалительных, некротических и фиброзных изменений. Структурные компоненты стенки бронха, если их удастся различить, могут иметь чрезвычайно полиморфный вид. Так, слизистая оболочка бывает атрофической, гипертрофированной, изъязвленной, иногда с участками грануляционной и рубцовой ткани. В расширенных бронхиальных железах могут быть слизь и гной. Мышечные волокна атрофированы, эластические волокна отсутствуют или малочисленны и разрыхлены. При обострении процесса в бронхиальной стенке и ее окружности выявляется лейкоцитарная инфильтрация. В более тяжелых случаях можно наблюдать гнойное расплавление и некроз всей бронхиальной стенки.

Дифференцировать на основании морфоло-

гических признаков врожденные и приобретенные бронхоэктазы после многократных рецидивов воспаления и длительного течения болезни часто невозможно.

Диагностика. Главные клинические проявления бронхоэктазов — постоянный кашель с гнойной мокротой и частые вспышки пневмонии. Мокрота у большинства больных отходит легко, преимущественно утром; ее количество весьма variabelно — от нескольких плевков до 500 мл и более в сутки. Большие количества мокроты отделяются «полным ртом». В стадии ремиссии, когда воспалительный процесс в бронхах стихает, кашель уменьшается или почти прекращается, меняется характер мокроты: она становится слизисто-гнойной или даже слизистой.

Объективное исследование выявляет у ряда больных пальцы рук и ног в форме барабанных палочек и ногти в виде часовых стекол. На стороне поражения, особенно при большой давности заболевания и наличии ателектаза, иногда отмечаются меньшая подвижность грудной клетки и нижнего края легкого при дыхании, укорочение перкуторного звука. У большинства пациентов, однако, при осмотре и перкуссии грудной клетки патологических признаков выявить не удастся. При аускультации над зоной бронхоэктазов выслушиваются ослабленное дыхание или дыхание с бронхиальным оттенком и разнокалиберные влажные хрипы. Как правило, хрипы лучше выслушиваются в положении больного лежа, особенно на здоровом боку. Аускультативные симптомы всегда более выражены во время вспышки воспалительного процесса. При нерезко выраженных бронхоэктазах и в стадии ремиссии хрипы могут не выслушиваться и аускультативная картина представляется нормальной.

Течение болезни характеризуется рецидивирующими вспышками воспалительного процесса в бронхах и легких. Каждая такая вспышка сопровождается усилением кашля, увеличением количества мокроты, повышением температуры тела, усилением хрипов в легких. При плохой дренажной функции бронхов и длительной гнойной интоксикации может развиваться амилоидоз внутренних органов. Иногда, однако, вспышки воспалительного процесса бывают редкими, нерезко выраженными или вообще не возникают. Такие лица благополучно живут многие десятилетия без существенных клинических проявлений бронхоэктазов.

Заподозрить наличие бронхоэктазов можно на основании клинических симптомов, если они достаточно выражены. Однако достоверная диагностика возможна только с помощью специальных методов исследования — бронхоскопии и в основном бронхографии. Рентгеноскопия и рентгенография в большинстве случаев, особенно у детей, не выявляют отклонений от нормы или обнаруживают усиление легочного рисунка за счет перибронхиального склероза. На томограммах иногда выявляются очертания расширенных бронхов.

Рис. 34. Бронхограмма при бронхоэктазах.

Лишь при наличии пневмофиброза и ателектаза на рентгенограммах и томограммах устанавливается четкая и грубая патология.

Из специальных методов исследования вначале лучше произвести бронхоскопию, особенно у больных с большим количеством мокроты или рентгенологически выявленным ателектазом. Бронхоскопия позволяет отсосать мокроту, исключить наличие рубцового стеноза, опухоли или инородного тела в бронхе. При большом количестве мокроты бронхоскопическую санацию иногда приходится повторять еще один или несколько раз с целью создания лучших условий для последующей бронхографии. У большинства больных с бронхоэктазами при относительно спокойной клинической картине во время бронхоскопии обнаруживают локализованный бронхит. Из патологически расширенных бронхов выделяется слизисто-гнойная или гнойная мокрота. Слизистая оболочка устьев этих бронхов всегда характеризуется признаками хронического воспаления — отеком, гиперемией, атрофией или гипертрофией. Степень их выраженности зависит от давности, распространенности и фазы воспалительного процесса. Такая картина подтверждает клинико-рентгенологическое предположение о наличии бронхоэктазов и дает возможность более точно выполнить решающее для диагноза исследование — бронхографию.

Бронхография позволяет документировать наличие бронхоэктазов, установить их точную анатомическую локализацию и форму (цилиндрические, мешотчатые), а также выяснить сос-

тояние бронхов в других долях и сегментах легкого (рис. 34). По признаку сближения бронхиальных ветвей можно судить о пневмофиброзе и наличии ателектазов.

У больных с интенсивным кровохарканием или легочным кровотечением в анамнезе целесообразным дополнительным исследованием является контрастная бронхиальная ангиография. На рентгеновских снимках, полученных после введения в бронхиальные артерии контрастного вещества, могут быть локализованы источники кровотечения.

Дифференциальный диагноз. Основное значение имеет разграничение бронхоэктазов и хронического деформирующего бронхита. Как правило, оно надежно достигается только бронхографией. При этом следует иметь в виду, что при бронхоэктазах в смежных отделах легких сопутствующий бронхит наблюдается почти всегда. Главными признаками бронхоэктазов являются большое расширение и слепое окончание бронхов, а также сближение бронхиальных ветвей между собой. В сомнительных случаях, особенно при большом количестве мокроты, необходимо провести одну — две бронхоскопические санации и затем повторить бронхографию.

Расширение, деформацию и сближение бронхов можно также наблюдать после ликвидации остро возникшей бронхиальной непроходимости с ателектазом сегмента, доли легкого. Однако при непродолжительном существовании ателектаза эти изменения обычно обратимы. Их следует рассматривать как функциональные, которые после адекватного лечения могут пройти бесследно.

Лечение. Иногда окончательное решение о лечебной тактике может быть принято только после курса интенсивного лечения. Оно заключается в санации бронхиального дерева постуральным дренажем, бронхоскопиями, катетеризацией с отсасыванием гнойной мокроты и вливанием растворов антибиотиков, протеолитических ферментов, а также в проведении общеукрепляющей и симптоматической терапии. После такого лечения нередко удается получить значительный эффект и больные, казавшиеся неоперабельными, хорошо переносят операцию.

В предоперационном периоде для обеспечения максимальной безопасности операции всегда важно снизить интенсивность воспалительного процесса в бронхах и уменьшить количество мокроты до 50—70 мл в сутки. С этой целью также применяют санацию бронхиального дерева. Однако если в течение 3 нед санация бронхов не дает желаемого результата, ее следует прекратить во избежание ухудшения общего состояния больного.

Выбор объема резекции легкого в основном определяется данными бронхографии. Операционная диагностика малонадежна, поэтому в сомнительных случаях лучше удалить сегмент, в котором на бронхограммах определяется деформация бронхов даже без явных бронхоэктазов. Оставление необратимо измененного

часть легкого может быть причиной последующего неудовлетворительного результата операции.

Типичной операцией при бронхоэктазах является нижняя лобэктомия, которую часто сочетают с резекцией язычковых сегментов или средней доли. Реже производят сегментэктомию, преимущественно в детском и ювенильном возрасте. Еще реже удаляют все легкое. В редких случаях, когда консервативное лечение не дает стойкого положительного результата и сохраняется большое количество гнойной мокроты, предпринимают паллиативную резекцию наиболее пораженного участка легкого. За последнее десятилетие определенное распространение, особенно в практике детской хирургии, получили щадящие операции в виде выключения и локального иссечения расширенных бронхов.

В послеоперационном периоде главное внимание уделяют поддержанию свободной бронхиальной проходимости. Больных рано активизируют. Назначают массаж грудной клетки, дыхательную гимнастику с откашливанием. Если больной не в состоянии откашливать мокроту самостоятельно, прибегают к трансназальной катетеризации трахеи и бронхов.

После операций по поводу односторонних строго локализованных бронхоэктазов практическое выздоровление и восстановление трудоспособности достигается у 80—85% больных. Удовлетворительные результаты с уменьшением кашля, мокроты и более редкими воспалительными вспышками отмечают у 5% больных.

После операции по поводу бронхоэктазов целесообразно санаторно-курортное лечение в условиях теплого и сухого климата. За больными должно быть установлено диспансерное наблюдение.

Эмпиема плевры (гнойный плеврит) — острое гнойное воспаление висцерального и париетального листков плевры со скоплением гнойного экссудата в плевральной полости.

Этиология и патогенез. В зависимости от возбудителя плеврит может быть неспецифический (стафилококковой, стрептококковой, смешанной и другой природы) и специфический (туберкулезный).

Различают также первичную и вторичную эмпиему плевры. Первичная эмпиема может возникнуть при проникающих ранениях грудной клетки. Вторичная эмпиема чаще развивается в результате перехода гнойного процесса с легкого, грудной стенки, перикарда, средостения, наддиафрагмального пространства. При этом основными первичными заболеваниями обычно являются пневмония, абсцесс, каверна или нагноившаяся киста в легком, распадающаяся опухоль, остеомиелит ребер, перикардит, медиастинит. Реже вторичная эмпиема плевры возникает метастатическим путем (гематогенным и лимфогенным) при асците, остром аппендиците, гематогенном остеомиелите, а также при сепсисе.

Туберкулезная эмпиема является ослож-

нением туберкулеза легких. Персистирует в контактным, тифическим и лимфогенным путем. При нагноении плевры растут ожесточенных каверн или казеозных очагов. Эмпиема может возникнуть при прорыве каверны или очага в плевральную полость.

Эмпиема плевры является также одним из наиболее тяжелых осложнений различных внутригрудных операций, а при очередных операциях на пищеводе.

В клинической практике чаще наблюдаются эмпиемы плевры при пневмонии параневмонические, после пневмонии — метаневмонические и эмпиемы при абсцессах легкого в результате их прорыва в полость плевры или проникновения инфекции лимфогенным путем.

По клиническому течению эмпиемы различают острые и хронические. Острые эмпиемы длятся 2—3 мес. При более длительном течении эмпиемы называют хроническими.

Патологическая анатомия. В случаях острой эмпиемы плевры листки гиперемизированы, инфильтрированы, отечны, мезотелиальный покров исчезает. В полости плевры скапливается гнойный экссудат на плевре появляются наложения фибрина. В местах соприкосновения париетальной и висцеральной плевры начинают развиваться спайки.

При затянувшемся течении эмпиемы (более 2 мес) в плевре и в толще фибриновых наложений появляются волокна соединительной ткани. Наружные слои висцеральной плевры постепенно уплотняются, становятся толще. Затем уплотняется также и внутренний слой висцеральной плевры. Образуется панцирь, покрывающий легкое и препятствующий его расправлению. Этот панцирь бывает белесоватого цвета, иногда содержит включения известняков. Со стороны полости плевры он обычно покрыт фибрином. Процесс фиброза имеет тенденцию распространяться в сторону легкого по междольковым перегородкам, по ходу сосудов и бронхов. Постепенно может развиваться так называемый плеврогенный цирроз, степень которого во многом зависит от распространенности, характера и длительности эмпиемы. Аналогичные изменения париетальной плевры вызывают ее утолщение, которое в 2—3 раза превышает утолщение висцеральной плевры. В межреберных мышцах происходят дистрофические и некробиотические изменения. При длительном течении эмпиемы межреберные промежутки суживаются, со временем гвущая половина трудной сменки постепенно западает.

Толщина плевры при хронической эмпиеме неодинакова в различных участках. Самая большая толщина (до 2—3 см) бывает в области перехода висцеральной плевры в париетальную и в диафрагмальных синусах.

При туберкулезной эмпиеме поверхность плевральных листков в большинстве случаев покрыта казеозными массами.

Рис. 35. Плеврограмма.

Сочетание анатомических изменений у больных с хронической эмпиемой плевры приводит к своеобразному синдрому в виде фиброзно измененных, ригидных плевры, легкого и грудной стенки. Наиболее типичным осложнением эмпиемы плевры бывает прорыв гноя через грудную стенку или легкое с образованием плевро-торакального или плевро-бронхиального свища.

Диагностика. Клинические проявления острой эмпиемы плевры характеризуются болью в боку, одышкой, подъемом температуры до 38—39°C. Обычно, как и при других острых нагноительных процессах, вечерняя температура выше утренней на 2—3 °C. В крови лейкоцитоз достигает 20—30 · 10⁹/л, отмечается сдвиг лейкоцитарной формулы влево. СОЭ увеличивается до 40—70 мм/ч.

При физикальном исследовании больного обнаруживают ограничение подвижности соответствующей половины грудной клетки во время дыхания, притупление перкуторного звука в зоне расположения экссудата. Дыхательные шумы бывают резко ослабленными или вообще не прослушиваются. Рентгенологически на стороне эмпиемы определяется интенсивное затемнение, средостение смещается в противоположную сторону. При пункции плевральной полости получают

гноюю жидкость, в которой при бактериологическом исследовании обнаруживают неспецифическую или специфическую микробную флору.

В случаях прорыва в плевральную полость абсцесса легкого или туберкулезной каверны состояние больных может резко ухудшиться. Усиливается кашель, увеличивается количество мокроты. При этом откашливается содержимое плевральной полости, в которой над жидкостью скапливается воздух. Перкуторный звук приобретает коробочный оттенок, дыхание остается ослабленным. Рентгенологически верхняя граница экссудата становится горизонтальной независимо от положения тела больного. Над уровнем жидкости определяется воздушная полость — это картина пиопневмоторакса. В зависимости от степени коллапса легкого различают ограниченный, субтотальный и тотальный пиопневмоторакс.

Эвакуация гноя из плевральной полости, как правило, улучшает состояние больных и приводит к расправлению легкого. Ликвидируются явления гнойной интоксикации, температура и картина крови нормализуются и может наступить полное выздоровление.

Однако у ряда больных, главным образом в случаях поздно начатого и недостаточно активного лечения, острая эмпиема плевры переходит в хроническую. В ее поддержании большую роль играют бронхоплевральные свищи, которые препятствуют расправлению легкого и способствуют постоянному поступлению инфекции в плевральную полость. У больных с хронической эмпиемой плевры грудная стенка на стороне эмпиемы западает и уплощается, межреберья суживаются, дыхательная подвижность резко уменьшается. Постепенно развивается сколиоз. При длительном, иногда многолетнем, течении болезни возникают истощение, легочная и сердечная недостаточность, амилоидоз внутренних органов.

Диагноз эмпиемы плевры основывается на данных анамнеза, физикального, рентгенологического и лабораторного исследований, а также на результате пункции плевральной полости.

Пункцию обычно производят в положении больного сидя. Место пункции заранее определяют на основании физикального исследования и рентгенологических данных. Всегда стараются удалить возможно большее количество плеврального содержимого. Заканчивают пункцию промыванием плевральной полости антисептическим раствором фурацилина 1 : 5000 или растворами антибиотиков. Во время пункции для диагностики бронхоплеврального свища можно ввести в плевральную полость краску - 1 % раствор метиленового синего. При наличии свища мокрота будет окрашена в синий цвет.

Полученную при пункции жидкость подвергают специальным исследованиям: цитологическому, бактериологическому, бактериологическому, определяют содержание белка.

У больных с хронической эмпиемой плевры для уточнения размеров и формы полости иногда производят контрастное рентгенологическое исследование — плеврографию. Предварительно путем пункции по возможности максимально удаляют экссудат, а затем вводят в полость 30—40 мл водорастворимого рентгеноконтрастного вещества. Рентгенограммы производят в разных проекциях и при различных положениях больного (рис. 35). После окончания исследования контрастное вещество удаляют.

При наличии плевроторакальных свищей анатомические особенности полости эмпиемы устанавливают фистулографией. В случаях одновременного наличия бронхоплеврального свища получают фистулобронхограмму — ретроградную бронхограмму (рис. 36).

С целью выяснения состояния коллабированного легкого у больных с хронической эмпиемой, главным образом при решении вопроса о хирургическом лечении, пользуются бронхографией и селективной ангиопульмонографией. Бронхографией можно установить деформацию бронхов, их сужение, наличие бронхоэктазов и бронхоплевральных свищей, а селективной ангиопульмонографией — состояние артериальной системы легкого.

Из функциональных методов исследования, необходимых для оценки состояния дыхания и кровообращения, наиболее важное значение имеет спирография, электрокардиография, а также регионарное определение вентиляции и кровообращения в каждом легком с помощью радионуклидных методов.

Лечение эмпиемы плевры обычно начинают с отсасывания гноя из плевральной полости, т. е. аспирационным методом. В дальнейшем, при недостаточной эффективности аспирационного метода, может возникнуть необходимость в хирургическом лечении. Существенное значение всегда имеет одновременная общеукрепляющая, дезинтоксикационная и антибактериальная терапия (дыхательная гимнастика, витаминизированная пища, инфузионная терапия, антибиотики).

Аспирацию экссудата производят либо через достаточно толстую иглу, либо через катетер, который может оставаться в плевральной полости длительное время.

При лечении пункциями отсасывают по возможности весь экссудат. При наличии густого гноя, пленок фибрина или казеозных масс полость промывают раствором фурацилина 1 : 5000 или риванола 1 ; 2000 и затем вводят в нее протеолитические ферменты — трипсин или химопсин в дозе 20—30 мг. Хороший эффект оказывает введение стрептазы (250000-300000 ЕД). Наряду с ферментами в полость плевры вводят растворы антибиотиков, которые подбирают с учетом характера и чувствительности выделенной из экссудата микробной флоры. У больных с острым гнойным плевритом такое лечение обычно уже через 2—3 нед приводит к прекращению накопления экссудата в плевральной полости, улучшению общего состояния.

ликвидации явлений интоксикации и в конечном итоге к выздоровлению.

В случаях острого пиопневмоторакса лечение пункциями часто оказывается неэффективным или малоэффективным, и в плевральную полость лучше сразу же ввести пластмассовый катетер. Место введения катетера (ближе к дну полости эмпиемы) намечают во время рентгеноскопии и уточняют пункцией полости. Через катетер целесообразно 1—2 раза в сутки промывать полость эмпиемы антисептическими растворами, а затем вводить в нее протеолитические ферменты и антибиотики. Однако это возможно лишь в тех случаях, когда у больного во время промывания не возникает кашля, т. е. жидкость через свищ не попадает в бронхиальное дерево.

При остром пиопневмотораксе с небольшими бронхоплевральными свищами легкое в результате аспирационного лечения обычно постепенно расправляется, свищи заживают и эмпиема ликвидируется. При больших бронхоплевральных свищах легкое расправляется редко, и при неэффективном аспирационном лечении в течение 2—3 мес приходится ставить вопрос об оперативном вмешательстве. Операция показана также при явно определяемых абсцессе или каверне в коллабированном легком, при хронической эмпиеме, когда добиться расправления легкого консервативными методами уже невозможно.

Рис. 36. Фистулобронхограмма.

Наиболее целесообразным вариантом операции при острой эмпиеме плевры является межреберная торакотомия с тщательным удалением гноя и фибрина, хорошим многократным промыванием полости с использованием антисептиков и протеолитических ферментов и введением двух дренажей для последующего закрытого лечения. При этом через один дренаж капельно вливают растворы антибиотиков или антисептиков, а через второй постоянно аспирируют плевральное содержимое.

Типичная операция при острой эмпиеме, ранее широко применявшаяся, заключается в резекции 3—4 ребер на протяжении 12—15 см с образованием в грудной стенке широкого «окна» в плевральную полость; удаляют гной, пленки фибрина и заполняют полость большими марлевыми тампонами, смоченными антисептическим раствором, антибиотиками или мазью Вишневского. При благоприятном клиническом течении стараются не удалять тампоны возможно дольше — до 10—12 дней. В дальнейшем тампоны меняют, постепенно уменьшая их количество и величину по мере уменьшения полости за счет западения грудной стенки, развития грануляционной ткани и расправления легкого. У некоторых больных, главным образом с небольшими полостями, такая операция может привести к полному излечению. Однако в большинстве случаев удается добиться лишь уменьшения полости, но не ее ликвидации. Для ликвидации остаточной полости приходится производить дополнительную торакопластику и мышечную пластику.

Излечение хронической эмпиемы плевры достигается только хирургическим путем. Наиболее эффективной операцией является полное удаление мешка эмпиемы — плеврэктомиа с декортикацией легкого. Такая операция приводит к расправлению легкого и улучшает функцию дыхания. Выполняется она одномоментно и не сопровождается тяжелой деформацией грудной клетки. При необходимости удаление мешка эмпиемы сочетают с различными вариантами резекции легкого. У ряда больных полное удаление мешка эмпиемы с попыткой удаления легкого противопоказано из-за плохого общего состояния, тяжелых расстройств дыхания и кровообращения, малых шансов на расправление легкого вследствие пневмофиброза. В таких случаях для ликвидации эмпиемы и остаточной плевральной полости обычно применяют этапную торакопластику.

Хирургическое лечение туберкулеза легких

Туберкулез легких — общее инфекционное заболевание, которое в большинстве случаев поддается успешному лечению туберкулостатическими препаратами. При свежих формах туберкулеза легких полный клинический эффект у 75—80% больных.

Значительно хуже результаты консервативного лечения туберкулом и фиброзно-кавернозного туберкулеза. У о. их категорий больных решающее значение часто приобретает хирургическое вмешательство.

Успехи грудной хирургии, анестезиологии, реаниматологии и туберкулостатической химиотерапии значительно расширили возможности применения и диапазон хирургических вмешательств при туберкулезе легких. Возросла эффективность операций, снизился операционный риск.

Многочисленные оперативные вмешательства, применяемые при легочном туберкулезе, можно классифицировать следующим образом.

1. Резекция легких.

2. Коллапсотерапевтические операции: а) торакопластика; б) экстраплевральный пневмолиз.

3. Операции на каверне: а) дренирование каверны; б) кавернотомия.

4. Удаление казеозных лимфатических узлов.

5. Операции на бронхах: а) прошивание и пересечение бронха; б) резекция и пластика бронха.

Из перечисленных операций часто производятся резекция легкого и торакопластика, другие операции выполняются значительно реже. Многие операции, которые широко применялись при туберкулезе легких 10—20 лет назад, теперь уже вышли из употребления и в основном имеют только историческое значение (пережигание и пересечение плевральных сращений у больных с искусственным пневмотораксом, перевязка легочных артерий и вен, алкоголизация и раздавливание диафрагмального нерва).

При всех хирургических вмешательствах по поводу туберкулеза легких в дооперационном и послеоперационном периодах проводится комплексное лечение в виде гигиено-диетического режима и применения туберкулостатических препаратов. При соответствующих показаниях добавляются также стимулирующая, десенсибилизирующая и гормональная терапия. В тех случаях, когда в дооперационном периоде диагностируют туберкулезное поражение бронхов, иногда проводят дополнительное эндобронхиальное лечение (лечебная бронхоскопия, интраbronхиальное введение лекарственных препаратов, ингаляции).

Резекции легких. Основной и наиболее распространенной операцией при туберкулезе легких является резекция пораженных участков. В клинической практике чаще всего приходится оперировать больных с туберкуломами легких, кавернозным и фибрознакавернозным туберкулезом.

Туберкулома — это, как правило, округлый инкапсулированный фокус казеозного некроза диаметром не менее 1,5—2 см. Фиброзная капсула туберкуломы почти непроницаема для циркулирующих в крови туберкулостатических препаратов. Среди казеозных масс могут быть остатки элементов легочной ткани, например,

ми, благодаря которым удается излечить от туберкулеза значительное количество больных.

Торакопластика заключается в резекции отрезков 5—7 ребер над пораженной частью легкого. Механизм ее полезного действия состоит в уменьшении объема соответствующей половины грудной клетки и, следовательно, в падении эластического напряжения легочной ткани вообще и пораженных отделов легкого в особенности. Создаются условия для спадения каверны. Дыхательные экскурсии легкого ограничиваются вследствие нарушения целостности ребер и функции дыхательных мышц, а также формирования неподвижных костных регенераторов из оставленной реберной надкостницы. В спавшемся легком резко уменьшается всасывание токсических продуктов, что проявляется в улучшении общего состояния больных. Создаются благоприятные условия для развития фиброза, изолирования и замещения соединительной тканью казеозных очагов. Следовательно, наряду с механическим эффектом торакопластика вызывает и определенные биологические изменения, способствующие процессам репарации при туберкулезе.

Каверна после торакопластики редко заживает посредством образования рубца или плотного казеозного очага. Гораздо чаще она превращается в узкую щель с эпителизированной внутренней стенкой. Во многих случаях каверна только спадается, но остается выстланной изнутри специфической грануляционной тканью с очагами казеозного некроза. Естественно, что сохранение такой каверны может повести к вспышкам процесса и метастазированию инфекции через различные сроки после операции.

Ответственной задачей является определение показаний к торакопластике. Большинство различных неудач связано с неправильными показаниями к этой серьезной операции. При оценке показаний к торакопластике необходимо анализировать форму и фазу процесса на стороне предполагаемой операции, состояние второго легкого, возраст и функциональное состояние больного.

Как правило, торакопластику производят при деструктивных формах туберкулеза в случаях различных противопоказаний к частичной резекции легкого. Оперировать нужно в фазе достаточной стабилизации процесса. Наиболее благоприятные результаты достигаются при малых и средней величины кавернах, если в легочной ткани и стенке каверны еще не успел развиться далеко зашедший фиброз. Кровотечение из каверны может быть срочным показанием к торакопластике. Часто торакопластика представляет собой незаменимую операцию при остаточных плевральных полостях у больных с хронической эмфиземой и наряду с другими пластическими операциями широко применяется для закрытия бронхиальных свищей. Если в легком на стороне планируемой операции имеются свежие очаговые или инфильтративные изменения, необходима **подготовка** к операции с применением ту-

беркулостатических средств. Специфические изменения в бронхиальном дереве, выявляемые во время бронхоскопии, целесообразно до операции подвергать лечению прижиганиями и местным применением туберкулостатических препаратов.

Решая вопрос о торакопластике, следует учитывать возраст больных. Операцию хорошо переносят люди молодого и среднего возраста. После 45—50 лет оперировать нужно с осторожностью.

Выбор метода торакопластики имеет важное, подчас решающее значение. Чаще применяют одноэтапную торакопластику с поднадкостничной резекцией задних отрезков верхних 5—7 ребер. Всегда удаляют на 1—2 ребра ниже расположения нижнего края каверны. При больших верхнедолевых кавернах верхние 2—3 ребра должны быть удалены почти полностью. После операции на 1/2—2 мес накладывают давящую повязку.

Из послеоперационных осложнений наиболее важными являются специфические и неспецифические пневмонии, ателектазы.

Полная эффективность торакопластики при правильно определенных показаниях варьирует в пределах 75—85%. Функциональное состояние больных, даже при двусторонних операциях, бывает удовлетворительным. Существенных изменений формы грудной клетки и осанки правильно выполненная верхнезадняя торакопластика не вызывает.

Экстраплевральный пневмолит — отслойка париетальной плевры и легкого от фасции, выстилающей изнутри грудную полость. В результате образуется новая, искусственно созданная полость, которую можно длительно поддерживать периодическими вдуваниями воздуха, т. е. созданием экстраплеврального пневмоторакса. У ряда больных такой экстраплевральный пневмоторакс может заменить торакопластику. Операцию производят при облитерированной плевральной полости из заднего или подмышечного доступа после резекции небольшого участка ребра. Париетальную плевру с легким отслаивают спереди до III ребра, сзади до VI—VII ребра, латерально до IV и медиально до корня легкого. Останавливают кровотечение и грудную полость герметично закрывают. Как правило, больные хорошо переносят эту относительно малотравматичную операцию.

Послеоперационное ведение экстраплеврального пневмоторакса достаточно сложно, особенно в первое время, и требует определенного опыта. Легкое *обычно* имеет тенденцию к расправлению, а в искусственно образованной полости скапливается кровянистая жидкость. Поэтому при систематическом рентгенологическом контроле жидкость отсасывают и дополнительно вводят воздух. Постепенно дно экстраплевральной полости приобретает вогнутую форму. Когда жидкость перестает накапливаться и образуется достаточный по объему газовой пузырь, ведение экстраплеврального пневмоторакса может осуществляться амоуляторно.

эластических волокон, стенок сосудов или мелких бронхов. Иногда в туберкуломах наблюдаются известковые включения. У многих больных с туберкуломами легких имеются различные признаки активности туберкулезного процесса и отмечается его прогрессирование. Более часто прогрессирование наблюдается при наличии нескольких туберкулом в одной доле легкого.

Операция показана, если течение туберкулезного процесса осложняется периодическими обострениями с субфебрильной температурой и симптомами интоксикации, при бацилловыделении, увеличении размеров туберкуломы или появлении в ней полости распада, при множественных туберкуломах в одной доле легкого, туберкуломах диаметром свыше 2—3 см, специфическом поражении бронхов. Показанием к операции является также невозможность дифференциальной диагностики между туберкуломой и периферическим раком легкого. Относительным показанием к хирургическому лечению в некоторых случаях может быть препятствие работе по специальности (педагоги, врачи-педиатры, работники пищеблоков и т. д.).

У больных кавернозным туберкулезом резекция легких показана, если консервативное лечение не приводит к ликвидации полости распада в легком, а также в случаях, когда имеется один или несколько следующих осложняющих факторов: бронхостеноз, сочетание каверны и туберкуломы, множественные каверны в одной доле, продолжающееся бацилловыделение, кровохарканье.

При фиброзно-кавернозном туберкулезе развиваются необратимые морфологические изменения. Излечение, как правило, может быть достигнуто только в результате применения хирургических методов. Основным из них является резекция легких, которая обеспечивает достаточно радикальное удаление необратимо измененных участков легочной ткани или бронхиального дерева. Резекция легких абсолютно показана при поликавернозном поражении легкого или доли, гигантских кавернах, ателектазах, фиброзно-склеротических изменениях, бронхоэктазах, бронхостенозах.

Возможность производства резекции легкого по поводу туберкулеза определяется степенью активности туберкулезного процесса (фазой), его распространенностью, состоянием бронхиального дерева, функциональными возможностями аппарата внешнего дыхания, сердца, печени, почек.

Степень активности туберкулезного процесса имеет решающее значение для определения сроков оперативного вмешательства. При операциях в фазе вспышки чаще возникают обострения и рецидивы туберкулезного процесса в послеоперационном периоде. Поэтому в процессе предоперационного лечения важно максимально стабилизировать туберкулезный процесс.

Распространенность патологических изменений в легких и функциональные возможности аппарата внешнего дыхания имеют

чрезвычайно большое значение для решения вопроса о допустимом объеме резекции легочной ткани. Резекцию легких по поводу туберкулеза хорошо переносят дети и подростки, вполне удовлетворительно взрослые и значительно хуже люди пожилого возраста. Поэтому возрастному фактору при определении показаний к резекции легких необходимо уделять должное внимание.

Пневмонэктомию при туберкулезе следует производить относительно редко и главным образом при односторонних поражениях. Она показана при поликавернозном процессе в одном легком, при фиброзно-кавернозном туберкулезе легкого с обширным бронхогенным обсеменением, гигантских кавернах. В случаях обширного поражения легкого с одновременной эмпиемой плевры показана плеврорезекционная пневмонэктомия, т. е. одномоментное удаление легкого и всего плеврального гнойного мешка.

Наиболее часто при туберкулезе производят самые экономные резекции легких, в первую очередь сегментэктомию. При этих операциях, как правило, удаляют один или два бронхолегочных сегмента в пределах их анатомических границ. Показаниями к сегментэктомию являются туберкуломы и небольшие каверны в пределах одного—двух сегментов без значительного обсеменения в окружности и без поражения долевого бронха.

Значительное распространение при туберкулезе получили также различные атипичные резекции легких, выполняемые с помощью сшивающих аппаратов УО-40 и УО-60. Необходимо, однако, иметь в виду, что клиновидные и другие атипичные резекции выполняются без соблюдения анатомических правил. Поэтому они целесообразны только при хорошо отграниченных и поверхностно расположенных туберкуломах в случаях отсутствия поражения сегментарного бронха и очагового обсеменения в окружности. В остальных случаях предпочтение следует отдавать операциям с соблюдением анатомических принципов — лобэктомию и сегментарной резекции.

Особенностью послеоперационного периода у больных туберкулезом является необходимость санаторного лечения и продолжения туберкулостатической терапии. Ее после операции нужно проводить долго — до 6—8 мес и более.

Результаты самых экономных резекций легких при туберкулезе — сегментарных и клиновидных — весьма благоприятны. Число выздоровевших больных достигает 90—95% при послеоперационной летальности 1—1,5%. Несколько хуже результаты лобэктомию и особенно пневмонэктомию. В отдаленные сроки после операций обострения и рецидивы туберкулеза выявляются приблизительно у 4—6% оперированных. Весьма существенным в эпидемиологическом отношении является тот факт, что у подавляющего большинства больных с бацилловыделением оно прекращается сразу же после операции.

Таким образом, резекции легких при туберкулезе являются эффективными операциями

Особенность ведения экстраплеврального пневмоторакса состоит в том, что поддувания производят при достаточно высоком положительном давлении. Обычно при пункции полости манометр пневмотораксного аппарата показывает отрицательное давление. После введения 100—200 мл воздуха давление повышается до 28—36 см вод. ст. Пациенты никаких неприятных ощущений при этом не испытывают.

При склонности экстраплевральной полости к сморщиванию или невозможности поддерживать газовый пузырь по каким-либо другим причинам раньше часто заменяли воздух маслом, т. е. переходили на олеоторакс. Однако этот способ связан с нередкими поздними осложнениями и поэтому теперь почти не применяется.

При гладком течении экстраплеврального пневмоторакса, наложенного по поводу свежего туберкулезного процесса, газовый пузырь должен поддерживаться 1½—2 года.

В процессе лечения экстраплевральным пневмотораксом могут наблюдаться появление экссудата в полости, а также такие серьезные осложнения, как специфические и неспецифические нагноения, образование внутренних бронхиальных свищей. Довольно редким, но опасным осложнением является воздушная эмболия.

Дренирование каверны. Операция заключается во введении в каверну через прокол грудной стенки резинового или пластмассового катетера. Через катетер производят постоянную аспирацию содержимого каверны отсасывающей системой под контролем манометра и периодически вводят в каверну лекарственные вещества. Метод способствует оздоровлению полости.

В благоприятных случаях содержимое каверны постепенно становится более жидким, прозрачным и приобретает серозный характер. Туберкулезные микобактерии в содержимом каверны исчезают. Полость уменьшается в размерах. Наступает выраженное клиническое улучшение, однако полного заживления каверны обычно не происходит. Поэтому дренирование чаще применяют в качестве вспомогательного метода перед торакопластикой по поводу больших каверн для уменьшения их размеров и степени туберкулезной интоксикации.

Кавернотомия. Вскрытие и последующее открытое лечение каверны имеет смысл в случаях, когда именно каверна является основным источником интоксикации и прогрессирования туберкулеза, а другие методы лечения оказываются неэффективными или представляются очень опасными. Чаще кавернотомию применяют при больших и гигантских кавернах с ригидными стенками, когда обширная резекция противопоказана из-за двустороннего процесса или низких функциональных показателей.

Перед операцией необходима точная топическая диагностика каверны с помощью рентгенологического исследования. Как правило,

кавернотомия является первым этапом хирургического лечения. Через 4—8 нед открытого лечения каверны стенки ее очищаются, прекращается бацилловыделение, снижаются явления интоксикации. Следующим этапом хирургического лечения выполняют торакопластику и мышечную пластику каверны.

Сроки пребывания в стационаре **больных**, которым производят кавернотомию, **часто** весьма длительные: 3—4 мес и более.

Удаление казеозных лимфатических узлов. При первичном туберкулезе в ряде случаев обнаруживаются крупные казеозно-некротические лимфатические узлы в корне легкого и средостении. Эти узлы сенсибилизируют больного и нередко служат источником распространения туберкулезной инфекции. Наблюдаются сдавление бронхов, их туберкулезное поражение, прорыв казеозных масс в бронхиальный просвет, образование камней в бронхах и т. д. В случае отсутствия положительной динамики при консервативном лечении и появлении осложнений показано оперативное удаление казеозно-некротических узлов.

Операции на бронхах. Двойное прошивание и рассечение долевого бронха между линиями швов позволяет получить обтурационный ателектаз пораженной доли легкого. В результате такого ателектаза создаются условия для репаративных процессов в области каверны, а закрытие просвета бронха способствует прекращению бацилловыделения. Однако эффективность операций, направленных на создание обтурационного ателектаза, часто оказывается низкой из-за реканализации бронха. Большое значение имеет резекция необратимо пораженного отрезка бронха с наложением бронхиального анастомоза. Эта операция показана в основном больным с локальными поражениями стенок крупных бронхов. Иссечение пораженного отрезка бронха позволяет у ряда больных сохранить все легкое или его часть.

Паразитарные заболевания

Эхинококкоз легких бывает первичным и вторичным. При первичном эхинококкозе онкосферы попадают в легкие с током венозной крови из желудочно-кишечного тракта или вдыхаются с воздухом. При вторичном эхинококкозе в легкие попадают сколексы из уже имеющихся в организме эхинококковых кист. Первичный эхинококкоз легких наблюдается гораздо чаще вторичного.

В легких обычно бывает одна киста, реже 2—5. Размеры кист варьируют от едва заметных до гигантских. Темп их роста обычно относительно медленный, но не всегда равномерный.

Отличительной особенностью эхинококковых кист, расположенных в легких, является относительно редкое содержание дочерних пузырей — они бывают только в 6—1% случаев.

Диагностика. При не вскрытой кисте

Рис. 37. Рентгенограмма эхинококковой кисты в легком.

и отсутствии каких-либо осложнений самочувствие больных изменяется мало и они часто не предъявляют жалоб. Лишь большие кисты, которые сдавливают органы грудной полости, затрудняют дыхание и кровообращение.

Типичными жалобами, которые могут предъявлять больные эхинококкозом легких, являются боль в грудной клетке, кашель, кровохарканье и одышка. В окружности эхинококковой кисты часто бывает перифокальное воспаление, вызываемое инфекцией и сенсибилизирующим действием паразита. При обострении воспаления общее состояние ухудшается, повышается температура тела, иногда бывают озноб и ночной пот. Аналогичная картина наблюдается и при инфицировании содержимого кисты.

При осмотре больного с большими эхинококковыми кистами можно обнаружить выпячивание грудной стенки, сглаживание межреберных промежутков, застой в подкожных венах. Над легочным полем при перкуссии в таких случаях бывает абсолютная тупость, дыхание может не прослушиваться. В случае вовлечения в воспалительный процесс плевры выслушивается шум трения плевральных листков.

Наиболее частым изменением со стороны крови является увеличение СОЭ, реже бывает лимфоцитоз и эозинофилия.

Основным методом диагностики эхинококкоза легких является репИ сплотивное ис-

следование: рентгенография в прямой и боковой проекциях, томография и по специальным показаниям бронхография.

Для своевременного выявления эхинококкоза легких очень большую роль играет массовое флюорографическое обследование населения. Именно профилактическое обследование позволяет обнаруживать заболевание до появления клинических симптомов. Однако и такие случайно обнаруженные кисты могут достигать диаметра 5—10 см.

Форма эхинококковой кисты легкого, как правило, округлая или овальная, контуры достаточно четкие (рис. 37). Большие кисты могут сдавливать прилежащие бронхи и сосуды, вызывая ателектазы и изменения легочного рисунка. Томография позволяет выявить небольшие кисты, которые не видны на обычных рентгенограммах. При бронхографии иногда устанавливается проникновение контрастного вещества под фиброзную капсулу (синдром субкапсулярного контрастирования).

При гибели паразита объем жидкости в эхинококковой кисте уменьшается, напряжение кисты падает и рентгенологически может быть отмечено отслоение кутикулярной оболочки от фиброзной капсулы, между которыми появляется полоска воздуха (симптом отслоения).

Из биологических тестов широко применяется реакция Казони и реакция агглютинации с латексом.

Основными осложнениями эхинококкоза легких являются инфицирование и нагноение кист, прорывы кист в просветы бронхов и в полость плевры. Эти осложнения меняют относительно спокойное течение процесса, ухудшают состояние больных.

Клинические проявления прорыва эхинококковой кисты в бронх могут быть как очень бурными, так и нерезкими. В типичных случаях прорыв кисты в бронх вызывает сильный кашель, который может сопровождаться удушьем, цианозом, холодным потом. Больные откашливают светлую, солоноватого вкуса жидкость, иногда с примесью крови, с белыми кусками кутикулярной оболочки и даже с небольшими дочерними эхинококковыми пузырями. Микроскопическое исследование «мокроты» обнаруживает крючья эхинококка и сколексы, что является прямым подтверждением прорыва эхинококковой кисты в бронх.

В некоторых случаях после прорыва кисты в бронх и откашливания всей кутикулярной оболочки полость в легком закрывается и больной выздоравливает. Однако рассчитывать на такой исход нельзя. Прорыв кисты гораздо чаще не улучшает, а ухудшает течение процесса: полость в легком инфицируется и в ней возникает хроническое нагноение. Мокрота становится гнойной, трехслойной. Клиническая и рентгенологическая картина приближается к таковой у ооленных с хроническим абсцессом легкого.

Лечение. Эхинококкоз легких подлежит хирургическому лечению. Оперировать надо как можно раньше, желательно еще при не-

больших размерах кисты и до развития осложнений. Исходы операций, выполненных при таких условиях, значительно лучше.

Для хирургического лечения эхинококкоза легких предложено много разных способов, из которых в настоящее время в основном применяются три.

Эхинококкэктомия после отсасывания содержимого кисты. Широко вскрывают полость плевры. Область кисты изолируют влажными марлевыми салфетками. Кисту пунктируют толстой иглой, всю жидкость отсасывают! Широко вскрывают фиброзную капсулу, удаляют кутикулярную оболочку с ее содержимым, ушивают бронхиальные свищи и полость фиброзной капсулы. При больших кистах фиброзную капсулу частично иссекают, а ее оставшиеся края вместе с краями раны легкого обшивают обвивным швом.

Идеальная эхинококкэктомия. Это удаление кисты небольших и средних размеров без повреждения кутикулярной оболочки. Над кистой электроножом рассекают легочную ткань. Скальпелем осторожно рассекают фиброзную капсулу, не повреждая кутикулярной оболочки. Затем, раздувая или коллабируя легкое, как бы выдавливают не вскрытую эхинококковую кисту через разрез в фиброзной капсуле. После удаления кисты полость фиброзной капсулы ушивают, обращая внимание на закрытие бронхиальных свищей.

По мере раннего производства операции по поводу эхинококкоза легких и совершенствования хирургической техники идеальная эхинококкэктомия при кистах небольших и средних размеров применяется все более часто.

Резекция легких. Удаление доли или даже всего легкого у больных эхинококкозом легких применяется редко, главным образом при вторичных воспалительных процессах вокруг кисты, легочном кровотечении, сочетании эхинококкоза с другими заболеваниями легких. У больных с несколькими эхинококковыми кистами в одном легком показана одномоментная эхинококкэктомия — идеальная или с предварительным отсасыванием содержимого кист. При двусторонних кистах вначале удаляют кисты из одного, а через 2—3 мес — из второго легкого. Обычный интервал между операциями 2—3 мес. Одномоментное удаление кист из обоих легких возможно из срединного доступа — стернотомии.

Легальность после операций по поводу эхинококкоза легких составляет 0,5—1%. Рецидивы — примерно у 1% больных.

Актиномикоз. Поражение легких и плевры лучистым грибом начинается с образования специфических гранул — актиномиком — с их последующим распадом, нагноением и параллельным мощным развитием соединительной ткани. Постепенно образуются плотные опухолевидные узлы различных размеров, состоящие из грануляционной ткани, гноя и рубцов.

Диагностика. Клиническая картина легочно-плевральных форм актиномикоза обыч-

но соответствует хроническому нагноительному процессу, реже близка к туберкулезу или распадающемуся раку легкого. Особенности заболевания могут быть относительно небольшое количество слизистой или слизисто-гноющей мокроты и поражение грудной стенки с образованием плотных инфильтратов и свищей с гнойным отделяемым. В диагностике актиномикоза решающее значение имеют обнаружение в мокроте, гное, тканях друз или мицелия актиномицетов и патологических изменений, типичных для актиномиком.

Лечение актиномикоза легких и плевры проводят специфическими иммунными препаратами — актинолизатом и актиномицетной поливалентной вакциной. Определенный эффект могут дать и антибактериальные препараты, воздействующие не только на вторичную флору, но и на лучистый гриб. При относительно ограниченных формах поражения дает эффект радикальное хирургическое удаление пораженной части легкого.

Опухоли

Доброкачественные опухоли легких. Доброкачественные опухоли легких возникают из элементов легочной ткани и стенки бронхов. Поэтому их часто называют бронхолегочными опухолями. Суммарно они составляют до 10% всех опухолей легких и до 20% так называемых шаровидных образований в легких.

Классификация. Важно разделение всех доброкачественных опухолей легких на 2 группы — центральные и периферические. Центральные опухоли исходят из крупных бронхов — главных, долевых и сегментарных, а периферические — из более мелких бронхов и легочной ткани.

По гистологическому строению около половины всех доброкачественных опухолей — это аденомы и более одной трети — гамартомы. Аденомы составляют абсолютное большинство центральных опухолей, а гамартомы — большинство периферических опухолей. Другие гистологические формы встречаются значительно реже и часто представляют казуистику (фиброма, ангиома, тератома, невринома, папиллома, лейомиома, гисгиоцитома, ксантома).

В отличие от рака легкого доброкачественные опухоли одинаково часто наблюдаются у мужчин и женщин и значительно чаще выявляются у лиц более молодого возраста. Аденомы почти в 2 раза чаще бывают у лиц женского пола, а гамартомы чаще обнаруживаются у мужчин.

Диагностика. Симптоматология и клиника центральных доброкачественных опухолей определяются в первую очередь нарушением бронхиальной проходимости. Различают 3 степени нарушения проходимости бронхов и соответственно 3 клинических периода в течении этих опухолей. Первый клинический период соответствует частичному бронхостенозу. Он

может длиться на протяжении ряда лет и характеризуется весьма скудной симптоматикой. Общее состояние больных остается хорошим. Иногда отмечают сухой надсадный кашель, небольшое кровохарканье. Опытным рентгенологом могут быть выявлены гиповентиляция одного—двух сегментов, доли или всего легкого, подъем купола диафрагмы, увеличение прозрачности противоположного легкого, дольковые ателектазы, усиление легочного рисунка в нижних отделах легочного поля. Такая клиничко-рентгенологическая картина является основанием для более детального исследования и в первую очередь для томографии и бронхоскопии, которые позволяют рано распознать опухоль.

Второй клинический период связан с возникновением так называемого клапанного, или вентильного, стеноза бронха. При этом на высоте вдоха просвет бронха частично открывается, а во время выдоха закрывается опухолью. В легком возникает экспираторная эмфизема. Отмечают усиление хрипов, ослабление дыхания. Рентгенологически могут быть выявлены повышение прозрачности легочного поля, низкое стояние купола диафрагмы и уменьшение его подвижности, расширение межреберных промежутков, смещение органов средостения в здоровую сторону во время выдоха. В плохо вентилируемой легочной ткани, как правило, развивается вторичный воспалительный процесс, связанный с периодической обтурацией бронха. Возникают ателектазы, рецидивирующие пульмониты, постстенотические бронхоэктазы. Клиническая симптоматика тесно связана с эпизодами обтурации бронха и поэтому имеет перемежающийся характер. Во время обострений симптомы выражены отчетливо и типичны для хронического легочного нагноения: подъем температуры тела, кашель со слизистой или слизисто-гноющей мокротой, одышка, кровохарканье, боли в груди, утомляемость.

Рентгенологическая картина в период обтурации бронха зависит от локализации опухоли. При опухоли главного бронха она характеризуется полным затемнением и уменьшением площади легочного поля, смещением органов средостения в большую сторону, высоким стоянием и ограничением подвижности купола диафрагмы, сужением межреберных промежутков. Под влиянием противовоспалительного лечения или самостоятельно воспалительные изменения и в первую очередь отек в области опухоли могут уменьшиться. После этого вентиляция легкого восстанавливается и все клинические и рентгенологические симптомы могут полностью или частично исчезнуть до следующего обострения.

Третий клинический период характеризуется полной и стойкой обтурацией бронха с необратимыми изменениями в легочной ткани и ее гибелью. Тяжесть клинической картины во многом зависит от калибра обтурированной бронха и объема пораженной легочной ткани. Противовоспалительная терапия малоэффективна. Хроническое легочное нагное-

ние и гнойная интоксикация начинают непосредственно угрожать жизни больного.

В целом для клинического синдрома центральной доброкачественной опухоли легкого характерно следующее: молодой или средний возраст больных; длительность заболевания; периоды улучшения и ухудшения; кашель; кровохарканье алой кровью, возникающее без предвестников; рецидивирующие пневмонии, хроническое легочное нагноение.

Детали клинической картины зависят от локализации опухоли, степени нарушения бронхиальной проходимости и характера изменений в легочной ткани, но не от гистологической структуры опухоли. Во многих случаях течение центральных доброкачественных опухолей в клиническом плане бывает достаточно злокачественным, так как быстро приводит к необратимым и тяжелым изменениям в легком.

Клиническое течение периферических доброкачественных опухолей легких также целесообразно разделять на три периода: начальный, или бессимптомный, период начальных и период выраженных клинических проявлений.

В первом периоде опухоли ничем не проявляются и обнаруживаются только при рентгенологическом исследовании. Во втором и третьем периодах симптоматология и клиника периферических опухолей определяются величиной опухоли, глубиной ее положения в легочной ткани и взаимоотношениями с прилежащими бронхами, сосудами, органами. Типичной клинической картины периферических доброкачественных опухолей нет. Однако для синдрома этих опухолей характерно следующее: округлая патологическая тень в легком, выявляемая при рентгенологическом исследовании; анамнестические данные о длительном существовании патологической тени, стабильность ее размеров или медленный рост; отсутствие или слабая выраженность клинических симптомов.

При аденомах бронхов карциноидного типа, как и при карциноидах желудочно-кишечного тракта, иногда клинически проявляется так называемый карциноидный синдром: приливы крови к голове, лицу и шее, появление розовато-красных пятен на коже лица, шеи и верхней части туловища, боли в животе, частый водянистый стул, астмоидные приступы. Позже могут возникнуть резкие колебания артериального давления, органические изменения в клапанах сердца с развитием недостаточности трехстворчатого клапана, стеноз устья легочной артерии.

Патогенез карциноидного синдрома связывают с выделением элементами карциноидной опухоли, особенно в случаях малигнизации, активного амина — серотонина, а также других биологически активных веществ.

Возможности диагностики центральных и периферических доброкачественных опухолей легких весьма различны. Центральную опухоль при обычном клиничко-рентгенологическом исследовании заподозрить труднее, чем периферическую. Однако в случае возникающего

подозрения на центральную опухоль, как правило, удается не только подтвердить ее наличие, но и затем поставить точный, верифицированный в морфологическом плане диагноз. В то же время при подозрении на периферическую доброкачественную опухоль легкого морфологическая верификация сложнее и удается реже, а клинико-рентгенологический диагноз значительно чаще, чем при центральных опухолях, остается более или менее предположительным, но недостоверным.

Подозрение на возможное наличие центральной доброкачественной опухоли легкого должно возникать всегда, если лица молодого и среднего возраста жалуются на кашель и кровохарканье. Очень вескими факторами являются длительность этих симптомов, а также возникновение рецидивирующих пневмоний или картины хронического легочного нагноения. Во всех подобных случаях, особенно при одновременных рентгенологических симптомах нарушения вентиляции или воспалительного процесса в легких, необходимы томография легких со срезами через плоскость крупных бронхов и бронхоскопия, которая при выявлении опухоли должна быть закончена биопсией.

По мере улучшения диагностики центральных доброкачественных опухолей легких будет возрастать значение бронхоскопии, которая является единственным достоверным методом распознавания опухоли до появления рентгенологических признаков — нарушения бронхиальной проходимости и вторичных патологических изменений в легочной ткани.

Рентгеномографическое исследование является главным и позволяет уверенно диагностировать периферическую доброкачественную опухоль или другое доброкачественное образование легкого (кисту, туберкулому, аспергиллему) у $\frac{2}{3}$ больных. В таких случаях, особенно при диаметре тени менее 2 см, стремление к морфологической верификации диагноза малоцелесообразно. Особо следует заметить опасность катетеризации или пункции в случаях, когда округлая тень в легком является отображением заполненной кисты — бронхогенной, травматической и особенно паразитарной.

Лечение. Больные с доброкачественными опухолями легких, как правило, подлежат хирургическому лечению, и при отсутствии значительного операционного риска опухоли должны быть удалены. Лишь при подозрении на возможность туберкуломы иногда показан пробный курс специфической химиотерапии. Своевременное хирургическое лечение позволяет предупредить развитие необратимых изменений в легком, избежать опасности озлокачествления доброкачественных опухолей.

Некоторые центральные опухоли, растущие в просвет бронха, можно удалять эндоскопическим путем — через бронхоскоп. Этот способ в основном используют при опухолях на тонкой ножке. Большинство центральных опухолей и все периферические опухоли удаляют путем торакотомии. Во время операции

при центральных опухолях, как правило, производят бронхотомию и срочное гистологическое исследование, а при периферических опухолях — пункцию и срочное цитологическое исследование. После подтверждения доброкачественного характера опухоли операцию выполняют в максимально экономном варианте. У больных с центральными опухолями это окончатая или циркулярная резекция бронха, резекция бронха с лобэктомией, лобэктомия. Периферические опухоли удаляют путем энуклеации, краевой или сегментарной резекции легкого, лобэктомии. В случаях поздних операций у больных с центральными опухолями и уже необратимыми изменениями в легком приходится производить пневмонэктомию. По мере улучшения диагностики число таких случаев уменьшается.

Прогноз. Ближайшие и отдаленные результаты хирургического лечения доброкачественных опухолей легких хорошие. Послеоперационная летальность равна 2—3% и относится к вмешательствам в поздних стадиях болезни. Трудоспособность после экономных операций полностью восстанавливается.

Рак легкого. Рак легкого является одной из самых распространенных злокачественных опухолей. В результате специальных исследований, проведенных в различных странах, выявлено несомненное продолжающееся увеличение, заболеваемости раком легкого. Это увеличение является истинным, т. е. не связанным с ростом продолжительности жизни людей и улучшением диагностики. В США в одних и тех же возрастных группах населения с 1914 по 1950 г. смертность от рака легкого возросла у мужчин в 28 раз, а у женщин — в 7 раз.

Среди городского населения и особенно у жителей крупных и задымленных городов рак легкого наблюдается чаще, чем среди жителей сельской местности. Мужчины, главным образом в возрасте старше 40 лет, заболевают гораздо чаще женщин (соотношение 8—9 мужчин и 1 женщина). Больше половины больных раком легкого — многокурящие люди.

Смертность от рака легкого в некоторых странах (Англия, Австрия) превышает смертность при раке других локализаций. В СССР смертность от рака легкого у мужчин во всех возрастных группах занимает второе место после смертности от рака желудка. У женщин смертность от рака легкого занимает четвертое место после рака желудка, матки, молочной железы.

К л а с с и ф и к а ц и я . Размеры и распространенность опухоли вместе с наличием или отсутствием метастазов в регионарных лимфатических узлах лежат в основе многих классификаций рака. В Советском Союзе принято выделять 4 стадии рака легкого в соответствии с классификацией злокачественных опухолей, действующей с 1956 г. Рак I стадии — это небольшая опухоль без метастазов. Ко II стадии относят небольшую или несколько больших размеров опухоль с одиночными ме-

тастазами в бронхопульмональных лимфатических узлах; к III стадии — опухоль, которая вышла за пределы легкого, вращая в один из соседних органов, или опухоль с множественными метастазами в регионарных лимфатических узлах; к IV стадии относят опухоли с обширным распространением на соседние органы и обширным регионарным или отдаленным метастазированием. Приведенное деление рака легкого по стадиям помогает дифференцировать больных по тяжести опухолевого процесса, но серьезно отстает от современных требований клиники. К сожалению, и предложенная в 1965 г. Международным комитетом классификация рака легкого по системе TNM (Т — опухоль, N — лимфатические узлы, M — метастазы) нуждается в совершенствовании.

Этиология. Предрасполагающие факторы, способствующие возникновению рака легкого, изучены весьма подробно. Главную роль в этиологии заболевания большинство исследователей отводят многолетнему вдыханию воздуха, загрязненного различными канцерогенными веществами. Наиболее сильным из этих веществ является 3,4-бензпирен. Важное значение имеет попадание в легкие канцерогенных веществ с адсорбентами, например с дисперсной сажей, которая способствует их фиксации в тканях. Этому же могут способствовать и воспалительные изменения, атрофический бронхит, различные пылевые болезни, при которых нарушается механизм физиологического самоочищения бронхолегочной системы (Л. М. Шабад).

Установлено несомненное влияние курения на заболеваемость раком легкого. Согласно опубликованным в США данным люди, выкуривающие более двух пачек сигарет в сутки, рискуют заболеть раком легкого в 20 раз больше, чем некурящие. Имеются материалы о том, что именно курение сигарет по сравнению с курением сигар или трубок теснее связано с возникновением рака легкого. В табаче сигарет выше содержание канцерогенного мышьяка, а курильщики сигарет обычно сильнее затягиваются и вдыхают в легкие больше дыма.

Патологическая анатомия. Рак легкого обычно развивается из эпителия бронхов и гораздо реже — из эпителия альвеол, поэтому, как правило, рак легкого является бронхогенным раком. В большинстве случаев раковая опухоль возникает в сегментарных и субсегментарных бронхах, а затем, по мере роста, захватывает и более крупные бронхи — долевые и главные. Правое легкое поражается несколько чаще левого, а верхние доли легкого — чаще нижних. В верхних долях рак чаще развивается в передних сегментах, а в нижних — в верхушечных сегментах.

Раковые опухоли, возникающие из крупных бронхов — сегментарных, долевых и главных, обычно находятся ближе к корню легкого и поэтому называются центральными раками, а возникающие из более мелких бронхов — периферическими раками. Это деление имеет

большое практическое значение, так как клинические проявления и принципы диагностики центральных и периферических раков различные.

При центральном раке целесообразно различать характер роста опухоли — преимущественно в сторону просвета бронха (эндобронхиально) или снаружи от него — в сторону легкого (перибронхиально). Форма роста в обоих случаях может быть либо узловой, либо ветвистой. Периферический рак обычно представляет собой опухолевый узел шаровидной или шароподобной формы. Иногда же процесс роста периферического рака легкого протекает параллельно разрушению и образованию полости в легочной ткани. Известны также случаи инфильтрирующего роста опухоли без определенной формы и четких границ (пневмониеподобный рак).

По гистологическому строению выделяют более частые дифференцированные и относительно редкие недифференцированные раки легкого. К дифференцированным ракам легкого относятся эпидермоидный рак (без ороговения и с ороговением), аденокарцинома, солидный рак и карциносаркома, к недифференцированным — мелко клеточный и полиморфно-клеточный рак.

В начальной стадии развития раковая опухоль всегда бывает маленькой, едва заметной, а в далеко зашедших случаях может занимать почти все легкое, срастаться с множественными метастатическими узлами и прорастать окружающие органы и ткани. Метастазирование рака легкого происходит лимфогенным и гематогенным путем. Первым этапом лимфогенного метастазирования являются пульмональные и бронхопульмональные лимфатические узлы, расположенные вдоль сегментарных и долевых бронхов. В дальнейшем поражаются трахеобронхиальные, бифуркационные, паратрахеальные и медиастинальные лимфатические узлы. При блокаде регионарных лимфатических узлов возникает ретроградный отток лимфы, в результате которого возможно метастазирование опухоли вне обычных путей лимфооттока. Гематогенное метастазирование рака легкого происходит в печень, головной мозг, кости (позвоночник, ребра, череп), надпочечники, почки, реже в поджелудочную железу, селезенку, противоположное легкое, щитовидную железу, кожу. Такие отдаленные метастазы чаще бывают у больных более молодого возраста и особенно в случаях недифференцированных форм рака, которые метастазируют раньше и интенсивнее дифференцированных опухолей.

Диагностика. Симптоматология, клиническое течение и принципы ранней диагностики центрального и периферического рака легкого, особенно в первых стадиях, различны. При центральном раке относительно ранними симптомами могут быть кашель и небольшое кровохарканье. Часто больные, в большинстве случаев старые курильщики, на эти симптомы не обращают должного внимания. По мере увеличения опухоли, особенно в случаях преиму-

ственно эндобронхиального роста, пораженный бронх суживается — возникает бронхостеноз, следствием которого бывает гиповентиляция сегмента, доли, а иногда и всего легкого. Нередко в этом периоде опухоль играет роль клапана, не препятствующего вдоху, но затрудняющего выдох. В результате появляется локальная эмфизема, которая, однако, при сужениях сегментарных и долевых бронхов обычно не вызывает субъективных ощущений и не определяется методами физикального исследования — перкуссией и аускультацией. Лишь при клапанном сужении главного бронха и обструктивной эмфиземе всего легкого больные начинают ощущать одышку.

Заподозрить центральный рак легкого в этом периоде можно лишь в случаях, когда при флюорографическом или рентгенологическом исследовании выявляются признаки бронхостеноза в виде гиповентиляции или локальной эмфиземы сегментов либо долей легких. Наличие этих признаков является основанием для производства прямых и боковых рентгеновских снимков — томограмм. На томограммах хорошо определяются эндобронхиальные опухоли главных и долевых бронхов, более четко вырисовываются контуры опухолей и тени сегментарных ателектазов. Важнейшими и обычно решающими методами исследования для исключения или подтверждения центрального рака легкого являются цитологические исследования мокроты и трахеобронхоскопия.

Мокроту для цитологического исследования лучше собирать утром. Перед откашливанием больной должен 3—4 раза прополоскать рот теплой водой, чтобы исключить примесь к мокроте частиц пищи. Собирают мокроту в чистую сухую посуду и немедленно доставляют в лабораторию, так как при стоянии мокроты содержащиеся в ней клеточные элементы разрушаются. Целесообразно исследовать мокроту 5—6 дней подряд. Результаты исследования при эндобронхиальном росте опухоли бывают положительными чаще, чем при перибронхиальном.

Трахеобронхоскопию производят в стационарных условиях или амбулаторно в специальном эндоскопическом кабинете. Для анестезии применяют наркоз с введением мышечных релаксантов и искусственную вентиляцию легких. Пользуются бронхоскопом с лупой и оптическими телескопами, позволяющими детально осмотреть все бронхиальное дерево вплоть до устьев сегментарных бронхов. Просветы сегментарных бронхов можно осмотреть гибким фибробронхоскопом с волоконной оптикой. Для документации бронхоскопической картины применяется эндодиагностика. В случаях эндобронхиального роста опухоль хорошо видна, а при перибронхиальном росте отмечают сужение просвета и ригидность стенки бронха, гиперемия и отечность слизистой оболочки бронха. Во время исследования из видимой опухоли или подозрительных участков специальными инструментами выкусывают кусочки ткани для при-

готовления гистологических препаратов, а также берут мазки-отпечатки, соскобы и смывы со слизистой оболочки для цитологического исследования. В последнее время широко применяется бронхофиброскопия под местной анестезией.

Бронхография при центральном раке легкого позволяет документировать патологию крупных бронхов более четко, чем томография. Однако обычно данных томографии и бронхоскопии бывает достаточно и надобность в бронхографии возникает лишь в случаях сложной дифференциальной диагностики.

В результате дальнейшего роста опухоли наступает полная обтурация бронха, и на месте бывшей гиповентиляции или эмфиземы легочная ткань становится безвоздушной — возникает ателектаз. Особенно быстро он появляется при раке среднедолевого бронха (синдром средней доли). В зоне ателектаза, вызванного раковой опухолью бронха, обычно развивается воспалительный процесс — обтурационный пневмонит. Общее состояние больного ухудшается, повышается температура, иногда появляется или усиливается кашель. Отмечаются умеренный лейкоцитоз, повышенная СОЭ, увеличение содержания фибриногена. Именно эта выраженная и часто остро возникающая клиническая картина обычно воспринимается больным как начало болезни, которое он, как правило, связывает с переохлаждением, простудой или гриппом. Аналогичная ошибка нередко допускается и врачами даже после рентгенологического исследования легких, при котором выявленная патологическая тень трактуется как бронхопневмония. Противовоспалительное лечение (сульфаниламидные препараты, антибиотики) подавляет инфекцию, уменьшает вторичный отек слизистой оболочки бронха и производит впечатление весьма эффективного, как бы подтверждающего воспалительную природу заболевания. Поэтому если через некоторое время клиническая картина обтурационного пневмонита закономерно повторяется, то она трактуется как рецидив бронхопневмонии или вспышки туберкулезного процесса. Противовоспалительная терапия опять может дать временный успех. Подобная неправильная трактовка клинической картины обтурационного пневмонита — типичный источник диагностических ошибок, задерживающих своевременное распознавание центрального рака легкого. Во избежание этих ошибок необходимо квалифицированное рентгенологическое исследование при клинической картине воспалительного заболевания легких.

У больных с обтурационным пневмонитом даже после ликвидации клинических проявлений рентгенологические изменения остаются. Наличие участков ателектаза или других патологических теней в легких требует цитологического исследования мокроты и трахеобронхоскопии.

Если раковая опухоль растет преимущественно перибронхиально, ее можно заподозрить в ранней стадии только при про-

филактическом флюорографическом или рентгенологическом исследовании легких, когда выявляются рентгенологические признаки бронхостеноза, а также утолщение стенки бронха или патологическая тень по его ходу. Отличить эти изменения от воспалительных без специальных методов исследования трудно. При перибронхальном росте опухоли клинические симптомы появляются позже, чем при эндобронхиальном росте. После их появления на томограммах обычно уже определяется тень опухоли.

Периферический рак легкого может длительно не давать никаких клинических симптомов. Нередко даже большие округлые периферические опухоли диаметром 5—7 см и более обнаруживаются случайно при флюорографическом или рентгенологическом исследовании. В таких случаях важно сразу же выяснить, производилось ли ранее рентгенологическое исследование легких и есть ли предыдущие снимки. Сравнение более старых и свежих рентгенограмм позволяет получить представление о темпе роста опухоли.

Клинические симптомы периферического рака легкого постепенно появляются лишь после того, как опухоль начинает распадаться, сдавливать или прорастать крупные бронхи, грудную стенку или дает метастазы. В связи с этим раннее распознавание периферического рака легкого возможно только при профилактическом флюорографическом или рентгенологическом исследовании легких. Выявление подозрительной тени требует тщательного рентгенологического и в том числе томографического исследования, а также цитологического анализа мокроты.

Очень важна для уточнения диагностики периферического рака легкого катетеризация периферических бронхов с взятием материала для цитологического исследования.

Полостная форма рака легкого наблюдается значительно реже узловой. Она обычно возникает при распаде периферического узлового рака. Распасться могут и маленькие, и очень крупные узлы различного гистологического строения. В происхождении распада существенное значение имеет сдавление, прорастание или тромбоз кровеносных сосудов, питающих опухоль, а также разрушение стенки бронха и создание условий для дренирования через бронхиальное дерево. Вскрытие просвета бронха открывает доступ инфекции в полость и создает возможность бактериального лизиса некротизированной опухолевой ткани. Весьма редко полостная форма рака легкого является результатом возникновения злокачественного роста в стенке уже существовавшей полости — кисты, абсцесса, туберкулезной каверны. Полость в опухоли может иметь различные формы и размеры. Иногда полость располагается эксцентрично и бывает небольшой, в других случаях она имеет вид тонкостенной кисты легкого.

Еще более редкая форма периферического рака легкого — пневмониеподобный рак, при котором выявляется не узел опухоли, а ин-

фильтрат без четкой формы и границ. Такой инфильтрат, быстро увеличиваясь, может захватить целую долю. При локализации в области верхушки легкого опухоль прорастает купол плевры, задние отрезки ребер, стволы плечевого нервного сплетения, симпатический ствол. Клинически при этом отмечается синдром Пенкоуста — сильная боль в плече, атрофия мышц руки, синдром Горнера.

По мере дальнейшего роста рака легкого и увеличения объема опухоли разница в проявлениях центральной и периферической формы часто исчезает. Клиническая картина болезни становится более выраженной и лишь ретроспективный анализ рентгенограмм позволяет уточнить начальную форму рака. На этой стадии болезни поставить правильный диагноз гораздо проще, однако он уже является запоздалым, так как время для эффективного лечения упущено.

Больные начинают жаловаться на постоянную боль в груди, изменение голоса, затруднение в прохождении пищи по пищеводу, появление или усиление одышки, общей слабости, утомляемости, потерю массы тела, легочные кровотечения, лихорадку. При объективном исследовании нередко отмечаются бледность кожи и слизистых оболочек, похудание, притупление или массивная тупость над опухолью или зоной ателектаза, различные изменения дыхательных шумов, синдром сдавления верхней полой вены, сдавление трахеи, разрушение одного или нескольких ребер. В опухоли или в зоне ателектаза часто возникает распад, а вокруг опухоли — параканкрозная пневмония. Возможна аррозия крупных кровеносных сосудов. На стороне опухоли в плевральной полости иногда обнаруживается жидкость, которая при пункции оказывается серозной или геморрагической. Цитологическое исследование этой жидкости после центрифугирования часто позволяет обнаружить раковые клетки. Может скопиться жидкость и в полости перикарда. В случаях отдаленных метастазов отмечаются увеличение и уплотнение лимфатических узлов в надключичных областях, на шее, в подмышечных ямках, в паховых областях, увеличение и бугристость печени, асцит, симптомы поражения нервной системы и пр.

Изредка метастазы рака легкого в средостение, кости, головной мозг, печень и другие органы появляются раньше и клинически более выражены, чем симптомы основной опухоли. Правильная диагностика в подобных случаях требует знания этих особенностей рака легкого.

Видное место в клинической картине рака легкого могут занимать синдромы, возникающие вследствие общего воздействия раковой опухоли на организм. Такими синдромами являются гипертрофическая остеоартропатия, миопатия, гинекомастия.

Гипертрофическая остеоартропатия (синдром Мари — Бамбергера) заключается в колбовидном утолщении концевых фаланг пальцев верхних и нижних конечностей (барабанные

палочки), а также в утолщении и склерозе длинных трубчатых костей за счет субперностального развития новой костной ткани. Ногти приобретают вид часовых стекол. Рентгенологических изменений суставов нет. Клинически остеоартропатия может проявиться раньше других симптомов рака легкого. В отличие от остеоартропатии при гнойных заболеваниях и туберкулезе легких этот синдром при раке возникает очень быстро и характеризуется болью в суставах, чаще голеностопных и лучезапястных, а также в длинных трубчатых костях. После радикальных операций по поводу рака легкого остеоартропатия через несколько месяцев ликвидируется, изменения надкостницы исчезают. В случае рецидива опухоли может рецидивировать и остеоартропатия. Патогенез остеоартропатии при раке легкого неизвестен. Имеются некоторые данные о ее связи с повышенным уровнем эстрогенов.

Миопатический синдром проявляется мышечной слабостью, болью в мышцах, парестезиями, снижением сухожильных рефлексов. Он также может возникать раньше других симптомов рака легкого и исчезать после радикальной операции.

В диагностике рака легкого важнейшее значение имеют морфологические данные (гистологические и цитологические), подтверждающие диагноз рака и, как правило, устанавливающие его гистологическую форму. Только после их получения диагноз рака легкого становится верифицированным, т. е. не предположительным или вероятным, а достоверным. В клинической практике для верификации диагноза особенно большое значение имеет цитологическое исследование мокроты, смывов, соскобов, отпечатков со стенки бронха, материала аспирационной биопсии во время катеризации бронхов. При наличии рентгенологических изменений в легких данные цитологических исследований оказываются положительными в 85—90% случаев. Они могут быть положительными еще до появления рентгенологических изменений в легких.

Дифференциальный диагноз. При дифференциальной диагностике центрального рака легкого приходится иметь в виду хроническую пневмонию, туберкулез, сегментарный пневмосклероз, саркоидоз, лимфогранулематоз, аденому бронха. Периферический рак в основном нужно дифференцировать от доброкачественных опухолей, кист, туберкулом легкого, опухолей и кист средостения, плевры, грудной стенки и диафрагмы, метастазов злокачественных опухолей других органов в легкие.

В случаях, когда диагноз рака легкого весьма вероятен, но различными методами исследования не может быть верифицирован, целесообразна диагностическая торакотомия. Показания к ней по мере совершенствования диагностики рака легкого ставятся реже. Производить диагностическую торакотомию рационально больным, у которых при подтверждении диагноза рака представляется возможной

радикальная операция. Во время диагностической торакотомии необходима пункционная или эксцизионная биопсия со срочным цитологическим или гистологическим исследованием.

Лечение. Эффективное лечение рака легкого возможно только при его своевременном распознавании. Основной метод лечения — радикальная хирургическая операция с полным удалением опухоли и регионарных лимфатических узлов. К сожалению, у больных раком легкого часто выявляются различные противопоказания к операции и они признаются неоперабельными. Даже среди госпитализированных в хирургические стационары операбельными оказываются обычно не более 70% больных.

Противопоказания к операции бывают обусловлены распространенностью и биологическими особенностями опухоли, а также возрастом (старше 70-75 лет), неудовлетворительным общим состоянием больных, низкими компенсаторными возможностями дыхания, кровообращения, сопутствующими заболеваниями. Наиболее распространенными из них являются эмфизема легких, коронарокардиосклероз с сердечно-сосудистой недостаточностью, ожирение. В оценке противопоказаний очень важен клинический опыт врача.

Распространенность опухолевого процесса оценивается по клиническим, рентгенологическим, эндоскопическим данным, а в некоторых случаях и на основании других специальных методов исследования. При этом важно подчеркнуть, что только по большим размерам опухоли в легком нельзя судить об истинной распространенности процесса. Нередко в случаях больших опухолей прорастания в соседние органы и отдаленных метастазов нет, в то время как при опухоли совсем небольшого размера может быть обширное отдаленное метастазирование. Операция, как правило, противопоказана при сильной боли в грудной клетке, руке и позвоночнике, в случаях явного прорастания опухолью грудной стенки с разрушением ребер или вовлечения в процесс средостения со сдавлением верхней полой вены, при параличе возвратного гортанного или диафрагмального нерва, поражении периферических лимфатических узлов, геморрагическом плеврите с раковыми клетками в жидкости, при метастазах рака в печень, второе легкое и другие органы.

Иногда для определения распространенности процесса и, следовательно, операбельности применяют специальные методы исследования: пункцию плевральной полости, ультразвуковое исследование печени, пневмомедиастинографию, прескаленную биопсию, медиастиноскопию, компьютерную томографию. Они используются главным образом для выявления метастазов рака легкого в плевру, печень и регионарные лимфатические узлы.

К биологическим особенностям опухолевого процесса, которые приходится учитывать при оценке противопоказаний к операции, относится особенно высокая степень злокачественности опухоли. В основном она свойственна

мелкоклеточному раку легкого, который встречается в 10—15% случаев и относительно часто бывает у лиц молодого и среднего возраста. Мелкоклеточный рак отличается быстрым ростом, ранним и обширным метастазированием, поэтому при мелкоклеточном раке показания к операции лучше ограничивать, а при значительной распространенности процесса и сомнениях в операбельности отдавать предпочтение химиотерапии и лучевому лечению.

Радикальными операциями при раке легкого являются пневмонэктомия и лобэктомия. Одновременно должны быть удалены регионарные лимфатические узлы. Объем операции окончательно определяют после торакотомии и операционной ревизии. При прочих равных условиях в случаях периферического расположения опухоли, ее небольших размеров, верхнедолевой локализации, отсутствии метастазов в регионарных лимфатических узлах, пожилым возрастом и слабыми компенсаторными возможностями больного отдают предпочтение лобэктомии или билобэктомии, а не полному удалению легкого. При пересечении бронха ближе 1 см от края опухоли нужно срочное гистологическое исследование среза удаляемой части, чтобы убедиться в достаточной радикальности операции. Радикальность лобэктомии при верхнедолевых опухолях может быть увеличена циркулярной резекцией главного бронха с последующим наложением межбронхиального анастомоза. Такая реконструктивная операция позволяет у ряда больных сохранить справа среднюю и нижнюю, а слева нижнюю долю легкого.

В случаях большой распространенности ракового процесса с прорастанием опухоли в прилежащие ткани и органы иногда производят комбинированные операции — легкое или его долю удаляют с участками грудной стенки, перикарда, диафрагмы. Такие операции целесообразны лишь в случаях, если представляется возможным удалить всю опухоль и все явно пораженные лимфатические узлы. Заведомое частичное оставление опухоли или пораженных лимфатических узлов, как правило, не должно применяться, так как продолжительность жизни больных после подобных операций не увеличивается и даже сокращается. Исключения допустимы только при повторяющемся легочном кровотечении и тяжело протекающем вторичном нагноительном процессе.

Радикальную операцию удается выполнить приблизительно у 1/3 оперируемых больных, а у 1/4 из-за выявленной после торакотомии распространенности процесса приходится ограничиваться пробной торакотомией.

Послеоперационная летальность больных раком легкого после пневмонэктомии равняется 10-12%, после лобэктомии — 3—5%. Основные послеоперационные осложнения, которые могут привести к смерти: пневмония в оставшемся единственном легком, бронхиальный свищ с эмпиемой плевральной полости, тромбоэмболия легочной артерии и ее ветвей.

Лучевое лечение рака легкого применяется широко. В отличие от старых методов рентгенотерапии современное мегавольтное облучение позволяет, не повреждая кожу, интенсивно воздействовать на глубоко расположенную опухоль. Под влиянием облучения раковые клетки подвергаются дегенерации и некрозу, а опухоль часто уменьшается в размере и в отдельных случаях даже исчезает. Облучение обычно положительно влияет и на воспалительную реакцию вокруг опухоли. Уменьшение опухоли и воспалительной реакции может способствовать улучшению бронхиальной проходимости, ликвидации ателектазов.

Облучают как зону опухоли, так и зону предполагаемого метастазирования. Разовая доза 2 Гр, суммарная — 60—70 Гр.

В настоящее время получают распространение и интенсивно изучаются различные комбинированные методы лечения рака легкого. Наиболее важными из них являются облучение с последующей операцией и облучение в сочетании с химиотерапией.

Предоперационное облучение проводят в течение 2—3 нед с суммарной дозой 30—40 Гр. Операцию производят через 12—15 дней после окончания облучения.

Химиотерапия рака легкого пока малоэффективна, и лишь у небольшого числа больных (в основном при низкодифференцированных формах рака) она позволяет получить временный терапевтический эффект: улучшение самочувствия, уменьшение кашля и боли. Наиболее широко применяются циклофосфан, метотрексат, адриамицин, используются и другие препараты.

Облучение в сочетании с химиотерапией (химиолучевое лечение) наиболее целесообразно для неоперабельных больных с недифференцированными формами рака легкого, а также для больных с рецидивами и метастазами рака легкого после операций.

Прогноз. После радикальных операций по поводу рака легкого больные подлежат диспансерному наблюдению в онкологических учреждениях.

Отдаленные результаты хирургического лечения рака легкого во многом зависят от стадии, в которой была произведена операция, и гистологической формы опухоли. Результаты значительно лучше при операции в I—II стадии, чем в III. При эпидермоидном раке результаты лучше, чем при недифференцированных формах. Лучше результаты после лобэктомии по сравнению с пневмонэктомией. Связано это с двумя основными факторами: во-первых, лобэктомия, как правило, производится при меньшей распространенности ракового процесса; во-вторых, лобэктомия легче переносится больными и значительно реже приводит к легочной недостаточности, которая является причиной смерти ряда больных в отдаленные сроки после пневмонэктомии.

Через 5 лет после лобэктомии продолжают жить 35—40%, после пневмонэктомии — 25—

30%; больных. Большинство смертей от рецидивов и метастазов рака приходится на первые 2—3 года после операции. Если больные благополучно переживают этот срок и при

контрольном исследовании рецидив или метастазы у них не обнаруживаются, прогноз в значительной степени является благоприятным.

Глава X

СЕРДЦЕ И ПЕРИКАРД

Общие вопросы диагностики

Врожденные, приобретенные пороки, хроническая ишемическая болезнь сердца — чрезвычайно распространенные заболевания, которые являются основной причиной преждевременной инвалидизации населения и занимают доминирующее место в структуре смертности.

По типу анатомического строения известно несколько сотен видов пороков. Приобретенные пороки характеризуются разнообразным сочетанием поражения, как правило, ревматическим процессом атриовентрикулярных клапанов и клапана аорты, в результате чего возникает их стеноз или недостаточность. Анатомические изменения при врожденных пороках значительно разнообразнее и включают изолированное или множественное сочетание различных вариантов дефектов перегородок сердца, патологию клапанов атриовентрикулярных отверстий, аорты и легочной артерии, разнообразные нарушения развития камер сердца, их функциональных структур и патологию магистральных сосудов. Большую группу приобретенных заболеваний сердца составляет атеросклеротическое поражение коронарных сосудов, приводящее к ишемической болезни сердца.

Симптоматика. Анамнез. Последовательно и целенаправленно собранный анамнез позволяет получить достаточно ценные сведения об этиологии, характере течения и возникших осложнениях порока.

При обследовании больных с врожденными пороками важное диагностическое значение имеет установление и характер первых проявлений порока, время появления цианоза. Определенное значение для выработки тактики лечения имеют сведения о физическом развитии ребенка, установление этапности развития заболевания. Особое внимание следует уделять выявлению указаний на перенесенный ранее септический эндокардит.

Анамнестические данные у больных с приобретенными пороками, ишемической болезнью сердца позволяют установить длительность заболевания. Тщательный анализ жалоб может* служить основанием для предварительной оценки характера порока и степени нарушения кровообращения.

Несмотря на многообразие анатомических

форм, общее клиническое проявление всех пороков в достаточной степени универсально и характеризуется несколькими синдромами.

Нарушение кровообращения. Наиболее общим следствием пороков является нарушение кровообращения в малом и большом круге кровообращения. В одних случаях оно обусловлено преимущественно нарушением центральной гемодинамики вследствие существующих анатомических дефектов, а в других, как например, при ишемической болезни сердца, — в результате нарушения сократительной способности миокарда. Обычно бывает сочетание обоих факторов.

Наиболее типичными симптомами нарушения кровообращения кардиогенной природы являются повышенная утомляемость, одышка, вначале при физической нагрузке, а затем и в покое, тахикардия. Постепенно присоединяются явления застоя в малом и большом круге кровообращения, кровохарканье, увеличение печени, пастозность и отеки на ногах. В далеко зашедших стадиях появляются асцит и гидроторакс. Дети отстают в физическом развитии.

В нашей стране широко используется классификация хронической недостаточности кровообращения Н. Д. Стражеско и В. Х. Василенко, выделяющая три стадии процесса. В международной кардиохирургической практике в настоящее время наиболее распространена классификация Нью-Йоркской ассоциации кардиологов, в соответствии с которой состояние больных пороками и заболеваниями сердца подразделяется на 4 функциональных класса: I класс — ограничения физической активности отсутствуют, обычная физическая активность не вызывает заметной усталости, сердцебиения, одышки, боли (т. е. физическая нагрузка переносится как до заболевания сердца); II класс — незначительное ограничение физической активности, в покое жалоб нет, обычная физическая нагрузка вызывает усталость, одышку, сердцебиение или ангинозные боли; III класс — заметное ограничение физической нагрузки, когда меньше чем обычные нагрузки вызывают вышеуказанные жалобы: в покое больные чувствуют себя хорошо; IV класс — любая физическая нагрузка затруднена; субъективные симптомы недостаточности кровообращения даже в покое; при любых нагрузках дискомфорт усиливается.

Легочная гипертензия, как правило, является неизбежным следствием длительно существующего нарушения кровообращения в малом круге при большинстве пороков сердца. Началом легочной гипертензии принято считать повышение систолического давления в легочной артерии свыше 30 мм рт. ст. Механизмы развития гипертензии при пороках сердца различны. В зависимости от участка сосудистого русла легких, в котором наблюдается первичное повышение давления, легочную гипертензию подразделяют на венозную и артериальную формы.

При приобретенных и некоторых врожденных пороках, при которых нарушается отток крови из левого предсердия или желудочка (митральные пороки, аортальный стеноз, трехпредсердное сердце и т. п.), легочная гипертензия вначале бывает функциональной, возникая в результате рефлекторного спазма прекапиллярной сети легочной артерии в ответ на переполнение и повышение давления в легочных венах. Длительно существующий спазм постепенно приводит к морфологическим изменениям стенок сосудов со значительным и необратимым сужением их суммарного просвета, образуя так называемый второй барьер. О количественной выраженности барьера и вызываемой им легочной гипертензии судят по абсолютной величине легочно-сосудистого сопротивления или систолического давления в легочной артерии. Легочную гипертензию подразделяют на 3 стадии: I стадия — нормальный уровень легочно-сосудистого сопротивления не выше 150 дин/(с*см²) и нормальное систолическое давление в легочной артерии (30—40 мм рт. ст.); II стадия (умеренная гипертензия) — давление до 70 мм рт. ст.; к больным III стадии (высокая легочная гипертензия) относят пациентов с более высокими цифрами легочно-сосудистого сопротивления и систолического давления в легочной артерии.

У больных врожденными пороками сердца с артериовенозным сбросом легочная гипертензия чаще всего также бывает приобретенной и последовательно зависит от ряда факторов.

В начальных стадиях давление повышается в результате несоответствия объема поступающей крови фактической емкости сосудистого русла легких. Для этой гиперволемической формы гипертензии характерно умеренное повышение систолического давления в легочной артерии (не более 50—60 мм рт. ст.) при относительно нормальной или даже сниженной величине общелегочного сопротивления. В ответ на гиперволемию постепенно развивается спазм прекапиллярного русла, и в патогенетической цепи легочной гипертензии начинает проявлять действие дополнительный активный фактор, вызывающий дальнейший подъем давления за счет увеличения легочно-артериального сопротивления. Появление морфологических изменений в строении стенки мелких легочных сосудов в виде пролиферации интимы, миоэластофиброза со стойким

уменьшением их просвета обуславливает развитие склеротической формы гипертензии, характеризующейся резким и необратимым возрастанием общелегочного сосудистого сопротивления. По мере его увеличения и приближения к величине сопротивления сосудов большого круга отмечается уменьшение объема и даже инверсия направления сброса.

Легочная гипертензия у больных врожденными пороками сердца с артериовенозным сбросом крови подразделяется на 4 стадии (табл. 5). В основу классификации положен принцип одновременной характеристики кровообращения в малом круге по трем основным параметрам: 1) отношение систолического давления в легочной артерии (СДЛА) к давлению в аорте (СДА); 2) отношение сосудистого сопротивления малого (общее легочное сопротивление — ОЛС) и большого (общее периферическое сопротивление — ОПС) круга кровообращения, величина и направление сброса крови.

Т а б л и ц а 5. Классификация легочной гипертензии

Стадия	СДЛА, % СДА	ОЛС, % ОПС	Сброс крови, % к минутному объему (МО) малого круга
Ia	До 30	Йорма	<30
Iб			>30
II	30-70	Норма	50-60
IIIa	>70	<60	>40
IIIб		>60	<40
IV	> 100	>100	Венозный сброс

Исключением из этой группы пороков является дефект межпредсердной перегородки, при котором давление в легочной артерии возрастает параллельно нарастанию и распространению склеротического процесса в сосудах легких, а потому наиболее информативной характеристикой гипертензии служат абсолютные цифры общелегочного сопротивления.

Цианоз. Синюшное окрашивание видимых кожных покровов и слизистых оболочек встречается при многих врожденных и приобретенных пороках сердца. Цианоз может появляться только при физической нагрузке или быть постоянным с момента рождения. Широкий диапазон его оттенков: от ярко-аспидного до темно-синего цвета. Основной причиной цианоза и его интенсивности служит накопление в капиллярной сосудистой сети кожных покровов восстановленного гемоглобина.

Появление цианоза при приобретенных пороках связано в первую очередь с повышением поглощения тканями кислорода из периферической крови в условиях замедленного кровотока вследствие сниженного сердечного выброса и повышенного венозного давления.

При врожденных пороках цианоз имеет так называемую центральную природу и обусловлен поступлением венозной крови через дефект перегородок сердца в артериальное

русло. Определенное влияние на интенсивность цианоза оказывает снижение объема крови, поступающей в легкие.

Данные объективного исследования. Осмотр. Оценивается состояние кожных покровов. Отечность, дистрофические изменения свидетельствуют о нарушении кровообращения. При врожденных пороках, протекающих с веноартериальным шунтом, видимые слизистые оболочки и кожа имеют синюшную окраску, интенсивность которой прямо зависит от величины объема сброса. Наличие большого и длительно существующего сброса, обусловленная им гипоксемия приводят к деформации концевых фаланг пальцев. Они утолщаются, приобретают форму часовых стекол.

Выраженное увеличение размеров сердца, особенно в детском возрасте, вызывает деформацию грудной клетки с развитием «сердечного горба» с четко прослеживаемой пульсацией грудной стенки в области верхушки сердца. Расширение и пульсация шейных вен дают основание предположить поражение клапанов правого атриовентрикулярного отверстия.

При пальпации грудной клетки при многих пороках удается определить специфическое дрожание. Так, при дефекте межжелудочковой перегородки «систолическое» дрожание определяется в третьем—четвертом межреберье слева от грудины, при аортальном пороке — на основании сердца и яремной ямке. Пальпацией кожи на ногах, лице, передней стенке живота выявляются распространенность и величина отеков, которые наряду с определением размеров печени и свободной жидкости в брюшной полости дают основание для установления степени нарушения кровообращения.

Пальпаторное исследование пульса, помимо оценки общего состояния гемодинамики, позволяет предположить наличие некоторых пороков аорты. При коарктации аорты отмечается различие пульсовой волны на верхних и нижних конечностях.

При недостаточности клапанов аорты и таких пороках, как открытый артериальный проток, дефект аортолегочной перегородки и пр., которые характеризуются большим сбросом из аорты в малый круг кровообращения, пульс бывает быстрым.

Аускультация. При выслушивании прежде всего надо составить представление о частоте и характере ритма сердечных тонов. В случаях нерегулярного ритма необходимо, сравнивая частоту тонов с пульсом, определить его дефицит. При характеристике тонов сердца следует отметить точку наилучшего прослушивания, интенсивность тонов, их расщепление, существование дополнительных тонов. Внимательная оценка только этой части сведений, получаемых при аускультации, может дать довольно точное представление о некоторых типах пороков. Так, громкий I тон на верхушке встречается при митральном стенозе или большом дефекте межжелудоч-

ковой перегородки. И, наоборот, ослабленный I тон указывает на митральную недостаточность или слабость миокарда. Ослабление II тона в проекции устьев легочной артерии или аорты достаточно патогномично для стеноза их клапанов. Усиление и раздвоение II тона над легочной артерией указывает, что порок сопровождается легочной гипертензией.

Оценивая шумовой компонент аускультативной картины, необходимо составить четкое представление о фазовой принадлежности шума. Систолический шум подразделяется на ранний и поздний. Существует три формы диастолического шума — пресистолический, среднедиастолический и протодиастолический. Тембровая характеристика шумов дает некоторое представление и о механизме его возникновения. Так, систолический шум грубого тембра чаще прослушивается при стенозе устья аорты или легочной артерии, дефектах межжелудочковой перегородки. Важное диагностическое значение имеет оценка шумов по продолжительности и иррадиации.

Диагностические методы. К обследованию кардиологических больных, которым предполагается хирургическое лечение, предъявляется целый ряд специфических требований.

Во-первых, используя все существующие методы исследования, необходимо до операции точно установить анатомическую структуру поражения сердца и механизм его влияния на гемодинамику. В случае сочетания нескольких пороков необходимо определить влияние каждого из них и оценить их патологическую или компенсирующую роль в становлении общего типа нарушения гемодинамики. Во-вторых, для выработки плана оперативного вмешательства и определения предполагаемого эффекта операции следует получить объективные представления о степени нарушения кровообращения, легочной гипертензии, сократительной функции миокарда и пр. В-третьих, в процессе обследования должны быть выявлены все возможные сопутствующие заболевания. Это общеизвестное требование в данной ситуации приобретает важное значение[^] так как для выполнения операции приходится использовать искусственное кровообращение, длительную вентиляцию легких, т. е. создавать экстремальные условия, которые могут повлиять на течение заболевания, ранее протекающего «безобидно».

Для решения этих задач используется комплекс лабораторных и специальных, нередко сложных, методов исследования: зондирование полостей сердца, ангиокардиография, коронарография и др. Ниже приведены краткие сведения о рутинных методах диагностики заболеваний и пороков сердца.

При рентгенологическом исследовании решаются важные для диагностики вопросы: определение положения и тип формирования сердца, оценка размеров сердечной тени в целом и отдельных его камер, состояние кровотока в малом круге кровообращения. Рентгенологическое исследование как

минимум должно проводиться в объеме многоосевой рентгеноскопии и рентгенографии в трех стандартных проекциях с обязательным контрастированием пищевода. В прямой проекции, помимо определения положения сердца, типа конфигурации и размеров всего сердца, изучается состояние легочного кровотока. Размеры камер сердца оцениваются по изменению положения контуров сердечной тени при многоосевом исследовании.

Рентгенологическое исследование также дает возможность определить расположение в грудной клетке магистральных сосудов и выявить тип пространственного взаимоотношения аорты и легочной артерии, что имеет особо важное значение для диагностики некоторых наиболее сложных врожденных пороков.

Помимо морфологических признаков изменения объема и формы камер сердца, характерных для гемодинамически схожих групп пороков, рентгеноскопическое наблюдение за сокращающимся сердцем позволяет выявить и ряд функциональных признаков, основанных на необычной скорости заполнения или опорожнения какого-либо отдела сердца или магистральных сосудов. Наиболее выразительным признаком пороков, выявляемым при рентгенологическом исследовании, служит симптом систолической экспансии левого предсердия при митральной недостаточности.

Электрокардиографическое исследование хотя и не в состоянии выявить патогномичных признаков отдельных видов врожденных или приобретенных пороков, однако дает важные сведения, на основании которых можно судить о перегрузке и гипертрофии отдельных камер сердца; следовательно, этот метод исследования позволяет представить в общих чертах тип нарушения гемодинамики и степень напряжения работы сердца для поддержания кровообращения.

Степень перегрузки одного или обоих желудочков сердца оценивается общепринятым путем по отклонению электрической оси сердца и преобладанию электрической активности того или иного желудочка в грудных отведениях ЭКГ. Для гипертрофии левого желудочка характерны отклонение электрической оси сердца более чем на -30° , высокий зубец R_I и глубокий S_{II} , сумма зубцов R во II и III отведениях более 45 мм, зубец R в AVL или AVF более 22 мм и глубокий зубец Q_{V_5} . В V_6 зубец R более 30 мм и зубец S в V_1 более 25 мм. При гипертрофии правого желудочка электрическая ось сердца отклонена более чем на $+120^\circ$, во всех стандартных отведениях глубокие зубцы S . В V_1 зубец R превышает 15 мм при одновременном глубоком зубце S в V_6 . Однако изолированная перегрузка одного из желудочков встречается не так уж часто и характерна более всего для стеноза и недостаточности клапанов аорты, легочной артерии или дефектов перегородки сердца с небольшим сбросом крови. В большинстве же случаев не только комбинированные, но даже изолированные пороки

сердца при длительном существовании сопровождаются перегрузкой обоих желудочков. Электрокардиографические проявления характеризуются преобладанием того желудочка, который гипертрофируется в большей степени.

Фонокардиографическое исследование дает возможность достаточно точно и полно зафиксировать всю звуковую гамму порока, которая рассматривается в соответствующих главах.

Методы хирургического лечения

Пункция перикарда. Показания. Пункция перикарда — диагностическая и лечебная манипуляция, выполняемая при наличии выпота или крови в полости сердечной сорочки. Она может быть экстренной (при тампонаде сердца) и плановой (при выпотном перикардите). Первичная диагностика гидро- и гемоперикарда основана на данных эхокардиографии и рентгенографии.

Техника. Положение больного — полусидя с откинутой назад головой (положение Марфана). Обезболивание — местная инфильтрационная анестезия. В пятом — шестом межреберье слева по сосковой линии или несколько кнаружи от нее вводят иглу, направляя ее перпендикулярно к грудной стенке. Последовательно проходят кожу, подкожную клетчатку, мышцы, внутригрудную фасцию, париетальную плевру и перикард. Пункцию можно производить также из вкола в угол, образованный реберной дугой и мечевидным отростком (способ Ларрея), или под верхушку мечевидного отростка (способ Марфана). И в том, и в другом случае после прокола внутреннего края прямой мышцы живота (или белой линии) иглу продвигают почти параллельно грудной стенке кверху и кнутри. На глубине около 2—3 см пунктируют перикард. При гемоперикарде в качестве временной меры при подготовке больного к операции в полость сердечной сорочки по методике Сельдингера проводят катетер для постоянной аспирации крови. Подобная манипуляция выполняется и при прогрессирующем экссудативном перикардите.

Осложнения. Ранение сердца пункционной иглой, повреждение внутренней грудной артерии.

Оперативные доступы и условия выполнения операций. Для подхода к сердцу и магистральным сосудам используют левостороннюю, правостороннюю торакотомию, продольную стернотомию и чрездвухилевальный доступ с поперечным рассечением грудины.

Операции протезирования клапанов, атактические операции на клапанах и внутрисердечные операции коррекции врожденных пороков выполняют в условиях искусственного кровообращения и фармакоологической защиты миокарда на период прекращения коронарного кровотока.

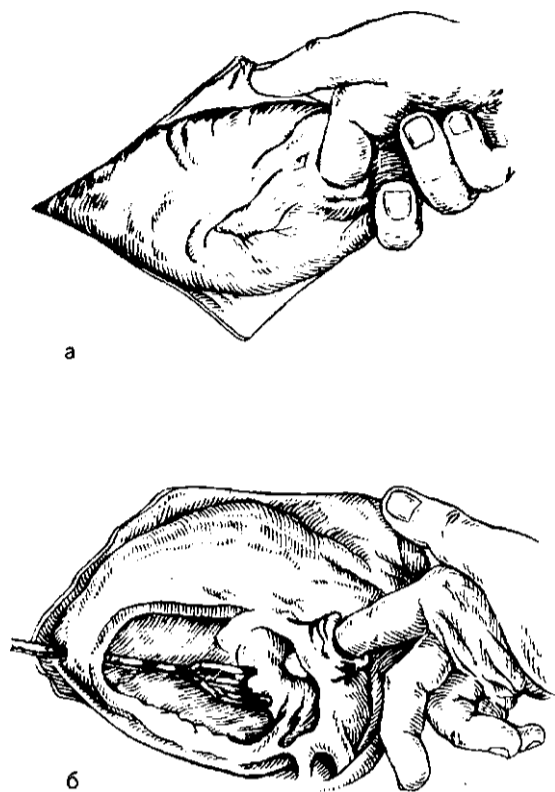


Рис. 38. Операция закрытой митральной комиссуротомии (схема).
а — введение пальца в левое предсердие; б — инструментальная комиссуротомия.

«Закрытая» митральная комиссуротомия. Операцию выполняют в условиях интубационного наркоза левосторонним доступом в четвертом межреберье. Перикард вскрывают продольным разрезом впереди диафрагмального нерва. На основание ушка левого предсердия накладывают кисетный шов, с помощью которого контролируют кровотечение при введении в последующем пальца в левое предсердие. После отжатия основания ушка зажимом Сагинского отсекают его верхушку и в просвет вводят указательный палец правой руки (рис. 38). Если до операции предполагалось наличие тромба в предсердии, то перед введением пальца из ушка производят умеренное кровопускание для вымывания свободных тромбов. При пальцевой ревизии митрального клапана определяют величину стенозированного отверстия, наличие и объем регургитации, подвижность створок.

Затем пальцем пытаются разделить сросшиеся комиссуры створок. Устранить стеноз таким приемом возможно лишь при рыхлом сращении створок. В большинстве же случаев сращение створок настолько прочное, что для его разделения необходим специальный инструмент — дилататор, который вводят в полость левого желудочка через бессосудистую *ону верхушки сердца. Разведением браншей инструмента разъединяют створки митрального клапана по линии их сращения (рис. 38).

Все манипуляции осуществляют под контролем пальца, введенного в левое предсердие.

Протезирование митрального клапана. Доступ — срединная стернотомия. После начала искусственного кровообращения продольным разрезом позади межпредсердной борозды вскрывают левое предсердие. Створки митрального клапана и папиллярные мышцы иссекают (рис. 39). На края фиброзного кольца по всему его периметру с интервалом 1,5—2 мм накладывают обвивные или П-образные швы на прокладках. Свободными концами нитей прошивают муфту искусственного клапана, который затем по этим нитям перемещают в ортотопическую позицию.

Пластическая коррекция недостаточности митрального клапана. Операция возможна в случаях, когда недостаточность обусловлена дилатацией фиброзного кольца, удлинением хорд или потерей подвижности створок, но при этом нет дегенеративного перерождения или кальциноза створок и сохранена анатоми-

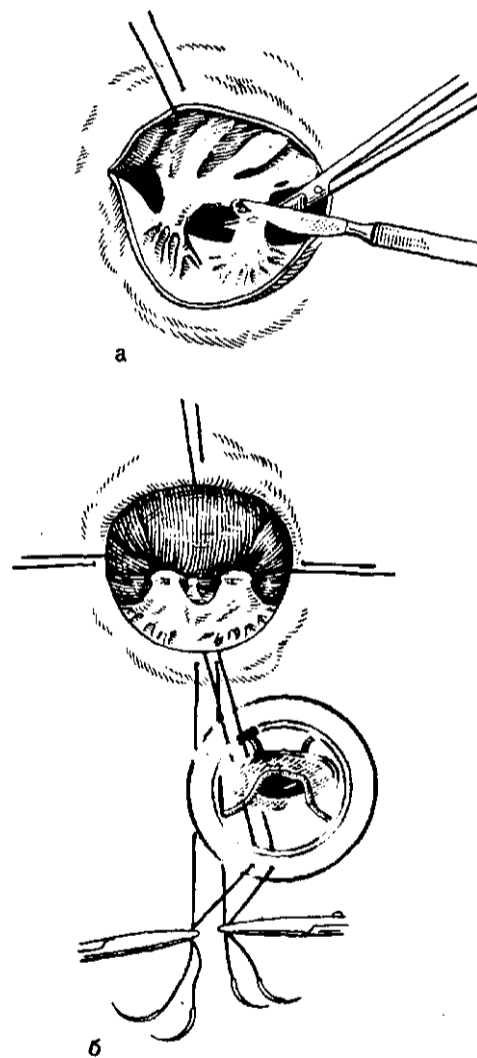


Рис. 39. Операция протезирования митрального клапана (схема).
а — иссечение створок и папиллярных мышц; б — подшивание искусственного протеза клапана.

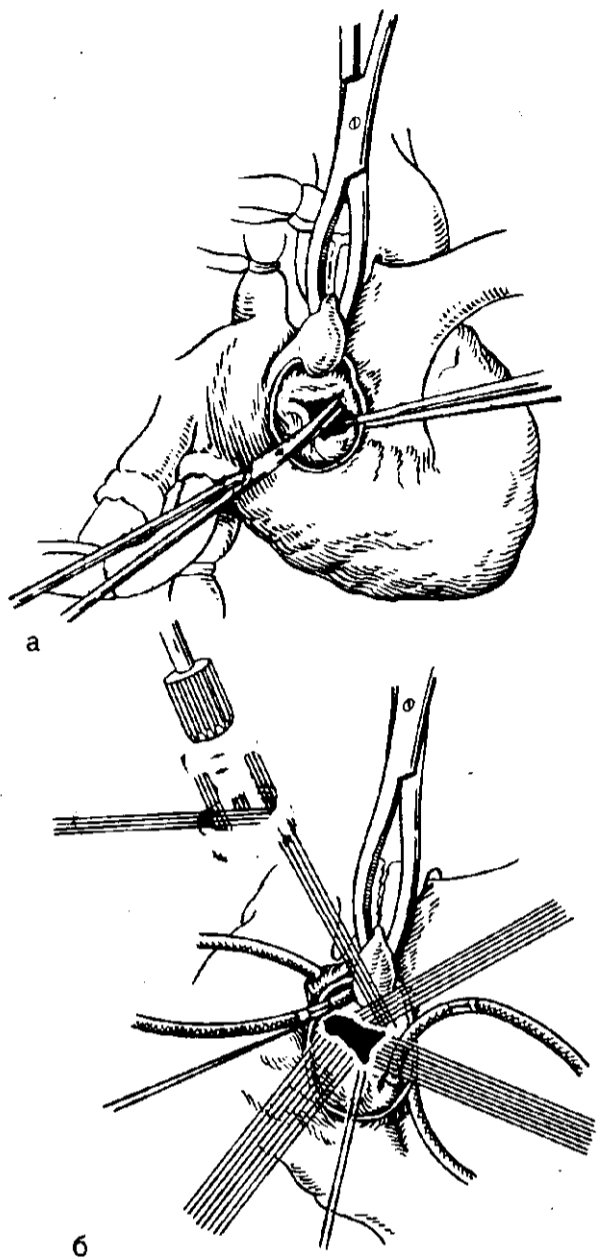


Рис. 40. Протезирование аортального клапана (схема).

а — иссечение створок клапана; б — фиксация протеза.

ческая целостность всех элементов клапана. Во время операции тщательно изучают причины неполного смыкания створок. Если это вызвано их втяжением за счет укорочения вторичных хорд, их пересекают; при укорочении основных хорд, крепящихся к папиллярным мышцам, их удлиняют продольным рассечением соответствующей папиллярной мышцы. При несмыкании створок вследствие пролабирования из-за удлинения основных хорд патологию ликвидируют путем их укорачивания.

Протезирование аортального клапана выполняется в условиях искусственного кровообращения доступом через продольную стернотомию. Аорту вскрывают косым поперечным разрезом над уровнем верхних краев комиссур. Створки клапана иссекают (рис. 40, а) таким образом, чтобы осталась узкая полоска ткани по всему периметру клапана. На комиссуры накладывают П-образные швы. В промежутках между ними за оставшуюся полоску ткани створки с интервалом 2 мм накладывают обвивные швы. Затем концами всех нитей (рис. 40, б) прошивают муфту протеза. По нитям протез низводят и швы завязывают. Разрез стенки аорты ушивают двухрядным непрерывным швом.

Коррекция недостаточности трехстворчатого клапана. Используют несколько вариантов операции в зависимости от анатомических причин, лежащих в основе патологии. В случаях,

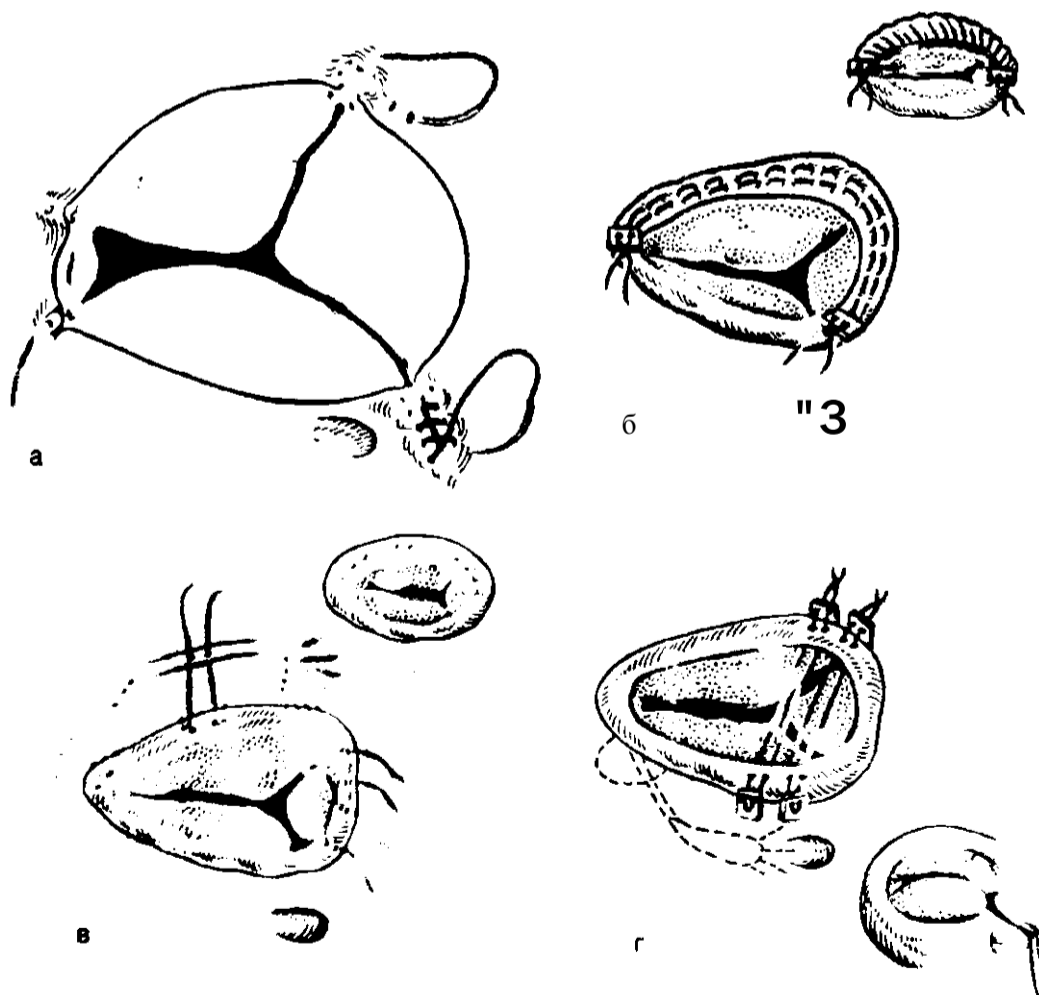


Рис. 41. Коррекция недостаточности трехстворчатого клапана. Варианты техники (схема), а — оннулопластика. П-образным швом; б — полукружная оннулопластика; в — оннулопластика с использованием опорного кольца; г — «бикуспидация» трехстворчатого клапана.

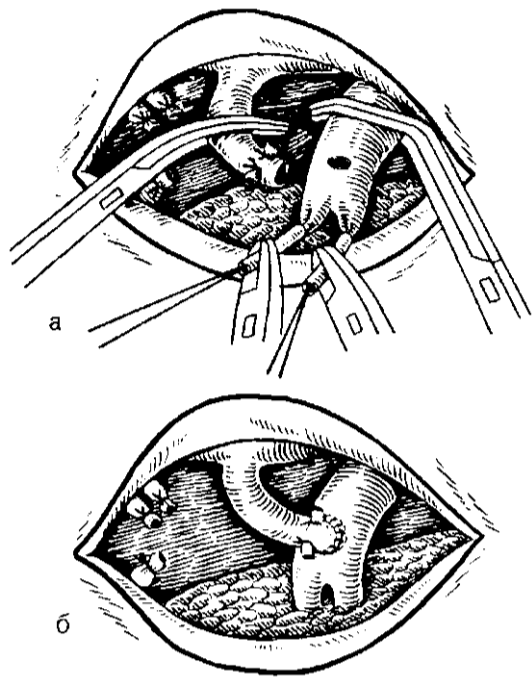


Рис. 42. Подключично-легочный анастомоз Блелока—Тауссига.
 а — подготовка сосудов; б — общий вид анастомоза.

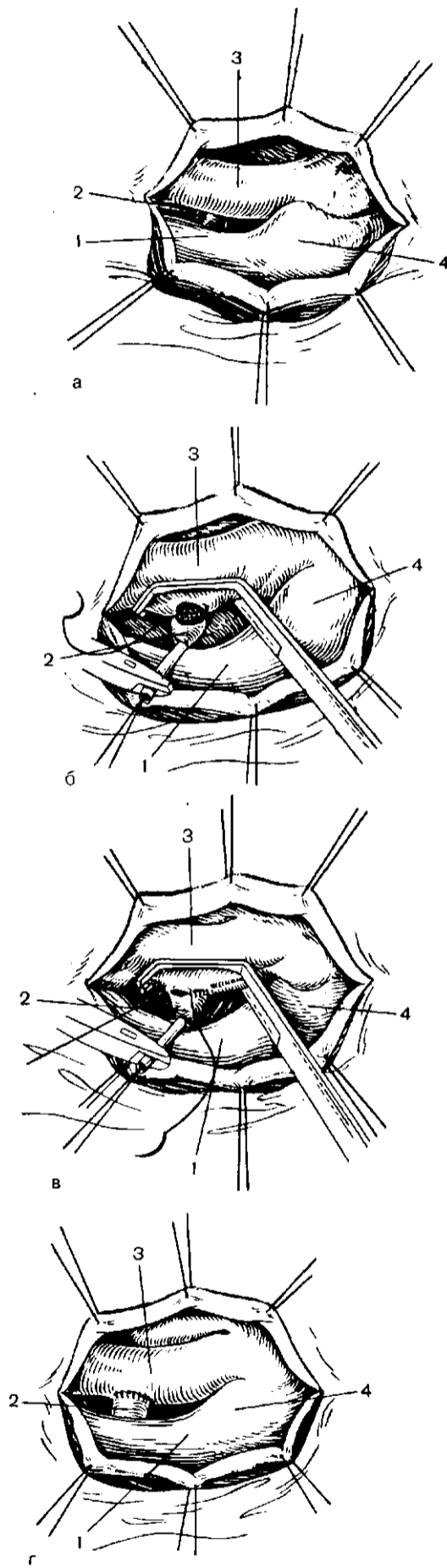
когда недостаточность клапана вызвана расширением комиссур, выполняют аннулопластику путем наложения П-образных швов на область расширенных комиссур, как это показано на рис. 41, а. При расширении всего атриовентрикулярного кольца применяют полукружную аннулопластику кисетным швом (рис. 41, б).

Аналогичный результат получается в результате аннулопластики с использованием полукруглого опорного кольца, подшиваемого к фиброзному кольцу отдельными П-образными швами (рис. 41, в). Хорошие функциональные результаты дает и шовная аннулопластика, в результате которой наступает бicuspidализация клапана. Технически операция выполняется наложением П-образных швов с тефлоновыми прокладками на фиброзное кольцо в области прикрепления задней створки (рис. 41, г).

Перикардэктомия. Тотальную перикардэктомию можно выполнить лишь через срединную стернотомию. После разведения краев рудины последовательно выделяют устья

Рис. 43. Внутривентрикулярный аортолегочный анастомоз по Кули—Эдвардсу.

а — внутривентрикулярное расположение анастиозируемых сосудов; б — сшивание задней полуокружности анастомоза; в — сшивание передней полуокружности анастомоза; г — общий вид после наложения анастомоза; 1 — верхняя полая вена; 2 — правая легочная артерия; 3 — восходящая аорта; 4 — правое предсердие.



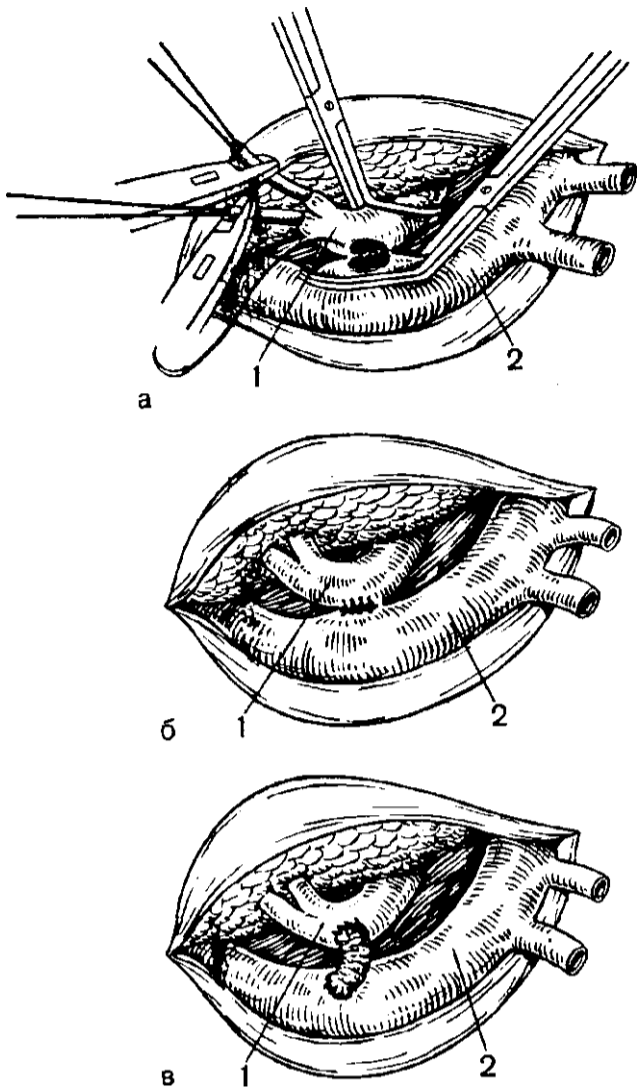


Рис. 44. Анастомоз легочной артерии с нисходящей аортой по Поттсу.

а — начало наложения анастомоза; б — общий вид законченного анастомоза; в — анастомоз, наложенный с помощью сосудистого протеза; 1 — левая легочная артерия; 2 — нисходящая аорта,

магистральных сосудов и камеры сердца. Технически это очень деликатная процедура, требующая сочетания методов острой и тупой препаровки сращений эпикарда и перикарда. Принципиально важно строго соблюдать последовательность выделения отделов сердца. Начинают с разделения сращений, сдавливающих пути оттока из сердца. Вначале освобождают корень аорты, легочной артерии, а затем боковую стенку левого желудочка, правый желудочек и правое предсердие. Заканчивают операцию освобождением от сдавления устьев полых вен. Участки сдавливающего панциря перикарда удаляют.

Перевязка открытого артериального протока. Доступ — заднебоковая левосторонняя торакотомия в четвертом межреберье. На уровне артериального протока, который определяют пальпаторно по дрожанию, над аортой вскрывают медиастинальную плевру. На медиальный край ее накладывают 2—3 держалки и отводят ее кпереди. При этом открывается передняя стенка протока.

Частично тупым и острым путем освобождают от окружающих тканей боковые и заднюю стенки протока. При препаровке надо быть осторожным и не допускать повреждения

левого возвратного нерва, располагающегося у нижнебоковой поверхности протока. Под проток подводят две лигатуры и перевязывают у аортального и легочного краев.

Проток большого диаметра (1,5—2 см) лучше пересечь. Для этого проток выделяют с прилегающими участками аорты и легочной артерии. На эти сосуды пристеночно накладывают зажимы, а проток между ними пересекают. Культы рассеченного протока ушивают двухрядным непрерывным швом.

Операция межартериальных анастомозов. Для паллиативного лечения цианотических пороков сердца, сопровождающихся обеднением кровотока в малом круге кровообращения, применяют разные варианты операций для создания анастомозов сосудов большого и малого круга кровообращения. Практическое значение сохранили лишь несколько вариантов:

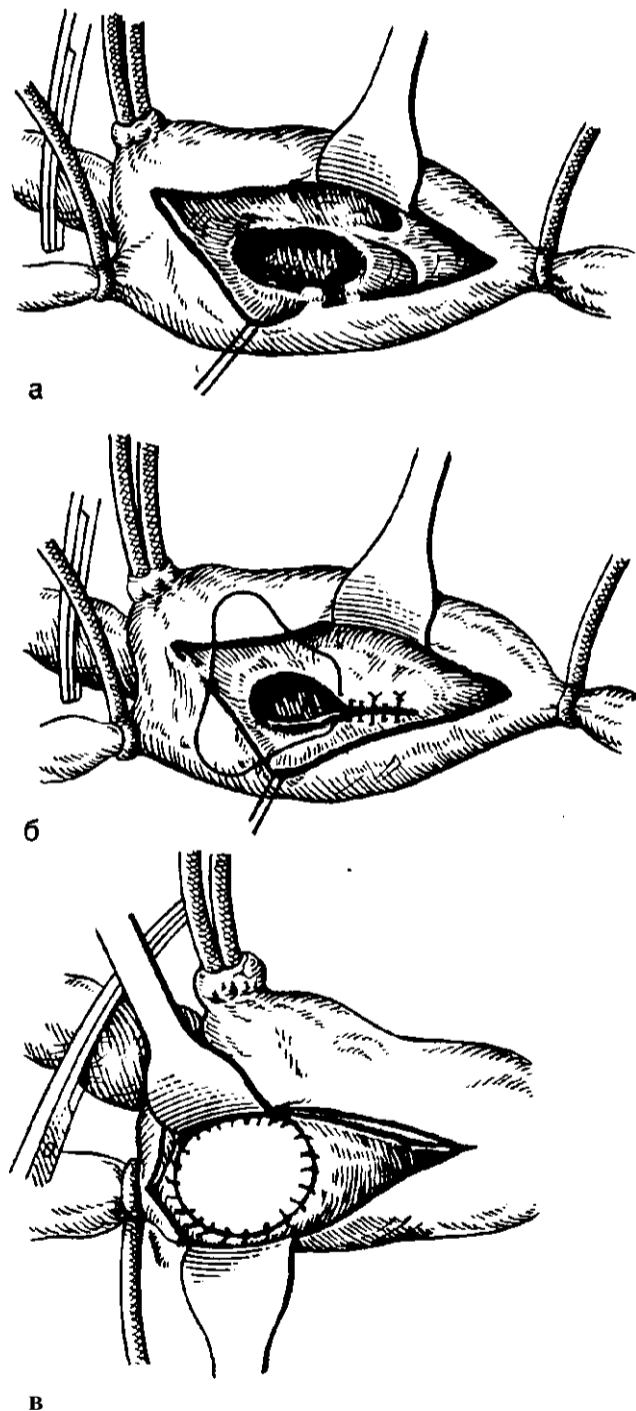
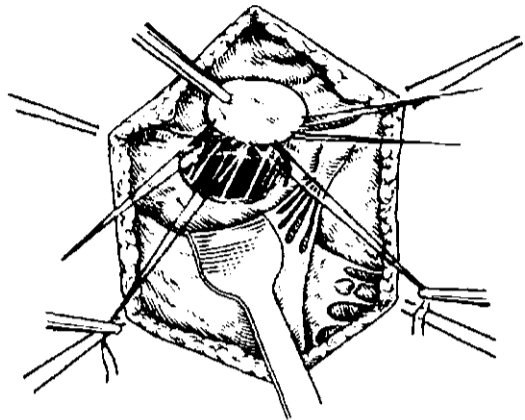
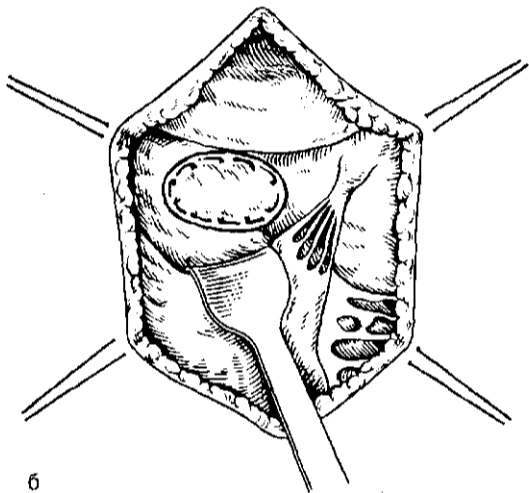


Рис. 45. Закрытие дефекта межпредсердной перегородки, а — разрез стенки правого предсердия; б — начало ушивания дефекта; в — закрытие дефекта с помощью заплаты.



а



б

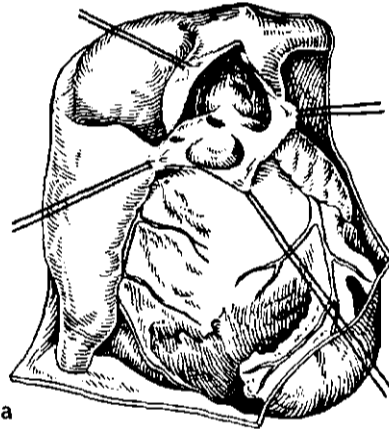
Рис. 46. Закрытие дефекта межжелудочковой перегородки, а — наложение швов на края дефекта; б — дефект закрыт заплатой.

операция подключично-легочного анастомоза - операция Блелока — Тауссиг (рис. 42), внутривентрикулярный аортолегочный анастомоз по Кули—Эдвардсу (рис. 43), анастомоз легочной артерии с нисходящей аортой по Поттсу (рис. 44).

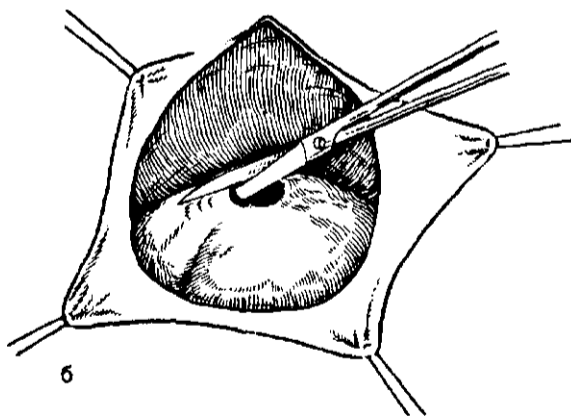
Закрытие дефекта межпредсердной перегородки. Доступ — срединная стернотомия. Для подключения аппарата искусственного кровообращения верхнюю полую вену канюлируют через ушко правого предсердия, а нижнюю полую вену — через стенку предсердия вблизи от устья вены. Правое предсердие вскрывают продольным разрезом (рис. 45, а). Метод коррекции порока избирают в зависимости от величины дефекта. Дефект небольших и средних размеров закрывают простым швением (рис. 45, б) непрерывным или восьмиобразными швами (рис. 45, в). Дефекты больших размеров во избежание натяжения и прорезывания швов целесообразно закрывать заплатами из аутоперикарда или тефлона. Заплату, конфигурация которой соответствует форме дефекта, подшивают к его краям непре-

рывным швом (рис. 45, г). Разрез стенки предсердия закрывают непрерывным обвивным швом.

Операция при дефектах межжелудочковой перегородки. Операцию обычно выполняют через поперечный разрез передней стенки правого желудочка, проводимый в бессосудистой зоне на границе приточного и выводного его отделов. Однако используют и другие подходы — продольную вентрикулотомию, через правое предсердие. Дефекты размером до 1,5 см с фиброзными краями надежно можно ушить отдельными П-образными швами. Дефекты же большого размера требуют пластического закрытия заплатами из синтетической ткани. Для фиксации заплаты по всему периметру дефекта (рис. 46, а) накладывают П-образные швы. Швы накладывают за края дефекта. Исключение составляет нижнезадний участок, так как в крае дефекта располагается общая ножка пучка Гиса, травма которой вызывает развитие полной атриовентрикулярной блокады; поэтому швы накладывают в этом отделе с правой стороны на межжелудочковую перегородку, отступая от края на 4—5 мм.



а



б

Рис. 47. Устранение стеноза устья легочной артерии. а — продольный разрез легочной артерии; б — устранение стеноза.

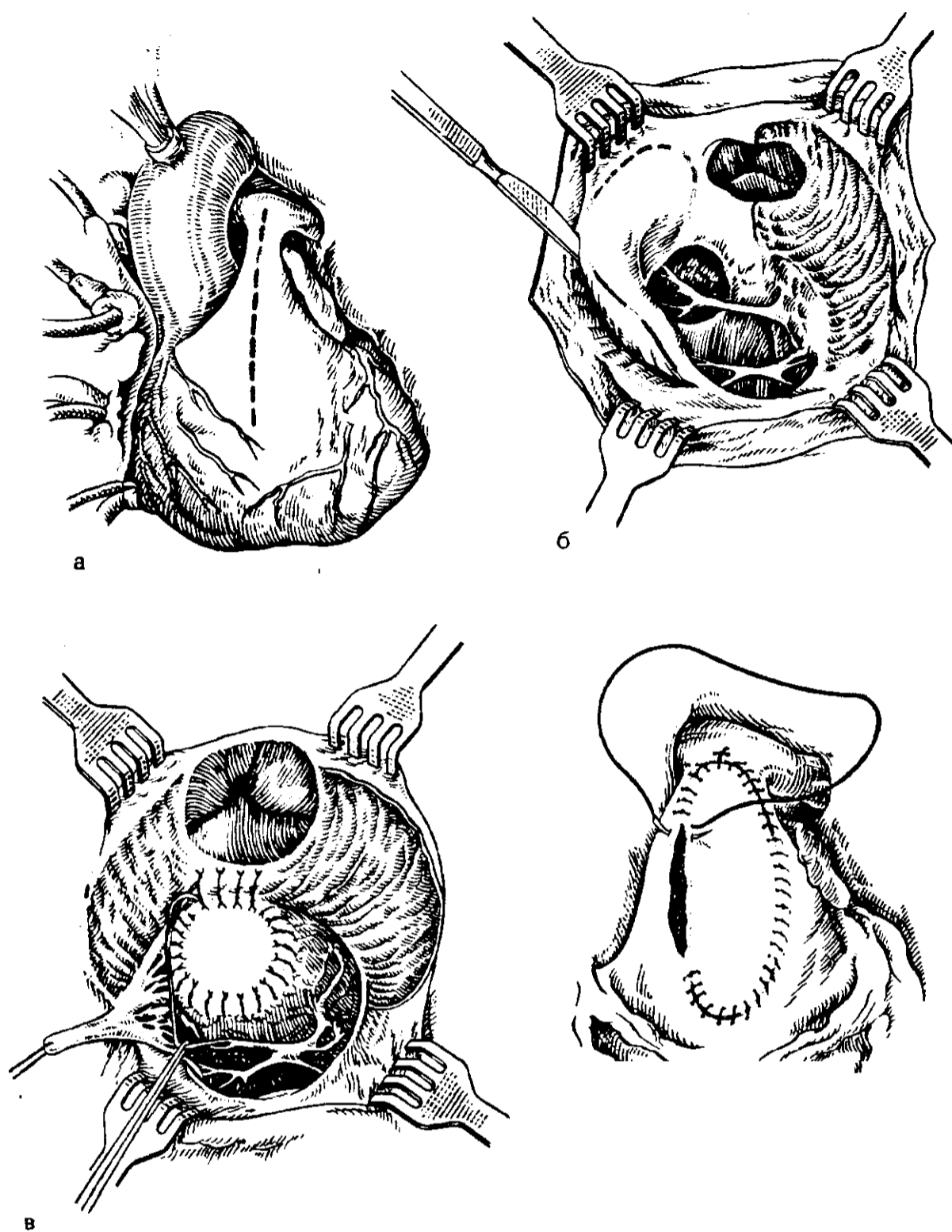


Рис. 48. Радикальная коррекция тетрады Фалло.

а — линия разреза правого желудочка и легочной артерии; б — резекция подклапанного стеноза; в — закрытие дефекта межжелудочковой перегородки; г — пластика выводного отдела желудочка и легочной артерии.

После наложения швов концами нитей за края прошивают заплату и закрывают ею дефект межжелудочковой перегородки (рис. 46, б). Разрез стенки желудочка закрывают двухрядным непрерывным швом.

Устранение стеноза клапанов легочной артерии. В качестве доступа используют продольный разрез по передней стенке легочной артерии (рис. 47, а). Разрез начинают у самого корня артерии и продолжают в дистальном направлении на 3—4 см. Сросшиеся по комиссурам створки клапана разъединяют ножницами (рис. 47, б) или скальпелем. Затем отверстие дополнительно расширяют пальцем или дилататором. Разрез стенки артерии ушивают непрерывным швом.

Способы устранения стенозов других уровней (сужение ствола, гипоплазия фиброзного кольца) описаны в разделе, посвященном хирургическому лечению тетрады Фалло.

Устранение стеноза аорты. Характер оперативного вмешательства различен в зависимости от анатомической формы порока. При надклапанном стенозе приемные устраняют

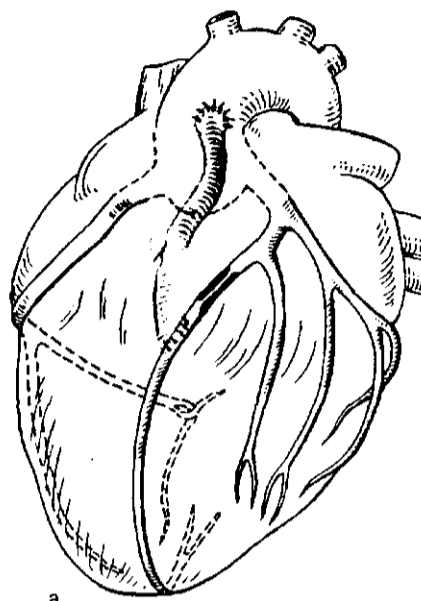
простым расширением просвета аорты. Для этого в области сужения и на 2—3 см дистальнее и проксимальнее его делают продольный разрез передней стенки аорты и в образовавшийся дефект непрерывным швом вшивают эллипсоидной формы заплату из синтетической ткани. При клапанном стенозе аорту вскрывают косым поперечным разрезом, наружный конец которого доводят до синуса некоронарной створки. Комиссуры рассекают скальпелем. В случаях анатомической деформации или кальциноза створок необходимо произвести протезирование клапана. Подклапанный стеноз обычно представлен циркулярной или серповидной мембраной, расположенной тотчас под клапаном. Стенозирующую мембрану иссекают. Это должно быть выполнено под тщательным визуальным контролем, с тем чтобы избежать повреждения синусов створок аортального и створки митрального клапанов, которые располагаются в непосредственном соседстве с мембраной.

Радикальная коррекция тетрады Фалло. Наиболее оптимальным доступом для выполне-

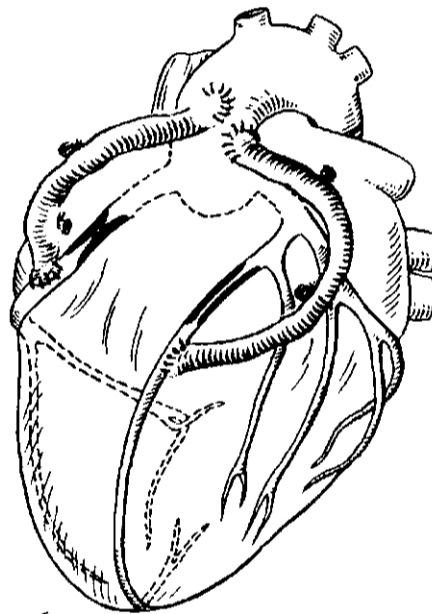
ния радикальной операции при тетраде Фалло является продольная венрикулотомия в выводном отделе правого желудочка. Если помимо подклапанного стеноза имеется еще сужение фиброзного кольца, ствола легочной артерии или ее ветвей, то разрез проводят через все области сужения (рис. 48, а). Подклапанное сужение, образованное гипертрофией париетальной и висцеральной ножек наджелудочкового гребня, иссекают (рис. 48, б). Стеноз клапанов легочной артерии устраняют рассечением комиссур. Легочную вальвулопластику возможно осуществить со стороны правого желудочка, но иногда для этого приходится вскрывать легочную артерию. После этого на края дефекта накладывают отдельные П-образные швы и фиксируют ими заплату, закрывающую дефект межжелудочковой перегородки (рис. 48, в). Если выводной отдел после устранения стеноза достаточно широк и по диаметру соответствует должной норме, если нет дополнительных сужений, разрез стенки желудочка ушивают непрерывным швом. Когда полное устранение препятствия в полости желудочка не может быть устранено резекцией гипертрофированных структур или имеется гипоплазия фиброзного кольца и ствола легочной артерии, необходимо произвести пластическую реконструкцию (рис. 48, г). В этих случаях в разрез выводного отдела или на уровне другого остающегося сужения вшивают заплату из аутоперикарда или синтетической ткани.

Здесь не рассматриваются методы хирургического лечения других, реже встречающихся, врожденных пороков сердца, так как они изложены в специальных руководствах по сердечно-сосудистой хирургии.

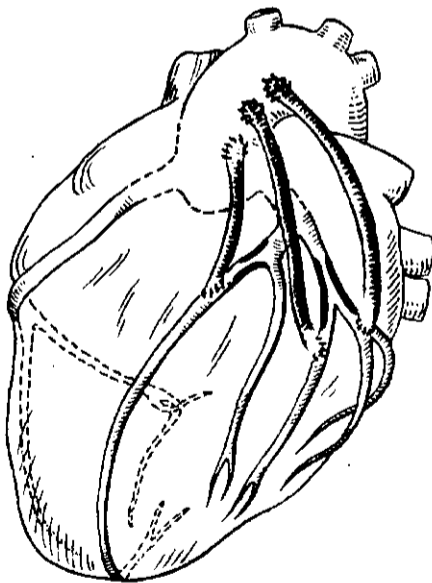
Операции при ишемической болезни сердца.
Аутовенозное аортокоронарное шунтирование проводят в условиях искусственного кровообращения. Доступ к сердцу осуществляют путем продольной стернотомии. Одновременно со стернотомией выделяют и подготавливают венозные трансплантаты из большой подкожной вены на голени или бедре. Длина венозного трансплантата зависит от количества шунтов, которые необходимо использовать. Проводят гипотермическую перфузию (28—30 °С) с гемодиализацией (гематокрит 25—28 %). Применение фармакохолодовой кардиopleгии и дренаж *левого* желудочка позволяют обеспечить оптимальные условия при наложении дистальных анастомозов аутовены с коронарными артериями. Перед наложением анастомоза коронарной артерии с аутовеной последнюю реверсируют так, чтобы клапаны не мешали потоку крови, конец вены срезают под углом 45°. Коронарную артерию вскры-



а



б



в

рис. 49. Операция аортокоронарного шунтирования.

а — Шунт к передней межжелудочковой ветви левой коронарной артерии; б — шунты к передней межжелудочковой ветви и правой коронарной артерии; в — шунтирование трех коронарных артерий.

вают продольно дистальнее места сужения. Анастомоз накладывают непрерывным обвивным швом или используют другие методы для формирования соустья (рис. 49). После наложения всех дистальных анастомозов шунтов с пораженными венечными артериями снимают поперечный зажим с восходящей аорты, восстанавливают сердечную деятельность и, отжав пристеночно восходящую аорту, выполняют проксимальные анастомозы.

Анастомозы накладывают непрерывным швом, располагая начальный отдел шунта под прямым углом к продольной оси аорты. После наложения швов снимают пристеночный зажим с аорты и восстанавливают кровоток по шунтам, предварительно удалив из них воздух.

Маммарокоронарный шунт. Основная особенность техники этой операции заключается в том, что после стернотомии мобилизуют внутреннюю грудную артерию от ее устья у левой подключичной артерии и до диафрагмы. Используют специальный ретрактор, которым поднимают край грудины, выделяют внутреннюю грудную артерию вместе с сопровождающей веной и окружающей жировой клетчаткой, перевязывая и пересекая боковые ветви. Перевязывают дистальный конец артерии над диафрагмой и пересекают ее. Затем центральный конец подготавливают для наложения анастомоза. Вскрывают линейным разрезом длиной до 5 мм коронарную артерию и накладывают анастомоз. При полной окклюзии венечной артерии анастомоз можно наложить по типу конец в конец после пересечения артерии ниже места окклюзии. Левая внутренняя грудная артерия используется для реваскуляризации одной из ветвей системы левой венечной артерии, правая — для передней межжелудочковой или правой венечной артерии.

Ангиопластика коронарных артерий. В 1976 г. Gruntzig предложил метод механической дилатации коронарной артерии в области стеноза с помощью специального баллонного катетера. Катетер проводят по проводнику и располагают баллон в области суженного участка артерии. Для проведения катетера через бедренную артерию используют технику Сельдингера. Баллон раздувают под давлением 4—6 атм, постепенно расширяя стенозированный участок. Всю процедуру выполняют в условиях гепаринизации больного, используют антиагинальные препараты и антагонисты кальция. Дилатацию можно выполнять при наличии стеноза коронарной артерии длиной протяженности (0,5—1,5 см).

Осложнения; во время дилатации возможны ишемия миокарда, развитие инфаркта, нарушения ритма вплоть до фибрилляции. Процедуру можно выполнять только в том случае, если готовы операционная бригада и все необходимое для проведения экстренной хирургической реваскуляризации миокарда в случае развития тромбоза коронарной артерии, отслойки интимы и развития острой инфаркта миокарда.

Повреждения сердца и перикарда

Травматические повреждения сердца подразделяют на непроникающие и проникающие.

Непроникающие повреждения являются результатом прямого или опосредованного внешнего физического воздействия на грудную клетку. Чаще встречаются в условиях мирного времени при множественной травме груди (автотравма, падение с высоты, ошибки при выполнении непрямого массажа сердца и др.). В клинической практике наблюдаются различные варианты травматических непроникающих повреждений сердца.

Повреждения миокарда: ушиб, разрыв, травматический дефект межпредсердной и/или межжелудочковой перегородки; повреждения перикарда: разрыв перикарда, сердечная грыжа; травма эндокардиального аппарата: разрыв папиллярных мышц, разрыв хорд, повреждение атриовентрикулярных и полулунных клапанов; повреждения коронарных артерий: разрыв, фистула.

Изолированные повреждения перикарда встречаются крайне редко. Чаще они сочетаются с ушибом или разрывом миокарда. Диагностика травматического перикардита основана на данных аускультации (шум трения перикарда), ЭКГ, эхокардиографии и рентгенографии. Лечение медикаментозное. При разрывах перикарда возможно формирование сердечной грыжи, что клинически проявляется острой или хронической сердечной недостаточностью и в тяжелых случаях требует операции.

Под ушибом сердца понимают повреждение органа без нарушения его анатомической целостности. В зоне ушиба наблюдаются разрывы сосудов с очагами кровоизлияний, мелкоочаговая фрагментация мышечных волокон. В клиническом течении ушибов сердца выделяют 3 периода: острый период (2—3 сут); период репаративной регенерации (до 12—14 сут); период посттравматической миокардиодистрофии.

По клиническому течению различают ангинозный, астматический и смешанный типы. При ЭКГ-исследовании выявляются разнообразные нарушения ритма и острые очаговые инфарктоподобные повреждения миокарда. Используют также определение *МВ*-фракции креатинфосфокиназы (КФК) и радионуклидную скинтиграфию миокарда с ^{99m}Tc -пирофосфатом для оценки размеров зоны контузии миокарда. Лечение при ушибе сердца такое же, как при коронарной недостаточности или инфаркте миокарда, в зависимости от тяжести повреждений. Антикоагулянтная терапия противопоказана ввиду возможных геморрагических осложнений в зоне контузии. При посттравматической аневризме с сердечной недостаточностью показано оперативное лечение.

Разрывы сердечной мышцы диагностируются при жизни значительно реже, чем контузии миокарда. По механизму разли-

чаюг острый разрыв при прямом воздействии на грудную стенку п двухмоментный разрыв, развивающийся в результате некроза и последующего размягчения в зоне ушиба миокарда спустя несколько дней после травмы. В большинстве случаев травматический разрыв миокарда приводит к мгновенной смерти, однако в ряде наблюдений неотложные мероприятия оказываются эффективными. Гипотензия, повышение ЦВД и тахикардия, иногда парадоксальный пульс (триада Бека) при множественной травме груди позволяют заподозрить разрыв миокарда и диктуют необходимость экстренной операции, которая показана также при гемоперикарде и нарастающем гемотораксе. Решаясь на операцию, целесообразно с лечебно-диагностической целью произвести пункцию перикарда. Этот простой прием позволяет установить точный диагноз и выиграть время для торакотомии, временно ликвидировав тампонаду сердца.

При травматических разрывах межжелудочковой перегородки экстренная операция не всегда показана, так как при небольших дефектах с минимальным сбросом крови слева направо больные нередко выздоравливают без лечения. Важную роль в решении вопроса о тактике лечения играют ультразвуковое исследование миокарда и контрастная ангиокардиография.

Травматические повреждения клапанов сердца проявляются клинической картиной их недостаточности с выраженной клинической и аускультативной симптоматикой. Диагноз может быть подтвержден во время фонокардиографии, ЭКГ, рентгенографии грудной клетки, эхокардиографии, катетеризации полостей сердца и ангиокардиографией. Прогноз зависит преимущественно от регургитационного объема, так как мускулатура камер миокарда не успевает адаптироваться к быстрому изменению внутрисердечной гемодинамики. При тяжелой сердечной недостаточности, толерантной к медикаментозному лечению, вопрос решается в пользу протезирования поврежденных клапанов.

Разрывы коронарных артерий сопровождается развитием острого инфаркта миокарда. Топическая диагностика повреждения венечных сосудов и решение вопроса о лечебной тактике возможны лишь при использовании коронарографии. Вопрос о хирургическом лечении решается индивидуально в зависимости от калибра артерии, распространенности инфаркта, состояния других коронарных сосудов, контрактильной функции миокарда и др.

Характерные признаки артериовенозной и/или артериоэндокардиальной фистулы — грубый шум при аускультации, признаки трансмурального инфаркта миокарда на ЭКГ, кардиомегалия при рентгенографии. Патогенетически оправданный метод лечения — разобщение патологического соустья с реваскуляризацией миокарда при сопутствующих нарушениях коронарного кровообращения.

Проникающие ранения сердца и перикарда.

В мирное время повреждающими орудиями служат различные виды холодного оружия, костные отломки грудины и ребер при травме груди, катетеры, перфорирующие стенки камер сердца при диагностических и лечебных манипуляциях.

Диагностика проникающих ранений сердца основана на следующих признаках: характерное расположение раны; как правило, тяжелое состояние больных; наружное или внутриплевральное кровотечение; тампонада сердца; данные рентгенологического исследования — гемоперикард, пневмоперикард, нарастающий гемоторакс.

Лечение. Успех определяют три фактора: срок доставки больного, быстрота оперативного вмешательства и адекватная интенсивная терапия. Порядок мероприятий при поступлении больного с подозрением на проникающее ранение сердца: экстренный перикардиоцентез; катетеризация центральной вены; рентгенография грудной клетки (если позволяет состояние больного); операция. Хирургический доступ — боковая торакотомия по четвертому—пятому межреберью от левого края грудины до задней подмышечной линии. После широкого вскрытия перикарда находят рану, прикрывают ее пальцем и ушивают узловыми швами шелком, лавсаном или капроном на атравматической игле. Шов должен захватывать всю толщу миокарда, не проникая в полость сердца. При протезировании швов целесообразно пользоваться прокладками из синтетического материала или перикарда. После эвакуации жидкой крови и сгустков перикард ушивают редкими швами, производят тщательный гемостаз и ушивают торакотомную рану с дренированием плевральной полости. В послеоперационном периоде показана антибиотикотерапия для профилактики посттравматического перикардита.

Врожденные пороки сердца

Открытый артериальный проток — сосуд, через который после рождения сохраняется патологическое сообщение между аортой и легочной артерией. Порок встречается почти у 20 % больных врожденными пороками сердца.

Патологическая анатомия. Артериальный проток располагается в верхнем отделе переднего средостения. Он отходит от дуги аорты напротив левой подключичной артерии; идя в косом направлении кпереди и вниз, он впадает в область бифуркации легочной артерии или в самую начальную часть ее левой ветви.

Патофизиология. В связи с разницей давления в аорте и легочной артерии через открытый артериальный проток происходит постоянный сброс крови из большого круга кровообращения в малый. В результате малый круг переполняется, повышается нагрузка на левый желудочек и постепенно развивается легочная гипертензия, приводящая в свою очередь к перегрузке и правого желудочка.

Диагностика. Клиническая картина зависит от степени нарушения гемодинамики. Основные жалобы — одышка и утомляемость при физической нагрузке. АД с большим пульсовым колебанием за счет снижения диастолического давления. Над сердцем во втором—третьем межреберье слева от грудины выслушивается характерный систолодиастолический шум. При легочной гипертензии II тон над легочной артерией расщеплен и его легочный компонент усилен.

На ФКГ шум имеет ромбовидную форму, осцилляции которого начинаются вскоре за I тоном, нарастают к концу систолы и постепенно затухают в диастоле. ЭКГ-исследование в зависимости от нарушения гемодинамики выявляет перегрузку *левого* и правого желудочков. На рентгенограмме сосудистый рисунок легких усилен. Тень сердца умеренно увеличена за счет гипертрофии левого желудочка. Выбухает дуга легочной артерии. Катетеризация сердца позволяет установить сброс артериальной крови на уровне легочной артерии. В некоторых случаях удается провести зонд через проток из легочной артерии в аорту.

Дифференциальный диагноз. Диагностика порока в большинстве случаев доступна на основании простых методов исследования. Порок необходимо дифференцировать от таких редких пороков, как аортолегочный свищ, общий артериальный ствол и свищи коронарных сосудов с полостью сердца и аортальная недостаточность в сочетании с дефектом межжелудочковой перегородки.

Лечение только хирургическое. Непосредственные и отдаленные результаты операции хорошие.

Дефект межпредсердной перегородки (ДМПП) — врожденный порок — дефект в перегородке между предсердиями, через который происходит сброс крови. Порок относится к наиболее часто встречающимся.

Патологическая анатомия. По анатомическому строению порок делится на три группы: первичные, вторичные дефекты и единое предсердие. Первичный дефект располагается в нижнем отделе межпредсердной перегородки непосредственно над атриовентрикулярными клапанами. Нижним краем его является перегородка между атриовентрикулярными отверстиями. В изолированном виде порок встречается редко. Вторичный дефект — отверстие различной формы и величины, расположенное в любом отделе перегородки, но всегда имеющее край в нижнем отделе, которым отделяется от атриовентрикулярных клапанов. По расположению среди вторичных дефектов различают *шесть* анатомических форм: центральный, нижний, верхний, задний, передний и множественные дефекты. Для единого предсердия характерно полное отсутствие межпредсердной перегородки.

Патология. Ведущим нарушением гемодинамики при ДМПП является сброс артериальной крови из левого в правое предсердие. Величина сброса варьиру-

ет в широких пределах, но обычно объем его большой и может достигать 5—10 л/мин. Направление и объем сброса зависят от многих факторов, но главными среди них являются соотношение сопротивления атриовентрикулярных отверстий, эластичное сопротивление и объем заполнения желудочков сердца и сопротивление самого дефекта. Благодаря большой резервной возможности сосудистого русла легких сброс не приводит к быстрому подъему давления в легочной артерии, возрастает прежде всего объемная нагрузка и работа правого желудочка. При большом объеме сброса нередко возникает перепад систолического давления между правым желудочком и легочной артерией. Появление его связано с возникновением относительного стеноза на уровне фиброзного кольца клапанов легочной артерии. Длительное же существование порока постепенно приводит к повышению давления в легочной артерии, а ее функциональные механизмы, связанные с повышенным объемом крови, заменяются склеротической обструкцией легочных артериол. В связи с этим наиболее информативным показателем легочной гипертензии при ДМПП служат абсолютные цифры общелегочного сосудистого сопротивления (ОЛСС). Выделяют 5 степеней легочной гипертензии.

Степень легочной гипертензии	Общелегочное сосудистое сопротивление, дин/(см ² ·с ⁵)
0	До 200
I (умеренная)	200-400
II (значительная)	400-600
III (тяжелая)	600-800
IV (необратимая)	более 800

Основную роль в компенсации нарушения гемодинамики при ДМПП выполняет правый желудочек, работа которого увеличивается в несколько раз.

Диагностика. Симптоматика порока зависит от степени нарушения гемодинамики и претерпевает изменения с возрастом. В раннем детском возрасте, как правило, порок протекает почти асимптоматично. Первые клинические проявления обнаруживаются в возрасте 2—3 лет. Дети отстают в физическом развитии, появляются одышка, тахикардия. При аускультации во втором-третьем межреберье слева от грудины выслушивается нежный систолический шум, II тон над легочной артерией и его легочный компонент усилены.

На фонограмме в IV точке фиксируется систолический шум, имеющий веретенообразную форму с осцилляциями малой или средней амплитуды, II тон расщеплен и усилен. ЭКГ-исследование при вторичных ДМПП выявляет перегрузку правых отделов сердца. Почти у всех больных отмечается отклонение электрической оси сердца вправо, блокада правой ножки пучка Гиса. Для первичных дефектов более характерно отклонение электрической

оси влево. При рентгенологическом исследовании находят усиление сосудистого рисунка легких и пульсацию корней. Сердце умеренно расширено в поперечнике за счет гипертрофии и дилатации правых отделов. Дуга легочной артерии выбухает, правый кардиовазальный угол смещен вверх. Катетеризация сердца позволяет получить прямые признаки порока, к которым относится повышение насыщения крови кислородом в полости правого предсердия и проведение зонда через дефект в левое предсердие.

Дифференциальный диагноз сложен и основывается в основном на результатах обычных клинических методов исследования. Порок необходимо дифференцировать от дефектов межжелудочковой перегородки, аномального дренажа легочных вен, открытого атриовентрикулярного канала, стеноза легочной артерии.

Лечение. Единственно эффективным методом лечения является операция ушивания или пластики дефекта. Показания к операции определяются степенью нарушения гемодинамики. Несмотря на незначительный риск, все же следует считать, что выполнение операции нецелесообразно больным, у которых, за исключением небольшого систолического шума, отсутствуют другие клинические проявления порока. Всем остальным больным, кроме больных с IV стадией легочной гипертензии, операция абсолютно показана. Больные легочной гипертензией IV стадии неоперабельны вследствие необратимости поражения легочных сосудов склеротическим процессом и глубоких дистрофических нарушений миокарда.

Аномальный дренаж легочных вен — врожденный порок, при котором часть или все легочные вены впадают в правое предсердие или магистральные вены большого круга. Первая форма порока называется частичным, вторая — полным, или тотальным, аномальным дренажем.

Классификация. При обеих формах порока впадение легочных вен в венозную систему большого круга может происходить на разных уровнях. В зависимости от этого порок подразделяется на четыре вида: надсердечный (супракардиальный) — легочные вены впадают в безымянную, верхнюю полую вену или одну из ее ветвей; сердечный (кардиальный) — легочные вены впадают в правое предсердие или коронарный синус; подсердечный (субкардиальный) — легочные вены впадают в нижнюю полую, печеночную или воротную вену; смешанный вид — легочные вены впадают в венозную систему на различных уровнях.

Частичный аномальный дренаж в изолированном виде встречается редко, обычно он сочетается с дефектом межпредсердной перегородки. В подавляющем большинстве случаев аномально дренируются вены правого легкого.

Патологическая анатомия порока чрезвычайно разнообразна и складывается из большого количества вариантов сочетания

различного числа аномально дренирующихся вен на всех трех уровнях впадения в венозную систему большого круга кровообращения. Наиболее часто встречается аномальный дренаж правых легочных вен в *верхнюю полую вену* (супракардиальный вид). Число аномально дренирующихся вен может быть различным. Порок обычно сочетается с высоко расположенным дефектом межпредсердной перегородки. Однако дефект может располагаться в любом отделе перегородки или отсутствовать вообще.

Аномалия кардиального уровня значительно проще. Практическое значение имеет лишь впадение правых легочных вен в правое предсердие. Субкардиальный вид в клинической практике встречается редко. В этих случаях все вены, а чаще вены средней и нижней долей правого легкого, сливаясь в один коллектор, впадают в нижнюю полую вену. Оба эти вида порока также чаще встречаются в сочетании с дефектами межпредсердной перегородки. Частичное аномальное впадение левых легочных вен представляет казуистические наблюдения.

Патология. Гемодинамика характеризуется наличием патологического артериовенозного сброса со всеми вытекающими последствиями увеличения объема потока крови в легочной артерии, включая развитие компенсаторных гемодинамических и морфологических изменений, которые описаны в разделе «Дефекты межпредсердной перегородки».

Диагностика. Субъективная симптоматика в детском возрасте скудна. Основные жалобы (утомляемость, одышка, сердцебиение) возникают на рубеже первой и второй декады жизни. При аускультации над легочной артерией выслушивается нечеткий систолический шум и усиление второго тона. Электрокардиографическая картина неспецифична и отражает разную степень перегрузки правого желудочка и предсердия. Рентгенологически выявляются признаки усиления легочного артериального рисунка и увеличение объема камер правого сердца и легочной артерии. В случаях супракардиального вида порока на прямой рентгенограмме можно отметить необычное расширение тени центрального отрезка верхней полой вены и смещение вверх корня правого легкого.

При субкардиальном виде порока в прямой проекции рентгенограмм на фоне нижней доли правого легкого прослеживается тень коллектора легочных вен, идущего по направлению к нижней полой вене, имеющей форму турецкой сабли.

Катетеризация сердца путем тщательного забора проб крови иногда позволяет точно установить уровень сброса крови и тем самым выявить аномальный дренаж легочных вен. Безусловным признаком порока является проведение зонда из полых вен или правого предсердия непосредственно в легочные вены. Ангиокардиография позволяет выявить лишь относительные признаки порока.

Дифференциальный диагноз проводят с дефектом межпредсердной перегородки и другими пороками, протекающими с усилением легочного кровотока.

Лечение только хирургическое. Операция выполняется в условиях искусственного кровообращения. Основная цель операции — перемещение устьев аномально дренирующихся вен из венозной системы в левое предсердие и устранение всех сопутствующих пороков.

Тотальный аномальный дренаж легочных вен (ТАДЛВ) — сложный врожденный порок сердца, при котором все легочные веныпадают в правое предсердие или крупные венозные стволы. Обязательным компонентом порока является дефект межпредсердной перегородки. Порок встречается примерно в 1—3% среди всех врожденных пороков сердца.

Патологическая анатомия. По анатомическому строению порок многообразен и в зависимости от уровня аномального дренажа подразделяется на четыре формы. Общим для всех является то, что легочные вены обоих легких позади левого предсердия сливаются в общий коллектор, который дренируется в венозную систему на различном уровне. При супракардиальной форме порока, которая встречается примерно в 28% случаев, коллектор чаще впадает в левостороннюю добавочную верхнюю полую или вертикальную вену либо непосредственно в верхнюю полую вену.

Кардиальная форма имеет два анатомических варианта. Наиболее частый — впадение легочных вен в коронарный синус и более редкий — непосредственно в правое предсердие. Субкардиальная форма порока по анатомическому строению наиболее разнообразна. Принципиально она характеризуется тем, что общий коллектор легочных вен, спускаясь вниз по передней поверхности пищевода, проходит вместе с ним через диафрагму и впадает в воротную или нижнюю полую вены. Описаны случаи его впадения и в вены любых органов брюшной полости. Смешанная форма характеризуется впадением всех легочных вен в венозную систему на разных уровнях.

Патофизиология. При ТАДЛВ вся артериализированная кровь из легких поступает в правое предсердие, перемешивается с венозной кровью, часть ее поступает в правый желудочек, а другая, примерно равная по объему, направляется через дефект межпредсердной перегородки в левое предсердие, а затем в большой круг кровообращения. Нарушение гемодинамики вызывает гиперкинетическую перегрузку правого сердца и умеренную гипоксемию. В случаях аномального дренажа с маленьким межпредсердным сообщением или нарушением оттока крови из легких вследствие узости общего коллектора или его сдавления органами средостения очень рано развивается легочная гипертензия, а гипоксемия бывает более выраженной.

Диагностика. Симптоматика порока зависит от типа нарушения гемодинамики. При

неосложненной форме порока субъективные проявления сводятся к одышке при физической нагрузке, незначительному цианозу. В случаях выраженной легочной гипертензии вследствие нарушения оттока крови из легких с самого раннего детства отмечаются тяжелая сердечная недостаточность и выраженный цианоз. Дети отстают в физическом развитии. Аускультативная картина неспецифична. Над легочной артерией выслушивается мягкий систолический шум, II тон расщеплен, легочный компонент усилен.

ЭКГ-исследование выявляет перегрузку и гипертрофию правого сердца. При рентгенологическом исследовании легочный рисунок усилен. В случаях обструкции легочных вен усиление легочного рисунка происходит главным образом за счет переполнения венозной сосудистой системы легких. Тень сердца увеличена в поперечнике, что связано с расширением правых отделов. Левое предсердие и желудочки обычно не изменены или даже могут быть уменьшены. При супракардиальной форме сердечная тень приобретает форму восьмерки или снежной бабы.

Катетеризация полостей сердца и ангиокардиография имеют решающее значение в правильном распознавании порока. Определение насыщения крови кислородом в различных отделах сердечно-сосудистой системы дает возможность не только диагностировать порок, но и установить его анатомическую форму. При супракардиальной форме высокое насыщение крови кислородом выявляется уже в пробах крови, взятых из верхней полой вены. Для кардиальной формы характерно возрастание оксигенации крови в правом предсердии, а для субкардиальной — в нижней полой вене.

При ангиокардиографии визуализируются пути оттока крови из легких после введения контрастного вещества в основной ствол легочной артерии или поочередного введения в его правую и левую ветви.

Дифференциальный диагноз. Порок необходимо дифференцировать от дефекта межпредсердной перегородки, частичного аномального дренажа легочных вен, транспозиции магистральных сосудов.

Лечение хирургическое. Показания к операции абсолютные. Существуют паллиативные и радикальные методы операций. Паллиативная операция — увеличение размеров межпредсердного сообщения методом катетеризационной септотомии — показана лишь детям первых месяцев жизни, находящимся в критическом состоянии. Операцию радикальной коррекции выполняют в условиях искусственного кровообращения. Несмотря на некоторое отличие техники выполнения при различных формах порока, она состоит в наложении максимально широкого анастомоза между коллектором легочных вен и левым предсердием и закрытии дефекта межпредсердной перегородки. Общий коллектор дистальнее наложенного анастомоза перевязывают.

Прогноз. Отдаленные результаты операции вполне благоприятны.

Открытый атриовентрикулярный канал (ОАК) - сложный врожденный порок сердца, нарушения гемодинамики при котором обуславливаются различными вариантами сочетаний дефектов межпредсердной или межжелудочковой перегородки с врожденной недостаточностью атриовентрикулярных клапанов. Порок составляет примерно 5—7% среди прочих врожденных пороков.

Патологическая анатомия порока многообразна. В зависимости от сочетания анатомических компонентов порок подразделяется на три вида. Частично открытый атриовентрикулярный канал: в комплекс порока входит первичный дефект межпредсердной перегородки и расщепление медиальных створок митрального или трикуспидального клапанов. Вторая форма — дефект атриовентрикулярной перегородки: атриовентрикулярные кольца сформированы правильно, но в фиброзной ткани между ними имеется дефект. В одних случаях это дополнительное (третье) атриовентрикулярное отверстие, в других — отверстие, располагающееся в участке перегородки между уровнями прикрепления основания медиальных створок митрального и трикуспидального клапанов, через которое имеется прямое сообщение между левым желудочком и правым предсердием. Общий открытый шриовентрикулярный канал представляет собой наиболее тяжелую форму патологии. Сердце имеет единое атриовентрикулярное отверстие с пятью обычно недоразвитыми створками клапана и большой дефект, образующийся в результате слияния первичного межпредсердного и высокого межжелудочкового дефектов.

Патофизиология. Принципиально нарушение гемодинамики при всех формах порока складывается из «артериального» сброса через дефекты перегородок и регургитации крови во время систолы из желудочков в предсердия через измененные атриовентрикулярные клапаны, что в конечном итоге приводит к объемной перегрузке обоих желудочков и развитию легочной гипертензии. Тяжелая степень легочной гипертензии у больных с общим атриовентрикулярным каналом возникает уже в раннем возрасте.

Диагностика. Клиническое течение заболевания различно в зависимости от формы порока. Больные с частичной формой порока длительное время чувствуют себя удовлетворительно, а в случае общего канала заболевание приобретает тяжелое течение уже в раннем возрасте. Больные значительно отстают в физическом развитии, выражены явления нарушения кровообращения.

Аускультативная картина многообразна. У всех больных во втором—третьем межреберье слева от грудины выслушивается систолический шум, возникающий вследствие сброса и повышенного кровотока по легочной артерии. Второй тон расщеплен, а его легочный компонент усилен. Над верхушкой выслушивается систолический шум митральной недостаточности. Нередко в этой области регистрирует-

ся и диастолический шум. Электрокардиографическая картина достаточно специфична. Наиболее характерным является сочетание отклонения электрической оси сердца влево в стандартных отведениях с признаками диастолической перегрузки правого желудочка в грудных отведениях и неполной блокадой правой ножки пучка Гиса. Предсердные зубцы ЭКГ увеличены и деформированы. Замедлена атриовентрикулярная проводимость. Рентгенологически при всех формах порока определяется усиление артериального сосудистого рисунка легких. Тень сердца увеличена в размерах. При частичной форме увеличение сердца незначительно и происходит главным образом за счет правых отделов и легочной артерии. При общем открытом атриовентрикулярном канале увеличиваются все отделы и сердечная тень приобретает шаровидную форму.

Катетеризация сердца имеет важное значение для правильного распознавания порока. По изменению оксигенации крови метод позволяет установить уровень и объем сброса крови, дает возможность измерить давление и тем самым определить стадию нарушения гемодинамики. Наибольшую диагностическую ценность имеет левая вентрикулография. При этом выявляются характерные признаки порока в виде деформации выходного отдела левого желудочка по типу «гусиной шеи» и струи регургитации из желудочков в предсердия. При общем открытом канале в боковой проекции одновременно виден и заброс крови из левого желудочка в правый через дефект межжелудочковой перегородки.

Дифференциальный диагноз следует проводить с дефектами перегородок сердца, врожденной митральной недостаточностью.

Лечение только хирургическое. Операцию выполняют в условиях искусственного кровообращения; ее цель — одномоментное исправление всех внутрисердечных дефектов. Дефекты перегородок закрывают заплатами из аутоперикарда или синтетической ткани. Восстановление функции расщепленных створок атриовентрикулярных клапанов достигается путем сшивания их половин. В случаях грубой их деформации производят имплантацию протеза клапана.

Прогноз. Результаты хирургического лечения частичной формы порока хорошие. Операции радикальной коррекции общего открытого атриовентрикулярного канала все еще сопровождаются высокой летальностью.

Дефект межжелудочковой перегородки (ДМЖП) — врожденный порок сердца, при котором имеется сообщение между желудочками сердца. Порок относится к числу распространенных, составляя в среднем 20%.

Патологическая анатомия. Дефекты в межжелудочковой перегородке могут быть различной величины, формы и расположения. В настоящее время наибольшее признание получила классификация, подразделяющая порок на четыре анатомические формы: 1) дефекты, располагающиеся выше наджелудочкового гребня; 2) подгребешковые дефекты, за-

нимающие либо переднюю, либо заднюю область мембранозной части межжелудочковой перегородки; 3) дефект мышечной части перегородки и 4) отсутствие межжелудочковой перегородки.

Патология. В основе нарушения гемодинамики лежит сброс крови через дефект из левого желудочка в правый. Величина его зависит от размеров дефекта и соотношения сосудистых сопротивлений большого и малого круга кровообращения. Поступление в правый желудочек значительных объемов артериализованной крови обуславливает развитие нарушения кровообращения и легочной гипертензии. В начальном периоде повышение давления является следствием большого потока крови по легочной артерии и передачи высокого давления из левого желудочка. Постепенно под влиянием этих факторов возникает склеротическое перерождение легочных артериол, суммарный просвет их суживается и гипертензия приобретает склеротический, необратимый характер.

По степени и характеру легочной гипертензии больные с ДМЖП, точно так же как и больные с другими врожденными пороками с увеличенным легочным кровотоком, подразделяются на четыре группы (см. Открытый артериальный проток).

Диагностика. Клиническая картина порока зависит от степени нарушения гемодинамики. Больные жалуются на одышку, быструю утомляемость. При наличии большого сброса выражены признаки нарушения кровообращения — одышка, тахикардия, увеличение размеров печени. Практически все дети в раннем возрасте и половина детей старшего возраста отстают в физическом развитии. У большинства больных слева от грудины определяется «сердечный горб», верхушечный толчок смещен влево. Над областью сердца пальпируется систолическое дрожание. Границы сердца обычно увеличены умеренно, а при выраженных явлениях нарушения кровообращения — значительно.

В третьем—четвертом межреберье слева от грудины выслушивается грубый систолический шум. Второй тон над легочной артерией усилен. На фонокардиограмме фиксируется систолический шум с пиком в середине систолы. Амплитуда шума зависит от величины сброса крови. С уменьшением его при развитии легочной гипертензии продолжительность шума укорачивается до $\frac{1}{2}$ систолы. Второй тон на легочной артерии расщеплен, легочный компонент его увеличен. ЭКГ-исследование не выявляет специфических изменений. У больных с большим сбросом преобладают признаки перегрузки левого желудочка. По мере увеличения легочной гипертензии к ним присоединяются изменения, характерные для перегрузки правого желудочка, которые становятся доминирующими при склеротической форме легочной гипертензии. Рентгенологическая картина характеризуется усилением сосудистого легочно! рисчка и увеличением размеров сердечной тени. В случаях **большого**

сброса увеличение сердечной тени происходит главным образом за счет левых отделов сердца. Ствол и ветви легочной артерии расширены.

Катетеризация и ангиокардиография выявляют ряд патогномоничных признаков порока. Определение степени насыщения крови кислородом в полостях сердца позволяет уточнить уровень и величину сброса крови. При катетеризации также уточняется уровень легочной гипертензии. Визуализацию сброса удается получить при введении контрастного вещества в полость левого желудочка.

Дифференциальный диагноз. Порок необходимо дифференцировать от открытого атриовентрикулярного канала, дефекта межпредсердной перегородки, подклапанного стеноза легочной артерии и аорты. Правильная диагностика основывается прежде всего на различии в локализации и интенсивности прослушиваемого при этих пороках систолического шума, а также результатах катетеризации сердца и ангиокардиографического исследования.

Лечение оперативное, направленное на закрытие дефекта в межжелудочковой перегородке. В раннем возрасте операция абсолютно показана больным с выраженной гиперволемией малого круга и стойким нарушением кровообращения. У детей до 3-месячного возраста возможно двухэтапное лечение. Первым этапом выполняется операция дозированного сужения легочной артерии, в результате которой уменьшается объем сброса и предотвращается развитие легочной гипертензии. У детей старшего возраста показания к операции устанавливаются в зависимости от степени нарушения гемодинамики. Больным Ia группы из-за возможности самопроизвольного закрытия дефекта и отсутствия сколь-нибудь выраженных нарушений гемодинамики операция не показана. Больные должны находиться под наблюдением кардиолога. Операция радикальной коррекции порока показана больным Ib, II и IIIa групп. Целесообразность операции больным IIIb группы сомнительна, а больным IV группы с выраженными склеротическими изменениями сосудов легких противопоказана.

Прогноз. При соблюдении показаний к операции и герметичном закрытии дефекта отдаленные результаты хирургического лечения хорошие.

Изолированный стеноз легочной артерии (ИСЛА) характеризуется препятствием по пути прохождения крови из правого желудочка в легочную артерию. Порок встречается в 5—8% от общего числа врожденных пороков сердца.

Патологическая анатомия. Расположение и протяженность препятствия могут быть различными. Практически выделяют четыре формы порока: клапанный стеноз, подклапанный стеноз, коарктация ствола легочной артерии и гипоплазия фиброзного кольца клапанов (легочных артерий). Наиболее распространенным является клапанный стеноз, ко-

торый представляет собой диафрагмоподобную преграду, образующуюся в результате спаек створок клапана, с одним или несколькими отверстиями. Обычно «диафрагма» фиброзно изменена и представляет собой коническую мембрану, обращенную вершиной в сторону легочной артерии.

Подклапанный (инфундибулярный) стеноз — препятствие, расположенное в области выводного отдела правого желудочка. Морфологически он может быть представлен либо фиброзной мембраной, прилегающей к клапану легочной артерии со стороны желудочка, либо сужением выводного отдела желудочка за счет гипертрофии и фиброзного перерождения эндокарда наджелудочкового гребня и его ножек. Этот вид стеноза имеет различную протяженность, иногда может быть сужен весь выводной отдел. Остальные две формы стеноза в изолированном виде встречаются редко. При гипоплазии клапанного кольца препятствие току крови обусловлено уменьшением площади его поперечного сечения. Створки клапана сформированы правильно, но чаще клапан бывает двустворчатым. Коарктация ствола легочной артерии представляет собой не только сужение диаметра сосуда на ограниченном участке: внутри его, кроме того, имеется циркулярная или серповидная мембрана.

Все другие морфологические изменения сердца при ИСЛА носят вторичный характер и являются следствием перегрузки, вызываемой стенозом. Мышца сердца гипертрофируется. Толщина стенки правого желудочка порой превосходит норму более чем в 2—3 раза. Более резко выражена трабекулярность строения правого желудочка, эндокард утолщается и склерозируется.

Патология. Нарушения гемодинамики при всех анатомических формах порока тождественны и определяются степенью стеноза. Преодоление препятствия (стеноза) при сохранном объеме выброса крови возможно в основном за счет увеличения работы правого желудочка и повышения систолического давления в нем. Давление в желудочке может достигать 150—200 мм рт. ст. Давление в легочной артерии остается нормальным или слегка сниженным. Величина градиента систолического давления между желудочком и легочной артерией служит одним из важнейших показателей степени стеноза. Помимо повышения давления, определенное значение в компенсации нарушения гемодинамики имеет удлинение периода изгнания крови из правого желудочка,

Гемодинамическая характеристика порока основывается на уровне повышения давления в правом желудочке: I стадия — умеренный стеноз, при котором систолическое давление не превышает 60 мм рт. ст.; II стадия — выраженный стеноз, давление до 100 мм рт. ст.; III стадия — резкий стеноз, давление более 100 мм рт. ст.; IV стадия — стадия декомпенсации, при которой давление не бывает очень высоким, но выражены явления нарушения

кровообращения в результате дистрофии миокарда.

Диагностика. Симптоматика порока разнообразна. При незначительном стенозе больные длительное время не предъявляют жалоб, в то время как при резком стенозе заболевание приобретает тяжелое течение уже в раннем возрасте. Больные жалуются на одышку, резко ограничивающую физическую активность, боль в области сердца. При осмотре больных нередко отмечается набухание шейных вен, увеличение печени, акроцианоз. Над сердцем пальпируется систолическое дрожание. При аускультации во втором—третьем межреберье слева от грудины выслушивается грубый систолический шум и ослабление II тона. При подклапанном стенозе шум прослушивается несколько ниже.

На ФКГ над легочной артерией регистрируется ромбовидный систолический шум. Амплитуда его осцилляции пропорциональна степени стеноза, II тон над легочной артерией расщеплен, а легочный компонент его ослаблен. При клапанном стенозе шум начинается через некоторый интервал от первого тона, а при инфундибулярном стенозе — непосредственно от него. ЭКГ-исследование отражает степень перегрузки и гипертрофии правого сердца. При выраженном стенозе электрическая ось сердца отклонена вправо, в правых грудных отведениях регистрируются высокие зубцы R. Перегрузки правых отделов возрастают по мере увеличения давления в правом желудочке. Изменение размеров сердца при рентгенологическом исследовании зависит от тяжести стеноза и длительности существования порока. Во фронтальной проекции увеличение сердечной тени вправо происходит за счет правого предсердия, а влево — правого желудочка. Резко увеличена дуга легочной артерии.

Катетеризация сердца позволяет определить давление в правом желудочке и по характеру изменения кривой записи давления в момент введения зонда из легочной артерии в желудочек установить анатомическую форму стеноза. Наиболее точно диагностировать форму стеноза возможно при проведении ангиографического исследования с введением контрастного вещества в полость правого желудочка.

Дифференциальный диагноз необходимо проводить с пороками группы Фалло, дефектом межпредсердной перегородки, атрезией легочной артерии.

Лечение — хирургическое устранение стеноза. Показанием к операции служит выраженная клиническая картина, что соответствует II и III стадиям заболевания. Больным I стадией операция не показана, но они должны находиться под наблюдением кардиолога. Тяжелое нарушение кровообращения и дистрофические нарушения миокарда у больных IV стадией не являются абсолютным противопоказанием к операции, однако риск у больных этой группы чрезвычайно высок.

Прогноз. При тщательной коррекции любой из форм стеноза сразу наступает нор-

мализация гемодинамики, обеспечивающая хорошие отдаленные результаты.

Врожденный стеноз аорты — группа пороков, характеризующихся препятствием на пути тока крови из левого желудочка в аорту. Среди прочих врожденных пороков аортальный стеноз составляет 2—5%.

Патологическая анатомия. При врожденном стенозе препятствие току крови может располагаться на трех уровнях. Наиболее часто встречается клапанный стеноз, представляющий собой мембрану из сросшихся по комиссурам створок клапана. Отверстие обычно расположено в центре и может быть различных размеров. Нередко клапан может состоять из двух створок. Второй вид стеноза — подклапанный стеноз — обычно представлен серповидной фиброзной складкой, располагающейся в выводном отделе на различном уровне под клапанами аорты. При третьем виде стеноза — надклапанном — стенозирование происходит за счет полулунной мембраны внутри просвета восходящей аорты выше устьев коронарных артерий. Нередко на этом уровне имеется циркулярное сужение и самой аорты.

Патология. Нарушение гемодинамики определяется препятствием току крови и степенью его выраженности. Для преодоления сопротивления стеноза и поддержания удовлетворительного уровня кровотока в большом круге кровообращения левый желудочек прорабатывает повышенную работу, систолическое давление в нем резко возрастает. Давление же в аорте дистальнее стеноза снижено или находится на нижней границе нормы.

Диагностика. Клиническое течение заболевания зависит от степени выраженности стеноза. В случаях резкого стеноза тяжелое течение проявляется сразу после рождения и приводит к смерти больных в раннем детском возрасте. Начальные признаки порока появляются при сужении устья аорты на 10—20%.

При осмотре больных удается отметить пульсацию в яремной ямке. Там же определяется систолическое дрожание. Верхушечный толчок усилен. Границы сердца увеличены влево. ЭКГ-исследование не выявляет специфических признаков порока, но дает информацию о степени нарушения гемодинамики по выраженности признаков гипертрофии и перегрузки левого желудочка. Рентгенологически тень сердца увеличена влево, талия выражена. Сосудистый пучок расширен. Особенно больших размеров он бывает при клапанном стенозе за счет постстенотического расширения восходящей аорты. Во второй косой проекции значительно увеличена дуга левого желудочка, который может полностью закрывать ретрокардиальное пространство.

Зондирование сердца и ангиокардиография позволяют установить абсолютные признаки порока. При измерении давления в желудочке и аорте выявляется градиент систолического давления. Величина его — самый важный показатель степени стеноза; и НОИ да он достигает

100 мм рт. ст. и более. По характеру кривой давления, записываемого при выведении зонда из аорты в желудочек, возможно установить и форму стеноза. Для клапанного стеноза характерен резкий перепад систолического давления на границе между желудочком и аортой. При подклапанном стенозе перепад давления регистрируется на фоне желудочковой кривой, а при надклапанном стенозе он регистрируется в момент нахождения зонда в аорте. Вентрикулография дает возможность четко визуализировать форму порока. При клапанном стенозе сужение потока контрастной массы отмечается на уровне клапанного кольца, дистальнее которого обнаруживается расширение восходящей аорты. Подклапанный стеноз проявляется сужением потока в области выводного отдела желудочка, а при надклапанном оно расположено в области восходящей аорты.

Дифференциальный диагноз. Врожденный аортальный порок необходимо дифференцировать от идиопатического субаортального стеноза, дефекта межжелудочковой перегородки.

Лечение только хирургическое. Оно показано больным с выраженной клинической картиной заболевания, значительной перегрузкой левого желудочка по данным ЭКГ и градиентом систолического давления по обе стороны стеноза не менее 50 мм рт. ст.

Прогноз. Непосредственные и отдаленные результаты хирургического лечения аортального стеноза вполне благоприятны. Основной причиной неудовлетворительных результатов является недостаточность аортального клапана, которая встречается в 10—15% случаев после устранения клапанного стеноза.

Тетрада Фалло — сложный врожденный порок сердца, при котором сочетание дефекта межжелудочковой перегородки со стенозом легочной артерии вызывает обеднение легочного кровотока и веноартериальный сброс крови на уровне желудочков сердца. Тетрада Фалло — один из наиболее часто встречающихся пороков, составляющий 15—20% среди прочих врожденных пороков сердца.

Патологическая анатомия. Внутрисердечная патология складывается из четырех компонентов: стеноза выводного отдела правого желудочка или клапанов легочной артерии, дефекта межжелудочковой перегородки, дэкстропозиции аорты и гипертрофии миокарда правого желудочка. Стеноз выводного отдела правого желудочка может быть представлен различными анатомическими формами: клапанным, инфундибулярным или комбинированным. Последний встречается наиболее часто и представляет собой сочетание подклапанного стеноза (в виде сужения всего выводного тракта правого желудочка и гипертрофии мышц наджелудочкового гребня) со стенозом клапанов легочной артерии. Помимо трех основных форм стеноза, возможно сужение ствола легочной артерии с гипоплазией ее устья или сужение устьев легочных артерий в месте их отхождения от основного ствола.

Степень сужения варьирует в широких пределах вплоть до полной агреши легочной артерии.

Дефект межжелудочковой перегородки всегда располагается под корнем аорты и занимает всю мембранозную часть перегородки, простираясь от наджелудочкового гребня до фиброзного кольца трехстворчатого клапана. По своей площади он практически равняется устью аорты. Степень декстролозиции устья аорты может колебаться в широких пределах — от нормального положения до резкого смещения вправо, почти полностью отходя от правого желудочка. Гипертрофия миокарда правого желудочка скорее всего является приобретенной, возникая по типу рабочей гипертрофии в связи с повышенной работой желудочка.

Патология. В основе нарушения гемодинамики при тетраде Фалло лежат главным образом два анатомических фактора — стеноз на пути оттока крови из правого желудочка и дефект межжелудочковой перегородки. Первый обуславливает перепад систолического давления между полостью правого желудочка и легочной артерией, а комбинация его с дефектом создает условия для внутрисердечного сброса крови и *повышения* давления в правом желудочке до уровня системного. Наличие большого дефекта межжелудочковой перегородки приводит к тому, что правый желудочек имеет как бы два пути оттока: один — в легочную артерию, а другой — через дефект в аорту. В этих условиях направление и объем сброса крови через дефект регулируются соотношением сопротивления легочного стеноза и периферического сопротивления сосудов большого круга. В связи с тем что при тетраде Фалло сопротивление стеноза всегда выше, значительная часть венозной крови из правого желудочка сбрасывается в аорту. Существование венозного сброса приводит к уменьшению минутного объема малого круга и артериальной гипоксемии. Эти нарушения в свою очередь вызывают развитие ряда компенсаторных механизмов, среди которых наибольшее значение имеют возникновение обильного коллатерального кровообращения в легких и средостении, направленного на увеличение объема крови, поступающей в легкие, и полицитемия, способствующая возрастанию кислородной емкости крови. В случаях умеренного стеноза, когда его сопротивление меньше сопротивления сосудов большого круга, у больных может быть небольшой артериовенозный сброс и, следовательно, отсутствие гипоксемии. Такой тип гемодинамики характерен для относительно редко встречаемой ацианотической формы тетрады Фалло.

Диагностика. У новорожденных клинические проявления порока, за исключением шумовой картины, бывают незначительными. Такое благополучие в состоянии на протяжении первых месяцев объясняется естественной полицитемией, сохранением функции открытого артериального протока, относительно небольшим сопротивлением стеноза. Критический период развития заболевания обычно начинается с 4—6-месячного возраста. У больных

появляется одышка, цианоз, постепенно развивается деформация концевых фалаш пальцев в виде барабанных палочек и ногти приобретают форму часовых стекол. Увеличивается венозная сеть подкожной клетчатки. Дети начинают отставать в физическом развитии. Для отдыха часто занимают положение «на корточках». Наиболее грозное проявление порока — одышечно-цианогические приступы. Во время приступа, который чаще всего возникает без видимых причин, резко усиливаются одышка, цианоз, тахикардия, иногда наступает потеря сознания.

У всех больных при пальпации грудной клетки определяется систолическое дрожание. Аускультативная картина довольно характерна. Тоны сердца громкие, на верхушке I тон несколько усилен. Наиболее характерно ослабление II тона над легочной артерией. У всех больных над сердцем выслушивается грубый систолический шум. Наиболее громким он прослушивается в третьем—четвертом межреберье слева от грудины. Шум хорошо проводится на спину и сосуды шеи. На ФКГ шум имеет ромбовидную форму. У всех больных электрическая ось сердца отклонена вправо. В грудных отведениях фиксируются признаки перегрузки правого желудочка и предсердия. Рентгенологически легочные поля повышенной прозрачности из-за обеднения артериального сосудистого рисунка. Однако в некоторых случаях достаточно хорошо выявляются хаотично расположенные тени коллатеральных сосудов.

Размеры сердца в переднезадней проекции у большинства больных изменены незначительно, но сердечная тень имеет специфическую конфигурацию, напоминающую «деревянный башмачок». Верхушка сердца закруглена и приподнята над диафрагмой. В области дуги легочной артерии имеется западение. В косых проекциях прослеживается увеличение правых и некоторое уменьшение левых отделов сердца. Во втором косом положении левый желудочек выглядит как маленькое с крутой кривизной выбухание (симптом «шапочки») по задней поверхности сердечной тени.

Катетеризация сердца позволяет определить важнейшие показатели, характеризующие нарушение центральной гемодинамики — величину давления в правом желудочке и легочной артерии. Обнаруживаемый при этом градиент систолического давления между желудочком и легочной артерией дает возможность сделать заключение о степени стеноза, а изучение характера изменения кривой давления между этими отделами — определить его форму.

У больных тетрадой Фалло систолическое давление в правом желудочке равно системному, а давление в легочной артерии не превышает 15—20 мм рт. ст.

Определение насыщения крови кислородом из проб, взятых в полостях сердца и легочной артерии, позволяет определить направление и объем внутрисердечного сброса крови. При цианотической форме насыщение артериаль-

ной крови кислородом может снижаться до 50-60%.

Ангиокардиографическое исследование, помимо уточнения диагноза, позволяет выявить ряд анатомических моментов, знание которых необходимо для выбора оптимального метода хирургического лечения порока. Ангиографию необходимо выполнять в двух проекциях с введением контрастного вещества непосредственно в полость правого желудочка. В переднезадней проекции на первых же кадрах ангиограммы проявляется один из кардинальных признаков порока — одновременное контрастирование аорты и легочной артерии. При этом также выявляется и стеноз на пути поступления контрастного вещества из желудочка в легочную артерию. Однако все анатомические детали стеноза наиболее четко бывают видны только в боковой проекции.

Дифференциальный диагноз следует проводить с транспозицией магистральных сосудов, двойным отхождением магистральных сосудов от правого желудочка, атрезией трехстворчатого клапана, изолированным стенозом легочной артерии.

Лечение. Хирургическое лечение показано всем больным с тетрадой Фалло. Детям раннего возраста и больным с тяжелыми формами гипоплазии легочной артерии, ее ветвей и выводного отдела правого желудочка возможно выполнение паллиативных операций, которым в настоящее время придается значение первого этапа в системе хирургического лечения порока. Паллиативные операции направлены на увеличение легочного кровотока и снижение степени гипоксемии. Среди большого числа предложенных паллиативных операций наибольшее признание имеют операции наложения анастомоза между подключичной артерией и легочной артерией на стороне, противоположной дуге аорты или анастомозу, по типу бок в бок между восходящей аортой и правой легочной артерией.

Радикальная коррекция порока выполняется в условиях искусственного кровообращения.

Прогноз. Правильно выполненная операция приводит к полной нормализации гемодинамики, что служит основой стабильных хороших отдаленных результатов.

Транспозиция магистральных сосудов (ТМС). Транспозиция аорты и легочной артерии представляет собой сложный врожденный порок сердца, при котором аорта отходит от правого, а легочная артерия — от левого желудочка. В комплекс порока обязательно входит дефект межпредсердной или межжелудочковой перегородки.

Патологическая анатомия. При транспозиции магистральных сосудов полые и сточные вены впадают соответственно в правое и левое предсердия, которые в свою очередь через трикуспидальный и митральный клапан сообщаются с соответствующими желудочками. Однако в противоположность нормальной анатомии выводные отделы желудочков не пересекаются и аорта отходит от правого (вен внои)), а легочная артерия - от левого

(артериального) желудочка. Выводные отделы желудочков и магистральные сосуды расположены параллельно. Восходящая аорта лежит спереди и несколько справа от ствола легочной артерии. Такое расположение выводных отделов желудочков и сосудов приводит к обратным анатомо-топографическим взаимоотношениям клапанов магистральных сосудов по отношению к атриовентрикулярным клапанам, отхождению коронарных сосудов от луковицы аорты. Обязательным компонентом порока являются открытое овальное окно или дефекты межпредсердной либо межжелудочковой перегородки. Очень часто встречается открытый артериальный проток.

Патология. Анатомическое строение сердца при транспозиции магистральных сосудов обуславливает существование двух изолированных кругов кровообращения. По первому — кровь из правого желудочка изгоняется в аорту и, пройдя большой круг, через полые вены вновь возвращается в него. В этом круге циркулирует только венозная кровь. Второй круг, по содержанию крови «артериальный», включает в себя левый желудочек, от которого отходит легочная артерия, несущая кровь в легкие. Пройдя малый круг кровообращения, кровь по легочным венам вновь возвращается в левую половину сердца. Естественно, жизнь при полной изоляции этих кругов кровообращения невозможна. Лишь наличие внутрисердечных дефектов, делающих возможным смешивание крови внутри сердца, обеспечивает сохранение жизни. Сброс крови через дефекты всегда происходит в двух направлениях, и чем больше он по объему, тем лучше кровообращение обеспечивает потребности организма.

Таким образом, нарушение гемодинамики при ТМС обуславливает постоянно существующую гипоксемию и значительную объемную перегрузку желудочков сердца, связанную с наличием двусторонних внутрисердечных шунтов.

Сопутствующие пороки оказывают значительное влияние на характер нарушения гемодинамики и клиническое течение заболевания, что послужило основанием подразделить ТМС на четыре группы: 1) ТМС с межпредсердным сообщением; 2) ТМС с дефектом межжелудочковой перегородки; 3) ТМС с дефектом межжелудочковой перегородки и стенозом легочной артерии; 4) ТМС с редкими формами или редкими сочетаниями пороков.

Принципиальная схема гемодинамики для ТМС первого и второго типов описана выше. Различие состоит лишь в том, что при наличии дефекта межжелудочковой перегородки условия для смешивания крови лучше, больше кровотока в малом круге и, следовательно, гипоксемия бывает менее выраженной. Однако этот порок всегда протекает с легочной гипертензией.

Стеноз легочной артерии при ТМС третьего типа, помимо дополнительной нагрузки на сердце, вызывает еще снижение кровотока по легочной артерии, из-за чего в легких окси-

генирующа значительно меньшие объемы смешанной крови. У этих больных гипоксемия бывает наиболее выраженной.

Диагностика. Тяжелая клиническая картина проявляется сразу после рождения. Больные значительно отстают в физическом развитии. Отмечаются одышка и тахикардия в покое. Выражен цианоз кожных покровов и видимых слизистых оболочек. Аускультативная картина непостоянна. У больных только с межпредсердным сообщением шумы практически не прослушиваются. Усилен II тон на основании сердца, что связано с передним расположением аорты. В случаях сочетания ТМС с дефектом межжелудочковой перегородки или стенозом легочной артерии над сердцем выслушивается систолический шум, характерный для этих пороков.

Электрическая ось сердца отклонена вправо; гипертрофия правого желудочка и предсердия. У больных с большим дефектом межжелудочковой перегородки и значительным увеличением легочного кровотока могут наблюдаться признаки перегрузки обоих желудочков. При рентгенологическом исследовании сердце значительно увеличено (увеличены как правые, так и левые отделы), имеет шаровидную форму. Тень сосудистого пучка в переднезадней проекции несколько уже, чем в левой косой проекции. У больных со стенозом легочной артерии сосудистый рисунок легких обеднен, а с дефектом межжелудочковой перегородки — усилен.

Катетеризация сердца имеет абсолютную диагностическую ценность лишь тогда, когда удастся измерить давление и взять пробы крови как из правых, так и из левых отделов сердца, аорты и легочной артерии. В этих случаях более низкие цифры насыщения крови кислородом обнаруживаются в правых отделах сердца и аорте и более [высокие — в левом желудочке и легочной артерии].

У больных с ТМС и межпредсердным сообщением систолическое давление в правом желудочке равно аортальному, а в левом желудочке и легочной артерии оно не превышает 50% системного. При наличии же дефекта межжелудочковой перегородки давление в этих отделах значительно выше и практически может равняться давлению в аорте.

Ангиокардиография, выполняемая в двух проекциях, имеет наибольшую информативность для правильного распознавания порока. При последовательном введении контрастного вещества в полости желудочков удастся установить, что от правого отходит аорта, а от левого — легочная артерия. Наряду с этим на снимках можно выявить и все сопутствующие пороки.

Дифференциальный диагноз. Транспозицию магистральных сосудов необходимо дифференцировать от тетрады Фалло, двойного отхождения магистральных сосудов от правого желудочка, некоторых форм тотального аномального дренажа легочных вен, единственного желудочка.

Лечение только хирургическое. Разра-

ботаны паллиативные и радикальные методы хирургического лечения. Паллиативные операции выполняют детям раннего возраста и наиболее тяжелым больным. Основная цель — уменьшить степень гипоксемии. В случаях, когда тяжелая степень гипоксемии обусловливается недостаточно свободным сообщением между правыми и левыми камерами сердца, выполняют операцию катетеризационной септотомии. Больным с выраженным стенозом легочной артерии и резко уменьшенным легочным кровотоком показана операция аортолегочного анастомоза. Из множества известных операций такого типа наибольшее признание в настоящее время получила операция наложения анастомоза между подключичной артерией и ветвью легочной артерии на стороне, противоположной дуге аорты.

Для «радикальной» коррекции порока разработано несколько вариантов операций. Наибольшее распространение имеет операция Ма-старда. Сущность ее состоит в том, чтобы путем создания новой межпредсердной перегородки направить внутри предсердия потоки крови таким образом, чтобы артериальная кровь через правый желудочек поступала в аорту, а венозная — через левый желудочек в легочную артерию. Разработаны и в единичных наблюдениях выполнены операции внутрижелудочковой коррекции гемодинамики и операция перемещения магистральных сосудов. Отдаленные результаты всех этих операций изучены недостаточно.

Общий артериальный ствол (ОАС) — порок, при котором от сердца отходит один сосуд, обеспечивающий коронарное, системное и легочное кровообращение.

Патологическая анатомия. От сердца отходит один мощный артериальный сосуд, от восходящего отдела которого берут начало коронарные и легочные артерии. В зависимости от формы отхождения последних порок подразделяется на три типа. При первом типе легочная артерия отходит единым стволом, разделяясь затем на правую и левую ветви. При втором и третьем типах порока легочные артерии отходят самостоятельными устьями. Различие между ними состоит в том, что при втором типе устья легочных артерий расположены на задней, а при третьем — на боковых поверхностях общего артериального ствола.

Сам общий артериальный ствол до уровня отхождения легочной артерии представляет собой широкий сосуд, как бы сидящий верхом над высоким дефектом межжелудочковой перегородки так, что его устье одновременно открывается в оба желудочка сердца. Ствол имеет клапан, количество створок которого может колебаться от 2 до 6. Обязательной составной частью порока является высокий дефект межжелудочковой перегородки.

Патология. Характер нарушения гемодинамики определяется основными анатомическими особенностями сердца — сво-

бодным сообщением между желудочками сердца и отхождением от него единственного сосуда. Вследствие этого уровень систолического давления в правом, левом желудочках, общем артериальном стволе и легочной артерии практически всегда бывает одинаковым. Второй принципиальной характеристикой гемодинамики является то, что в сосудистое русло большого и малого кругов кровообращения поступает смешанная кровь одинакового газового состава. Однако артериальная гипоксемия все же не бывает значительной, так как при этом пороке через легкие проходят очень большие объемы крови и смешивание их в сердце с меньшими объемами венозной крови поддерживает уровень оксигенации смешанной крови не ниже 90—85%.

Диагностика. Клинические проявления порока обнаруживаются сразу после рождения. Бывают выраженными одышка и другие признаки нарушения кровообращения, умеренный цианоз. Больные отстают в физическом развитии. Аускультативная картина малоспецифична. Вдоль левого края грудины выслушивается систолический шум, II тон над основанием сердца усилен и никогда не бывает расщеплен. При недостаточности клапанов общего артериального ствола над верхушкой прослушивается диастолический шум.

На ЭКГ — отклонение электрической оси сердца от +95 до +130° и признаки перегрузки обоих желудочков. При рентгенологическом исследовании сосудистый рисунок легких усилен. Тени корней легких расширены, пульсируют и расположены выше обычного. Сердечная тень увеличена в размерах и имеет овоидную конфигурацию с выраженным западением в области выводного отдела правого желудочка и дуги легочной артерии. Сосудистый пучок представлен широкой тенью общего ствола с изгибом и выбуханием в правую сторону.

Катетеризация сердца позволяет выявить ряд вероятных признаков порока. Во-первых, во всех случаях зонд из правого желудочка удается провести в общий ствол, а у части больных — в отходящие от него легочные артерии. При этом систолическое давление в желудочке, стволе и легочных артериях одинаково. Исследование проб крови, взятых из этих отделов, показывает одинаковую степень оксигенации.

Ангиография является основным методом диагностики. При введении контрастного вещества в правый желудочек выявляется единственный путь оттока крови из сердца в общий артериальный ствол. Для решения вопроса о типе отхождения легочных артерий необходимо делать ретроградную аортографию.

Дифференциальный диагноз следует проводить с дефектом аортолегочной перегородки, крайней формой тетрады Фалло, транспозицией магистральных сосудов, дефектом межжелудочковой перегородки.

Лечение только хирургическое. В настоящее время разработана операция радикальной коррекции, которая выполняется в усло-

виях искусственного кровообращения. Операция состоит в закрытии дефекта межжелудочковой перегородки и создании с помощью искусственного ствола легочной артерии самостоятельного пути оттока из правого желудочка. Для этого сосудистый протез, содержащий клапан, проксимальным концом вшивают в разрез стенки правого желудочка, а дистальный анастомозируют с ветвями легочной артерии, которые предварительно отсекают от общего артериального ствола. Результаты операции изучаются.

Аномалия Эбштейна — сложный врожденный порок сердца, характеризующийся недостаточностью трехстворчатого клапана в результате смещения всех или части его створок в полость правого желудочка.

Патологическая анатомия. Изменение трехстворчатого клапана проявляется в виде деформации створок и смещения уровня их прикрепления по направлению от фиброзного кольца в глубь правого желудочка. Смещенными могут быть одна, две или все три створки. Створки деформированы, тело их перфорировано множеством отверстий. Количество сосочковых мышц может быть различным, иногда они вообще отсутствуют. Фиброзное кольцо правого атриовентрикулярного отверстия всегда расположено нормально, но резко дилатировано. Как правило, имеется дефект межпредсердной перегородки или большое открытое овальное окно.

Патофизиология. Суммарное нарушение гемодинамики характеризуется уменьшением выброса правого желудочка, трикуспидальной недостаточностью и сбросом венозной крови в большой круг кровообращения через межпредсердное сообщение.

Диагностика. Клиническое течение зависит от степени анатомической деформации клапана и тяжести нарушения гемодинамики. Больные жалуются на одышку, разной степени выраженности цианоз, ощущения перебоев. Рано проявляются признаки недостаточности правого желудочка. Выражена пульсация вен на шее.

Аускультативная картина разнообразна. Обычно в третьем—четвертом межреберье слева от грудины прослушивается мягкий систолический шум. Несколько реже выслушивается и диастолический шум. У всех больных расщеплен I, а у 70% и II тон. ЭКГ-исследование выявляет ряд специфических признаков. Наиболее постоянным среди них является расширение и резкое увеличение зубца P_{ij} замедление атриовентрикулярной проводимости и блокада правой ножки пучка Гиса. Электрическая ось может находиться во всех секторах. При рентгенологическом исследовании сосудистый рисунок легких обеднен. Тени корней легких сужены и прикрыты расширенной тенью сердца. Сердечная тень обычно имеет шаровидную форму, правый кардиовазальный угол смещен вверх.

При катетеризации сердца давление в правом предсердии слегка повышено. При проведении зонда в предсердия в желудочек в ряде

случаев выявляется небольшой градиент диастолического давления. Давление в правом желудочке, как правило, нормальное. Ценные данные для диагноза получают при ангиокардиографии.

Дифференциальный диагноз. Порок следует дифференцировать от гипоплазии правого желудочка, тяжелых форм стеноза легочной артерии, перикардита, тетрады Фалло, стеноза трикуспидального клапана.

Лечение только хирургическое. Операцию выполняют в условиях искусственного кровообращения. Измененные створки клапана удаляют и в правое атриовентрикулярное отверстие имплантируют искусственный клапанный протез. Межпредсердное сообщение ушивают. Результаты операции вполне удовлетворительны.

Агрезия трехстворчатого клапана — врожденный порок, который характеризуется отсутствием правого атриовентрикулярного отверстия, наличием межпредсердного сообщения и гипоплазией правого желудочка.

Патологическая анатомия. Основной анатомической особенностью порока является отсутствие сообщения между правым предсердием и правым желудочком. Между ними располагается фиброзно-мышечная пластинка, с обеих сторон покрытая эндокардом. Полость правого предсердия расширена, а полость желудочка резко гипоплазирована. Всегда имеется дефект межпредсердной и межжелудочковой перегородок. Порок часто сочетается со стенозом легочной артерии или транспозицией магистральных сосудов.

Патофизиология. Венозная кровь, поступающая в правое предсердие из полых вен через дефект межпредсердной перегородки, направляется в левое предсердие, где смешивается с оксигенированной кровью, притекающей из легочных вен. Из левого предсердия кровь поступает в левый желудочек, откуда изгоняется в двух направлениях — в аорту и через дефект межжелудочковой перегородки и гипоплазированный правый желудочек в легочную артерию. Таким образом, в аорте и легочной артерии циркулирует смешанная кровь и у больных всегда имеется артериальная гипоксемия.

Диагностика. Клиническое течение порока очень тяжелое. Выраженная гипоксемия с нарушением кровообращения появляется сразу после рождения ребенка. При осмотре выявляется набухание и пульсация вен шеи, сердечный горб, увеличение печени, цианоз. Тоны сердца нормальные. У больных со значительным уменьшением легочного кровотока может отмечаться ослабление II тона над легочной артерией. Вдоль левого края грудины прослушивается грубый систолический шум. При ЭКГ-исследовании электрическая ось сердца отклонена влево. Всегда выражены признаки гипертрофии левого желудочка и правого предсердия. При рентгенологическом исследовании выявляется обеднение сосудистого легочного рисунка. Тень сердца нормальная или умеренно увеличена. В косых проек-

циях определяется увеличение правого предсердия и левого желудочка. Во втором косом положении отмечается увеличение свободного ретростерального пространства и «срезанный» передний контур сердечной тени. Ангиокардиография — наиболее информативный метод диагностики порока. Контрастное вещество, вводимое в правое предсердие, сразу поступает через дефект в левое предсердие и далее в левый желудочек.

Дифференциальный диагноз. Данный порок необходимо дифференцировать от тетрады Фалло, транспозиции магистральных сосудов.

Лечение. Возможности хирургического лечения пока ограничены и в основном направлены на улучшение условий смешивания крови в полостях сердца и увеличение кровотока в легочной артерии. С первой целью детям раннего возраста выполняют операцию катетеризационной септотомии. Для улучшения легочного кровотока выполняют операции межартериального шунтирования или накладывается кавопульмональный анастомоз.

В последние годы разработана операция гемодинамической коррекции, основной смысл которой состоит в том, чтобы всю венозную кровь из правого предсердия направить прямо в легочную артерию. Отдаленные результаты этой операции не изучены.

Приобретенные пороки сердца

Приобретенные пороки митрального клапана

Среди приобретенных пороков поражение митрального клапана занимает первое место. Наиболее частой причиной возникновения порока служит ревматический вальвулит. Воспалительный процесс, вызывая изменения структуры створок, их деформацию, спаяние между собой, в одних случаях приводит к развитию недостаточности клапана, а в других — к образованию стеноза. Чаще же всего возникает комбинация этих двух форм нарушения функции клапана. Однако в клинической практике все же принято выделять два самостоятельных порока — митральный стеноз и митральную недостаточность, распознавание которых основывается на преобладании в клинической картине заболевания признаков того или иного порока. Значительно реже встречаются пороки митрального клапана, возникающие в результате бактериального эндокардита, перенесенного инфаркта миокарда или травмы.

Митральный стеноз — сужение левого атриовентрикулярного отверстия — самый распространенный приобретенный порок сердца. В изолированном виде стеноз встречается нечасто. Практически всегда имеется комбинация стеноза и недостаточности. Поэтому в клини-

ческой практике митральным стенозом называют по существу комбинированный порок со значительным преобладанием сужения клапанного отверстия.

Классификация. По степени выраженности стеноза порок подразделяют на три группы: умеренный стеноз — диаметр отверстия митрального клапана более 1 см; значительный стеноз — отверстие 0,5—1 см и резкий стеноз — диаметр менее 0,5 см.

В клиническом течении заболевания выделяют 5 стадий (А. Н. Бакулев): I стадия — стадия полной компенсации при наличии объективных признаков сужения левого атриоventрикулярного отверстия; II стадия — стадия относительной недостаточности кровообращения, проявляющаяся в виде одышки при физической нагрузке; III стадия — начальная стадия выраженной недостаточности кровообращения. Имеются признаки застоя в малом и большом круге кровообращения. Сердце увеличено, повышено венозное давление и начальное увеличение печени; IV стадия — конечная стадия выраженной недостаточности кровообращения. Выраженная одышка, значительное увеличение печени, периферические отеки, асцит. К этой стадии относятся и больные с мерцательной аритмией; V стадия соответствует терминальной дистрофической стадии нарушения кровообращения.

Патологическая анатомия порока разнообразна и складывается из склеротического перерождения створок, сухожильных нитей, фиброзного кольца и папиллярных мышц. В каждом отдельном случае участие этих структур в формировании стеноза различно. Наиболее часто сужение митрального отверстия происходит за счет спаяния между собой полюсов створок в области их прикрепления к фиброному кольцу. Линия спаяния створок простирается от фиброзного кольца к центру. Рыхлое спаяние постепенно замещается плотной фиброзной тканью с образованием передненааружной и задневнутренней комиссур, которые ограничивают отверстие митрального клапана. Склеротическое перерождение самих створок приводит к значительной потере их эластичности и подвижности, что само по себе также способствует возрастанию стенозирующего эффекта. Створки клапана утолщены, деформированы. Иногда в их толще откладывается кальций. В начальной стадии соли кальция определяются в виде единичных зерен по краям створок, а в особо тяжелых случаях кальций в виде массивных глыб может распространяться по всей площади створок и даже переходить на фиброзное кольцо и стенки предсердия и желудочка. Вовлечение в воспалительный процесс подклапанных структур нередко приводит к укорачиванию, склеиванию хорд и папиллярных мышц. В результате возникает второй, подклапанный уровень стеноза.

Патофизиология. Сужение митрального отверстия затрудняет поступление крови из предсердия в левый желудочек. Преодоление **препятствия** обеспечивается возраста-

нием работы левого предсердия. Стенки предсердия гипертрофируются, полость его увеличивается. Систолическое давление в нем возрастает в несколько раз. Параллельно возрастает и давление в легочных венах. Возникающая постепенно «слабость» левого предсердия приводит к тому, что в левый желудочек поступают все уменьшающиеся объемы крови и возникает циркуляторная гипоксемия. В венозном русле легких появляется застой крови. Нарушение циркуляции крови в легких обуславливает, с одной стороны, ухудшение условий оксигенации крови, а с другой — появление легочной гипертензии, приводящей к перегрузке правого желудочка. При критических степенях стеноза, когда давление в легочных венах превышает 25 мм рт. ст., возможно развитие отека легких.

Диагностика. Заболевание развивается постепенно вслед за перенесенной атакой ревматизма или ангины. С самого начала больных беспокоит одышка, общая слабость. Выраженность одышки является довольно прямым доказательством степени сужения атриоventрикулярного отверстия. При выраженном застое в малом круге появляется кровохарканье. В более поздних стадиях больных начинают беспокоить сердцебиение и перебои.

Кожные покровы бледны, у части больных отмечается акроцианоз. Вначале он наиболее заметен на губах, затем щеках, кончиках пальцев. В случаях длительно существующего нарушения кровообращения и поражения печени у больных появляется легкая иктеричность склер и кожных покровов. Пульс малого наполнения, АД в пределах нижней границы нормы. Границы сердца увеличиваются в обе стороны.

Аускультация имеет важное диагностическое значение. На верхушке сердца выслушивается громкий (хлопающий) I тон, II тон раздвоен, дополнительный компонент его представляет щелчок открытия митрального клапана. Здесь же выслушивается пресистолический шум, непосредственно примыкающий к I тону. В некоторых случаях может быть более продолжительный диастолический шум с пресистолическим усилением. Шум обусловлен прохождением крови через суженное атриоventрикулярное отверстие во время систолы предсердия. При мерцательной аритмии, когда отсутствуют мощные сокращения предсердия, интенсивность пресистолического шума уменьшается. В связи с тем что митральный стеноз нередко сочетается с недостаточностью клапана, может выслушиваться и небольшой систолический шум. При преобладании стеноза область систолического шума ограничена верхушкой и он не распространяется в подмышечную область. Над легочной артерией определяется акцент II тона, интенсивность которого увеличивается по мере возрастания легочной гипертензии.

ЭКГ-признаками порока являются перегрузка правого желудочка и отклонение электрической оси сердца вправо с одновремен-

ным увеличением и расширением зубцов P_{12} * свидетельствующих о перегрузке левого предсердия. Рентгенологически выявляют переполнение венозного колена сосудистого рисунка легких, усиление тени корней легких. Сердечная тень имеет типичную «митральную» конфигурацию.

Катетеризация и ангиокардиографическое исследование из-за своей сложности имеют ограниченное применение в диагностике порока, хотя и позволяют выявить ряд достоверных признаков порока и даже определить степень сужения атриовентрикулярного отверстия. При зондировании правых отделов сердца определяется повышение давления в правом и легочном, левом и аортальном артериях. Регистрация легочного капиллярного давления дает представление о давлении в легочных венах и левом предсердии. Трансептальная катетеризация левых отделов позволяет выявить один из важнейших гемодинамических признаков порока — диастолический градиент давления между левым предсердием и желудочком.

Дифференциальный диагноз обычно приходится проводить с митральной недостаточностью и комбинацией митрального стеноза с ревматическими поражениями аортального и трикуспидального клапанов.

Лечение. Выбор метода лечения определяется стадией развития заболевания. Больным с I стадией митрального стеноза проводят медикаментозную терапию, направленную на поддержание компенсации кровообращения и профилактику обострения ревматического процесса. Всем больным с выраженным митральным стенозом (II—IV стадии) показано хирургическое лечение, выбор метода которого зависит от анатомии порока. В осложненных случаях обычно выполняют операцию инструментальной комиссуротомии на работающем сердце. При митральном стенозе, осложненном кальцинозом створок, тромбозом левого предсердия, выраженной сопутствующей недостаточностью клапана, операцию выполняют под контролем зрения в условиях искусственного кровообращения.

Прогноз. Непосредственные и отдаленные результаты операции вполне благоприятны, однако прогрессирование ревматического процесса может приводить к развитию повторного стеноза или недостаточности клапана, вследствие чего этим больным приходится выполнять повторные операции.

Недостаточность митрального клапана — один из часто встречающихся приобретенных пороков сердца, сущность которого состоит в потере замыкательной функции клапана, в результате чего во время систолы появляется патологическое сообщение между левым желудочком и предсердием. Чаще всего порок возникает вследствие перенесенного ревматического вальвулита. При этом нередко изменения створок обуславливают и некоторые признаки стеноза, так что в практической медицине чаще всего встречается комбинированный порок. Помимо этого, приобре-

тенная митральная недостаточность может быть результатом бактериального эндокардита, травм, инфаркта миокарда, приводящего к нарушению функции папиллярно-хордального аппарата клапана.

Патологическая анатомия. Анатомическая природа недостаточности митрального клапана разнообразна. Нарушение замыкательной функции клапана может обуславливаться уменьшением площади створок при их сморщивании либо потере нормальной подвижности в результате склерозирования, отложения солей кальция или поражения папиллярно-хордального аппарата. При этом створки клапана во время систолы либо прогибаются в направлении предсердия, либо, наоборот, укороченными хордами втянуты в полость левого желудочка. В том и в другом случае края их не смыкаются и атриовентрикулярное отверстие остается открытым. Воспалительный процесс может приводить к изъязвлению краев створок или образованию дефектов в их теле. Травматическая и постинфарктная недостаточность чаще всего связана с разрывом хорд или папиллярных мышц. При значительных инфекционных или дегенеративных поражениях миокарда митральная недостаточность может быть относительной вследствие неспособности неизменных створок клапана полностью закрывать расширенное атриовентрикулярное отверстие.

Патофизиология. Нарушение гемодинамики обусловлено ретроградным поступлением крови во время систолы левого желудочка в левое предсердие. В результате уменьшается объем крови, выбрасываемый сердцем в большой круг кровообращения, и перегружается левое предсердие. Предсердие значительно увеличивается и при его сокращениях все большие объемы крови поступают в желудочек, приводя к дилатации его полости и гипертрофии миокарда. По мере нарастания недостаточности миокарда повышается диастолическое давление в левом желудочке и увеличивается давление в левом предсердии. Нарастает застой в малом круге кровообращения с развитием легочной гипертензии, в результате которой возрастает работа правого желудочка с нарушением кровообращения по большому кругу.

Диагностика. Клинические проявления порока, как правило, нарастают медленно. В стадии компенсации больные жалуются лишь на одышку при физической нагрузке. В дальнейшем интенсивность ее возрастает, появляются сердцебиение, боль в области сердца и отеки ног. При осмотре и пальпации определяется усиленный верхушечный толчок. Границы сердца увеличены. Наиболее патогномичным признаком является грубый систолический шум, выслушиваемый над верхушкой сердца. Обычно шум иррадирует вверх и наружу по направлению к подмышечной впадине; I тон над верхушкой ослаблен, но интенсивность его в зависимости от степени сопутствующего стеноза

может быть значительной. В связи с развивающейся легочной гипертензией II тон над легочной артерией усилен.

На ЭКГ — гипертрофия и перегрузка левого желудочка. Однако по мере нарастания перегрузки правого желудочка преобладание признаков электрической активности левого сердца уменьшается. При тяжелой форме недостаточности бывает расширен зубец *P* и удлинен интервал *P—Q*.

При рентгенологическом исследовании — усиление венозного сосудистого рисунка легких. Тень сердца увеличена в основном за счет дилатации полостей левого желудочка и предсердия. Талия сердца сглажена. По левому контуру сердечной тени определяется важный функциональный признак — систолическая экспансия левого предсердия в виде коромыслоподобного движения. В первой косой проекции ретрокардиальное пространство сужено увеличенным левым предсердием, которое отклоняет контрастированный пищевод по дуге большого радиуса.

Зондирование полостей сердца дает возможность оценить степень нарушения гемодинамики, но оно малоинформативно в плане диагностики. Абсолютное выявление порока возможно выполнением левой вентрикулографии. При заполнении полости левого желудочка контрастным веществом видно его ретроградное поступление в левое предсердие через митральный клапан, створки которого не смыкаются полностью.

Дифференциальный диагноз. При выраженной картине порока дифференциальный диагноз необходимо проводить с рядом врожденных пороков, одним из компонентов которого может быть митральная недостаточность (атриовентрикулярная коммуникация, корригированная транспозиция магистральных сосудов, идиопатический гипертрофический субаортальный стеноз и пр.). Среди приобретенных пороков дифференциальный диагноз следует проводить с митральным стенозом и комбинациями порока с поражениями аортального и трикуспидального клапанов.

Лечение. Определение показаний к хирургическому лечению — сложная проблема, которая решается индивидуально на основании оценки клинического течения заболевания. Операция показана больным с выраженной симптоматикой порока, начинающимися явлениями нарушения кровообращения, которые не поддаются медикаментозной терапии. Характер оперативного вмешательства определяется анатомической формой порока. В редких случаях изолированной митральной недостаточности, обусловленной расширением левого атриовентрикулярного кольца при сохраненной функции створок клапана, возможно выполнение аннулопластики. В большинстве случаев операция заключается в замене пораженного клапана протезом. В настоящее время практически с одинаковым результатом используются механические и биологические протезы клапана. Операция выполняется в условиях искусственного кровообращения.

Приобретенные пороки аортального клапана

По частоте развития пороки аортального клапана среди прочих приобретенных пороков сердца занимают второе место. Наиболее часто порок возникает как следствие перенесенного ревматического процесса. Ревматический вальвулит приводит к утолщению створок клапана, потере их подвижности и спаянию в области комиссур. Анатомической деформации клапана способствуют организация фибриновых наложений на поверхности его створок и отложение солей кальция. В значительной части случаев процесс приводит к уменьшению просвета клапана и возникновению аортального стеноза, в других случаях в анатомической картине преобладает сморщивание створок с потерей замыкательной функции и развитием недостаточности аортального клапана. Как правило, анатомическое поражение клапана, обусловленное перенесенным ревматизмом, приводит к развитию комбинированного порока, в клиническом проявлении которого могут в той или иной степени преобладать признаки стеноза или недостаточности.

Помимо ревматизма, причиной аортальных пороков, особенно аортальной недостаточности, может быть бактериальный эндокардит.

Стеноз устья аорты. Патологическая анатомия. Отверстие клапана сужено за счет сращения створок в области комиссур, которое распространяется от фиброзного кольца к центру. Створки резко утолщены и малоподвижны. Отверстие клапана может иметь различную величину и форму. Нередко в толще створок определяются глыбки кальция. В более тяжелых случаях весь клапан выглядит известковым массивом. Кальциевые разрастания могут переходить на стенку аорты, устья коронарных артерий и межжелудочковую перегородку.

Патология. Сужение клапанного отверстия обуславливает перегрузку левого желудочка. Поддержание должного объема выброса крови в большой круг достигается увеличением работы левого желудочка сердца. Систолическое давление в нем увеличивается до 200—300 мм рт. ст. и более. Гиперфункция желудочка вначале осуществляется за счет большего диастолического расслабления, более полного опорожнения и гипертрофии миокарда. Нарастание массы миокарда вначале обеспечивается существующим коронарным кровообращением, но в последующем присоединяются явления относительной коронарной недостаточности.

Длительное существование порока постепенно приводит к развитию стадии декомпенсации, характеризующейся уменьшением объема выброса и увеличением конечно-диастолического давления в желудочке. Соответственно ему нарастает давление в левом предсердии и появляется застой крови в малом круге кровообращения.

Диагностика. Больные жалуются на повышенную утомляемость, боль в области сердца, напоминающую по своему характеру стенокардию напряжения или даже покоя. Нередко беспокоят головная боль, головокружение. Кожные покровы бледные. При осмотре и пальпации области сердца отмечается усиленный верхушечный толчок. Во втором межреберье справа от грудины и в яремной ямке определяется грубое систолическое дрожание. АД нормальное или несколько снижено. При аускультации над основанием сердца выслушивается грубый систолический шум, который хорошо проводится в яремную ямку, на сосуды шеи и на спину. Наиболее громким он прослушивается во втором межреберье справа от грудины. II тон над аортой ослаблен. На ФКГ шум имеет ромбовидную форму, начинается сразу за первым тоном и усиливается к середине систолы. На ЭКГ отмечается отклонение электрической оси сердца влево и гипертрофия левого желудочка и предсердия. Рентгенологически выявляется характерная «аортальная» конфигурация сердца. При различной степени увеличения ее общей тени отмечается удлинение дуги левого желудочка с закругленной верхушкой и выраженной талией сердца. У значительной части больных расширена тень восходящей аорты. Важным рентгенологическим признаком порока является обнаружение обызвествления.

Катеризация левых отделов сердца дает возможность выявить прямые признаки порока — значительное нарастание систолического давления в полости левого желудочка и градиент на уровне клапана. Левая вентрикулография позволяет визуализировать порок и оценить функцию митрального клапана.

Дифференциальный диагноз необходимо проводить прежде всего с недостаточностью митрального клапана. Он основывается на локализации систолического шума, состоянии тонов сердца, специфичности ряда рентгенологических признаков каждого из пороков и данных катеризации сердца и левой вентрикулографии.

Лечение. Хирургическое лечение показано всем больным, за исключением лиц, находящихся в терминальной стадии заболевания. Операцию выполняют в условиях искусственного кровообращения с использованием холодовой и фармакологической защиты миокарда. Практически во всех случаях клапан бывает изменен настолько, что выполнение любых вариантов пластических операций нецелесообразно.

В настоящее время методом выбора признана операция протезирования. Для этой цели используют механические и биологические протезы, которые имплантируют в ортотопическую позицию и фиксируют отдельными швами, накладываемыми за ободок ткани, оставшейся после удаления собственного клапана.

Операционная летальность в зависимости от тяжести исходного состояния колеблется от 3 до 15 %.

Прогноз. Отдаленные результаты операции вполне удовлетворительны.

Недостаточность аортального клапана чаще всего развивается в результате ревмокардита. Другими этиологическими причинами ее могут быть бактериальный эндокардит, сифилис, расслаивающая аневризма аорты, гипертоническая болезнь и пр.

Патологическая анатомия. В основе порока могут лежать две морфологические причины. Наиболее часто аортальная недостаточность возникает в результате деформации створок клапана, которые под влиянием воспалительного процесса с последующим склерозированием и деформацией теряют замыкательную функцию. При этом нередко в теле створок откладывается кальций. Обызвествление может захватывать створки и распространяться на стенку аорты и межжелудочковую перегородку. Септический эндокардит обычно приводит к краевой деструкции створок и образованию дефектов в их теле. Аортальная недостаточность сифилитического происхождения, так же как и порок, возникающий на почве расслаивающей аневризмы или гипертонии, обычно обусловлена расширением фиброзного кольца клапана. В этих условиях относительно неизменные створки не в состоянии полностью закрывать устье аорты.

Патофизиология. В основе нарушения гемодинамики при аортальной недостаточности лежит регургитация крови из аорты. Поступление в полость желудочка добавочной порции крови вызывает увеличение его объема и, следовательно, возрастание выброса крови в аорту. Увеличение выброса приводит к повышению систолического давления в аорте, наличие же регургитации обуславливает его быстрое падение и резкое снижение давления в аорте во время диастолы. Поддержание компенсации кровообращения в основном осуществляется тахикардией и нарастанием работы левого желудочка. По мере длительности существования порока сила мышечных сокращений желудочка ослабевает. Повышается конечно-диастолическое давление в его полости и левом предсердии. Дилатация полости левого желудочка приводит к возникновению относительной митральной недостаточности, которая еще больше увеличивает застой в малом круге кровообращения. Уменьшается ударный и минутный выброс сердца. Постепенно присоединяется и слабость правого желудочка. Определенную роль в развитии декомпенсации играет также недостаточность коронарного кровообращения.

Диагностика. Больные жалуются на слабость, быструю утомляемость, одышку и сердцебиение. Наиболее специфичными жалобами являются боль в области сердца с типичной для стенокардии иррадиацией, головная боль, головокружение и даже обмороки. Кожные покровы бледные. При осмотре отмечается усиленная пульсация шейных сосудов. Пульс напряженный с быстрым подъемом и падением *волны*. Систолическое ар-

териальное давление повышено, а диастолическое резко снижено или даже нулевое.

Границы сердца расширены влево. Верхушечный толчок смещен также влево и вниз, резко пульсирует. Над областью сердца пальпируется «кошачье мурлыканье». Над сердцем выслушивается грубый диастолический шум. Лучше всего он определяется по левому краю грудины на уровне III ребра и над верхушкой сердца. Шум начинается сразу за II тоном и ослабевает к концу диастолы. У большинства больных прослушивается и небольшой систолический шум, возникновение которого может быть связано с сопутствующим стенозом или относительной митральной недостаточностью.

На ЭКГ у большинства больных отмечается отклонение электрической оси сердца влево, но может быть и нормальный тип; в грудных отведениях — различная степень перегрузки левого желудочка. При рентгенологическом исследовании выявляется увеличение размеров сердечной тени с преимущественным увеличением левых отделов. Тень верхушки левого желудочка удлинена и закруглена. Восходящая аорта обычно расширена. Талия сердца выражена. Пульсация тени левого желудочка и восходящей аорты усилена. Зондирование сердца позволяет точно определить степень нарушения гемодинамики, что имеет важное значение в определении показаний к операции. Ретроградная аортография дает возможность выявить патогномичный признак — регургитацию контрастного вещества из восходящей аорты в полость левого желудочка. По интенсивности струи регургитации различают четыре степени недостаточности клапана.

Дифференциальный диагноз следует проводить с группой врожденных пороков сердца со сбросом крови из аорты в желудочки сердца или легочную артерию и комбинированными приобретенными пороками сердца.

Лечение только хирургическое. Показание к операции возникает с момента субъективных проявлений порока. В настоящее время выполняется единственный тип операции — протезирование клапана.

Приобретенные пороки трехстворчатого клапана

Пороки клапана правого атриоventрикулярного отверстия возникают вследствие перенесенного ревматического вальвулита и обычно встречаются в сочетании с пороками митрального и аортального клапанов.

Стеноз правого атриоventрикулярного отверстия (трикуспидальный стеноз) вызывается сужением в области комиссур утолщенных и деформированных створок клапана. Уменьшение диаметра отверстия создает препятствие на пути поступления крови из предсердия в правый желудочек. Правое предсердие увеличивается, стенка его «ипертрофируется». Повы-

шение работы предсердия является основным механизмом компенсации нарушения гемодинамики. Систолическое давление в нем возрастает. Но возможности предсердия невелики, и очень рано появляются признаки застоя крови в венозной системе большого круга кровообращения.

Диагноз. Распознавание порока — сложная задача из-за того, что клинические признаки заболевания, как правило, «перекрываются» отчетливо проявляющимися симптомами сочетающихся с ним пороков митрального или аортального клапана. Наиболее убедительными внешними признаками порока служат специфический «застойный» цианоз кожных покровов, набухание и систолическая пульсация шейных вен, увеличение печени, асцит. Характерно и увеличение сердца вправо за счет значительной дилатации правого предсердия.

Аускультативная картина порока в связи с наличием проводных шумов с митрального клапана малоинформативна. Однако в большинстве случаев справа у основания мечевидного отростка определяется усиленный I тон и нежный самостоятельный диастолический шум, который усиливается на вдохе.

Наиболее важным ЭКГ-признаком порока служит перегрузка правого предсердия. Рентгенологически значительно увеличена тень сердца преимущественно за счет правого предсердия. Дуга легочной артерии не увеличена. Наблюдается глубокая пульсация правого предсердия и верхней полой вены.

При зондировании сердца, помимо увеличения систолического давления в правом предсердии, можно выявить наиболее патогномичный признак порока — возрастание диастолического градиента между правым предсердием и желудочком свыше 5 мм рт. ст.

Лечение только хирургическое. Операцию комиссуротомии под контролем зрения выполняют в условиях искусственного кровообращения. Адекватное устранение стеноза с одновременной коррекцией всех сопутствующих пороков обеспечивает удовлетворительные результаты.

Недостаточность трехстворчатого клапана, так же как и стеноз, как правило, встречается в сочетании с пороками других клапанов сердца. По морфологической природе выделяют две формы порока — функциональную, или относительную, и органическую недостаточность. При относительной недостаточности нарушение замыкательной функции клапана возникает вторично в результате дилатации атриоventрикулярного кольца и обычно встречается при длительном существовании митрального порока. Органическая недостаточность — результат ревмокардита и характеризуется деструкцией самого клапанного аппарата. Поражение клапана приводит к тому, что во время систолы часть крови из правого желудочка вновь возвращается в предсердие, в котором повышается давление, возникает застой крови, уменьшается минутный выброс сердца.

Диагностика. Кожные покровы имеют застойную синюшную окраску. Расширены и отчетливо пульсируют вены на шее. Иногда определяется и пульсация увеличенной печени. При аускультации у основания грудины выслушивается самостоятельный систолический шум. Рентгенологическое исследование выявляет значительное увеличение размеров сердечной тени. Наиболее специфическим признаком может служить систолическая пульсация расширенного правого предсердия.

Лечение хирургическое. Операцию выполняют под контролем зрения в условиях искусственного кровообращения. При относительной недостаточности производят анулопластику. В случаях органической недостаточности пораженный клапан удаляют и на его место имплантируют протез.

Ишемическая болезнь и другие заболевания сердца

Ишемическая болезнь сердца (ИБС) (синоним: коронарная болезнь сердца) представляет собой острое или хроническое заболевание, возникающее вследствие уменьшения или прекращения кровоснабжения миокарда в связи с поражением в системе коронарных артерий. Это определение ВОЗ (1969) отражает основной механизм развития ИБС — несоответствие между потребностью миокарда в кислороде и возможностью доставки его через коронарные артерии.

Классификация (ВОЗ). Выделены следующие основные формы ишемической болезни сердца: 1) острый инфаркт миокарда; 2) другие острые и подострые формы; 3) хроническая форма. Стенокардия как основной симптом заболевания в свою очередь подразделяется на стабильную и нестабильную.

Стабильная стенокардия представлена двумя основными формами: а) стенокардия напряжения; б) стенокардия покоя и напряжения. Появление приступов стенокардии покоя указывает на ухудшение течения заболевания, свидетельствуя о недостаточной доставке кислорода миокарду в условиях покоя. *Нестабильная стенокардия* занимает промежуточное положение между хронической ИБС и острым инфарктом миокарда. Характерная особенность этой формы — нестабильность коронарного кровообращения по клиническим и ЭКГ-признакам с преходящими ишемическими изменениями. У 20—40% больных нестабильная стенокардия трансформируется в инфаркт миокарда.

Частота ИБС приобрела за последние десятилетия характер эпидемического заболевания в большинстве стран мира, а смертность от нее занимает первое место среди всех остальных причин. В США от ИБС и ее осложнений ежегодно умирает более 600000 человек. Распространенность болезни, как и смертность, особенно велики среди мужчин в возрасте от 45 до 65 лет; у женщин заболевание начинается на 10—15 лет

позднее, чем у мужчин. Наиболее частая причина смерти — инфаркт миокарда и его осложнения.

Этиология и патогенез. ИБС, как правило, развивается при стенозирующем атеросклерозе коронарных артерий. У 92—94% больных на вскрытии обнаружены атеросклеротические изменения коронарных артерий, а результаты прижизненной селективной коронарографии показывают, что сужения разной степени выявляются у 85% больных с клинической картиной заболевания. Развитие атеросклероза в венечных артериях имеет те же закономерности, что и в других отделах сосудистой системы. Начальные атеросклеротические изменения появляются уже в возрасте 15—20 лет, а в 40—45 лет они бывают значительно выражены, причем у $\frac{3}{4}$ больных наблюдается сужение только одной коронарной артерии более чем на 75% просвета. Особенности атеросклеротического поражения венечных артерий являются: 1) локализация в области проксимальных отделов крупных, субэпикардially расположенных ветвей коронарных артерий; 2) сегментарный характер поражения сосуда на протяжении 1—5 см; 3) сохранение удовлетворительной или хорошей проходимости сосуда дистальнее зоны поражения.

Этиологическими факторами ИБС могут служить различные патологические процессы: эмболия тромботическими массами, расслаивающаяся аневризма аорты со сдавлением устьев коронарных артерий. Все эти разнообразные по своей природе патологические процессы и в первую очередь атеросклероз вызывают нарушение кровотока по венечным артериям и лежат в основе патогенеза заболевания.

Патологическая анатомия. *Венечные артерии* претерпевают изменения, характерные для различных стадий развития атеросклеротического процесса: от субинтимальных липидных отложений до резко суживающих просвет сосуда бляшек и тромбоза с полной окклюзией сосуда. По частоте поражения на первом месте стоит передняя нисходящая артерия, на втором — правая коронарная артерия, на третьем — огибающая ветвь левой коронарной артерии и далее следует ствол левой коронарной артерии. У 75% больных наблюдается множественное атеросклеротическое поражение венечных артерий. Проходимость русла коронарных артерий дистальнее сужения сохранена в 88% наблюдений, но при множественных поражениях анатомические условия для реконструктивных операций на всех измененных коронарных артериях имеются только в 30% случаев. Причина этого — неравномерность распространения и развития атеросклероза по ходу сосуда в дистальном направлении. При диабете и выраженной гипертонии дистальные отделы коронарных артерий чаще бывают поражены атеросклерозом.

Миокард претерпевает морфологические изменения в зависимости от формы и стадии

ИБС. В острых стадиях инфаркта миокарда наблюдаются очаги некроза различных размеров, постепенно замещающиеся рубцовой тканью с развитием постинфарктного кардиосклероза. Осложнениями острого инфаркта являются: разрыв межжелудочковой перегородки и образование ее дефекта; разрыв наружной стенки левого желудочка с кровотечением в перикард и тампонадой; некроз папиллярной мышцы, ведущий к недостаточности митрального клапана; аневризма левого желудочка. Кардиосклероз может развиваться без предшествующего инфаркта вследствие нарушения кровоснабжения миокарда при резко выраженном сужении венечных артерий сердца — атеросклеротический кардиосклероз. Наряду с процессами склероза и фиброза миокарда наблюдается компенсаторная гипертрофия миокарда.

Патология физиология ишемии миокарда. Сердце снабжается кровью правой и левой венечными артериями. Кровоток по этим сосудам составляет в среднем 80 мл/мин на 100 г вещества миокарда. Основные особенности миокардиального кровотока и метаболизма: 1) большая часть крови поступает в миокард во время диастолы; 2) внутримyoкардиальное давление во время систолы наиболее высоко в субэндокардиальных слоях левого желудочка, а диаметр перфорирующего миокарда сосуда мал, что увеличивает сопротивление кровотоку; 3) в норме мышца сердца экстрагирует 75 % кислорода, и дальнейшее увеличение поступления кислорода может быть достигнуто только за счет роста коронарного кровотока, чему препятствует стеноз венечной артерий при атеросклерозе. Необходимость увеличения потребления кислорода определяется многочисленными факторами: физическая нагрузка, стресс, тахикардия, тонус миокарда и др. При отсутствии возможности обеспечить поступление достаточного количества крови развивается дисбаланс и возникает ишемия миокарда.

Сужение венечной артерии играет роль в уменьшении кровотока в том случае, когда оно достигает 75 % просвета и более. В этих условиях всякое повышение потребности в увеличении кровотока, как, например, физическая нагрузка, не может быть реализовано и следствием является ишемия миокарда.

В клинических условиях время перехода обратимых ишемических изменений в инфаркт варьирует в широких пределах, что зависит от многих факторов: а) быстроты развития окклюзии; б) наличия компенсаторных механизмов, главным из которых является коллатеральное кровообращение. В норме в миокарде существует сеть коллатералей, однако кровотоки в них невелики, а ретроградное давление составляет 15 мм рт. ст. По мере снижения антеградного кровотока в коронарной артерии вследствие медленно нарастающего стеноза возрастает градиент давления, увеличивается ретроградный кровоток и диаметр коллатералей, которые могут обеспечи-

вать на должном уровне кровоснабжение ишемизированных областей миокарда. Различают внутрисистемные, т. е. в пределах бассейна одной артерии, и межсистемные коллатерали. Последние обеспечивают переток из системы левой венечной артерии в правую или обратно. При быстрой окклюзии (тромбоз, спазм, эмболия коронарной артерии) коллатерали функционально недостаточны и не могут защитить миокард от ишемического некроза — развития инфаркта миокарда.

Диагностика. Основное клиническое проявление ИБС — болевой синдром — *стенокардия* (грудная жаба). Типичная ангинозная боль возникает в виде приступов, локализуется за грудиной, чаще в верхней ее трети, реже в нижней трети или подложечной области. Боль возникает после нагрузки, длится 3—5 мин и проходит в покое. Наиболее диагностически достоверна реакция на прием нитроглицерина: обычно через 1—2 мин боль стихает или проходит. Могут иметь место и менее типичные проявления стенокардии в виде дискомфорта в груди, ощущения нехватки воздуха, тахикардии, нарушений ритма и чувства страха. Характерна иррадиация боли в одну или обе верхние конечности, под лопатку, в шею.

При прогрессировании атеросклеротического процесса в венечных артериях приступы стенокардии возникают в покое, ночью, при перемене положения тела, во время и после еды. По тяжести клинических проявлений — частоте и выраженности приступов стенокардии — можно судить о степени поражения коронарного русла.

Клиническое течение стенокардии волнообразно. Периоды относительно стабильного состояния могут меняться переходом в более тяжелую форму — нестабильную стенокардию. Диагностическими критериями нестабильной стенокардии служат следующие признаки: 1) резкое обострение привычной стенокардии, возникновение приступов продолжительностью 15—20 мин при отсутствии провоцирующих факторов; 2) возникновение приступов длительностью 15—20 мин и больше у лиц, не страдавших ранее стенокардией; 3) слабо выраженный эффект или его отсутствие от применения нитроглицерина; для купирования приступа приходится прибегать к наркотикам или нейролептанальгетикам; 4) преходящая ишемия миокарда по ЭКГ-признакам; депрессия сегмента ST, инверсия зубца T, но отсутствие патологического зубца Q; 5) нормальный или слегка повышенный уровень ферментов в крови, отсутствие лейкоцитоза и увеличения СОЭ.

Выделены следующие группы больных с нестабильной стенокардией: а) впервые возникшая — от нескольких дней до 3 мес; б) стенокардия после перенесенного инфаркта миокарда как в остром, так и в подостром периоде; в) нестабильная стенокардия на фоне хронического течения (лечения); г) предынфарктная стенокардия (состояние угрожающего инфаркта миокарда).

Стенокардия типа Прингметала — вариантная форма, для которой характерны приступы боли в покое, часто ночью, и отсутствие приступов в ответ на нагрузку. Приступы стенокардии Прингметала обусловлены тяжелым спазмом венечных артерий и часто сопровождаются признаками субэпикардального повреждения миокарда по данным ЭКГ.

Инфаркт миокарда — проявление острого расстройства коронарного кровообращения с некрозом зоны миокарда разной локализации. Клинические проявления складываются из ряда симптомов: острая продолжительная боль за грудиной; нарушения ритма; изменения гемодинамики и симптомы сердечной недостаточности.

Кардиогенный шок при инфаркте миокарда представляет одну из острых форм недостаточности кровообращения, обусловленную поражением значительной массы миокарда и дополнительными факторами, к которым относятся нарушение ритма, периферические сосудистые реакции, снижение органного кровотока в печени, почках, головном мозге. Основные клинические симптомы шока: снижение систолического АД до 80 мм рт. ст.; бледность и похолодание кожных покровов; олигурия менее 20 мл/ч или анурия; заторможенность и спутанность сознания.

Сердечная недостаточность является частым клиническим симптомом ИБС. При острых формах ИБС сердечная недостаточность, преимущественно левожелудочковая, начинается как кардиальная астма, отек легких. При хронических формах ИБС недостаточность кровообращения нарастает постепенно вследствие крупноочагового кардиосклероза, постинфарктной аневризмы левого желудочка, постинфарктной митральной недостаточности. При постинфарктном дефекте межжелудочковой перегородки *быстро* нарастающая недостаточность кровообращения — основной симптом.

При неосложненных формах ИБС стенокардия является основным симптомом, и данные физикального исследования чрезвычайно скудны: осмотр, аускультация, пальпация не выявляют каких-либо отклонений от нормы. Во время приступа может возникнуть патологический III тон. Систолический шум указывает на дисфункцию папиллярной мышцы, нередко он выслушивается при кардиосклерозе. Грубый систолический шум, возникший в первые дни острого инфаркта миокарда, является следствием постинфарктной митральной недостаточности или разрыва межжелудочковой перегородки. Для последнего характерен шум с эпицентром у правого края грудины, тогда как шум митральной недостаточности проводится в подмышечную впадину слева. В целом при объективном исследовании больного необходимо обращать внимание на уровень АД, нарушения ритма, наличие шума над сердцем и крупными сосудами. Все эти данные позволяют составить представление о признаках атеросклероза вообще и поражении сердца.

На ЭКГ в покое — недостаточность коронарного кровообращения при различных (Юрмах ИБС. нарушения ритма и проводимости, повреждения и некрозы миокарда. Вместе с тем у многих больных ЭКГ в покое может быть нормальной. Электрокардиография в условиях физической нагрузки (велозргометрия) выявляет коронарную недостаточность в связи с отсутствием необходимого коронарного резерва. Критериями положительной пробы с нагрузкой считают подъем интервала *ST* в стандартных отведениях более чем на 1 мм, а в грудных отведениях — более чем на 2 мм.

Рентгенологическое исследование при ИБС не выявляет каких-либо специальных симптомов. Оно важно для диагностики аневризмы сердца и сердечной недостаточности как проявления осложнений ИБС (застой в малом круге, расширение полостей сердца, отек легких).

Селективная коронарография является наиболее точным методом топической диагностики атеросклеротического поражения венечных артерий сердца, позволяя определить степень сужения и его локализацию, состояние периферического русла венечных артерий и состояние коллатерального кровообращения.

Селективная коронарография показана как заключительная диагностическая процедура при отборе больных с ИБС на операцию. Кроме того, она показана больным с подозрением на врожденную аномалию венечных артерий сердца, при постинфарктной аневризме левого желудочка или другом осложнении инфаркта — дефекте межжелудочковой перегородки. Особенно необходима коронарография при подозрении на стеноз ствола левой коронарной артерии. У больных ИБС, перенесших фибрилляцию сердца, коронарография необходима для выяснения причин этого осложнения. В целом коронарография важна для выбора метода лечения больного ИБС с тяжелой клинической картиной и при недостаточной эффективности медикаментозного лечения.

Левую вентрикулографию производят одновременно с *коронарографией*. Она позволяет оценить конгратильную функцию по качественному и количественному анализу вентрикулограммы. Комплексная оценка данных коронарографии и вентрикулографии необходима для установления точных показаний к хирургическому лечению.

Радионуклидное исследование коронарного кровотока и перфузии миокарда (сканирование на гамма-камере, нуклидная вентрикулография) позволяет оценить степень нарушения кровоснабжения миокарда, его функциональное состояние, уточнить показания к операции и определить затем ее эффективность.

Лечение. Выбор метода лечения основан на тщательной оценке каждого больного, выяснении тяжести поражения коронарного русла и эффективности медикаментозного лечения, а также знании прогноза естествен-

ного течения заболевания. Медикаментозное лечение включает комплекс препаратов: нитроглицерин, нитраты пролонгированного действия, Р-блокаторы и антагонисты кальция. Необходимо нормализовать АД, снизить массу тела, отказаться от курения.

Основным методом хирургического лечения различных форм ИБС является прямая реваскуляризация миокарда: маммарокоронарный анастомоз и аутовенозное аортокоронарное шунтирование. Оба вида реваскуляризации миокарда имеют определенные преимущества и ограничения. Поэтому выбор метода основан на опыте и зависит от того, сколько пораженных венечных артерий необходимо шунтировать.

При множественном шунтировании 3—4 артерий используют аутовену. Возможно комбинированное вмешательство с применением маммарокоронарного анастомоза и венозного аортокоронарного шунта.

Показания к операции при хронической ИБС определяют, оценивая тяжесть стенокардии и ее устойчивость к медикаментозному лечению; степень и локализацию сужения венечных артерий; сократительную функцию миокарда.

Стенокардия покоя и напряжения, устойчивая к медикаментозному лечению, является основным клиническим показанием к операции. Объективным критерием тяжести стенокардии служит положительная проба и низкая толерантность к физической нагрузке (менее 400 кгм/мин). Поражение коронарного русла с сужением артерии на 75 % и более является анатомическим фактором, определяющим необходимость реваскуляризации миокарда. Последняя показана в том случае, если миокард в зоне пораженной артерии жизнеспособен и не замещен обширным трансмуральным рубцом. Ишемическая дисфункция миокарда служит показанием к операции.

Сужение ствола левой коронарной артерии на 70%, поражение трех венечных артерий является наиболее важным показанием к операции, так как смертность этих больных при естественном течении выше, чем при хирургическом.

Противопоказания к операции общие — сопутствующие тяжелые заболевания легких, печени, почек, головного мозга, постоянное АД выше 180/100 мм рт. ст. Возраст старше 70 лет не является противопоказанием при общем хорошем состоянии больного. При избыточной массе тела (более 90 кг) с применением соответствующей диеты можно добиться снижения массы тела и затем выполнить операцию. Местные противопоказания: поражение дистальных отделов коронарных артерий, диаметр венечных артерий менее 1,5 мм, снижение фракции выброса левого желудочка менее 0,30, если оно не вызвано аневризмой или постинфарктным пороком митрального клапана, дефектом межжелудочковой перегородки.

Прогноз. Исчезновение стенокардии после операции наступает у 70% и у 15-20%

больных наблюдается значительное улучшение. Реваскуляризация миокарда приводит к увеличению толерантности к физической нагрузке, улучшает качество жизни. У 40% больных улучшается сократительная функция миокарда. Хорошие результаты операции связаны с функцией шунтов. Ранняя проходимость шунтов составляет 75—85%, а проходимость трансплантата из внутренней грудной артерии еще выше — 90%. С течением времени количество проходимых шунтов снижается ежегодно на 2—3% вследствие прогрессирования атеросклеротического процесса или в результате фиброза интимы шунта.

Аневризма сердца. Классификация. Различают врожденные и приобретенные аневризмы сердца. Развитие врожденных аневризм пока еще не нашло своего объяснения. Скорее всего речь идет об образовании дивертикулов правого или левого желудочков, о чем свидетельствуют казуистические описания подобных наблюдений. Приобретенные аневризмы сердца бывают посттравматическими и постинфарктными. Первые встречаются редко. В связи с широким применением операций на сердце описано развитие аневризмы левого желудочка в отдаленном послеоперационном периоде. Такие аневризмы называют ятрогенными, они обусловлены истончением и выпячиванием рубца в области разреза миокарда.

Частота. До настоящего времени истинная частота постинфарктных аневризм сердца не установлена. Это объясняется отсутствием единого определения патологии. Полагают, что аневризма сердца наблюдается у 5—20% больных, перенесших инфаркт миокарда. По данным патологоанатомического исследования, частота аневризм сердца колеблется от 1,8 до 3,17% по отношению к общему числу вскрытий. У мужчин аневризма сердца возникает в 2—3 раза чаще, чем у женщин. Чаще всего аневризма сердца встречается в возрасте от 40 до 60 лет, т. е. в возрасте, наиболее часто поражаемом атеросклерозом, тромбозом венечных артерий и инфарктом миокарда.

Патогенез. Основная роль в развитии аневризмы принадлежит обширному трансмуральному инфаркту, который при организации превращается в тонкий рубец. Чем больше зона инфаркта, тем обширнее рубцовая поверхность. Под влиянием внутрижелудочкового давления рубец постепенно выпячивается; так образуется аневризма. Развитию аневризмы способствуют некоторые дополнительные факторы. Так, физическая нагрузка в остром периоде инфаркта увеличивает возможность развития аневризмы. У лиц с повышенным артериальным давлением при инфаркте миокарда чаще отмечается образование аневризм.

Образование аневризмы возможно как в остром периоде инфаркта, так и в отдаленном периоде, через несколько месяцев. В первом случае речь идет о так называемой острой аневризме, которая образуется еще в стадии миомалякши, во втором случае — о развитии

аневризмы в области сформировавшегося, но еще не окрепшего фиброзного рубца.

Патологическая анатомия. При макроскопическом исследовании можно отчетливо выявить три формы аневризмы сердца: а) диффузную аневризму; б) мешковидную аневризму и в) расслаивающую аневризму. Диффузная аневризма характеризуется выпячиванием участка рубцовой ткани, постепенно переходящей в зону миокарда нормального вида. Мешковидная аневризма отличается наличием «шейки», которая, постепенно расширяясь, превращается в большую мешковидную полость. Расслаивающая аневризма образуется вследствие надрыва эндокарда и формирования полости в толще миокарда под эпикардом. Если происходит разрыв всей толщи стенки желудочка и кровь вытекает в ограниченную спайками * полость перикарда, образуется ложная аневризма. Часто выявляются множественные аневризмы, а в редких случаях образуются дочерние аневризмы из стенки аневризматического мешка (аневризма в аневризме).

Локализация аневризмы во всех наблюдениях соответствует области перенесенного инфаркта. В 70% случаев аневризма располагается по передней, переднебоковой стенке левого желудочка или в области верхушки. Доминирующая локализация аневризмы в этой области соответствует частоте поражения атеросклерозом и тромбозом передней межжелудочковой артерии и огибающей ветви левой коронарной артерии с развитием обширных трансмуральных инфарктов в бассейне окклюзированных сосудов.

Тромбоз полости аневризматического мешка наблюдается в 40% случаев, но мелкие пристеночные тромбы встречаются гораздо чаще. Степень организации тромба неодинакова. Более поверхностные пласты представлены свежими тромбами.

Гистологическая структура стенки аневризматического мешка зависит от тяжести и глубины предшествующего инфаркта. Различают мышечные, фиброзно-мышечные и фиброзные аневризмы. Нередко выявляются очаги кальциноза в старых больших аневризмах. В стенке мешка, как правило, выявляются воспалительные изменения — тромбоэндокардит. Сохранившийся миокард левого желудочка гипертрофирован вследствие большой функциональной нагрузки. В дальнейшем развиваются выраженные дистрофические изменения в мышечных волокнах левого желудочка.

Патофизиология. Нормальные сокращения стенок левого желудочка осуществляются синхронно во всех точках внутренней поверхности во время систолы. Синхронность и последовательность сокращения мышцы левого желудочка обеспечивают максимально эффективный выброс при минимальных энергетических расходах. Такое состояние сократимости миокарда называется *синергией*. При аневризме сердца вследствие замещения мышечной ткани рубцом или при нарушениях кровоснабжения какой-то зоны миокарда этот

нормальный механизм нарушается. Для обозначения такого рода нарушений используют термин *асинергия*. Для аневризмы сердца наиболее характерны две формы асинергии — акинезия (отсутствие сокращений участка стенки левого желудочка) и дискинезия (парадоксальная пульсация). При наличии аневризмы левого желудочка эффективность сокращений зависит от двух факторов: а) размера и локализации аневризмы; б) функции сохранившегося миокарда вне зоны аневризмы. В свою очередь функция миокарда зависит от выраженности атеросклеротического поражения венечных артерий.

Диагностика. Почти все больные с аневризмой сердца отмечают один или несколько перенесенных инфарктов миокарда. Важны сведения о течении ближайшего постинфарктного периода. Затяжная лихорадка, длительно сохраняющаяся увеличенная СОЭ, лейкоцитоз и особенно перенесенные эмболии с большой вероятностью указывают на возможность постинфарктной аневризмы.

Развитию инфаркта миокарда у больных молодого возраста предшествуют нередко физические нагрузки. Жалобы больных разнообразны, но, несмотря на их вариабельность, поддаются систематизации.

Типичную стенокардию покоя и напряжения отмечают у 60% больных. Жалобы на постоянную тупую боль в области сердца, различные неприятные ощущения, не связанные с нагрузкой, предъявляют большинство больных. Между размерами аневризмы и выраженностью стенокардии прямой корреляции нет. Скорее наоборот: при небольших аневризмах больные чаще отмечают стенокардию как основную жалобу, а при больших мешковидных аневризмах на первый план выступают симптомы сердечной недостаточности.

Основная жалоба при сердечной недостаточности — одышка при небольшой физической нагрузке. Значительно позднее присоединяются отеки, увеличение печени. Аритмии отмечают у 30% больных.

Основное значение при осмотре имеет усиленная пульсация верхушки сердца и слабое наполнение пульса на лучевой артерии. Парадоксальная пульсация в прекардиальной области является патогномоничным симптомом аневризмы сердца при локализации ее в области верхушки или передней стенки левого желудочка. Аневризмы задней стенки не вызывают парадоксальной пульсации. Следует определять парадоксальную пульсацию в положении больного на спине и на левом боку. При повороте на левый бок сердце несколько приближается к грудной стенке и пульсация становится более ощутимой. Феномен парадоксальной пульсации в прекардиальной области обусловлен выпячиванием аневризмы в период систолы — систолической экспансией аневризмы.

Перкуссия и аускультация не дают сколь угодно важных сведений для диагностики. Систолический шум у больных с аневризмой сердца хотя и обнаруживается довольно часто,

но является результатом относительной недостаточности митрального клапана или следствием дисфункции клапанов в связи с поражением папиллярных мышц.

Рентгенологическое исследование играет большую роль в диагностике аневризмы сердца. Увеличение размеров сердца и особенно изменения контуров левого желудочка в прямой проекции дают представление о форме и размерах аневризмы, хотя кардиомегалия может служить лишь косвенным доказательством ее существования. Симптом парадоксальной пульсации по контуру левого желудочка может быть обнаружен при рентгеноскопии.

Для мешковидной аневризмы левого желудочка характерны деформация левого контура и его смещение в сторону, появление «горба» или удлинение дуги левого желудочка, появление симптома зарубок, т. е. западение контура у краев выпячивания. Иногда тень сердца приобретает четырехугольную форму. Часто на снимках выявляются плевроперикардиальные спайки. Отмечаются признаки венозного застоя в легком и увеличение левого предсердия. Расширение или выбухание дуги легочной артерии является признаком развившейся легочной гипертензии.

Рентгенокимография позволяет обнаружить немые зоны различной протяженности и смещение фаз кимографических зубцов. Электrokимография выявляет парадоксальную пульсацию, для которой характерен подъем кривой в систоле, и дает возможность оценить функциональное состояние миокарда левого желудочка. Патогномоничных для аневризмы сердца изменений ЭКГ нет, а все изменения отражают в основном картину перенесенного инфаркта. Локализацию аневризмы и ее возникновение в связи с окклюзирующим поражением венечных артерий наиболее точно определяют при коронарографии.

Для топической диагностики аневризмы левого желудочка, ее размеров, оценки сократительной функции миокарда имеет решающее значение вентрикулография. С ее помощью можно диагностировать также тромбоз полости аневризматического мешка.

Лечение. Плохой прогноз и отсутствие эффективных методов лечения больных постинфарктной аневризмой сердца позволили за последние годы расширить показания к хирургическому лечению путем иссечения аневризмы. Принципиально используют два метода: резекцию аневризмы с ушиванием стенки левого желудочка; резекцию аневризмы и прямую реваскуляризацию миокарда путем аортокоронарного шунтирования.

Сроки оперативного лечения аневризмы сердца от момента перенесенного инфаркта миокарда широко варьируют. Ряд авторов считают, что операция показана через 3—6 мес, когда наступает организация рубца. Необходимо четко разграничить три периода течения постинфарктной аневризмы сердца, когда могут возникнуть показания к хирургическому лечению: а) острая аневризма; б) подострая аневризма; в) хроническая аневризма. При

острой аневризме операция показана в связи с угрозой разрыва и быстро прогрессирующей сердечной недостаточностью. При подострой аневризме операция показана в связи с нарастающей сердечной недостаточностью и при развитии тромбоэмболических осложнений. При хронической аневризме операцию производят для предотвращения развития сердечной недостаточности и для реваскуляризации миокарда.

Сдавливающий перикардит — приобретенное заболевание, сопровождающееся заращением полости сердечной сорочки и сдавливанием сердца фиброзным или известковым панцирем. Причинами перикардита, как правило, является туберкулез, стрепто- или стафилококковая инфекция, ревматизм. Вследствие плотного спаяния перикарда с эпикардом сердце заключено в плотную фиброзную капсулу. На отдельных участках или на значительном протяжении ее отмечается отложение извести.

Патология физиология. Нарушение гемодинамики связаны с тем, что окружающий сердце панцирь ограничивает объем диастолического расслабления сердца и затрудняет венозный возврат крови. Вследствие этого уменьшается сердечный выброс и развиваются застойные явления в большом, а впоследствии и в малом круге кровообращения.

Диагностика. Обычно заболевание развивается медленно и в начальных стадиях проявляется неспецифическими симптомами повышенной утомляемости. Затем появляется одышка, отеки ног, асцит. При осмотре отмечается акроцианоз, набухание шейных вен и чрезмерное развитие подкожных вен туловища. Пульс пониженного наполнения. Артериальное давление нормальное или несколько снижено, с маленькой пульсовой амплитудой. Венозное давление значительно повышено. У всех больных отмечается значительное увеличение печени, нередко выявляется экссудат в плевральных полостях. Сердце значительно увеличено. При аускультации сердечные тоны приглушены и едва прослушиваются.

ЭКГ-изменения проявляются в резком снижении вольтажа, смещении интервала ST. Зубцы T в стандартных отведениях отрицательные. При рентгенологическом исследовании выявляется увеличение размеров сердечной тени и отсутствие дифференциации талии и всех дуг сердца. Пульсация контуров сердца резко снижена. При наличии обызвествления по контурам сердечной тени видны скобообразные тени. Важное диагностическое значение имеют результаты рентгенокимографического исследования.

Дифференциальный диагноз должен проводиться со всеми видами миокардиопатий, инфекционными заболеваниями миокарда, циррозом печени.

Лечение. Единственно эффективным методом лечения является операция — перикардэктомия.

Прогноз. Непосредственные и отдаленные результаты операции вполне благоприятны.

Опухоли сердца и перикарда

Опухолевые поражения сердца бывают доброкачественными и злокачественными (первичными и метастатическими). Первичные опухоли встречаются крайне редко, диагностируются преимущественно посмертно, составляя 0,0017—0,28% всех вскрытий.

Доброкачественные опухоли. *Миксома* — наиболее часто встречающаяся первичная опухоль сердца. Наблюдается преимущественно в возрасте 30—60 лет, в 2—3 раза чаще у женщин, чем у мужчин. Этиология не установлена. Имеются сообщения о вирусной природе миксома (вирус Коксаки В-4); не исключают также аутосомно-доминантный тип наследования. Миксома развивается из эмбриональной мезенхимной ткани с последующей ее дегенерацией. Основной структурный элемент опухоли — кислый мукополисахарид. Миксома имеет тело и ножку, располагается в полостях сердца, не выходя за пределы субэндокардиального слоя миокарда.

Миксома левого предсердия (МЛП) встречается у 75% больных. Как правило, исходит из межпредсердной перегородки в области овального окна. У 12% больных протекает бессимптомно. Нарушения внутрисердечной гемодинамики при значительном увеличении размеров опухоли и при смещении ее в отверстие митрального клапана проявляются клинической картиной функционального митрального стеноза. Характерные аускультативные симптомы: прогон или мезодиастолический шум без пресистолического усиления, усиливающийся в вертикальном положении тела; слитный, усиленный первый тон; ранний тон в начале диастолы («шлепок опухоли»); шум трения эндокарда. Иногда выслушивается систолический шум, обусловленный митральной регургитацией.

Ведущую роль в диагностике МЛП играет двухмерная эхокардиография методом М-сканирования. В ряде наблюдений информативны ангиокардиография, скинтиграфия миокарда, компьютерная томография. Данные электрокардиографии и рентгенографии неспецифичны.

Патогномоничными для МЛП являются эмболии большого круга кровообращения с преимущественным поражением сосудов головного мозга. Характерен также «иаранеопластический синдром» (субфебрильная температура, лейкоцитоз, увеличение СОЭ, гипергаммаглобулинемия, гипохромная анемия, нарастание титров антистрептолизина-О и антистрептогалактонидазы).

Миксома правого предсердия (МПП) наблюдается у 25% больных. Проявляется клинической картиной изолированного трикуспидального стеноза. Доминирующие синдромы — быстро прогрессирующая правожелудочковая недостаточность, рефрактерная к медикаментозному лечению, и атипично протекающая эмболия легочной артерии. При электрокардиографии выявляются признаки перегруз-

ки правого предсердия без гипертрофии правого желудочка. Наиболее информативный метод диагностики — ангиокардиография.

Миксома желудочков сердца обычно множественные, характеризуются клинической картиной стеноза легочной артерии (миксома правого желудочка) и субаортального стеноза (миксома левого желудочка). Для МЛЖ, кроме того, патогномоничны системные эмболии большого круга кровообращения. Ведущий диагностический метод — скоростная двухпроекционная киноангиография.

Рабдомиома встречается крайне редко, преимущественно у детей до 1 года. Локализуется в миокарде левого желудочка. Представлена множественными узлами. Ведущий метод диагностики — ангиокардиография. Более 50% больных погибают в течение первого года жизни в результате прогрессирующих нарушений гемодинамики, нарастающей сердечной недостаточности.

Фиброма — соединительнотканная опухоль, исходящая из субэндотелиального слоя клапанов сердца; обычно солитарная, не достигающая больших размеров. Проявляется симптоматикой субаортального стеноза, клапанного или инфундибулярного стеноза легочной артерии. Наиболее информативны в диагностике эхография и ангиокардиография.

Казуистически редко встречаются такие доброкачественные опухоли, как *липома*, *гемангиома*, *нейрофиброма*.

Лечение первичных доброкачественных опухолей сердца оперативное. Хирургическое вмешательство выполняют с использованием АИК или гипотермии. Операция заключается в иссечении опухоли в пределах здоровых тканей во избежание рецидива. При переходе опухоли на створки клапанов показана резекция их с последующей коррекцией или протезированием.

Злокачественные опухоли. *Первичная саркома* составляет 25% всех опухолей сердца. Встречается в любом возрасте. Мужчин поражает в 3 раза чаще. Локализуется преимущественно в правых отделах сердца. Характеризуется быстрым инвазивным ростом, часто метастазирует в средостение, легкие, позвоночник. Клинические признаки саркомы сердца — боль в грудной клетке, быстро прогрессирующая сердечная недостаточность, кардиомегалия, гемоперикард, синдром верхней полой вены. В подавляющем большинстве случаев саркомы сердца оказываются неоперабельными ввиду множественности опухолевых узлов и генерализации процесса. Рентгенотерапия и химиотерапия неэффективны. Единичные успешные операции удаления саркомы диктуют необходимость разработки подобных вмешательств.

Мезотелиома — редко встречающаяся опухоль. Характеризуется избирательным поражением проводящей системы сердца, что проявляется атриовентрикулярной блокадой, приступами Адамса—Стокса—Морганьи, фибрилляцией желудочков; смерть наступает внезапно. Особенности локализации опухоли

делают невозможным оперативное лечение. В случае прижизненной диагностики проводят лучевое лечение и химиотерапию.

Гемангиоэндотелиома протекает с клинической картиной стеноза легочной артерии. Диагностируется ангиокардиографически. Лечение оперативное.

Вторичные (метастатические) опухоли сердца характерны для карцином бронхиального дерева, рака молочной железы, меланомы. В зависимости от локализации и размеров протекают с клинической картиной перикардита, нарушений ритма, поражения клапанного аппарата, системных и легочных эмболии. Ведущие методы топической диагностики — эхография и ангиокардиография. Лечение симптоматическое (рентгенотерапия, повторные пункции перикарда, химиотерапия).

Опухоли перикарда. К доброкачественным относятся фибромы, липомы, ангиомы, тератомы, дермоидные кисты. В большинстве случаев они являются находкой патологоанатомического исследования. Клинически проявляются симптомами экссудативного, а затем констриктивного перикардита, гемоперикарда. В случае прижизненной диагностики изолированной опухоли перикарда показано оперативное лечение.

Первичные злокачественные опухоли перикарда (мезотелиомы и саркомы) обычно не достигают больших размеров, часто дают метастазы в средостение и легкие. Протекают по типу панцирного сердца с симптомами сдавления миокарда и крупных сосудов. Диагноз верифицируется цитологическим исследованием пунктата сердечной сорочки. Лечение заключается в раннем удалении опухоли с резекцией перикарда. При неоперабельных опухолях проводят симптоматическое лечение (повторный перикардицентез, лучевая терапия).

Паразитарные заболевания сердца и перикарда

Эхинококки! сердца встречается у 0,5—2% больных при генерализованной форме заболевания. Зародыши эхинококка (сколексы) могут проникать в сердце двумя путями —

из венозной крови через эндокард правых отделов сердца и при прорыве эхинококковой кисты легкого в легочную вену. В сердце чаще паразитирует гадатидозная форма эхинококка. Сколекс в миокарде развивается в зрелую гадатидную кисту. Период созревания кисты длится 1—5 лет и протекает латентно. Встречаются как солитарные, так и множественные кисты размером 3—9 см. Исходы зрелой кисты — разрыв и/или кальцификация с гибелью паразита.

Неосложненные гадатидные кисты протекают бессимптомно. При значительном увеличении кисты появляются признаки объемного процесса в миокарде (боль в грудной клетке, аритмия, симптомы застойной сердечной недостаточности, приступы Адамса — Стокса — Морганьи). Ведущие диагностические методы — рентгенография, эхокардиография и специфические серологические реакции (реакция Казони и непрямо́й гемагглютинации). Характерной для эхинококкоза сердца является эмболия легочной артерии и сосудов большого круга кровообращения дочерними кистами или детритом основной кисты.

Наиболее опасное осложнение гадатидной кисты сердца — ее разрыв. При прорыве кисты в полость сердца быстро развивается картина анафилактического шока вследствие сенсibilизации организма белком паразита. Прорыв кисты в полость перикарда приводит к острой тампонаде сердца или при небольших размерах кисты к развитию экссудативного, а в последующем констриктивного перикардита.

Лечение эхинококкоза сердца оперативное. Прогноз при удалении неосложненной изолированной гадатидной кисты благоприятный. При разрыве кисты проводят интенсивную десенсибилизирующую и противошоковую терапию, перикардицентез.

Цистицеркоз сердца встречается крайне редко при генерализованной форме заболевания. Множественные сколексо́держающие кисты паразита, как правило, не повреждают миокард и протекают бессимптомно. Для цистицеркоза сердца характерна инкапсуляция кисты в полости эндокарда с последующей резорбцией или кальцификацией. Редкое осложнение заболевания — застойная сердечная недостаточность.

Глава XI

ПИЩЕВОД

Общие вопросы диагностики

Симптоматика. Наиболее общие и часто встречающиеся симптомы заболеваний пищевода — дисфагия, боль за грудиной, гиперсали-

вация, регургитация, осиплость голоса, похудание, слабость, кровотечение, анемия.

Дисфагия в зависимости от характера заболевания бывает различной интенсивности, и появление этого симптома при опухо-

лях пищевода зависит от ряда причин — локализации опухоли и особенностей роста (эндофитная или экзофитная), воспалительных изменений слизистой оболочки пищевода. При таких заболеваниях, как кардиоспазм (или ахалазия), дисфагия парадоксальная, твердая пища свободно проходит по пищеводу, а жидкая задерживается. В ряде случаев дисфагия может быть обусловлена сдавливанием пищевода извне.

Боль за грудиной чаще возникает при воспалительных заболеваниях (рефлюкс-эзофагит при недостаточности кардии), при кардиоспазме, злокачественных новообразованиях III—IV стадии. *Гиперсаливация* характерна для рака пищевода, кардиоспазма и рефлюкс-эзофагита. *Регургитация* типична для всех заболеваний пищевода при его непроходимости, а также при недостаточности кардии. Осиплость голоса, похудание и слабость чаще встречаются в случае поздних стадий злокачественных новообразований, при полной непроходимости пищевода на почве ожоговой или пептической стриктуры пищевода.

Данные объективного исследования при заболеваниях пищевода скудны, что зависит от анатомического расположения органа. Наружному осмотру доступна шейная часть пищевода и только при некоторых заболеваниях. При фарингоэзофагеальном дивертикуле на боковой поверхности шеи (чаще слева) можно прощупать опухолевидное выпячивание, которое при надавливании исчезает, при этом может быть слышен булькающий или урчащий шум (эвакуация содержимого мешка дивертикула в просвет пищевода). При раке пищевода любой локализации в запущенных стадиях на шее могут пальпироваться увеличенные лимфатические узлы (метастаз Вирхова).

Диагностические методы. *Рентгенологическое исследование* играет основную роль в диагностике заболеваний пищевода. При исследовании обращают внимание на проходимость пищевода для контрастной массы, наличие сужения или расширения его просвета, ровность контуров, наличие дефектов наполнения или ниш, состояние слизистой оболочки. Изучают перистальтику, обращая внимание на выявление «немых» зон, ригидности стенок. Обнаруженные изменения документируют снимками в разных проекциях. Полезную информацию дает рентгенокинематография. Фильм можно подвергнуть покадровой расшифровке и выявить минимальные изменения.

Рентгенологическое исследование при ожоговых стриктурах пищевода следует начинать с использования жидкой бариевой взвеси или водорастворимых контрастных веществ. Такое исследование четко определяет протяженность стриктуры, ее конфигурацию, наличие или отсутствие осложнений в виде пищеводно-медиастинальных, пищеводно-плевральных или пищеводно-респираторных сви-

шей. При полных стриктурах, когда во время рентгенологического исследования контрастное вещество вовсе не проходит ниже уровня стриктуры, а для выбора метода хирургического лечения необходимо знать нижнюю границу стриктуры, выполняют так называемую *ретроградную эзофагографию*. Это исследование возможно при наличии у больного гастростомы. Через гастростому вводят эзофагоскоп со специальным устройством для нагнетания воздуха (может быть использован детский ректоскоп). После осмотра кардии и терминального отрезка пищевода через тубус эзофагоскопа в пищевод вводят резиновый зонд, через который с помощью шприца Жане нагнетают контрастное вещество. Одновременно больному дают контрастное вещество; таким образом, пищевод контрастируется выше и ниже сужения (рис. 50). На снимках можно четко видеть протяженность и форму стриктуры.

Задача рентгенологического исследования при врожденных и приобретенных свищах — не только выявление самого свища, но, главное, — определение причины, вызвавшей возникновение свища. Исследование лучше прово-

Рис. 50. Ретроградная эзофагография.

дить с водорастворимым контрастным веществом и в различных положениях больного. При наличии широких свищей диагноз нетруден, так как уже при первом глотке контрастное вещество выполняет свищ (рис. 51). Однако необходимо установить ход самого свища, орган, с которым он сообщается, и т. д. В случаях пищеводно-респираторных свищей при наличии отчетливой клинической картины, когда рентгенологически свищ не выявляется, следует провести комбинированное эндоскопическое исследование (грахеобронхоскопия и эзофагоскопия) в условиях рентгеновского кабинета.

Эндоскопическое исследование. Эзофагоскопия абсолютно показана при подозрении на рак пищевода для подтверждения диагноза и получения данных гистологического исследования с помощью биопсии. Последнее особенно важно для решения вопроса о лучевом лечении. В начальных формах рака пищевода при эзофагоскопии может быть виден лишь плотный белесоватый бугорок (экзофитная форма), а при подслизистом раке — ригидный участок стенки пищевода, определяемый надавливанием на стенку концом жесткого эндоскопа. При последующих стадиях развития видны белесоватые и розоватые массы опухоли нередко в виде «цветной капусты». В случае язвенной формы или скирры вокруг опухоли имеется выраженное воспаление слизистой оболочки пищевода; при рез-




Рис. 51. Рентгенограмма при эзофагоbronхиальном свище.

ком сужении пищевода не всегда удается видеть опухоль и взять кусочек опухоли для гистологического исследования. Эзофагоскопия, помимо биопсии, позволяет выполнить цитологическое исследование, которое имеет немаловажное значение в диагностике рака пищевода. Эзофагоскопия показана также всем больным, у которых на основании клинической картины и данных рентгенологического исследования заподозрена доброкачественная опухоль. Эзофагоскопия позволяет определить характер опухоли, ее протяженность, выявить другие заболевания, не диагностированные рентгенологическим исследованием.

При интрамуральных опухолях видно выпячивание слизистой оболочки над опухолью; слизистая оболочка сглажена, бледновата, но при локальном эзофагите в области опухоли может быть умеренная отечность и гиперемия слизистой оболочки. Необходимо подчеркнуть, что биопсия показана лишь при внутрипросветных опухолях, а при интрамуральных опухолях, когда слизистая оболочка над опухолью не изменена, биопсию производить не следует, так как после биопсии выполнить щадящую операцию (энуклеацию опухоли), не вскрыв слизистую оболочку, невозможно.

Цели эндоскопического исследования при ожоговых стриктурах пищевода: изучение супрастенотического участка пищевода (эзофагит, характер рубцовых изменений), что имеет огромное значение для выбора метода реконструктивной операции; выявление карманов (дивертикулов); исключение злокачественного новообразования. Кроме того, в ряде случаев при бужировании стриктуры, если проводник и буж не удастся провести под контролем рентгенологического исследования, возникает необходимость в бужировании под контролем эзофагоскопии.

Эзофагоскопия при кардиоспазме показана при малейшем сомнении в диагнозе, а также в случае, если при рентгенологическом исследовании подозревается сочетание кардиоспазма с новообразованием. Следует подчеркнуть, что во время эзофагоскопии кардию пройти не удастся лишь в случае органических изменений пищевода (рак, пептическая стриктура).

Эндоскопическое исследование при дивертикулах пищевода показано при подозрении на свищ, злокачественную опухоль, полип, для уточнения возможного кровотечения из дивертикула, для выявления дивертикулита и изъязвления. При фарингоэзофагеальных дивертикулах эзофагоскопию следует проводить в исключительных случаях и с особой осторожностью, так как анатомическое расположение этих дивертикулов приводит нередко к их перфорации вследствие введения эзофагоскопа не в просвет пищевода, а в шейку дивертикула.

Свищи пищевода требуют зачастую комбинированного эндоскопического исследования. Если пищеводно-респираторный свищ при выраженной клинической картине не выяв-

ляется рентгенологическими методами исследования, то показана эндоскопия. Исследование следует проводить в рентгеновском кабинете. Сначала нужно выполнить эзофагоскопию. При обнаружении устья свища в него вводят катетер, через который с помощью шприца вводят контрастное вещество и производят серию рентгеновских снимков. Если таким способом контрастировать свищ не удастся, то следует выполнить трахеобронхоскопию. Если при этом будет обнаружено устье свища, то повторяют контрастирование так же, как и при эзофагоскопии, но уже со стороны трахеи или бронха.

Эзофаготрахеобронхоскопия имеет диагностическое значение для уточнения состояния исследуемых органов, что важно во время хирургического вмешательства.

Эзофагоманометрия имеет большое диагностическое значение при таких заболеваниях пищевода, как рефлюкс-эзофагит, кардиоспазм, дивертикулы пищевода. При эзофагоманометрии определяется даже минимальный желудочно-пищеводный рефлюкс. В диагностике кардиоспазма эзофагоманометрия имеет важное значение, ибо с ее помощью удается точно определить стадию заболевания, записывая давление на уровне кардии и в различных отделах пищевода. Кроме того, эзофагоманометрия помогает наметить наиболее рациональное лечение, план которого может зависеть от градиента давления в кардии.

Методы оперативных вмешательств

Оперативные доступы. Для доступа к шейному отделу пищевода оптимальным является разрез по переднему краю левой грудноключично-сосцевидной мышцы. Положение больного при этом на спине с валиком, подложенным под плечи, голова повернута вправо. Доступ к грудному отделу пищевода — трансплевральный, при этом разрезы выполняют, как правило, межреберные без резекции ребер. Положение больного на операционном столе на боку с валиком на уровне нижнегрудных позвонков, рука отведена и фиксирована на подлокотнике. Для подхода к верхнегрудной и средней части пищевода используют правостороннюю торакотомию в пятом или шестом межреберье, что обусловлено топографо-анатомическими взаимоотношениями пищевода с другими органами средостения. При подходе к пищеводу справа возникает необходимость лишь в перевязке и пересечении *v. azugos*, тогда как слева нужно мобилизовать дугу аорты, что бывает сопряжено с известными техническими трудностями.

Оптимальным разрезом при операциях на нижней трети грудного отдела пищевода является левосторонняя торакотомия в седьмом межреберье с пересечением реберной дуги. Доступ к абдоминальному отделу пищевода осуществляют срединной лапаротомией от

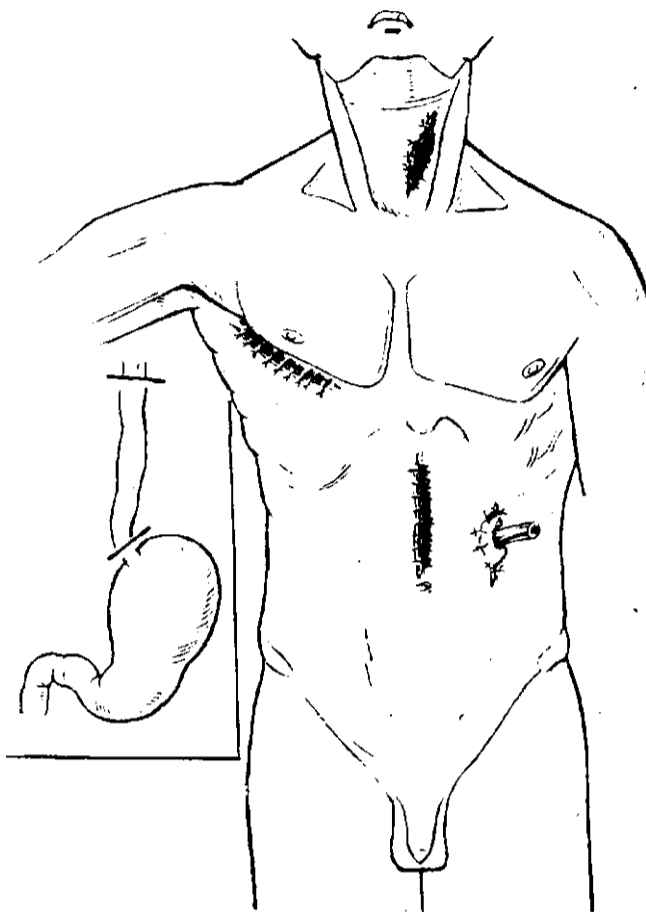


Рис. 52. Операция Добромыслова — Торрека.

мечевидного отростка до середины расстояния между пупком и лоном. В ряде случаев при брахиморфном типе телосложения может быть применен косой разрез по Петровскому параллельно левой реберной дуге с пересечением левой прямой мышцы живота и частичным рассечением правой.

Основные оперативные вмешательства. Экстирпацию пищевода по Добромыслову — Торреку (рис. 52) выполняют через правую плевральную полость. После торакотомии перевязывают и пересекать непарную вену, пересекают медиастинальную плевру и выделяют весь грудной отдел пищевода из средостения. Затем пересекают пищевод ближе к кардии, прошивают сшивающим аппаратом или обвивным кеттуттовым швом через все слои пищевода, накладывают кисетный шов на мышечную оболочку пищевода, в который погружают первый ряд швов. Пересекают пищевод в верхнегрудной части, удаляют пищевод. Плевральную полость зашивают с оставленным дренажем в восьмом межреберье, больного укладывают на спину с запрокинутой назад и вправо головой, производят шейную медиасгинотомию, выделяют шейный отдел пищевода и извлекают культю из грудной полости. На уровне I—II ребра рассекают в поперечном направлении кожу и подкожную

клетчатку, тупым путем создают тоннель, протягивают через тоннель культю пищевода и формируют эзофагостому. Затем накладывают гастростому.

Резекция пищевода с одномоментным наложением эзофагогастроанастомоза по Петровскому показана при локализации процесса в нижнегрудной части пищевода и в кардии. После левосторонней торакотомии отсекают легочную связку, рассекают средостение до пищеводного отверстия диафрагмы, пересекают левую ножку диафрагмы и рассекают диафрагму. После резекции пищевода (или кардии) накладывают эзофагогастроанастомоз.

Резекцию пищевода по Льюису (рис. 53) выполняют комбинированным оперативным доступом. После срединной лапаротомии мобилизуют желудок, производят сагиттальную диафрагмотомию и зашивают брюшную полость наглухо. Поворачивают больного на левый бок, выполняют торакотомию, мобилизуют грудной отдел пищевода, извлекают в плевральную полость желудок, пищевод отсекают у кардии и отверстие в желудке ушивают. Резецировав необходимый отрезок пищевода, накладывают эзофагогастроанастомоз с помощью двухрядного узлового шва.

Операция при доброкачественных интрамуральных опухолях должна носить органосохраняющий характер. После торакотомии и медиастинотомии частично выделяют пищевод из средостения, истонченную мышечную оболочку пищевода рассекают над опухолью и тупым путем сдвигают мышечные волокна с опухоли. Опухоль удаляют, накладывают отдельные швы на мышечную оболочку. Для укрепления стенки пищевода в зависимости от локализации опухоли используют стенку желудка, лоскут диафрагмы по Петровскому, медиастинальную плевру, легкие, мышцы шеи.

Внутрипросветные опухоли удаляют эндоскопическим путем, однако если это невоз-

можно, то пищевод рассекают над опухолью в продольном направлении, удаляют опухоль, стенку пищевода зашивают двухрядным швом. Для укрепления мышечной оболочки пищевода используют те же способы, что и при интрамуральных опухолях.

Дивертикулэктомию выполняют в зависимости от локализации дивертикула из шейного или трансплеврального доступа. После выделения мешка дивертикула на шейку накладывают зажим, прошивают под зажимом непрерывным матрацным кетгутовым швом все слои пищевода, затем отсекают дивертикул, снимают зажим и той же нитью накладывают непрерывный обвивной шов. Накладывают узловое швы на мышечную оболочку пищевода. Стенку пищевода укрепляют так же, как и при интрамуральных доброкачественных опухолях. Небольшие дивертикулы, если их размеры не превышают половины диаметра пищевода, можно не удалять, а лишь инвагинировать в просвет пищевода (операция Жирара).

Операции при пищевод но-респираторных свищах. Радикальной операцией является отсечение свища от пищевода и трахеи (или бронха) и ушивание устьев свища. Швы пищевода должны быть дополнительно укреплены или диафрагмальным лоскутом по Петровскому, или плеврой, или желудком и, наконец, кивитальной мышцей (на шее).

Операции при ожоговых стриктурах пищевода. Выбор операции зависит от характера ожоговой стриктуры, и, главным образом, от ее протяженности. При коротких стриктурах (1,5—2 см) возможны наиболее простые операции: 1) иссечение стриктуры с наложением эзофаго-эзофагоанастомоза; 2) рассечение стриктуры в продольном направлении и сшивание затем в поперечном; 3) обходной эзофаго-эзофагоанастомоз при нависании стенки растянутого пищевода над стриктурой. В случае сегментарной стриктуры выполняют операции типа шунтирования

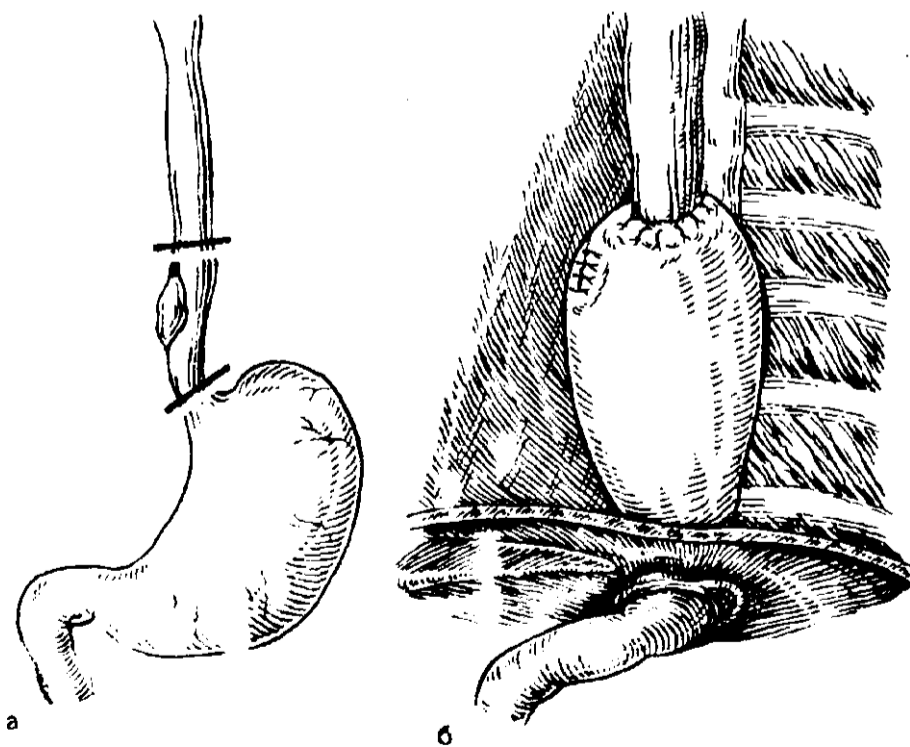


Рис. 53. Резекция пищевода по Льюису.

а — границы резекции органов; б — законченный вид операции.

пищевода, когда сегмент тонкой или толстой кишки на длинной сосудистой ножке анастомозируют с пищеводом выше и ниже стриктуры.

Протяженные стриктуры требуют тотальной пластики пищевода с предгрудинным, за грудиным или внутриплевральным расположением трансплантата. Толстокишечный трансплантат имеет преимущества перед тонкокишечным из-за возможности создания трансплантата достаточной длины и более надежного кровоснабжения.

Бескровные операции. Бужирование пищевода показано всем больным с доброкачественными рубцовыми стриктурами, за исключением стриктур, осложненных свищами (пищеводно-медиастинальные, пищеводно-респираторные). Существуют следующие способы бужирования: 1) через рот вслепую; 2) за нитку через рот или ретроградно; 3) под контролем эзофагоскопа; 4) по нитке; 5) по металлической струне - проводнику.

Наиболее рациональным является бужирование рентгенконтрастными полыми бужами по струне-проводнику. Бужирование проводят в рентгеновском кабинете. Перед первым бужированием больному дают выпить глоток жидкой бариевой взвеси или водорастворимого контрастного вещества для ориентации и определения хода и конфигурации стриктуры. Под контролем рентгеновского просвечивания осторожно вводят струну-проводник, снабженную на конце специальной пружинкой, которая, не травмируя стенку пищевода, проникает через извилистые ходы стриктуры. Затем подбирают буж определенного диаметра и вводят по струне в пищевод. Если буж проходит через суженное место свободно, то его сменяют на больший диаметр. Рентгенологический контроль способствует уменьшению осложнений, позволяет провести форсированное бужирование стриктур пищевода.

Бужирование под контролем эзофагоскопа и при общем обезболивании проводят при сложном эксцентричном входе в стриктуру, а также у больных с лабильной психикой, которым не представляется возможным провести струну-проводник под местной анестезией. Что касается других видов бужирования, перечисленных выше, то они значительно сложнее, не всегда выполнимы и таят в себе опасность тяжелых осложнений (перфорация стенки пищевода).

Кардиодилатация металлическим дилатором Штарка опасна, дает ряд тяжелых осложнений и поэтому в настоящее время применяется редко. Наиболее щадящим и безопасным методом является кардиодилатация пневматическим расширителем (рис. 54). При выраженном расширении пищевода перед дилатацией необходимо промывание пищевода (значительный застой пищевых масс). Кардиодилататор вводят под рентгенотелевизионным контролем под местным обезболиванием чева (как правило, при первом сеансе). Повторные манипуляции удается проводить без обезболивания. Если кардиодилататор прове-

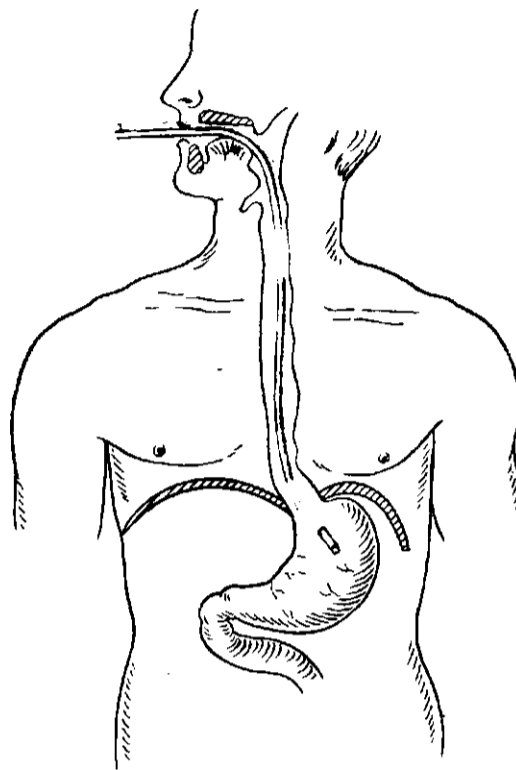


Рис. 54. Кардиопневмодилатация.

сти через кардию не удастся, то используют струну-проводник (как при бужировании), по которой вводят расширитель. Раздувающийся баллон дилатора, имеющий форму «гантели», устанавливают таким образом, чтобы «талая» баллона располагалась в области кардии. Первые сеансы кардиодилатации проводят баллоном диаметром 25 мм и под давлением от 180 до 240 мм рт. ст. При последующих сеансах сменяют дилаторы, увеличивая диаметр баллона (35 и 45 мм) и давление в нем до 300 мм рт. ст.

Повреждения, инородные тела, свищи пищевода

Повреждения пищевода могут быть вследствие огнестрельных ранений, ранений холодным оружием, пролежней при попадании в просвет инородных тел, ятрогенные (травма во время операций на органах средостения, при бужировании стриктур, кардиодилатации, эзофагоскопии). Изолированные ранения шейного отдела пищевода встречаются исключительно редко.

Диагностика. В основе лежит ряд признаков, главные из них — появление в кожной ране слюны, боль при глотании, развитие подкожной эмфиземы на шее, признаки гнойного медиастинита. Рентгенологическое исследование с помощью водорастворимого контрастного вещества уточняет диагноз ранения пищевода.

Лечение в раннем периоде после ранения преследует цель ушивания раны, для чего обнажают пищевод в области его повреждения, иссекают края и накладывают швы (кегутувый через все слои и шелковые или из полимерного материала на мышечную оболочку). Полностью исключается питание через рот, при этом вводят назогастральный зонд или накладывают гастростому. При невозможности ушить рану *пищевода накладывают гастростому* и заживление раны пищевода происходит по типу вторичного натяжения. Дренируют средостение.

Инородные тела пищевода могут локализоваться на любом уровне, однако чаще всего они встречаются в верхней трети грудного отдела пищевода. При острых инородных телах возможна так называемая ранняя перфорация, а при больших инородных телах без острых углов развивается некроз стенки и ее прободение вследствие пролежней.

Диагностика. Симптомы проявляются, как правило, вскоре после попадания инородного тела в пищевод: боль в момент глотания или постоянная, дисфагия, слюнотечение, иногда кашель и удушье. Многоосевое рентгенологическое исследование рентгеноконтрастных инородных тел позволяет уточнить диагноз и определить их расположение. Более сложно диагностировать такие инородные тела, как рыба кость, проглоченное сухожилие и т. п. Эзофагоскопия показана во всех случаях, при этом надо проявлять особую осторожность и деликатность, ибо грубые манипуляции могут привести к повреждению стенки пищевода.

Лечение заключается в удалении инородного тела с помощью эзофагоскопа. Набор специальных щипцов позволяет выбрать наиболее удобные для удаления того или иного инородного тела. Если эзофагоскопию выполняют жестким эндоскопом, то в зависимости от величины инородного тела его удаляют или через тубус эзофагоскопа, или при извлечении аппарата. Особая осторожность необходима при прохождении крикофарингеальной области, где наиболее часто возникает повреждение стенки пищевода. После удаления инородного тела необходимо наблюдение за больным в течение 7—14 дней, а первые 3—4 дня исключают питание через рот.

Хирургическое лечение показано при осложнениях (чаще прободение пищевода), а также при неудачных попытках удаления инородного тела эндоскопическим методом. Хирургический доступ зависит от локализации инородного тела (чаще шейный, редко чреплевральный и еще реже чрезбрюшинный). Операция заключается в эзофаготомии, удалении инородного тела и ушивании рассеченной сменки пищевода.

Приобретенные свищи следует различать по этиологическому признаку: 1) свищи вследствие распадающейся рака пищевода; 2) травматические; 3) инфекционные и 4) ятрогенные. И в зависимости от того, куда открываются свищи, они подразделяются следующим

образом: 1) наружные, 2) свищи с органами дыхания (трахеей, бронхами), 3) средостением. Наружные свищи в шейном отделе пищевода открываются непосредственно на шее, а в грудном отделе — на грудной клетке (эзофагоплевроторакальные).

Свищи при раке встречаются наиболее часто и возникают вследствие прорастания злокачественного новообразования пищевода в трахею, бронхи или средостение, а значительно реже подобного рода свищи могут возникнуть из-за прорастания рака трахеи, бронха или средостения в пищевод.

Травматические свищи чаще образуются при инородных телах пищевода, трахеи или бронхов, вследствие ранения шейного отдела пищевода или проникающего ранения грудной клетки. Разрыв пищевода может наблюдаться при тяжелых ушибах и сдавлении грудной клетки.

Ятрогенные свищи по сути дела являются также травматическими, но их выделяют особо, так как они связаны с манипуляциями на пищеводе или оперативными вмешательствами. К ним относятся: эзофагоскопия, удаление инородных тел, бужирование, кардиодилатация, недостаточность швов после эзофаготомии, резекции пищевода, травма пищевода при операциях на органах дыхания.

Диагностика. Клиническая картина зависит от этиологии и характера свища. При наличии свища с трахеей при первом же глотке жидкости возникает кашель. Если свищ сообщается с бронхом, то кашель, нередко приступообразный и мучительный, возникает несколько позже. В случае широкого и короткого свищевого хода в дыхательные пути попадает не только жидкая, но и твердая пища, которая выделяется во время кашля. При свищах на почве злокачественного новообразования налицо все признаки, присущие опухолям в запущенной стадии заболевания.

Пищеводно-респираторные свищи осложняются воспалительно-деструктивными процессами (трахеиты, бронхиты, хронические пневмонии, бронхоэктазы, абсцессы легких и др.).

Яркость проявления заболевания зависит от диаметра и длины свища. При длинных и узких свищах клиническая картина менее выражена, а при широких и коротких — более ярко. Пищеводно-медиастинальные свищи протекают с болью за грудиной, дисфагией, периодически возникает лихорадка.

Диагностика наружных свищей не представляет больших трудностей. Больному дают выпить раствор метиленового синего, который выделяется через свищ. Более точный диагноз ставят с помощью фистулографии.

Рентгенологическое исследование производят с целью выявления свища и определения того заболевания, которое вызвало этот свищ. Если при наличии выраженной клинической картины рентгенологическое исследование не дает четкого представления и при этом не удается контрастировать свищевой ход, то прибегают к эндоскопии (эзофагоско-

пия и трахеобронхоскопия) в рентгеновском кабинете. Обнаружив при эндоскопии устье свища, подводят к нему металлический или пластмассовый катетер, по которому вводят в свищ водорастворимое контрастное вещество, и, сделав серию снимков, получают четкое изображение свища.

Лечение также зависит от характера свища. При свищах на почве злокачественного новообразования исключительно редко удается выполнить операцию Добромыслова — Торрека. Как правило, накладывают гастростому. Нередко гастростомы необходима как первый этап радикальной операции для исключения питания больного через рот и санации органов дыхания. Радикальная операция заключается в иссечении свища и ушивании стенки пищевода, трахеи или бронха.

Швы пищевода следует укрепить диафрагмопластикой по Петровскому или мышцей (на шее), плеврой, стенкой желудка. При наличии тяжелых осложнений со стороны легких во время операции нередко возникает необходимость в сегментарной резекции легкого, лобэктомии или пульмонэктомии.

Ожоги пищевода

Ожоги пищевода возникают вследствие случайно проглоченных концентрированных кислот и щелочей. Иногда прием этих веществ бывает с суицидальной целью. Выделяют четыре периода ожогов пищевода: 1) острый (до 2 нед с момента ожога), при котором развиваются некрозы в стенке пищевода; 2) период мнимого благополучия (2—3 нед), когда происходит отторжение некротических тканей; 3) период формирования рубцового сужения (с 3—4-й недели) — развитие грануляции и эпителизации; 4) период сформировавшейся стриктуры (от 2 до 6 мес).

Патологическая анатомия. Степень морфологических изменений зависит непосредственно от концентрации едкого вещества. При большой их концентрации поражаются все слои пищевода, включая и мышечную оболочку. При этом развиваются массивные некрозы, затем — грануляционная ткань и процесс заканчивается выраженными фиброзными изменениями, приводящими к стриктурам пищевода. Стриктуры по протяженности бывают короткими (до 3 см) и длинными (более 3 см), захватывающими нередко пищевод на всем протяжении (тотальное поражение).

Диагностика. Клиническая картина в остром периоде представляет собой симптомы шока, острого отравления, сопровождающиеся рвотой, болью, резко выраженной дисфагией. При ожоге гортани и голосовых связок возможно развитие асфиксии. При глубоком некрозе может возникнуть перфорация пищевода (медиастинит) или желудка (перитонит).

В поздние сроки клиническая картина зависит от степени рубцовой стриктуры и основ-

ным симптомом является дисфагия. После острых клинических проявлений ожога пищевода наступает так называемый период мнимого благополучия, когда восстанавливается проходимость пищевода. Но спустя 3—4 нед постепенно нарастает дисфагия, которая может дойти до степени полной непроходимости пищевода. При этом развиваются регургитация, усиленная саливация, пищеводная рвота, эзофагит. Диагноз обычно не представляет затруднений и устанавливается на основании типичного анамнеза, данных рентгенологического и эндоскопического исследований.

Лечение ожоговых стриктур может быть консервативное (бужирование) и хирургическое. Бужирование является основным методом лечения и дает у подавляющего большинства больных стойкие положительные результаты (более 90%). Бужирование показано всем больным, если через стриктуру удается провести металлическую струну. Противопоказанием к бужированию является наличие свищей пищевода. Хирургическое лечение показано при полных стриктурах пищевода, при невозможности бужирования или, наконец, в тех случаях, когда консервативное лечение не дает стойкого эффекта. Операция показана также при наличии свищей пищевода.

Воспалительные заболевания пищевода

Эзофагиты вследствие ожога пищевода, инфекционных заболеваний. При некоторых инфекционных болезнях (дифтерия, тиф, скарлатина, сепсис и др.) развивается катаральный эзофагит. Происходит слущивание эпителия, гиперемия и набухание слизистой оболочки пищевода. В редких случаях при тяжелых инфекционных заболеваниях развивается гангренозный эзофагит, для которого характерны гнойная инфильтрация подслизистого слоя пищевода или абсцедирование. Прогноз при гангренозном эзофагите, как правило, плохой.

Эзофагит при ожоговой стриктуре наиболее выражен на участке пищевода выше стриктуры, т. е. в области супрастенотического расширения, где, как правило, наблюдается застой пищевых масс, на почве чего развивается воспалительный процесс. При ожоговой стриктуре нередко наступает вторичное укорочение пищевода. При этом возникает недостаточность кардии, и, несмотря на проводимое лечение, эзофагит вследствие желудочно-пищеводного рефлюкса периодически обостряется.

Диагностика. Жалобы на боль при глотании, дисфагию, жажду, ощущение инородного тела в просвете пищевода. Диагноз ставят на основании перечисленных жалоб и по данным эзофагоскопии.

Лечение — щадящая диета (слизистая) с применением растительного масла. Главное

лечение должно быть направлено на основное инфекционное заболевание.

Эзофагит вследствие желудочно-пищеводного рефлюкса (рефлюкс-эзофагит) развивается при недостаточности кардии. Чаще всего рефлюкс-эзофагит возникает при скользящих грыжах пищеводного отверстия диафрагмы (см. главу VIII) и служит главным клиническим проявлением этих грыж.

Диагностика. Клиническая картина при рефлюкс-эзофагите складывается из множества признаков, из которых наиболее частыми и характерными являются следующие: 1) боль в загрудинном пространстве и на уровне мечевидного отростка. Боль чаще имеет четкую связь с приемом пищи, усиливается в горизонтальном положении больного, при физической работе в наклонном положении; 2) изжога, являющаяся главным симптомом недостаточности кардии, может быть от умеренно выраженной до «невыносимой»; 3) отрыжка и срыгивание появляются чаще после еды и также в положении лежа, при наклонах туловища; 4) дисфагия носит интермиттирующий характер и связана со спазмом надкардиального отдела пищевода или чаще с развитием пептической стриктуры; 5) кровотечение возникает из изъязвленной слизистой оболочки пищевода и по степени может быть от скрытого до профузного.

Диагноз устанавливают на основании жалоб, анамнеза, данных рентгенологического и эндоскопического исследований. Среди специальных методов исследования следует отметить эзофагоманометрию.

Лечение рефлюкс-эзофагита консервативными методами заключается главным образом в соблюдении определенного режима, направленного на предотвращение желудочно-пищеводного рефлюкса, что достигается выполнением больными ряда правил: дробный режим питания; последний прием пищи не менее чем за 3 ч до отхода ко сну; сон в положении полусидя; запрещение работать в наклонном положении и др. При высокой кислотности желудочного сока показаны антациды и диета, применяемая при язвенной болезни желудка.

Хирургическое лечение направлено на восстановление клапанной функции кардии и показано больным, у которых консервативное лечение не дает эффекта. Из хирургических вмешательств наибольшее распространение получила фундопликация по Ниссену, которую чаще выполняют из абдоминального доступа.

Дивертикулы пищевода

Классификация. По локализации различают фарингоэзофагеальные, бифуркационные и эпифренальные дивертикулы. Множественные дивертикулы могут быть релаксационными (функциональными) и спаечными. Релаксационные возникают вследствие

нарушения иннервации пищевода и при рентгенологическом исследовании видны в виде выпячивания стенки пищевода, которое исчезает после прохождения глотка. Спаечные дивертикулы возникают как следствие перенесенного медиастинита, т. е. в основе их лежит тракционный механизм. Фарингоэзофагеальные, бифуркационные и эпифренальные дивертикулы по механизму возникновения могут быть пульсионными и тракционными.

Патологическая анатомия. Различают дивертикулы двух родов. В первом случае мешок дивертикула состоит из всех слоев *стенки* пищевода, во втором — лишь из слизистой оболочки и подслизистого слоя. При пульсионном, как, например, при фарингоэзофагеальном, дивертикуле на задней стенке глотки имеется «слабый» участок, называемый треугольником Лаймера — Геккермана, где отсутствуют мышцы. Повышение давления в глотке может привести к появлению дивертикула. Устье подобного дивертикула находится на задней стенке глотки на уровне перстневидного хряща. Бифуркационные дивертикулы локализуются обычно на передней или передне-правой стенке пищевода и чаще состоят из всех слоев стенки пищевода. Эпифренальные дивертикулы чаще бывают на правой стенке, иногда на передней, и расположены на 6—12 см выше кардии. Эпифренальные и фарингоэзофагеальные дивертикулы могут достигь больших размеров (до 15 см в диаметре), тогда как диаметр бифуркационных не превышает 3—4 см.

Диагностика. Клиническая картина зависит главным образом от размеров дивертикула. В начальных стадиях заболевания может быть лишь неопределенный дискомфорт — неприятные ощущения при глотании, чувство «царапанья» или «застревания» пищи при глотании. По мере увеличения мешка дивертикула клиническая картина становится более выраженной, появляются типичные симптомы. Один из основных признаков фарингоэзофагеального дивертикула — дисфагия, связанная с попаданием пищевых масс в мешок дивертикула и сдавлением пищевода.

Если дивертикул больших размеров, то могут быть боль за грудиной, набухание вен шеи и другие признаки, характерные для опухоли средостения. Нередко наблюдается регургитация пищевых масс из мешка дивертикула в полость рта, что бывает особенно выражено в положении больного лежа. Регургитация во сне может привести к аспирационной пневмонии, трахеобронхиту и другим легочным осложнениям. Из осложнений следует отметить дивертикулит, который может привести к изъязвлению, перфорации, кровотечению и медиастиниту.

При больших фарингоэзофагеальных дивертикулах в области шеи (чаще в левой ее половине) можно видеть эластичное опухолевидное образование, которое при надавливании может исчезнуть, при этом нередко бывает слышен характерный шум, связанный с опорожнением мешка дивертикула. При увеличе-

ним размеров дивертикула и развитии дивертикулита возникает сегментарный эзофагит в зоне локализации дивертикула, и тогда могут появиться дисфагия. *боль* в спине, загрудинная боль.

Рентгенологическое исследование позволяет определить локализацию дивертикула — на каком уровне расположен, на какой стенке пищевода, какова шейка. Кроме того, важно выяснить, имеются ли явления дивертикулита, эзофагита, а также исключить наличие полипа или рака в области дивертикула. Рентгенологически диагноз дивертикулита устанавливается на основании изучения рельефа слизистой оболочки (нечеткость контуров) и степени задержки контрастного вещества в мешке дивертикула. Считают, что задержка бариевой взвеси во время исследования до 2 мин является косвенным признаком дивертикулита.

Эндоскопическое исследование рекомендуется проводить только после рентгенологического при подозрении на рак, полип и свищ.

Лечение. При небольших, быстро опорожняющихся дивертикулах без выраженной клинической картины проводят консервативное лечение (диета, исключающая острую, кислую и грубую пищу). При явлениях сегментарного эзофагита показано применение растительного масла перед приемом пищи, после еды — несколько глотков минеральной воды или чая (с целью механического освобождения мешка дивертикула от остатков пищи). Пища не должна быть горячей или очень холодной (спазм пищевода!). В зависимости от локализации дивертикула рекомендуется спать в таком положении, чтобы в мешке дивертикула не задерживалась пища.

Хирургическое лечение показано при осложнениях (дивертикулит, непроходимость пищевода, изъязвление, кровотечение, новообразования и др.).

При дивертикулах в зависимости от размеров мешка выполняют дивертикулэктомию или инвагинацию дивертикула. Последнее вмешательство показано в тех случаях, когда величина дивертикула не более половины диаметра просвета пищевода.

Кардиоспазм (ахалазия кардии)

Этиология и патогенез заболевания до настоящего времени не выяснены окончательно. В старой литературе оно именовалось как «идиопатическое расширение пищевода». В основе заболевания лежит поражение парасимпатического отдела вегетативной нервной системы (ауэрбахово сплетение) и волокон блуждающего нерва. В результате поражения нервно-рефлекторной дуги нарушается рефлекс раскрытия кардии. В настоящее время благодаря тщательному изучению внутрипищеводного давления можно выделить две группы больных. Первая группа больных, у которых определяется высокое

давление в кардии (более 20 мм рт. ст. по сравнению с внутрижелудочным) и усиленная некоординированная, неиропульсиная моторика пищевода. Рефлекс расслабления кардии у них неполноценный или вовсе отсутствует, а иногда в ответ на глоток возникает резкий подъем давления в области нижнего пищеводного сфинктера. У второй группы больных определяется нормальное или значительно сниженное давление в кардии и ослабленная, некоординированная, неиропульсиная моторика пищевода. Рефлекс расслабления нижнего пищеводного сфинктера в ответ на глоток неполноценный.

Современными исследованиями установлено, что основными причинами, приводящими к различным клиническим проявлениям заболевания, служат определенный уровень поражения парасимпатической нервной системы и связанная с этим измененная чувствительность гладкой мускулатуры нижнего пищеводного сфинктера и гладкой мускулатуры пищевода к основному гормональному регулятору гастрину.

Следует также иметь в виду тот факт, что нарушение рефлекса раскрытия кардии (ахалазия) и нарушение моторики пищевода — два параллельных процесса, идущих одновременно.

Рис. 55. Кардиоспазм II—III стадий.

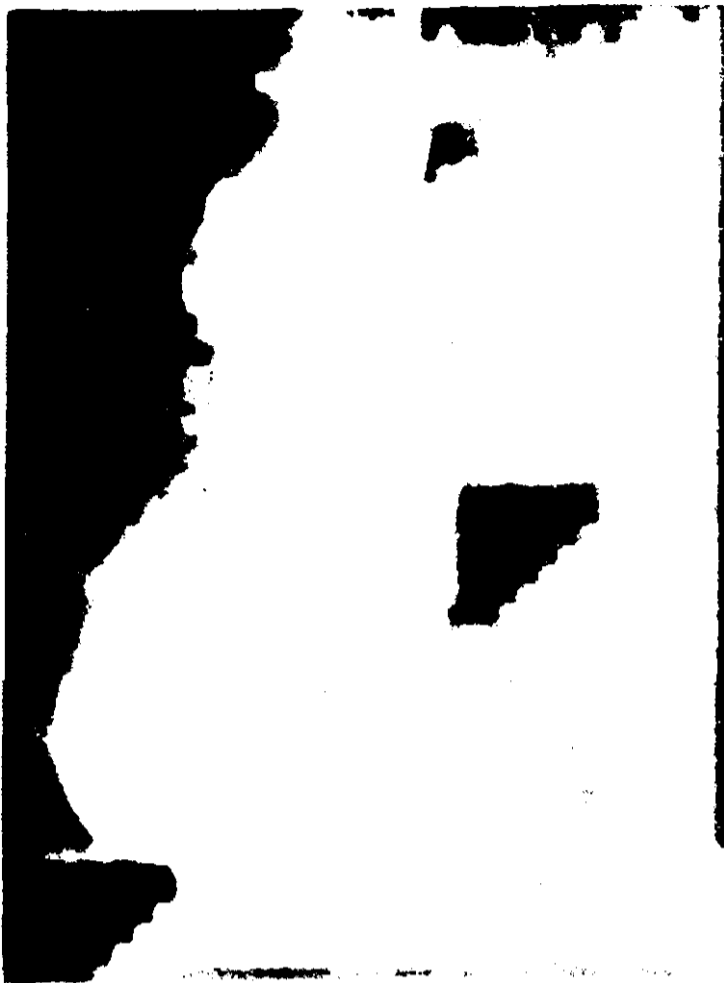


Рис. 56. Кардиоспазм IV стадии.

Патологическая анатомия зависит от стадии заболевания. При более поздних стадиях пищевод резко расширен (до 15—18 см в диаметре), но участок физиологической кардии, расположенный на уровне 3—4 см терминального отдела пищевода, не расширен (так называемый узкий сегмент). Стенка пищевода над узким сегментом гипертрофирована за счет мышечного слоя, определяется выраженное воспаление, связанное с застойным эзофагитом. В далеко зашедших случаях пищевод, резко расширяясь, превращается в мешок с дряблыми, атоничными стенками.

Диагностика. Клиническая картина зависит от стадии заболевания, по классификации Б. В. Петровского различают 4 стадии. При изучении анамнеза нередко выявляются указания на психическую травму. Больные предъявляют жалобы на дисфагию иногда парадоксального характера (задерживается жидкая пища, а твердая проходит свободно). С целью преодоления непроходимости пищевода больным приходится запивать твердую пищу водой, делать повторные глотательные движения, принимать определенную позу, запрокидывать голову назад и т. д. Часто больные жалуются на регургитацию непереваренной пищи, на боль распирающего характера после приема пищи, иррадиацию боли в спину между лопатками. При длительной задержке пищевых масс (III и IV стадии) отмечаются жжение за грудиной, сердцебиение, одышка, удушье, которые проходят после ерпивания.

Основные рентгенологические признаки кардиоспазма — расширение пищевода и наличие узкого сегмента в области физиологической кардии (рис. 55). Стенки пищевода сохраняют эластичность, в супрастенотическом отделе видно значительное количество жидкости. Конфастная взвесь располагается над кардией в виде столба, но периодически при определенном количестве бариевой взвеси вне акта глотания происходит раскрытие кардии и опорожнение пищевода. Для IV стадии заболевания характерно отсутствие всякой перистальтики, а пищевод представляет собой атоническую трубку (рис. 56). Характерным для кардиоспазма является также отсутствие газового пузыря желудка.

Эзофагоскопия показана лишь при сомнении в диагнозе или сочетании его с опухолью пищевода.

Эзофагоманометрия имеет огромное значение и для диагностики, и для правильного выбора лечения. Так, при градиенте давления в кардии более 20 мм рт. ст. на курс лечения требуется большее количество кардиодилатации, нежели при более низком градиенте.

Лечение заключается в насильственном расширении физиологической кардии. Наиболее распространена в последние годы кардиодилатация пневматическим дилататором.

Хирургическое лечение показано при отсутствии стойкого эффекта после лечения кардиодилатацией, а также в случае невозможности провести дилататор через физиологическую кардию, что бывает, как правило, при IV стадии болезни. Производят эзофагокардиомиотомию с пластикой дефекта мышечного слоя лоскутом диафрагмы на ножке по Б. В. Петровскому либо передней стенкой желудка по Т. А. Суворовой.

Опухоли пищевода

Доброкачественные опухоли пищевода делятся на две большие группы: внутрипросветные (полипообразные) и интрамуральные (внутристеночные).

Патологическая анатомия. По гистологическому строению различают эпителиальные опухоли (аденоматозный полип, папиллома, киста) и неэпителиальные (лейомиома, рабдомиома, липома, фиброма, гемангиома, невринома и др.). Внутрипросветно чаще других развиваются полипы, папилломы, фибромы; среди интрамуральных опухолей преобладают лейомиомы и кисты.

Полипы наиболее часто располагаются в начальном и терминальном отделах пищевода, а для интрамуральных опухолей типичной локализацией являются средняя и нижняя трети пищевода.

Диагностика. Клиническая картина при полипах зависит от локализации, размеров опухоли, воспалительных изменений в самом полипе или вокруг него. Размеры полипа имеют большое значение, однако даже неболь-

шнс новообразования вблизи глоточно-пищеводного перехода или в области кардии могут дать выраженную клиническую картину вплоть до тяжелой дисфагии и нарушения акта глотания.

Обобщая симптоматику всех доброкачественных опухолей пищевода, их можно разделить на две большие группы: 1) симптомы, типичные для поражения пищевода, и 2) симптомы, характерные для медиастинальных опухолей. Первая группа симптомов проявляется в виде боли различной интенсивности, главным образом при глотании. Локализация боли зависит от расположения опухоли, но чаще бывает за грудиной, в спине и эпигастрии. Вторая группа симптомов в виде одышки, кашля, сердцебиения, цианоза, аритмии наблюдается при интрамуральных опухолях больших размеров бифуркационного отдела пищевода, в патогенезе которых основную роль играет сдавление органов средостения (сердце, левый главный бронх, блуждающий нерв и др.). На основании жалоб и анамнеза может быть лишь заподозрена доброкачественная опухоль пищевода. Основывается диагностика на рентгенологическом и эндоскопическом исследованиях.

Характерными рентгенологическими признаками доброкачественных опухолей являются: четко очерченный дефект наполнения (чаще на одной из стенок пищевода) овальной формы, сохраненный рельеф слизистой оболочки и сохраненная эластичность стенок в области дефекта наполнения. Типичным для доброкачественной опухоли (особенно для интрамуральной) рентгенологическим симптомом является симптом «козырька» — четкий угол между стенкой пищевода и краем опухоли, выявляемый в косом положении (рис. 57). Складки слизистой оболочки пищевода над опухолью хотя и выглядят уплощенными, но в отличие от рака никогда не обрываются в области дефекта наполнения, а огибают его. Пищевод в области опухоли может быть умеренно расширен, но задержки бариевой взвеси, как правило, не бывает (сохраняется эластичность стенок пищевода). Для уточнения диагноза доброкачественной опухоли можно использовать ряд дополнительных диагностических мероприятий (раздувание пищевода, пневмомедиастиnum, томография).

Полип пищевода, относящийся к внутрисветным опухолям, при рентгенологическом исследовании определяется в виде дефекта наполнения с четкими, чаще округлой формы контурами, расположенного центрально. Иногда дефект наполнения имеет ячеистую структуру, контрастная масса как бы обтекает внутрисветное образование. При полипах на тонкой ножке дефект наполнения меняет свое положение в процессе исследования. Рентгенологическая картина полипа на широком основании весьма схожа с картиной экзофитного рака пищевода.

Лечение доброкачественных опухолей пищевода только хирургическое. При полипах

небольших размеров и на тонкой ножке возможна эндоскопическая полипэктомия. Интрамуральные опухоли требуют органосохраняющих операций (энуклеации), которые почти всегда бывают технически возможными.

Злокачественные опухоли пищевода встречаются довольно часто. Среди всех злокачественных новообразований смертность от рака пищевода составляет примерно 5 %.

Патологическая анатомия. Чаще встречается эпидермоидный рак с ороивением, реже — аденокарцинома как результат эктопии участков слизистой оболочки желудка в пищевод. Рак пищевода наблюдается в виде трех основных форм: 1) язвенный (блюдцеобразный); 2) узловой (грибовидный, бородавчато-папилломатозный), 3) инфильтрирующий (скиррозный). Из других злокачественных новообразований значительно реже встречаются карциносаркома, лейомиосаркома.

Классификация. По отечественной классификации (1956) различают четыре стадии рака пищевода: при I стадии опухоль располагается в пределах слизистой оболочки пищевода, метастазы опухоли отсутствуют; II стадия — опухоль прорастает более глубокие слои стенки пищевода, не прорастая всю толщу пищевода; имеются одиночные метастазы в ближайшие регионарные лимфатические узлы; III стадия — опухоль поражает все слои стенки пищевода, может быть спаяна с окружающими органами, имеются регионарные метастазы; IV стадия — опухоль прорастает жизненно важные органы, имеются отдаленные метастазы.

Рис. 57. Доброкачественная интрамуральная опухоль пищевода.

пищевода, просвет контрастируется в виде эксцентричного извитого и ригидного канала с изъеденными контурами (рис. 58). Выше опухоли развивается супрасегментарное расширение пищевода, степень которого зависит от длительности существования стеноза.

Эзофагоскопия необходима не только с целью эндоскопической диагностики, но и для биопсии с гистологическим исследованием ткани опухоли в целях морфологической верификации диагноза.

Лечение рака пищевода зависит от локализации и стадии опухоли. При локализации в шейном и верхнегрудном отделах хирургическое лечение может быть эффективным лишь в начальных стадиях рака, которые встречаются чрезвычайно редко. При опухолях этой локализации рано возникают метастазы, опухоль, быстро развиваясь, прорастает окружающие ткани (чаще трахею). Поэтому при опухолях шейного и верхнегрудного отделов пищевода чаще применяют лучевое лечение по так называемой радикальной программе (суммарная доза 60 Гр).

При комбинированном лечении рака среднегрудного отдела пищевода проводят предоперационное облучение на бетатроне (или телегамматерапию) с суммарной дозой 35—40 Гр, а затем производят операцию. При локализации опухоли в нижней трети пищевода выполняют резекцию пищевода с одномоментным эзофагогастроанастомозом (операция Льюиса), при раке среднегрудного отдела лечение двухэтапное: сначала операция Добромыслова—Торека, а спустя 3—6 мес пластика пищевода тонкой или толстой кишкой.

В случае неоперабельной опухоли показана гастростомия или эндопротезирование лавсановым или каким-либо другим протезом из полимерного материала. Перед введением протеза опухоль бужируют для достижения достаточного диаметра канала.

Редкие заболевания пищевода

Сифилис пищевода встречается в третичном периоде заболевания. Наиболее частая локализация — шейный отдел пищевода, так как процесс переходит, как правило, из глотки. Сначала гумма в виде узла возникает в подслизистом слое пищевода, затем наступают распад и изъязвление, заканчивающиеся рубцеванием, которое приводит к сужению просвета пищевода.

Диагностика. Клиническая картина зависит от стадии гуммозного процесса. При изъязвлении слизистой оболочки основным симптомом является боль при глотании, а в стадии рубцевания — дисфагия. Диагноз и дифференциальный диагноз основываются на данных серологических реакций, эзофагоскопии и биопсии. При эзофагоскопии можно видеть гуммозные узлы, язвы или рубцы звездчатой формы.

Лечение специфическое. В случае разви-

Рис. 58. Рак пищевода. Объяснение в тексте.

Диагностика. Клиническая картина складывается из общих симптомов и местных, зависящих от поражения самого пищевода и окружающих органов.

Первые проявления рака пищевода — дисфагия и боль при глотании (примерно у 75% больных). Среди других симптомов следует отметить загрудинную боль, регургитацию, усиленное слюноотделение, осиплость голоса, похудание и общую слабость. Хотя дисфагия и является одним из первых признаков рака пищевода, однако этот симптом может быть и поздним. Все зависит от локализации опухоли относительно просвета пищевода. При внутрипросветной опухоли дисфагия и боль могут быть ранними симптомами, тогда как при эндофитном росте опухоли эти признаки появляются при III и IV стадиях рака. Непроходимость пищевода прогрессивно нарастает, но у одних больных быстро, а у других — в течение —2 лет.

Диагностика основывается главным образом на данных рентгенологического исследования. Основным рентгенологическим симптомом при раке является потеря эластичности стенки пищевода в зоне расположения опухоли. На более поздних стадиях заболевания видно значительное сужение просвета

тия рубцового сужения пищевода показано бужирование.

Туберкулез пищевода является осложнением туберкулеза легких, может возникнуть в результате перехода инфекции с трахеальных или перибронхиальных лимфатических узлов на пищевод. Локализация процесса различна, но примерно в половине наблюдений туберкулез поражает бифуркационную часть пищевода. Патологоанатомические изменения — язвы овальной формы с тонкими неровными краями, с дном, выполненным бледной грануляционной тканью. Иногда развиваются плотные инфильтраты, сопровождающиеся сужением просвета пищевода. В ряде случаев возможны прободения туберкулезных

язв с образованием эзофагомедиастинальных свищей.

Диагностика. Клиническая картина самая различная — от боли при глотании до тяжелой дисфагии. Диагноз может быть установлен лишь с помощью эзофагоскопии и биопсии.

Лечение в начальных стадиях специфическое противотуберкулезное. В случае осложнения туберкулеза эзофагомедиастинальными свищами показано радикальное лечение (чаще операция Добромыслова — Торека) с последующей пластикой пищевода. Язвы можно прижигать молочной кислотой или раствором ляписа. При сужениях применяют бужирование.

Глава XII

НАРУЖНЫЕ БРЮШНЫЕ ГРЫЖИ

Общее учение о грыжах

Грыжа — перемещение органов брюшной полости, покрытых брюшиной, через естественные или искусственные отверстия в соседние полости или под кожу. Если под кожу выпячиваются внутренности, не покрытые брюшиной, то эта патология определяется как эвентерация, или ложная грыжа.

Классификация. По месту образования грыжи делятся на наружные и внутренние. К наружным относятся паховые, бедренные, пупочные, белой линии, поясничные и др., к внутренним — грыжи естественных отверстий диафрагмы, а также грыжи с локализацией в многочисленных брюшных карманах и дивертикулах. Грыжи разделяют на врожденные и приобретенные, а последние — на травматические, послеоперационные, искусственные.

По клинической картине различают грыжи вправимые и невправимые, неосложненные и осложненные. К осложненным грыжам относят: ущемление грыжи, воспаление грыжи, копростаз, новообразования грыжи, инородные тела в грыжах.

Частота. Грыженосители составляют 3—4% по отношению ко всему населению. По частоте первое место занимают паховые грыжи (71,5%), затем грыжи белой линии живота (11%), бедренные (10,4%), пупочные (3,9%) и др. Паховые грыжи у мужчин по частоте занимают первое место (96%), бедренные и пупочные встречаются у 3,67%. У женщин паховые грыжи также занимают первое место* (50,6%), но значительно чаще встречаются бедренные и пупочные. Пик заболеваемости наружными грыжами падает на ранний детский возраст (до 1 года), второй подъем достигает максимума в 30—40 лет.

Этиология и патогенез грыж. В этиологии грыж важное значение имеют повышение внутрибрюшного давления в результате кашля, запоров, подъема тяжести, а также местные изменения, обусловленные слабостью сухожильных элементов в области потенциальных грыжевых ворот. Наличие частично незаращенного влагалищного отростка, потеря массы тела с уменьшением объема жировой ткани также способствуют появлению грыжи. В образовании грыжи огромное значение имеет врожденная недостаточность соединительной ткани.

К слабым местам брюшной полости относятся: зона пахового канала, овальная ямка на бедре, пупок, надпупочный отдел апоневроза белой линии и др. (рис. 59). В результате повышения внутрибрюшного давления происходит постепенное образование грыжевого мешка. Со временем грыжа имеет тенденцию к увеличению, достигая иногда громадных размеров. У пожилых людей в результате возрастной инволюции соединительной ткани создаются благоприятные условия для возникновения грыжи. Для врожденных грыж характерно наличие грыжевого мешка с момента рождения в результате нарушения эмбриогенеза. К этой же категории следует относить грыжи, возникающие в любом возрасте на почве врожденной аномалии.

Патологическая анатомия. Составными элементами истинной грыжи являются: 1) грыжевые ворота; 2) грыжевой мешок; 3) органы брюшной полости как содержимое грыжевого мешка. Под грыжевыми воротами понимают естественные щели и каналы, проходящие в брюшной стенке или приобретенные в результате травмы, хирургической операции. Форма и размеры грыжевых ворот могут быть различными.

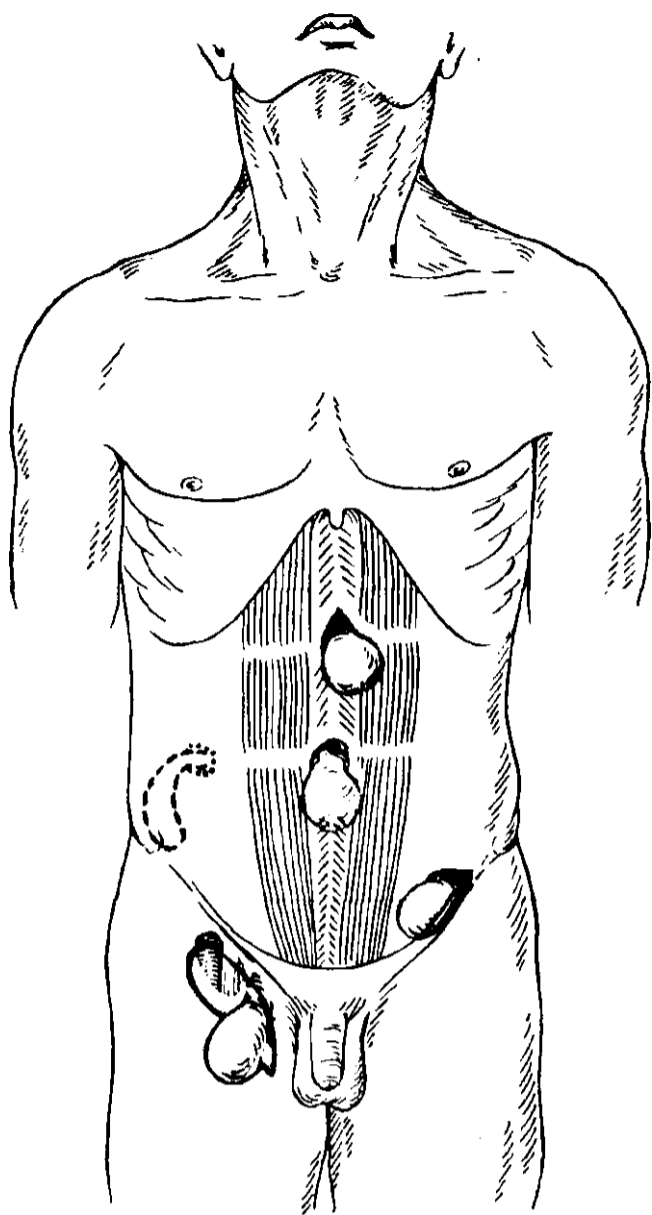


Рис. 59. Слабые места брюшной стенки.

Грыжевой мешок может быть врожденным и приобретенным, представляя собой выпячивание пристеночной брюшины, которая проходит через грыжевые ворота. В нем различают устье, шейку, тело и дно. Устьем называют вход в грыжевой мешок со стороны брюшной полости; шейка соединяет устье с телом. Грыжевой мешок имеет различную форму и размеры; наблюдаются однокамерные, многокамерные, двойные мешки. Грыжевой мешок может иметь дополнительные карманы, перегородки, кисты. В начале заболевания стенка грыжевого мешка тонкая, после перенесенных ущемлений и воспалений она утолщается, появляются участки хрящевой плотности или обызвествления, в области шейки и дна часто образуются сращения с внутренностями. Грыжевой мешок окружен грыжевыми оболочками: предбрюшинной клетчаткой, истонченной фасцией, волокнами мышц. Грыжевого мешка может не быть: 1) в эмбриональных пупочных грыжах, где его заменяет так называемая примитивная оболочка и амнион; 2) в скользящих грыжах; 3) в ложных травматических грыжах. Содержимым \рыжи могут быть практически все органы брюшной полости. Наиболее часто в \рыжевом мешке находят петли тонкой

и толстой кишки, сальник. Содержимое мешка обычно легко вправляется в брюшную полость. В случае образования спаек грыжевое содержимое становится частично или полностью невправимым.

Диагностика. Больные, страдающие грыжей, в первую очередь жалуются на боль, особенно ощутимую в период формирования грыжи. Боль локализуется в области грыжевого выпячивания, эпигастриальной области, пояснице. Если грыжа достигает значительных размеров и выходит из брюшной полости, может присоединяться тошнота, отрыжка, иногда рвота, метеоризм, запор. Отмечается нарушение мочеиспускания в тех случаях, когда содержимым грыжевого мешка является мочевой пузырь, мочеточник, почка.

При обследовании определяют опухоль, свободно вправляющуюся в брюшную полость и увеличивающуюся при напряжении брюшного пресса. Пальпация в горизонтальном положении позволяет определить размеры и форму грыжевых ворот, при перкуссии можно составить впечатление о содержимом грыжевого мешка. После вправления внутренних органов грыжевые ворота прикрывают пальцем, больного просят натужиться и определяют появление грыжевого выпячивания. В диагностике имеет значение симптом «кашлевого толчка», который определяют, введя палец в грыжевые ворота и предложив больному покашлять. В некоторых случаях аускультация позволяет определить характер содержимого грыжевого мешка, так как может четко определяться перистальтика кишечных петель.

Из инструментальных методов наибольшее значение имеют рентгеноскопия и рентгенография, особенно в диагностике грыж диафрагмы и внутренних грыж. Контрастирование кишечника, мочевого пузыря помогает в диагностике скользящих грыж. Затруднения в диагностике могут возникнуть при редкой локализации грыж (запирательной, седалищной) или внутренних грыжах.

Невправимая грыжа. Невправимой называют грыжу, содержимое которой невозможно вправить в брюшную полость. Невправимой может быть врожденная и приобретенная грыжа. Невправимость может быть полной и частичной, временной и постоянной. Невправимой грыжа становится в результате сращения органов со стенками мешка или в результате сужения шейки. Боль в области грыжи, расстройства желудочно-кишечного тракта, длительный запор — частые жалобы у этих больных. Значительно снижается трудоспособность. Боль, рвота, запор могут возникать в виде приступов. Редко невправимая грыжа протекает бессимптомно.

Объективно обнаруживают опухолевидное образование различной консистенции, не вправляющееся в брюшную полость и в положении лежа при расслабленном брюшном прессе. Иногда грыжа частично вправляется, а при натуживании может несколько увели-

чиваться в размерах. Грыжевые ворота не определяются.

При перкуссии определяют тимпанит или притупление.

Осложненные грыжи. Ущемление органа относится к наиболее опасным осложнениям грыжи.

Классификация. Ущемление грыжи может быть эластичным, если через узкое внутреннее отверстие в грыжевой мешок внезапно внедряются петли кишечника или другой орган. При каловом ущемлении петли кишечника, находящиеся в грыжевом мешке, постепенно заполняются содержимым, растягиваются, в результате нарушается пассаж содержимого по просвету кишки, нарушается кровоснабжение кишки.

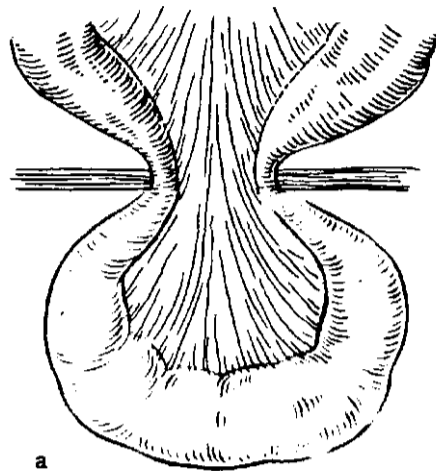
Различают прямое ущемление петли кишки в грыжевом мешке; ретроградное ущемление, когда две петли находятся в мешке, а ущемляется третья (средняя), находящаяся в брюшной полости. Значительную опасность представляет пристеночное ущемление петли кишки — рихтеровская грыжа (рис. 60).

Патологическая анатомия. В ущемленной петле кишки различают три отдела. Наибольшие изменения возникают в странгуляционной борозде, петле, лежащей в грыжевом мешке, и в приводящей петле; в отводящей петле они выражены в меньшей степени. Основные нарушения происходят в слизистой оболочке. Патологические проявления, касающиеся серозного покрова, выражены в меньшей степени и возникают обычно позднее. В приводящей петле изменения стенки кишки и слизистой оболочки наблюдаются на протяжении 25—30 см, в отводящей — на расстоянии около 15 см. Необратимые изменения в органе возникают при полном прекращении кровообращения в артериях и венах.

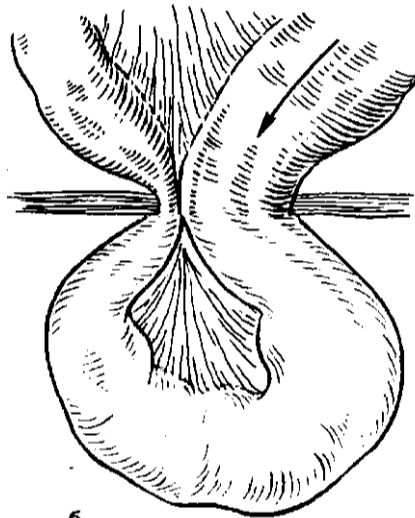
Чаще всего ущемляются петли кишечника, затем сальник, жировые подвески толстой кишки, мочевой пузырь, яичник. Редко наблюдается ущемление в грыже червеобразного отростка и дивертикула Меккеля. Ущемленная грыжа может осложняться флегмоной грыжевого мешка, а после вправления кишечным кровотечением и в поздние сроки развитием рубцовых стриктур кишечника.

Диагностика. Классические признаки ущемления — внезапная сильная боль в месте грыжевого выпячивания, увеличение грыжи в объеме. При ущемлении петли кишки развивается картина странгуляционной непроходимости кишечника. При рихтеровском ущемлении имеются только местные симптомы — болезненность или невраивность грыжи; признаков непроходимости кишечника нет, но в поздние сроки обнаруживается картина разлитого перитонита, так как ущемленная стенка некротизируется и петля кишки отходит от ущемляющего кольца. Клиническая картина имеет свои особенности при ущемлении мочевого пузыря, яичника, сальника и других органов.

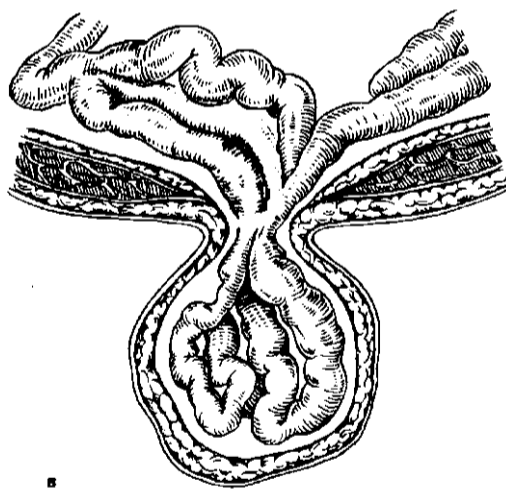
При обследовании обнаруживают грыжевое



а



б



в

Рис. 60. Виды ущемления кишечника.

а — эластическое ущемление; б — каловое ущемление; в — ретроградное ущемление тонкой кишки (Sultan).

выпячивание плотной консистенции, резко болезненное, не вправляющееся в брюшную полость.

Дифференциальный диагноз. Ущемление грыжи дифференцируют от воспаления лимфатических узлов, опухоли яичка и семенного канатика, заворота кишок, случаев «ложного» ущемления, когда в грыжевом мешке скапливается воспалительный экссудат при перитоните метастазов. Дифференциальный диагноз в последнем случае особенно важен, так как ^диагностированное заболевание органов брюшной полости может привести к ошибочной хирургической тактике и смерти больного. В сомнительных случаях во время операции брюшную полость осматривают через лапароскоп, введенный через грыжевой мешок.

Тяжелым осложнением ущемленной грыжи является *флегмона грыжевого мешка*, которая наблюдается в основном у больных пожилого и старческого возраста при позднем обращении к врачу. Воспаление захватывает стенки грыжевого мешка, переходя затем на ткани брюшной стенки. Характер патологического процесса различен — от серозного до гнилостного или анаэробного воспаления. Отмечается боль в области грыжи, кожные покровы над грыжей отечны, инфильтрованы, горячи на ощупь, цианотичны. Отек и гиперемия распространяются на окружающие ткани, регионарные лимфатические узлы увеличиваются. Общее состояние может страдать значительно. Имеются признаки гнойной интоксикации: высокая температура тела, тахикардия, общая слабость, потеря аппетита. В области грыжевого выпячивания определяется наибольшая гиперемия кожных покровов, при пальпации — опухоль жестко-эластической консистенции, отечность тканей, увеличенные регионарные лимфатические узлы.

Каловый застой возникает у тучных больных со склонностью к запору. Грыжевое выпячивание начинает постепенно увеличиваться. При пальпации грыжа малоболезненна; в кишечных петлях определяются плотные комки каловых масс; общее состояние больного вначале страдает незначительно. В запущенных случаях присоединяются боль в животе, общее недомогание, интоксикация, тошнота, рвота иногда с каловым запахом, т. е. возникает клиника обтурационной непроходимости.

Инородные тела, новообразования в грыже встречаются чрезвычайно редко.

Лечение и профилактика наружных брюшных грыж. Основным методом лечения неосложненных и тем более осложненных грыж является хирургический. Противопоказания к плановой операции, которая является единственно надежным средством профилактики ущемления, должны быть серьезно аргументированы. Они определяются, как правило, тяжестью сопутствующей патологии. У больных с грыжей не следует откладывать хирургическое лечение, так как длительное существование грыжи приводит к раз-

рушению окружающих тканей и растяжению грыжевых ворот. Ранняя плановая операция является самой эффективной мерой профилактики ущемления и рецидива заболевания.

Консервативное лечение (бандаж) может быть рекомендовано только тем больным, у которых операция не может быть выполнена даже после длительной предоперационной подготовки. В остальных случаях применение бандажа не оправдано, так как ведет к травмированию и атрофии тканей, окружающих грыжу, а также способствует превращению грыжи в невправимую.

Профилактика грыж заключается в устранении всех причин, способствующих систематическому повышению внутрибрюшного давления, начиная с грудного возраста; правильном физическом воспитании, особенно в детском возрасте; правильном подборе физической работы у взрослых. Дозированные спортивные упражнения, способствующие укреплению брюшной стенки, следует проводить систематически. Надо избегать ожирения и катастрофического похудения.

Хирургическое лечение неосложненных грыж. Принцип операции неосложненных грыж заключается в выделении грыжевого мешка, вскрытии его, вправлении органов в брюшную полость. Шейку грыжевого мешка прошивают и перевязывают. Остатки мешка иссекают. Производят пластику грыжевых ворот различными способами — от простых узловых швов до сложных методов пластики. Для пластики больших грыжевых ворот применяют полосы широкой фасции бедра, деэпителизированные полосы кожи, аллопластические материалы.

Лечение ущемленных грыж. Единственным методом лечения ущемленных грыж является хирургический. Основные этапы операции при ущемленной грыже такие же, как при плановом грыжесечении. Отличие заключается в следующем: после вскрытия грыжевого мешка ущемленные органы удерживают и рассекают ущемляющее кольцо (с учетом анатомических взаимоотношений). Жизнеспособные органы вправляют в брюшную полость. Некротизированный сальник, петлю кишки резецируют. Удаляют не менее 40 см приводящего и 20 см отводящего участка кишки. Анастомоз накладывают бок в бок или конец в конец (в зависимости от диаметра проксимального и дистального участка кишки). Резекция кишки должна выполняться, как правило, из лапаротомного доступа. При флегмоне грыжевого мешка операцию начинают с лапаротомии, отсекают некротизированную петлю, анастомозируют центральный и периферический концы кишки, ушивают брюшную полость, затем вскрывают грыжевой мешок, удаляют некротизированную кишку, дренируют рану. Летальность при ущемленных грыжах зависит от сроков хирургического вмешательства; чем позже произведена операция, тем хуже результаты. Особенно серьезен прогноз при флегмоне грыжевого мешка.

Консервативное лечение, т. е. попытку лик-

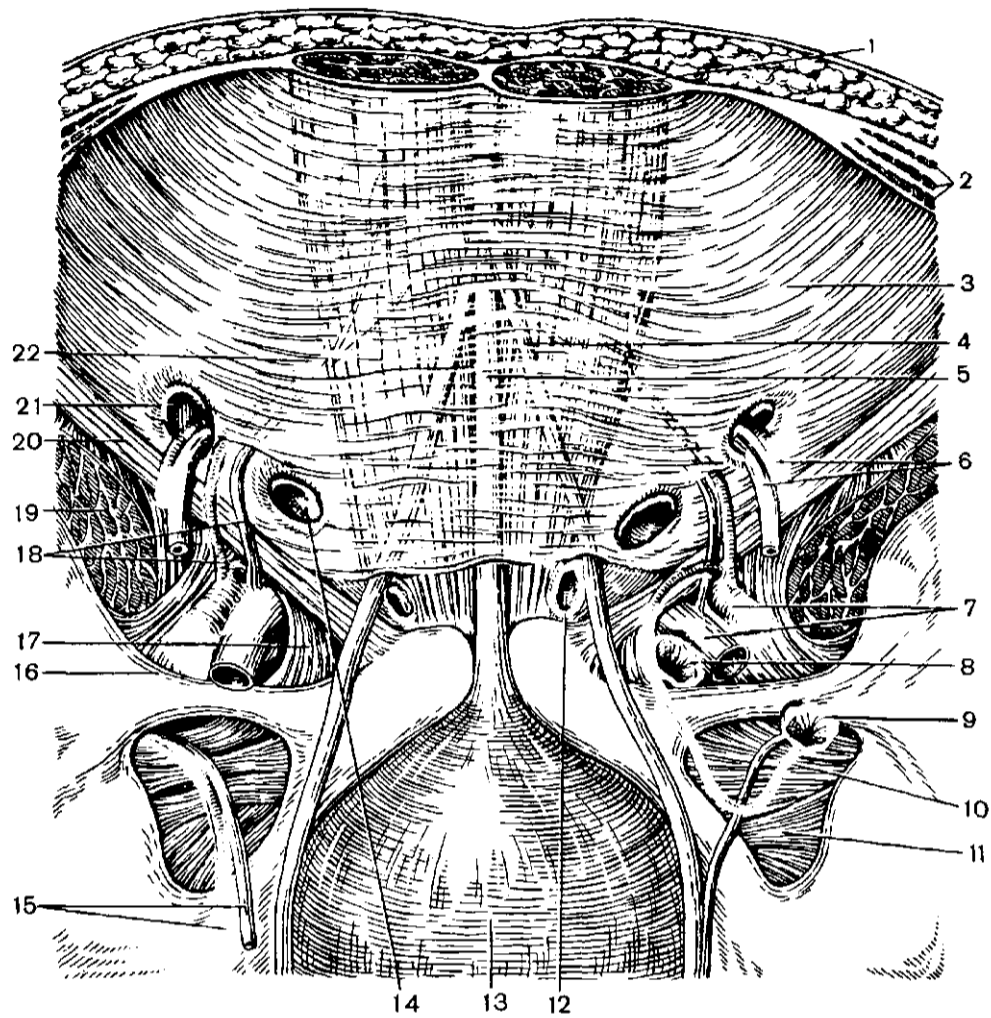


Рис. 61. Вид на брюшную стенку изнутри (по Kirschner, с изменениями).
 1 — прямая мышца живота; 2 — косые и поперечные мышцы живота; 3 — пристеночная брюшина; 4 — plica umbilicalis media (по BNA—lateralis); 5 — plica umbilicalis mediana (по BNA—media); 6 — ductus deferens и a. testicularis; 7 — а. и v. Miasa externa; 8 — бедренная грыжа (грыжевой мешок); 9 — запирательная грыжа (грыжевой мешок); 10 — a. obturatoria, возникшая из a. epigastrica inferior; 11 — membrana obturatoria; 12 — fossa supravesical; 13 — мочевой пузырь; 14 — fossa inguinalis medialis; 15 — a. obturatoria и n. obturatorius; 16 — гребень лонной кости; 17 — lig. lacunare; 18 — vasq epigastrica inferiora; 19 — m. iliopsoas; 20 — паховая связка; 21 — fossa inguinalis lateralis; 22 — plica umbilicalis lateralis.

видировать ущемление без операции, можно предпринять только в исключительных случаях при абсолютных противопоказаниях к операции (свежий инфаркт миокарда, нарушение мозгового кровообращения, острая дыхательная недостаточность). Ручное вправление противопоказано при длительных сроках ущемления (свыше 12 ч), подозрении на тантрену кишки, пристеночное ущемление, при флегмоне грыжевого мешка.

Методы оперативных вмешательств

Паховая грыжа. Хирургическая анатомия пахового канала. Передней стенкой канала является апоневроз наружной

косой мышцы живота; верхняя стенка образована нижним краем внутренней косой и поперечной мышцы живота; нижняя имеет вид желоба, сформированного волокнами паховой связки; заднюю стенку составляет поперечная фасция. Паховый канал имеет косое направление, его длина до 4—5 см. При высоком стоянии нижнего края *мышц* над пупарювой связкой возникают условия для образования грыжи вследствие слабости пахового промежутка. Сухожильная часть внутренней косой и поперечной мышцы живота, сливаясь вместе, образует серповидный апоневроз. В поперечной фасции выделяют подвздошно-лобковый тяж, достигающий ширины 1—1,2 см. Поперечная фасция отделена от брюшины слоем предбрюшинной клетчатки. Поверхностное отверстие пахового канала об-

разовано ножками апоневроза наружной косой мышцы живота, которые прикрепляются к лонной кости. Отверстие имеет диаметр до 2,5 см, в норме пропускает кончик указательного пальца. Глубокое отверстие пахового канала диаметром до 1,5 см расположено в поперечной фасции и подкреплено связкой Гессельбаха. Через глубокое, а затем поверхностное отверстие пахового канала выходит семенной канатик с составляющими его элементами: семявыносящим протоком, кровеносными и лимфатическими сосудами, остатком влагалищного отростка брюшины. Элементы семенного канатика покрыты влагалищной оболочкой канатика и яичка, образованной поперечной фасцией и мышцей, поднимающей яичко. При осмотре паховой области со стороны брюшины можно выделить надпузырную, внутреннюю и наружную паховую ямки, которые расположены между складками брюшины, образованными остатком мочевого протока, облитерированными пупочными артериями и надчревной артерией (рис. 61).

Патологическая анатомия. По мере увеличения грыжи растягивается глубокое кольцо, разрушается связка Гессельбаха, растягивается поперечная фасция, и, таким образом, разрушается вся задняя стенка. Гипертрофируется мышца, поднимающая яичко. Значительно утолщаются стенки грыжевого мешка. Между содержимым и стенками грыжевого мешка возникает сращение. Грыжа становится неврвправимой. Сдавление содержимого в грыжевых воротах вызывает нарушение кровообращения в органах (ущемление) вплоть до некроза. Содержимым паховой грыжи может быть любой орган, за исключением печени и поджелудочной железы. Обычное содержимое грыжи: петли тонкого

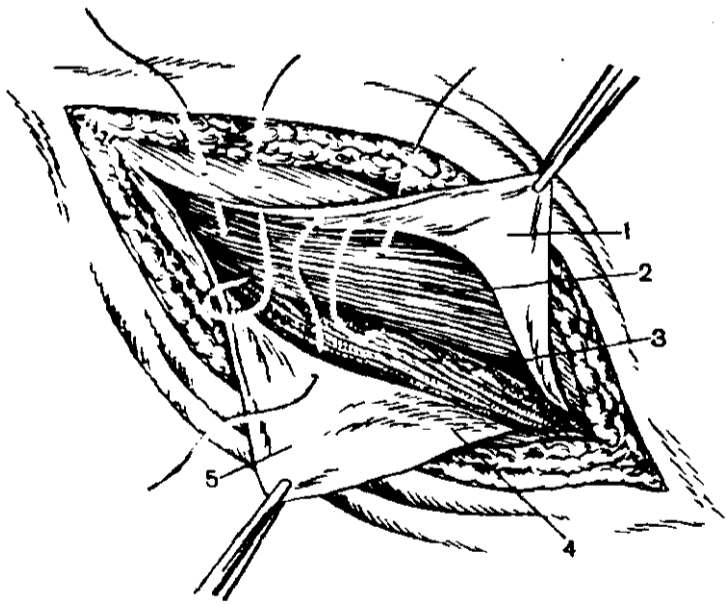


Рис. 62. Пластика передней стенки пахового канала.

1 — апоневроз наружной косой мышцы; 2 — внутренняя косая и поперечная мышцы; 3 — семенной канатик; 4 — паховая связка; 5 — нижний листок апоневроза наружной косой мышцы.

кишечника и сальник, реже женские половые органы, а также почки и мочеточник. При скользящей прямой грыже стенкой грыжевого мешка часто является мочевой пузырь.

Методы пластики передней стенки пахового канала (рис. 62).
Жирара операция. Разрез кожи ведут параллельно паховой (пупартовой) связке длиной 10—12 см. Рассекают апоневроз наружной косой мышцы до наружного отверстия, края его отделяют от мышц, обнажают пупартовую связку. После вскрытия общей оболочки семенного канатика отыскивают и выделяют грыжевой мешок. Мешок рассекают, внутренности вправляют в брюшную полость, шейку мешка прошивают и перевязывают. Мешок отсекают. Производят пластику путем подшивания внутренней косой и поперечной *мышцы* к пупартовой связке поверх семенного канатика, затем к ней подшивают внутренний листок рассеченного апоневроза наружной мышцы живота, поверх него пришивают наружный листок, создавая таким образом дубликатуру. Формируют наружное отверстие пахового канала так, чтобы оно пропускало кончик пальца (семенной канатик), затем накладывают швы на кожу.

Жирара — Спасокукоцкого операция. При пластике в шов берут последовательно внутренний листок апоневроза наружной косой мышцы живота, внутреннюю косую и поперечную мышцы, подшивая их к пупартовой связке. При этом накладывают не более 5—6 швов. Наружный листок апоневроза подшивают поверх внутреннего, создавая дубликатуру.

Кимбаровского модификация в отличие от операции Жирара — Спасокукоцкого состоит в том, что после прошивания апоневроза, мышц хирург вновь прокалывает апоневроз наружной косой мышцы живота, а затем прошивает пупартовую связку. При затягивании нити верхний листок подворачивается и прикрывает мышцы. Таким образом срастаются однородные ткани.

Мартынова операция. Начальные этапы такие же, как при способе Жирара. Пластику производят путем подшивания внутреннего листка апоневроза косой **мышцы** живота к пупартовой связке, затем производят дубликатуру.

Методы пластики задней стенки пахового канала.
Бассини операция (рис. 63). Производят разрез кожи, подкожной клетчатки в паховой области. Рассекают апоневроз наружной косой мышцы, выделяют грыжевой мешок, просвет его вскрывают, содержимое вправляют в брюшную полость. Мешок прошивают у шейки, перевязывают и отсекают. Семенной канатик поднимают на держалке. Пластику производят следующим образом: в шов захватывают внутреннюю косую, поперечную мышцу и поперечную фасцию, затем иглу с нитью проводят через пупартовую связку.

При слабых тканях и большом разрушении задней стенки в шов обязательно (первые медиальные швы) подхватывают край прямой

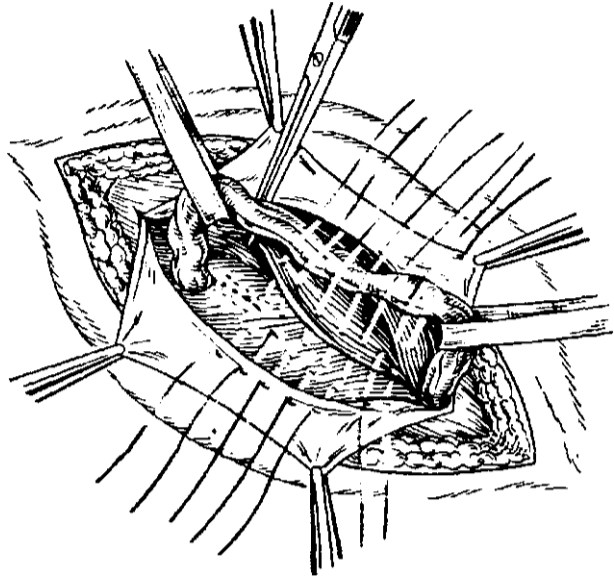


Рис. 63. Пластика задней стенки пахового канала по Бассини.

мышцы с влагалищем и пришивают без натяжения к пупартовой связке, причем в первый шов захватывают надкостницу в области лобкового бугорка. Канатик укладывают на вновь созданную заднюю стенку, сшивают апоневроз наружной косой мышцы край в край, формируют наружное отверстие так, чтобы оно пропускало семенной канатик (кончик указательного пальца).

Постемпского операция (рис. 64). Подшивают к пупартовой связке четыре слоя: апоневроз наружной косой мышцы, внутреннюю и поперечную мышцы, поперечную фасцию, захватывая их в один шов. В первые медиальные швы захватывают край прямой мышцы. Семенной канатик переводят под кожу, выполняя под ним дубликатуру апоневроза.

Мак-Вэя операция заключается в том, что после удаления грыжевого мешка иссекают растянутую слабую поперечную фасцию, канатик поднимают, под ним сшивают соединенное сухожилие со связкой Купера от лобкового бугорка до бедренных сосудов. При большом натяжении на влагалище прямой мышцы наносят послабляющий разрез.

Кукуджанова операция (рис. 65). Производят обычный разрез кожи и апоневроза наружной косой мышцы живота. Семенной канатик выделяют, берут на держалку и отводят латерально. Выделяют и обрабатывают грыжевой мешок после рассечения и отслойки поперечной фасции. Грыжевой мешок высоко перевязывают и резецируют. Поперечную фасцию подшивают Y-образными швами к верхней лонной связке. Затем к ней подшивают наружный край влагалища прямой мышцы живота и соединенное сухожилие (сухожильный край внутренней косой и поперечной мышц). Швы завязывают под семенным канатиком, при значительном натяжении наносят вертикальный послабляющий

разрез на влагалище прямой мышцы живота. У места выхода семенного канатика накладывают кисетный шов, в который захватывают апоневроз поперечной мышцы, оболочки семенного канатика, паховую связку.

Апоневроз наружной косой мышцы сшивают дубликатурой над семенным канатиком.

Пластика задней стенки по Нестеренко — Салову (рис. 66). Разрез кожи и подкожной клетчатки ведут параллельно пупартовой связке. После выделения и пересечения грыжевого мешка поднимают на держалке семенной канатик, соединенное сухожилие подшивают к подвздошно-лобковому тяжу на всем протяжении от лонного бугорка до внутреннего отверстия пахового канала. При значительных разрушениях задней стенки в первые (медиальные) швы захватывают край апоневроза прямой мышцы живота. Если подвздошно-лобковый тяж не выражен, соединенное сухожилие сшивают с глубоким отделом паховой связки. Тщательно формируют глубокое отверстие пахового канала, которое должно пропускать только кончик указательного пальца (семенной канатик). На вновь сформированное ложе, укладывают семенной канатик, апоневроз наружной косой мышцы сшивают над ним край в край или дубликатурой.

Бедренная грыжа. Хирургическая анатомия бедренного канала (рис. 67). Бедренные грыжи располагаются в бедренном (скарповском) треугольнике, ограниченном сверху пупартовой связкой, медиально длинной приводящей мышцей, латерально портняжной мышцей. Под паховой связкой подвздошно-гребешковая связка разделяет мышечную и сосудистую лакуны. В мышечной лакуне лежат подвздошно-поясничная мышца и бедренный нерв, в сосудистой — проходят бедренная вена и артерия. В поверхностной фасции бедра, покрывающей бедренные сосуды, имеется овальная ямка, края ко-

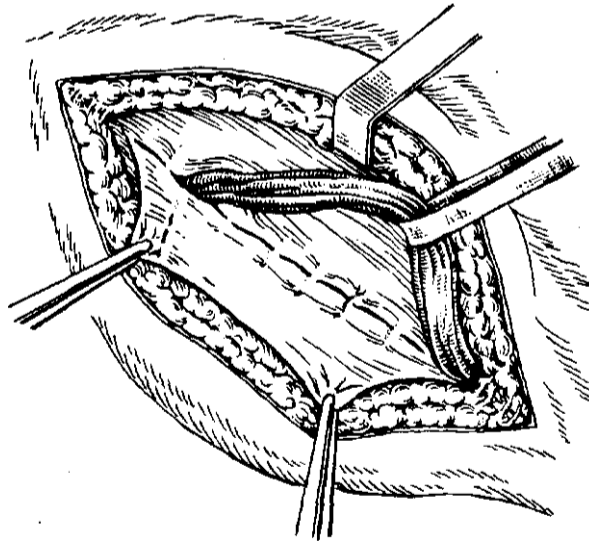


Рис. 64. Пластика задней стенки пахового канала по Постемпскому.

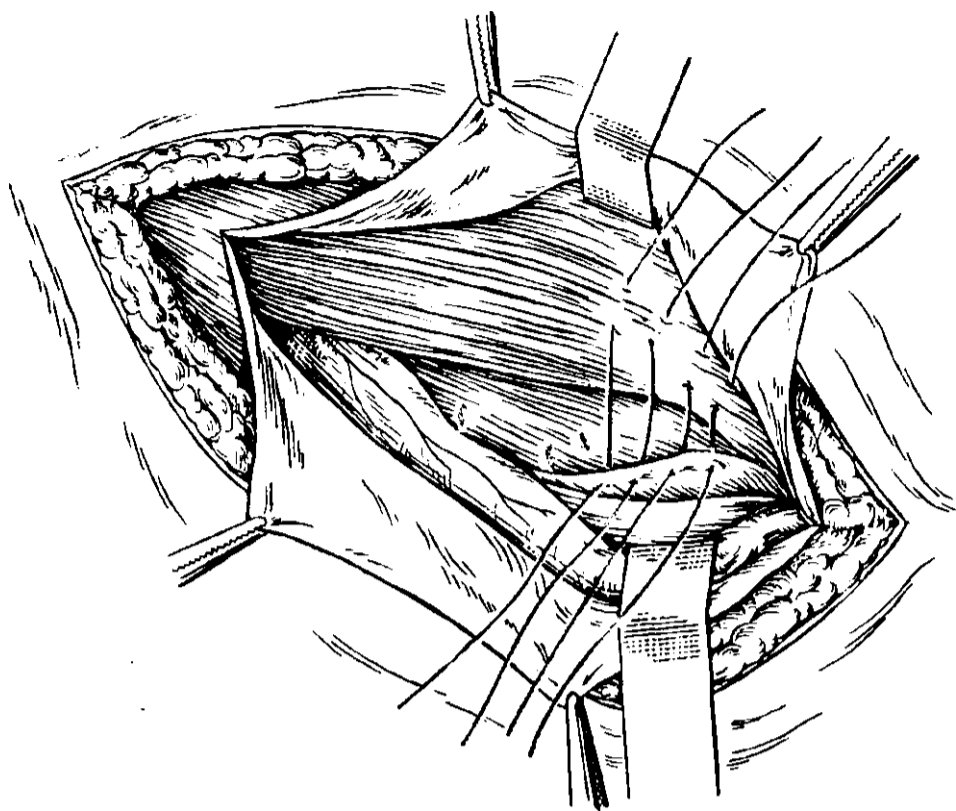
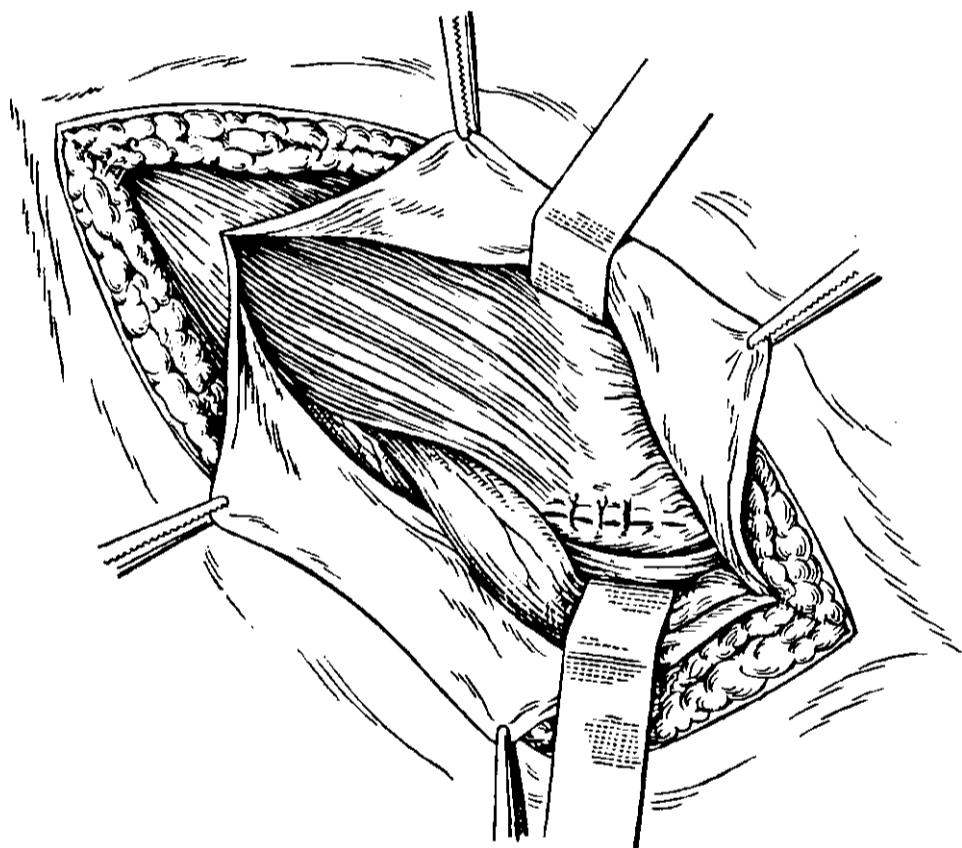


Рис. 65. Пластика задней стенки пахового канала по Н. И. Кукуджанову.

а — наложены швы на поперечную фасцию. Глубокий листок влагалища прямой мышцы подшивается к верхней лобковой связке; б — швы завязаны; нижний край внутренней косой мышцы полностью опустился.



торой ограничены верхним и нижним рожком серповидного отростка. Она заполнена жировой клетчаткой, лимфатическим узлом; большая подкожная вена впадает здесь в бедренную. Как такового бедренного канала без грыжи нет. Бедренная грыжа проходит через внутреннее бедренное кольцо, ограниченное сверху и спереди паховой связкой, снизу горизонтальной ветвью лонной кости, снаружи бедренной веной и внутри краем лакунарной (джимбернатовой) связки. Наружным отверстием является овальная ямка. Грыжевой мешок покрыт предбрюшинной клетчаткой, поперечной фасцией, жировой тканью, решетчатой фасцией, подкожной клетчаткой и кожей.

Патологическая анатомия. Вследствие анатомических взаимоотношений бедренная грыжа имеет небольшие размеры. Изредка у больных с бедренной грыжей обнаруживается многокамерный грыжевой мешок. В грыжевом мешке чаще находят сальник и петли тонкой кишки, реже встречается слепая кишка и как казуистика — желудок, желчный пузырь, мочевого пузырь, матка и ее придатки. Омертвление ущемленных внутренностей наступает рано в связи с узостью бедренного канала и ригидностью его стенок. Наиболее часты ущемления сальника и тонкой кишки. В бедренных грыжах довольно часто наступает пристеночное ущемление. Реже ущемляются в бедренных

грыжах червеобразный отросток, дивертикул подвздошной кишки (меккелев дивертикул), придатки матки, жировые придатки толстой кишки и, наконец, предбрюшинные жировики, расположенные в бедренном канале. Ущемление перечисленных образований не сопровождается картиной непроходимости кишечника.

Методы операций. *Бассини операция* (рис. 68). Разрез ведут параллельно паховой связке длиной 7—8 см и ниже ее или делают вертикальный разрез над грыжевым выпячиванием (предпочтительно у тучных больных). Осторожно выделяют грыжевой мешок, избегая ранения большой подкожной вены, мешок рассекают, внутренности вправляют в брюшную полость, шейку перевязывают, прошивают и отсекают дистальную часть мешка. Пластику осуществляют, сшивая пупартову связку с надкостницей лонной кости. Первый шов накладывают рядом с лонным бугорком, последний — на 1 см кнутри от бедренной вены. Второй ряд швов накладывают на паховую связку и гребешковую фасцию вместе с мышцей. Операцию заканчивают наложением швов на кожу.

Прокунина операция. Закрывают грыжевое кольцо лоскутом из гребешковой фасции и мышцы. Лоскут выкраивают с основанием у гребня лонной кости, откидывают вверх, проводят через отдельный разрез апоневроза наружной косой мышцы живота выше пупартовой связки, после чего подшивают к передней поверхности апоневроза наружной косой мышцы.

Руджи операция. Разрезом выше пупартовой связки вскрывают паховый канал, отодвигают семенной канатик, рассекают заднюю стенку — поперечную фасцию, обнажают шейку грыжевого мешка, выделяют его и обрабатывают обычным способом. Бедренное

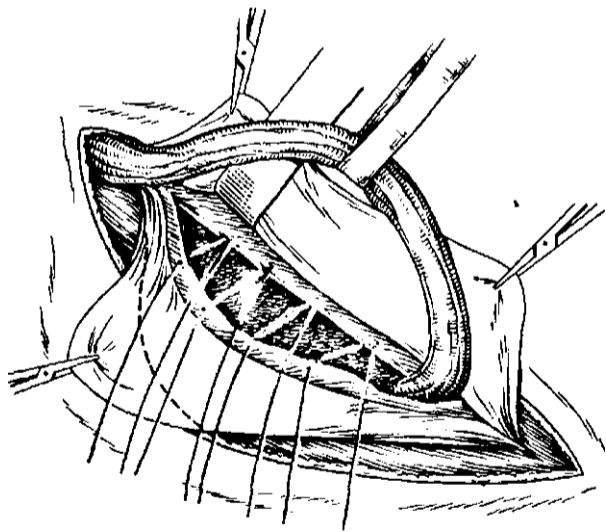


Рис. 66. Пластика задней стенки пахового канала по Нестеренко—Салову: подшивание соединенного сухожилия к подвздошно-лобковому тяжу.

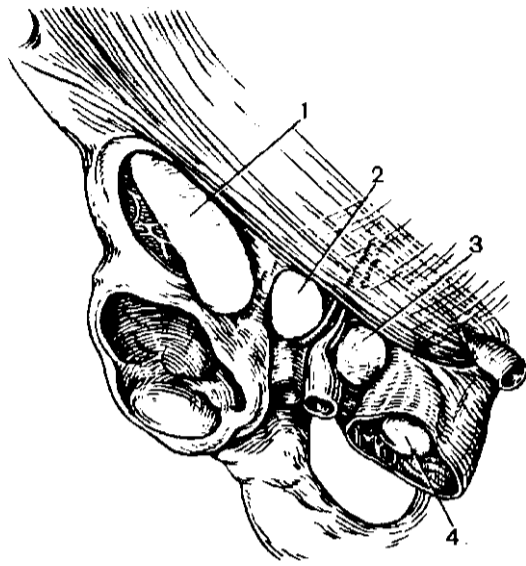


Рис. 67. Виды бедренных грыж (Ed. Rehn). 1 — мышечно-лакунарная грыжа; 2 — предсосудистая грыжа; 3 — типичная бедренная грыжа; 4 — гребешковая грыжа.

кольцо закрывают 4 швами, проведенными через паховую и куперову связки. Швы завязывают, после чего восстанавливают паховый канал. При невривимой грыже производят Т-образный разрез, вначале выделяют грыжевой мешок, а затем переводят его в паховый канал.

Парловеччио модификация. Рассекая апоневроз наружной косой мышцы¹ оставляют наружное отверстие пахового канала нетронутым. Чтобы закрепить бедренное кольцо, край внутренней косой и поперечной мышц подшивают к куперовской и пупартовой связкам.

Грыжа белой линии. Пупочная грыжа.

Патологическая анатомия. Грыжи белой линии могут выходить в промежутки щелевидной или округлой формы, через которые проходят сосуды, нервы, жировая ткань, или через карманы по задней поверхности белой линии, в которые проникают предбрюшинные липомы, дивертикулы брюшины. Содержимым грыжевого мешка при пупочной грыже может быть практически любой орган брюшной полости. В результате воспалительных процессов и ущемлений содержимое (кишечник, сальник) подпавается к стенке грыжевого мешка, и грыжа становится частично или полностью невривимой.

Методы операции. *Лексера операция.* При маленьких пупочных грыжах, предбрюшинных околопупочных липомах изолируют мешок от краев отверстия, вытягивают в рану, рассекают, перевязывают шейку мешка и отсекают грыжевой мешок. Отверстие закрывают кистетным швом.

Санджко операция. При больших грыжах белой линии живота рассекают грыжевые ворота вертикально, вскрывают грыжевой ме-

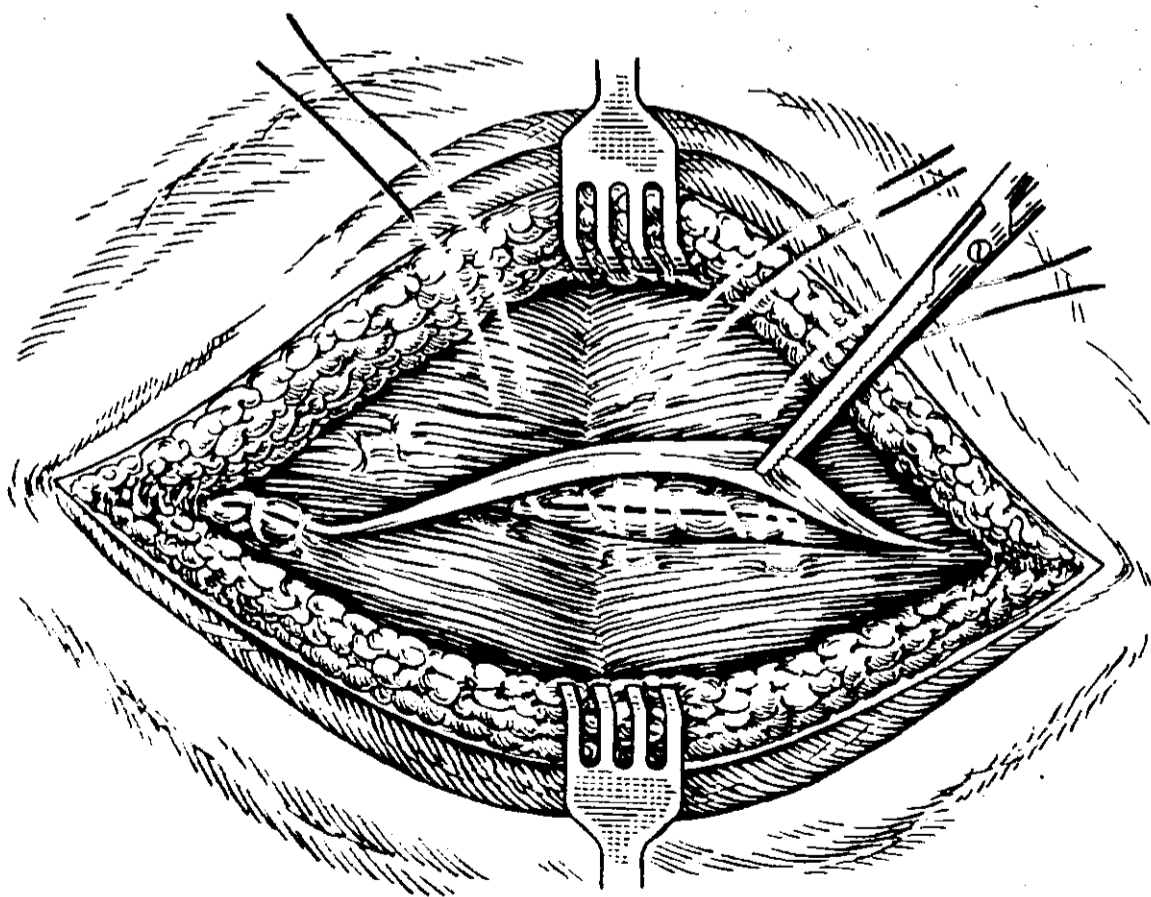
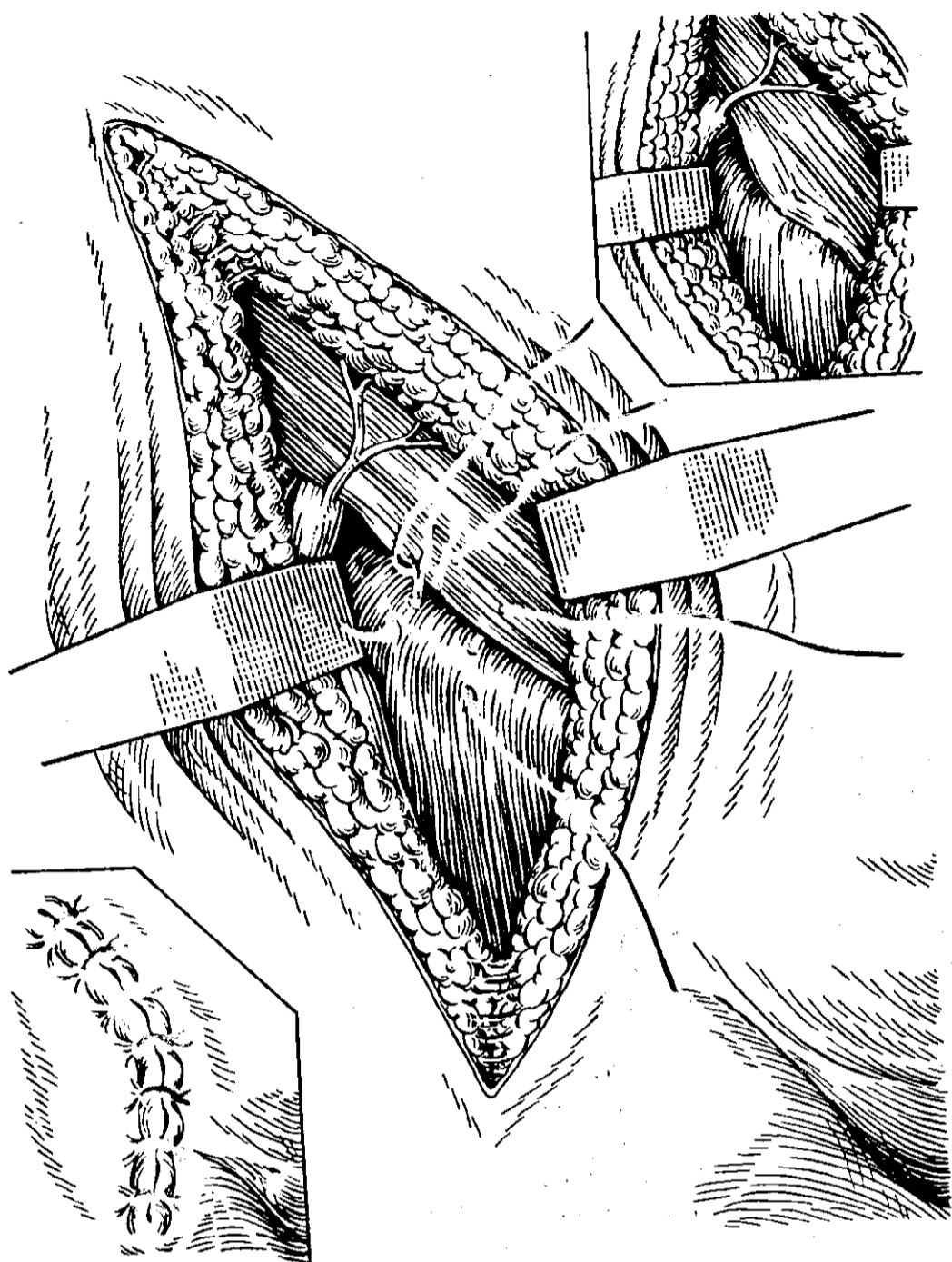


Рис. 69. Операция Мейо при грыже белой линии живота или пупочной грыже.

шок. вправляют содержимое в брюшную полость, прошивают мешок у шейки и погружают в брюшную полость. Далее производят пластику П-образными швами путем дубликации за счет левой и правой части белой линии.

Мейо операция (рис. 69). При больших пупочных грыжах анатомически более обоснован поперечный разрез, который дает возможность наложить швы без особого натяжения и надежно удвоить брюшную стенку с помощью верхнего и нижнего листков апоневроза.

Паховая грыжа

Частота. По частоте паховые грыжи занимают первое место, составляя от 66,8 до 90% от общего количества больных, страдающих грыжами. Паховые грыжи чаще встречаются у мужчин (10 : 1). Грыжа может возникнуть в любом возрасте, но пик заболеваемости падает на третье-четвертое десятилетие. В детском возрасте чаще встречаются врожденные паховые грыжи, в среднем и молодом возрасте — приобретенные косые паховые грыжи, у пожилых и стариков — как прямые, так и косые паховые грыжи. Прямые паховые грыжи могут встречаться также у лиц молодого и среднего возраста.

Классификация. Различают прямые и косые паховые грыжи. Косые паховые грыжи могут быть врожденными и приобретенными, прямые всегда приобретенные. При косой паховой грыже выпячивание брюшинного мешка происходит через латеральную ямку, т. е. глубокое кольцо пахового канала. Грыжевой мешок оказывается тесно связанным с элементами семенного канатика и покрыт общей оболочкой семенного канатика и яичка. Прямая грыжа входит через внутреннее (медиальное) отверстие и сразу же выходит в поверхностное кольцо. Она имеет прямой и короткий ход, не связана с семенным канатиком, покрыта предбрюшинной клетчаткой и растянутой поперечной фасцией. Наружная надпузырная паховая грыжа выходит через соответствующую ямку. При врожденной грыже мешок (незаращенный влагалыщный отросток) проходит через латеральную ямку, элементы семенного канатика тесно сращены с брюшиной. На дне грыжевого мешка лежит яичко.

Принято различать следующие формы косых паховых грыж: 1) начальная грыжа, при которой мешок определяется только в паховом канале; 2) канальная форма — дно мешка доходит до наружного отверстия пахового канала; 3) канатиковая грыжа — мешок спускается по ходу семенного канатика; 4) мошоночная грыжа — грыжевой мешок с содержимым опускается в мошонку, растягивая ее.

В практике могут встретиться некоторые редкие формы паховых грыж, к которым относятся: 1) промежуточная грыжа — грыже-

вой мешок может находиться между внутренней косой и поперечной мышцей живота; 2) предбрюшинная грыжа — один мешок лежит обычно, второй располагается в предбрюшинной клетчатке между поперечной фасцией и париетальным листком брюшины; этот мешок может иметь и другие направления (в сторону мочевого пузыря, подвздошной кости, запирающего отверстия); 3) грыжа поверхностная — грыжевой мешок после выхода из наружного отверстия пахового канала не спускается в мошонку, а располагается в подкожной клетчатке в различных направлениях; 4) двойная паховая грыжа, при которой имеется два грыжевых мешка (один заключается в другом).

Диагностика. В результате повышения внутрибрюшного давления грыжевой мешок проходит вначале глубокое, а затем поверхностное отверстие пахового канала. Если грыжа образуется в результате раскрытия шейки частично заросшего влагалыщного отростка, то она сразу же может приобрести значительные размеры, а тонкостенный мешок тесно сращен с элементами семенного канатика. Постепенно увеличиваясь, косая грыжа опускается по ходу семенного канатика в мошонку. Больной отмечает образование опухоли в паховой области, боль при кашле, физической нагрузке. Постепенно опухолевидное образование увеличивается, спускается в мошонку, вызывая ее деформацию. В положении лежа содержимое грыжевого мешка обычно легко вправляется. При работе, движении грыжа причиняет неудобство. При больших пахово-мошоночных грыжах увеличенная мошонка затрудняет ношение обычной одежды.

Больного обследуют в положении лежа и стоя, предлагают натужиться и кашлять, при этом определяют выпячивание в паховой области. В положении лежа определяют вправимость грыжевого содержимого (частичная, полная). При невправимой грыже содержимое мешка полностью или частично не вправляется в брюшную полость. Попытка вправления вызывает боль.

Для дифференциальной диагностики грыжи, водянки, опухоли яичка может быть применен метод трансиллюминации. Источник света устанавливают с одной стороны мошонки, а с другой стороны с помощью обычного стетоскопа или какой-либо трубочки определяют свечение. При грыже и опухоли яичка свечения нет, а при водянке оно определяется. Для крипторхизма характерны высокое расположение «опухли» у корня мошонки, несмещаемость и невозможность вправления в брюшную полость.

Лечение. Обнаружение паховой грыжи является показанием к хирургическому лечению. Чем раньше произведена операция, тем лучше разрушена задняя стенка, тем лучше отдаленные результаты и меньше процент рецидивов. Плановое грыжесечение избавляет больного от опасности ущемления и экстренной операции. Консервативное лечение в

виде ношения бандажа может быть проведено в исключительных случаях, когда имеются веские противопоказания к хирургическому лечению. Специальной подготовки к операции обычно не требуется. При гигантских грыжах в течение нескольких дней рекомендуется положение больного в кровати с приподнятым ножным концом.

Многие хирурги предпочитают использовать освоенные и привычные методы пластики независимо от вида грыжи. Однако дифференцированный подход к операции в каждом конкретном случае необходим. Выбор метода операции должен определяться характером разрушения задней стенки и размерами глубокого отверстия пахового канала.

При небольших косых грыжах у лиц молодого возраста при хорошо выраженной поперечной фасции с успехом могут быть применены методы пластики передней стенки пахового канала по Жирару—Спасокукоцкому, Мартынову. При прямых, больших косых, рецидивных грыжах (у пожилых и стариков при любых видах грыж) следует пользоваться методами пластики задней стенки. При среднем диаметре глубокого отверстия и разрушении задней стенки операцией выбора может быть метод Бассини, Мак-Вэя, Кукуджанова. При огромных размерах глубокого отверстия и полном разрушении задней стенки следует применить метод Кукуджанова, Постемпского.

Особенность операции при врожденной и гигантской грыже заключается в обработке грыжевого мешка, который выделяют у шейки, перевязывают и пересекают. Дистальную часть мешка рассекают вдоль, выворачивают и сшивают позади семенного канатика и яичка. Пластика по одному из принятых методов.

При скользящей грыже четко определяют тот или иной орган, составляющий медиальную (мочевой пузырь) или латеральную (слепая, сигмовидная кишка) стенку грыжевого мешка. Выделить точно до шейки в таком случае грыжевой мешок практически невозможно. Поэтому после мобилизации грыжевого мешка его частично иссекают в свободной части, дефект в брюшине ушивают узловыми швами или линейным швом, погружают ушитый участок в брюшную полость и производят пластику одним из принятых методов. При скользящих грыжах следует пользоваться только методами пластики задней стенки пахового канала.

При рецидивных грыжах наиболее часто дефект располагается в медиальной части пахового канала над лобковым бугорком. Поэтому рассечение апоневроза производят начиная с наружного отверстия пахового канала на расстоянии 4—5 см, после чего становится виден дефект. В латеральной части, как правило, мышцы плотно приращены к паховой связке и их не следует отделить. Мешок иссекают и производят только пластику задней стенки одним из выше описанных методов.

При ущемленной грыже, когда операция заканчивается без резекции ущемленного органа, ведение не отличается от обычного. Больного активизируют в зависимости от состояния на 2—3-й день. После вскрытия флегмоны гнойную рану ведут по общим правилам (см. главу IV).

Летальность при операции неосложненной грыжи практически равна нулю. При ущемленных грыжах прогноз всегда более серьезен, летальность колеблется от 8 до 15 % и во многом определяется характером вмешательства. Резекция ущемленной кишки значительно ухудшает прогноз заболевания.

После выписки из стационара *дольной* получает освобождение от работы сроком на месяц или более в зависимости от характера труда. Лиц физического труда переводят временно на более легкую работу. Физическая нагрузка должна увеличиваться постепенно. Больному следует рекомендовать после операции заниматься лечебной физкультурой, особенно упражнениями, направленными на укрепление мышц брюшной полости и связочного аппарата паховой области.

Рецидивы при косых грыжах, оперированных методом пластики передней стенки, составляют от 9 до 12%, при прямых грыжах — до 20%. При методах пластики задней стенки (Кукуджанова, Мак-Вэй и др.) рецидивы составляют от 0,8 до 2%. В случае рецидива заболевания показано плановое хирургическое вмешательство, так как рецидивные грыжи часто ущемляются, а экстренные операции сопровождаются высокой летальностью, особенно в случаях резекции кишечника.

Бедренная грыжа

Частота. Бедренные грыжи занимают второе место после паховых, составляя от 5,3 до 16,9 % от всего числа грыж брюшной стенки. Почти в 80 % бедренные грыжи развиваются у женщин в возрасте от 40 до 60 лет. Правосторонние бедренные грыжи встречаются вдвое чаще, чем левосторонние; двусторонние бедренные грыжи чаще наблюдаются в пожилом возрасте. Бедренная грыжа может сочетаться с паховой или другими видами грыж.

Классификация. Кроме типичной локализации бедренной грыжи в сосудистой лакуне, возможны следующие разновидности бедренных грыж: мышечно-лакунарная грыжа Гессельбаха — спускается над подвздошно-поясничной мышцей в мышечной лакуне; наружная или боковая сосудисто-лакунарная грыжа — выходит наружу от бедренной артерии; срединная (предсосудистая) — выходит над бедренными сосудами; грыжа лакунарной связки — проходит через щель в лакунарной связке; гребешковая грыжа — располагается в толще гребешковой мышцы под гребешковой фасцией.

Диагностика. Больные с бедренными грыжами предъявляют жалобы на боль внизу

живота и паховой области. Боль усиливается при физическом напряжении, натуживании, длительной ходьбе. Возникают диспепсические расстройства. При сращении сальника с грыжевым мешком возникает симптом «натянутой струны» — боль усиливается при полном выпрямлении туловища и значительно уменьшается при полусогнутом положении тела.

Больных необходимо исследовать как в вертикальном, так и в горизонтальном положении, предлагая им натуживаться. Обязательно исследуют наружное отверстие пахового канала; отсутствие грыжевого толчка позволяет высказаться в пользу бедренной грыжи. Затруднения могут возникнуть у тучных больных, когда бывает сложно обнаружить грыжевое выпячивание. Диагнозу помогает определение положения грыжи по отношению к линии, соединяющей переднюю верхнюю ость с лонным бугорком; бедренная грыжа расположена ниже этой линии.

У женщин в редких случаях мешок может располагаться в большой половой губе, так же как при паховой грыже. Сдавление грыжевым выпячиванием бедренной вены может приводить к появлению отека нижней конечности, обычно к вечеру.

Объективные данные при осложненной бедренной грыже зависят от характера ущемленного органа и сроков, прошедших с момента заболевания.

Дифференциальный диагноз. Сходная клиническая картина возникает при обычном или туберкулезном лимфадените, а также метастазах опухоли в лимфатических узлах. В сомнительных случаях исследуют нижнюю конечность для исключения воспалительных процессов и производят ректальное исследование для исключения опухоли прямой кишки, матки.

Ошибочный диагноз бедренной грыжи иногда ставят при изолированном аневризматическом расширении большой подкожной вены у места впадения в бедренную вену. Для варикозного узла характерны синеватый цвет кожи над выпячиванием, отсутствие кашлевого толчка; при надавливании пальцем образование легко спадает и вновь увеличивается без натуживания. Сдавление вены ниже узла сопровождается его спадением. Значительно реже возникает необходимость дифференцировать бедренную грыжу и аневризму бедренной артерии. Натечные нарывы имеют достаточно характерную клиническую картину; затруднения могут возникнуть только в случае стертой картины воспаления. Дифференциальный диагноз редких форм бедренной грыжи возможен только на операционном столе.

Лечение. Больные с бедренными грыжами нуждаются в хирургическом лечении. В связи с частыми осложнениями показания к операции следует ставить при бедренной грыже широко. Противопоказания такие же, как и при грыжах других локализаций. В случаях ущемления сальника, придатков, а также пристеночного ущемления бывает трудно дифференцировать невправимую грыжу от

ущемленной, что заставляет прибегать к экстремному хирургическому вмешательству. Такой же тактики следует придерживаться в том случае, когда нельзя дифференцировать паховый лимфаденит и ущемленную грыжу.

При ущемленных бедренных грыжах выделяют грыжевой мешок, ущемляющее кольцо рассекают кнутри от грыжевого мешка. Для выделения шейки ущемленного мешка приходится рассекать лакунарную связку, в некоторых случаях даже пупартовую связку.

При атипичном расположении запирающей артерии, отходящей от нижней надчревной артерии, возможно ее ранение при рассечении лакунарной связки. При пластике наиболее частым осложнением является ранение бедренной вены, а в некоторых случаях и артерии, возможно ранение стенки мочевого пузыря. Кровотечение останавливают наложением сосудистого шва, рану мочевого пузыря ушивают.

Прогноз. Рецидивы встречаются чаще, чем после паховых грыжесечений, составляя от 14,3 до 22%. Наиболее частой причиной рецидивирования является нарушение техники операции Бассини, а также недостаточно высокое выделение шейки грыжевого мешка. При паховых способах рецидивы встречаются значительно реже.

Грыжи белой линии живота

Белая линия живота образуется за счет перекрещивания пучков широких мышц живота и тянется от мечевидного отростка до симфиза соответственно срединной линии тела.

Классификация. По локализации различают грыжи надчревные, околопупочные, подчревные. К этому же разделу отнесены грыжи мечевидного отростка и сухожильных перемычек прямых мышц живота.

Частота. Наиболее часто встречаются надчревные грыжи — они составляют 81,5%, околопупочные — 15%. У мужчин грыжи белой линии наблюдаются в 94,4% случаев, у женщин — только в 5,6%. Значительно чаще страдают лица молодого и среднего возраста.

Диагностика. В ряде случаев грыжи могут протекать бессимптомно и обнаруживаться только при профилактических осмотрах. Жалобы больных сводятся к болевым ощущениям в области выпячивания, которые усиливаются при физической работе, при напряжении и ощупывании грыжевого образования. У ряда больных отмечается тошнота, отрыжка, изжога, тяжесть в подложечной области. При скрытой надчревной грыже белой линии живота грыжевое выпячивание заходит только в толщу белой линии, не проникая на переднюю стенку. Больные жалуются на сильную боль в месте локализации грыжи, однако пальпаторно патологии обнаружить не удается. Ущемления грыж белой линии наблюдаются в 4,5% случаев от всего количества ущемленных грыж. Кроме кишечных петель и сальника, в грыже могут

ущемляться стенка желудка, желчный пузырь, печень и червеобразный отросток. Клиническая картина зависит от ущемления того или иного органа; при ущемлении кишечных петель доминирует картина кишечной непроходимости. Больные с ущемленной грыжей белой линии раньше обращаются за медицинской помощью, что обусловлено резкой болезненностью в связи с узкими и ригидными грыжевыми воротами. Обследование живота производят в вертикальном и горизонтальном положении больного при расслабленных и напряженных мышцах брюшной стенки. При вправимых грыжах четко определяют грыжевые ворота.

Дифференциальный диагноз проводят с предбрюшинной липомой, доброкачественными опухолями, метастазами опухоли в сальник. При предбрюшинной липоме образование в брюшную полость не вправляется, имеет эластическую консистенцию, болезненно при пальпации. Липомы, фибролипомы безболезненны, легко приподнимаются в кожной складке.

Часто у больных с грыжей белой линии ошибочно диагностируют язвенную болезнь, опухоли желудка, панкреатит. Возможны ошибки обратного порядка, когда оперируют больного по поводу грыжи, не обнаружив при этом основное заболевание — опухоль или пенетрирующую язву желудка. Поэтому у всех больных старше 50 лет следует перед операцией произвести рентгеноскопию желудка.

Лечение. Радикальное излечение грыж белой линии возможно только хирургическим путем. Показания к операции во многом определяются жалобами больного. У больных с бессимптомными невправимыми грыжами с операцией можно не спешить. Часто возникающая боль, случаи ущемления грыжи являются показанием к хирургическому лечению. Противопоказания к хирургической операции такие же, как при других видах брюшных грыж. В сомнительных случаях, когда, несмотря на инструментальное исследование, полностью нельзя исключить патологию со стороны органов брюшной полости (желудка, кишечника), планируется грыжесечение с ревизией органов брюшной полости. Безусловным показанием к экстренной операции являются все случаи ущемленной грыжи. Выбор метода операции в основном зависит от размеров грыжи.

Грыжи мечевидного отростка. Мечевидный отросток, нижний сегмент грудины, может иметь одно или несколько отверстий, закрытых внутри плотной фиброзной пластинкой. Если пластинка отсутствует вследствие врожденных или приобретенных причин, через эти отверстия выпячивается брюшина или предбрюшинная клетчатка. Появление грыжи связано с острой болью ввиду жесткости грыжевых ворот.

Диагноз устанавливают на основании жалоб больного, обнаружения выпячивания, выступающего как бы из мечевидного отростка.

Лечение. Иссекают мечевидный отросток, грыжевой мешок перевязывают и отсекают.

Грыжи сухожильных перемычек прямых мышц живота. Сухожильные перемычки располагаются на протяжении прямых мышц в количестве 3—4; они занимают всю ширину прямой мышцы и сращены с передней стенкой влагалища. Грыжа возникает на участке соединения белой линии с сухожильными перемычками прямой мышцы, т. е. латеральнее белой линии.

Диагноз устанавливают при пальпации живота с учетом локализации выпячивания латеральнее от средней линии.

Лечение. Операцию производят так же, как при грыжах белой линии живота. Разрез предпочтительнее поперечный.

Пупочная грыжа

Частота пупочных грыж составляет 2—3% от всех наружных грыж живота. Почти в 80% страдают женщины старше 40 лет. Пупочные грыжи могут ущемляться. Из общего количества ущемленных грыж от 4 до 6,7% составляют ущемленные пупочные грыжи.

Диагностика. Небольшие вправимые пупочные грыжи могут протекать бессимптомно. Иногда первые жалобы появляются при ущемлении грыжи. При больших грыжах возникают болевые ощущения в области пупка, которые могут усиливаться после еды и физических усилий, появляется запор. При ущемлении в зависимости от содержимого грыжевого мешка развивается соответствующая клиническая картина, чаще всего кишечной непроходимости.

При вправимых грыжах в положении лежа четко определяются размеры пупочного кольца. У больного с небольшой вправимой грыжей и часто возникающей болью в эпигастральной области, особенно после еды, следует исключить патологию со стороны органов брюшной полости, в первую очередь желудка и двенадцатиперстной кишки.

Лечение. С операцией можно не спешить при небольших, бессимптомных, свободных грыжах. Хирургическому лечению подлежат грыжи, склонные к ущемлению, невправимые грыжи, сопровождающиеся клинической симптоматикой. Экстренные показания возникают при ущемленных грыжах. Операция противопоказана при огромных пупочных грыжах у больных, страдающих легочной и сердечной недостаточностью, так как вправление содержимого грыжевого мешка может привести к еще большим нарушениям функции этих органов.

При небольших грыжах производят операцию Лексера, при средних и больших — Мейо или Сапежко. При больших грыжах пупок сохранить не удастся, так как его приходится удалять вместе с окружающими кожными тканями. Для этой цели вокруг

пупка производят окаймляющие разрезы кожи. Подкожную клетчатку рассекают до апоневроза; узкую полосу апоневроза, сращенную с шейкой мешка, иссекают циркулярно, что облегчает выделение шейки мешка.

Предложены сложные методы пластики грыжевых ворот. К ним относится метод аутодермопластики кожным лоскутом, эпидермис которого подвергают предварительной обработке электрокоагулятором или удаляют дерматомом. При больших грыжевых воротах рекомендуют также подшивание различных синтетических материалов к краям ворот или поверх дубликатуры для укрепления брюшной стенки.

Летальность при ущемленных пупочных грыжах составляет до 5,4%. Рецидивы, особенно при больших ущемленных грыжах, составляют от 15 до 40%.

Послеоперационная грыжа

Классификация. Различают истинные и ложные послеоперационные грыжи. В первом случае на месте послеоперационного рубца возникает истинная грыжа с грыжевым мешком из брюшины. При ложных грыжах грыжевой мешок отсутствует. Кроме термина «послеоперационная грыжа», иногда употребляют термин «вентральная грыжа»; последний менее точно определяет существо патологии. В зависимости от локализации различают: срединные (верхние и нижние) и боковые (верхние, нижние, лево- и правосторонние). Следует выделять рецидивные послеоперационные грыжи, так как лечение их представляет наибольшие трудности.

Частота. Наиболее часто грыжа бывает после верхних срединных лапаротомий, косых разрезов в правом подреберье и правой подвздошной области, т. е. после операций по поводу холецистита и аппендицита.

Этиология. Послеоперационные грыжи наиболее часто образуются после хирургических вмешательств, осложненных нагноением, длительной тампонадой и дренированием. Источником, авитаминоз, гипопротейнемия, повышение внутрибрюшного давления в результате пареза кишечника, кашля и т. д. также способствуют образованию послеоперационных грыж.

Диагностика. Из анамнеза выясняют характер хирургического вмешательства и осложнения в послеоперационном периоде. В месте послеоперационного рубца постепенно развивается выпячивание, возникают болевые ощущения, особенно при физической нагрузке. Увеличиваясь, грыжа может достигать значительных размеров, что приводит к потере трудоспособности. Грыжевой мешок может быть многокамерным. Послеоперационные грыжи часто ущемляются. Спаяние сальника и кишечных петель со стенками грыжевого мешка приводит к образованию неврвальных грыж. Частично неврвальные грыжи осложняются в последующем ущемлением.

При обследовании в области послеоперационного рубца определяется выпячивание, особенно хорошо заметное при натуживании, в положении стоя или при активном поднимании головы и верхней части туловища. Значительные затруднения могут возникнуть при дифференциальной диагностике неврвальной и ущемленной грыжи. При невозможности на основании клинического обследования точно поставить диагноз следует рассматривать грыжу как ущемленную.

Лечение. Противопоказания к операции такие же, как при грыжах иной локализации.

У больных с послеоперационными грыжами пожилого и старческого возраста необходима предоперационная подготовка сердечно-сосудистой и дыхательной систем. Больные с большими грыжами требуют специальной подготовки. За несколько дней до операции больных укладывают в постель с приподнятым ножным концом. Содержимое грыжевого мешка вправляют в брюшную полость и удерживают с помощью бандажа. Подобная методика позволяет предотвратить в послеоперационном периоде развитие тяжелой легочно-сердечной недостаточности.

При любых по размеру грыжах следует тщательно выделить края грыжевого отверстия и после вскрытия грыжевого мешка и вправления органов брюшной полости попытаться ушить узловыми швами остатки брюшины. Хорошо выделенные края апоневроза или мышц всегда можно ушить край в край, применяя для соединения шелк, лавсан или капроновую жилку. Успех пластики во многом зависит от хорошего обезболивания и релаксации мышц передней брюшной стенки.

В последние годы широкое распространение нашел метод аллопластического закрытия больших грыжевых дефектов. Для этой цели используют танталовые или синтетические сетки. Однако изучение ближайших и отдаленных результатов заставило более осторожно подходить к применению аллопластики. Имплантированные сетки часто инфицируются, возникает воспалительный процесс, который приводит к частичному или полному отторжению синтетического материала. Рассчитывать на успех аллопластики можно только в случае строгого соблюдения асептики и при изоляции синтетического материала от подкожной клетчатки, т. е. укрытии его апоневрозом или брюшиной грыжевого мешка.

Для профилактики послеоперационных гематом и нагноения ран их необходимо дренировать (лучше с активной аспирацией раневого отделяемого) в течение 2—3 сут.

После пластических операций по поводу больших послеоперационных грыж больные должны носить легкий бандаж — пояс по типу женской грации. Трудоустройство больного определяется индивидуально, во всяком случае не следует слишком длительно препятствовать возвращению больного к активному образу жизни и труду.

Редкие формы грыж

Грыжи спигелевой (полулунной) линии возникают на линии, соединяющей пупок с передней верхней остью подвздошной кости, обычно около наружного края влагалища прямой мышцы живота (рис. 70). Грыжевые ворота имеют овальную или щелевидную форму, иногда достигают значительной величины.

Классификация. По расположению выделяют три вида грыж: 1) подкожные; 2) интестинальные, расположенные между внутренней и внешней косой мышцей и апоневрозом; 3) предбрюшинные.

Диагностика. Наличие грыжевого выпячивания и дефекта в апоневрозе по линии, соединяющей пупок с передней верхней остью подвздошной кости, позволяет поставить правильный диагноз грыжи спигелевой линии. Болевые ощущения усиливаются в области грыжи при физическом напряжении и уменьшаются в горизонтальном положении. Ущемление грыжи спигелевой линии наблюдается очень часто вследствие узких грыжевых ворот.

Лечение. Для выделения грыжевого мешка применяют различные разрезы: косой, параректальный, поперечный. Грыжевой мешок выделяют и обрабатывают по общим правилам. Культю мешка погружают под поперечную фасцию, ушивают края мышц и апоневроза.

Поясничная грыжа. В поясничной области грыжи могут выходить через петитов треугольник, промежуток Гринфельта-Лесгафта и апоневротические щели (рис. 71). Основание треугольника Петти лежит на гребне подвздошной кости, боковые стороны ограничены краем широкой мышцы спины и задним краем наружной косой мышцы. Промежуток Лесгафта расположен ближе к позвоночнику, ограничен внутренней косой мышцей, продольными мышцами позвоночника, нижней зубчатой мышцей и XII ребром.

Классификация. Грыжа может быть врожденной, травматической, патологической (в результате различных воспалительных процессов в поясничной области).

Диагноз легко устанавливается при осмотре больного в положении на больном боку; если больной поворачивается на живот или здоровый бок, грыжа исчезает. Поясничные грыжи редко ущемляются и причиняют мало беспокойства больным.

Лечение. Операции показаны при ограничении физической активности и наличии боли в области грыжи. После разреза кожи, выделения и обработки грыжевого мешка пластику производят легко путем сшивания краев поясничных мышц, ограничивающих дефект.

Запирательная грыжа выходит через запирательный канал, стенки которого образованы лобковой костью с проходящим по нижней ее поверхности запирательным желобком; нижнюю границу составляют внутренняя и наружная запирательные перепонки и жировая клетчатка, расположенная между ними. Канал имеет переднее и заднее отверстия. Кроме грыжевого мешка, в канале расположены запирательный нерв, вена и артерия.

Частота. Запирательная грыжа в основном наблюдается у женщин; с правой стороны встречается чаще, нередко бывает двусторонней. Содержимое грыжевого мешка: петли кишечника, сальник, реже червеобразный отросток, мочевого пузыря, женские половые органы.

Классификация. Различают три формы грыж: 1) собственно запирательная грыжа — не выхолит за пределы канала; 2) позадигребешковая грыжа — грыжевой мешок выхолит через переднее отверстие и остается лежать под гребешковой мышцей; 3) впередигребешковая грыжа — располагается под широкой фасцией или в подкожной клетчатке (рис. 72).

Диагностика. Чаще проявляется картиной ущемления. Неущемленные запиратель-

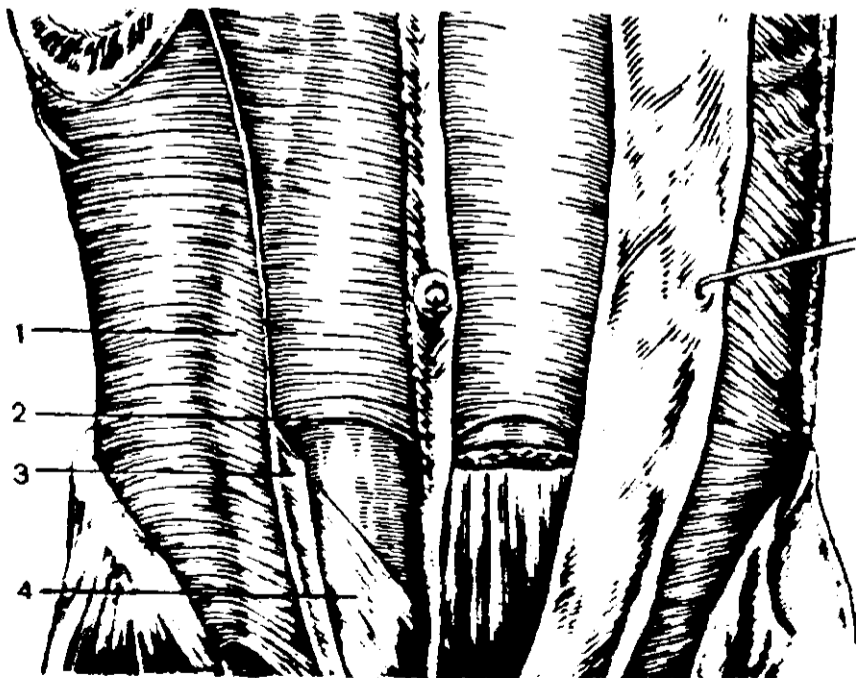


Рис. 70. Анатомия полулунной (спигелевой) линии (по В. П. Воробьеву и Р. Д. Синельникову).

1 — linea semilunaris; 2 — мусculus semirigidus;
3 — vagina m. recti abdominis (передний листок); 4 — fascia transversalis

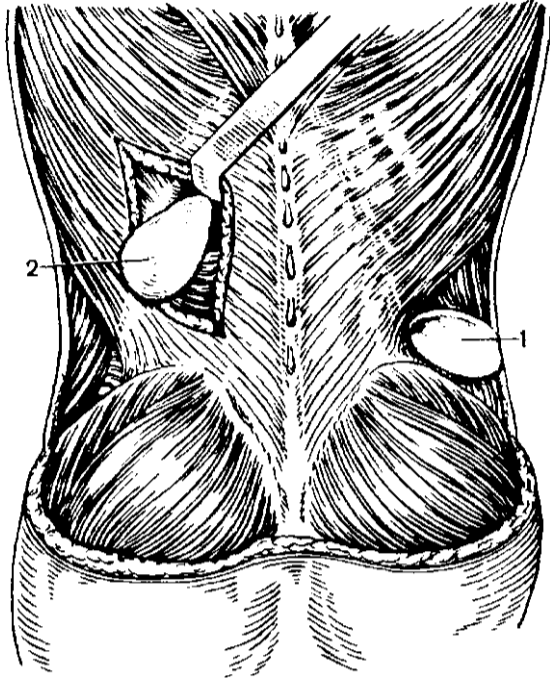


Рис. 71. Виды поясничных грыж.
1 — грыжа поясничного треугольника (Пети); 2 — грыжа треугольника Лесгафта—Грюнфельда.

ные грыжи могут протекать бессимптомно. Иногда грыжи проявляются болью по ходу запирательного нерва. Болевые ощущения носят самый различный характер, иррадируют вниз по конечности или на нижнюю половину живота, усиливаются при движении. Боль может приобретать характер настоящей невралгии или только легкой парестезии. При объективном обследовании обращают внимание на конфигурацию бедра, обследуют больного в положении лежа и стоя, при различном положении конечности. Обязательна перкуссия передней поверхности бедра, так как обнаружение тимпанита может разрешить диагноз. Необходимо ректальное и вагинальное исследование с пальпацией области заднего конца запирательного канала. При картине ущемления диагноз чаще ставят во время операции.

Лечение. Операция показана при ущемлении и выраженных болевых ощущениях по ходу запирательного нерва. Для ликвидации грыжи используют лапаротомный и бедренный доступ. Для закрытия канала применяют различные методы: мышечную пластику, надкостнично-костный лоскут. При выделении грыжевого мешка следует проявлять осторожность при рассечении ущемляющего кольца, чтобы не повредить окружающие сосуды. Как правило, методы пластики нестандартные. Операция по поводу ущемленных запирательных грыж дает высокую летальность. Рецидивы после пластики составляют до 10%.

Седалищная грыжа. Грыжевой мешок обычно располагается под большой ягодичной мышцей; седалищная грыжа может спускаться

по ходу седалищного нерва, иногда достигает значительных размеров, опускаясь до середины бедра или подколенной впадины. Седалищная грыжа может проходить между мышечными волокнами и выходить в подкожную клетчатку, направляясь к заднему проходу. Содержимым грыжевого мешка чаще всего являются петли тонкой или толстой кишки, сальник. Седалищная грыжа в основном встречается у женщин.

Классификация. Седалищная грыжа может выходить через большое седалищное отверстие: а) выше грушевидной мышцы; б) ниже грушевидной мышцы и через малое седалищное отверстие (рис. 73).

Диагностика. При малых размерах грыжа протекает бессимптомно. Иногда появляется боль в различных местах седалищной области, усиливающаяся при ходьбе. При сдавлении седалищного нерва больной не может активно пользоваться конечностью. При больших или невправимых грыжах диагноз легко устанавливают после обследования ягодичной области и задней поверхности бедра. При ущемлениях грыжи возникают местные сильные боли и симптомы поражения седалищного нерва, выраженные в различной степени.

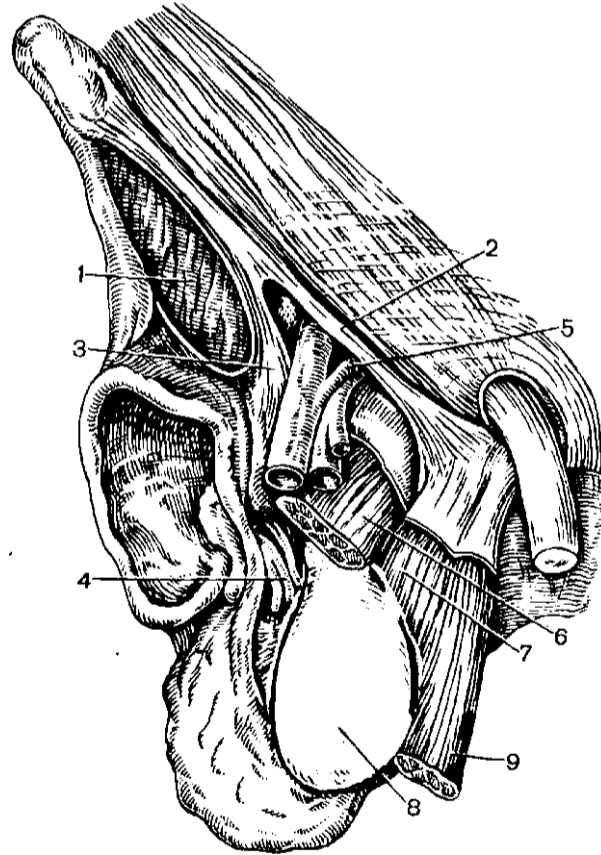


Рис. 72. Запирательная грыжа (по Kirschner).
1 — m. iliopsoas; 2 — lig. poubarti; 3 — lig. iliopectineum. 4 — a. obturatoria и n. obturatorius; 5 — a. epigastrica; 6 — m. pectineus; 7 — m. adductor longus; 8 — hernia obturatoria; 9 — m. adductor magnus.

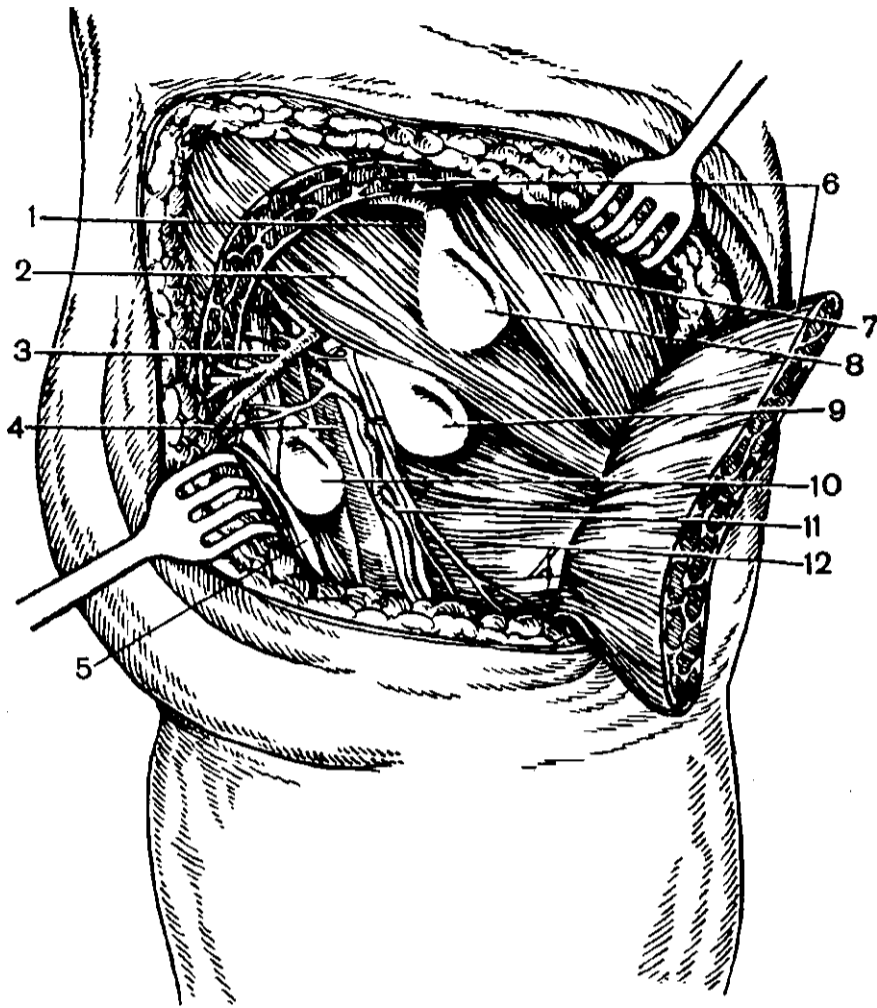


Рис. 73. Седалищная грыжа (по Kirschner).

1 — a. gluteae sup.; 2 — m. piriformis; 3 — a. gluteae inf.; 4 — a. et n. pudendus, communis; 5 — lig. sacrotuberale; 6 — m. gluteus max.; 7 — m. gluteus med.; 8 — hernia suprapiriformis; 9 — hernia infrapiriformis; 10 — hernia spino-tuberosa; 11 — | ischiadicus; 12 — m. m. gemelli.

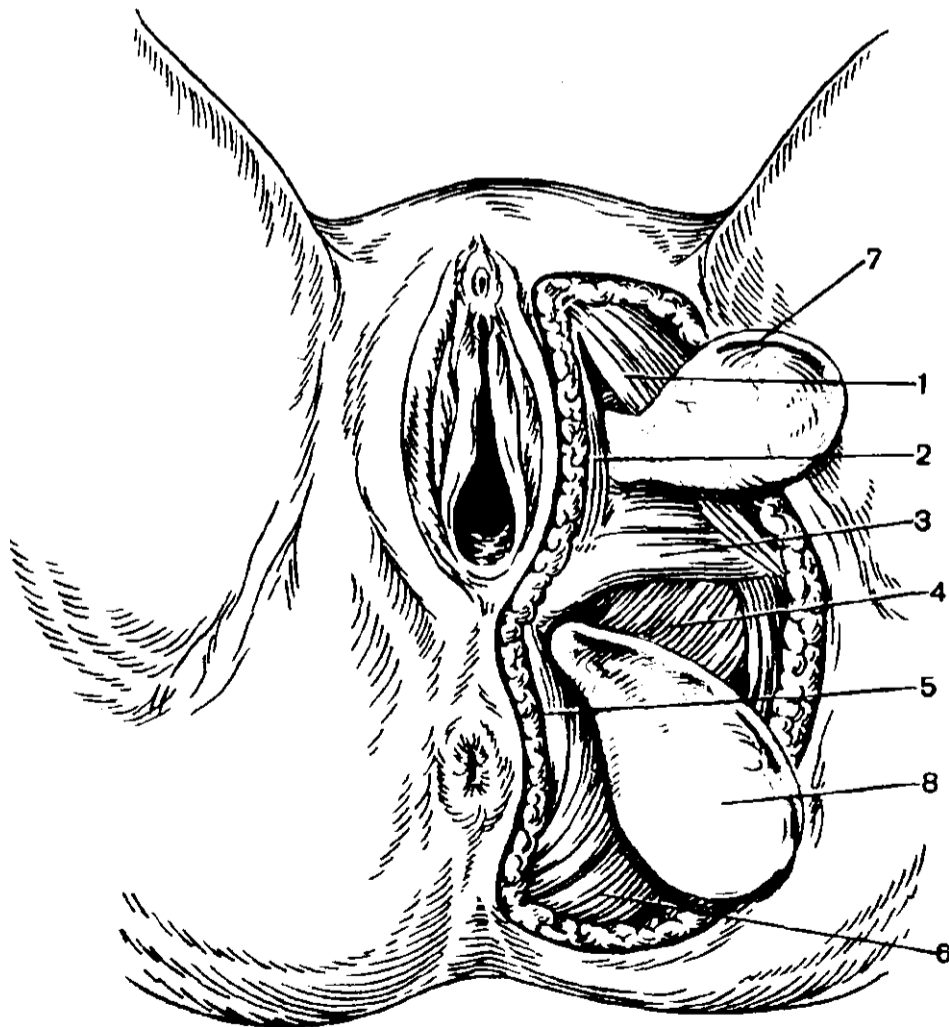


Рис. 74. Передняя промежностная и задняя промежностная грыжа у женщин (по Kirschner).

1 — m. ischio-cavernosus; 2 — m. bulbo-cavernosus; 3 — m. transversus perinei superficialis; 4 — m. levator ani; 5 — m. sphincter ant ext.; 6 — m. gluteus max.; 7 — передняя промежностная грыжа; 8 — задняя промежностная грыжа.

Лечение. Седалищные грыжи оперируются при ущемлении. Доступ обычно лапаротомный. После освобождения ущемленных внутренностей отверстие грыжи закрывают мышечной пластикой или пересадкой фасции.

Промежностная грыжа (грыжа тазового дна) проходит в просвет между мышцей, поднимающей задний проход, и копчиковой мышцей или между волокнами мышцы, поднимающей задний проход. Проходя через мышечную часть тазового дна, грыжа выпячивает фасцию таза, проникает в ишиоректальную ямку и выпячивает кожу промежности, переднюю стенку прямой кишки, стенку влагалища или нижней части большой половой губы (рис. 74). Промежностная грыжа часто сочетается с выпадением прямой кишки. Грыжевой мешок чаще всего содержит мочевой пузырь и его дивертикулы, женские половые органы; задние грыжи чаще содержат петли кишечника и сальник.

Диагностика. Небольшие грыжи протекают бессимптомно. Наличие в грыжевом мешке мочевого пузыря часто сопровождается болезненным, учащенным мочеиспусканием. При обследовании определяют подвижную грыжевую опухоль, которая увеличивается при натуживании. Промежностную грыжу необходимо дифференцировать от паховой (если она спускается в большую половую губу), а также седалищной. Серьезные затруднения возникают при неврвправимых грыжах. Тогда ее принимают за опухоль. Вагинальное и ректальное исследование при подозрении на промежностную грыжу производят в обязательном порядке.

Лечение оперативное. Для доступа к грыжевому мешку и отверстию применяют лапаротомию или промежностный путь. Целесообразна комбинация этих доступов. Производят пластику грыжевых ворот окружающими тканями.

Глава XIII

ЖЕЛУДОК И ДВЕНАДЦАТИПЕРСТНАЯ КИШКА

Общие вопросы диагностики

Симптоматика. Основные симптомы (синдромы) болезней желудка и двенадцатиперстной кишки — боль в животе, имеющая в зависимости от характера и распространенности патологического процесса различную локализацию, интенсивность, связь с приемом пищи; диспепсические явления; нарушения проходимости верхних отделов пищеварительного канала органического или функционального генеза.

Болевой синдром — основное проявление большинства хирургических заболеваний желудка и двенадцатиперстной кишки. Различают три вида боли: висцеральная, соматическая и отраженная. Висцеральная боль возникает непосредственно в пораженном органе, тягостно ощущается больным как сверлящая, тупая. Она обычно сопровождается тошнотой, рвотой, потоотделением. Попытки пациента уменьшить болевые ощущения изменением положения тела оказываются безуспешными. В зависимости от локализации пораженного органа такая боль может быть, хотя и с трудом, локализована в какой-либо области брюшной полости. Причиной висцеральной боли обычно являются спастические сокращения или растяжение органа, частью определенным образом связанные с приемом пищи. Соматическая боль обусловлена раздражением париетальной или висцеральной брюшины. Она отличается, как правило, большей интенсивностью, бывает режущей и жгу-

щей, постоянной. Ее исходное место больной может точно определить. Переход висцеральной боли в соматическую всегда бывает тревожным признаком и отражает распространение патологического процесса на брюшинный покров.

Синдром диспепсии (изжога, тошнота, рвота, отрыжка) наряду с болью наблюдается у большинства больных с патологией желудка и двенадцатиперстной кишки. Изжога — ощущение перемежающегося, волнообразного жжения за грудиной — наиболее частый и неприятный спутник язвенной болезни, возникает на ранних этапах заболевания, часто предшествует появлению боли. Прежде механизм возникновения изжоги связывали только с чрезмерно *высокой* кислотностью желудочного содержимого, забрасываемого в нижний отдел пищевода, однако изжога может быть и при ахлоргидрии. Появление ее связано с нарушением замыкательной функции пищеводно-желудочного перехода.

Тошнота возникает рефлекторно в результате затруднения опорожнения в верхнем отделе пищеварительного тракта, повышения давления в полном органе. Тошнота прекращается после рвоты, если причина — патология желудка или двенадцатиперстной кишки, и не проходит, если была вызвана повышением давления в желчных путях, эндогенной или экзогенной интоксикацией, была проявлением патологии центральной нервной системы и т. п.

Рвота — одно из проявлений болезней же-

Желудка и двенадцатиперстной кишки. Она всегда требует особого внимания врача. Недостаточно только констатировать акт рвоты. Необходимо выяснить ее характер в каждом отдельном случае. При патологии желудка и двенадцатиперстной кишки рвота нередко происходит на высоте боли, после приема пищи и приносит больному облегчение. При неосложненной дуоденальной язве рвотные массы не содержат остатков пищи, состоят из кислого желудочного сока с примесью слюны. В механизме возникновения подобной рвоты основная роль принадлежит повышенному тону блуждающего нерва, приводящему к нарушениям секреции и моторики желудка. При язве желудка рвота нередко наступает почти сразу после приема пищи, состоит из пищевых остатков и вызывается, как правило, преходящим отеком слизистой оболочки вокруг язвы или спазмом привратника. Рвота «кофейной гущей» — достоверный признак гастродуоденального кровотечения. Эпизодическая рвота, большей частью после пищевых погрешностей, относится к проявлениям хронического гастрита, рака желудка.

Симптомокомплекс нарушения проходимости верхних отделов пищеварительного тракта встречается при ряде заболеваний этой области. Уровень непроходимости и ее выраженность придают определенную специфичность клиническим проявлениям. При синдроме, причиной которого является стеноз выходного отдела желудка, четко прослеживаются следующие общие черты. В компенсированной стадии, когда гипертрофированная мускулатура проксимальных отделов органа способна еще преодолеть препятствие, пациенты, как правило, предъявляют немного жалоб. Появляется быстрое насыщение с ощущением тяжести в эпигастрии или левом подреберье, отрыжка воздухом. Затем происходит декомпенсация пропульсивных возможностей желудка, теряется его тонус. Желудок превращается в дряблый мешок часто огромных размеров, расположенный в малом тазу. Состояние пациента ухудшается. Усиливаются распирающая боль в эпигастрии и правом подреберье, тошнота. Рвота застойным содержимым без примеси желчи становится регулярной. Некоторое облегчение после рвоты часто заставляет больных искусственно вызывать ее. Недостаточное питание, потеря значительных количеств пищеварительных соков быстро приводит к дегидратации, гипопроteinемии, калиевому истощению с тяжелым алкалозом, что проявляется прогрессирующим ухудшением состояния, похуданием, выраженной мышечной слабостью, летаргией, судорогами.

Нарушение дуоденальной проходимости (НДП) как механической, так и функциональной природы проявляется симптомами, которые могут встречаться как изолированно, так и в различных сочетаниях: тяжесть и боль в подложечной области после приема пищи, боль справа от пупка, рвота с примесью желчи, аэрофагия, вздутие живота,

неустойчивый стул. При НДП в стадии декомпенсации перечисленная симптоматика нарастает, учащается рвота желчью, возникают похудание, слабость, апатия.

Данные объективного исследования. Осмотр начинают с оценки общего состояния больного, его питания. Боль часто бывает заметна уже по выражению лица пациента, даже когда он не упоминает о ней. Бледное лицо с впалыми щеками и ввалившимися глазами, с заострившимся носом (абдоминальное лицо, или лицо Гиппократова) вызывает подозрение на абдоминальную патологию, вероятно, с вовлечением брюшины. По состоянию кожных покровов и склер удается выявить анемию или желтуху. По наполнению периферических вен можно оценить состояние водного баланса. Кожа и язык часто бывают сухими при острых заболеваниях органов брюшной полости, стенозе привратника; при выраженных нарушениях водно-электролитного баланса, особенно у пожилых больных, это плохие прогностические признаки. При осмотре живота обращают внимание на его внешний вид, симметричность, участие различных его отделов в дыхании. Тонкая брюшная стенка позволяет иногда увидеть патологическую перистальтику желудка при стенозе привратника, выбухающую в эпигастрии опухоль.

Пальпацию желудка проводят при возможности как в горизонтальном, так и в вертикальном положении больного, что позволяет в ряде случаев у худых пациентов найти высоко расположенную опухоль малой кривизны желудка. Воспалительные заболевания желудка и двенадцатиперстной кишки приводят к локальному защитному мышечному напряжению в эпигастрии или правом подреберье и выраженной болезненности при пальпации. Стеноз привратника или выраженное нарушение дуоденальной проходимости могут обнаружить себя шумом плеска в верхнем этаже брюшной полости, у истощенных больных нижняя граница желудка может пальпироваться в малом тазу.

При вовлечении в процесс брюшины (перфорация полого органа) появляются напряженный, доскообразный живот и симптомы раздражения брюшины. Определение плотной, бугристой опухоли больших размеров в эпигастрии практически патогномично для рака желудка. В подобных случаях надо искать признаки отдаленного метастазирования. Особенно важна пальпация печени и левой надключичной области, где локализуется «излюбленный» для рака желудка так называемый вирховский метастаз.

Перкуторное исследование брюшной полости позволяет обнаружить свободный газ при перфорации полого органа или свободную жидкость, что наряду с другими данными объективного исследования может говорить о генерализации опухолевого процесса желудка. При патологии желудка и двенадцатиперстной кишки следует считать обязательным вагинальное и ректальное обследова-

ние, при котором могут быть обнаружены метастазы по брюшине дугласова пространства (метастаз Шнигцлера) или в яичниках (метастаз Крукенберга).

Диагностические методы. Исследование желудочной секреции. Методы изучения желудочной секреции схематически можно разделить на две основные группы. Первую из них составляют способы, основанные на применении зонда и аспирации по нему желудочного секрета с последующим его исследованием. Вторую группу составляют методы определения *pH* содержимого непосредственно в желудке. Аспирационные зондовые методы остаются главными в изучении секреции желудка, позволяя дать ее количественную оценку. Они дополняются *pH*-метрическим исследованием, в ряде случаев уточняющим качественные показатели кислотопродукции.

Максимальный гистаминовый тест Кау — практически наиболее значимый аспирационный способ изучения секреции. Цель исследования — по желудочному сокоотделению оценить патоморфологическое состояние слизистой оболочки желудка. Обоснованием теста служит положение Кау, что существует некоторая оптимальная доза гистамина, увеличение которой не приводит к усилению секреторного ответа желудка. Эта доза для дигидрохлорида гистамина составляет 0,024 мг/кг. Понятно, что столь высокие дозы гистамина плохо переносятся пациентами и для предупреждения токсического действия необходимо вводить антигистаминовые средства. Тест выполняется следующим образом: спустя 30 мин от начала аспирации базального секрета желудка тонким зондом вводят противогистаминовое средство (обычно 2 мл 2% супрастина внутримышечно), а еще через 30 мин — гистамин в указанной выше дозе. Затем на протяжении часа исследуют секреторный ответ на стимуляцию (МПК — максимальная продукция кислоты). Считается, что антигистаминовые препараты не влияют на желудочное сокоотделение, поэтому к базальной секреции (БПК) относят порции сока, полученные как до, так и после введения антигистаминового средства. В связи с нежелательными последствиями введения значительных доз гистамина наибольшее распространение в настоящее время получил пентагастрин в дозе 6 мкг/кг.

Выделяют следующие нормативы максимального гистаминового ответа: часовой объем желудочного сока — 180—220 мл, часовая кислотная продукция — 18—26 ммоль (МПК), дебит-час свободной HCl — 16—24 ммоль. Показатели нормы для базальной секреции составляют: часовой объем сока — от 50 до 100 мл, дебит-час HCl — 1,5—5,5 ммоль (БПК), дебит-час свободной HCl — 1—4 ммоль.

При язве желудка секреция нормацидная или гинацидная, при дуоденальной язве показатели секреции, как правило, значительно увеличены. МПК свыше 45 ммоль/ч застав-

ляет думать об ее эндокриной природе, характерной для синдрома Золлингера — Эллисона, что должно быть уточнено определением уровня сывороточного гастрина.

Радиотелеметрия и *pH*-метрия. Сущность первого метода заключается в том, что в просвет желудка помещают миниатюрный радиопередатчик, колебательный контур которого реагирует на изменения *pH* среды. Сигналы передатчика воспринимаются приемно-регистрирующим устройством, демодулируются и в виде кривой фиксируются на ленте самописца.

Тот же принцип интрагастрального измерения концентрации H⁺-ионов используется в *pH*-метрическом зонде [Линар Е. Ю., 1968]. Получаемые сведения аналогичны радиотелеметрическим. В некоторых отношениях они отличаются большей полнотой, поскольку зонд Е. Ю. Линара позволяет регистрировать *pH* одновременно в теле и антральном отделе желудка. Это позволяет судить не только о кислотном потенциале массы складочных клеток, но и о состоянии ощелачивающей способности привратника. В норме базальный *pH* в теле желудка составляет 3,0—2,0, после стимуляции гистамином — 2,0—1,0, в антральном отделе соответственно 7,0—6,0 и 6,0—5,0.

Между аспирационным и *pH*-метрическим исследованием желудочного кислотовыделения существуют принципиальные различия. С помощью первого метода показатели кислотопродуцирующей функции желудка определяются *in vitro* и дают о ней количественное представление, а с помощью второго — *in vivo*, при этом регистрируются истинные значения *pH* непосредственно у стенки органа. Результаты обоих методов не совсем совпадают, но дополняют друг друга.

Рентгенологическое исследование. *Обзорная рентгенография* брюшной полости позволяет определить свободный газ в брюшной полости, рентгеноконтрастные инородные тела в желудке и двенадцатиперстной кишке. При соответствующей клинической картине свободный газ в брюшной полости является патогномичным признаком перфорации язвы или опухоли желудка. В сомнительных случаях для дифференциальной диагностики прикрытой перфорации язвы пользуются пневмогастрографией — введением через зонд в желудок 2—3 л воздуха с последующим выполнением обзорной рентгенограммы брюшной полости. Появление свободного газа в виде серпа под диафрагмой верифицирует диагноз перфорации желудка или двенадцатиперстной кишки.

Рентгенологическое исследование с контрастным веществом (чаще сульфат бария) — основной метод рентгенодиагностики патологии желудка и двенадцатиперстной кишки. Он позволяет определить форму, величину, положение, подвижность органа, характер рельефа и функциональное состояние его слизистой оболочки, обнаружить язвенное или опухолевое поражение. Исследование производят на-

тошак. При гиперсекреции или задержке эвакуации еще до приема контрастной взвеси можно обнаружить в желудке значительное количество содержимого, его целесообразно эвакуировать до исследования. После приема небольшого количества контрастного вещества изучают рельеф слизистой оболочки. При тугом заполнении желудка определяют его форму, величину, контуры, смещаемость, ход опорожнения, болевые точки, патологические изменения (симптом ниши, дефект наполнения и т. п.), изучают состояние газового пузыря. Эвакуаторная способность желудка определяется временем, за которое бариевая взвесь покидает орган. В норме через час треть или меньше контрастной взвеси может оставаться в желудке. Флюорография и рентгенокинематография с использованием электронно-оптического преобразователя позволяют выявить ранние функциональные нарушения моторной деятельности, механизмы нарушения эвакуации, вести динамическое наблюдение за пассажем содержимого. Для диагностики небольших очагов поражения в основном в проксимальных отделах желудка прибегают к рентгенологическому исследованию в условиях двойного или тройного контрастирования. Двойное контрастирование используется в двух вариантах: 1) введение в желудок небольшого количества контрастной массы и одновременное раздувание его газом; 2) введение газа в брюшную полость в комбинации с раздуванием желудка и томографией (париеотография). Тройное контрастирование — введение газа и бариевой взвеси в желудок и газа в брюшную полость.

Дуоденография используется для углубленного изучения гепатопанкреато дуоденальной системы и в тех случаях, когда обычным путем не удается выявить все изменения двенадцатиперстной кишки. Дуоденальный зонд с металлической оливой вводят в нисходящую часть кишки. После релаксации (инъекция атропина или метацина) кишку по зонду заполняют контрастной взвесью. На рентгенограммах получают изображение значительно расширенной и стойко заполненной контрастом кишки. Определяют положение, величину, форму и очертания кишки, обращая особое внимание на ее внутренний контур. Затем кишку опорожняют и по зонду раздувают газом, детали рельефа слизистой оболочки становятся хорошо видимыми. Дуоденография позволяет выявить переход опухолевого процесса с соседних органов на стенку кишки, воспалительные и продуктивные изменения ее слизистой оболочки, механические причины нарушений дуоденальной проходимости.

Гастродуоденоскопия — осмотр слизистой оболочки желудка и двенадцатиперстной кишки с помощью эндоскопических приборов. Из трех групп гастроскопов (жесткие, полужесткие и мягкие) доминирующее значение приобрели мягкие эндоскопы с фиброволоконной оптикой. Гастроскопию выполняют утром натощак после премедикации

промедолом с атропином и анестезии глотки дикаином. При помощи этого метода обнаруживают поверхностные изменения слизистой оболочки желудка и двенадцатиперстной кишки, недоступные выявлению рентгенологическим методом, дифференцируют доброкачественные и злокачественные поражения. Эндоскопия с прицельной биопсией — наиболее эффективный метод распознавания рака желудка на ранних стадиях. Эндоскопия позволяет проводить динамический контроль заживления желудочных и дуоденальных язв, уточнять состояние слизистой оболочки при различных заболеваниях желудка и двенадцатиперстной кишки и при поражениях других органов и систем, дает наиболее полное представление о состоянии слизистой оболочки оперированного желудка, области анастомоза и начальных участков тонкой кишки при постгастрорезекционных расстройствах. Гастроскопия более точно, чем любое другое исследование, позволяет установить источник гастродуоденального кровотечения.

В настоящее время широко применяются эндоскопическое удаление полипов, инородных тел, лазерная и диатермокоагуляция источника кровотечения, проведение зондов за область препятствия для энтерального питания больных в период предоперационной подготовки и т. п.

Лапароскопия при патологии желудка и двенадцатиперстной кишки позволяет в неясных случаях дифференцировать перфорацию от других заболеваний органов брюшной полости. Выявление генерализации бластоматозного поражения желудка при лапароскопии исключает бесполезное оперативное вмешательство.

Исследование моторики желудка. Баллонографический метод. Сущность метода заключается в регистрации внутрижелудочного давления, колебания которого в значительной степени соответствуют сокращениям желудка. Исходный уровень давления характеризует тонус стенки желудка. Заполненный воздухом резиновый баллон объемом 1—4 мл соединяют через систему трубок с датчиком давления и регистрирующим устройством. При анализе полученных данных оценивают ритм, силу желудочных сокращений, частоту перистальтических волн в единицу времени.

Метод открытого катетера — наилучший способ регистрации реальной величины давления в полости органа — позволяет регистрировать внутриспросветное давление в сокращающемся органе. Несколько катетеров, соединенных вместе и открывающихся в просвет желудка или кишки в различных участках, используют для определения градиента давления в смежных отделах — главного фактора, обеспечивающего эвакуацию.

Электрогастрография позволяет регистрировать биопотенциалы желудка с поверхности тела пациента с помощью отечественных аппаратов (ЭЭГ-3, ЭЭГ-4). Система фильтров дает возможность выделить биопотенциалы в

узком диапазоне, характеризующие двигательную активность желудка. При оценке гастрограмм учитывают частоту, ритм и амплитуду потенциалов. Однако метод часто не дает полной информации о тонусе желудка и сократительной активности.

Методы оперативных вмешательств

Оперативные доступы. Для подхода к желудку и двенадцатиперстной кишке наиболее распространены срединный, парамедианный, трансректальный и косой разрезы.

Верхний срединный разрез наиболее распространен, дает хороший обзор и доступ ко всем отделам желудка и двенадцатиперстной кишки, малотравматичен, сопровождается наименьшей геморрагией и выполняется в более короткое время. При необходимости его можно продлить над мечевидным отростком на всю его длину или вниз, обойдя пупок слева. Для улучшения обзора при срединном доступе целесообразно использовать ранорасширители с механической тягой.

Парамедианный разрез весьма удобен для операций на желудке. Продолжаясь от основания мечевидного отростка на нужное расстояние ниже пупка, он обеспечивает хорошую экспозицию, особенно у больных с узким реберным углом.

Трансректальный и параректальный доступ применяются обычно при наложении желудочного свища, пилоромии. Для других операций этот разрез менее удобен.

Дальнейший этап операции после вскрытия брюшной полости состоит в создании адекватного доступа к желудку и двенадцатиперстной кишке (коррекция операционной раны ретрактором, разделение спаек).

Ревизия органов брюшной полости начинается с осмотра желудка и двенадцатиперстной кишки, определения положения, размеров, формы органов, деформации их рубцовыми сращениями, воспалительными инфильтратами. Выявляют признаки неопластического процесса, распространенность опухоли, прорастание серозного покрова и соседних органов, метастазирование в печень, регионарные лимфатические узлы, канцероматоз брюшины. Желудок захватывают рукой в области тела, выводят в рану и производят ревизию последовательно всей малой кривизны, дна и абдоминального отдела пищевода. Осмотр и пальпация передней стенки желудка часто не дают возможности обнаружить процесс на задней его стенке и выяснить отношение его к прилежащим органам, поэтому, каким бы ясным ни казался первоначальный диагноз, необходимо детально обследовать всю заднюю стенку желудка. Для этого при бластоматозных поражениях широко раскрывают сальниковую сумку, отделяя большой сальник от поперечной ободочной кишки. При доброкачественных заболеваниях желуд-

ка достаточно рассечения для этой цели желудочно-ободочной связки.

Обнаружение в желудке полипов и мелких опухолей часто затруднительно. Для их диагностики рекомендуют следующий способ: сдавливая желудок между положенными на него с двух сторон пальцами, протягивают желудок между ними так, чтобы пальцы скользили по его поверхности, непрерывно сдавливая просвет. Такое «процеживание» желудка позволяет обнаружить полипы даже небольших размеров.

Если предполагается один из вариантов ваготомии, изучают строение нервной системы желудка, выраженность главных желудочных нервов (нервов Латарже), уровень их ветвления.

Пальпаторно исследуют двенадцатиперстную кишку и привратник. В норме он имеет диаметр до 2 см, поэтому толстый желудочный зонд и мизинец при пальпации через переднюю стенку желудка свободно проникает в двенадцатиперстную кишку. Для более тщательной ее ревизии часто возникает необходимость в ее мобилизации по Кохеру. Важно определить диаметр кишки во всех ее отделах. Значительные размеры желудка при отсутствии грубого сужения привратника и расширенная двенадцатиперстная кишка, нижняя горизонтальная часть которой пролабирует через mesocolon, свидетельствуют о нарушениях дуоденальной проходимости. Причину этого иногда можно обнаружить при ревизии дуоденоюнального перехода (связки Трейтца) в виде выраженного спаечного процесса, высоко фиксирующей первую петлю тонкой кишки, часто имеющей вид двустволки, или мезаденита по ходу верхней брыжеечной артерии.

В редких случаях, несмотря на тщательно проведенную ревизию, не удается определенно судить о характере патологического процесса в желудке. В такой ситуации необходимы широкая гастротомия и тщательный осмотр слизистой оболочки. В сомнительных случаях должно быть выполнено экстренное морфологическое исследование биоптата из предполагаемого очага поражения.

Основные оперативные вмешательства на желудке и двенадцатиперстной кишке. Гастротомия применяется чаще всего для диагностики заболеваний желудка. Разрезы на желудке обычно ведут в направлении его продольной оси на границе средней и дистальной трети передней стенки. Выполняют разрез через все слои стенки органа длиной 5—6 см. Края раны разводят крючками. По завершении осмотра слизистой оболочки желудка рану ушивают непрерывным кетгутовым швом. После этого накладывают второй ряд узловых серо-серозных шелковых швов.

Гастростомия выполняется для обеспечения питания больного при непроходимости пищевода или кардии. Разнообразные способы гастростомии разделяют на следующие группы [Юхтин В. И., 1967]:

— методы гастростомии, при которых переднюю стенку желудка вытягивают в рану в

виде конуса и подшивают к брюшной стенке. При этом канал желудочного свища на всем протяжении выстлан слизистой оболочкой;

— методы гастростомии, при которых формируют канал из передней стенки желудка. При этом канал свища выстлан серозной оболочкой и грануляционной тканью;

— методы гастростомии, при которых канал свища образуется из изолированного отрезка кишки, вшитой между желудком и кожей живота;

— методы гастростомии, при которых выкраивают стебельчатые лоскуты из стенки желудка и формируют из них трубчатый свищ;

— методы гастростомии, при которых канал желудочного свища выстлан кожным эпителием, окружающим резиновый катетер, вшитый в стенку желудка по методу Витцеля.

Большое число различных вариантов гастростомии не позволяет останавливаться на характеристике каждого из них, тем более что многие в настоящее время представляют лишь исторический интерес. Первоначальные способы гастростомии путем простого подшивания передней стенки желудка к брюшной стенке без формирования мышечного клапана в настоящее время не применяются

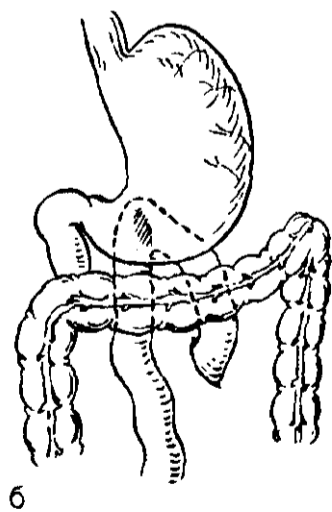
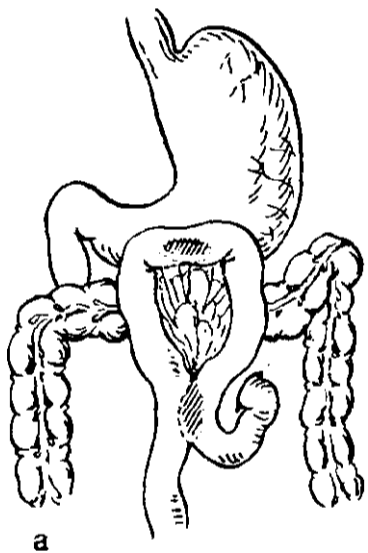


Рис. 75. Гастроэнтероанастомоз
а — по Бельфлеру, б — по Гаккеру.

в связи с постоянным вытеканием желудочного содержимого через свищ.

Из-за сложности методики и частых осложнений большинством хирургов оставлены и такие способы гастростомии, при которых канал свища образуется из изолированного отрезка тонкой или толстой кишки. Не оправдали надежд также методы гастростомии, при которых канал желудочного свища формируют из кожного лоскута. Ниже приведены наиболее употребимые виды операции.

Гастроаномия по Витцелю. На свободную переднюю стенку желудка укладывают гастростомическую трубку несколько наискось, от большой кривизны к малой, концом в направлении к привратнику. Вокруг трубки отдельными швами формируют серозно-мышечный канал. Дистальный конец трубки погружают в желудок. Это место закрывают кисетным швом. Трубку выводят на переднюю брюшную стенку, как правило, в левом подреберье. Желудок вокруг трубки фиксируют к париетальной брюшине.

Гастроаномия по Штамму — Сенну — Коде-ру. На переднюю стенку желудка ближе к большой кривизне накладывают три кисетных шва один внутри другого на расстоянии 0,8—1 см. В центре кисетных швов делают отверстие в желудочной стенке, через которое в просвет органа вставляют резиновую трубку. Один за другим, начиная с внутреннего, затягивают кисетные швы, которые погружают трубку в канал, формирующийся из стенки желудка. Стенку желудка вокруг трубки подшивают к париетальной брюшине.

Гастростомия по Топроверу. В рану выводят переднюю стенку желудка в виде конуса. На вершину конуса накладывают два шелковых шва-держалки. Ниже вершины конуса concentрически накладывают три кисетных шва на расстоянии 1,5—2 см один от другого. Вскрывают просвет желудка на вершине конуса между держалками и вводят в отверстие резиновую трубку диаметром 1 см. Нити наложенных кисетных швов последовательно затягивают, начиная с наружного. Таким образом, вокруг введенной трубки образуется три складки-клапана. Чтобы сохранить образовавшийся канал, конус желудка фиксируют к слоям разреза брюшной стенки; на уровне наиболее глубоко расположенного кисетного шва стенку конуса фиксируют к париетальной брюшине, выше расположенный участок — к краям разреза прямой мышцы и самый верхний участок (на уровне внутреннего кисетного шва) — к краям кожи. Трубку после окончания операции вынимают: образуется канал с клапанами и губовидный свищ. Желудочное содержимое благодаря клапанам не должно изливаться наружу.

Гастроэнтероанастомия (рис. 75) применяется в качестве дренирующей желудка операции при непроходимости в области нижней половины желудка, привратника и двенадцатиперстной кишки. Из различных методов гастроэнтероанастомии наиболее примени-

мы при неоперабельном раке дистального отдела желудка способ Бельфлера с брауновским межкишечным анастомозом, обеспечивающий наиболее длительную проходимость соустья при росте опухоли, а при рубцовых стенозах язвенной этиологии — гастроэнтеростомия по Гаккеру.

Передний впередиободочный гастроэнтероанастомоз на длинной петле с межкишечным анастомозом (по Бельфлеру). Большой сальник и поперечную ободочную кишку поднимают кверху. Находят первую петлю тощей кишки. Отступая от связки Трейтца 40—50 см, петлю тонкой кишки проводят впереди поперечной ободочной кишки и располагают на передней стенке желудка вдоль его продольной оси и ближе к большой кривизне так, чтобы отводящий конец петли был направлен к привратнику. Кишку и желудок сшивают узловыми серозно-мышечными швами на протяжении 8 см. Отступая от линии шва на 0,5 см, вскрывают просвет кишки и желудка на длину до 6—7 см. Заднюю губу анастомоза сшивают через все слои стенки кишки и желудка непрерывным кетгутовым швом, а переднюю — вворачивающим скорняжным швом. Накладывают второй ряд серозно-мышечных швов на переднюю губу анастомоза. Для предотвращения образования порочного круга в случаях нарушения эвакуации по отводящей петле возможно ближе к связке Трейтца накладывают межкишечное соустье шириной 4—5 см. Техника его формирования принципиально не отличается от описанной выше.

Задний позадиободочный вертикальный гастроэнтероанастомоз на короткой петле (по Гаккеру). Поперечную ободочную кишку и большой сальник поднимают кверху. В бессосудистой части рассекают мезосолон на протяжении 6—7 см. Заднюю стенку желудка подшивают отдельными узловыми швами к окну в мезосолон. Тощую кишку для анастомоза берут почти у самой связки Трейтца. Длина приводящего отдела кишки должна составлять около 5 см, что обеспечивает свободное расположение соустья при нормальном положении желудка. Накладывают анастомоз между выбранным участком тощей кишки и задней стенкой желудка двухрядными швами. Учитывая положение желудка при формировании соустья, приводящая петля должна быть фиксирована у малой, а отводящая — у большой его кривизны.

Пилоропластика (рис. 76) выполняется как дренирующая желудок операция в сочетании с различными вариантами ваготомии при хронической и осложненной дуоденальной язве, для предупреждения стаза в желудке при перемещении последнего в грудную полость в случаях пластики пищевода желудком. Из различных способов пилоропластики наиболее часто употребляется пилоропластика по Гейнеке—Микуличу и Финнею.

Пилоропластика по Гейнеке — Микуличу. Накладывают швы-держалки на двенадцатиперстную кишку по краям передней полуокруж-

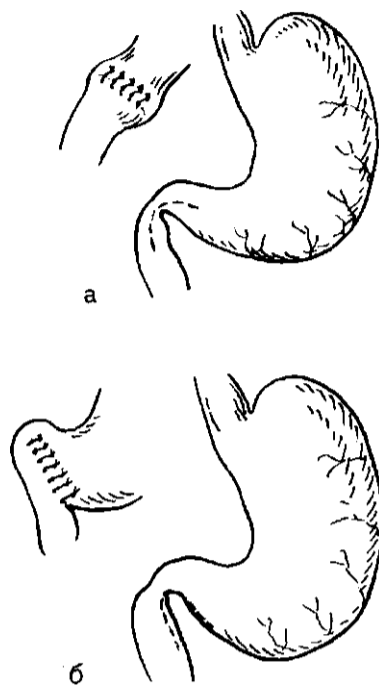


Рис. 76. Виды пилоропластики.
а — по Гейнеке—Микуличу; б — по Финнею.

ности привратника. Производят широкую, длиной до 6 см, пилорoduоденотомию (2,5 см — дуоденотомия; 3,5 см — гастротомия). Пилоротомическое отверстие закрывают в поперечном направлении непрерывным кетгутовым швом. Затем накладывают ряд серозно-мышечных узловых шелковых швов.

Пилоропластика по Финнею отличается от описанной выше тем, что при ней обеспечивается более надежное дренирование желудка. В то же время она может быть выполнена лишь при условии отсутствия препятствий для свободной мобилизации вертикального отдела двенадцатиперстной кишки. После широкой мобилизации вертикального отдела этой кишки по Кохеру узловыми серозно-мышечными швами соединяют ее внутренний край и большую кривизну антрального отдела желудка. Верхний шов этого ряда располагают сразу у привратника, нижний — в 7—8 см от него. Переднюю стенку желудка и двенадцатиперстной кишки рассекают непрерывным дугообразным разрезом. Затем накладывают внутренний непрерывный кетгутовый шов. Передний ряд серозно-мышечных швов заканчивает формирование пилоропластики.

Передняя гемипилорэктомия — операция, направленная на предупреждение развития спазма привратника и возникающего в результате его гастростаза. Различают внеслизистую и открытую гемипилорэктомию. В первом случае иссечение передней полуокружности привратника производят, стараясь не повредить слизистой оболочки, т. е. не вскрывая просвета органа. Пилоромиотомии

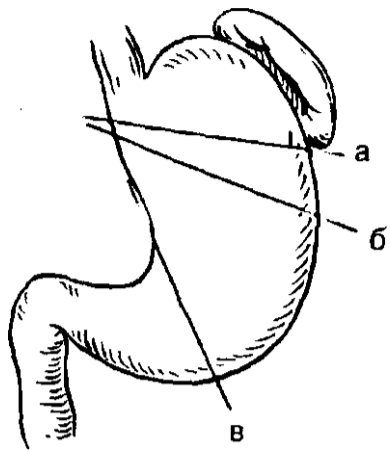


Рис. 77. Размеры удаляемой части желудка.
а — субтотальная резекция; б — резекция $\frac{1}{3}$ желудка; в — антрэктомия.

ческое отверстие ушивают отдельными узловыми швами.

Дистальная резекция желудка (рис. 77) выполняется при язвенной болезни желудка, доброкачественных и экзофитных злокачественных опухолях антрального отдела. Операция состоит из следующих основных этапов: 1) мобилизация удаляемой части органа; 2) собственно резекция: удаляют намеченную часть желудка и подготавливают культю двенадцатиперстной кишки к следующему этапу операции; 3) восстановление непрерывности пищеварительного тракта; выделяют два основных типа операций (рис. 78): резекция желудка с восстановлением пассажа пищи по двенадцатиперстной кишке, т. е. по способу Бильрот-I, и резекция желудка по способу Бильрот-II с образованием анастомоза между культей желудка и тощей кишкой. Наиболее распространенными являются классический вариант операций по Бильрот-I и резекция по способу Бильрот-II в модификации Гофмейстера—Финстерера, предполагающего создание гастроэнтероанастомоза на короткой петле и формирование шпоры для профилактики рефлюкса желудочного содержимого в приводящую петлю. При этом варианте операции культю двенадцатиперстной кишки формируют с помощью сшивающих аппаратов (УО-40, УДО-60) или обвивным кетгутовым швом. Затем аппаратный или кетгутовый швы погружают шелковыми полукисетными и отдельными швами. При декомпенсированных нарушениях дуоденальной проходимости и синдроме приводящей петли выполняют резекцию с U-образным энтероэнтероанастомозом по Ру.

Ушивание культи двенадцатиперстной кишки, значительно деформированной язвенным процессом, выполняют различными способами, среди которых заслуживает внимания способ Ниссена (рис. 79). Двенадцатиперстную кишку мобилизуют до уровня язвы и пересекают. Первый ряд швов накладывают на переднюю стенку кишки и дистальный край оставшегося на поджелудочной железе кратера язвы. Второй ряд

швов накладывают над первым между передней поверхностью культи двенадцатиперстной кишки и проксимальным краем язвы. В результате затягивания этого ряда швов дно язвы тампонируется стенкой кишки. Сверху накладывают третий ряд швов между капсулой поджелудочной железы и стенкой двенадцатиперстной кишки.

Проксимальная резекция желудка (рис. 80) производится при раке проксимального отдела желудка и при отсутствии метастазов в лимфатических узлах желудочно-ободочной связки по большой кривизне желудка. Операция предусматривает удаление проксимальных отделов и всей малой кривизны органа с формированием трубки из большой кривизны желудка, которую затем анастомозируют с пищеводом.

Гастрэктомия — полное удаление желудка. Основные этапы операции те же, что и при выполнении резекции желудка. Непрерывность пищеварительного тракта восстанавливают формированием эзофагоэюноанастомоза (рис. 81). Наиболее часто применяют терминологический горизонтальный эзофагоэюноанастомоз двухрядными швами, вертикальный терминологический эзофагоэюноанастомоз и инвагинационный эзофагоэнтероанастомоз по Березкину-Цацаниди.

Прошивание кровоточащей язвы (рис. 82). Выполняют продольную гастродуоденотомию и находят источник геморра-

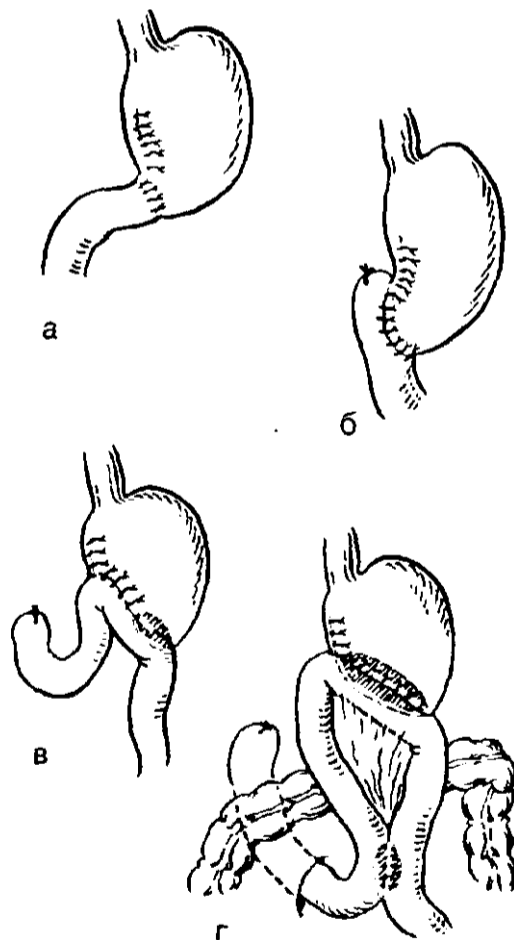
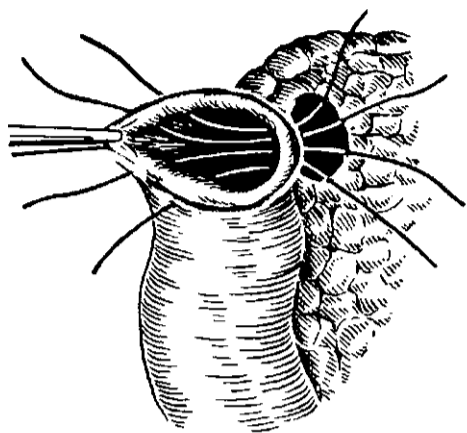
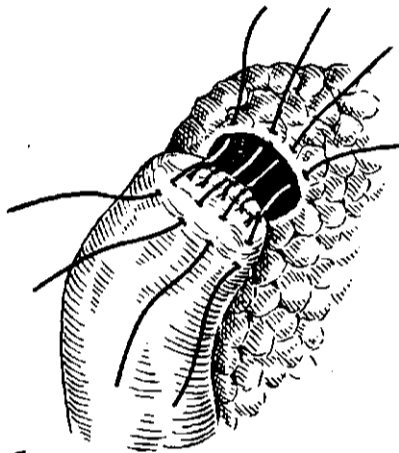


Рис. 78. Методы дистальной резекции желудка.

а — по Бильрот-I; б — по Габереру—Финнею; в — по Гофмейстеру—Финстереру; г — по Бальфуру.



а



б

Рис. 79. Ушивание культи двенадцатиперстной кишки по Ниссену.
а, б — этапы операции.

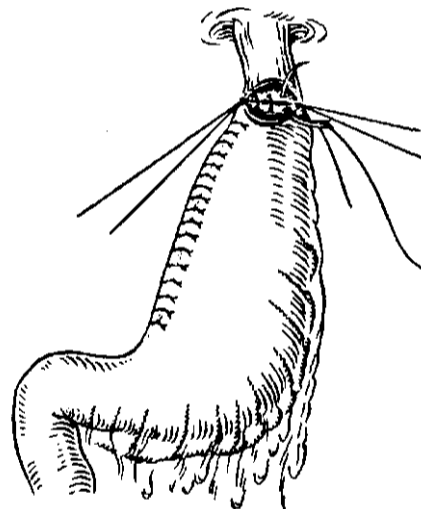
гии. Если язва имеет небольшую глубину и размеры и кровотечение происходит из краев, язву прошивают на всю ее глубину отдельными или 8-образными шелковыми швами. Во избежание прорезывания каллезных краев язвы лигатуры должны захватывать здоровые участки слизистой оболочки на расстоянии 0,5 см от язвенного дефекта и проходить под дном язвы. При завязывании наложенных таким образом лигатур происходит сдавление мелких кровотокающих сосудов в краях язвы тканями, а дно язвы как бы тампонируется слизистой оболочкой.

При кровотечении из магистрального сосуда показано его прошивание в дне язвы отдельными узловыми или 8-образными швами. После достижения гемостаза язвенный дефект ушивают П-образными швами. При затягивании этих швов язва укрывается слизистой оболочкой, защищающей лигированный сосуд от действия агрессивного желудочного и Дуоденального содержимого. Гастродуоденотомическое отверстие ушивают в поперечном направлении двухрядным швом, превращая его в пилоропластику типа Гейнеке — Микулича.

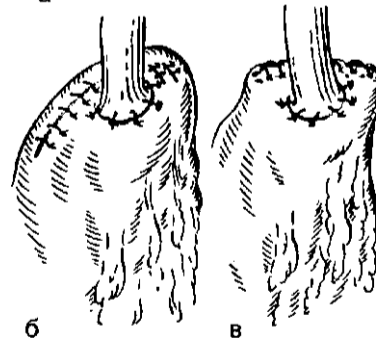
Ушивание перфоративных язв желудка и двенадцатиперстной

кишки. Ушивание перфоративного отверстия двухрядным швом — наиболее распространенный способ ушивания перфорации (рис. 83, а). На края перфоративного отверстия продольно оси желудка или кишки накладывают узловые шелковые швы через все слои стенки органа и затягивают до соприкосновения краев перфоративного отверстия. Линия швов при таком расположении лигатур будет ориентирована поперечно оси органа, что предотвратит сужение его просвета. Вторым рядом узловых серозно-мышечных швов усиливают герметизм места ушивания.

Ушивание перфоративного отверстия по Опелю — Поликарпову (рис. 83, б) заключается в том, что конец пряди большого сальника на питающей ножке прошивают длинной кетгутовой нитью. Затем обеими концами этой нити через прободное отверстие прошивают в одном направлении стенку желудка или кишки на расстоянии 1,5—2 см от края отверстия, в 1—1,5 см друг от друга. В дальнейшем при потягивании за нити сальник инвагинируется в просвет желудка или кишки и «пломбирует» перфоративное отверстие, после чего нити затягивают и завязывают. Затем из ножки сальника образуют складку, которой прикрывают как бы вторым этажом место перфорации и узел кетгутовой лигатуры. В заключение сальник



а



б

в

Рис. 80. Пищеводно-желудочные анастомозы, а — конец в конец; б, в — конец в бок.

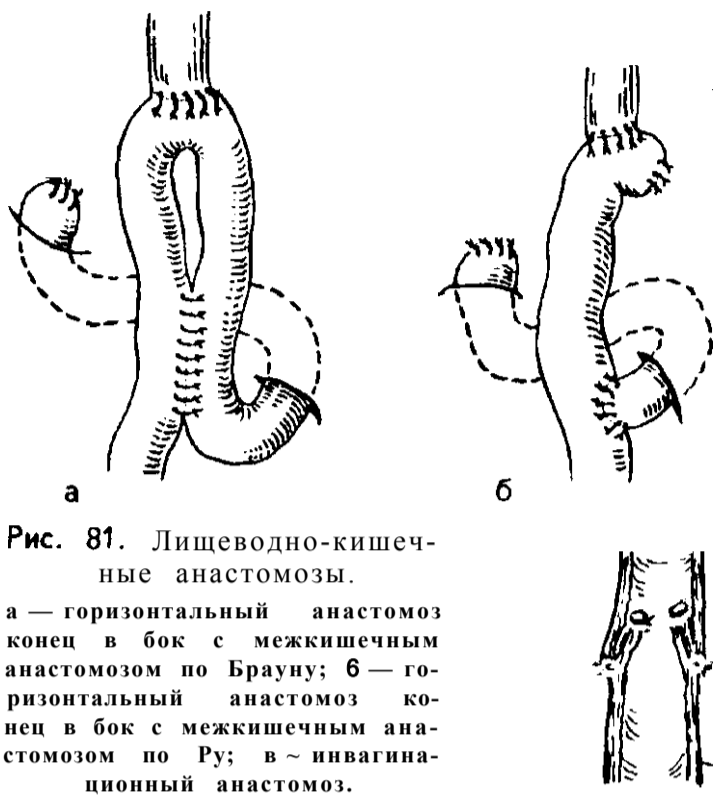


Рис. 81. Лицеводно-кишечные анастомозы.

а — горизонтальный анастомоз конец в бок с межкишечным анастомозом по Брауну; б — горизонтальный анастомоз конец в бок с межкишечным анастомозом по Ру; в — инвагинационный анастомоз.

фиксируют по окружности «запломбированного» перфоративного отверстия к стенке желудка отдельными узловыми швами.

Ваготомия. *Стволовая поддиафрагмальная ваготомия* (рис. 84, а). Поперечным разрезом рассекают листок брюшины, покрывающий абдоминальный отдел пищевода. Пальпаторно обследуют пищевод, определяя расположение и число ветвей переднего и заднего блуждающих нервов. Стволы блуждающих нервов поочередно, начиная с переднего, осторожно выделяют из соединительной ткани. На выделенный участок нерва сверху и снизу накладывают зажимы. Участок нервного ствола протяженностью 1,5—2 см иссекают, оба его конца перевязывают шелковыми лигатурами. В заключение тщательно обследуют пищевод по всей окружности в поисках дополнительных нервных стволиков, которые также должны быть выделены и пересечены. После тщательного гемостаза разрез серозного покрова ушивают несколькими узловыми швами.

Селективная ваготомия (рис. 84, б). В бессосудистом участке перфорируют малый сальник. Нисходящую ветвь левой желудочной артерии вместе с главным желудочным нервом пересекают между зажимами и лигируют. На центральный конец артерии накладывают две лигатуры. По намеченной линии от малой кривизны желудка к пищеводно-желудочному переходу и затем к углу Гиса пересекают и лигируют отдельными порциями все ветви, идущие от переднего ствола блуждающего нерва к желудку, и сопровождающие их сосуды, после чего обнажается задний листок малого сальника с сосудами и ветвями правого ствола блуждающего нерва, идущими к малой кривизне желудка. Последние также пересекают и лигируют отдельными порциями. Пищевод выде-

ляют со всех сторон на протяжении 4—5 см, пересекая все идущие вдоль его к телу желудка нервные веточки. Малую кривизну затем перитонизируют отдельными швами. Ушивают серозный покров над пищеводом.

Селективная проксимальная ваготомия (рис. 84, в) — парасимпатическая денервация верхних отделов желудка, слизистая оболочка которых содержит кислотопродуцирующие (обкладочные) клетки. Определяют ход стволов блуждающих нервов и главных желудочных нервов (нервы Латарже). Начиная от проксимальной ветви «гусиной лапки» нерва Латарже, расположенной, как правило, чуть ниже угла желудка, поэтапно непосредственно у стенки органа рассекают и лигируют передний листок малого сальника до пищеводно-желудочного перехода. Рассекают серозный покров над передней поверхностью пищевода по направлению к углу Гиса. Прослеживают задний нерв Латарже, поэтапно пересекают между зажимами и лигируют отходящие от него к малой кривизне веточки, проходящие в малом сальнике. Пищевод выделяют со всех сторон на протяжении 5—6 см для контроля тщательности пересечения нервных волокон, идущих вдоль него к своду желудка. Пересекают желудочно-диафрагмальную связку. Денервируют интермедиарную зону желудка, пересекая все возвратные веточки, идущие вверх по малой кривизне ответвления нервов Латарже. Для более полной денервации кислотопродуцирующей зоны пересекают нервные волокна, проходящие

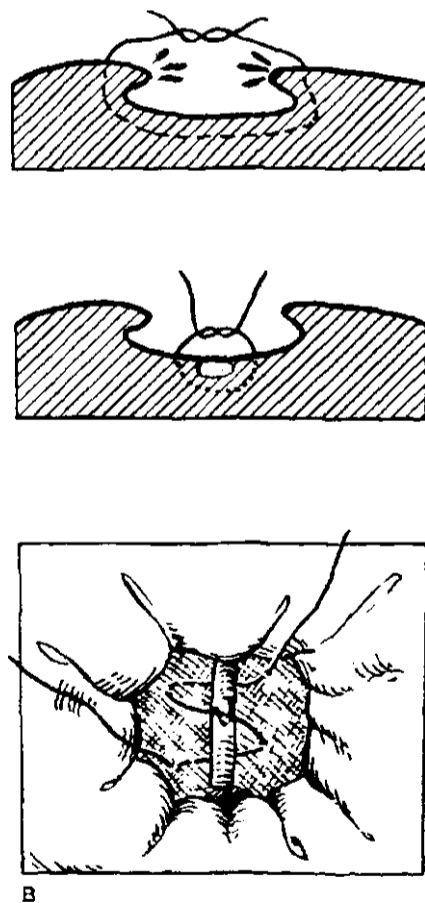


Рис. 82. Прошивание кровоточащей язвы, а — при кровотечении из краев язвы; б. в — при кровотечении из магистрального сосуда дна язвы.

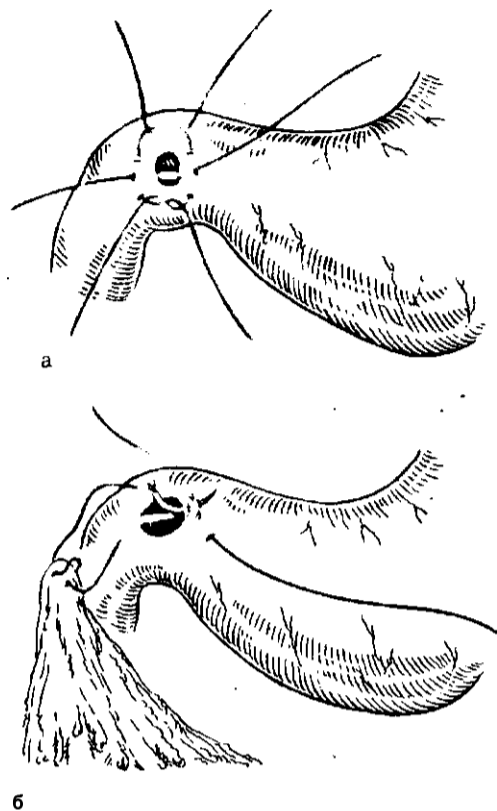


Рис. 83. Ушивание перфоративного отверстия.
а — наложение первого ряда швов при ушивании двухрядными узловыми швами; б — ушивание по Опелю —Поликарпову.

вдоль правой желудочно-сальниковой артерии. С этой целью производят скелетирование большой кривизны желудка с пересечением и перевязкой правой желудочно-сальниковой артерии, отступя 3—4 см влево от привратника. Скелетирование большой кривизны выполняют до водораздела желудочно-сальниковых артерий. На завершающем этапе операции с целью коррекции замыкательной функции кардии выполняют фундопликацию по Ниссену с фундопексией.

Врожденные заболевания

Основное число нозологических форм врожденных заболеваний желудка и двенадцатиперстной кишки проявляет себя, как правило, в ближайший после рождения период и находится в компетенции детских хирургов. Практическое значение у взрослых могут иметь врожденная гипертрофия привратника, аномалии положения двенадцатиперстной кишки, нарушения дуоденальной проходимости, вызываемые аннулярной поджелудочной железой.

Гипертрофия привратника (см. главу XXXIII) у взрослых выявляется крайне редко. 'азличают симптоматическую гипертрофию привратника, сопутствующую различным заболеваниям желудка и смежных органов, и так

называемую идиопатическую. В последнем случае при гистологическом исследовании препаратов желудка обнаруживается гипертрофия мышечных волокон привратника без явных признаков воспаления.

Диагностика. Клиническая картина у взрослых изучена недостаточно, проявляется болями в эпигастрии после приема пищи. У истощенных больных иногда удается пальпировать плотноватый, спастически сокращенный болезненный привратник. При рентгенологическом исследовании определяется сужение и удлинение пилорического канала, гиперперистальтика, расширение желудка, замедление эвакуации контрастного вещества в кишку. Типична деформация луковицы двенадцатиперстной кишки в виде полумесяца с образованием правильного, с ровными контурами дефекта наполнения, возникающего из-за внедрения в ее просвет гипертрофированного привратника.

Лечение. Патогенетического лечения не существует. При выраженности клинических проявлений выполняют внеслизистую пилоромиотомию или пилоропластику.

Аномалии расположения двенадцатиперстной кишки встречаются сравнительно часто. Возникают они в результате неполного поворота кишечника в период эмбриогенеза двенадцатиперстной кишки: ее нисходящая часть не поворачивает влево, переходя в нижнюю горизонтальную часть, а опускается вниз, без четкой анатомической границы переходя в тощую кишку. Аномалия не проявляет себя клинически. Выявляется при рентгенологическом исследовании или во время опера-

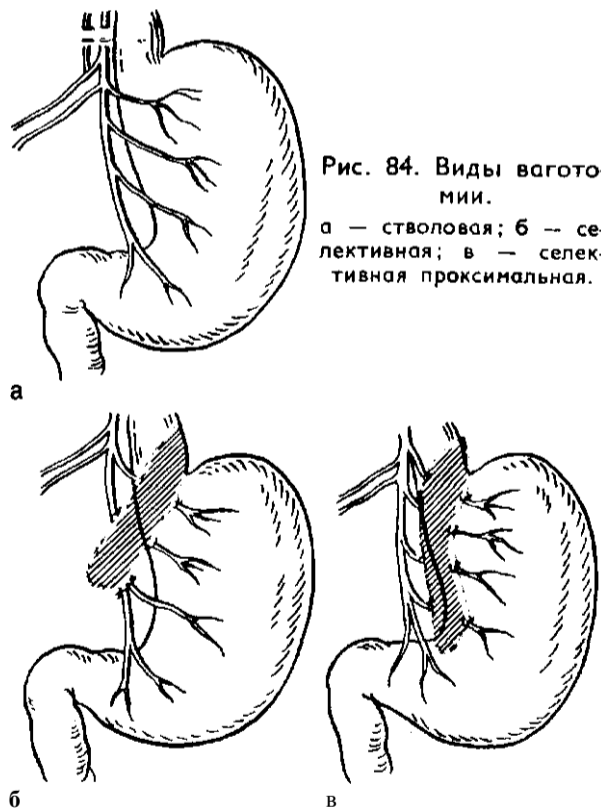


Рис. 84. Виды ваготомии.
а — стволовая; б — селективная; в — селективная проксимальная.

ции. Характерным рентгенологическим признаком аномалии является отсутствие дуоденоюнального изгиба: все петли тонкой кишки оказываются расположенными в правой половине брюшной полости, а толстая кишка — в левой. При этом проксимальный отдел толстой кишки обладает значительной подвижностью.

Кольцквидная поджелудочная железа (см. главу XX).

Повреждения, инородные тела

Травматические повреждения. Изолированные повреждения желудка и двенадцатиперстной кишки при тупой травме живота встречаются редко, соответственно в 2% и 0,1—0,2% случаев повреждений органов брюшной полости. Причиной разрывов является обычно тупая травма, при которой органы сдавливаются между передней брюшной стенкой и позвоночником. Как правило, повреждается желудок, переполненный пищевыми массами и воздухом. Наиболее типичным является поперечный разрыв передней стенки органа. Двенадцатиперстная кишка повреждается чаще в фиксированной своей части, располагающейся в забрюшинном пространстве, при этом забрюшинная клетчатка имбибируется дуоденальным содержимым.

Диагностика. При повреждении желудка и двенадцатиперстной кишки появляется острая боль в верхней половине живота, падает пульс и артериальное давление (клиническая картина шока), резко напрягаются мышцы передней брюшной стенки, появляются положительные симптомы раздражения брюшины, отмечается уменьшение или отсутствие печеночной тупости, притупление в отлогих местах живота. При травме двенадцатиперстной кишки появляется субиктеричность склер.

Рентгенологически при разрыве полых органов в брюшной полости определяется свободный газ. Исследование с контрастным веществом может выявить затекание его за контур желудка или двенадцатиперстной кишки. При лабораторном исследовании в крови можно обнаружить высокий лейкоцитоз со значительным сдвигом формулы влево.

Лечение — экстренное оперативное вмешательство: ушивание разрывов органов, санация и дренирование брюшной полости, а при разрывах двенадцатиперстной кишки и забрюшинной клетчатки.

Повреждения химическими веществами (ожоги) в настоящее время редки. При попадании химических веществ в желудок развивается острый коррозивный гастрит с коагуляционным (при воздействии концентрированных кислот) или колликвационным (едкие щелочи) некрозом слизистой оболочки желудка. К этому присоединяется интоксикация вследствие всасывания проглоченного химического вещества.

Диагностика. Сильная боль во рту, пи-

щевоме и эпигастрии. Многократная рвота слизью, кровью, мелена. Может быть шок, иногда асфиксия (отек гортани). В тяжелых случаях, при быстром распространении некроза на всю стенку органа, может развиваться клиническая картина острого живота, обусловленная перфорацией желудка и перитонитом. Поздние осложнения — рубцовые стенозы.

Лечение. При оказании первой помощи внутривенно вводят наркотические и спазмолитические средства (1—2 мл раствора промедола и 1—2 мл 1% раствора папаверина). Срочное промывание желудка большим количеством разведенной лимонной (уксусной) кислоты (при отравлении щелочами) или теплой воды с добавлением молока (при отравлении кислотами).

"В стационаре при отравлении средней тяжести и тяжелом проводят противошоковые и дезинтоксикационные мероприятия. В течение первых 2 сут больные находятся на парентеральном питании. Одновременно назначают частый прием внутрь микстуры (подсолнечное масло — 500 мл, анестезин — 2 г, 5% раствор новокаина — 50 мл) для профилактики рубцового сужения пищевода и желудка. Оперативное вмешательство — при осложнениях.

Инородные тела желудка и двенадцатиперстной кишки. По механизму возникновения различают три вида инородных тел: 1) проглоченные, 2) безоары, 3) проникшие в просвет органа через его стенку.

Проглоченные инородные тела (рыбные или мясные кости, мелкие предметы, булавки, иголки и пр.) встречаются наиболее часто. Причиной их попадания могут быть несчастный случай или суицидальная попытка, особенно у лиц с расстройствами психики.

Диагностика. Клинические проявления непатономоничны, часто отсутствуют вовсе, в определенной степени зависят от количества и вида инородных тел. Субъективные ощущения носят, как правило, психогенный характер. Крупные инородные тела вызывают иногда ощущение тяжести, тошноту, рвоту. При попадании режущих остроконечных предметов возможно появление признаков желудочного кровотечения. Резкая боль в животе, мышечное напряжение, перитонеальные симптомы являются признаками перфорации стенки органа.

Диагностика основывается прежде всего на данных анамнеза. Основным методом выявления инородных тел желудка является рентгенологический, проводимый в срочном порядке. Исследование включает обзорную рентгеноскопию грудной клетки и брюшной полости с последующей многоосевой рентгенографией.

Лечение зависит от особенностей инородного тела. Современная фиброэндоскопическая техника позволяет удалить большинство из них. Если же это по каким-либо причинам невыполнимо, а также при наличии в желудке одного или нескольких инородных тел небольших размеров показано консервативное лечение. Оно заключается в назначении

диеты, богатой клетчаткой, обволакивающих средств. Показания к оперативному вмешательству: 1) появление симптомов перфорации органа; 2) длительная задержка инородного тела на одном месте (1—2 нед); скопление множества инородных тел; 4) симптомы обтурационной непроходимости.

Безоары — инородные тела, образующиеся в желудке из волос, шерсти (трихобезоары), растительной клетчатки и косточек плодов (фитобезоары), красящих веществ, сгустков крови (гематобезоары). Чаще других встречается фитобезоар, реже — трихобезоар и остальные виды.

Диагностика. Специфических клинических проявлений безоаров нет. Часто они бывают случайно находкой при обследовании больных, поводом для которого послужили жалобы на диспепсические расстройства. Трихобезоары могут вызывать гнилостные процессы в желудке, проявляющиеся зловонной отрыжкой и рвотой, потерей аппетита, анемией, развитием слабости.

Ведущая роль в диагностике безоаров принадлежит рентгенологическому исследованию. Признаком безоара является дефект наполнения, не связанный со стенкой органа, легко смещаемый. Иногда из-за низкой относительной плотности безоары могут плавать в желудочном содержимом. Ведущее место в проведении дифференциального диагноза безоара с опухолью принадлежит эндоскопии.

Лечение. Консервативное лечение основано на использовании щелочных растворов (10% раствора двууглекислой соды, щелочных минеральных вод). В настоящее время успешно используется расщепление и удаление безоаров с помощью гастрофиброскопов. При отсутствии эффекта от консервативного лечения, невозможности удаления безоара эндоскопически показано оперативное лечение — гастротомия и удаление безоара.

Инородные тела, проникающие в просвет органа через его стенку, могут встречаться при проникающих, особенно огнестрельных, ранениях брюшной полости. Особое место занимают желчные камни, проникающие в желудок или двенадцатиперстную кишку через пузырно-желудочный или пузырно-дуоденальный свищ. Клинические проявления зависят от характера инородного тела, причины, приводящей к его проникновению в просвет органа.

Лечение оперативное; при желудочно-пузырном или пузырно-дуоденальном свище — соответствующая операция на желчных путях.

Неосложненная язва желудка и двенадцатиперстной кишки

Язвенная болезнь — хроническое, циклически протекающее заболевание с изъязвлением слизистой оболочки желудка либо двенадцатиперстной кишки в периоды обострения.

Классификация. Общепринятой классифика-

ции язвенной болезни в настоящее время не существует. Наибольшее распространение в нашей стране получила классификация, предложенная С. М. Рыссом в 1968 г. и предусматривающая следующие положения:

— локализация язвы: тело желудка; малая кривизна; кардиальный отдел; большая кривизна; луковица двенадцатиперстной кишки;

— сопутствующие изменения слизистой оболочки желудка и двенадцатиперстной кишки: нормальная слизистая оболочка желудка (гиперплазия обкладочных клеток), двенадцатиперстной кишки; хронический гастрит: поверхностный, с поражением желез без атрофии, атрофический; хронический дуоденит: поверхностный, диффузный, атрофический;

— желудочная секреция: нормальная, пониженная, повышенная, истинная ахлоргидрия;

— течение: периодически рецидивирующее, часто рецидивирующее, латентное; ювенильная язва, язва в пожилом, старческом возрасте; доброкачественное, злокачественное, малигнизация язвы, последовательное развитие рака вне язвы;

— особые формы: язва привратника, гигантская язва, постбульбарная язва;

— осложнения: кровотечение, пенетрация, перфорация, рубцовые изменения.

В практической хирургии используется классификация язв желудка, предложенная Johnston: I тип — язвы малой кривизны (выше 3 см от привратника); II тип — сочетанные язвы желудка и двенадцатиперстной кишки; III тип — язвы пилорического отдела желудка (до 3 см от привратника).

Этиология, патогенез. В настоящее время не существует общепринятой теории этиопатогенеза язвенной болезни. Различают основные и предрасполагающие факторы, обуславливающие возникновение язвенной болезни. К основным факторам относят: 1) расстройства нервных и гормональных механизмов регуляции функции желудка; 2) местные нарушения процесса пищеварения и изменения трофики гастродуоденальной системы. Они возникают в результате нервно-психического перенапряжения, психических травм, нарушений питания, рефлекторных воздействий с других органов брюшной полости, эндокринных расстройств. В основе нарушений нервных механизмов лежат изменения координирующей функции коры полушарий головного мозга в отношении подкорковых образований и особенно гипоталамуса с вторичным стойким возбуждением центров блуждающих нервов. Последнее приводит к усилению секреции и моторики желудка. Среди гормональных нарушений ведущее место в патогенезе занимают расстройства системы гипофиз — надпочечники. Местные факторы сводятся к нарушению защитного слизистого барьера, к расстройствам кровообращения и структурным изменениям слизистой оболочки. Развитие язвы желудка связывают преимущественно с ослаблением сопротивляемости слизистой оболочки, разви-

тием так называемого антрального стаза и дуоденогастрального рефлюкса. Возникновение же дуоденальной язвы реализуется кислотиопептической агрессией. К предрасполагающим факторам заболевания относят конституциональные особенности, наследственность, сопутствующие заболевания, воздействие некоторых лекарственных веществ и условия внешней среды, особенно характер питания.

Патологическая анатомия. Пептическая язва определяется как дефект участка слизистой оболочки желудка или двенадцатиперстной кишки, распространяющийся через *tun. muse, mucosae*. Патологоанатомически различают: 1) острые язвы и эрозии; 2) хронические язвы; 3) пенетрирующие язвы; 4) рубцовые изменения, обусловленные язвой.

Эрозии, обычно множественные, представляют собой дефект слизистой оболочки, распространяющийся не глубже *tun muse, mucosae*; острая язва проникает через подслизистый слой вплоть до серозного. Однако глубина поражения является лишь формальным отличием. Ю. М. Лазовский и соавт. (1947) полагают, что в основе развития как эрозии, так и острой язвы лежит не воспалительный процесс, а некробиоз с отчетливыми изменениями сосудов и соединительной ткани желудка.

Хронические язвы. Отличительной чертой хронической язвы является прогрессирующее уплотнение ее краев и дна за счет разрастания соединительной ткани. Со временем развитие соединительной ткани становится все более выраженным, она склерозируется, края язвы при этом становятся все более плотными (каллезная язва).

Под *пенетрирующей язвой* понимают формы, при которых язвенный процесс проходит через все слои стенки желудка или двенадцатиперстной кишки, но не дает перфорации в свободную брюшную полость. При таком варианте деструктивный процесс идет медленно и дно язвы спаивается с соседними органами. Поэтому при разрушении серозной оболочки желудка или двенадцатиперстной кишки язва как бы проникает в соответствующий орган, ткани которого образуют дно кратера.

Рубцовые изменения. В результате заживления хронических язв желудка или двенадцатиперстной кишки образуются характерные линейные или звездчатые рубцы, часто значительно деформирующие орган.

Диагностика. Основные проявления несложной язвенной болезни — боль и диспепсические явления. Боль — главная жалоба больных и основной диагностический признак. Боль висцеральная, различной интенсивности. Локализация ее в большинстве случаев зависит от расположения язвы. При язве кардии боль локализуется в области мечевидного отростка с иррадиацией в левое плечо и лопатку, при пилородуоденальных язвах боль больше справа в мезогастрии, правом подреберье, иррадирует в спину, (для язвенной боли характерны периодич-

ность, связь с приемом пищи, сезонность обострений: ухудшение состояния весной и осенью. В зависимости от временной связи с едой различают раннюю, позднюю, ночную и голодную боль. Ранняя боль возникает в течение первого часа после приема пищи и чаще наблюдается при язве желудка. Поздняя, голодная и ночная боль возникает спустя 1-4 часа после еды. Она характерна для дуоденальных язв и обусловлена моторными нарушениями, воспалительными изменениями слизистой оболочки двенадцатиперстной кишки.

Изжога — довольно частый и ранний признак язвенной болезни. Причина ее — нарушения моторной и секреторной деятельности желудка. Она часто повторяет ритм язвенной боли и в некотором роде может быть ее эквивалентом. Рвота при неосложненном течении язвенной болезни часто возникает на высоте боли, может быть ранней или поздней. Она чаще сопровождает позднюю боль и обусловлена раздражением воспаленной слизистой оболочки желудка и, по-видимому, рефлекторная. Тошнота обычно предшествует рвоте. Отрыжка при язвенной болезни двенадцатиперстной кишки бывает чаще кислой, при желудочной язве — пустой или отрыжка пищей. У многих больных, особенно при язве двенадцатиперстной кишки, нарушается функция кишечника преимущественно в виде спастического колита.

Общее состояние больных язвенной болезнью обычно удовлетворительное. Могут отмечаться различные неврологические реакции, обусловленные нарушениями вегетативной нервной системы. Больные нередко нормального или даже повышенного питания, но чаще пониженного.

Это связано с рядом причин: самоограничением в диете, длительной болью, нарушением сна при ночной боли, стойкой тошнотой и рвотой. При осмотре живот нормальный, если не считать следов длительного применения грелок в виде коричневой пигментации кожи. При пальпации можно определить умеренную болезненность в эпигастральной области, незначительное мышечное напряжение. Большое значение принадлежит выявлению зон перкуторной болезненности (К. Mendel): для язв двенадцатиперстной кишки — в правой половине эпигастрия с распространением до правого подреберья (пилородуоденальная перкуторная зона болезненности); для язв малой кривизны желудка по средней линии и несколько влево от нее (желудочная перкуторная зона болезненности); при кардиальной язве — у мечевидного отростка.

Желудочная секреция при различной локализации язв изменяется неодинаково. Так, при язве двенадцатиперстной кишки она непрерывная, при этом выделение соляной кислоты и ферментов как натощак, так и после приема пищи или медикаментозной стимуляции оказывается значительно выше нормы. Высокие показатели желудочной секреции бывают также при инлорических язвах и при

сочетанием поражении желудка и двенадцатиперстной кишки. В то же время при язве желудка в большинстве случаев показатели желудочной секреции не отличаются от нормы либо понижены. Лишь у отдельных больных обнаруживается умеренная гиперсекреция.

Моторика желудка при его язвенном поражении часто не отличается от нормальной даже в период обострения и при болевом синдроме. Иногда она снижена. При язве двенадцатиперстной кишки наступает усиление моторики желудка, особенно его антрального отдела. У большинства больных нарушается периодическая деятельность желудка: сокращения органа натошак непрерывны или наблюдается удлинение периода работы и укороченные периоды покоя.

Рентгенологическое исследование в настоящее время является основным методом диагностики язвенной болезни. Оно дает возможность установить не только наличие язвы, но и точную ее локализацию, величину, оценить вторичные изменения функционального характера, деформацию, связь с соседними органами и т. д. Достоверность установления рентгенологически язвенной болезни по данным рентгенохирургических сопоставлений составляет 95—97%. Рентгенологические признаки язвенной болезни разделяют на косвенные и прямые. К прямым симптомам относят так называемую нишу, окружающий ее воспалительный вал, конвергенцию складок слизистой оболочки. Ниша (симптом Гаудека) представляет собой добавочную тень («плюс-тень»), выступающую за контур желудка, и является самым достоверным признаком язвы, решающим при постановке диагноза. У ниши часто можно наблюдать сближение (конвергенцию) складок. Вокруг язвы образуется кольцевидный валик, выступающий над уровнем слизистой оболочки, в результате периульцерозной воспалительной инфильтрации тканей и функциональных спастических изменений мускулатуры подслизистого слоя. К прямым рентгенологическим симптомам язвенного процесса относится рубцовая деформация желудка или двенадцатиперстной кишки (уменьшение объема луковицы, дивертикулоподобные выпячивания, желудок в виде «песочных часов», каскадный, улиткоподобный желудок и т. п.). Косвенные признаки, являющиеся показателями функциональных нарушений, мало значимы в диагностике язвы. Изменения тонуса, эвакуации, секреции, болевая чувствительность непатогномичны для язвы и могут встречаться при других заболеваниях органов брюшной полости. Косвенные признаки приобретают значение при динамическом наблюдении язвы, установленной прямыми признаками.

Гастродуоденоскопия. Эндоскопическая картина при хронических язвах зависит от локализации процесса, стадии заживления или обострения. В острой стадии хроническая язва имеет круглую или овальную форму, края ее приподняты в виде вала вследствие выраженного воспаления и инфильтрации сли-

зистой оболочки. Края язвы и поверхность окружающей слизистой ровные. Склоны язвенного кратера обрывистые, дно покрыто фибринозным налетом. При стихании воспалительного процесса уменьшается гиперемия вокруг язвы, окружающий ее вал сглаживается, уплощается. Язва становится менее глубокой как в результате уменьшения высоты воспалительного вала, так и вследствие развития грануляций на дне. Язвы в процессе заживления могут приобретать различную форму, фрагментироваться. При полном заживлении на месте язвы видны линейной или звездчатой формы нежные розовые рубчики. Как правило, рубцевание язвы приводит к более или менее выраженной деформации слизистой оболочки органа. Доброкачественность язвы подтверждается биопсией из ее краев.

Дифференцируют язвенную болезнь желудка с хроническим гастритом, раком желудка, сифилисом, туберкулезом, дивертикулом желудка и двенадцатиперстной кишки, заболеваниями желчного пузыря, коронарных сосудов сердца, вегетоневрозом. Ряд проявлений при язве двенадцатиперстной кишки подобен проявлениям при заболеваниях желчных путей, нарушениях дуоденальной проходимости, панкреатите, аппендиците, патологии правой почки и мочеточника, толстой кишки.

Лечение неосложненной язвенной болезни желудка и двенадцатиперстной кишки в основном консервативное.

Показаниями к хирургическому лечению неосложненной дуоденальной язвы следует считать длительное ее существование с частыми рецидивами, четкими эндоскопическими или рентгенологическими признаками, когда консервативное лечение безуспешно и больные теряют трудоспособность. Безуспешность консервативного лечения становится наиболее вероятной при сочетании дуоденальной язвы с желудочной, при язвах пилорического канала, а также при рецидивах заболевания после серьезных осложнений язвы в анамнезе (перфорация, кровотечение). К этой же группе мы условно относим больных с клиническими признаками пенетрации язвы в поджелудочную железу. Особенности течения желудочной язвы (в отличие от дуоденальной), в первую очередь высокая вероятность ее малигнизации, диктуют необходимость более решительного подхода в выборе метода ее лечения. Клиническая практика свидетельствует, что большинство хронических рецидивирующих язв желудка следует лечить оперативно, оставив консервативный метод для впервые выявленных заболеваний, поддающихся консервативному лечению в сроки до 6—8 нед.

Выбор метода операции. При дуоденальной язве, не поддающейся адекватной консервативной терапии, обосновано применение оперативных вмешательств, обеспечивающих надежное снижение желудочной секреции при максимально бережном отношении к желудку. Значительной части боль-

ных показана селективная проксимальная ваготомия как патофизиологически обоснованное и безопасное оперативное вмешательство. Оно наиболее удачно отвечает основному положению лечебной тактики — обеспечивает лечебный эффект при хронической язве еще до развития тяжелых осложнений язвенной болезни и полностью сохраняет орган. Ваготомия с антрумэктомией по способу Бильрот-I или Бильрот-II имеет показания у большего числа больных при высокой желудочной секреции (МПК более 45 ммоль/ч), у больных с осложнениями в анамнезе при отсутствии серьезных сопутствующих заболеваний, делающих операционный риск крайне высоким. Ваготомия-антрумэктомия с анастомозом по Ру показана при сочетании дуоденальной язвы с выраженными нарушениями дуоденальной проходимости. При этом достигается надежное дренирование двенадцатиперстной кишки, кроме редких наблюдений, когда ее резкая экстазия и декомпенсация двигательной функции требуют дополнительного дренирования кишки. Другие оперативные вмешательства, производимые при неэффективности консервативного лечения (высокая резекция желудка, ваготомия с дренирующими желудок операциями), не имеют преимуществ перед названными выше.

При хронической язве желудка выбор метода операции определяется ее клинико-патофизиологическими особенностями (низкая желудочная секреция, атрофические изменения слизистой оболочки, реальная угроза малигнизации). Операцией выбора при этой патологии является дистальная резекция желудка с удалением язвы.

Осложнения язвенной болезни

Перфорация язвы желудка и двенадцатиперстной кишки составляет около 1,5% среди острых заболеваний органов брюшной полости. Частота этого осложнения у больных язвой колеблется в пределах 5—15%. Как правило, осложнение возникает в молодом возрасте — между 20 и 40 годами, причем у мужчин в 7—8 раз чаще, чем у женщин.

Классификация прободных гастродуоденальных язв основана на следующих принципах [Савельев В. С. и др., 1976]:

1. По этиологии: язвенные и гормональные.
2. По локализации:
 - а) язвы желудка: малой кривизны; передней стенки; задней стенки;
 - б) язвы двенадцатиперстной кишки: передней стенки; задней стенки,
3. По течению:
 - а) прободение в свободную брюшную полость;
 - б) прободение прикрытое;
 - в) прободение атипичное.

Этиология и патогенез. Сопутствующими перфорации моментами являются прием алкоголя, переполнение желудка пищей, чрезмерное физическое напряжение, травма, отрицательные эмоции. В отдельных случаях перфорация возникает без предшествующих признаков, среди полного благополучия. Подобные случаи объясняют острыми нейродистрофическими изменениями в стенке органа. В большинстве же случаев перфорации предшествует некоторый период обострения язвенной болезни.

Патологическая анатомия. Перфорация возникает в глубоких свежих и старых язвах. Наиболее часто перфорируют язвы на передней стенке двенадцатиперстной кишки, привратника и малой кривизне желудка, реже всего — язвы кардии. Отмечается явное преобладание перфораций язв двенадцатиперстной кишки (60—70%). Сочетание перфорации с кровотечением наблюдается редко (около 1%), так как прободение возникает в истонченном некротизированном участке стенки органа. Размеры перфоративного отверстия варьируют в широких пределах. Края перфорации, как правило, утолщены, оmozолены, инфильтрованы, легко прорезаются. В основе деструктивных изменений краев и дна язвы лежат, вероятно, прогрессирование патологических изменений в стенках мелких артерий, тромбоз и ишемический периартериальный неврит.

Диагностика. Перфорация язвы развивается остро, хотя у 20% пациентов при тщательном собирании анамнеза удается выявить своеобразный продромальный период, когда за 3—4 дня у больного усиливается боль в эпигастрии, появляются озноб, тошнота, рвота.

Перфорация язвы сопровождается классической триадой признаков: резкая, как бы кинжальная боль в эпигастрии (у 95%); выраженное «доскообразное» напряжение мышц живота (у 92%); наличие язвенного анамнеза (у 80%). Однако у 10—20% больных перфорация язвы бывает первым проявлением патологии органов пищеварения. Это относится к людям преклонного возраста. Болевой синдром при перфорации исключительной силы, доводящий больных до шока. Они находятся в состоянии протрации, выражение лица страдальческое. Кожа с землистым оттенком. Конечности холодные, акроцианоз, поверхностное грудное дыхание, жажда, сухой язык. Пульс вначале замедлен (вагусный пульс), затем появляется тахикардия. АД снижается уже в первые часы.

При объективном исследовании обнаруживается резчайшая перкуторная и пальпаторная болезненность живота, напряжение мышц сначала в верхних отделах, затем распространяющееся по всему животу. Положительный симптом Щеткина — Блюмберга. Исчезает или значительно уменьшается печеночная тупость. Наряду с этим можно отметить припухание в правом боковом канале и правой

подвздошной ямке (симптом Кервена). Появляется положительный френрикус-симптом. Перистальтика у большинства больных либо отсутствует либо значимо ослаблена. При ректальном исследовании — резкая болезненность в правой брюшине. В течении заболевания различают три фазы: фазу шока; фазу мнимого улучшения; фазу перитонита.

Описанная выше клиническая картина развивается в первые часы и характерна для фазы шока. Через 5—6 ч после перфорации боль уменьшается, картина шока стирается, НаситияСТ как бы некоторое улучшение. Передняя брюшная стенка становится менее ригидной, при пальпации остается умеренная болезненность, выявляются положительные симптомы раздражения брюшины. Перистальтика ослаблена, печеночная тупость отсутствует. При ректальном исследовании можно обнаружить набухание передней стенки прямой кишки и ее болезненность. Больные в этот период неохотно дают себя осматривать, уверяют, что все уже прошло или проходит, отказываются от операции. Затем, через 6—12 ч от момента перфорации, состояние больных прогрессивно ухудшается, падает пульсовое давление, возникают вздутие живота, неукротимая рвота. Развивается клиническая картина перитонита.

При исследовании крови обнаруживают быстро нарастающий лейкоцитоз (до $1,0—2,0 \cdot 10^9/\text{л}$) со сдвигом формулы влево. В анализе мочи при развитии перитонита появляются белок, цилиндры, форменные элементы.

Рентгенологически при перфорации желудка находят пневмоперитонеум в виде серна газа под куполом диафрагмы. При невозможности исследовать больного в вертикальном положении проводят исследование на левом боку (латероскопия), при этом газ обнаруживается под краем реберной дуги. Однако этот ценный диагностический признак выявляется лишь у 76% больных. В сомнительных случаях для верификации перфорации язвы желудка и двенадцатиперстной кишки целесообразно использовать пневмогастрографию (см.).

Лапароскопия помогает уточнить диагноз и выбрать адекватный план лечения при неясной клинической картине. Во время исследования выявляются гиперемия, тусклость брюшины пилороантрального отдела желудка, белесоватые налеты фибрина на ней. Интенсивное наличие признаков нарастает к малой кривизне, где печень бывает часто интимно спаяна с желудком. Дно желчного пузыря не изменено. Если удастся приподнять край припаявшейся к желудку печени или сальника, бывает видимым перфоративное отверстие.

Дифференциальный диагноз перфоративной язвы проводят с острым аппендицитом, особенно если больного осматривают через 6—7 ч после перфорации, когда жесулат и желудочное содержимое скапливаются в подвздошной ямке и вызывают симптомы, характерные для аппендицита; с острым холециститом и острым панкреатитом:

кишечной непроходимостью; почечной коликой, а также с инфарктом миокарда, свинцовой коликой, базальным плевритом, плевропневмонией, перикардитом.

Лечение. Диагностированная прободная гастродуоденальная язва является абсолютным показанием к экстренной операции. Единственным противопоказанием к ней может быть лишь атональное состояние больного. В исключительных условиях — в обстановке, не позволяющей произвести экстренную оперативную вмешательство, а также при категорическом отказе больного от операции — следует использовать консервативный метод лечения Вангистина—Тейлора (1935, 1946). Для этого в желудок вводят зонд для постоянной активной аспирации содержимого, назначают холод на живот, анальгетики, антибиотики широкого спектра действия. Данный способ лечения прободной язвы ни в коей мере не конкурирует с оперативным и может быть отнесен к категории «методов отчаяния».

До установления точного диагноза применение наркотиков категорически запрещается.

Выбор метода операции. Операция ушивания желудочной или дуоденальной перфорации остается спасительным методом лечения, особенно у больных с перитонитом или высокой степенью операционного риска из-за тяжелых сопутствующих заболеваний. Ваготомия (стволовая) с пилоропластикой и иссечением перфорировавшей дуоденальной язвы показана больным молодого и среднего возраста без тяжелых сопутствующих заболеваний, доставленным в стационар через несколько часов после перфорации до развития распространенного перитонита. Операция резекции желудка показана при перфорации желудочной язвы больным с малой степенью операционного риска. После ушивания перфорировавшей желудочной язвы, выполняемого, как уже указывалось, вынужденно, должны быть получены доказательства ее доброкачественной природы и решен вопрос о показаниях к радикальному оперативному вмешательству.

Язвенные гастродуоденальные кровотечения. Кровотечения из язвы желудка или двенадцатиперстной кишки являются самым тяжелым осложнением, встречающимся у 15—20% больных язвенной болезнью, причем в 5% случаев они угрожают их жизни. Около 7% всех больных язвенной болезнью, подвергшихся хирургическому лечению, оперируются по поводу кровотечения, которое к тому же является причиной летальных исходов почти у половины погибших от язвенной болезни.

Источником кровотечения при язвенной болезни могут быть язвы в двенадцатиперстной кишке, в желудке, а также рецидивные язвы после различных операций на желудке. Вопросы диагностики, определения величины кровопотери, принципы консервативной терапии см. в главе XXIV «Желудочно-кишечные кровотечения».

Больные с клиническими признаками язвенного кровотечения нуждаются в немедлен-

ной госпитализации в хирургическое отделение, а при тяжелой кровопотере — в отделение реанимации и интенсивной терапии.

Показания к неотложному оперативному вмешательству. Кровотечение из гастродуоденальных язв является показанием к неотложной операции при безуспешности консервативного лечения, что обычно бывает приблизительно в 25 % всех случаев, когда кровотечение либо не удается остановить, либо после его остановки слишком велика угроза рецидива. В решении вопроса о показаниях к операции следует учитывать важные факторы, значительно усугубляющие прогноз и значительно повышающие опасность возникшего кровотечения или делающие ненадежными все попытки остановить его без оперативного вмешательства. Так, необходимость операции более вероятна при тяжелом язвенном кровотечении с клиническими признаками геморрагического шока, падением гемоглобина ниже 80 г/л и дефицитом ОЦК более 30%, для возмещения которого необходима трансфузия более 1500 мл крови. Показания к оперативному вмешательству при прочих равных условиях более настоятельны также у больных с кровоточащей язвой желудка, пенетрирующей язвой задней стенки двенадцатиперстной кишки. Именно эти локализации язв дают чаще массивные кровотечения из крупных аррозивных сосудов. Наконец, у больных старше 60 лет вследствие известных причин всегда меньше надежд на возможность остановки кровотечения без операции, и последняя должна быть выполнена в более ранние сроки.

Неблагоприятными эндоскопическими признаками в этом отношении являются глубокие и большие язвенные дефекты и тромбированные сосуды в их дне. Опасность рецидива кровотечения здесь весьма вероятна даже после его успешной эндоскопической остановки.

Следует, однако, подчеркнуть относительность всех перечисленных факторов, которые только ориентируют в отношении прогноза массивного гастродуоденального кровотечения. Окончательное решение вопроса о показаниях к операции принимается в каждом конкретном случае после детального обсуждения клинической ситуации.

В качестве рабочей схемы, которая сможет явиться основой для определения показаний к неотложной операции у разных групп больных, можно предложить следующую: группа I — больные в состоянии геморрагического шока с клинико-анамнестическими указаниями на кровотечение язвенной природы; уточнение источника кровотечения здесь нецелесообразно из-за опасности потери времени; интенсивная терапия проводится на операционном столе; группа II — больные с массивным кровотечением язвенной природы, когда настойчивые консервативные мероприятия, включая эндоскопический метод (электро- или лазерная коагуляция), неэффективны, а также больные с рецидивом кровотечения в хирургическом от-

делении после его остановки консервативными методами; группа III — больные с массивным язвенным кровотечением, *в особенности старше 60 лет, стойкая остановка которого консервативными способами неэффективна и велика угроза рецидива (включая эндоскопические критерии).

У больных I и II клинических групп показания к неотложной операции являются абсолютными, и она должна быть выполнена без промедления (экстренная операция). Больным III группы оперативное вмешательство целесообразно произвести в течение 24—48 ч — периода, необходимого для подготовки к операции (срочная операция).

Выбор метода оперативного вмешательства. При кровоточащей язве операция в первую очередь должна обеспечить окончательную остановку кровотечения, а также предотвратить рецидив язвенной болезни в последующем. Вопрос о выборе метода неотложной операции хирург должен решать с учетом возраста больного, сопутствующих заболеваний, степени кровопотери, а также интраоперационных технических условий и личного опыта в желудочной хирургии. Все это в итоге и определяет степень операционного риска.

Ваготомия (стволовая) и пилородуоденотомия с прошиванием кровоточащей язвы (или ее иссечением) и пилоропластикой показана при дуоденальной язве у пожилых больных, с высокой степенью операционного риска. Такая операция сравнительно малотравматична, не несет осложнений, связанных с недостаточностью швов дуоденальной культи или желудочно-кишечного соустья, как это может быть при резекции желудка. Вероятность рецидива кровотечения из ушитой язвы в раннем послеоперационном периоде невелика. Это осложнение встречается, как правило, при язвах больших размеров, пенетрирующих в поджелудочную железу.

Антрумэктомия с ваготомией при дуоденальной локализации кровоточащей язвы показана больным со сравнительно малой степенью операционного риска (молодой возраст, небольшая или средняя степень кровопотери). Отрицательной стороной операции является большая техническая сложность, однако операция обеспечивает надежную остановку кровотечения и большой радикализм лечения язвенной болезни. Последнее обстоятельство является немаловажным у больных, у которых массивному кровотечению предшествовал длительный анамнез с упорным течением заболевания. Антрумэктомию с ваготомией обычно выполняют в модификации Бильрот-П. При этом хирург должен быть готов к атипичному закрытию «трудной» дуоденальной культи, когда речь идет о язве, пенетрирующей в поджелудочную железу.

Дистальная резекция с удалением кровоточащей желудочной язвы показана у больных с малой **Степенью** операционного риска. У больных с высокой степенью операционного риска кровотечение из язвы желудка может

быть остановлено технически менее сложным оперативным вмешательством, не связанным с удалением значительной части органа и не требующим наложения анастомозов. Смотря по обстоятельствам, здесь могут быть применены иссечение язвы малой кривизны через гастротомический доступ, перевязка сосудов, питающих орган.

Пилородуоденальный стеноз — сужение пилорического отдела желудка или двенадцатиперстной кишки, вызванное грубой деформацией органа вследствие рубцевания язвенного дефекта. Пилородуоденальный стеноз — наиболее частое осложнение язвенной болезни, развивающееся у 10—40% страдающих этой патологией. Возникает чаще у лиц с длительным язвенным анамнезом. Соотношение больных мужского и женского пола 3:1.

Классификация. Различают стадии компенсации, субкомпенсации и декомпенсации пилородуоденального стеноза. Подобное деление основано на особенностях клинической картины, данных инструментальных методов исследования, о чем будет сказано ниже.

Этиология и патогенез. В результате рубцевания язвы развивается значительная деформация органа, сужение его просвета, что влечет за собой ту или иную степень его непроходимости, создает затруднение для перехода содержимого желудка в двенадцатиперстную кишку. Желудок постепенно теряет сократительную способность, растягивается, увеличивается в размерах и опускается в полость малого таза, что еще в большей степени усугубляет нарушение эвакуации.

Патологическая анатомия. Не только на месте рубцующейся или зарубцевавшейся язвы, но и на протяжении нескольких сантиметров в дистальном и проксимальном направлении стенка пилорического канала оказывается по всей окружности рубцово-утолщенной до 1—1,5 см на разрезе. Слизистая оболочка здесь рубцово замещена, атрофична, элементы ее разбросаны островками среди склерозированной соединительной ткани. Просвет органа суживается до ничтожных размеров — 2—3 мм. Вследствие препятствия к проталкиванию химуса через суженный участок мускулатура желудка в начальных стадиях стеноза гипертрофируется, затем постепенно развивается ее растяжение, но с еще сохраненным тонусом, затем возникает потеря сократительной способности желудочной стенки. Желудок чрезмерно растягивается и превращается в атоничный мешок.

Диагностика. В I стадии (компенсированной) стеноза общее состояние больных изменяется мало, питание их не нарушено. Язвенные боли часто беспокоят меньше, что объясняется эффектом проводимого лечения. Настойчивее становится только чувство переполнения в эпигастрии и несколько чаще, чем при неосложненной форме язвенной болезни, возникает эпизодическая рвота постепенно увеличивающимися порциями желудочного содержимого. Рвота приносит больному кратковре-

менное облегчение, через 1—3 дня ощущение переполнения подложечной области появляется вновь. При зондировании из желудка откачивается умеренно увеличенное (200—500 мл) количество желудочного содержимого с кислым, слегка неприятным запахом и примесью недавно принятых пищевых масс. Лечение систематическими промываниями желудка приносит субъективное улучшение, но стеноз не исчезает, и по прекращении промываний его клинические проявления возобновляются в большей степени.

Стадия II (субкомпенсированная) стеноза клинически характеризуется постоянным ощущением тяжести и переполнения в эпигастрии, которые часто сочетаются с болью, отрыжкой воздухом. Ежедневно и даже по нескольку раз в день бывает обильная (более 500 мл) рвота, возникающая сразу или через 1—2 ч после еды только что принятой и съеденной накануне пищей, но еще без признаков гнилостного брожения. Натощак в желудке при зондировании определяется большое количество содержимого. В этой стадии стеноза отмечается прогрессирование похудания больного.

В III стадии (декомпенсированной) стеноза развиваются прогрессирующий стаз, атония и перерастяжение желудка. Состояние больного значительно ухудшается, наблюдается резкое обезвоживание. Язык сухой, появляется общая слабость. Характерна землистая окраска потерявших тургор кожных покровов. Боли в эпигастрии практически уже не беспокоят больного. Недомогание, апатия и вялость подавляют другие симптомы болезни. Лишь чувство распиравания под ложечкой заставляет их вызывать рвоту, не дожидаясь самостоятельных ее приступов, которых может не быть в течение нескольких дней. При этом извергается огромное (несколько литров) количество зловонного разлагающегося содержимого с многодневными пищевыми остатками. Применяемые с лечебной целью промывания желудка неэффективны.

Лабораторная диагностика: признаки прогрессирующего обезвоживания, гипопроteinемии, гипокалиемии, тяжелый алкалоз.

Рентгенологическое исследование: I стадия — желудок нормальных размеров или несколько расширен, перистальтика усилена. Пилородуоденальный канал сужен. Задержка эвакуации до 6—12 ч; II стадия — желудок расширен, натощак определяется жидкость, перистальтика ослаблена. Пилородуоденальный канал резко сужен. Задержка эвакуации на 12—24 ч; III стадия — желудок резко растянут, натощак определяется большое количество содержимого, перистальтика резко ослаблена. Задержка эвакуации более чем на 24 ч.

Эндоскопическое исследование: I стадия — выраженная рубцово-язвенная деформация пилородуоденального канала с сужением его просвета до 1—0,5 см; II стадия — желудок растянут, пилородуоденальный канал сужен до 1—0,3 см за счет резкой

рубцовой деформации. Перистальтическая активность желудка снижена; III стадия - желудок огромных размеров. Атрофия слизистой оболочки. Выраженное сужение пилородуоденального канала.

Моторика желудка. I стадия — тонус обоих отделов желудка нормальный или повышенный. Сокращения антрального отдела усилены, часто спастические. Замедление ритма голодных сокращений желудка. После пищевой нагрузки — редкие сокращения желудка в период задержки начальной эвакуации. Амплитуда сокращений незначительно снижена; II стадия — тонус желудка нормальный или незначительно снижен. Сохраняется градиент давления между смежными отделами. Натощак и после пищевой нагрузки — редкие сокращения в теле и антральном отделе желудка. Значительное снижение силы редких сокращений после приема пищи. Выраженная задержка начальной эвакуации; III стадия — тонус желудка резко снижен, одинаковый в теле и антральном отделе. Назальный тонус равен пластическому. Натощак и после пищевой нагрузки — редкие сокращения сниженной амплитуды, особенно в антральном отделе. Длительная задержка начальной эвакуации.

Дифференциальный диагноз необходим прежде всего со стенозом привратника бластоматозного генеза. В последнем случае типичен короткий анамнез. Развитие рубцового стеноза привратника возможно также при туберкулезе и сифилисе желудка. Сужение выходного отдела желудка может быть вызвано также сдавлением извне (опухоль головки поджелудочной железы, метастатические процессы и т. п.).

Лечение. Процесс рубцевания носит прогрессирующий и необратимый характер. Отсюда понятно, что лечение стеноза привратника может быть только оперативным независимо от тяжести клинических проявлений, степени расширения желудка и нарушений эвакуации.

При выборе метода операции у больных со стенозом выходного отдела необходимо учитывать характерные для этого осложнения язвенной болезни особенности: возможные тяжелые нарушения гомеостаза вследствие водно-электролитных расстройств при поздних стадиях стеноза, наличие более или менее выраженных нарушений моторно-эвакуаторной функции желудка, а также нередко встречающиеся в процессе оперативного вмешательства технические сложности, зависящие от выраженности рубцово-воспалительного процесса и пенетрации язвы в поджелудочную железу. Существовавшие ранее противоречия относительно возможности применения операций с ваготомией при стенозе нашли свое решение в результатах клинических исследований, выполненных за последнее десятилетие. Теперь установлено, что ваготомия не приводит к выраженным и непоправимым нарушениям моторной и эвакуаторной функции желудка, если их уже не было

перед операцией вследствие существовавшего стеноза. В свою очередь это не снимает проблемы лечения нарушений моторики в послеоперационном периоде, встречающихся у этих больных, что следует также учитывать при решении вопроса о характере оперативного вмешательства.

Дистальная резекция желудка (ашипрумж-томия) с ваготомией (селективной или стволовой) показана больным с относительно невысокой степенью операционного риска, при наличии декомпенсированной моторики желудка (стеноз III стадии) при сочетанной форме язвенной болезни, а также больным, стеноз у которых развился после ушивания перфоративной язвы. Эта операция ликвидирует осложнение и выраженные нарушения эвакуации из желудка, а также надежно излечивает язвенную болезнь. По понятным причинам обычно отдается предпочтение резекции желудка по Бильрот-П. Технические сложности вмешательства,* зависящие от массивного рубцово-воспалительного процесса в двенадцатиперстной кишке и прилежащих органах, могут быть преодолены двумя путями: скрупулезным выполнением операции в сложной анатомической ситуации или отказом от нее в пользу менее травматичного вмешательства. В первом случае хирург должен владеть техникой атипичного закрытия культи двенадцатиперстной кишки и техникой так называемой резекции на выключение.

Ваготомия (селективная проксимальная, селективная) с дренирующими желудок операциями (пилоропластикой, гастродуодено- или гастроэнтеростомией) показана пациентам с сохраненной моторикой желудка (стенозы I и II стадий), больным пожилого возраста с высокой степенью операционного риска, а также при непреодолимых технических сложностях, встретившихся по ходу операции. Это по своей сути менее травматичное вмешательство ликвидирует затруднение опорожнения желудка, постепенно нормализует его двигательную функцию и обеспечивает снижение желудочной секреции, а следовательно, и профилактику рецидива язвы.

Среди других операций при стенозе выходного отдела желудка следует упомянуть прежде всего о гастроэнтеростомии. Это наиболее простое и малотравматичное оперативное вмешательство должно быть оставлено как вынужденное для больных с крайне высокой степенью операционного риска. Оно может быть выполнено также у пожилых больных с Рубцовым стенозом без активной язвы и при низкой желудочной секреции.

Симптоматические язвы желудка

Симптоматические язвы желудка — это острая деструкция слизистой желудка, являющаяся одним из симптомов патологического состояния организма, вызванного рагшчными факторами.

иология. Причины, обуславливающие появление острых язв, можно разделить на две группы: 1) лекарственные язвы, возникающие после приема ацетилсалициловой кислоты, бугалиона, реопирин, гистамина, норадреналина, кортикостероидных гормонов и др.; 2) острые язвы, сопутствующие другим заболеваниям — сердечно-сосудистым, гепатитам, циррозу печени, хронической пневмонии, уремии, тиреопаратиреозу и др. Установление иологического фактора не всегда возможно.

Патогенез острых язв связан с повреждающим действием лекарственных препаратов и нарушениями микроциркуляции, трофики слизистой оболочки желудка при различных заболеваниях.

Диагностика. Клиническая картина при симптоматических язвах чрезвычайно пестра. Обычно отмечаются изжога, боль в эпигастрической области, возникающие через 10—15 мин после приема препарата. Продолжительность и интенсивность болевых синдромов различны. Боль прекращается после отмены препарата. При сопутствующих острых язвах выявить общие закономерности клинической картины не всегда представляется возможным. Для них характерны непостоянная боль в подложечной области, изредка тошнота, рвота. Язвы при циррозе протекают бессимптомно. Подобные язвы чаще возникают у лиц пожилого и старческого возраста, страдающих сердечно-сосудистыми расстройствами, хроническими неспецифическими заболеваниями органов дыхания. В анамнезе у них, как правило, отсутствуют указания на патологию органов пищеварения. Острые язвы в 6% случаев осложняются массивным кровотечением или перфорацией. Диагноз при острых язвах, не осложненных кровотечением, представляет трудности. При появлении жалоб больного необходимо выполнение рентгенологического исследования, однако достаточную для диагноза информацию позволяет получить только фиброгастроскопия.

Лечение. При выявлении острых лекарственных язв показаны немедленная отмена препарата и назначение противоязвенной терапии. Если острая язва осложнилась кровотечением, показано экстренное эндоскопическое исследование с остановкой геморрагии диатермо- или лазерной коагуляцией. При неэффективности консервативных способов остановки кровотечения должно быть выполнено оперативное вмешательство — прошивание кровоточащей язвы.

Расстройства после оперативных вмешательств по поводу язвенной болезни

Этим названием принято обозначать различные нарушения, развивающиеся в отдаленном периоде после операций на желудке, в основном после резекции или вмеша-

тельстве ваготомией. Частота этих нарушений составляет в среднем 10—15%, а их характер и выраженность в определенной мере зависят от вида произведенной операции: некоторые синдромы развиваются только после резекции или ваготомии, другие могут иметь место только после обоих типов операций. Следует отметить, что тяжесть функциональных патологических проявлений, развивающихся после органосохраняющих операций с ваготомией, значительно меньше по сравнению с пострезекционными нарушениями, которые нередко приводят к инвалидности лиц, перенесших это вмешательство. Однако клинику то значимость приобретает проблема рецидивных язв (до 10%) после органосохраняющих операций с ваготомией, в том числе и после селективной проксимальной ваготомии, дающей минимальное число функциональных расстройств.

Общепринятой классификации нарушений, связанных с операциями на желудке, в настоящее время не существует. Наиболее распространенные классификации, предложенные А. А. Бусаловым, Б. В. Петровским, Ю. М. Панцыревым, в основе своей содержат деление постгастрорезекционной патологии на функциональные расстройства и органические поражения. Между тем такое деление послеоперационных нарушений является условным, так как всегда имеются патофизиологические изменения после операции, которые через нарушения функционального состояния приводят к органическим поражениям органов желудочно-кишечного тракта. Это в последующем реализуется определенной клинической симптоматикой, т. е. можно сказать, что патогенез расстройств после операций по поводу язвенной болезни сложен и не всегда укладывается в понятие «функциональные нарушения» или «органические поражения».

В конечном счете с практической точки зрения наиболее приемлемой кажется классификация, определяющая клинические проявления отдельных «болезней» (или «нарушений») в отдаленном послеоперационном периоде. Именно такая клиническая классификация позволит правильно определить диетическую программу и лечебную тактику в каждом конкретном случае.

Можно считать, что на современном этапе хирургии язвенной болезни хорошо известны последствия классической резекции желудка, так называемые пострезекционные синдромы. Здесь несколько особо стоят экономные резекции (антрузэктомия) с ваготомией, после которых в отдаленном периоде функциональные расстройства появляются сравнительно реже и в менее выраженных формах. Органосохраняющие операции с ваготомией, как уже подчеркивалось, дают наилучшие функциональные результаты. Следует, однако, подчеркнуть, что окончательная оценка отдаленных результатов этих операций еще не завершена, отсутствуют общепринятая классификация и единые методические подходы к этому вопросу, дискутируются как вопросы термино-

*Клиническая классификация нарушений
после оперативных вмешательств на желудке
по поводу язвенной болезни¹*

А. После резекции желудка (антрузэктомии с ваготомией)

Демпинг-синдром
Гипогликемический синдром
Синдром приводящей петли
(после резекции желудка по Бильрот-Н)
Рефлюкс-гастрит
Пострезекционный хронический панкреатит
Рецидив язвы и ее осложнения
Рак культи желудка
Метаболические нарушения
(потеря массы тела, нарушения минерального обмена)
Анемия

Б. После органосохраняющих операций (ваготомия с дренированием желудка и без него)

Демпинг-синдром
Гипогликемический синдром
Постваготомическая дисфагия
Желудочный стаз
Рефлюкс-гастрит
Гиперацидный гастродуоденит
Постваготомическая диарея
Рецидив пептической язвы
Холелитиаз
Рак оперированного желудка

логии различных нарушений, так и степень участия в их формировании самой ваготомии (так называемые постваготомические нарушения).

Демпинг-синдром — наиболее часто встречающееся функциональное расстройство после желудочных операций. В современной литературе это наиболее распространенный термин, употребляемый для обозначения сложного симптомокомплекса, возникающего вскоре после еды.

Патогенез демпинг-синдрома сложен. Анатомо-функциональные дефекты, привносимые любым оперативным вмешательством на желудке, приводят к ряду патофизиологических нарушений не только в пищеварительной системе, но и во всем организме. Быстрая эвакуация пищевых масс из оперированного желудка, стремительный пассаж по тонкой кишке с последующими неадекватными осмотическими и рефлекторными влияниями, присоединяющиеся нарушения гуморальной регуляции (прежде всего внутрисекреторной функции поджелудочной железы), активация симпатико-адреналовой системы, а также имеющиеся у этих больных нервно-психические нарушения — все это отдельные патоген-

¹ Отдельные *нарушения* могут встречаться у больных в сочетаниях.

нетические звенья сложного симптомокомплекса.

Диагностика. Клиническая картина демпинг-синдрома весьма характерна: это наступающая вскоре после еды резкая слабость, потливость, головная боль; часто больные отмечают сердцебиение и выраженную мышечную „слабость, появляется неудержимое желание лечь в постель; нередко после еды появляется боль в животе режущего характера, усиленная перистальтика, что иногда сопровождается профузным поносом.

Объективные изменения, констатируемые при демпинг-синдроме, также многочисленны. Среди них — учащение пульса, изменение артериального давления, падение ОЦК, изменения периферического кровотока и ЭЭГ. При специальном исследовании часто можно констатировать вегетативно-сосудистые и нервно-психические нарушения. Все перечисленные симптомы с известной долей схематизации можно разделить на три группы*. 1) вазомоторные; 2) кишечные; 3) нервно-психические, выраженность которых зависит от степени тяжести демпинг-синдрома. Часто возможно сочетание демпинг-синдрома с другими пострезекционными нарушениями.

Диагноз демпинг-синдрома базируется на детальном клиническом и психоневрологическом обследовании больных. Рентгенологическое исследование также позволяет получить ряд данных: быстрое опорожнение желудка, ускоренный пассаж по тонкой кишке, а также выраженные дистонические и дискинетические расстройства.

Лечение. Консервативное лечение демпинг-синдрома должно быть комплексным. Его основой является диетотерапия; частое высококалорийное питание дробными порциями, ограничение углеводов и жидкости, полноценный витаминный состав пищи. Ошибкой является назначение этим больным противоязвенных диетических режимов, которые могут даже усугубить проявления синдрома.

Из средств общеукрепляющей терапии рекомендуются инфузии растворов глюкозы с инсулином, гемотрансфузии, парентеральная витаминотерапия. В некоторых случаях целесообразно назначение панзинорма, фестала и т. п., особенно при клинически выраженной недостаточности внешнесекреторной функции поджелудочной железы.

Седативная терапия нейроплегиками показана больным с выраженными психоневрологическими расстройствами. Назначение препаратов, способствующих замедлению эвакуации из желудка и снижающих перистальтику гошей кишки, имеет патогенетическую направленность (препараты атропина, ганглиоблокаторы, новокаиновые блокады и др.). Целевая направленная коневрвгивная терапия оказывается эффективной только при легких степенях демпинг-синдрома. Тяжелые проявления синдрома, по мнению большинства специалистов, являются показанием к хирургическому лечению. Основным смыслом опера шв-

ного вмешательства при демпинг-синдроме, развившемся после резекции желудка, состоит в замедлении опорожнения желудочной культи и восстановлении пассажа через двенадцатиперстную кишку. Наиболее распространенной операцией, применяемой в настоящее время, является реконструктивная гастроеюнодуоденоп.тастка. Эффективность существующих методов лечения демпинг-синдрома в значительной мере зависит от степени тяжести этого страдания. Больные, страдающие тяжелым демпинг-синдромом, плохо поддаются не только консервативному, но и хирургическому лечению и стойко теряют трудоспособность.

Гипогликемический синдром — характерный симптомокомплекс, развивающийся через 2—3 ч после приема пищи, в основе которого лежат резкие колебания уровня сахара крови с последующей гипогликемией до субнормальных цифр. Некоторые авторы называют это состояние «поздним демпинг-синдромом», как бы подчеркивая этим его отличие от времени развития симптоматики «раннего» демпинг-синдрома.

Этио патогенез синдрома связывают с нарушенной функцией инсулярного аппарата поджелудочной железы, когда в ответ на начальную гипергликемию наступает гиперинсулинемия рефлекторной природы. Частое сочетание гипогликемического синдрома и демпинг-синдрома свидетельствует об общности патогенетических механизмов этих страданий.

Диагностика. Клинически гипогликемический синдром проявляется остро развивающимися ощущениями слабости, головокружением, резким чувством голода; больные отмечают сосущую боль в подложечной области, дрожь, потливость, сердцебиение. У больных снижено артериальное давление и замедлен пульс. Уровень сахара крови в это время падает до низких цифр (75—50 мг%). Все эти явления обычно быстро проходят после приема небольшого количества пищи, особенно углеводной. Проявления гипогликемического синдрома обычно легко контролируются диетическими мероприятиями.

Синдром приводящей петли как хроническое страдание может развиваться после резекции желудка по способу Бильрот-П, когда образуется односторонне выключенный отдел кишечника (двенадцатиперстная кишка и сегмент тощей кишки до соединения с желудком) и нарушается его моторно-эвакуаторная функция.

Патогенез синдрома сложен. В основе его лежит нарушение эвакуации содержимого из приводящей петли и его рефлюкс в желудок, причиной чего могут быть как механические моменты (ее перегиб, спаечный процесс, дефекты оперативной техники), так и нарушения моторной функции приводящей петли вследствие деинервации и изменения нормальных анатомических взаимоотношений. Специальными исследованиями доказано наличие рефлюкс-гастрита и атрофического еюнита

при синдроме приводящей петли, что обосновывает значение воспалительного компонента в природе этого страдания.

Диагностика. Больные жалуются на ощущение тяжести, а иногда на распирающие боли в эпигастриальной области и правом подреберье, которые усиливаются вскоре после приема пищи. Интенсивность болей постепенно нарастает и вскоре они завершаются обильной желчной рвотой (иногда с примесью пищи), после чего наступает облегчение. Частота желчной рвоты и ее обилие определяют степень тяжести синдрома.

Диагноз синдрома приводящей петли основывается прежде всего на характерной клинической картине. Из объективных данных иногда можно отметить заметную асимметрию живота за счет выбухания в правом подреберье, исчезающего после обильной рвоты, легкую желтушность склер, падение массы тела. Данные лабораторных исследований могут указывать на нарушение функции печени и на отдельные проявления так называемого синдрома слепой петли (например, В12-дефицитная анемия). Рентгенологическое исследование с применением специальных методик может оказать помощь в диагностике. Природа синдрома приводящей петли становится ясной, если обнаруживаются органическая патология в области приводящей петли и анастомоза (рубцовые деформации, пептическая язва), массивный рефлюкс и длительный стаз в атоничной приводящей петле или признаки гипермоторной дискинезии приводящей и особенно отводящей петли.

Лечение. Возможности консервативной терапии синдрома приводящей петли весьма ограничены. Клинические проявления синдрома иногда несколько уменьшаются после назначения диеты, повторных промываний желудка, противовоспалительной терапии.

Выраженный синдром приводящей петли с частой и обильной желчной рвотой является показанием к хирургическому лечению. Наиболее обоснованной операцией является реконструкция гастроэнтероанастомоза по Ру. При сочетании синдрома с другими пострезекционными нарушениями метод операции избирают с учетом этих особенностей.

Тщательное соблюдение деталей техники при первичном оперативном вмешательстве, а также выбор адекватной операции, когда принимаются в расчет дооперационные нарушения двигательной функции двенадцатиперстной кишки, могут обеспечить профилактику синдрома приводящей петли.

Рефлюкс-гастрит — патологический синдром, развивающийся у больных вследствие постоянного заброса дуоденального содержимого в желудок или его культи и обусловленный повреждающим действием желчных кислот, лизолецитина, содержащихся в дуоденальном соке, на слизистую оболочку желудка. Причинами выраженного дуоденогастрального рефлюкса могут быть хронические нарушения дуоденальной проходимости механической или функциональной природы.

разрушение сфинктерного механизма привратника и создание новых функциональных и анатомических взаимоотношений органов после различных оперативных вмешательств на желудке и двенадцатиперстной кишке.

Диагностика. Для клинических проявлений рефлюкс-гастрита характерна триада симптомов: боль в эпигастрии; срыгивание и рвота желчью; потеря массы тела. Боль, постоянная или персистирующая, носит ноющий, жгущий характер, локализуется в эпигастрии или верхней половине живота, усиливается после приема пищи или антацидов. Рвота, частая, нерегулярная, облегчения не приносит, возникает неожиданно, в любое время суток, иногда даже ночью. В рвотных массах присутствует желчь. Кроме того, больные часто жалуются на ощущение горечи во рту. При прогрессировании болезни развивается гипохлоремия, железодефицитная анемия, пациенты теряют массу тела.

Методы функциональной диагностики дуоденогастрального рефлюкса и рефлюкс-гастрита можно разделить на качественные и количественные. К первой группе относят визуальный контроль рвотных масс и аспирируемого желудочного содержимого на наличие примеси желчи; эндоскопическую диагностику рефлюкс-гастрита, основывающуюся на обнаружении желчи в желудке и макроскопической характеристике его слизистой оболочки. К количественным методам относят рентгенологическое исследование, определяющее наличие и степень выраженности дуоденогастрального рефлюкса; определение концентрации желчных кислот, билирубина в желудочном соке биохимическими методами; ионоанометрические, радиоизотопные и другие методы диагностики рефлюкса. При морфологическом исследовании слизистой оболочки желудка регистрируют картину гастрита.

Лечение. Консервативное лечение: диетотерапия, назначение холестирамина, антацидных препаратов, содержащих гидроксиды магния и алюминия, нейтрализующих и связывающих желчные кислоты, а также препаратов, нормализующих моторику желудка и двенадцатиперстной кишки (метоклопрамид), репаративных, витаминотерапии.

Показания к хирургическому лечению рефлюкс-гастрита должны ставиться с осторожностью, поскольку у ряда больных может со временем наступить улучшение. Лишь при крайней выраженности симптомов, длительности страдания и развития осложнений в виде повторяющихся кровотечений из эрозивной слизистой оболочки желудка и микроцитарной анемии может ставиться вопрос о реконструктивной операции. Особенности операции зависят от характера произведенного ранее вмешательства, однако наиболее целесообразным завершением реконструктивной операции является выполнение желудочно-кишечного соустья по Ру.

Хронический пострезекционный панкреатит. Теоретически хорошо известно о закономерности наступающих после резекции желудка наруше-

ниях нервной и гуморальной регуляции поджелудочной железы.

Среди главных причин развития хронического панкреатита можно назвать следующие: прежде всего — операционная травма, приводящая к развитию острого панкреатита, затем переходящего в хронический; нарушения эвакуации из приводящей петли, что может, как уже отмечалось, само по себе носить характер клинически выраженного страдания; нарушение регуляции секреторной функции железы, наступающее вследствие выключения пассажа масс по двенадцатиперстной кишке, что в свою очередь ведет к резкому снижению продукции секрета.

Диагностика. Клиническая картина пострезекционного панкреатита складывается из ряда признаков, ведущим из которых является болевой синдром. Достаточно типичны постоянная выраженность и интенсивность, иррадиация болей (в спину, верхние отделы грудной клетки, опоясывающие боли). Нередко больные страдают периодическими поносами, теряют массу тела.

Диагностика пострезекционного панкреатита сложна прежде всего вследствие ограниченных возможностей физических и лабораторных методов исследования. При осмотре этих больных отмечается «поперечная» болезненность при пальпации в проекции поджелудочной железы, положительный симптом Мейо—Робсона, гиперестезия кожных покровов в области левого подреберья. Важное диагностическое значение имеет компьютерная томография и ультразвуковое исследование поджелудочной железы. Из лабораторных методов следует отметить наибольшую информативность исследования гликемической кривой с двойной нагрузкой, а также определение панкреатических ферментов путем зондирования (снижение активности ферментов).

Лечение. Консервативное лечение — диета, заместительная терапия, новокаиновые блокады чревного нерва, седативные и обезболивающие средства. Хирургическое лечение малоэффективно.

Рецидивные пептические язвы развиваются обычно в тощей кишке в месте ее соустья с желудком или вблизи анастомоза (после резекции желудка) либо в двенадцатиперстной кишке (после органосохраняющих операций с ваготомией). Частота возникновения пептических язв после обширной резекции желудка и антрэктомии с ваготомией приблизительно одинакова и составляет 1—3%, а после органосохраняющих операций с ваготомией — 6—10%.

Этиология и патогенез. Среди причин пептической язвы после резекции желудка следует назвать недостаточную по объему резекцию, оставленный участок антрума у двенадцатиперстной кишки, чрезмерно длинную приводящую петлю, неполную ваготомию, если она производилась в сочетании с экономной резекцией. При органосохраняющих операциях причиной рецидивов могут быть неполная ваготомия, неадекватное дренирование

желудка, нераспознанные некорректированные нарушения дуоденальной проходимости с развитием рефлюкс-гастрита, антральная гастринклеточная гиперплазия.

Особое место в этом перечне занимают негигиенические язвы эндокринной природы (при аденомах парашитовидных желез, синдроме Золлингера—Эллисона), которые также по времени могут возникнуть после операций на желудке, не имея, однако, с ними патогенетической связи.

Рецидив пептической язвы может возникнуть в разные сроки после оперативных вмешательств (от нескольких месяцев до многих лет).

Диагностика. Клиническая картина пептической язвы сходна (но неидентична) с клинической картиной бывшей ранее язвенной болезни. Течение заболевания и жалобы больного более упорны, отличаются постоянством, периоды ремиссий становятся короткими. Боль локализуется в верхнем отделе живота, часто слева, с иррадиацией в поясницу; облегчение после еды или под влиянием антацидов очень кратковременное, часто развиваются ночные боли. Пептические язвы анастомоза довольно часто обуславливают профузные кровотечения. После органосохраняющих операций с ваготомией клиническое течение рецидивной язвы может быть бессимптомным, атипичным, с выраженным эффектом от курсов противоязвенной терапии.

При пальпации в эпигастриальной области, чаще слева, можно обнаружить болезненность. Большое диагностическое значение имеет исследование желудочной секреции, при котором выявляется высокая кислотопродуцирующая функция желудка.

Дифференциальный диагноз с синдромом Золлингера—Эллисона, кроме характерной клинической картины, базируется на исследовании желудочной секреции. Для синдрома характерно наличие высокого уровня базальной секреции (10 мэкв/ч и выше) и сравнительно небольшое увеличение секреторного ответа на гистамин по сравнению с базальным периодом. Решающее дифференциально-диагностическое значение имеет определение уровня гастрина плазмы крови.

Рентгенологическое исследование и эндоскопия являются достаточно точными методами диагностики рецидивной пептической язвы.

Лечение пептической язвы без тяжелых клинических проявлений должно начинаться с консервативных мероприятий. При наличии выраженного страдания, не поддающегося противоязвенной терапии, и развитии осложнений показана операция. Выбор метода операции зависит от характера течения заболевания и причин, приведших к развитию пептической язвы: резекция или только ваготомия после экономной резекции желудка; удаление оставленной части антрального отдела; гастрэктомия при синдроме Золлингера—Эллисона; реваготомия, антрумэктомия, а при необходимости коррекция нарушений дуоденальной

проходимости после органосохраняющих вмешательств с ваготомией.

Постваготомические расстройства. Расстройства, развивающиеся в результате ваготомии, трудно с уверенностью выделить из состава сложной постоперационной патологии. Выше уже было отмечено, что рецидивная пептическая язва не представляет серьезной проблемы после резекции желудка или антрумэктомии с ваготомией и значительно чаще встречается после органосохраняющих операций с ваготомией.

Влияние ваготомии на *моторную функцию* желудка при его неадекватном дренировании может привести к развитию явлений гастростаза, что обуславливает такие жалобы пациентов, как чувство тяжести, дискомфорта, полноты в эпигастрии. Описаны случаи образования на этом фоне желудочных безоаров. Гастростазы функциональной природы более характерны для ближайшего послеоперационного периода и чрезвычайно редко встречаются в отдаленные сроки после органосохраняющих операций с ваготомией.

Диарея — одно из характерных последствий ваготомии. По опубликованным данным, она чаще отмечается у больных, перенесших стволовую ваготомию в сочетании с операциями на желудке. Частота стула, внезапность его появления, связь с приемом пищи являются основными критериями для разделения синдрома на три степени тяжести: легкую, среднюю и тяжелую. Природа постваготомической диареи полностью не раскрыта. Существуют различные теории относительно ее возникновения. Так, предполагают, что желудочный стаз и ахлоргидрия ведут к развитию бактериальной флоры и инфицированию пищевых масс в верхнем отделе желудочно-кишечного тракта; денервация органов брюшной полости приводит к нарушению экзокринной функции печени, поджелудочной железы, изменяет двигательную активность желудочно-кишечного тракта; все эти факторы в итоге могут реализоваться диареей.

Тяжелые расстройства моторно-эвакуаторной функции желудочно-кишечного тракта после органосохраняющих операций с ваготомией редки (1—2%). Эти патологические синдромы могут быть успешно ликвидированы консервативными мероприятиями, включающими диетотерапию, промывание желудка, применение ганглиоблокаторов.

Неадекватное снижение кислотопродуцирующей функции желудка после ваготомии может привести в послеоперационном периоде к развитию гиперсекреторного гастродуоденита, характеризующегося клинически болью в эпигастрии (часто голодной), изжогой. Однако эти проявления почти никогда не приближаются по интенсивности к язвенным. При гиперсекреторном гастродуодените, так же как и в большинстве случаев рецидива язвы после органосохраняющих операций с ваготомией, удается добиться стойкого положительного результата применением ком-

плекса современной противоязвенной терапии.

Все большую клиническую значимость приобретают *дуоденогастральный рефлюкс и рефлюкс-гастрит*, развивающиеся, как правило, на фоне нарушений моторно-эвакуаторной функции желудка и двенадцатиперстной кишки. Своевременная дооперационная диагностика последних, выяснение их причин и выраженности, необходимости интраоперационной коррекции становятся особенно актуальными при выполнении органосохраняющих операций. *Дисфюгия* после операций с ваготомией чаще развивается в ближайшем послеоперационном периоде, обычно протекает в легкой форме и имеет тенденцию к обратному развитию. Частота и выраженность *демпинг-синдром*ч нарушений питания после органосохраняющих операций с ваготомией значительно меньше, чем после резекции желудка.

Метаболические нарушения развиваются чаще после обширной резекции желудка, которая существенно нарушает функциональный синергизм органов пищеварительного тракта. В патогенезе этих нарушений, по-видимому, существенную роль играет не только удаление значительной части органа, но также и выключение пассажа пищи через двенадцатиперстную кишку, если резекция выполнена по способу Бильрот-П. Метаболические нарушения могут сопровождать перечисленные выше расстройства, как бы вплетаясь в их клиническую картину, но иногда они приобретают самостоятельное значение.

Наиболее ярким проявлением метаболических нарушений в клинике является дефицит массы тела. Падение массы ниже «нормальной» или невозможность набрать дооперационную массу тела наблюдается примерно у оперированных. Среди многих причин этих нарушений можно отметить снижение объема съеданной пищи, непереносимость отдельных продуктов, нарушение абсорбции жира и белка, усвоения витаминов и минеральных веществ. Все это достаточно демонстративно, когда оперированные больные страдают выраженной диареей, гиповитаминозами, патологией костной системы.

Лечение метаболических нарушений является сложной задачей; в его основе должна лежать диетотерапия. В тяжелых случаях показано стационарное лечение.

Анемия после операций на желудке, особенно резекции желудка, носит, как правило, железодефицитный характер. В патогенезе этого нарушения существенное значение имеет резкое снижение продукции соляной кислоты оперированным желудком и быстрый пассаж пищевых масс по тощей кишке, нарушение всасывания железа и усвоения витаминов. Мегалобластическая (В₁₂-дефицитная) анемия после резекции желудка встречается редко и по понятным причинам чаще бывает как последствие /астроэктомии.

Лечение анемии включает переливание крови, препараты железа, витамины (С, группы В), **назначение** соляной кислоты, желудочного сока.

Доброкачественные и злокачественные опухоли

Полипы желудка — доброкачественные фиброэпителиальные опухоли. Составляют 5—10% всех опухолей желудка, чаще встречаются у людей в возрасте 40—50 лет, причем у мужчин в 2—4 раза чаще, чем у женщин.

Классификация. Основной классификацией полипов является их деление на доброкачественные и злокачественные. Частота малигнизации полипов, по данным различных авторов, колеблется в широких пределах—от 2,8 до 60%. Полипы могут быть одиночными и множественными (полипоз). В настоящее время распространена классификация Ямада, характеризующая форму полипов и имеющая значение при определении показаний к эндоскопической полинэктомии. Различают 4 типа полипов: при полипах 1-го типа обнаруживаются небольших размеров плоские бляшковидные возвышения; полипы 2-го типа выглядят в виде полусферы без ножки; полипы 3-го типа имеют округлую или овальную форму, очень короткую ножку, поэтому полип как бы «сидит» на слизистой оболочке желудка; при полипах 4-го типа ножка хорошо сформирована, иногда ее длина достигает нескольких сантиметров.

Различают также полипы, возникшие в результате воспалительно-реактивной гиперплазии (ложные полипы), и полипы опухолевой природы (фиброаденомы). Однако провести четкую грань между этими видами трудно из-за частых воспалительных изменений в слизистой оболочке, сопровождающих фиброаденомы.

Патологическая анатомия. Полипы желудка, как правило, локализуются в его антральном отделе (в 80%). Их размеры и внешний вид разнообразны, часто они принимают форму гриба, папилломы, цветной капусты. Микроскопически полипы состоят из соединительнотканной основы и гипертрофированной или атрофированной слизистой оболочки с разрастанием желез и кровяного эпителия. В зависимости от преобладания в массе опухоли желез, кровеносных сосудов, грануляционной ткани различают соответственно железистые, ангиоматозные, гранулематозные полипы.

Диагностика. Существование полипов возможно без каких-либо клинических проявлений. В таких случаях они случайно обнаруживаются при рентгенологическом или эндоскопическом исследовании. Болевой синдром, встречающийся при полипах желудка, в значительной степени обусловлен сопутствующими гастритическими изменениями слизистой оболочки. В большинстве случаев боль локализуется в эпигастрии, возникает после еды, но постепенно связь болевого синдрома с приемом пищи теряется. Если полипы находятся в антральном отделе желудка близко от выхода из него, могут появиться клинические признаки нарушений эвакуации из

желудка. Полипы, имеющие длинную ножку, могут выходить в двенадцатиперстную кишку и ущемляться в привратнике. Это вызывает резкую схваткообразную боль в подложечной области, тошноту, рвоту. Изъязвление полипов может привести к желудочному кровотечению различной интенсивности. Малигнизация полипов не имеет каких-либо клинических достоверных признаков.

В диагностике полипов желудка основное место принадлежит рентгенологическому и эндоскопическому исследованию. Рентгенологически полип выявляется в виде округлой формы дефекта наполнения с четкими, ровными контурами, располагающегося на фоне неизменной слизистой оболочки. Перистальтика желудочной стенки при этом сохранена. Смешаемость, подвижность полипа говорит о том, что он расположен на довольно длинной ножке. При диффузном полипозе дефекты наполнения, соответствующие полипам, расположены кучно, между ними не прослеживаются складки слизистой оболочки.

При эндоскопическом исследовании полипы обычно имеют гладкую, блестящую поверхность, реже могут быть зернистыми, дольчатыми или состоять из множества ворсинчатых образований. Полипы имеют более интенсивную окраску, чем окружающая их слизистая оболочка. При изъязвлении полипа его слизистая оболочка приобретает пятнистый вид, а цвет варьирует от светло-розового до темно-коричневого.

Лечение. С развитием эндоскопической фиброволоконной техники, позволившей визуализировать патологические процессы в желудке, тактика лечения полипов изменилась. Появление фиброскопов с биопсийным каналом и разработка специального вспомогательного, инструментария дали возможность удалять полипы желудка без широкого оперативного вмешательства. Эндоскопическая полипэктомия, с одной стороны, является диагностическим мероприятием, так как гистологическое изучение всей массы полипа позволяет получить представление о его характере, а с другой стороны, она служит лечебным вмешательством, поскольку удаление полипа является профилактикой развития рака на основе полипа. При все более широком распространении этого метода лечения абсолютными показаниями к проведению эндоскопической полипэктомии считают: а) полипы, подозрительные на малигнизацию; б) изъязвленные полипы, осложнившиеся кровотечением; в) одиночные и множественные полипы с выраженной клинической картиной; г) одиночные и множественные быстрорастущие полипы. Малигнизированные полипы с инвазивным распространением злокачественного процесса следует рассматривать как рак желудка. В таких случаях необходимо выполнять резекцию желудка с соблюдением онкологических принципов. Операции меньшего объема (клиновидное иссечение, удаление полипа с участком слизистой оболочки) следует отнести к вмешательствам паллиативным, которые име-

ют ограниченные показания у больных с крайне высоким операционным риском. При диффузном полипозе показана резекция желудка, а иногда и гастрэктомия. Все больные с неудаленными полипами, доброкачественная природа которых подтверждена при гастробиопсии, а также больные после эндоскопической полипэктомии подлежат динамическому контролю 1—2 раза в год.

Рак желудка — злокачественная эпителиальная опухоль; по заболеваемости и смертности занимает первое место среди других новообразований. Наиболее часто встречается в возрасте 40—60 лет, причем мужчины болеют в 3 раза чаще женщин. Анализ динамики обычных и стандартизованных показателей с 1967 по 1973 г. позволяет отметить тенденцию к снижению заболеваемости раком желудка в нашей стране как среди мужчин, так и среди женщин.

Этиология и патогенез. Существующие теории канцерогенеза (вирусная, наследственная и др.) не являются общепризнанными. Наиболее обоснованным считается мнение, что злокачественный процесс возникает в желудке на предуготованной почве. К числу предраковых заболеваний желудка относят хронический атрофический гастрит (частота возникновения рака 15%), полипоз (индекс малигнизации от 2 до 60%), язву желудка (от 5 до 19%). В слизистой оболочке желудка при этих заболеваниях обнаруживают диспластические и дисрегенераторные изменения, которые служат благоприятной основой для возникновения злокачественного роста. Больные, страдающие этими заболеваниями, особенно в возрасте 40—60 лет, составляют группу повышенного онкологического риска.

Патологическая анатомия. Опухоль может развиваться в любом отделе желудка. Но наиболее часто она поражает пилорический отдел (в 60—70% случаев), затем малую кривизну (10—15%), кардиальный отдел (8—10%), переднюю и заднюю стенки (2—5%), большую кривизну. Тотальное поражение желудка встречается у 3—5% больных.

По характеру и форме роста опухоли различают: 1) опухоль с преимущественно экзофитным ростом (бляшковидный, полипозный или грибовидный, изъязвленный); 2) с преимущественно эндофитным инфильтрирующим ростом (инфильтративно-язвенный, диффузный рак); 3) опухоль с эндо-экзофитным характером роста (переходные формы).

По микроскопическому строению различают: а) аденокарцинома — наиболее дифференцированная форма рака желудка; б) солидный рак — состоит из округлых или полиморфных клеток, склонен к эндофитному росту; в) медуллярный рак — состоит из полиморфных клеток, формирующих трабекулы и солидные структуры. В отличие от солидного в медуллярном раке паренхима преобладает над стромой. Прогностически неблагоприятен; г) слизистый рак — относится к

наиболее злокачественным формам опухоли; д) фиброзный рак (скирр) — образован типичными гиперхромными клетками, располагающимися небольшими группами между пластиками тяжелой грубоволокнистой соединительной ткани. Характеризуется эндофитным ростом и чрезвычайной злокачественностью; е) недифференцированный рак — построен из клеток разного размера и формы (от лимфоцитоподобных до гигантских многоядерных), почти не содержит стромы, рано изъязвляется, относится к наиболее злокачественным формам.

Одной из характерных черт ракового процесса желудка является метастазирование. На частоту метастазирования, как указывалось выше, влияет строение опухоли, возраст больных (чаще у молодых), локализация процесса. Метастазирование происходит лимфогенным, гематогенным и контактным путем. Лимфогенный из желудка осуществляется в 4 коллектора, каждый из которых имеет 4 этапа метастазирования. Гематогенным путем метастазы прежде всего попадают в печень. Распространение контактным путем происходит при росте опухоли в направлении соседних органов.

К л а с с и ф и к а ц и я. В нашей стране принята следующая классификация рака желудка по стадиям.

Стадия I — четко отграниченная опухоль на слизистой оболочке. Опухоль не выходит за пределы подслизистого слоя. Регионарных метастазов нет.

Стадия II — опухоль больших размеров, прорастает мышечный слой, но не прорастает серозный покров и не спаяна с соседними органами. Желудок подвижен. В ближайших регионарных лимфатических узлах единичные подвижные метастазы.

Стадия III — опухоль значительных размеров, прорастает всю толщу стенки желудка, врастает в соседние органы и резко ограничивает подвижность желудка. Такая же опухоль или опухоль меньших размеров с множественными регионарными метастазами.

Стадия IV — опухоль любого размера при наличии отдаленных метастазов.

По международной классификации желудка по TNM орган разделяется на три отдела: 1) проксимальный (верхняя треть); 2) тело желудка (средняя треть); 3) антральный отдел (дистальная треть).

T — первичная опухоль.

T1 — опухоль независимо от размеров поражает слизистую оболочку или слизистую оболочку вместе с подслизистым слоем.

T2 — опухоль с глубокой инвазией, захватывающая более половины одного анатомического отдела.

T3 — опухоль с глубокой инвазией, захватывающая более половины, но не более одного анатомического отдела.

T4 — опухоль занимает более одного анатомического отдела или распространяется на соседние органы.

N — **rel** попарные лимфатические узлы. Подразумеваются все лимфатические узлы, рас-

положенные под диафрагмой. Проставляется только после гистологического исследования удаленного препарата.

Nx — метастазов нет.

Nx — a — вовлечены только перигастральные лимфатические узлы.

Nx — b — вовлечены лимфатические узлы по ходу левой желудочной, чревной, общей печеночной, селезеночной артерий, по ходу печеночно-двенадцатиперстной связи, т. е. узлы, которые могут быть удалены оперативно.

Nx — c — лимфатические узлы по ходу аорты, брыжеечных сосудов и подвздошных артерий, которые невозможно удалить оперативно.

M — отдаленные метастазы.

MO — нет отдаленных метастазов.

M1 — есть отдаленные метастазы.

P — гистопатологические критерии (характер распространения опухолевого процесса, определяемый при исследовании удаленного препарата).

P1 — рак, инфильтрирующий только слизистую оболочку.

P2 — рак, инфильтрирующий подслизистый слой, но не проникающий в мышечный.

P3 — рак, инфильтрирующий мышечный слой, но не проникающий серозную оболочку.

P4 — рак, прорастающий серозную оболочку или выходящий за пределы органа.

Диагностика. Следует различать клиническую картину при ранних и поздних стадиях рака желудка. Ранние стадии опухолевого поражения отличаются разнообразием проявлений. В зависимости от фона, на котором развивается заболевание, выделяют три клинических типа: 1) рак, развившийся в здоровом желудке, без симптомов предшествующего заболевания; 2) рак, развившийся на фоне язвенной болезни желудка; 3) рак, развившийся на фоне гастрита и полипоза. В ранней стадии рак не имеет типичных признаков. А. И. Савицкий выделил так называемый синдром малых признаков, заключающийся в следующем: 1) изменение самочувствия больного, выявляющееся обычно за несколько недель или месяцев до обращения к врачу и выражающееся в появлении беспричинной общей слабости, снижении трудоспособности, быстрой утомляемости; 2) немотивированное стойкое понижение аппетита, иногда полная потеря его вплоть до отвращения к пище; 3) явления желудочно-дискомфорта; 4) беспричинное прогрессирующее похудание больного; 5) психическая депрессия.

Выделяют следующие клинические формы начального рака желудка: а) лагентные; б) безболевого; в) геморрагические; г) болевые. Само название «лагентные формы» характеризует особенности течения болезни в этих случаях. К безболевым формам относятся случаи заболевания, проявляющиеся синдромом малых признаков. Первое проявление болезни при геморрагических формах **желудочное** кровотечение, обычно небольшое, реже мае-

сивное. Болевые ощущения обращают на себя внимание больных и врачей. При таком течении опухоли чаще диагностируются на ранних стадиях.

Значительно чаще врачам приходится сталкиваться с клиническими проявлениями поздних стадий рака желудка. Многочисленные проявления бластоматозного процесса при этом разделяют на следующие клинические формы. Диспепсическая форма: понижение аппетита вплоть до отвращения к пище, чувство тяжести в эпигастрии, тошнота, рвота; больные насыщаются небольшим количеством пищи. Болевая форма: боль может быть различной интенсивности — от небольшой до боли, не купирующейся введением наркотиков (при прорастании опухоли в соседние органы). Боль, как правило, постоянная, локализуется в эпигастрии, иррадиация зависит от локализации и распространенности процесса. Лихорадочная форма: обращает на себя внимание «необоснованная» субфебрильная температура. Анемическая форма: в клинических проявлениях болезни основное место занимают признаки, обусловленные первичной или чаще вторичной анемией, носящей гипохромный характер. Отечная форма: возникает в терминальной стадии болезни и связана с грубыми нарушениями белкового баланса.

Естественно, что описанные формы проявлений рака желудка являются не более, чем схемой, лишь ориентирующей в многообразии симптомов заболевания.

Осмотр. Внешний вид больных раком желудка не всегда соответствует степени поражения органа. Однако чаще эти больные пониженного питания, имеют своеобразный цвет кожных покровов с легким желтушным оттенком. В далеко зашедших случаях кожа принимает землистый оттенок, теряет тургор. Обращает на себя внимание резкая слабость больного.

При пальпации в ряде случаев удается выявить опухолевидное образование в эпигастрии. Значительному числу больных с пальпируемыми опухолями (до $\frac{1}{4}$ больных) удается выполнить радикальную операцию (С. А. Холдин, Н. Н. Блохин). При детальном осмотре больного и пальпации живота возможна не только диагностика опухоли желудка, но и выявление генерализации бластоматозного поражения — метастазы в печень, пупок, асцит, обнаружение метастазов Вирхова, а также Шнитцлера и Крукенберга при ректальном и влагалищном исследованиях.

Лабораторные методы исследования играют вспомогательную роль. При исследовании желудочной секреции может быть отмечено прогрессирующее снижение продукции кислоты, ахлогидрия. Определенное диагностическое значение может иметь большое содержание молочной кислоты в желудочном соке (в 75-80% случаев).

При исследовании крови может быть выявлена анемия как гипо-, так и гиперхромного характера. Нередко отмечается повышение СОЭ.

Рентгенологический и эндоскопический методы исследования являются основными в диагностике рака желудка. Применение гастродуоденоскопии в сочетании с биопсией позволяет диагностировать ранние формы рака желудка, когда опухоль не выходит за пределы слизистой оболочки.

Лечение. В настоящее время единственным методом лечения рака желудка является хирургический. Химиотерапия (5-фторурацил) и лучевая терапия при злокачественных опухолях желудка имеют ограниченные возможности и применяются преимущественно с паллиативной целью при далеко зашедших стадиях бластоматозного процесса. В поздних стадиях болезни лечение симптоматическое.

В онкологической практике в настоящее время утвердилось три типа радикальных оперативных вмешательств: 1) дистальная субтотальная резекция желудка, выполняемая чрезбрюшинно; 2) проксимальная субтотальная резекция желудка, выполняемая чрезбрюшинным и чрезплевральным доступами; 3) гастрэктомия, выполняемая чрезбрюшинным или чрезплевральным доступом. Резекция меньшего объема ($\frac{2}{3}$ или $\frac{1}{4}$ желудка) применяется только как паллиативное вмешательство.

Субтотальная резекция желудка выполняется при экзофитных опухолях пилороантрального отдела, не распространяющихся выше угла желудка. Особенностью субтотальной резекции желудка является широкая мобилизация органа вместе с большим и малым сальником, перевязка левой желудочной артерии у места ее отхождения от чревной, полное удаление всей малой кривизны вместе с сальником и той его частью, в которой расположены паракардиальные лимфатические узлы, а также желудочно-поджелудочной связкой.

Проксимальная субтотальная резекция выполняется при экзофитных опухолях проксимального отдела желудка. Гастрэктомия — при расположении опухоли в теле желудка или тотальном поражении, а также инфильтрирующей опухоли любой локализации. При прорастании опухоли в поперечную ободочную кишку, поджелудочную железу, селезенку, левую долю печени при отсутствии отдаленных метастазов показана комбинированная операция — субтотальная резекция или гастрэктомия с резекцией или удалением пораженного органа единым блоком.

Паллиативные операции разделяются на три основные группы: 1) паллиативные резекции желудка; 2) обходные анастомозы; 3) питательные свищи. Паллиативные резекции желудка позволяют удалить первичную опухоль и избавить больного от опухоли и ее осложнений. Паллиативная гастрэктомия и проксимальная резекция желудка как операции с повышенным риском применяться не должны. При запущенных стенозирующих опухолях антрального отдела желудка выполняется впередиободочный гастроэнтероанастомоз на длинной петле с брауновским

межкишечным соустьем, который накладывают на переднюю, свободную от опухоли стенку желудка. При стенозирующих опухолях кардии и пищевода показано наложение «питательной» гастростомы. Еюностома по Майдлю показана при тяжелой непроходимости пищевода и кардии и особенно при раке резецированного желудка, когда нет свободной от опухоли стенки органа для наложения гастростомы.

Саркома составляет 4—5% всех злокачественных опухолей желудка. Саркома возникает в более молодом возрасте, чем рак желудка. Локализуются чаще по большой кривизне, реже по передней и задней стенкам и еще реже по малой кривизне органа. При поражении желудка могут быть почти все гистологические формы сарком, но наиболее часто встречается лимфосаркома (в 40% случаев). По характеру роста и распространения в желудке различают следующие виды опухолей: 1) экзогастральные; эндогастральные; 3) интрамуральные (инфильтрирующие); 4) эндо-экзогастральные (смешанные).

Диагностика сарком желудка должна быть комплексной. Ведущее место принадлежит рентгенологическому и эндоскопическому методам исследования. Рентгенологическая симптоматика при этом будет обусловлена характером роста опухоли. Эндоскопическая картина саркомы зависит от формы роста и стадии процесса. Яркую эндоскопическую картину имеет диффузная форма саркомы: слизистая оболочка представлена грубыми малоподвижными складками, покрытыми грязно-серым налетом. При удалении налета отмечается выраженная кровоточивость, в слизистой оболочке обнаруживают множественные кровоизлияния и изъязвления. В отличие от инфильтративной формы рака при саркоме сохраняется эластичность стенки желудка, при инструментальной пальпации консистенция опухоли мягкая, не отмечается выраженного сужения просвета органа. При эндогастральных опухолях, исходящих из передней стенки желудка, правильному диагнозу может помочь лапароскопия. Дооперационный диагноз саркомы чаще всего все-таки является предположительным. Окончательный диагноз ставят только после лапаротомии и экстренного гистологического исследования операционного препарата.

Лечение. Основным методом лечения является субтотальная резекция желудка или гастрэктомия. При экзогастральных и эндогастральных формах сарком ввиду долгого отсутствия метастазов процент радикально оперированных больных достигает 70—80. Хорошие результаты получают у 15—20% больных.

Лучевая терапия и лекарственное лечение возможны только при чувствительности к ним опухоли. Это относится главным образом к лимфосаркомам желудка.

В связи с развитием лекарственных методов лечения злокачественных опухолей заслуживает внимания возможность сочетания

хирургического и химиотерапевтического (сарколизин, циклофосфан, эндоксан и др.) методов лечения лимфосарком желудка. Целесообразно проведение профилактических курсов лечения после радикальных операций.

Редкие заболевания желудка и двенадцатиперстной кишки

Дивертикулы желудка и двенадцатиперстной кишки — сравнительно редкие заболевания, встречаются у лиц разного возраста, однако чаще у людей старше 50 лет. Заболевают одинаково часто как мужчины, так и женщины. Различают истинные и ложные дивертикулы. В образовании истинного дивертикула участвуют все слои стенки органа; ложный дивертикул образуется при надрыве мышечного слоя, через который пролабирует слизистая оболочка.

Этиология и патогенез развития дивертикулов недостаточно ясны. Полагают, что они появляются в области неполноценных участков стенки органа, при этом ведущую роль отводят нейродистрофическим изменениям.

Диагностика. Клинические проявления дивертикулов неспецифичны. Больные жалуются на боль неопределенного характера, чаще в эпигастрии, тошноту, отрыжку, изжогу. Иногда появляется неприятный запах изо рта. По течению заболевания выделяют следующие его формы: 1) бессимптомную; 2) диспепсическую, или гастритическую; 3) псевдоязвенную (по симптоматике напоминающую язвенную болезнь). Длительно существующие дивертикулы могут давать различные осложнения: 1) дивертикулиты — развитие воспалительного процесса, чаще всего вызванное нарушением опорожнения дивертикула; 2) кровотечения; 3) перфорация; 4) перекрут ножки дивертикула, развитие новообразований в дивертикуле.

Данные объективного и лабораторных методов исследования при дивертикулах желудка и двенадцатиперстной кишки обычно малоинформативны. Основным методом диагностики является рентгенологический. Трудности дифференциальной диагностики могут быть преодолены при использовании фиброгастроскопии.

Лечение. Бессимптомно протекающие формы заболевания требуют динамического наблюдения. При развитии выраженной клинической картины, снижающей трудоспособность больного, а также при осложненном течении дивертикулов необходимо их оперативное удаление.

Острое расширение желудка — внезапно наступающее увеличение желудка, при котором желудок может занимать почти всю брюшную полость. Острое расширение желудка — редкое заболевание, встречается одинаково часто как у мужчин, так и у женщин.

Этиология, патогенез. Наиболее частой причиной патологии (у 65—70% боль-

ных) является оперативное вмешательство на органах брюшной полости, причем только у 5% больных эта патология развивается после операций на желудке или двенадцатиперстной кишке. Острое расширение желудка может наступить при инфаркте миокарда, артериомезентериальной компрессии, стенозе привратника, после обильного приема пищи с последующим выраженным газообразованием, при травмах желудка, тяжелой инфекции. В основе развития болезни лежит паралич мышечного аппарата желудка, проявляющийся в атонии желудка и резких нарушениях всасывания при сохраненной секреторной деятельности органа. В патогенезе острого расширения большая роль отводится нарушениям водно-электролитного баланса и кислотно-щелочного состояния.

Диагностика. Как правило, больные жалуются на острую боль по всему животу, тошноту, неукротимую рвоту, жажду. При объективном исследовании обращает на себя внимание сухая кожа. Живот вздут, значительно увеличен, при его пальпации мышечной защиты не определяется, отсутствуют симптомы раздражения брюшины. При пальпации определяется «шум плеска». Больные вялы, заторможены, быстро нарастают явления обезвоживания, присоединяются нарушения сердечно-сосудистой деятельности.

Основным методом диагностики острого расширения желудка является рентгенологическое исследование. Выявляется высокое стояние диафрагмы, резко раздутый, огромный размеров U-образно сложенный, с нижним полюсом в малом тазу желудок. В нем большое количество жидкости. Типичным является наличие в желудке двух уровней жидкости.

Лечение консервативное: постоянное дренирование желудка через тонкий зонд, полноценное парентеральное питание, компен-

сация потерь жидкости и электролитов, симптоматическая терапия.

Заворот желудка относится к числу редких заболеваний: встречается одинаково часто у лиц разного пола и возраста. Заворот всего желудка редко превышает 180°. Заворот его частей (привратникового отдела, кардии) может достигать 360°. Предрасполагающим моментом считают опущение и значительное расширение желудка в сочетании с растяжением связочного аппарата органа, возникновение выраженной антиперистальтики в случаях нарушений эвакуации желудочного содержимого.

Диагностика. Острый заворот желудка проявляется резкой болью в эпигастрии, иррадиирующей в спину. Боль вначале сопровождается рвотой, затем безрезультативными попытками к ней. Рвотные массы, как правило, не содержат примеси желчи. Попытки ввести желудочный зонд оказываются безрезультативными. При осмотре можно отметить вздутие в эпигастральной области, тогда как остальные отделы живота запавшие. В первые часы после заворота можно видеть усиленную перистальтику в эпигастрии, причем перистальтические волны в отличие от стеноза привратника прослеживаются не только в изо-, но и в антиперистальтическом направлении. Рентгенологическое исследование при завороте не удается из-за невозможности ввести в желудок контрастное вещество. При неполном завороте может быть выявлена деформация желудка и задержка эвакуации из него. Дооперационная диагностика заворота желудка крайне редка.

Лечение. Экстренное оперативное вмешательство, развертывание желудка в направлении, обратном тому, в котором совершал поворот орган. В послеоперационном периоде постоянная аспирация желудочного содержимого.

Глава XIV

ТОНКАЯ КИШКА

Общие вопросы диагностики

Симптоматика. Хирургические заболевания тонкой кишки встречаются редко. Клинические проявления обычно общего характера, они свидетельствуют о патологии желудочно-кишечного тракта, но нередко лишь путем исключения поражений других отделов их можно отнести к поражениям тонкой кишки. *Боль а животе* - наиболее частый симптом заболеваний тонкой кишки — не может рассматриваться как раннее проявление заболевания. Боль обычно не имеет четкой локали-

зации, чаще фиксируется больными в мезогастральной области, бывает преходящей, усиливаясь после приема пищи или в вечернее время. Иногда (при частичной или полной непроходимости) боль становится схваткообразной.

Усиленная перистальтика, нередко слышная на расстоянии, также свидетельствует о возможном органическом заболевании тонкой кишки, особенно в случае обнаружения в животе подвижных новообразований или воспалительных конгломератов, не относящихся к желудку, толстой кишке и половым органам.

Диспепсические явления — тошнота и периодически возникающая рвота, а также жидкий стул с примесью непереваренной пищи — достаточно постоянны, но не обязательны при заболеваниях тонкой кишки.

Кишечное кровотечение — характерный симптом для ряда неспецифических воспалительных и опухолевых поражений тонкой кишки. Оно проявляется обычно «черным стулом», иногда выделением крови в рвотных массах («кофейная гуща») и может быть профузным с разгибом острого малокровия, сопровождающегося нарушением гемодинамики. Возможно развитие хронического малокровия.

Синдром кишечной непроходимости может быть хроническим с периодами обострения или возникает остро, являясь показанием к экстренной операции.

Ряд воспалительных (острый псевдомембранозный энтерит; болезнь Крона и др.) и опухолевых (рак, лимфома) заболеваний протекают с выраженной *интоксикацией, лихорадкой, истощением.*

Данные объективного обследования. *Осмотр,* помимо общих симптомов заболевания (потухание, бледность кожных покровов, явления ииовитаминоза и др.), может выявить вздутие живота или местное выбухание его стенки соответственно участку инфильтрации кишечной стенки или уровню нарушения ее проходимости. Может также определяться видимая перистальтика расширенных над местом препятствия петель кишечника; здесь же обычно выслушиваются усиленные перистальтические шумы. При пальпации можно выявить опухолевый или воспалительный конгломерат.

При запущенных опухолевых поражениях увеличение живота может быть следствием асцита, определяемого перкуторно по притуплению в отлогих местах живота, а также по симптому передачи толчка.

При острых внутрибрюшинных осложнениях (перфорация стенки кишки, острая непроходимость и т. п.) могут быть симптомы раздражения брюшины.

Диагностические методы. *Рентгенологическое исследование.* Чаще применяют рентгеноскопию и рентгенографию тонкой кишки, давая бариевую взвесь через рот и в последующем наблюдая за ее продвижением по кишечнику. Целенаправленное исследование проксимальных отделов тонкой кишки осуществляем и путем заполнения их бариевой взвесью в условиях гипотонии через назогастральный зонд, терминального отдела подвздошной кишки — также введением бариевой взвеси в клизму.

Эндоскопия тонкой кишки. Проксимальные отделы тощей кишки можно осмотреть через фиброгастроуденоскоп (проксимальная еюноскопия). Дистальные отделы подвздошной кишки нередко удается осмотреть на протяжении 20—80 см при колоноскопии (дистальная илеоскопия). **Внедряется** также методика интроскопии специальным длинным фиброинтроскопом, вводимым через рот. Эн-

доскопическое исследование тонкой кишки при наличии кишечных свищей доступно **любим** фиброэндоскопом.

Эндоскопия тонкой кишки, особенно в начальной стадии поражения, дает большую информацию о состоянии слизистой оболочки и изменениях просвета кишки по сравнению с рентгенологическими методами. При этом диагноз может быть уточнен и путем биопсии через гастродуодено- или колоноскоп.

Лапароскопия позволяет оценить состояние серозной оболочки тонкой кишки, диагностировать опухоли тонкой кишки, нередко имеющие субсерозный рост (лейомиомы и лейомиосаркомы, гемангиомы, лимфомы и пр.).

Биохимические методы исследования имеют вспомогательное значение и позволяют выявить главным образом состояние обменных процессов в организме.

Методы

оперативных вмешательств

Эндоскопические операции возможны и безусловно целесообразны при небольших внутрипросветных доброкачественных новообразованиях, имеющих ножку и располагающихся в проксимальных и дистальных отделах тонкой кишки, доступных для гастродуодено- и колоноскопов. Удаление таких новообразований (аденом, ворсинчатых полипов и т. п.) производят специальным **неилевым** электродом с применением электрокоагуляции ножки или ложа полипа.

Чрезбрюшные операции выполняют обычно через срединный разрез брюшной стенки. После тщательной ревизии брюшной полости и установления диагноза производят резекцию пораженных участков тонкой кишки. Это возможно при локализованных поражениях тонкой кишки гранулематозным воспалительным процессом или опухолью, а также при дивертикулах. Резекции тонкой кишки заканчивают наложением *этеро-иперо* или *илеотрансверзоанастомозов* (конец в конец, конец в бок, бок в бок) двухрядным швом. При локализации очага поражения в терминальном отделе подвздошной кишки и невозможности наложения анастомоза по тем или иным причинам выполняют концевую *илеостомию*.

При невозможности удалить поражения кишечной стенки и явлениях непроходимости применяют *обходные анастомозы* или ограничиваются диагностической лапаротомией (при раковом обсеменении брюшины, обширном метастазировании в забрюшинные лимфатические узлы и пр.).

Повреждения тонкой кишки

Закрытые повреждения чаще всею являются следствием тупой травмы живота при падении с высоты или быгоною харамера и **могут быть в виде ушиба** (кровоизлияние и сгустки в брыжейку кишки), *отрыва* кишки от бры-

жейки и разрыва кишки. Различают также //нитрованные и комбинированные повреждения. Кроме того, разрывы и закрытые раны тонкой кишки могут быть следствием повреждения инородным телом, инструментом (очень редко) при проведении исследования гонкой кишки.

Диагноз ставят на основании учета анамнестических сведений, клинической картины и рентгенологических данных (боль в животе, тошнота и рвота, вздутие живота, симптомы малокровия и кровотечения в брюшную полость, симптомы раздражения брюшины, исчезновение печеночной тупости, наличие свободного газа в брюшной полости при рентгенологическом исследовании). Ценные сведения дает лапароскопия, особенно в случаях ушиба и отрыва кишки, когда клиническая картина может быть относительно скудной.

Дифференциальный диагноз проводят с другими повреждениями внутренних органов.

Лечение оперативное: лапаротомия, тщательная ревизия органов брюшной полости для исключения множественных повреждений, ушивание разрывов или резекция поврежденных участков кишки, санирование брюшной полости.

Открытые повреждения обычно бывают следствием проникающего ранения живота острым предметом или из огнестрельного и взрывного оружия. Достаточно редким видом открытого повреждения тонкой кишки является ранение ее стенки инструментом во время операции.

Диагностика проникающего ранения живота обычно не вызывает больших затруднений при полном осмотре пострадавшего. Окончательный факт повреждения тонкой кишки устанавливают при лапаротомии.

Лечение то же, что при закрытых повреждениях.

Инородные тела

Инородные тела попадают в тонкую кишку с пищевыми массами (рыбные и мясные кости, растительные косточки, случайные предметы и пр.), при заиштывании различных предметов с целью самоубийства (обычно психически больные) и иногда при выполнении тех или иных инструментальных пособий и исследований. Иногда камни в тонкой кишке являются следствием прохождения камней из желчных путей или результатом уплотнения смолистых веществ растительного происхождения (фитобезоар) и заплывания волос (трихобезоар).

Диагноз ставят на основании анамнеза и клинических симптомов непроходимости или повреждения кишечника. Рентгенологическое исследование помогает обнаружить рентгеноконтрастные (металлические) инородные тела или выявить осложнения (перфорацию, непроходимость кишечника).

Лечение главным образом оперативное. Инородные тела удаляют из тонкой кишки путем лапаротомии с энтеротомией и последующим ушиванием раны кишки двухрядным швом. При осложнениях поступают так же, как при повреждениях тонкой кишки (см.) или непроходимости кишечника (см. главу XIX).

Воспалительные заболевания

i

Хирургические ситуации возникают при неспецифических (гранулематозный энтерит, псевдомембранозный энтероколит) и специфических (туберкулез, актиномикоз) воспалительных процессах. Очень редко теперь встречается перфорация брюшнотифозных язв, во время операции обнаруживаются болезнь Уипла (интестинальный липоидоз, сопровождающийся нарушением всасывания) и другие редкие болезни тонкой кишки.

Гранулематозный энтерит (терминальный илеит, болезнь Крона). Принято считать, что гранулематозное воспаление может поражать все отделы пищеварительного тракта и быть локализованным, поражение бывает моносегментарным или распространенным, захватывая обширные участки тонкой и толстой кишки, а иногда желудка и пищевода.

Этиология остается малоизученной; есть основание считать заболевание следствием аутоиммунного поражения слизистого и подслизистого слоя кишечника.

Диагноз ставят по клинической картине (диспепсические явления, боль в животе, повышение температуры, болезненность и ощущение инфильтрата при пальпации, наличие наружных и внутренних свищей и пр.) и по результатам рентгенологического и эндоскопического исследования. Нередко диагноз устанавливают во время неотложной операции по подозрению на острый аппендицит.

Дифференцировать приходится от злокачественной лимфомы (лимфосаркомы) и флегмоны кишки.

Лечение распространенного гранулематозного поражения консервативное (диета, препараты сульфасалазинового ряда, стероидные гормоны, иммунодепрессанты, парентеральное питание и пр.). При ограниченном поражении одного участка тонкой кишки эффективным может оказаться хирургическое вмешательство — резекция в пределах здоровых тканей с последующим наблюдением и лечением у гастроэнтеролога.

Псевдомембранозный энтероколит. Остро возникающее и тяжело протекающее заболевание нередко с быстро прогрессирующим течением, в большинстве случаев оканчивается смертельно. Провоцирующим фактором является применение некоторых медикаментов (чаще антибиотиков и противовоспалительных химиопрепаратов) и выполнение травматических операций.

Патологическая анатомия — массивное альтеративное поражение слизистой

оболочки кишечника, в просвете которого содержатся гнойная и слизистая жидкость и пленки (слущенная некротизированная слизистая оболочка).

Диагноз ставят на основании резкого ухудшения состояния больного в ближайшие дни, выраженной интоксикации, частого жидкого стула с неприятным запахом. Иногда при этом возникают симптомы перфорации кишки (язвенно-некротическое поражение стенки).

Лечение направлено на дезинтоксикацию и улучшение микроциркуляции (трансфузионная терапия), обеспечение полноценного парентерального питания. Отменяют антибиотики, химиопрепараты и другие средства, которые могут усугублять течение процесса.

Прогноз у многих больных неблагоприятный.

Туберкулез тонкой кишки. Чаще встречается локализованное в илеоцекальном отделе поражение, реже — множественное на протяжении тонкой кишки, которые обычно возникают на фоне генерализации туберкулеза. Локализованная форма может протекать как изолированное туберкулезное поражение (даже как первичный очаг туберкулеза).

Туберкулезный илеотифлит может протекать в виде псевдотуморозного процесса (пальпируется крупный инфильтрат в правой подвздошной области); встречаются язвенные поражения и язвенно-склерозирующие формы, приводящие к стенозу кишки с выраженной непроходимостью.

Диагноз. В основе лежат болевые и неприятные ощущения чаще в правой подвздошной области, пальпируемый там же инфильтрат, недомогание, иногда примесь темной крови в кале и явления частичной или постепенно нарастающей полной кишечной непроходимости. Существенную помощь оказывают рентгенологическое исследование кишечника и легких, а также колоноскопия с илеоскопией.

Лечение прежде всего специфическое консервативное. При четко локализованных формах заболевания, особенно с признаками непроходимости кишечника на этом уровне, показана операция с резекцией пораженной кишки в пределах здоровой ткани (чаще всего правосторонняя гемиколэктомия с илеотрансверзоанастомозом). До и после операции больному показана специфическая терапия под наблюдением фтизиатра.

Прогноз у большинства больных после успешной операции и продолжительного специфического лечения по поводу локализованного поражения кишки (без признаков генерализации туберкулеза) благоприятный.

Актиномикоз тонкой кишки. Редкое заболевание, чаще всего поражающее илеоцекальный отдел кишечника и сопровождающееся абсцедированием, образованием наружных и внутренних свищей.

Диагноз основывается на появлении болезненного воспалительного инфильтрата, обычно связанного с передней брюшной

стенкой, имеющего «деревянистую» плотность и сопровождающегося образованием свищей, из которых выделяются гной и кишечное содержимое. При микроскопии могут обнаруживаться друзы и мицелий гриба. Рентгенологическое исследование имеет вспомогательное значение.

Дифференциальный диагноз проводят с опухолевым процессом, туберкулезом и болезнью Крона.

Лечение комплексное: специфические иммунопрепараты, антибиотики (в связи с присоединением банальной инфекции), обще-стимулирующие средства, оперативное вскрытие абсцессов, а затем, после специфической иммунотерапии, удаление пораженного участка кишки со свищами. Иногда излечение наступает и без хирургического вмешательства.

Опухоли тонкой кишки

Встречаются редко, чаще носят эпителиальный характер и возникают на фоне полипы желудка-кишечного тракта.

Доброкачественные опухоли. Большинство из них растут в просвет кишки (аденомы, фибромы, нейрофибромы, ангиомы, карциномы и пр.). Лейомиомы могут располагаться субмукозно, интрамурально и субсерозно, что определяет особенности их клинических проявлений.

Диагностика трудна, так как клинические проявления малых по размеру опухолей очень скудные, а крупные диагностируются лишь при развитии осложнений (непроходимость, кровотечение и т. п.). Чаще всего внутрипросветные опухоли тонкой кишки проявляются острой или хронической инвагинацией и кишечным кровотечением (обычно хронического характера). Большие субсерозные опухоли (обычно лейомиомы) сопровождаются перекрутом ножки или заворотами кишки с соответствующими клиническими симптомами.

Иногда при пальпации живота или при исследовании пальцем через прямую кишку удается определить легко смещаемую опухоль. Диагноз может быть уточнен при рентгенологическом исследовании, эндоскопии тонкой кишки и лапароскопии. Однако эти методы исследования не всегда оказываются эффективными и при повторяющихся кишечных кровотечениях, источник которых не найден в желудке и толстой кишке, а также при отсутствии других причин кишечного кровотечения показана диагностическая лапаротомия с целью исключения опухоли (лейомиомы, гемангиомы и др.) тонкой кишки.

Лечение хирургическое (клиновидная или циркулярная резекция кишки). Аденоматозные полипы на выраженных ножках в самых проксимальных и дистальных участках тонкой кишки могут быть удалены через современные фиброэндоскопы.

Злокачественные опухоли тонкой кишки встречаются в 5—10 раз реже доброкачествен-

венных, причем рак и опухоли мезенхимального происхождения (лейомиосаркомы, злокачественные лимфомы, шванномы, гемангиосаркомы и т. п.) наблюдаются одинаково редко, а рак тонкой кишки по частоте составляет всего 0,5% от общего числа раков желудочно-кишечного тракта.

Диагностика трудна и основывается на тех же данных, что и диагностика доброкачественных опухолей тонкой кишки. Часто

рак тонкой кишки является операционной находкой или обнаруживается на вскрытии.

Лечение. Радикальным методом лечения большинства злокачественных опухолей тонкой кишки является хирургическое удаление с соблюдением всех онкологических правил оперирования. При локализованной форме злокачественной лимфомы (лимфосаркомы) хирургическое лечение целесообразно комбинировать с химиолучевой терапией.

Глава XV

ОБОДОЧНАЯ И ПРЯМАЯ КИШКА

Общие вопросы диагностики

Симптоматика. *Болевой синдром* характеризуется разной степенью болевых ощущений по ходу толстой кишки, начиная с чувства дискомфорта, распирающего, резкого вздутия и кончая острой болью, особенно в период длительной задержки стула или в момент, предшествующий опорожнению кишечника и сразу после него. Чаще боль постоянная и не очень резкая с временным усилением, связанным с оживлением спастической перистальтики. Нередко боль иррадирует в поясничную и крестцовую область. Внутривентриальные осложнения (заворот кишки, перфорация) сопровождаются тяжелым острым болевым синдромом.

Запор также часто сопутствует большинству заболеваний толстой кишки и объясняется замедленным продвижением каловых масс по кишечнику и задержкой опорожнения. Иногда опорожнение кишечника происходит 1 раз в 5—6 дней и реже. Обычно при этом развивается раздражительность, нарушается сон, снижаются аппетит и трудоспособность, может повышаться температура тела, появляются болевые ощущения в животе, а во время дефекации с выделением плотных каловых масс травмируется зона заднего прохода (болевого синдрома) вплоть до возникновения геморроя и анальных трещин.

Запор может быть функциональным и органическим. Последний является начальной стадией частичной непроходимости толстой кишки.

Непроходимость толстой кишки (частичная или полная) выражается резким усилением запора с нарастающим расширением проксимальных по отношению к уровню органического сужения или закупорки отделов кишечника, скоплением в них большого количества жидкого содержимого и газов, а также появлением других общих признаков непроходимости (общая слабость, тошнота и рвота, сильная распирающая или схват-

кообразная боль, резкое вздутие живота и пр.).

Острая полная непроходимость толстой кишки в результате ее заболеваний развивается относительно редко (заворот сигмовидной или слепой кишки при длинной брыжейке или удлинении этих отделов).

Диарейный синдром чаще бывает при воспалении толстой кишки, но и в этих случаях он нередко чередуется с запором, что особенно часто наблюдается при опухолях.

Важное диагностическое значение имеет появление *патологических примесей* к калу и *выделений* из прямой кишки слизи, гноя и крови.

Данные объективного исследования и диагностические методы. При заболеваниях толстой кишки, помимо оценки общего состояния и подробного общего обследования, необходимо акцентировать внимание на исследовании живота. Выявляются вздутие его, болезненность при пальпации, напряжение мышц передней брюшной стенки, инфильтраты, новообразования и т. п. Важную информацию можно получить при осмотре области заднего прохода (мацерация кожи при поносах, наличие трещин, свищевых ходов, зияние заднего прохода, наличие патологических выделений из него).

Пальцевое исследование прямой кишки позволяет оценить состояние заднего прохода, нижнеампулярного отдела прямой кишки, предстательной железы, клетчатки таза, определить наличие и характер содержимого прямой кишки. Все это важно для диагностики заболеваний не только прямой, но и всей толстой кишки. Этим исследованием исключаются опухоли дистального отдела прямой кишки, определяется состояние геморроидальных узлов и анальных трещин, тонус прямой кишки и ее запирающего аппарата, оценивается возможность и направление проведения ректороманоскопа или колоноскопа. Пальцевое исследование не имеет противопоказаний.

Ректороманоскопия играет важнейшую роль

при диагностике заболеваний не только прямой и сигмовидной, но и всей ободочной кишки. Многие заболевания, обнаруживаемые при ректороманоскопии, распространяются на все или почти все отделы толстой кишки (иолипоз, неспецифический язвенный колит, болезнь Крона толстой кишки, дивертикуле* и пр.). При ректороманоскопии могут быть выявлены источники кровотечения, причина запора и непроходимости, устанавливается характер воспалительного поражения с гистологическим подтверждением (биопсия).

Ректороманоскопия показана при всех заболеваниях толстой кишки. Противопоказана она лишь при стенозирующей опухоли анального канала и с большой осторожностью должна выполняться при тяжелом течении неспецифического язвенного колита и болезни Крона толстой кишки.

Колоноскопия — один из наиболее информативных методов диагностики заболеваний толстой кишки в руках опытного эндоскописта. С помощью этого метода удается детально осмотреть слизистую оболочку всех отделов толстой, а также терминального отдела подвздошной кишки, уточнить визуальные признаки заболеваний путем биопсии, оценить в известной мере функциональное состояние кишки (складчатость, тонус и пр.), документировать обнаруженные изменения фотографически.

По сравнению с рентгенологическим исследованием (бариевая клизма) колоноскопия обладает более высокой разрешающей способностью в распознавании мелких новообразований, однако эти методы не должны противопоставляться друг другу. Они существенно взаимно дополняют сведения, получаемые при использовании каждого из них в отдельности, особенно при воспалительных и злокачественных поражениях. Так, рентгенологический метод отличается большей документальностью, позволяет с большей точностью определить протяженность поражений кишки и инфильтративные изменения ее стенки. Колоноскопия дает возможность точнее диагностировать более ранние формы заболеваний кишечника, подтвердить их путем биопсии, а также сочетать диагностику с лечением (электрокоагуляция мелких полипов и кровоточащих сосудов, удаление полипов, располагающихся на ножках и узких основаниях, удаление инородных тел и пр.).

Показанием к колоноскопии являются клинические признаки заболеваний толстой кишки и обнаружение тех или иных поражений слизистой оболочки при ректороманоскопии или рентгенологическом исследовании. Противопоказания ограничиваются крайней тяжестью общего состояния больных, а также резко выраженным язвенным поражением кишечника (тяжелое течение острой формы неспецифического язвенного и гранулематозного колита). Большую осторожность нужно проявлять при наличии противопоказаний к колоноскопии и у больных с трансмуральными дивертикулосом толстой кишки (в связи с

опасностью перфорации дивертикулов аппаратом или вследствие раздувания кишки при проведении колоноскопа).

Колоноскопия относится к технически сложным манипуляциям и потому должна производиться специалистом по эндоскопии. Следует иметь в виду, что эффективным исследованием считается только полный осмотр толстой кишки. При наличии механических препятствий по ходу исследования (стриктура, резкий фиксированный перегиб кишки) необходимо уточнение их природы с использованием результатов рентгенологического исследования.

Рентгенологическое исследование толстой кишки обычно производят путем *бариевой клизмы*, причем выполняют 3 этапа этого исследования: тугое заполнение всей толстой кишки бариевой взвесью; исследование после опорожнения кишки с целью изучения рельефа слизистой оболочки; двойное контрастирование путем раздувания воздухом кишки, слизистая оболочка которой еще обмазана тонким слоем бария. Только такое трехэтапное исследование (в один сеанс) позволяет с достаточным основанием судить о состоянии толстой кишки, а также воспалительных и опухолевых ее поражениях. Иногда при исследовании с бариевой клизмой не удается составить четкого представления о состоянии илеоцекального отдела и слепой кишки (особенно у оперированных в этой области больных). В этих случаях рекомендуется исследовать больных после дачи бариевой взвеси через рот. Контрастная масса при этом достигает *слепой* кишки через 3—4 ч и рентгенологическое исследование в этот период позволяет оценить состояние илеоцекального отдела кишечника.

Важной для диагностики некоторых поражений толстой кишки (свищи ободочной и прямой кишок различной природы) является специальная рентгенологическая методика — *фистулография*.

Последняя хужет выполняться с применением бариевой взвеси (редко), масляных растворов контрастных веществ (часто) и жидких водорастворимых контрастных препаратов (при длинных узких свищах).

Лапароскопия имеет несколько ограниченное значение для диагностики заболеваний толстой кишки, так как многие ее отделы часто недоступны осмотру через лапароскоп. Однако для исключения распространенности воспалительного и особенно опухолевого процесса по брюшине и печени лапароскопия сохраняет свою ценность и может использоваться. С этой же целью применяют и другие инструментальные методы (сканирование печени, аксиальная компьютерная томография).

Интраоперационная диагностика. При внутрибрюшинных операциях окончательное уточнение диагноза производят путем тщательной систематической ревизии органов брюшной полости и забрюшинно! о ироеі-ранства. Кроме тоі о, по показаниям выпол-

няю срочную (жопеию, а также интраопера-
ционную колоноскопию, позволяющую опре-
делить точное расположение патологиче-
ского очага при одновременном осмотре и
пальпации толстой кишки со стороны брюш-
ной полости и.

Во время операций по поводу острых и
хронических парапроктитов интраоперацион-
ное исследование, уточняющее ход свищей
и затеков, производят путем прокрашивания
ходов и полостей раствором метиленового
синего в перекиси водорода (введение в
свищ или пункция гнойника), а также путем
зондирования и ревизии пальцем.

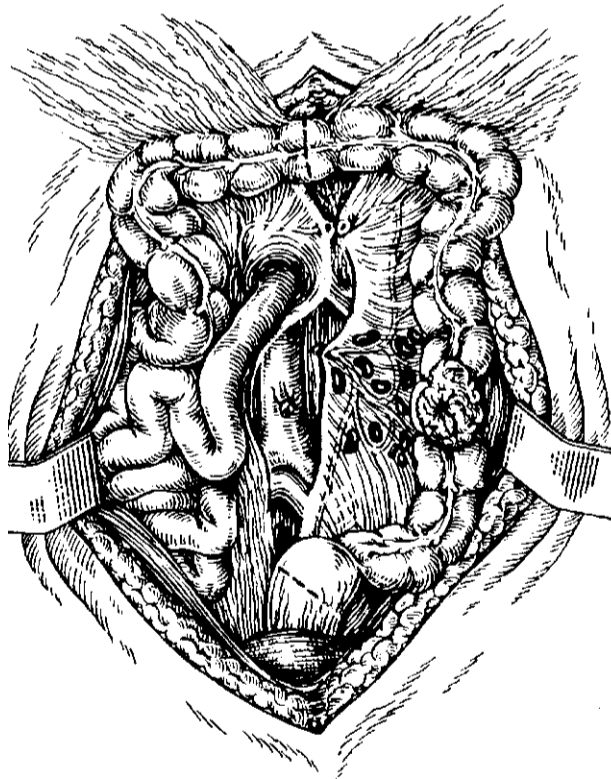
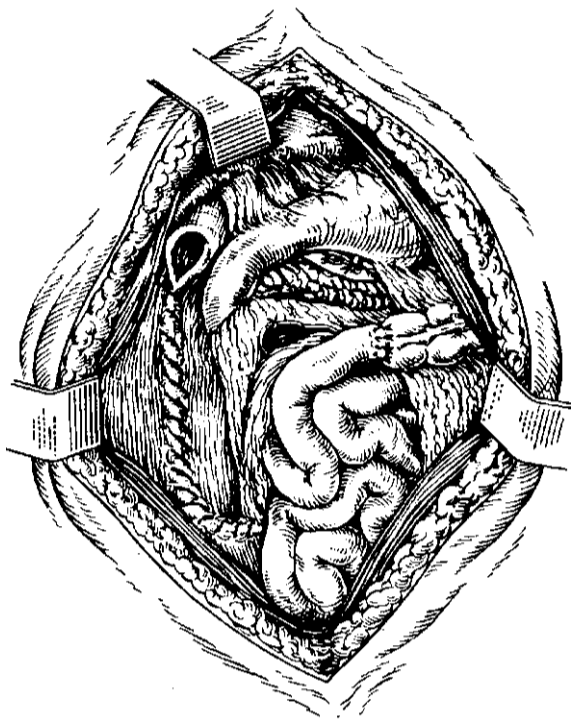
Методы оперативных вмешательств

Оперативные доступы. Наиболее рациональ-
ным доступом для хирургических вмеша-
тельств на всех отделах ободочной кишки
является достаточно широкий срединный или
парамедианный разрез, обеспечивающие воз-
можность широкой ревизии всех органов
брюшной полости, в том числе всех отделов
толстой кишки, и выполнение на ней любой
операции. Кроме того, эти типы разрезов
менее опасны в отношении вероятности воз-
никновения послеоперационных грыж.

Применяются также транс- и параректаль-
ные, а также косые, поперечные и комбини-
рованные разрезы брюшной стенки, обеспе-
чивающие доступы непосредственно к поражен-
ному отделу толстой кишки. Их недостат-
ками являются затруднение ревизии всех ор-
ганов брюшной полости, ограничение возмож-
ности расширения вмешательства на другие
участки толстой кишки и большая вероят-
ность развития послеоперационных грыж.

При парапроктитах предпочтительны полу-
лунные разрезы, частично окаймляющие зад-
ний проход. Из этого разреза вскрывают
«гнойные полости, выделяют свищ и проходят
в пораженную крипту. Далее вскрывают свищ
или гнойник в просвет кишки или ликвиди-
руют источник парапроктита другими спосо-
бами в зависимости от формы заболевания.

Основные оперативные вмешательства. При
поражениях внутрибрюшных отделов обо-
дочной и прямой кишок применяют следующие
типы операций: колотомии — для извлечения
инородных тел и иссечения мелких добро-
качественных опухолей; клиновидные резек-
ции — для удаления доброкачественных опухо-
лей; сегментарные резекции поперечной и
сигмовидной кишок — при относительно мало
распространенных злокачественных опухолях
и хронических воспалительных процессах; лево-
- и правосторонние гемиколэктомии (рис. 85) —
при локализации злокачественных опухолей
в слепой, восходящей и нисходящей кишках,
а также в поперечной вблизи от печеноч-
-ной и селезеночной изгибов, при локализо-
ванных поражениях болезнью Крона, ишеми-
ческом колите и т. и.; субтотальные резек-
ции ободочной кишки — при распространенных



6

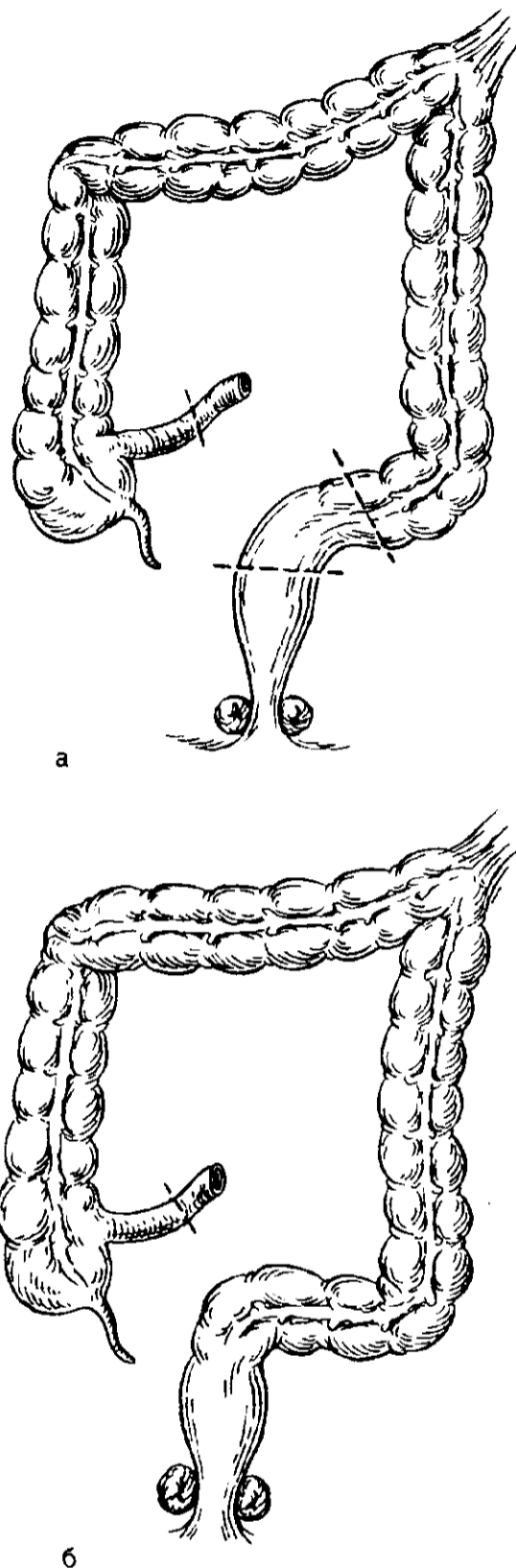


Рис. 86. Субтотальная колэктомия (а) и колпроктэктомия (б), и множественных злокачественных опухолях, неспецифическом язвенном колите, диффузном семейном полипозе и др.; колпроктэктомии — при множественных раках и диффузном полипозе (рис. 86).

Все эти операции заканчиваются наложением анастомозов (конец в конец, конец в бок или бок в бок) или различных свищей (сгом) — илеостомы, асцендостомы, трансверзостомы, сшмостомы - временных или постоянных. Цекостомы, трансверзосгома и сшгмосюма иногда выполняются и как самостоятельные операции с целью разгрузки и отключения определенных отделов кишки (при запущенном раке, непроходимости и пр.).

При раке прямой кишки, помимо внутри-

брюшинных резекций, часто выполняют (при локализации опухоли в средне- и нижнеампулярном отделе) брюшно-анальные резекции и брюшно-промежностные экстирпации комбинированным доступом (со стороны брюшной полости и промежности).

Все чрезбрюшинные операции на толстой кишке относятся к разряду сложных и рискованных, требуют высокой хирургической квалификации и интенсивной терапии до, во время и после вмешательства.

Врожденные заболевания¹

Повреждения ободочной и прямой кишки

Этиология. Повреждения толстой кишки могут быть следствием тупой, и острой травмы, огнестрельного ранения, воздействия химически активных веществ (ошибочное использование для клизм кислот и щелочей). Разрыв прямой и ободочной кишки может возникать от внезапного повышения внутрикишечного давления при промывании кишечника, клизме, неосторожном использовании технических средств, при шалости и пр.

Патологическая анатомия. Различают единичные, множественные и сочетанные повреждения, внутрибрюшинные и внебрюшинные, закрытые («подкожные») и открытые травмы прямой и ободочной кишки. Характерным осложнением всех внутрибрюшинных повреждений толстой кишки независимо от особенностей травмы является воспаление брюшины.

Внебрюшинным повреждениям свойственны воспалительные изменения вплоть до каловой и анаэробной флегмоны брюшной стенки и забрюшинной клетчатки (при повреждениях восходящей и нисходящей, а также прямой кишок) и области промежности (при ранениях прямой кишки).

При ожогах толстой кишки слизистая оболочка некротизируется на значительном протяжении. Процесс может захватить и другие слои кишечной стенки с последующим развитием флегмоны кишки и переходом процесса на прилежащие отделы брюшины. Возможна также множественная перфорация с разлитым перитонитом.

В случаях сочетанных повреждений толстой кишки могут одновременно наблюдаться разрыв и ранение тонкой кишки, печени, желудка, почек, селезенки, гематомы забрюшинной клетчатки. При комбинированных травмах сочетанные или изолированные повреждения толстой кишки происходят на фоне повреждения диафрагмы, органов грудной клетки.

Диагностика внутрибрюшного повреждения толстой кишки, особенно в случае ее перфорации, основывается на изучении ме-

¹ См. главу XXXIII.

ханизма травмы и наличии перитонеальных явлений. Рентгенологически определяется свободный газ в брюшной полости, а в поздние сроки и свободная жидкость. В анализах крови — лейкоцитоз, сдвиг влево в формуле белой крови, иногда снижение показателей гемоглобина и количества эритроцитов.

Диагноз внебрюшинных повреждений восходящей, нисходящей и прямой кишок иногда представляет определенные трудности, так как внешние повреждения могут быть незначительными, а местные и общие симптомы повреждения кишки некоторое время могут четко не проявляться. Однако тщательный сбор анамнеза, изучение механизма травмы, внимательный осмотр больного, выявление переломов костей таза и т. п. обуславливают правильное направление врачебного мышления. Наличие ранений в промежностной и ягодичной областях, особенно при поступлении из глубины ран кишечного содержимого, служит основанием для диагноза повреждения прямой кишки. Последняя может повреждаться костными отломками при переломах таза. Во всех случаях важно тщательное пальцевое исследование прямой кишки, при котором могут быть обнаружены дефекты ее стенки и кровь в ней.

Дифференциальный диагноз внутрибрюшинных ранений и разрывов проводят с не проникающими в кишку повреждениями поясничной области, промежности и забрюшинными гематомами. Некоторые затруднения возможны в распознавании сочетанных и изолированных повреждений мочеполовых органов. Большую пользу при них приносят ручное исследование через влагалище у женщин и специальные урологические исследования (уретро- и цистография или пиелография по показаниям) у мужчин, а иногда и у женщин.

Лечение всегда хирургическое. Объем операции определяется характером повреждения кишки и общим состоянием больного. При открытом повреждении необходима первичная хирургическая обработка раны с последующим решением вопроса о способе обработки раны или другого повреждения кишки. Дефекты в стенке кишки ушивают лишь при колотых и резаных ранах в ранние сроки после травмы при отсутствии перитонита и гнойного воспаления по ходу раны. При внутрибрюшинных повреждениях чаще всего выводят наружу или резецируют поврежденный участок кишки без наложения анастомоза, т. е. накладывают противестественный задний проход. Непрерывность кишечной трубки восстанавливают через 3—6 мес после стихания воспалительных процессов.

Таким же образом, т. е. двухэтапно, лечат внебрюшинные повреждения ободочной и прямой кишок: сначала отключают поврежденную часть наложением отдельной двухствольной колостомы (или илеостомы при внебрюшинном ранении восходящей кишки), а после заживления повреждения кишки или формирования свиша производят восстановительные вмешательства. Нередко последние

представляют большие технические и тактические трудности и в свою очередь производятся многоэтапно.

Повреждения толстой кишки и операции по поводу этих травм представляют большой риск для жизни. Поэтому необходимо комплексное лечение, начиная с предоперационной подготовки, направленной на профилактику и терапию септического и геморрагического шока, включая последующую интенсивную трансфузионную, антибактериальную и стимулирующую терапию.

Воспалительные заболевания толстой кишки

Различают инфекционные (бактериальная, амёбная дизентерия и т. п.), специфические (актиномикоз, туберкулез, сифилис и др.) и неспецифические (язвенные, гранулематозные и ишемические) воспалительные поражения слизистой оболочки толстой кишки. Кроме того, встречаются банальные флегмоны ободочной кишки, а для дистального отдела прямой кишки и окружающих ее тканей характерно развитие острых и хронических воспалительных процессов, связанных с нагноением анальных желез, распространяющимся на окружающие ткани и приводящим к формированию свищей (острые и хронические парапроктиты).

Хирургам чаще всего приходится диагностировать и лечить неспецифические колиты, острые парапроктиты и свищи прямой кишки (хронические парапроктиты).

Колит неспецифический язвенный — распространенное язвенное поражение слизистой оболочки толстой кишки, начиная с прямой, с затяжным течением.

Этиология неясна. Есть основания считать это заболевание аутоиммунным процессом, который сопровождается токсико-аллергическими и банальными инфекционными поражениями.

Патологическая анатомия. Отечность слизистой оболочки и подслизистого слоя, мелкие эрозии и язвы, нередко сливающиеся в обширные поля, лейкоцитарная инфильтрация вплоть до мышечного слоя и серозной оболочки в остром периоде болезни. Такие изменения чаще возникают сначала в прямом и дистальном отделе сигмовидной кишки (ироктосшмондит), а затем распространяются на сигмовидную и нисходящую (левосторонний колит) и часто захватывают всю толстую кишку (тотальный колит).

Тяжелыми местными осложнениями острой формы колита являются острая токсическая дилатация обычно поперечной ободочной кишки (резкое вздутие кишки с растяжением и истончением стенки) и происходящее на этом фоне или самостоятельно прободение стенки с развитием гнойников (прикрытая перфорация) или разлитого перитонита. Часто перфорации бывают множественными.

При хроническом рецидивирующем течении воспалительная инфильтрация стенки и язвенные поражения могут иметь разную выраженность на различных участках и сочетаться с регенерацией (образование множества выростов и островков слизистой оболочки, выступающих в просвет кишки, — псевдополипы). Местами обнаруживаются равномерные или четкообразные сужения кишки. Характерны дистрофические изменения паренхиматозных органов и септикопиемические очаги.

Диагностика. Симптомы разнообразны. Вначале обычно появляется жидкий стул с примесью слизи и крови и общая слабость. Понос может прогрессировать (до 20—30 раз в сутки) и приводить к обезвоживанию, истощению, резкому малокровию, нарушению электролитного обмена с судорожным синдромом. Повышается температура тела, нарастает выраженный воспалительный сдвиг в анализах крови. Могут возникать явления раздражения брюшины, вздутие живота (острая токсическая дилатация кишки), системные поражения (псориаз, узловатая эритема, кератит, артрит и пр.).

Различают молниеносную, острую и хроническую рецидивирующую формы течения заболевания. Молниеносная продолжается несколько дней и часто заканчивается смертью из-за развития осложнений (перфорация, кровотечение, токсическая дилатация). Острая и хроническая рецидивирующая формы могут различаться по тяжести проявлений и сопровождаться разнообразными местными и системными осложнениями. Последние бывают опасными для жизни (перитонит, септикопиемия, глубокая анемия и дистрофия). Другие, менее выраженные, осложнения самостоятельно или под влиянием лечения могут исчезать, а заболевание переходит в фазу ремиссии с большой вероятностью обострения под влиянием стрессовых ситуаций или в весенне-осенние периоды года.

Решающее значение для диагноза имеет ректороманоскопия, при которой на фоне отека слизистой оболочки и отсутствия сосудистого рисунка определяется контактная кровоточивость, поверхность слизистой шероховатая, видны эрозии и язвы, сливающиеся между собой. Иногда выявляются псевдополипы.

При рентгенологическом исследовании с бариевой клизмой отмечается сужение просвета, сглаживание или отсутствие гаустрал (кишка принимает форму «водопроводной трубы»), нечеткость или удвоение контуров, образование спиклообразных выпячиваний и пр. При острых формах болезни бариевая клизма может привести к еще большему обострению, спровоцировать острую дилатацию и перфорацию, которые выявляются при обзорном рентгенологическом исследовании.

Лечение комплексное, направленное на компенсацию обменных процессов, лечение осложнений и повышение регенераторных процессов в толстой кишке.

Рекомендуются постельный режим, высококалорийная, механически и химически щадя-

щая диета, парентеральное введение жидкости, растворов электролитов, белков и глюкозы, переливания крови. Для профилактики и лечения гнойных осложнений применяют сульфаниламиды и антибиотики широкого спектра действия. Внутрь назначают (при переносимости) сульфасалазин до 4-8 г/сут или салазопиридазин до 2 г/сут на протяжении 3—7 нед. Нередко решающее значение в лечении тяжелых острых и хронических форм заболевания приобретает гормонотерапия (преднизолон, гидрокортизон) в сочетании с сульфасалазином или без него.

Хирургическое лечение показано при тяжелых, опасных для жизни осложнениях (перфорация, профузное кишечное кровотечение, острая токсическая дилатация) и при неэффективности комплексного консервативного лечения. Применяют три основных типа вмешательства: отдельную двухствольную илеостомию для полного отключения толстой кишки, субтотальную резекцию ободочной кишки с наложением илеостомы и сигмостомы и колпроктэктомия. Последняя операция из-за большой травматичности и невозможности последующих восстановительных вмешательств выполняется редко и показания к ней ограничены.

Наиболее обоснована и достаточно эффективна субтотальная резекция ободочной кишки с наложением илео- и сигмостомы, так как она обычно обеспечивает значительное улучшение состояния больного через 2—3 нед и не исключает возможности реконструктивного илеоректального анастомоза в будущем.

Раздельная двухствольная илеостома не обеспечивает выздоровления больного, но иногда применяется при невозможности более радикального вмешательства из-за тяжести состояния больных (при некорректируемой глубокой гипопропротеинемии и анемии). Обычно эта операция обеспечивает некоторое снижение интоксикации на 10—15 дней, и в этот период на фоне интенсивной терапии можно подготовить больного к более эффективному вмешательству (субтотальной резекции ободочной кишки).

Прогноз определяется в зависимости от тяжести заболевания, возникновения осложнений и результативности комплексной терапии.

Большая склонность к хроническому рецидивирующему течению с частыми обострениями заболевания даже при длительном стойком лечении определяет значительную частоту инвалидизации больных. Хирургическое лечение значительно снижает остроту проявлений заболевания, устраняет возможность опасных осложнений, но сопровождается удалением большей части толстой кишки и тем определяет относительно малые возможности медицинской и социальной реабилитации таких больных. В ряде случаев удается произвести реконструктивную операцию (наложение илеоректального анастомоза с ликвидацией илеостомы), что значительно облегчает семейную жизнь и способствует восстановлению трудоспособности.

Казнь гранулематозный (болезнь Крона толстой кишки) — неспецифическое воспалительное поражение толстой кишки с затяжным и тяжелым течением, для которого характерно возникновение очагов гранулематозного воспаления и изъязвления обширных участков толстой кишки, что сопровождается интоксикацией, истощающими поносами, анемией, диспепсией, нарушением электролитного баланса и осложняется перфорацией, наружными или внутренними свищами, кровотечением и другими тяжелыми осложнениями, в том числе септическими.

Патологическая анатомия. Гранулематозное воспаление поражает в основном глубокие слои слизистой и подслизистой оболочки толстой кишки и распространяется вплоть до серозного покрова. Характерна лимфоцитарная и плазмноклеточная инфильтрация гистиоцитами и макрофагами с образованием саркоидных гранул.

Макроскопически стенки кишки утолщены вплоть до фиброзного опухолеподобного образования, спаивающегося с окружающими органами и чаще всего с петлями тонкой кишки. В этом конгломерате нередко обнаруживаются внутренние межкишечные свищи. Наружные стойкие свищи обычно образуются после различных нерадикальных операций. Инфильтративные изменения в стенке толстой кишки могут быть сегментарными, многосегментарными (несколько отделов) и тотально распространенными по толстой кишке или сочетаться с поражением подвздошной кишки (илеocolит) и других органов желудочно-кишечного тракта. Определяются множественные продольные и поперечные глубокие язвы — трещины с образованием между ними крупных неправильно расположенных, выступающих в просвет грубых, ригидных складок, создающих впечатление «бульжистой мостовой». Поверхность слизистой оболочки и трещины бывают покрыты фибринозными наложениями и слизью с примесью крови.

Диагностика. При локальном поражении, чаще илеоцекального отдела кишечника, отмечаются общее недомогание, повышение температуры тела до субфебрильных цифр и пальпируется инфильтрат в правой половине живота. Нередко наблюдается острое начало, сходное с острым аппендицитом; в таких случаях правильная диагностика возможна лишь на операции (обнаруживается терминальный илеит или илеocolит). В дальнейшем в этой зоне часто образуются внутренние или наружные свищи, несклонные к заживлению.

Распространенные, часто многосегментарные, поражения толстой кишки протекают тяжело и напоминают неспецифический язвенный колит. В отличие от последнего при гранулематозном колите прямая кишка поражается значительно реже, чем другие отделы толстой кишки, язвы имеют вид продольной щели, очень глубокие, слизистая оболочка между ними выглядит как «бульжистая мостовая», чаще развиваются внутренние и

наружные свищи. Важное значение для дифференциальной диагностики придается рентгенологическому исследованию, колоноскопии и биопсии (глубокая плазма-лимфоцитарная инфильтрация, саркоидные гранулемы и пр.).

Лечение консервативное, как при неспецифическом язвенном колите. При его неэффективности и при развитии опасных для жизни осложнений (перфорация, кровотечение, токсическая дилатация, кишечная непроходимость) показано хирургическое вмешательство, направленное на удаление пораженных отделов.

Прогноз обычно тяжелый в связи с затяжным прогрессирующим течением. После радикальной операции возможна длительная ремиссия и даже выздоровление.

Парапроктит — острый или хронический воспалительный процесс в клетчатке, окружающей прямую кишку, источником которого обычно является воспаление одной из анальных желез, располагающихся в анальных криптах.

Этиология. В развитии воспаления принимает участие кишечная флора, обуславливающая воспаление в анальной железе с нарушившимся оттоком секрета.

Патологическая анатомия. Инфицирование параректальной клетчатки обычно происходит в результате травмирования слизистой оболочки дистальной части прямой кишки и анального канала и главным образом в результате распространения воспалительного процесса из пораженной анальной железы, располагающейся в глубине одной из крипт слизистой анального канала. Распространение воспалительного процесса может идти по подслизистому слою (подкожно-подслизистый парапроктит), между волокнами и порциями наружного сфинктера (подкожный, ишиоректальный и ретроректальный парапроктит), а также проникать в клетчаточное пространство выше мышц тазового дна (тазово-прямокишечный абсцесс).

Соответственно после самопроизвольного или оперативного дренирования образовавшихся гнойников могут образовываться интра-, транс- и экстрасфинктерные свищи прямой кишки (хронические парапроктиты), которые всегда сохраняют связь с прямой кишкой (внутреннее отверстие располагается в одной из анальных крипт). Изредка встречаются неполные внутренние свищи (без наружного отверстия на коже промежности) и практически не бывает неполных наружных свищей. Свищи могут располагаться высоко, иметь сложный ход и сопровождаться образованием гнойных затеков (иногда множественных и окружающих прямую кишку).

Диагностика. От вида возбудителя, расположения и стадии процесса во многом зависит степень выраженности симптомов и характер течения. Чем более поверхностно локализуется гнойник, тем обычно более выражен болевой синдром (с самого начала), и чем глубже располагается абсцесс, тем обычно больше выражены общие симптомы интоксикации (слабость, повышение темпера-

туры, озноб и пр.). Самое тяжелое прогрессирующее течение характерно для анаэробных парапроктитов, встречающихся редко, но часто приводящих к смертельному исходу.

Обычно парапроктиты начинаются с недомогания, тянущих, а затем дергающих болей в зоне промежности и заднего прохода, затем может появиться припухлость и гиперемия кожи, флюктуация. Затрудняется и становится болезненным акт дефекации. Пальцевое исследование прямой кишки обычно резко болезненно; оно может способствовать своевременному выявлению глубоких тазовых и ншиоректальных абсцессов, а также установлению источника воспалительного процесса (трещина прямой кишки, геморрой, криптит и пр.).

Через 3—4 дня острый парапроктит может самостоятельно вскрыться. После истечения гноя боль и интоксикация снижаются, но обычно полного дренирования не происходит и процесс продолжается с периодическими обострениями и исходом в хронический парапроктит (свищ прямой кишки).

Лечение хирургическое, обязательно в условиях стационара и с применением общего обезболивания. При острых парапроктитах лечение направлено на широкое вскрытие и дренирование гнойника и устранение источника - входного отверстия в области крипты или анальной трещины. Последнее достигается обычно вскрытием абсцесса не только снаружи через кожу, но и дальнейшим вскрытием его в просвет кишки с рассечением соответствующей крипты или иссечением анальной трещины.

Операции по поводу свищей прямой кишки в случаях интрасфинктерного их расположения относительно просты (иссечение по Габриэлю). При трансфинктерных и особенно сложных экстрасфинктерных свищах хирургическое вмешательство сложно, требует специальных знаний, квалификации хирурга и правильного выбора метода в зависимости от индивидуальных особенностей расположения и хода свища, наличия гнойных затеков и состояния окружающих тканей.

Прогноз обычно благоприятный после правильно проведенного хирургического лечения. В иных случаях хронический парапроктит может приводить к инвалидности и тяжелым общим последствиям вплоть до амилоидоза внутренних органов. При анаэробных острых парапроктитах прогноз сомнительный даже при комплексном лечении, включающем широкое вскрытие гнойных полостей, оксигенотерапию и антибактериальное лечение.

Опухоли

Доброкачественные опухоли ободочной и прямой кишки. Наиболее часто (у 1—10% взрослого населения) в толстой кишке встречаются доброкачественные опухоли эпителиального происхождения (железистые, железисто-вор-

синчатые, ворсинчатые полипы), которые могут быть единичными (в 70—75% случаев) и множественными (в 25—30% наблюдений). Особой тяжестью течения и склонностью к малигнизации в молодом возрасте отличается диффузный семейный полипоз, при котором множество полипов появляются в детстве и юности и сопровождаются выраженными метаболическими нарушениями. Реже встречаются опухоли мезенхимального происхождения (лейомиомы, липомы, ангиомы, невриномы, фибромы, карциноиды и пр.).

Своевременное выявление и лечение всех доброкачественных опухолей толстой кишки имеет важное значение для профилактики злокачественных новообразований этой локализации.

Этиология, как и всех опухолей, недостаточна ясна. Определенное значение имеют генетические факторы и условия жизни и питания.

Патологическая анатомия. Полипы эпителиального происхождения чаще бывают в виде выростов слизистой оболочки, выступающих в просвет кишки и имеющих относительно узкое основание (ножку); реже встречаются полипы на широком основании и лишь слегка возвышающиеся над поверхностью слизистой. Размеры полипов варьируют от 0,3 до 3 см и более; чем мельче полип, тем обычно его ткань ближе по строению к нормальной слизистой оболочке кишки. С увеличением размера полипов структура их меняется от гиперплазии слизистой до аденомы, а далее (при диаметре 1 см и более) нарастает частота ворсинчатой трансформации с явлениями пролиферации и анаплазии клеточных элементов вплоть до «местного рака» и появления признаков инвазивного роста.

Крупные полипы (размером более 2—3 см), как правило, имеют ворсинчатое строение, индекс малигнизации которых достигает 25% и более. Часто такие крупные образования имеют широкое основание или имеют стелющийся характер роста, занимая площадь от нескольких до 10 см² и более. Такие образования принято называть ворсинчатыми опухолями. Обычно они выделяют в просвет кишки много слизи, содержащей белок и электролиты.

Крупные полипы и ворсинчатые опухоли склонны к изъязвлениям и могут быть источником кишечного кровотечения.

Множественные полипы и ворсинчатые опухоли располагаются в одном сегменте кишки (групповой полипоз) или рассеянно по всему ходу толстой кишки. Число их достигает нескольких десятков, но в отличие от семейного диффузного полипоза, число полипов при котором обычно превышает 100—1000, у больных множественным полипозом между полипами сохраняются обширные участки неизмененной слизистой оболочки.

По морфологическому строению различают три основные формы диффузного

полипоза; кистозно-гранулирующую (ювенильная), гамартромную (синдром Пейтца — Егерса) и наиболее часто встречающуюся — с преобладанием пролиферативных процессов (аденоматозная и аденопапилломатозная форма). Малигнизация при полипозе с преобладанием пролиферативных процессов наблюдается чаще, чем при ювенильном и гамартромном полипозе. Однако с возрастом больных частота смешанных форм увеличивается, при этом все они могут рассматриваться как облигатный предрак.

Большинство доброкачественных опухолей мезенхимального происхождения располагаются в подслизистом слое и представляют собой выпячивания в просвет кишки, покрытые неизменной или иногда атрофичной и даже изъязвленной (при крупных образованиях) слизистой оболочкой.

Диагностика. Симптомы доброкачественных опухолей кишки обычно скудные: кишечный дискомфорт, неустойчивый стул, тупая боль внизу живота, выделения слизи, редко крови. С течением времени выраженность симптомов может возрастать (до совокупности всех перечисленных признаков). Общее состояние страдает только при крупных ворсинчатых полипах и диффузном семейном полипозе, являющемся облигатным предраком.

Диагноз ставят на основании пальцевого (редко) исследования прямой кишки, ректоромано- и колоноскопии, ирригоскопии.

Доброкачественные опухоли необходимо дифференцировать от псевдополипов при хронических воспалительных процессах в толстой кишке (неспецифический язвенный и гранулематозный колит и др.), а также от гипертрофированных складок слизистой оболочки.

Лечение хирургическое. Большинство доброкачественных новообразований удаётся удалить через ректоромано- и колоноскоп с электрокоагуляцией ножки полипа или ложа опухоли. Полипы и опухоли прямой кишки, располагающиеся до 10—12 см от края заднего прохода, могут быть удалены путем трансанального иссечения с наложением швов на рану слизистой оболочки.

Наконец, труднодоступные, крупные и на широком основании доброкачественные опухоли удаляют путем колотомии или резекции (клиновидной или циркулярной).

При диффузном семейном полипозе чаще всего удаляют всю толстую кишку или осуществляют различного типа субтотальные резекции, учитывая распространенность поражения и наличие малигнизации полипов. Выбор объема и способа операции в определенной мере зависит и от формы полипоза: при ювенильном полипозе нередко поперечная ободочная кишка остается свободной от полипов и ее можно сохранить; при полипозе с преобладанием процессов пролиферации в ткани полипов в ряде случаев удаётся сохранить часть правых отделов ободочной кишки или прямую кишку.

Прогноз зависит от формы полипоза

и своевременности лечения. При одиночных железистых полипах прогноз вполне благоприятный. При групповом и множественном полипозе частота рецидивов и озлокачествления значительно увеличивается. Диффузный полипоз радикально излечивается лишь путем ранних обширных операций. Все больные, оперированные по поводу полипов и полипоза, подлежат длительному диспансерному наблюдению с целью выявления рецидивов (возникают у 10—15% больных) и озлокачествления.

Рак ободочной кишки. Среди злокачественных опухолей толстой кишки, безусловно, преобладает рак (аденокарцинома, солидный и коллоидный рак и пр.) и значительно реже встречаются опухоли мезенхимального происхождения (лейомиосаркома, лимфосаркома, ангиомиосаркома).

В последние десятилетия заболеваемость раком этой локализации в большинстве развитых в экономическом отношении стран значительно увеличивается, причем рак прямой и ободочной кишок стал встречаться почти с одинаковой частотой.

Рак ободочной кишки чаще всего развивается в сигмовидной кишке (в 34% случаев, по А. П. Баженовой и Л. Д. Островцеву), на втором месте стоит слепая кишка (от 16 до 30%, по различным статистикам). Частота возникновения рака в каждом из других отделов (восходящая, поперечная ободочная, нисходящая кишки) колеблется от 3 до 9%.

Патологическая анатомия. Считается, что 50—75% всех раков ободочной (как и прямой) кишки развиваются из полипов, а у 25—30% больных он возникает на фоне доброкачественных полипов, которые обнаруживаются вблизи опухоли (в резецированном участке кишки) или в других отделах кишечника (по данным обследования и вскрытия).

Различают эндо- и экзофитные, а также смешанные макроскопические формы опухоли. Они часто имеют изъязвление в центре. Обычно рак растет из слизистой оболочки; постепенно прорастая другие слои и распространяясь циркулярно, он приводит к сужению кишки и прорастанию серозного покрова. Чем глубже рак прорастает стенку кишки, тем более вероятно метастазирование (лимфогенное, гематогенное и по брюшинному покрову). Крупные и глубоко прорастающие опухоли нередко прорастают соседние органы и, распадаясь, могут быть причиной внутренних свищей и различных местных и распространенных гнойных осложнений (перифокальные абсцессы, абсцессы печени, перфоративные перитониты, сепсис).

Наиболее часто метастазы возникают в лимфатических узлах брыжейки (регионарные) и забрюшинной клетчатке, в печени и лимфатических узлах средостения, а также в надключичных (отдаленные).

Диагностика. Различают 4 стадии рака ободочной кишки:

I стадия — опухоль, ограниченная слизистой оболочкой и подслизистым слоем кишки; регионарные метастазы отсутствуют;

II стадия: а) опухоль занимает не более полуокружности кишечной стенки, не выходит за пределы кишки; регионарные метастазы отсутствуют; б) опухоль такого же либо меньшего размера, но с одиночными метастазами в ближайших лимфатических узлах;

III стадия: а) опухоль занимает более полуокружности кишки, прорастает всю ее стенку, соседнюю брюшину, но без метастазов; б) опухоль любого размера, но при наличии множественных метастазов в лимфатических узлах;

IV стадия — обширная опухоль с прорастанием в соседние органы и множественными метастазами в регионарные лимфатические узлы либо опухоль любых размеров при наличии отдаленных метастазов.

Начальные формы рака ободочной кишки, к сожалению, не имеют клинических проявлений или они настолько скудны, что не позволяют больному и врачу заподозрить серьезное заболевание. Поэтому в большинстве случаев диагноз рака ободочной кишки ставят тогда, когда опухоль достигает больших размеров и начинает пальпироваться через брюшную стенку, т. е. при определенной запущенности процесса. Почти в половине наблюдений диагноз опухоли ободочной кишки ставят при возникновении таких тяжелых осложнений, как непроходимость кишечника, кровотечение или перитонит в результате перфорации опухоли. Эти осложнения, естественно, также развиваются при запущенных опухолях больших размеров, суживающих просвет кишки, или со значительным распадом ткани.

Для своевременного диагноза рака ободочной кишки необходимо учитывать развитие общего недомогания, слабости, кишечного дискомфорта, проявляющегося в неустойчивости стула, метеоризме, иногда незначительных болевых ощущениях спастического или тянущего характера. Следует помнить также, что для опухолей правой половины ободочной кишки более характерным является раннее развитие общей слабости, недомогания и постепенно нарастающего малокровия. Последнее может быть следствием как раковой интоксикации, так и кровотечения в просвет кишки. При этом в кале обнаруживается примесь крови, а иногда он приобретает столь темную окраску, что приходится проводить дифференциацию с желудочным кровотечением.

Опухоли левой половины чаще вызывают явления периодической частичной или постепенно нарастающей непроходимости кишечника. В этих случаях больные отмечают учащение запоров, иногда сменяющихся учащенным жидким стулом, метеоризм, схваткообразные или тянущие боли; в испражнениях может быть значительная примесь слизи, а иногда и крови.

При подозрении на опухоль ободочной

кишки необходимо срочно произвести ректороманоскопию. Это исследование позволяет выявить опухоль, располагающуюся в дистальных отделах сигмовидной или в прямой кишке, а также исключить воспалительные изменения слизистой оболочки (проктит, проктосигмоидит), которые могут быть причиной патологических проявлений.

Основным методом диагностики опухолей ободочной кишки является рентгенологический (ирригоскопия, исследование с приемом бариевой взвеси через рот и другие специальные методики). Рентгенодиагностика опухолей ободочной кишки оказывается эффективной в 90—95% случаев. Трудности и ошибки возникают при опухолях малых размеров, при эндофитном росте опухоли и т. п.

В последние годы стал применяться новый эффективный диагностический метод — колоноскопия, диагноз при котором, кроме визуальной констатации патологического процесса, может быть подтвержден и путем биопсии. Поэтому колоноскопии принадлежит большое будущее в диагностике ранних форм опухолей ободочной кишки.

Дифференцировать рак ободочной кишки необходимо от болезни Крона (сегментарные поражения), доброкачественных опухолей и сарком.

Лечение рака ободочной кишки хирургическое. *Радикальные операции* направлены на удаление участка кишки с опухолью и регионарными лимфатическими коллекторами. Поэтому выполняют гемиколэктомию, субтотальную резекцию ободочной кишки, а также сегментарные резекции поперечной и сигмовидной кишок, отступая от опухоли в обе стороны не менее 5—8 см. Операции по поводу неосложненных опухолей обычно заканчиваются наложением анастомозов под прикрытием того или иного вида декомпрессии кишки (трансанальная интубация, цеколи или трансверзостомы) у больных с левосторонней локализацией поражения.

При *осложнениях рака* (непроходимость, кровотечение, перифокальный абсцесс, перфорация опухоли или стенки кишки выше опухоли) предпочтение отдают многомоментным операциям, причем при первом вмешательстве желательнее не только устранение осложнения и его последствий, но и удаление самой опухоли по всем онкологическим правилам, но без наложения анастомоза в связи с особой опасностью возникновения недостаточности швов в этих условиях. По этому да н н ы и этап оперативного лечения заканчивают наложением концевых стом с последующим восстановлением кишечной проходимости (через 3—6 мес).

При распространении опухоли влево о процесса (отдаленное метастазирование, невозможность местного удаления опухоли) производят *паллиативные операции*: паллиативные резекции (при местной удалимости опухоли и благоприятном общем состоянии, несмотря на наличие обильных метастазов), обходные анастомозы и разгрузочные стомы.

После радикальных операций химиотерапевтическое лечение нецелесообразно, а при паллиативных вмешательствах может применяться, но с малой надеждой на увеличение продолжительности жизни.

Рак прямой кишки отличается доступностью для ранней диагностики и тем, что оперативное лечение представляет большие технические сложности, сопряжено с опасностью тяжелых осложнений (кровотечения, частые нагноения по типу флегмоны клетчатки таза и пр.) и инвалидизацией в связи с частой необходимостью удаления замыкательного аппарата прямой кишки.

Патологическая анатомия. Обычно в прямой кишке развивается аденокарцинома, реже плоскоклеточный рак (в анальном канале и нижеампулярном отделе). Макроскопические формы железистого рака такие же, как и в ободочной кишке (см.). Отличие заключается в путях метастазирования и внутристеночном распространении в дистальном направлении. Метастазы при раке прямой кишки могут распространяться не только по ходу брыжеечных сосудов, но и по ходу средних и нижних сосудов прямой кишки с поражением внутритазовых, подвздошных и паховых лимфатических узлов. Установлено также, что внутритазовое распространение опухолевых элементов дистальнее макроскопической границы опухоли обычно не превышает 1—3 см и лишь крайне редко достигает 4—5 см. Все это имеет очень важное значение для выбора метода и объема операции.

Диагностика. Различают 4 стадии рака прямой кишки:

I стадия — небольшая четко ограниченная подвижная опухоль или небольшая язва; регионарных метастазов нет;

II стадия: а) опухоль (язва) занимает до половины окружности кишки, но не выходит I за пределы кишки; регионарных метастазов нет; б) опухоль такого же или меньшего размера при наличии одиночных регионарных метастазов;

III стадия: а) опухоль занимает более полуокружности кишки, прорастает всю ее стенку, может прорасти соседние органы и ткани, но без метастазов в лимфатические узлы; б) опухоль любых размеров с множественными регионарными метастазами;

IV стадия — обширная неподвижная опухоль, прорастающая окружающие органы и ткани, с множественными регионарными метастазами; опухоль любых размеров при наличии отдаленных метастазов.

Симптомы (недомогание, слабость, боль в крестце или пояснице, выделения слизи и крови, явления непроходимости) появляются обычно при значительных размерах опухоли. Один из симптомов рака прямой кишки — ощущение инородного тела в малом тазу или в заднем проходе. Дальнейшее развитие опухоли может сопровождаться метастазированием в печень, обсеменением брюшины, сдавлением мочевых путей и другими отдаленными поражениями (метастазы в кости,

мозг! с соответствующей **симптоматикой** поражения **этих** органов.

Диагноз основывается на перечисленных симптомах и подтверждается пальцевым исследованием прямой кишки, ректоромано- и колоноскопией, рентгенологически.

Дифференциальный диагноз следует проводить с неспецифическими проктосигмоидитами, опухолями половых органов, прорастающими в прямую кишку, и метастазами Шницлера при обсеменении брюшины у больных раком желудка.

Лечение. Радикальным способом лечения может быть только хирургическое вмешательство.

В зависимости от локализации рака в прямой кишке применяют три основных вида операций: брюшно-промежностную экстирпацию (при расположении опухоли на уровне до 6 см от заднего прохода), брюшно-анальную резекцию с низведением ободочной кишки (при опухоли от 7 до 12 см от края заднего прохода) и переднюю (внутрибрюшную) резекцию прямой кишки (при локализации опухоли выше 10—12 см от края заднего прохода). При осложненных опухолях производят также операцию Гартмана (резекция с наложением концевой сигмостомы и ушиванием культи прямой кишки) или временную двухствольную сигмо- или трансверзостому. С паллиативной целью при местно распространенных раках и отдаленных метастазах также применяют указанные стомы для отключения опухоли, предотвращения кровотечения, устранения непроходимости и снижения интоксикации.

При отказе больного от радикальной операции и при запущенных раках иногда приносит пользу химиолучевое лечение.

Саркома толстой кишки по своим клиническим проявлениям мало отличается от рака. Лимфосаркома толстой кишки может быть проявлением генерализованного процесса или локальным проявлением его.

Диагностика и лечение проводятся по тем же принципам, что и при раке толстой кишки. При злокачественных лимфомах (ретикуло- и лимфосаркомах) нередко дает эффект специальное химиолучевое лечение.

Прогноз при злокачественных опухолях толстой кишки в общем более благоприятный, чем при раке желудка, так как рак толстой кишки обычно растет относительно медленно и поздно метастазирует. Однако поздняя диагностика обуславливает неблагоприятные отдаленные результаты. Более 5 лет после радикальных операций переживают лишь 40-60% больных (Б. А. Петров, А. П. Баженова и др.).

Другие заболевания

Дивертикуле* толстой кишки — заболевание, характеризующееся образованием множественных грыжеподобных выпячиваний

стенки кишки. Дивертикулез встречается у лиц пожилого и старческого возраста. В последнее время отмечается заметный рост заболеваемости дивертикулезом толстой кишки. Это связано со многими факторами и прежде всего с увеличением числа пожилых людей, уменьшением потребления растительной клетчатки с пищей, функциональными расстройствами желудочно-кишечного тракта. Особое значение имеет обеднение пищевого рациона растительными волокнами, что способствует замедлению пассажа кишечного содержимого и созданию избыточного давления в сегментах толстой кишки.

Классификация. Наиболее целесообразной клинической классификацией является следующая группировка этого заболевания.

1. Бессимптомный дивертикулез — встречается примерно у 73 обследованных и рассматривается как случайная находка.

2. Дивертикулез с выраженными проявлениями.

3. Осложнения дивертикулеза.

Этиология. Наиболее распространено мнение о том, что ведущим этиологическим фактором является нарушение моторно-эвакуаторной функции толстой кишки. Дискоординация в моторной деятельности между правой и левой половиной ободочной кишки, возникновение сегментарных спазмов, перестройка мышечных структур кишечной стенки приводят к повышению внутрикишечного давления. Возникновение кишечной гипертензии особенно характерно для левой половины толстой кишки, где дивертикулы встречаются примерно в 90-92% случаев. Определенное значение имеют также врожденная или приобретенная (возрастная) неполноценность соединительной ткани, системное или местное ожирение и другие факторы.

Патологическая анатомия. Дивертикулы толстой кишки представляют собой выпячивание слизистой оболочки через естественные дефекты в мышечном слое стенки кишки в местах вхождения сосудов, поэтому чаще дивертикулы располагаются в жировых подвесках толстой кишки. Сигмовидная кишка поражается дивертикулами примерно в 85—87%; на втором месте по частоте поражения стоят нисходящий отдел и поперечная ободочная кишка. Изолированный дивертикулез правой половины толстой кишки встречается редко (2—3%).

Диагностика. Клинические проявления дивертикулеза характеризуются симптомокомплексом, включающим боль в животе и нарушения функции кишечника. Боль носит весьма разнообразный характер, но все же наиболее типична схваткообразная боль в различных отделах живота. При этом, как правило, пальпация живота не приводит к усилению боли, что может явиться одним из признаков отсутствия воспаления. Чаще всего боль локализуется в левой половине живота, но четкое соответствие локализации боли и дивертикулов отсутствует. Нарушение сгула

проявляется чередованием поноса и запора, но более характерны запоры.

Наилучшим методом рентгенологического исследования для обнаружения дивертикулов является полипозиционная ирригоскопия. Основным рентгенологическим признаком дивертикулов — стойкое «депо» контрастного вещества за контуром кишки округлой формы, с четкими, ровными контурами. Выявляются и функциональные нарушения толстой кишки: дискоординация в сокращениях проксимального и дистального отделов, сегментарные спазмы, нарушение моторно-эвакуаторной функции.

Иногда дивертикулы хорошо выявляются при помощи ректороманоскопии и главным образом колоноскопии, при которых в затруднительных случаях возможна биопсия. Это особенно необходимо при хронических дивертикулах с нарушением кишечной проходимости и свищами. При дивертикулярных кровотечениях при эндоскопии можно установить источник кровотечения, что особенно важно при сочетании дивертикулеза и полипов толстой кишки.

Осложнения дивертикулеза. Присоединение воспаления приводит к возникновению одного из наиболее частых осложнений — дивертикулита. Острый дивертикулит возникает при длительном застое каловых масс в дивертикулах, а также при микроперфорациях в жировые подвески, в брыжейку. Если воспалительный процесс ограничивается окружающими тканями, происходит формирование инфильтрата или микроабсцессов. Иногда возникают множественные инфильтраты, которые, распространяясь на соседние органы, приводят к образованию массивных сращений в брюшной полости. Абсцедирование подобных инфильтратов может служить причиной формирования внутренних свищей (тонко-толстокишечных, толстокишечно-пузырных и др.). Образующиеся инфильтраты могут имитировать злокачественную опухоль.

Хронический дивертикулит бывает первично-хроническим без ярких симптомов воспаления и хроническим с рецидивами острого дивертикулита.

Клиническая картина острого дивертикулита: боль в животе в зоне воспаления, усиливающаяся при его пальпации, повышение температуры тела, лейкоцитоз, сдвиг формулы крови влево, в некоторых случаях напряжение мышц в левой подвздошной области и положительный симптом Щеткина — Блюмберга. Kerte назвал подобную клиническую картину «левосторонним аппендицитом». Прогрессирование процесса может привести к прорыву гноя в брюшную полость и разлитому перитониту. Грозным осложнением является перфорация дивертикула как при клинически выраженном дивертикулезе, так и при бессимптомном. Установить наличие или отсутствие предшествовавшего воспаления в стенке перфорированного дивертикула невозможно. Клиническая картина перфорации

дивертикула не отличается от перфорации любого полого органа.

Кишечные кровотечения при дивертикулёзе встречаются в 6—30% случаев и могут быть скрытыми или массивными. У большинства больных наблюдается небольшое кровотечение, которое мало отражается на общем состоянии и самопроизвольно прекращается. Однако повторные даже незначительные кровотечения могут приводить к выраженной анемизации больных. Характерны также внезапные значительные кровотечения, но без развития шока, что отличает эти кровотечения от других желудочно-кишечных кровотечений.

Кишечная непроходимость при дивертикулёзе толстой кишки обусловлена, как правило, образованием перифокального инфильтрата, приводящего к сдавлению просвета кишки. Это осложнение наблюдается редко, и в каждом случае необходимо проводить дифференциальную диагностику со злокачественной опухолью, что не всегда возможно даже с помощью эндоскопии и биопсии.

Одним из типичных осложнений дивертикулёза является формирование внутренних и наружных кишечных свищей. Дифференциальный диагноз при этом осложнении следует проводить с болезнью Крона и раком толстой кишки.

Образование дивертикулита, абсцесса, перфорации при дивертикулёзе может быть причиной разлитого перитонита со всеми вытекающими последствиями. Возможность появления тяжелых осложнений ставит дивертикулярную болезнь в один ряд с опасными заболеваниями толстой кишки.

Лечение неосложненного дивертикулёза всегда должно начинаться с комплекса терапевтических мероприятий, включающих применение спазмолитических и бактериальных препаратов, кишечных антисептиков, седативных средств. Выраженный терапевтический эффект наблюдается при добавлении в пищу волокнистых веществ злаковых растений (отрубей). В настоящее время установлено, что клетчатка оказывает важное влияние на внутреннюю среду золотой кишки, предупреждает развитие кишечного стаза и устраняет симптомы дивертикулёза. В период острого дивертикулита назначают щадящую диету, постельный режим, противовоспалительную терапию (антибиотики, сульфаниламиды), анальгетики.

Практически все осложнения дивертикулёза подлежат хирургическому лечению. Наибольшие трудности в выборе тактики встречаются при кровотечении, так как не всегда возможна точная диагностика локализации кровоточащего дивертикула. При этом осложнении прежде всего проводят массивную консервативную терапию, в том числе заполнение дивертикулов бариевой взвесью. Для уточнения источника кровотечения может быть использована ангиография. В случае неэффективности консервативных мероприятий производят резекцию ободочной кишки,

объем которой должен быть не меньше левосторонней гемиколэктомии, так как дивертикулы чаще всего расположены именно в этом отделе толстой кишки.

Перфорация дивертикула требует экстренного оперативного вмешательства. Характер операции определяется в зависимости от сроков перфорации, выраженности перитонита, локализации перфорированного дивертикула, общего состояния больного и других факторов. Лучшей по безопасности методикой является резекция кишки с перфорированным дивертикулем и формированием колостомы, возможно выведение перфорированной кишки на кожу также с формированием колостомы.

Операция, кроме осложненных форм, показана при невозможности исключить наличие злокачественной опухоли, а также при наличии упорных болей, нарушениях стула, несмотря на длительное комплексное консервативное лечение. В последние годы при плановом хирургическом лечении наряду с резекциями ободочной кишки стали применяться операции, направленные на устранение сегментарного мышечного спазма. К таким операциям относятся продольная серозомиотомия по Рейли и другие виды миотомий. Сравнительная безопасность этих операций по сравнению с резекциями и хорошие отдаленные результаты позволяют считать их весьма перспективными.

Хронический толстокишечный стаз. Запор, или толстокишечный стаз, — явление довольно распространенное, особенно среди лиц пожилого и старческого возраста. Под толстокишечным стазом следует понимать понижение моторно-эвакуаторной функции толстой кишки, сопровождающееся затрудненным и нерегулярным актом дефекации или полным отсутствием самостоятельного стула.

Этиология. Толстокишечный стаз — не самостоятельное заболевание, а проявление ряда патологических состояний. Поэтому при наличии этого синдрома следует в первую очередь стремиться к выявлению истинной причины патологического процесса. Здесь можно выделить две большие группы заболеваний — функционального и органического характера. Причиной запоров могут быть нерациональное питание, дискинезии толстой кишки спастического или, наоборот, атонического характера. Во многих случаях запоры имеют психогенную основу: отсутствие привычки опорожнять кишечник в определенное время, излишнее концентрирование внимания на акте дефекации и т. д. К органическим причинам толстокишечного стаза относятся разного рода синдромы: мегаколон, долихоколон, сужения заднего прохода и прямой кишки. Причиной и в то же время результатом запоров могут быть геморрой и трещины заднего прохода.

Диагностика при толстокишечном стазе должна быть направлена на выявление основного заболевания. С этой целью применяют комплексное обследование, включающее наряду с обычными и функциональные

методы (баллонография прямой и сигмовидной кишок, электроколография, изучение пассажа по желудочно-кишечному тракту и т. д.). Целесообразны также неврологическое и эндокринологическое обследования.

Лечение толстокишечного стаза зависит от вызвавшей его причины. При функциональных нарушениях в комплекс консервативных мероприятий должны входить регуляция диеты с включением в пищевой рацион богатых шлаками продуктов, правильная организация труда и отдыха. Преобладание спастического или атонического компонента в каждом конкретном случае должно устраняться с помощью соответствующих мероприятий. Благотворное влияние оказывают лечебная физкультура и массаж, грязевые аппликации, восходящий душ. Важное значение имеет выработка правильного рефлекса на дефекацию.

Хирургическое лечение должно применяться исключительно при органической природе заболевания (см. соответствующие разделы).

Долихосигма — удлинение сигмовидной кишки. Существуют две различные точки зрения на долихосигму. Одни авторы считают ее, безусловно, патологией, другие рассматривают ее как вариант строения и называют болезнью только при появлении выраженных нарушений дефекации и болевого синдрома.

Наличие долихосигмы может длительное время, иногда даже всю жизнь, не проявляться. Однако в ряде случаев долихосигма может быть причиной различных нарушений функции кишечника. Установлено, что удлиненная сигмовидная кишка является одной из самых частых причин хронических запоров, особенно с увеличением возраста. Поэтому долихосигму следует рассматривать не как вариант нормы, а как аномалию развития, которая с течением времени обуславливает болезненное состояние.

Частота долихосигмы колеблется, по данным различных авторов, от 12 до 83 % среди обследованных. Такой широкий диапазон выявлений долихосигмы обусловлен прежде всего разнородностью обследованного контингента. Все же следует считать удлинение сигмовидной кишки довольно частым явлением.

Патологическая анатомия. При морфологическом изучении часто, кроме увеличения длины сигмовидной кишки, других изменений не обнаруживают. В некоторых случаях, при выраженных клинических проявлениях, находят склеротические изменения в брыжейке, дистрофию слизистой оболочки, гипертрофию мышечных волокон с явлениями миофиброза и даже поражения интрамуральных нервных ганглиев.

Диагностика. В клинической картине долихосигмы преобладают функциональные изменения, прежде всего нарушение моторно-эвакуаторной функции толстой кишки. Больных беспокоят частые упорные запоры с задержкой стула на 3—5 дней и более. Наряду с этим нередким симптомом является пери-

дически возникающая боль в левой половине живота, связанная с задержкой стула.

В течении заболевания можно выделить компенсированную, субкомпенсированную и декомпенсированную стадии. Для первой характерно преобладание болевого синдрома без выраженных нарушений функции кишечника. Боль возникает периодически преимущественно в нижних отделах живота. Четкой связи с приемом пищи и актом дефекации не установлено. В субкомпенсированной стадии отмечается нарушение стула в виде запора, причем длительное отсутствие стула приводит к учащению и усилению боли в животе. Появляется метеоризм. Постепенное усиление запоров в декомпенсированной стадии приобретает характер хронической кишечной непроходимости. Самостоятельный стул отсутствует, боль в животе и метеоризм усиливаются, появляются симптомы интоксикации. В этой стадии заболевание трудно отличить от болезни Гиршпрунга. Трудности дифференциальной диагностики, особенно у детей старших возрастов и у взрослых, усугубляются не только удлинением сигмовидной кишки, но и нередко увеличением ее диаметра.

Долихосигма является частой причиной таких острых состояний, как узлообразование, заворот и инвагинация сигмовидной кишки. В этих случаях наблюдается картина острого живота, сопровождающаяся полной толстокишечной непроходимостью.

Главная роль в диагностике долихосигмы принадлежит рентгенологическому исследованию. Размеры, положение, состояние стенки толстой кишки лучше всего выявляются с помощью бариевой клизмы. Большое значение для определения функционального состояния кишечника имеет изучение пассажа бариевой взвеси по желудочно-кишечному тракту. Этот метод позволяет оценить не только моторно-эвакуаторную функцию толстой кишки в целом, но и каждого ее отдела в отдельности. Получаемые сведения позволяют выявить роль самой долихосигмы в развитии патологического процесса. Важное значение имеют функциональные методы обследования — электроколография, баллонография прямой и сигмовидной кишок, электромиография и др.

Дифференциальный диагноз проводят в зависимости от стадии и выраженности клинических проявлений с такими заболеваниями, как синдром раздраженной кишки, функциональная кишечная диспепсия, колиты, идиопатический мегаколон, болезнь Гиршпрунга.

Синдром раздраженной кишки и функциональная кишечная диспепсия относятся к заболеваниям, развитие которых определяется преобладающей ролью функциональных нарушений. Клинические проявления этих состояний весьма сходны с долихосигмой и в основном сводятся к нарушению стула чаще в виде запоров и выраженному болевому синдрому. Если на фоне подобной клинической картины рентгенологически выявляется

удлиненная сигмовидная кишка, то дифференциальная диагностика еще больше затрудняется, а иногда становится невозможной. Поэтому прежде чем применять хирургическое вмешательство, у каждого *больного* при долихосигме должно быть обязательно использовано комплексное консервативное лечение.

Основным дифференциально-диагностическим отличием долихосигмы от идиопатического мегаколон является соотношение диаметра кишки и ее длины. Для долихосигмы характерно значительное увеличение длины и некоторое расширение просвета; при идиопатическом мегаколон, наоборот, расширение кишки преобладает над удлинением. Существует множество переходных состояний, что позволяет объединить подобную рентгенологическую картину под терминами «мегадолихосигма» или «мегадолихоколон».

В отличие от болезни Гиршпрунга при долихосигме все симптомы заболевания появляются позже и нарастают значительно медленнее. При рентгенологическом исследовании не выявляется суженная зона в толстой кишке. В затруднительных случаях, особенно при мегадолихосигме, может быть использована трансанальная биопсия мышечного слоя стенки прямой кишки для изучения морфологии интрамурального сплетения.

Лечение долихосигмы, как уже указывалось, во всех случаях, за исключением острых осложнений (заворот, узлообразование и т. н.), должно начинаться с применения комплекса консервативных мероприятий. Иногда назначение соответствующей диеты с применением послабляющих средств приводит к быстрой нормализации стула, но чаще требуются определенные усилия со стороны как больного, так и врача. Наряду с диетой, богатой растительной пищей и слабительными препаратами, необходимо назначать витаминотерапию, бактериальные препараты типа колибактерина и бификола. При гипотонии кишечника рекомендуется использование реглана, прозерина, электростимуляции кишечника. Важное значение имеет выработка рефлекса к спонтанной дефекации. Эффективным оказывается санаторно-курортное лечение (Железноводск, Трускавец).

Показания к хирургическому лечению ограничены. Операцию целесообразно применять, кроме экстренных ситуаций, лишь в случаях нарастающей хронической непроходимости, несмотря на длительное и упорное консервативное лечение. Наличие фиксированного варианта долихосигмы с образованием нерасправляемых перегибов и петель, создающих механическое препятствие прохождению кишечного содержимого, также является показанием к хирургическому лечению.

Относительным показанием к операции служат повторяющиеся приступы неполных заворотов с выраженным болевым синдромом.

В настоящее время операцией выбора следует считать резекцию долихосигмы с удалением ректосигмоидного отдела. С этой

целью могут быть применены передняя резекция прямой и сигмовидной кишок, операции Дюамеля или Соавс. Результаты хирургического лечения долихосигмы зависят от правильного отбора больных и выбора рационального метода операции. В целом успех лечения долихосигмы зависит от своевременной и правильной диагностики не только морфологических, но и функциональных нарушений, а также совершенствования методов консервативной терапии.

Мегаколон. Под этим названием подразумевают симптомокомплекс, сопровождающийся значительным расширением кишки с гипертрофией ее стенки.

Мегаколон строго делят на две группы: с отсутствием или дефицитом интрамуральных ганглиев толстой кишки (болезнь Гиршпрунга) и без поражения интрамуральных ганглиев. Во второй группе причинами ганглиоза толстой кишки могут быть эндокринные нарушения (в частности, гипотиреоз, феохромоцитомы), гиповитаминоз В₁, длительное применение некоторых медикаментов (ганглиоблокаторы), психогенные факторы. Наблюдается также идиопатический мегаколон. При неспецифическом язвенном колите наблюдается острая дилатация кишки, иногда обозначаемая как токсический мегаколон. В странах Южной Америки встречается особая форма мегаколон при болезни Шагаса. К этой же группе относится и мегаколон, обусловленный различными механическими причинами (рубцы, стриктуры).

Среди причин развития синдрома мегаколон наибольшее практическое значение имеет болезнь Гиршпрунга (см. главу XXXIII). В настоящей главе представлена характеристика других форм мегаколон.

Идиопатический мегаколон встречается, по данным Ю. Ф. Исакова, в 15—20% всех случаев мегаколон. Этот термин и в настоящее время носит по существу собирательный характер, включая все неясные по происхождению случаи гигантизма толстой кишки. Сама терминология также не определена, так как некоторые особенности клинических и морфологических проявлений породили многочисленные наименования: мегадолихоколон, мегадолихосигма, долихосигма, «псевдогиршпрунг» и др.

Этиология и механизм развития этой формы мегаколон остаются невыясненными. Существующие многочисленные теории часто взаимнопротивоположны, поэтому именно идиопатический мегаколон является в настоящее время наиболее подходящим названием этого заболевания.

Диагностика. Основным клиническим признаком идиопатического мегаколон является запор, наблюдающийся во всех случаях. Начало запоров различное — в раннем детстве или значительно позднее, но, как правило, не с рождения. Запоры не носят столь резко выраженный характер, как при болезни Гиршпрунга, и обычно задержка стула не превышает 3—5 дней. В отдельных

случаях отмечается полное отсутствие самостоятельного стула и даже позывов на дефекацию.

Второй по частоте симптом — боль в животе чаще неопределенного характера, нарастающая по мере отсутствия стула. В некоторых случаях боль бывает и приступообразной и усиливается при физической нагрузке.

Симптомы хронической кишечной непроходимости редки, а такие проявления, как анемия, снижение аппетита, изменения паренхиматозных органов, почти не наблюдаются. Относительно благоприятное течение заболевания служит отличительной особенностью, позволяющей дифференцировать идиопатический мегаколон от болезни Гиршпрунга. Все клинические проявления характеризуются медленным, постепенным нарастанием с длительным периодом компенсации, особенно у детей.

Диагностика идиопатического мегаколona несложна с точки зрения внешних морфологических изменений толстой кишки. Расширение кишки хорошо выявляется с помощью рентгенологического обследования. Однако причина гигантизма в каждом конкретном случае устанавливается с большим трудом. Необходимо тщательное изучение развития заболевания, данных клинического и рентгенологического обследования.

Особенно трудна дифференциальная диагностика с нетипичными формами болезни Гиршпрунга. Ректальная форма болезни Гиршпрунга очень близка по клиническому течению к идиопатическому мегаколону, к тому же короткая аганглионарная зона не всегда может быть легко выявлена при рентгенологическом обследовании. Значительную помощь может оказать биопсия мышечной стенки прямой кишки по Свенсону. Отсутствие ганглиев интрамурального сплетения свидетельствует о болезни Гиршпрунга. У больных с идиопатическим мегаколон необходимо проводить тщательное исследование эндокринной системы, выявлять возможный гиповитаминоз и другие обменные нарушения.

Лечение. В лечении идиопатического мегаколona ведущее значение имеют консервативные мероприятия — выработка рефлекса на дефекацию, применение бактериальных препаратов типа колибактерина, бифидумбактерина. Все более широкое применение находит комбинированный биологический препарат бификол. Важное значение имеют физиотерапевтические методы лечения: диатермия, электростимуляция кишечника, электрофорез с новокаином при преваливании болевого синдрома. Для закрепления эффекта консервативного лечения должно использоваться санаторно-курортное лечение (Трускавец, Железноводск).

Хирургическое лечение показано только в случаях абсолютной неэффективности консервативных мероприятий. При выборе метода операции главную роль играют морфологические и функциональные наруше-

ния толстой кишки. Резекция мегадолихосигмы, как правило, оказывается неэффективной, поэтому более целесообразно эту операцию сочетать с резекцией прямой кишки, так как инертная прямая кишка является одной из частых причин развития идиопатического мегаколona. В этих случаях могут быть использованы методы Дюамеля, Соаве, Ребейна.

Мегаколон механический диагностируется с помощью пальцевого исследования, ректороманоскопии и рентгенологического исследования. В анамнезе у таких больных имеются указания либо на врожденные аномалии, либо на травмы и операции в аноректальной области. Рубцовое сужение или деформации анальной области хорошо определяются и визуально. Однако в комплексе обследования этих больных должны быть обязательно включены такие методы, как электромиография анального жома, баллонография прямой и сигмовидной кишок и электрография. Состояние замыкательного аппарата толстой кишки имеет решающее значение для правильного выбора метода лечения.

Лечение. Механические причины мегаколona устраняют хирургическим путем, и только редкие формы стеноза могут быть подвергнуты лечению бужированием. При этом необходимо помнить, что длительное бужирование может в свою очередь способствовать усилению рубцового процесса. Хирургическое лечение при мегаколон, обусловленном механическими причинами, часто целесообразно разделять на несколько этапов: первый этап — наложение проксимальной колостомы, второй этап — пластическая операция в аноректальной области на отключенной кишке, третий этап — резекция декомпенсированных отделов толстой кишки с одновременной ликвидацией колостомы или устранение колостомы при дополнительном этапе хирургического лечения. Такое многоэтапное лечение способствует уменьшению послеоперационных осложнений и тем самым определяет лучшие функциональные результаты в отдаленный период.

Геморрой — увеличение кавернозных тел прямой кишки, сопровождающееся выделениями крови и неприятными ощущениями (зуд, чувство инородного тела, боль) в области заднего прохода.

Этиология — нарушение регуляции притока и оттока крови в кавернозных тельцах прямой кишки, приводящее к застою в них крови. Этому способствуют малоподвижный образ жизни, запоры и воспалительные или опухолевые процессы в прямой кишке и других органах малого таза.

Патологическая анатомия. Геморрой представляет собой гиперпластическое изменение кавернозной ткани прямой кишки, обусловленное усиленным притоком артериальной крови в кавернозные тельца по улитковым артериям и затрудненным оттоком ее по отводящим венам. В $\frac{2}{3}$ случаях кавернозная ткань образует группы, локализу-

щисся на 3, 7, И ч по циферблату (в положении тела на спине). В $\frac{1}{3}$ случаев она располагается диффузно, не образуя групп. Зрелая кавернозная ткань представлена сообщающимися между собой лакунами и отдельными венами со складчатыми стенками, что позволяет ей легко менять объем.

Длительное переполнение кавернозных телец приводит к расширению и гипертрофии их, истончению их стенок и покровных тканей, легко подвергающихся травмированию с образованием мелких эрозий и разрывов, что обуславливает инфицирование их и возникновение воспалительных процессов на фоне тромбоза геморроидальных узлов (острый геморрой).

Диагностика. Симптомы разнообразны: при неосложненном геморрое — зуд, ощущение инородного тела, выделение капель или струйки алой крови в конце акта дефекации, анемия, при осложнениях — сильная боль, повышение температуры тела, отек и гиперемия вокруг заднего прохода, затруднение акта дефекации, иногда нарушение мочеиспускания.

Диагноз ставят на основе характерных жалоб, обнаружения выпадающих узлов («шишек») в области заднего прохода и по результатам пальцевого исследования прямой кишки и ректороманоскопии.

Геморрой необходимо дифференцировать главным образом от кровотока трещин, полипов и опухолей толстой кишки, а также дивертикулеза и воспалительных поражений ее.

Лечение. Больные с начальной стадией геморроя подлежат консервативному лечению, включающему нормализацию стула, диетотерапию, назначение ректальных свечей с Новокаином и анестезином, белладонны. Необходимо лечение сопутствующих заболеваний желудочно-кишечного тракта. При кровотечениях в свечи добавляют адреналин. В случаях тромбоза геморроидальных узлов в дополнение к вышеописанному лечению местно проводят противовоспалительную терапию с использованием свечей с гепарином, химопсином или химотрипсином, гепариновой мази. Назначают послабляющие средства, препятствующие задержке стула и образованию плотных каловых комков. Существует метод геморроидэктомии при тромбозе геморроидальных узлов, однако выполнение его в широкой хирургической практике следует рекомендовать с большой осторожностью, так как необходимы специальная подготовка хирурга и знание особенностей техники оперативного вмешательства. Оптимальный срок геморроидэктомии — через месяц после стихания воспалительных явлений. Обычно своевременно проведенное консервативное лечение оказывается эффективным и только 20—30% больных подлежат хирургическому лечению. Показанием к оперативному лечению является отсутствие эффекта от консервативного лечения. Следует помнить, что геморроидэктомия у больных гипертонической болезнью

показана только при условии активного кровотечения или существующей выраженной анемии.

Промежуточное положение между консервативным и хирургическим лечением занимает склерозирующая терапия внутренних геморроидальных узлов \wedge % раствором карболовой кислоты, варикоцидом, спиртом с новокаином и т. д. Показанием к этому виду лечения служит наличие небольших внутренних кровотокащих геморроидальных узлов без выпадения их. Опасность склерозирующей терапии определяется возможностью гнойных осложнений в стенке кишки и параректальной клетчатке.

Известно большое число методов хирургического лечения геморроя, однако в настоящее время они представляют лишь исторический интерес. Всеобщее признание завоевал метод Миллигана—Моргана, заключающийся в удалении узла с кавернозной тканью, как наиболее результативный, дающий самый меньший процент рецидива заболевания. В нашей стране все большее распространение приобретает метод геморроидэктомии, используемый в НИИ проктологии,—геморроидэктомия с восстановлением слизистой оболочки.

Подготовка больного заключается в назначении за 2 дня бесшлаковой диеты (стол № 1); вечером накануне операции толстую кишку очищают двумя клизмами по 1 л воды каждая с интервалом 1 ч. Утром за 2 ч до операции больному назначают еще 2 аналогичные клизмы и после стула вводят в прямую кишку на 30 мин газоотводную трубку для эвакуации оставшихся промывных вод.

Прогноз, как правило, благоприятный. При начале лечения в ранних стадиях процесс может стабилизироваться и даже прекратиться. После хирургического лечения большинство больных выздоравливают, и через 1— $\frac{1}{2}$ мес у них полностью восстанавливается трудоспособность.

Трещина заднего прохода (анальная трещина) — дефект стенки заднего прохода. Распространенное заболевание прямой кишки. Наиболее часто встречается у лиц женского пола. В 90% случаев анальная трещина локализуется по задней стенке анального канала, в 8% — по передней и в 2% случаев имеется сочетание передней и задней трещин. Различают острые, хронические и рецидивирующие трещины заднего прохода.

Этиология анальных трещин разнообразна. На их возникновение влияет ряд факторов: механический (повреждение стенки анального канала твердым калом), инфекционный (воспаление анальных желез), нервно-рефлекторный (неврит нервных волокон стенки анального канала), сосудистый (спазм мелких артерий).

Патологическая анатомия. Макроскопически трещина заднего прохода — дефект стенки анального канала в продольном направлении. Острая трещина имеет ярко-красный цвет, края ее ровные, слегка

отечные, дном служат поперечно расположенные мышечные волокна. Хроническая анальная трещина имеет бледно-розовый цвет, дно ее иногда покрыто фибрином, края плотные, орожденные.

Огромное значение в развитии хронической анальной трещины имеет спазм внутреннего сфинктера. Этот повторяющийся спазм, ангноспазм, воспаление ведут вначале к фиброзу краев трещины, затем подслизистого слоя по гребешковой линии (пектинозу).

Диагноз может быть поставлен с учетом жалоб на боль в заднем проходе при дефекации и после нее продолжительностью от нескольких минут до многих часов, вплоть до *следующего* акта дефекации. Часто больные четко указывают, когда впервые отметили острую боль во время дефекации. В последующем отмечается примесь крови на кале в виде полосы или нескольких капель. Простой осмотр заднего прохода не всегда позволяет увидеть дефект стенки анального канала — необходимо медленно, щадяще развести в стороны края заднего прохода. Пальцевое исследование, как и ректороманоскопия, не всегда возможно из-за выраженной болезненности. При хронической трещине эти исследования удаётся произвести. Почти в половине случаев отмечается спазм сфинктера при пальцевом исследовании. Удаётся определить дефект стенки анального канала и «сторожевой» бугорок у нижнего края ее. В 10—15% у больных определяется рубцовое циркулярное изменение на уровне гребешковой линии. При резком болевом синдроме пальцевое исследование и ректороманоскопию производят после введения 10—15 мл 1% раствора новокаина под трещину.

Д и ф ф е р е н ц и а л ь н ы й д и а г н о з. Анальную трещину следует отличать от неполного внутреннего свища прямой кишки, множественных трещин при неспецифических колитах, язв заднего прохода венерического происхождения.

Лечение. При острых анальных трещинах показано консервативное лечение: теплые ванны, грелки, физиотерапия (дарсонвализация, УВЧ, диатермия и т. д.), свечи с обезболивающими, антиспастическими средствами, протеолитическими ферментами, микроклизмы с колларголом 0,3%, ромашкой, масляные, исключение самостоятельного стула с помощью слабительных средств (кроме солевых) и встречных очистительных клизм. Диетотерапия с исключением острых, соленых, раздражающих блюд. Необходима также юрания сопутствующих заболеваний желудочно-кишечного тракта. В острые периоды возможны блокады масляно-анестезирующими растворами по А. Я. Шнее, спиртоповокаиновые блокады по А. М. Аминеву, растяжение сфинктера по Рекамье.

Хирургическому лечению подлежат острые рецидивирующие анальные трещины после проведения настойчиво консервативного

лечения, хронические трещины заднего прохода.

Осложнениями ближайшего послеоперационного периода могут быть кровотечение (необходимы ревизия раны под внутривенным наркозом и лигирование кровоточащего сосуда), задержка мочеиспускания и боль (рефлекторно в результате тугого тампонирования заднего прохода); необходимо извлечь тампон, газоотводную трубку, назначить спазмолитики.

В поздние сроки после операции возможны рецидив трещины, недостаточность анального сфинктера (3%), образование подкожно-подслизистого свища (0,8%). Профилактикой рецидива трещины являются лечение сопутствующих заболеваний желудочно-кишечного тракта, в первую очередь колита, ирритосигмоидита. Подкожно-подслизистый свищ образуется в результате раннего слипания краев раны; для предупреждения этого необходимо периодически контролировать рану. Недостаточность анального сфинктера является результатом неправильного выполнения сфинктеротомии, выполнения ее у больных с ослабленной функцией жома заднего прохода, сочетания сфинктеротомии и девульсии, клиновидного иссечения анальной трещины.

Выпадение прямой кишки — заболевание, при котором прямая кишка выворачивается через задний проход наружу. Различают выпадение слизистой оболочки и полное выпадение всех слоев прямой кишки.

Этиология — усиление перистальтики кишки при поносах, повышение внутрибрюшного давления при физическом напряжении и запорах. Действие этих причинных факторов приводит к выпадению прямой кишки при ослаблении эластичности, тонуса и травматических поражениях мышечно-апоневритических образований диафрагмы таза и связочного аппарата прямой кишки.

У взрослых выпадение склонно к прогрессированию, проявляется ощущением инородного тела в заднем проходе, болью, выделениями слизи и крови в результате раздражения и травмы слизистой оболочки выпавшей кишки, недержанием газов и кала (нарастающая слабость заднепроходного жома). Выпадение прямой кишки у взрослых чаще развивается постепенно, начинаясь с выпадения слизистой оболочки прямой кишки, а затем становится полным.

Диагноз не представляет трудностей при осмотре области заднего прохода в состоянии натуживания.

Лечение у детей преимущественно консервативное: вправление выпавшей кишки в положении лежа с приподнятыми ногами. После этого назначают постельный режим на 1—3 дня и опорожнение кишечника в положении лежа. При прогрессировании заболевания и у взрослых лечение хирургическое. Существуют разнообразные способы операции, но наибольшее распространение получили операция ректопексии по Кюммелю — Зеренину и ее модификации.

Прогноз. У взрослых имеется склонность к рецидивам и после хирургической коррекции.

Свищи толстой кишки. Кишечными свищами называют изолированные от свободной брюшной полости отверстия в стенке кишки, сообщающиеся с наружной средой или другим полым органом. Поэтому различают наружные и внутренние свищи толстой кишки.

Свищи могут иметь травматическое происхождение или возникают вследствие воспалительных и дегенеративных изменений стенки кишки (при гранулематозном и ишемическом колите, дивертикулезе). В мирное время чаще встречаются искусственно созданные оперативным путем свищи толстой кишки для лечения различных заболеваний.

Диагностика. Клинически внутренние свищи толстой кишки могут ничем не проявляться, однако при сообщении просвета толстой кишки с желудком или тонкой кишкой возникает частый стул, иногда изнуряющий понос с мацерацией кожи вокруг заднего прохода и истощение.

Наружные свищи толстой кишки характеризуются отхождением газов и кала. Мацерация кожи при достаточном уходе обычно наблюдается лишь при свищах правой половины толстой кишки, особенно слепой.

Лечение. Различают губовидные и трубчатые наружные свищи кишечника. Для губовидных свищей характерно непосредственное сращение между слизистой оболочкой кишки и кожными краями наружного отверстия. Такие свищи не склонны к заживлению и в основном лечатся оперативным методом. При трубчатых свищах просвет кишки сообщается с наружным отверстием через ход в брюшной стенке, выстланный грануляционной тканью. В этих случаях процессы рубцевания часто приводят к постепенному сужению свищевого хода и даже полному заживлению его. Целесообразны прижигание избыточных грануляций и выжидательная тактика.

Хирургические вмешательства предпочтительно производить через 4—6 мес после формирования свища во избежание мобилизации дремлющей инфекции в тканях. Когда свищи являются следствием заболеваний кишечника (колиты, дивертикулез, опухоли), то все мероприятия направляются прежде всего на лечение основного страдания.

Эпителиальный копчиковый ход — врожденная аномалия развития кожи крестцово-копчиковой области, имеющая вид выстилки (или нескольких втяжений) диаметром от одного до нескольких миллиметров, расположенная в межъягодичной складке (первичное отверстие). Иногда эпителиальный копчиковый ход неправильно называют дермоидной или эпидермоидной кистой, свищом копчиковой области и т. д.

Этиология и патогенез. Формирование эпителиального копчикового хода обусловлено втяжением кожных покровов в результате неполной редукции бывших мышц хвоста.

Эпителиальная выстилка хода выделяет продукты жизнедеятельности эпителия, которые эвакуируются через первичное отверстие. Последние вследствие разных причин задерживаются в просвете эпителиального копчикового хода, при этом происходит инфицирование их с распространением воспалительного процесса на окружающие ткани. Гнойники, формирующиеся в окружающей клетчатке, вскрываются через кожу, образуя так называемое вторичное отверстие. Фактором, predisposing к воспалительной реакции, могут быть травмы, охлаждения, нарушения гигиены и т. п.

Патологическая анатомия. Эпителиальный копчиковый ход представляет собой узкую трубку, слепо оканчивающуюся в подкожной клетчатке, не связанную с крестцом и копчиком. Он окружен соединительной тканью в виде тяжей, направляющихся к копчику.

Диагностика. По клинической картине различают неосложненный и осложненный гнойным процессом эпителиальный копчиковый ход. При неосложненном течении больные обычно не предъявляют жалоб, и эпителиальный копчиковый ход диагностируется во время осмотра крестцово-копчиковой области. Очень редко отмечается повышенная влажность в межъягодичной складке за счет выделений из эпителиального копчикового хода.

Осложненный эпителиальный копчиковый ход может находиться в фазе острого, хронического воспаления или ремиссии. При развитии воспаления появляются боль различной интенсивности и опухолевидное образование в межъягодичной складке. Скопившееся в эпителиальном копчиковом ходе инфицированное содержимое может опорожниться через первичное отверстие или при разрушении стенки хода и распространении гнойного процесса на окружающую клетчатку, через кожу.

В стадии хронического воспаления из свищевых отверстий выделяется гной. При стихании воспалительного процесса, прекращении выделения гноя, рубцевании вторичных свищевых отверстий наступает фаза ремиссии.

Дифференцировка эпителиальный копчиковый ход следует от кистозных образований, свищей прямой кишки, пиодермии, остеомиелита крестца и копчика. С этой целью производят пальцевое исследование прямой кишки, ректороманоскопию, фисгулографию, рентгенографию костей крестца и копчика.

Лечение оперативное. Различают радикальное и паллиативные оперативные вмешательства. Радикальные операции выполняют в любой фазе клинического течения эпителиального копчикового хода. Их цель — иссечение стенок хода вместе с первичным и вторичным свищевыми отверстиями и пораженными окружающими тканями. Паллиативные оперативные вмешательства производят при отсутствии опыта выполнения радикального хирургического пособия; их

цель — оказать больному временную помощь путем опорожнения гнойника.

Оперативное вмешательство при эпителиальном копчиковом ходе выполняют в положении больного на операционном столе по Депажу: на животе с приподнятым тазом, опущенными и разведенными нижними конечностями. Предварительно с операционного поля сбривают волосы. Перед анестезией для выявления топографии хода и локализации гнойных полостей через свищевые отверстия вводят 1 % раствор метилового синего. Операцию выполняют под местной инфильтрационной анестезией с обязательным введением раствора новокаина по задней поверхности крестца, как бы приподнимая копчиковый ход на подушке. По желобоватому зонду, введенному в свищевое отверстие, рассекают стенку хода и гнойные затеки. Производят их иссечение в пределах здоровых тканей. При этом с особой тщательностью контролируют наличие неиссеченных стенок полостей с помощью тканей, окрашенных метиленовым синим. Отступая на 1,5—2 см от края раны, иссекают кожу. У больных с неосложненным течением эпителиального копчикового хода возможно иссечение его единым блоком — окаймляющим ход листообразным разрезом. После иссечения эпителиального копчикового хода, неосложненного или находящегося в фазе ремиссии, возможно ушивание раны наглухо. Для этого используют доста-

точно большую режущую иглу, обеспечивающую проведение шелковой нити № 5 или № 6 через кожу, подкожную клетчатку и под дном раны.

В фазе острого или обострения хронического воспаления ушивания раны наглухо не производят. На рану, образовавшуюся после иссечения эпителиального копчикового хода с гнойными затеками, после тщательной остановки кровотечения накладывают мазевую повязку. Однако этот метод ведет к длительному заживлению обширной раневой поверхности. Поэтому размеры раны, особенно в фазе хронического воспаления, уменьшают, подшивая ее края к дну. Для этого используют большую режущую иглу, обеспечивающую проведение лигатуры через кожу, клетчатку и под дном раны. Затем лигатуру проводят в подкожной клетчатке противоположной стороны раны и выводят, не достигая кожи на 0,5 см. Аналогично в шахматном порядке накладывают швы на обе стороны раны на расстоянии 1,5—2 см друг от друга и отступая от края раны также на 1,5—2 см. При затягивании лигатур кожные края раны приближаются к дну, уменьшая поверхность раны. Образуется узкая полоска раневой поверхности, обеспечивающая отток раневого отделяемого. На рану накладывают мазевую повязку. Благодаря уменьшению раневой поверхности сроки заживления раны значительно сокращаются.

Глава XVI

ЧЕРВЕОБРАЗНЫЙ ОТРОСТОК

Из заболеваний червеобразного отростка наиболее частым является острый аппендицит. При рецидивирующем течении воспалительного процесса, либо при остаточных клинических проявлениях острого воспаления заболевание расценивают как хронический аппендицит. Значительно реже встречаются опухоли червеобразного отростка, паразитарные его поражения и другие заболевания.

Острый аппендицит

Острое воспаление червеобразного отростка слепой кишки является одной из наиболее распространенных хирургических болезней. Заболеваемость острым аппендицитом составляет 4—5 человек на 1000 населения, а на долю острого аппендицита в хирургических стационарах приходится до 40% больных.

Наиболее часто острый аппендицит встречается в возрасте 30—40 лет, при этом *женщины болеют в 2 раза чаще*, чем мужчины.

Классификация. При остром аппендиците в зависимости от стадии воспалительного процесса различают следующие формы: 1) катаральный, или простой; 2) флегмонозный; 3) гангренозный; 4) перфоративный. Как отдельную форму острого аппендицита выделяют *эмпиему* червеобразного отростка. Помимо этого, различают следующие осложнения острого аппендицита: 1) аппендикулярный инфильтрат; 2) аппендикулярный абсцесс; 3) разлитой перитонит; 4) пилефлебит (септический тромбофлебит брыжеечных вен).

Этиология и патогенез. В возникновении заболевания известную роль играет преобладание в рационе белковой пищи, способствующей атонии кишечника и возникновению гнилостных процессов. В детском возрасте острый аппендицит может быть спровоцирован глистной инвазией острицами, власоглавом и другими нематодами. В ряде случаев при наличии в организме воспалительных очагов иной локализации острый аппендицит возникает по принципу содружественного воспаления; это связывают с тем, что

червеобразный отросток богат лимфоидной тканью.

Острый аппендицит развивается по принципу типичного бактериального воспаления, в котором участвуют прежде всего находящиеся в отростке кишечная палочка, энтерококки и условно-патогенная флора. Специфического микробного возбудителя острого аппендицита не существует.

Согласно современным представлениям, патологический процесс в зоне червеобразного отростка начинается с явлений спазма гладких мышц и сосудов. Спазм гладких мышц приводит к застою в червеобразном отростке, спазм сосудов — к локальному нарушению питания слизистой оболочки, в результате чего возникает первоначальное проявление воспаления — широко известный первичный аффе́кт Ашо́ффа. В то же время застой в червеобразном отростке способствует повышению вирулентности находящейся в нем микрофлоры, которая при наличии первичного аффе́кта легко проникает в стенку червеобразного отростка.

С этого момента начинается типичный нагноительный процесс, выражающийся в массивной лейкоцитарной инфильтрации вначале слизистого и подслизистого слоев, а затем и всех слоев червеобразного отростка. Эта динамика воспалительного процесса и обуславливает соответствующие клинические проявления заболевания.

Патологическая анатомия. Морфологическая картина острого аппендицита зависит от стадии воспалительного процесса. Так, при катаральном аппендиците отмечают некоторое утолщение отростка, тусклый серозный покров, лейкоцитарную инфильтрацию подслизистого слоя; иногда виден первичный аффе́кт Ашо́ффа.

При флегмонозном аппендиците отросток заметно утолщен, серозный покров его покрыт фибрином, в просвете отростка нередко находят гной. Микроскопически лейкоцитарная инфильтрация занимает всю толщу его стенки по типу флегмонозного воспаления. Могут наблюдаться отдельные участки деструкции слизистой оболочки.

При гангренозном аппендиците червеобразный отросток или часть его рыхлы, грязно-зеленого цвета, на окружающих отросток органах имеются массивные наложения фибрина. Микроскопически в участке деструкции не удается дифференцировать слои стенки отростка, они имеют типичный вид некротизированной ткани. Этот некротизированный участок обычно служит основанием для перфорации, при которой содержащиеся в отростке гной и каловые камни выпадают в свободную брюшную полость, приводя к развитию гнойного перитонита.

Диагноз острого аппендицита основывается почти исключительно на данных анамнеза и физикального исследования больного ввиду ограниченной возможности применения в неотложной хирургической ситуации дополнительных диагностических методов.

В типичных случаях заболевание начинается с умеренной боли в эпигастрии, которая через 4—6 ч смещается в правую подвздошную область (*симптом Кохера—Волковича*). Боль сопровождается пищеварительным дискомфортом: тошнотой, реже одно- или двукратной рвотой, задержкой стула, реже жидким стулом. По мере развития указанной картины у больного повышается температура тела: в начальных стадиях заболевания она не превышает 38 °С, а при последующем вовлечении в процесс окружающей брюшины нередко поднимается выше 38 °С.

При объективном исследовании больного выявляется пальпаторная болезненность в правой подвздошной области. При деструктивных формах аппендицита здесь же отмечается мышечное напряжение и можно выявить симптом раздражения брюшины — симптом *Щеткина—Блюмберга*: резкое усиление боли после надавливания на брюшную стенку и затем внезапного отнятия от нее руки пальпирующего врача. Характерными для острого аппендицита являются также *симптомы*: *Ровзинга* (ощущение болезненности в правой подвздошной области при надавливании на нисходящий отдел толстой кишки), *Ситковского* (появление боли в правой подвздошной области при положении больного на левом боку), *Бартомье—Михельсона* (усиление болезненности при пальпации в положении больного на левом боку). У мужчин нередко оказывается положительным *симптом Крымова* (болезненность при попытке введения пальца в правый паховый канал).

Описанные в некоторых руководствах так называемые аппендикулярные точки Мак-Бурнея, Ланца, Кюммеля и др. существенного клинического значения не имеют ввиду большой варибельности расположения червеобразного отростка.

При физикальном исследовании больного острым аппендицитом имеет большое значение ректальное и вагинальное исследование, при котором нередко выявляется болезненность в области прямокишечно-маточного углубления (дугласова кармана), свидетельствующая о близкой локализации червеобразного отростка либо о скоплении там выпота.

Известную помощь в установлении диагноза может оказать срочное лабораторное исследование крови — повышение цифр лейкоцитоза и воспалительный сдвиг в белой крови.

Необходимо подчеркнуть, что семиотика острого аппендицита претерпевает изменения по мере прогрессирования заболевания. В частности, при полной деструкции, т. е. гангренозной форме аппендицита, самостоятельные боли в животе нередко стихают, температура тела снижается и число лейкоцитов падает до нормальных цифр, хотя в формуле крови и сохраняется воспалительный сдвиг. Вместе с тем нарастает интоксикация, приводящая больного в состояние эйфории, благодаря чему он не может адекватно оценить свое положение. Подобное мнимое улуч-

шенне не должно вводить в заблуждение врача, так как явления перитонита, развивающиеся у больного, требуют неотложного хирургического пособия.

Дифференциальный диагноз в типичных случаях острого аппендицита несложен, однако вследствие variability локализации червеобразного отростка нередко появляется необходимость дифференцирования острого аппендицита от ряда других заболеваний органов брюшной полости.

В проведении дифференциального диагноза следует прежде всего учитывать данные ближайшего анамнеза, который при остром аппендиците весьма характерен независимо от расположения червеобразного отростка. Это небурное начало заболевания с умеренных болей в эпигастрии или средних отделах живота, которые затем постепенно усиливаются и смещаются в сторону локализации отростка. В отличие от этого при *прободной язве желудка и двенадцатиперстной кишки* боли хотя и начинаются также в эпигастрии, но сразу же носят очень сильный характер («кинжальная» боль), вслед за чем быстро развивается мышечное напряжение в правой половине живота. Одновременно удается заметить исчезновение перкуторной тупости в области печени, а при срочном рентгенологическом исследовании — полоску газа под правым, а иногда и под левым куполом диафрагмы. Помимо этого, предшествующий язвенный анамнез помогает установить правильный диагноз.

Острый панкреатит в отличие от аппендицита также начинается с сильных болей в эпигастрии, которые носят чаще всего опоясывающий характер, сопровождаются многократной рвотой и нередко жидким стулом вследствие острой ферментной недостаточности поджелудочной железы. При исследовании живота удается отметить характерные симптомы: Керте (болезненность в левом подреберье), Воскресенского (отсутствие пульсации брюшной аорты), Мейо—Робсона (болезненность в левом реберно-позвоночном углу). Наряду с этим существенно увеличивается содержание амилазы крови и мочи.

Острый холецистит, как правило, также начинается с довольно сильных приступообразных болей в правом подреберье или эпигастрии, которые имеют характерную иррадиацию в правое плечо, спину, подлопаточную область. Боли нередко сопровождаются многократной рвотой. В последующем боли принимают постоянный характер, локализуясь в правом подреберье, где удается пальпировать увеличенный, болезненный желчный пузырь и выявить симптомы раздражения брюшины. Помочь установлению правильного диагноза может и тихие в анамнезе ранее диагностированной желчнокаменной болезни.

Правосторонняя почечная колика также начинается с очень сильных приступообразных болей в правых отделах живота или поясничной области, имеющих характерную иррадиацию в правое бедро, промежность.

половые органы. Боли нередко сопровождаются учащенным мочеиспусканием с резью, нередко удается отметить гематурию либо макроscopicки, либо при лабораторном анализе мочи. При исследовании живота обращает на себя внимание несоответствие объективных и субъективных данных: умеренная болезненность, отсутствие симптомов раздражения брюшины. Помочь диагностике могут также указание в анамнезе на наличие мочекаменной болезни, данные срочного анализа мочи, в отдельных случаях дополнительные методы исследования (хромоцистоскопия, экскреторная урография).

Острый гастроэнтерит характеризуется прежде всего довольно сильными схваткообразными болями в средних отделах живота, сопровождающимися неоднократной рвотой желчью. В последующем присоединяется частый жидкий стул. Указанным явлениям нередко предшествует изменение обычной диеты, употребление недоброкачественной пищи, алкоголя и т. п. При пальпации живота болезненность обычно умеренная, разлитая, симптомы раздражения брюшины отсутствуют, так же как и другие симптомы, характерные для острого аппендицита.

При дифференцировании от *острого аднексита*, чаще всего правостороннего, следует иметь в виду прежде всего гинекологический анамнез: нарушения менструального цикла, предшествующие воспаления половых органов. При объективном исследовании живота пальпаторная болезненность определяется в нижних его отделах: пахово-подвздошных областях, над лобком. Здесь же могут быть выявлены симптомы раздражения брюшины. В то же время не наблюдается симптомов, характерных для острого аппендицита, а при влагалищном исследовании можно определить увеличенные болезненные правые придатки матки. У девиц и молодых женщин иногда возникает необходимость дифференцирования острого аппендицита и *апплексии яичника*. При этом возникает острая боль внизу живота, быстро распространяющаяся на правую или левую подвздошную область и нередко иррадиирующая во влагалище, прямую кишку, промежность. Ввиду кровоизлияния может наступить кратковременный обморок и могут наблюдаться симптомы раздражения брюшины. Острое начало, возникновение болей в середине менструального цикла, т. е. в момент овуляции, свидетельствуют против диагноза острого аппендицита.

Лечение острого аппендицита принципиально хирургическое, неотложная операция показана при любой форме и стадии заболевания. Подготовка к операции при остром аппендиците несложна. Больному опорожняют желудок с помощью зонда, бреют живот и лобок, вводят в качестве премедикации 1 мл 2% раствора промедола и 0.5 мл 0.1% раствора атропина. Большинство операций выполняют под местной инфильтрационной анестезией, которую целесообразно дополнить ненролепганадгезией. Общее обезболивание

(масочный или интубационный наркоз) показано при осложнении аппендицита перитонитом, а также при технических сложностях, возникших в процессе операции.

Аппендэктомию выполняют чаще всего косым переменным разрезом в правой подвздошной области (разрез Волковича—Дьяконова), который проводят на границе наружной и средней трети и перпендикулярно линии, соединяющей пупок и верхнюю наружную ость подвздошной кости. При этом примерно $\frac{2}{3}$ этого разреза должна находиться выше этой линии, а $\frac{1}{3}$ — ниже. После рассечения кожи, подкожной клетчатки и (по ходу волокон) апоневроза наружной косой мышцы живота тупо раздвигают подлежащие мышцы, внутреннюю косую и поперечную (по ходу волокон) т. е. в поперечном направлении по отношению к кожному разрезу. В связи с этим в некоторых руководствах доступ Волковича—Дьяконова носит название крестообразного.

В сомнительных случаях диагноза острого аппендицита, но при наличии явных показаний к неотложной операции применяют параректальный доступ Леннандера. При этом разрез проводят параллельно наружному краю правой прямой мышцы живота. После рассечения передней стенки ее влагалища отводят прямую мышцу медиально и рассекают заднюю стенку влагалища и брюшину. Параректальный разрез Леннандера при необходимости без труда может быть продолжен сверху и книзу.

При наличии выпота в брюшной полости тотчас же берут его для посева, затем осушают выпот и находят слепую кишку. Отличительными ее признаками являются продольные мышечные ленты — тени, отсутствие брыжейки и жировых подвесков, характерных для других отделов толстой кишки. Основание червеобразного отростка находится у места схождения всех трех мышечных лент на слепой кишке, и хотя увидеть одновременно все три тени удается редко, достаточно одной из них, чтобы, следуя по ее ходу, обнаружить червеобразный отросток. Последний выводят в рану вместе со слепой кишкой. Кетгутовой лигатурой перевязывают брыжеечку отростка. При рыхлой, воспаленной брыжеечке лучше перевязывать ее по частям. Отросток отсекают от лигированной брыжеечки и перевязывают у основания также кетгутом. Лигировать основание отростка шелком не рекомендуется во избежание образования абсцесса погруженной его культи. Вокруг основания отростка на кишку накладывают серозно-мышечный шов.

Отросток отсекают дистальнее лигатуры. Выступающую в культе слизистую оболочку прижигают йодом или электрокоагулятором. Прикрывают культю наложенным ранее кисетным швом. Поверх кисетного шва накладывают, как правило, еще один — серозно-мышечный Z-образный или кисетный шов. Вслед за этим тщательно осушают брюшную полость и осуществляют контроль гемостаза. При по-

казаниях к фенированию устанавливают дренажи.

Операционную рану ушивают послойно; вначале брюшину, затем мышцы, апоневроз и клетчатку; все эти ткани ушивают кетгутом. На кожу накладывают отдельные шелковые швы.

Таков порядок манипуляций при обычной аппендэктомии, однако в ряде случаев воспаленный червеобразный отросток не удается извлечь в операционную рану вследствие его глубокого расположения или фиксации спайками. В этих условиях выполняют ретроградную аппендэктомию, когда отросток вначале рассекают между зажимами у основания, лигируют и погружают его культю по вышеописанной технике, а затем поэтапно на зажимах, перевязывая брыжеечку, удаляют червеобразный отросток.

Необходимо отметить, что при различных стадиях заболевания приходится применять ряд дополнительных технических приемов. Так, при визуальной картине катарального аппендицита необходимо произвести ревизию окружающих органов для исключения вторичного характера воспаления червеобразного отростка. При этом, как правило, производят ревизию конечного отдела подвздошной кишки (80—100 см) с целью исключения дивертикулита Меккеля. У женщин обязательно ревизия половых органов, особенно правых придатков матки. Следует помнить и о более редких причинах вторичного поражения червеобразного отростка: воспалительных процессах при опухолях, перфорации кишки рыбьей костью и т. д.

При флегмонозной форме острого аппендицита или эмпиеме червеобразного отростка интраоперационный диагноз несомненен, поэтому нет необходимости в дополнительной ревизии брюшной полости. Но при наличии выпота в брюшной полости, особенно гнойного, свидетельствующего о местном перитоните, существуют прямые показания к установлению дренажа, а иногда и двух: в правый латеральный канал и по направлению к малому тазу.

При гангренозном аппендиците дренирование брюшной полости обязательно. В случае ненадежного погружения культи червеобразного отростка обязательным является не только установление дренажа, но и подведение тампона к куполу слепой кишки. Тампон устанавливают также и при ненадежном гемостазе.

При перфоративном аппендиците после удаления отростка тщательно осушают брюшную полость, затем промывают ее раствором, содержащим 1 г мономицина или канамицина, и оставляют два дренажа для контроля за течением перитонита и антибактериальной терапии в послеоперационном периоде. В случае вскрытия хорошо отграниченного периаппендикулярного абсцесса в его полость вводят дренаж, который выводят через основной разрез, лишь частично ушивая его.

Послеоперационный период при неосложненном остром аппендиците не таит в себе заметных сложностей. Необходимо проводить дыхательную гимнастику, у пожилых и тучных больных — массаж нижних конечностей с целью профилактики тромбозов легочной артерии. Вставать больным рекомендуется спустя 12—14 ч, а ходить — спустя сутки после операции.

Из медикаментозной терапии в первые 1—2 сут назначают обезболивающие, пожилым больным, помимо этого, сердечные средства; антибактериальная терапия показана только при наличии гнойного выпота в животе, т. е. при явлениях местного перитонита. Из антибиотиков предпочтительнее полусинтетические пенициллины или цефалоспорины.

При наличии дренажей в брюшной полости целесообразно указанные выше антибиотики сочетать с внутрибрюшинным введением аминогликозидов в дозе 1—1,5 г/сут.

Швы с операционной раны при неосложненном течении снимают через 7—8 дней, выписывают больных для амбулаторного наблюдения через 8—10 дней после операции.

Осложнения острого аппендицита. Наиболее часто встречается *аппендикулярный инфильтрат* — конгломерат воспалительно измененных органов и тканей, в центре которого находится подвергшийся частичной или полной деструкции червеобразный отросток. Типичная картина аппендикулярного инфильтрата развивается, как правило, через 3—5 дней от начала заболевания и является чаще всего следствием несвоевременного обращения к врачу. В клинической картине, помимо характерного для острого аппендицита анамнеза, прослеживается субфебрилитет, умеренный воспалительный сдвиг в крови, а в брюшной полости соответственно локализации червеобразного отростка удается пальпировать и сам инфильтрат — плотное, умеренно болезненное, мало смещаемое образование, не имеющее четких границ.

Лечение аппендикулярного инфильтрата консервативное: в первые дни постельный режим, антибактериальная терапия, местно — холод; по стихании острых явлений — рассасывающая физиотерапия. Лишь при явных признаках нагноения (высокая температура, интоксикация) показано вскрытие сформировавшегося абсцесса. При отсутствии тенденции к нагноению полное рассасывание аппендикулярного инфильтрата происходит спустя 3—5 нед от начала заболевания. Больным рекомендуют плановую аппендэктомию через 2—3 мес после выписки из стационара.

Абсцессы брюшной полости аппендикулярного происхождения, помимо правой подвздошной ямки, могут локализоваться между петлями кишечника, в поддиафрагмальном пространстве и прямокишечно-маточном углублении (дугласовом кармане).

Клиническая картина подобных абсцессов характерна: высокая температура, нарастающая интоксикация, воспалительный сдвиг в

крови, умеренный парез кишечника, пальпируемое в брюшной полости болезненное образование. Исключение составляет лишь поддиафрагмальный абсцесс, имеющий вначале весьма стертые течение. В последующем появляются боли при глубоком вдохе, сглаженность межреберных промежутков, мнимое увеличение границ печени, высокое стояние купола правой диафрагмы и реактивный выпот в плевральной полости. Для абсцесса дугласова кармана характерны учащенный болезненный стул, иррадиация болей в промежность, прямую кишку, дизурические явления. При ректальном и влагалищном исследовании удается определить располагающийся впереди от прямой кишки болезненный инфильтрат с участком размягчения.

Распознавание абсцесса брюшной полости служит показанием к его неотложному вскрытию (см. главу XVII).

Хронический аппендицит

Выделяют две разновидности заболевания: хронический резидуальный и хронический рецидивирующий аппендицит. Выделение так называемого первично-хронического аппендицита не имеет под собой реальных оснований, поскольку ощущаемая пациентом боль в правой подвздошной области чаще всего связана с другими заболеваниями. Истинному хроническому аппендициту почти во всех случаях предшествует острый приступ, часто протекающий в abortивной форме и купирующийся самостоятельно. Нередко при этом у больного остается боль в правой подвздошной области, обусловленная спаечным процессом. В этом случае говорят о хроническом резидуальном аппендиците. Типичным примером такой формы заболевания является остаточный аппендицит после рассасывания аппендикулярного инфильтрата. Хронический рецидивирующий аппендицит характеризуется периодическим повторением приступов острого аппендицита, нередко в стертой форме. Вне приступов чаще всего больные ощущают умеренную боль в правой подвздошной области, которая носит ноющий или тянущий характер.

При физикальном обследовании больного, помимо пальпаторной болезненности в правой подвздошной области, выявляется характерный для хронического аппендицита симптом Образцова (усиление боли во время пальпации в правой подвздошной области при поднятии правой ноги). Существенную роль в распознавании хронического аппендицита играет рентгенологическое исследование с антеградным заполнением контрастным веществом илеоцекального угла. При этом нередко удается видеть рентгенологические признаки хронического аппендицита: фиксированность червеобразного отростка, его фрагментированное заполнение или отсутствие контрастирования, свидетельствующее об облитерации просвета отростка.

Болевой синдром в правых нижних отделах живота характерен и для ряда других заболеваний: патологии мочевыделительной системы, половых органов, онкологических заболеваний. Поэтому диагноз хронического аппендицита является очень ответственным и показания к плановой аппендэктомии должны устанавливаться после всестороннего клинического обследования больного и исключения всех остальных заболеваний, которые могут в известной степени симулировать картину хронического аппендицита.

При твердо установленном диагнозе хронического аппендицита следует рекомендовать больным оперативное лечение, особенно при рецидивирующей форме заболевания.

Другие заболевания червеобразного отростка

Инородные тела и паразитарные поражения червеобразного отростка самостоятельного значения не имеют и чаще всего клинически проявляют себя как провоцирующий фактор аппендицита.

Опухоли червеобразного отростка встречаются редко и составляют всего 0,25 % по отношению к аппендициту. Наиболее известен из опухолей аппендикса так называемый *карциноид* — опухоль, по своему строению напоминающая рак, но богатая энтерохромаффинными клетками и отличающаяся от рака более благоприятным течением, хотя и может давать метастазы. Благодаря способности к избыточному выделению серотонина нередко опухоль проявляет себя клинически так называемым карциноид-синдромом (синдром Бюрка): внезапное покраснение лица и верх-

ней половины туловища, ощущение приливов крови, затрудненное дыхание астмоидного типа, периодические поносы, пеллагроидные изменения кожи, некоторые изменения психики. При этом находят повышенное содержание серотонина в крови, а также повышение его экскреции с мочой в виде 5-оксииндолуксусной кислоты. Других объективных проявлений карциноид, как правило, не имеет.

Карциноид червеобразного отростка метастазирует очень редко в отличие от других его локализаций в пищеварительном тракте.

Истинный *рак червеобразного отростка* казуистически редок, в литературе описано не более 150 наблюдений подобной локализации рака. По гистологическому строению это чаще всего аденокарцинома, располагающаяся у основания червеобразного отростка. В начальных стадиях заболевания опухоль себя не проявляет и, как правило, бывает случайной находкой на операции или при последующем гистологическом исследовании.

Еще более редкими являются другие опухоли червеобразного отростка: истинные *полипы*, *аденомы*, *лейомиомы* и пр. Исключение составляет *лимфосаркома*, когда лимфоидная ткань червеобразного отростка вовлекается в процесс при его генерализации. Метастазы злокачественных опухолей в червеобразный отросток также встречаются редко, за исключением поверхностного поражения его при канцероматозе брюшины.

Лечение опухолей червеобразного отростка хирургическое. При доброкачественных опухолях и карциноиде, не выходящем за пределы отростка, достаточно простой аппендэктомии. При раке и других злокачественных опухолях в негенерализованной стадии показана правосторонняя гемиколэктомия.

Глава XVU

i

ОСТРАЯ НЕПРОХОДИМОСТЬ КИШЕЧНИКА

Непроходимость кишечника — различные патологические состояния с нарушением эвакуации кишечного содержимого.

Классификация. Кишечную непроходимость разделяют на динамическую и механическую. *Динамические* формы возникают вследствие спазма кишечной мускулатуры (спастическая непроходимость) или, наоборот, ее пареза (паретическая, или паралитическая, непроходимость). *Механическую* непроходимость кишечника в зависимости от нарушения кровоснабжения вовлеченной в патологический процесс части кишечника разделяют на странгуляционную (при наличии указанных нарушений) и обтурационную (при их отсутствии).

Обтурационная непроходимость может быть обусловлена закупоркой кишечной трубки изнутри (инородным телом, желчным камнем), патологическим процессом в стенке кишки (опухоль кишечника, рубцовый стеноз) или вне кишки (опухоли других органов, спайки, сдавливающие кишку снаружи, но не нарушающие ее кровоснабжения).

При *странгуляционной непроходимости* одновременно с кишкой сдавливается ее брыжейка с проходящими в ней сосудами, вследствие чего сразу нарушается питание кишечной стенки.

Различие между обтурационной и странгуляционной формами не абсолютно: в поздние сроки заболевания нарушения кровоснабжения

при обтурационной непроходимости могут возникать вторично вследствие резкого повышения внутрикишечного давления, вызывающего расстройство микроциркуляции в кишечной стенке.

Странгуляционная непроходимость кишечника протекает значительно тяжелее обтурационной.

В зависимости от причины заболевания выделяют: спаечную непроходимость, заворот, инвагинацию, узлообразование, обтурацию, кишечную непроходимость на почве пороков развития.

Заворот гонкой кишки, узлообразование, тонкокишечная инвагинация всегда сопровождаются нарушением *брыжеечного* кровообращения, а заворот слепой, сигмовидной кишок, внутренние грыжи, илеоцекальная инвагинация — в большинстве случаев. Обтурация (в узком смысле — закупорка просвета кишки) всегда протекает с характерной клинической картиной непроходимости. Спаечная непроходимость кишечника, заворот сигмовидной кишки примерно одинаково часто бывают обтурационными и странгуляционными. Единой общепризнанной классификации кишечной непроходимости нет. Слишком подробные классификации малопригодны для практического использования. Достаточно удобна в хирургической практике классификация, приведенная ниже.

<i>Классификация</i>	
<i>острой</i>	<i>кишечной непроходимости</i>
<i>Динамическая</i>	<i>непроходимость</i>
Паретическая	
Спастическая	
<i>Механическая</i>	<i>непроходимость</i>
По механизму развития	
Странгуляционная — кровоснабжение кишечника нарушено	
Обтурационная — кровоснабжение кишечника не нарушено	
По причине развития	
Спаечная — спайки шнуровидные, плоскостные	
Заворот — желудка, тонкой, слепой, поперечной ободочной, сигмовидной кишки	
Инвагинация — тонкокишечная, илеоцекальная, толстокишечная	
Узлообразование — тонкой кишки с тонкой тонкой кишки со слепой тонкой кишки с сигмовидной редкие виды	
Обтурация — высокая, низкая	
Пороки развития — внутренние грыжи атрезии кишечника прочие виды	

Ч а с г о т а заболевания. Острая непроходимость кишечника наблюдается во всех с/ранах мира, но чаще у народов, питающихся преимущественно растительной пищей. **И** нашей стране частота ее составляет 4-5

больных на 100 тыс. населения. По отношению к ургентным хирургическим больным частота непроходимости кишечника составляла 4—5%, но за последнее десятилетие она уменьшилась до 1—1,5%. В то же время по летальному исходу в абсолютных цифрах она до сих пор занимает среди ургентных хирургических заболеваний органов брюшной полости первое-второе место. У мужчин все формы непроходимости кишечника бывают в 2—4 раза чаще, чем у женщин, кроме спаечной непроходимости, которая у женщин встречается несколько чаще. Наиболее поражаемый возраст от 30 до 60 лет. Исключения составляют инвагинации кишечника, которыми болеют преимущественно дети, и завороты сигмовидной кишки, встречающиеся чаще в пожилом возрасте. Динамические формы непроходимости кишечника, как паралитическая (в виде тяжелых парезов при перитонитах или после операции на органах брюшной полости), так и спастическая (например, при почечной или печеночной коликах), встречаются нередко. Однако число таких больных с трудом поддается учету, так как трудно провести границу между парезом или спазмом кишечника и соответствующими формами динамической непроходимости, отличающимися от указанных состояний лишь большей стойкостью.

Среди механических форм наиболее часто встречаются спаечная непроходимость кишечника, составляющая более 50% от числа всех наблюдений. Далее в убывающем порядке следуют: обтурации, завороты, инвагинации, узлообразования, непроходимость кишечника, вызванная пороками развития.

Этиология и патогенез. Динамическая непроходимость кишечника может развиваться вследствие различных рефлекторных воздействий на моторную функцию кишечника со стороны органов, расположенных в брюшной полости или вне ее, при патологических процессах в центральной нервной системе, при нарушениях водно-электролитного баланса, кислотно-основного состояния и др. (таблицу см. на с. 269).

Предрасполагают к спаечной непроходимости кишечника сращения и спайки после ранее перенесенных операций и воспалительных заболеваний органов брюшной полости. Непосредственной причиной сдавления или ущемления кишки могут быть внезапное напряжение брюшного пресса во время физической работы, усиленная перистальтика кишечника, нарушение пищевого режима. Чаще, однако, непосредственная причина спаечной непроходимости кишечника остается неустановленной. Предрасполагает к завороту желудка слабость его связочного аппарата. Заворотам кишечника способствует большая длина и узость корня брыжейки. При завороте сигмовидной кишки обычно обнаруживается рубцовое сморщивание ее брыжейки, в результате *чего* приводящий и отводящий участки кишки сближаются друг с другом. Размеры сигмовидной кишки при этом обычно увели-

Причины динамической непроходимости кишечника

Локальные патологические процессы		Общие
в брюшной полости	вне брюшной полости	
Парезы и парегическая непроходимость		
Гнойный перитонит	<i>В забрюшинном пространстве:</i>	Авитаминозы (дефицит тиамина, пантотеновой кислоты)
Желчный перитонит	Флегмоны	Нарушения водно-электролитного баланса (гипокалиемия)
Тромбозы и эмболии сосудов брыжейки	Гематомы	Нарушения кислотно-основного состояния (ацидоз)
Гемоперитонеум	Почечная колика	Гипопротеинемия
Панкреатит	Повреждения позвоночника	Уремия
Заворот сальника	<i>В грудной клетке:</i>	Стресс
Заворот придатков матки	Пневмония	
Печеночная колика	Инфаркт миокарда	
Портальная гипертензия	Сердечно-сосудистая недостаточность	
Терминальный илеит		
Послеоперационные парезы кишечника	<i>В полости черепа:</i>	
	Травмы черепа	
	Воспалительные процессы	
	Опухоли мозга	
Спастическая непроходимость		
Печеночная колика	Почечная колика	Свинцовое отравление
Аскаридоз		Порфирия

чиваются, что создает условия для заворота. Непосредственной причиной заворота могут быть нарушения моторной функции кишечника.

Причиной инвагинации может быть выступающая в просвет кишечника опухоль, которая перистальтической волной продвигается в абдоральном направлении, увлекая за собой кишечную стенку внутрь просвета нижележащих петель.

Весьма сложны и мало изучены этиология и патогенез узлообразования кишечника.

Причиной обтурации чаще всего бывают опухоли кишечника, так называемые каловые завалы, реже — клубок аскарид, желчные камни, рубцовые стриктуры, инородные тела, туберкулез кишечника, воспалительные опухоли.

Патологическая анатомия. При обтурационной непроходимости кишечника, как правило, обнаруживается отек, особенно слизистой оболочки и подслизистого слоя. При перерастяжении просвета кишки в поздние сроки в кишечной стенке могут возникать некробиотические изменения, мелкие кровоизлияния, тромбоз мелких сосудов. При странгуляционной непроходимости кишечника уже в ранние сроки развиваются некробиотические изменения, а затем тотальный некроз вовлеченного в патологический процесс участка. Скорость развития некробиотических процессов зависит от степени и характера нарушений кровообращения. При полном нарушении оттока крови по венам, но частичном сохранении притока по артериям некроз развивается особенно быстро и сопровождается резким отеком и обширными кровоизлияниями в кишечной стенке. Почти так

же быстро развивается некроз при полном нарушении артериального и венозного кровообращения. Уже через 4—6 ч при этом некробиотические изменения становятся необратимыми. В тех случаях, когда кровообращение в кишечной стенке нарушено не полностью, что практически наблюдается чаще всего, срок наступления некроза может значительно варьировать. Гнойный перитонит у больных острой кишечной непроходимостью обычно не успевает развиваться до операции, но может резко осложнить течение послеоперационного периода. Изменения в других органах у умерших от острой кишечной непроходимости неспецифичны. Обычно в центральной нервной системе, мышце сердца и паренхиматозных органах находят дистрофические изменения, особенно выраженные в печени и почках.

Патофизиология. Патофизиологические изменения в значительной степени зависят от формы кишечной непроходимости и срока болезни. Обтурационные формы по течению отличаются от странгуляционных. При первых основных патофизиологических изменениях в организме зависят от потери жидкости, электролитов и нарушения процессов всасывания. Скапливающиеся в просвете кишечника выше места препятствия пищеварительные соки и проглатываемый воздух растягивают кишечную стенку. Увеличение внутрикишечного давления приводит к нарушению оттока крови и трансудации жидкости в просвет кишки. Возникает порочный круг: чем больше растягивается расположенный выше места препятствия участок кишки, тем сильнее нарушается всасывание и увеличивается трансудация, последнее приводит к еще

большому перерастяжению и т. д. Постепенно весь расположенный выше места препятствия отдел желудочно-кишечного тракта оказывается переполненным пищеварительными соками, трансудатом и газами. Рвота, являясь компенсаторным процессом, не в состоянии, однако, предотвратить прогрессирующее перерастяжения кишечника.

Первостепенное значение для скорости и степени дегидратации имеет уровень препятствия: чем выше последний, тем быстрее она развивается. Это объясняется тем, что основное количество пищеварительных соков попадает в верхний отдел кишечника, поэтому чем меньше поверхность всасывания, тем быстрее развиваются описанные процессы. Высокая непроходимость гонкой кишки (вблизи двенадцатиперстно-тощекишечного изгиба) приводит к смерти уже через 1—2 сут.

Дегидратации при обтурационной форме непроходимости кишечника обычно свойственно некоторое преобладание потери электролитов по сравнению с водой (особенно в ранние сроки, когда преимущественно с рвотой теряются пищеварительные соки). Это приводит к потере жидкости из внеклеточного водного пространства, сопровождается сгущением и уменьшением ОЦК (внеклеточная, или гипотоническая, дегидратация). Наиболее характерные клинические ее проявления — сильная тошнота и рвота. В более поздние сроки, когда потеря жидкости обуславливается преимущественно трансудацией, потери жидкости и электролитов происходят параллельно примерно в равной степени.

Большое значение в поздние сроки приобретают потери воды с дыханием, испарением, потом. В результате к внеклеточной присоединяется клеточная дегидратация, клиническими признаками которой являются жажда, сухость кожи и слизистых оболочек. Развивается общая, или изотоническая, дегидратация.

Изменения кислотно-основного состояния зависят от уровня препятствия: при высоких обтурациях обычно развивается алкалоз, при низких — ацидоз.

Кроме воды и солей, обтурационная непроходимость кишечника приводит к потере белков, содержащихся в пищеварительных соках и трансудате.

В поздние сроки обтурационной непроходимости кишечника резкое увеличение внутрикишечного давления приводит к еще большему сдавлению капилляров и вен кишечной стенки. Нарушение интерстициального кровообращения имеет следствием развитие дистрофических процессов, а иногда и очаговых некробиотических изменений. Таким образом, в поздние сроки обтурационная непроходимость кишечника может приобретать черты странгуляционной.

Патофизиологические изменения, развивающиеся при странгуляционных видах кишечной непроходимости, более многообразны, чем при обтурационных формах. Все те факторы, которые имеют значение при обтурационной

непроходимости (потери жидкости, электролитов и белков), имеют место и при странгуляционной форме. Однако они действуют значительно быстрее, поскольку к процессам, происходящим в петле кишки, расположенной выше места препятствия, присоединяются потери жидкости, электролитов и белков в просвет странгулированной петли и в брюшную полость. Количество жидкости, пропотевающей в брюшную полость и странгулированную петлю кишки, иногда доходит до 2—3 л, причем эта жидкость содержит значительно больше белка, чем жидкость, теряемая при обтурационной непроходимости. Теряется белок преимущественно из плазмы, что быстро приводит к расстройству гемодинамики. Вследствие резкого усиления процессов катаболизма при странгуляционной непроходимости имеют значение и потери клеточного белка, особенно в послеоперационном периоде. Важную роль играют процессы в странгулированной петле кишки. Нарушение ее кровоснабжения приводит к некробиозу или тотальному некрозу кишки уже в первые сутки заболевания, в результате чего она становится проницаемой для находящихся в ее просвете токсических продуктов белкового распада, микробных токсинов и микроорганизмов, в первую очередь *E. coli* и различных видов клостридий. Микробные тела и токсины проникают в брюшную полость, всасываясь брюшиной, попадают в кровь, вызывая тяжелую интоксикацию или эндотоксический шок, а в дальнейшем перитонит в послеоперационном периоде.

Таким образом, в отличие от обтурационной странгуляционной непроходимости сопровождается интоксикацией, степень которой зависит от выраженности некробиотических процессов в кишечнике. Другое отличие странгуляционной непроходимости от обтурационной — секвестрация эритроцитов, что наряду с потерей жидкости и белков плазмы приводит к уменьшению ОЦК. Вследствие того что при странгуляции в первую очередь сдавливаются вены брыжейки, происходит депонирование крови в кишечной стенке, а затем выход эритроцитов в просвет кишечника и брюшную полость. Жидкость, скапливающаяся в брюшной полости при странгуляционной непроходимости, как правило, имеет розово-красный, иногда даже коричневый цвет и содержит гемоглобин. Определенное значение в патогенезе расстройств при кишечной непроходимости имеет нарушение деятельности центральной нервной системы вследствие болевых рефлексов, а возможно и интоксикации. Это в свою очередь приводит к нарушениям функции сердца, печени, почек, надпочечников.

Диагностика. Каждая форма кишечной непроходимости имеет свои специфические клинические признаки. Прекращение продвижения пищи по кишечной трубке при всех формах вызывает симптомы, встречающиеся при каждой ее форме.

Заболевание, как правило, начинается внезапно со *схваткообразной боли* в животе различной и н с пси внос гн. Схваткообразный ха-

рактер боли больше выражен при обтурационной форме и в начале заболевания, когда нет стойкого перерастяжения приводящей петли кишки. При странгуляционной непроходимости боль, обусловленная ишемией ущемленной петли кишки, быстро становится интенсивной и более постоянной. Однако и при этой форме нередко наблюдаются на фоне исчезающей боли периоды ее усиления, обусловленные перистальтикой приводящей петли кишки. Схваткообразная боль всегда заставляет думать о непроходимости кишечника.

Вторым важным признаком, общим для всех форм кишечной непроходимости, являются *тошнота и рвота*. Чем выше уровень препятствия, тем чаще и интенсивнее рвота. В поздней стадии заболевания забрасывание в желудок кишечного содержимого придает рвотным массам каловый запах. При странгуляционной форме частота рвоты (рефлекторно) меньше зависит от уровня препятствия.

Третий характерный признак — *задержка отхождения стула и газов*. Однако в первые часы заболевания задержки может не быть: при локализации препятствия в верхних отделах кишечника отхождение содержимого ниже расположенных петель может ввести врача в заблуждение.

При объективном исследовании обращают внимание на общее состояние больного, которое вначале остается удовлетворительным при обтурационной непроходимости, но может значительно ухудшаться уже в первые часы заболевания при странгуляционной. Температура тела, вначале нормальная, повышается при некрозе кишки и перитоните. Учащение пульса и падение АД прямо зависят от выраженности дегидратации и степени уменьшения ОЦК. Язык, вначале влажный, затем становится сухим. Живот в ранней стадии болезни может быть нормальной конфигурации или несколько вздутым. Нарастание вздутия живота зависит от формы кишечной непроходимости. Особенно быстро развивается вздутие при завороте кишечника. Вздутие может быть неравномерным, если странгулированная петля кишки выпячивает брюшную стенку в каком-то месте. Такая асимметрия живота всегда заставляет думать об острой кишечной непроходимости. Весьма ценны при большинстве форм и другие местные признаки: симптом Валя (колбасовидная, пальпируемая через *брюшную* стенку раздутая петля кишки, при перкуссии которой обнаруживается высокий тимпанический звук), симптом Склярлова (шум жидкости в растянутой петле кишки, обнаруживаемый при легком сотрясении брюшной стенки), симптом Грекова (баллонообразное вздутие пустой ампулы прямой кишки при ректальном исследовании). Симптом Блюмберга—Щеткина обычно отрицательный при обтурационной непроходимости и положительный при странгуляционной. Интенсивность его нарастает с развитием перитонита.

Лабораторные исследования имеют большее значение для оценки нарушений гомеоста-

за, чем для диагностики. Дегидратация нередко сопровождается увеличением числа эритроцитов и лейкоцитов, количества гемоглобина, показателя гематокрита. Выраженность биохимических изменений в плазме крови (уменьшение содержания натрия, калия, хлоридов, диспротеинемия) зависит от степени потерь жидкости, электролитов и белков. В поздней стадии заболевания увеличивается содержание остаточного азота и мочевины в плазме крови.

Большое диагностическое значение имеет рентгенологическое исследование. При обзорной рентгенографии или рентгенографии брюшной полости видны раздутые петли кишечника, содержащие газ и жидкость и имеющие вид опрокинутых чаш (чаши Клойбера). Усиленная пневматизация кишечных петель без уровней жидкости не имеет большого диагностического значения, так как встречается и при других заболеваниях желудочно-кишечного тракта. Рентгенологическое исследование кишечника с введением контрастной массы перорально применяется редко, так как требует значительной затраты времени, однако в неясных случаях и при уверенности в отсутствии странгуляции его можно использовать. Ирригоскопия целесообразна в диагностике толстокишечной непроходимости. Определенную помощь может оказать рентгенологическое исследование брюшной полости в положении лежа не в переднезаднем направлении рентгеновских лучей, а в боковом (латероскопия).

В последние годы делаются попытки использовать для диагностики кишечной непроходимости, особенно толстокишечной, аппараты с волоконной оптикой.

Диагностика отдельных форм непроходимости кишечника имеет свои особенности. *Спаечная непроходимость* может быть странгуляционной и обтурационной. По-видимому, у больных, длительно страдающих спаечной болезнью, непроходимость кишечника может нередко быть динамической. Перенесенные в прошлом оперативные вмешательства и воспалительные процессы в органах брюшной полости всегда должны настораживать врача в отношении возможности спаечной непроходимости кишечника. Клиническая картина ее может быть разнообразной в зависимости от степени нарушения кровоснабжения кишечника, локализации и формы спаек. Симптом Валя при этой форме обычно положительный.

Заворот тонкой кишки, как правило, сопровождается выраженными нарушениями гомеостаза. Тяжесть состояния больного зависит от уровня локализации препятствия и длины перекрученного участка: чем она больше, тем больше объем выключенной из циркуляции крови и тем выраженнее нарушения гемодинамики. Чаще всего состояние больного тяжелое. Если в патологический процесс вовлечена значительная часть петель тонкой кишки, живот бывает вздут во всех отделах равномерно. Симптомы Блюмберга —

Щеткина, Валя, Складорова положительные, в брюшной полости перкуторно нередко определяется жидкость.

При *завороте слепой кишки* в брюшной полости обнаруживается похожее на мяч, округлой формы образование, резко болезненное при пальпации. Поскольку заворот слепой кишки бывает, как правило, при наличии ее длинной брыжейки, перекрученная кишка может локализоваться в различных отделах брюшной полости, а не только справа, вблизи ее расположения. Нередко завернувшаяся слепая кишка располагается над лобком и ее можно принять за переполненный мочевой пузырь. Описаны случаи расположения ее в левом подреберье, в левой мезогастральной области.

Диагностика очень редкого *заворота поперечной ободочной кишки* трудна. При пальпации вздутного живота можно обнаружить резко растянутую петлю кишки.

Заворот сигмовидной кишки составляет около 50% от числа всех заворотов. Вершина завернувшейся петли обычно «упирается» в боковые отделы брюшной стенки справа, выпячивая их, что создает асимметрию брюшной стенки («косой живот»). При завороте сигмовидной кишки на 180° брыжеечное кровообращение нарушается чаще незначительно, и этот вид заворота больше напоминает обтурационную, чем странгуляционную, непроходимость. При завороте на 360° и более нарушение кровоснабжения кишечной стенки быстро приводит к ее некрозу, что резко сказывается на общем состоянии больного. Раздутая петля сигмовидной кишки, диаметр которой может достигать 15—20 см, пальпируется через брюшную стенку в виде эластического образования продолговатой формы, над которым при перкуссии определяется высокий тимпанический звук.

Самая тяжелая форма непроходимости кишечника — *узлообразование* — встречается относительно редко (3-4% от числа всех больных кишечной непроходимостью). Характерно начало заболевания в ночной период, обычно во время сна. Перистальтика кишечника способствует «вползанию» в образовавшийся узел все новых участков кишки, в результате чего ущемляется значительная часть ее петель. Кровоснабжение кишки при узлообразовании всегда нарушено. Указанные обстоятельства обуславливают тяжелую картину заболевания с быстро нарастающим шоком в связи с секвестрацией значительной массы плазмы и эритроцитов в стенке, просвете вовлеченных в патологический процесс петель кишечника и транссудате брюшной полости. Брюшная стенка у больных с узлообразованием обычно напряжена, обнаруживаются положительные симптомы Валя, Складорова, Блумберга — Щеткина, свободная жидкость в брюшной полости. Однако при быстром развитии шока напряжение брюшной стенки и положительный симптом Блумберга — Щеткина могут отсутствовать, что служит причиной диагностических ошибок. Всіро прогрессирующие нару-

шения гемодинамики, наличие свободной жидкости в брюшной полости у таких больных иногда бывают причиной ошибочного диагноза внутреннего кровотечения.

Для *инвагинации* характерны схваткообразная боль в животе, примесь крови к каловым массам, наличие в брюшной полости опухолевидного образования, умеренно болезненного при пальпации, колбасовидной формы. Проподимость кишечника при инвагинации нарушается не полностью и стул не задержан, а обычно учащен, при этом тем больше, чем ниже расположен инвагинат. Количество крови в каловых массах и цвет ее также зависят от локализации инвагината. При тонкокишечном инвагинате кал черного цвета, при илеоцекальном — темно-бурого. При инвагинации сигмовидной кишки стул очень частый, необильный, со значительной примесью свежей крови, что нередко бывает причиной ошибочного диагноза дизентерии. Наиболее четко колбасовидная «опухоль» пальпируется при илеоцекальной и толстокишечной инвагинации, однако если инвагинат дошел до прямой кишки, его можно при пальпации не обнаружить. В этих случаях помогает пальцевое исследование прямой кишки. В редких случаях головка инвагината выходит из прямой кишки наружу. При тонкокишечной инвагинации размеры колбасовидной «опухли», естественно, меньше и пальпировать ее удается значительно реже.

Диагностические признаки *обтурационной* кишечной непроходимости зависят от причины обтурации. Высокая обтурационная непроходимость сопровождается очень частой рвотой и довольно быстро нарастающей дегидратацией. Особенно тяжело протекает острая обтурация двенадцатиперстной кишки брыжейкой тонкой кишки — так называемая артериомезентериальная непроходимость, сопровождающаяся острым расширением желудка. Локализация препятствия в нижних отделах кишечника сопровождается меньшими нарушениями гомеостаза и более медленным нарастанием клинических признаков.

Дифференциальная диагностика у поступающих с острой кишечной непроходимостью имеет два аспекта: действительно ли это острая кишечная непроходимость или какое-либо другое заболевание, относящееся к группе острого живота; если диагноз острой кишечной непроходимости очевиден, следует выяснить, какая это непроходимость — динамическая или механическая.

Чаше острую кишечную непроходимость приходится дифференцировать от острых заболеваний брюшной полости: острого аппендицита, перфоративной язвы желудка и двенадцатиперстной кишки, панкреатита, перитонита. Иногда кишечную непроходимость могут имитировать заболевания почек (почечная колика), легких (плевропневмония, плеврит), сердца (инфаркт миокарда, стенокардия).

Часто причиной диагностических ошибок, особенно в поздней стадии заболевания, яв-

ляется перитонит, к*огоры. как правило, возникает! вторично, поэтому при дифференциальной диагностике очень важно учитывать анамнез. При перитоните боль бывает постоянной, более выражено напряжение мышц брюшной стенки, симптом Блюмберга—Щеткина резко положительны.

Дифференциальная диагностика острой кишечной непроходимости и острого аппендицита незатруднительна. При аппендиците боль локализуется вначале в большинстве случаев в подложечной или в правой подвздошной области. Напряжение мышц и положительный симптом Блюмберга—Щеткина в правой подвздошной области, как и другие признаки острого аппендицита, позволяют поставить правильный диагноз. Прободная язва желудка и двенадцатиперстной кишки отличается от острой кишечной непроходимости наличием в анамнезе язвенной болезни и «кинжальной» боли в эпигастриальной области или правом подреберье, весьма резким напряжением мышц брюшной стенки («доскообразный» живот). Важным подспорьем является рентгенологическое исследование (чаши Клойбера при кишечной непроходимости и серповидная полоса воздуха между печенью и диафрагмой при прободной язве желудка и двенадцатиперстной кишки).

Иногда дифференциально-диагностические трудности возникают при приступе почечнокаменной болезни, поскольку при этом нередко наблюдаются задержка стула, газов, рвота, болезненность и рефлекторное напряжение мышц брюшной стенки. Положительный симптом Пастернацкого, обнаружение свежих эритроцитов в моче позволяют поставить правильный диагноз. Эффективность новокаиновой блокады семенного канатика у мужчин или круглой связки матки у женщин свидетельствует в пользу диагноза почечнокаменной болезни.

Острый панкреатит может напоминать картину острой кишечной непроходимости, так как при нем часто наблюдаются рвота, тошнота, задержка стула и газов. Важным дифференциально-диагностическим признаком является при остром панкреатите опоясывающая боль в верхней части живота и высокая активность амилазы в крови и моче.

Внематочную беременность приходится иногда дифференцировать от злоообразования кишечника. Сходство этих заболеваний усиливается тем, что в обоих случаях причиной коллаптоидного состояния является уменьшение ОЦК. При пункции заднего свода в обоих случаях можно получить геморрагическую жидкость. Однако при злоообразовании боль значительно интенсивнее и вначале схваткообразная, а получаемая при пункции жидкость имеет неприятный запах. Для внематочной беременности характерны нарушения менструального цикла, нередко кровянистые выделения из влагалища.

Диагноз острого холецистита обычно не представляет затруднений, хотя резко увеличенный желчный пузырь можно принять за ин-

вагинат. Характерная картина печеночной колики с типичной иррадиацией, повышенная температура тела, изменения крови, характерные для воспалительного процесса при холецистите, способствуют правильной диагностике.

Далее хирург должен установить: имеется ли в данном случае динамическая или механическая непроходимость кишечника. Нередко диагноз последней уже при первом осмотре не вызывает сомнений (например, когда явно пальпируется инвагинат или странгулированная петля кишки), в противном случае диагноз уточняется в процессе лечебных мероприятий, к которым приступают сразу после осмотра.

Лечение. Лечебные мероприятия различны в зависимости от срока госпитализации, формы заболевания, состояния больного. В любом случае хирург должен быть готов к оперативному вмешательству. При ранней госпитализации и отсутствии явных признаков механической непроходимости ставят сифонные клизмы, производят декомпрессию верхних отделов желудочно-кишечного тракта — откачивают желудочное содержимое, при наличии соответствующих зондов — интубируют кишечник. Особенно эффективны для этой цели так называемые управляемые зонды Смита, Эдлиха или Леонарда. Для проведения через привратник неуправляемых зондов можно использовать фиброгастродуоденоскоп. Проводят двустороннюю поясничную новокаиновую блокаду по А. В. Вишневскому, начинают инфузионную терапию. Гемодинамические нарушения у больных этой группы обычно не выражены и для компенсации потери жидкости и электролитов достаточно ввести 1,5—2 л солевых растворов, а при частой рвоте, кроме того, 300—500 мл плазмы или ее заменителей. Ликвидировать непроходимость кишечника консервативными мероприятиями удается у 40—50% больных с динамической непроходимостью, спаечной болезнью, у которых клиническая картина вызвана не механическим препятствием, а главным образом нарушением моторной функции кишечника, больных с копростазом, обтурацией кишечника грубой, неудобоваримой пищей и др.

Отсутствие улучшения от указанных мероприятий в течение 3—4 ч свидетельствует в пользу механической кишечной непроходимости и необходимости оперативного вмешательства.

Иной должна быть тактика в отношении больных, доставляемых в ранние сроки, но находящихся в тяжелом состоянии с явной странгуляционной непроходимостью кишечника. Признаки ее: быстрое ухудшение гемодинамики, наличие свободной жидкости в брюшной полости, нарастающий лейкоцитоз, увеличение протеолитической активности крови. Основной причиной тяжести состояния больных является резкое уменьшение ОЦК, интоксикация и бактериальная инвазия в брюшную полость. У этих больных уже при ос-

мотре часто можно обнаружить признаки нарушения микроциркуляции: мраморную окраску кожи конечностей, цианоз.

Предоперационная подготовка этих больных должна быть интенсивной и занимать минимальное время.

Подготовку к операции начинают с введения коллоидных плазмозамещающих жидкостей (полиглюкин), плазмы или раствора альбумина струйно, желательнее сразу в две вены. При микроциркуляторных нарушениях примерно половину вводимого полиглюкина заменяют гемодезом или реополиглюкином. Если больной с узлообразованием или обширным заворотом тонкой кишки поступает в сроки 8—10 ч от начала заболевания или позже с угрозой бактериального шока, к вводимым жидкостям добавляют 200—300 мг преднизолона, доводя общую дозу его до 800—1000 мг/сут. Одновременно вводят сердечные гликозиды, АТФ, кокарбоксилазу, аскорбиновую кислоту. Жидкости целесообразно вводить под контролем центрального венозного давления (ЦВД), для чего сразу же после поступления следует ввести катетер в подключичную вену. Все эти мероприятия не должны занимать более 30—40 мин, их можно провести в операционной, куда больного доставляют сразу из приемного отделения.

У больных, поступающих в тяжелом состоянии, но в поздние сроки (3—4-е сутки и позже), предоперационная подготовка должна быть значительно более длительной, поскольку нарушения гомеостаза у них зависят не только от тяжести процесса, но в большей степени от его длительности. Время на предоперационную подготовку таких больных может достигать до 3—4 ч. При этом пользуются простым правилом: каждый день заболевания требует не менее 1 ч предоперационной подготовки. Это правило ориентировочное, время подготовки корректируют в зависимости от клинической картины, показателей гемодинамики, электролитного состава плазмы крови и др. При угрозе некроза кишки время предоперационной подготовки резко сокращают.

У больных, доставляемых в поздние сроки, когда весь расположенный выше места препятствия отдел желудочно-кишечного тракта значительно перерастян жидкостью и газами, в предоперационной подготовке большое значение имеет декомпрессия кишечника: вначале откачивают желудочное содержимое, затем через нос вставляют зонд для кишечной интубации, постепенно продвигая его в дистальном направлении и одновременно отсасывая содержимое кишечника.

Основной причиной тяжести состояния таких больных является дегидратация и потеря электролитов — натрия, хлора и особенно калия. Дефицит жидкости в организме на 3—4-е сутки заболевания может достигать до 6—8 л и более, поэтому основным лечебным мероприятием является введение больших количеств изотонических (раствор Рингера) или слабо гипертонических (I - 1,5%) солевых рас-

воров и 5 % раствора глюкозы. После восстановления диуреза к вводимым жидкостям добавляют 150—200 мл 1 % раствора хлорида калия. При низком АД к солевым растворам добавляют раствор полиглюкина, плазму или альбумин. Альбумин следует вводить в конце предоперационной подготовки, поскольку он легко диффундирует в просвет обтурированной петли кишки и, увеличивая там осмотическое давление, способствует транссудации жидкости в ее просвет. Вводят тиамин или лучше кокарбоксилазу, АТФ в больших дозах (до 2 г), сердечные гликозиды. После введения 1,5—2 л солевых растворов к ним добавляют 300—500 мл гемодеза или реополиглюкина. Если функция почек не восстанавливается, целесообразно ввести такое же количество маинитола.

Описанной схемой трудно охватить все многообразие форм и нарушений гомеостаза больных острой непроходимостью кишечника, поэтому предоперационная подготовка должна быть индивидуализирована.

Некоторые критерии оценки предоперационной подготовки. Для суждения о выраженности дегидратации следует выяснить время, в течение которого больной не принимал пищи и воды, ориентировочно оценить количество рвотных масс выделенной мочи за последние сутки. «Незаметные» потери рассчитывают, исходя из того, что они составляют для человека со средней массой тела 1—1⁵ л/сут.

При объективном исследовании необходимо обращать внимание в первую очередь на простые клинические признаки: сухость кожи и слизистых оболочек, нарушение тургора тканей. Важную информацию дает определение гематокрита и, если возможно, ОЦК. О потерях электролитов судят по содержанию натрия, калия и хлоридов в плазме крови, однако начинать введение солевых растворов следует сразу же после поступления больного, не дожидаясь результатов анализов, которые имеют большее значение для дальнейшей коррекции инфузионной терапии, об эффективности которой судят также по количеству выделяемой мочи с помощью введенного в мочевиный пузырь постоянного катетера. Оно должно составлять при полной компенсации потерь 40—50 мл/ч. Другим признаком достаточности введения жидкости служит снижение относительной плотности мочи ниже 1020 и нормализация показателя гематокрита. При странгуляционной кишечной непроходимости операцию предпринимать на фоне инфузионной терапии, но не дожидаясь полной компенсации нарушений гомеостаза. Промедление с операцией при угрожающем некрозе кишечника является ошибкой.

Приблизительную оценку количества потерянной плазмы может дать измерение количества жидкости, эвакуированной из брюшной полости и странгулированной петли кишки. При светлой и светло-розовой окраске жидкости объем потерянной плазмы соскшляет примерно Vi объема эвакуированной жидкости.

при темно-красной или коричневой окраске — от 1, до 2 л объема. Если потери плазмы невелики, их можно компенсировать введением плазмозаменителей. При очень больших потерях плазмы (при странгуляциях значительной части тонкой кишки) плазмозамещающие жидкости и плазму вводят примерно в равных объемах, причем предпочтение отдают низкомолекулярным плазмозаменителям (гемодез, реополиглюкин), особенно при выраженных нарушениях микроциркуляции. Компенсация потерь клеточного белка не является столь срочной задачей, и ее осуществляют в послеоперационном периоде.

Приблизительный объем выключенных из циркулирующей крови эритроцитов можно определить, измеряя количество геморрагической жидкости, находящейся в брюшной полости и просвете странгулированной петли кишки, и содержание в ней гемоглобина. Резецированная петля кишки также содержит кровь, количество которой составляет в среднем 40—60% от ее массы. Если проведенные таким образом расчеты показывают, что из циркуляции выключено не более 20% общей массы эритроцитов (что соответствует потере 1 л крови для человека со средней массой тела), в переливании крови нет необходимости и можно ограничиться введением плазмы и ее заменителей. При более массивной потере эритроцитов (что бывает редко) переливают свежесцитратную или консервированную кровь, срок хранения которой не должен превышать 3—4 сут. Количество переливаемой крови должно быть в 1,5—2 раза меньше объема потерянной крови, а количество плазмы и плазмозаменителей — соответственно больше объема потери плазмы с тем, чтобы создать умеренную гемодилюцию. Это способствует улучшению микроциркуляции. В дальнейшем — в послеоперационном периоде — проведенные расчеты корректируются, исходя из показателя гематокрита и содержания гемоглобина в крови.

Во время предоперационной подготовки проводят оксигенотерапию, вводят сердечные и обезболивающие средства (промедол, фенганил).

Обезболивание. Эндотрахеальный наркоз с миорелаксантами деполаризующего типа действия в режиме умеренной гипервентиляции (обращать внимание на возможность регургитации во время вводного наркоза и интубации!). Описанную выше, инфузионную терапию непрерывно продолжают во время операции.

Оперативное лечение. Доступ, как правило, — широкая срединная лапаротомия.

Ревизию брюшной полости начинают с ориентировки с целью определения места препятствия, состояния ущемленных петель кишечника, приблизительной оценки жидкости, скопившейся в брюшной полости. В брыжейку вводят 200—300 мл 0,25% раствора новокаина. Кишечные петли следует вывести из брюшной полости, принимая одновременно меры по предотвращению их охлаждения и высыхания.

Это облегчает основной момент операции — нахождение и устранение препятствия. Расположенные выше места препятствия петли вздуты, а ниже — спавшиеся.

При узлообразовании, завороте тонкой кишки резко растянутые и перекрученные петли кишки мешают ориентации. В этих случаях осмотр кишечника следует начинать с выведения слепой и подвздошной кишки. Если слепая и прилежащий к ней участок подвздошной кишки окажутся спавшимися, то очевидно, что препятствие находится где-то выше. Продвигаясь по спавшейся кишке в оральном направлении, доходят до места непроходимости и устанавливают ее причину. Если же слепая кишка раздута, то причину непроходимости надо искать в толстой кишке. После ликвидации препятствия оценивают состояние жизнеспособности пораженной петли кишки, если же она была явно нежизнеспособной, резекцию ее целесообразнее произвести еще до устранения препятствия (например, пересечения шнуровидной спайки, расправления заворота и т. д.). При этом в первую очередь необходимо перевязать или хотя бы сразу пережать сосуды брыжейки. Это следует сделать для того, чтобы избежать поступления токсических веществ, находящихся в крови, оттекающей от странгулированной петли кишки. Критерии жизнеспособности: восстановление нормального цвета ее стенки, пульсация питающих ее сосудов, появление перистальтики. Для более быстрого выявления последней в брыжейку сомнительного участка кишки можно ввести 0,2—0,3 мл 0,01% раствора ацетилхолина. Более точными методами являются люминесцентное исследование, трансиллюминационная вазография, локальная термометрия кишечника. При отсутствии указанных методик и неуверенности в состоянии жизнеспособности кишечной стенки в силе остается старое правило: кишку следует оценить как нежизнеспособную и резецировать, отступая на 20—30 см в проксимальном направлении и на 10—15 см в дистальном. При обширных некрозах кишечника во время операции начинают введение трасилола, продолжая его в течение 1—2 сут послеоперационного периода.

В тех случаях, когда вовлеченный в патологический процесс отдел кишечника после ликвидации препятствия хотя и оказывается жизнеспособным, но перистальтика его вялая, стенка остается отечной и в ней обнаруживаются мелкие кровоизлияния, прибегают к одному из описанных ниже вариантов наружного дренирования кишечника. Для профилактики иногда возникающих у таких больных тромбозов мелких вен кишечной стенки начинают гепаринотерапию (20000—30000 ЕД/сут).

Эвакуация содержимого из резко переполненных жидкостью и газами кишечных петель является важным этапом операции. Если производят резекцию кишки, то после пересечения дистального конца и брыжейки последней ее выводят далеко за пределы

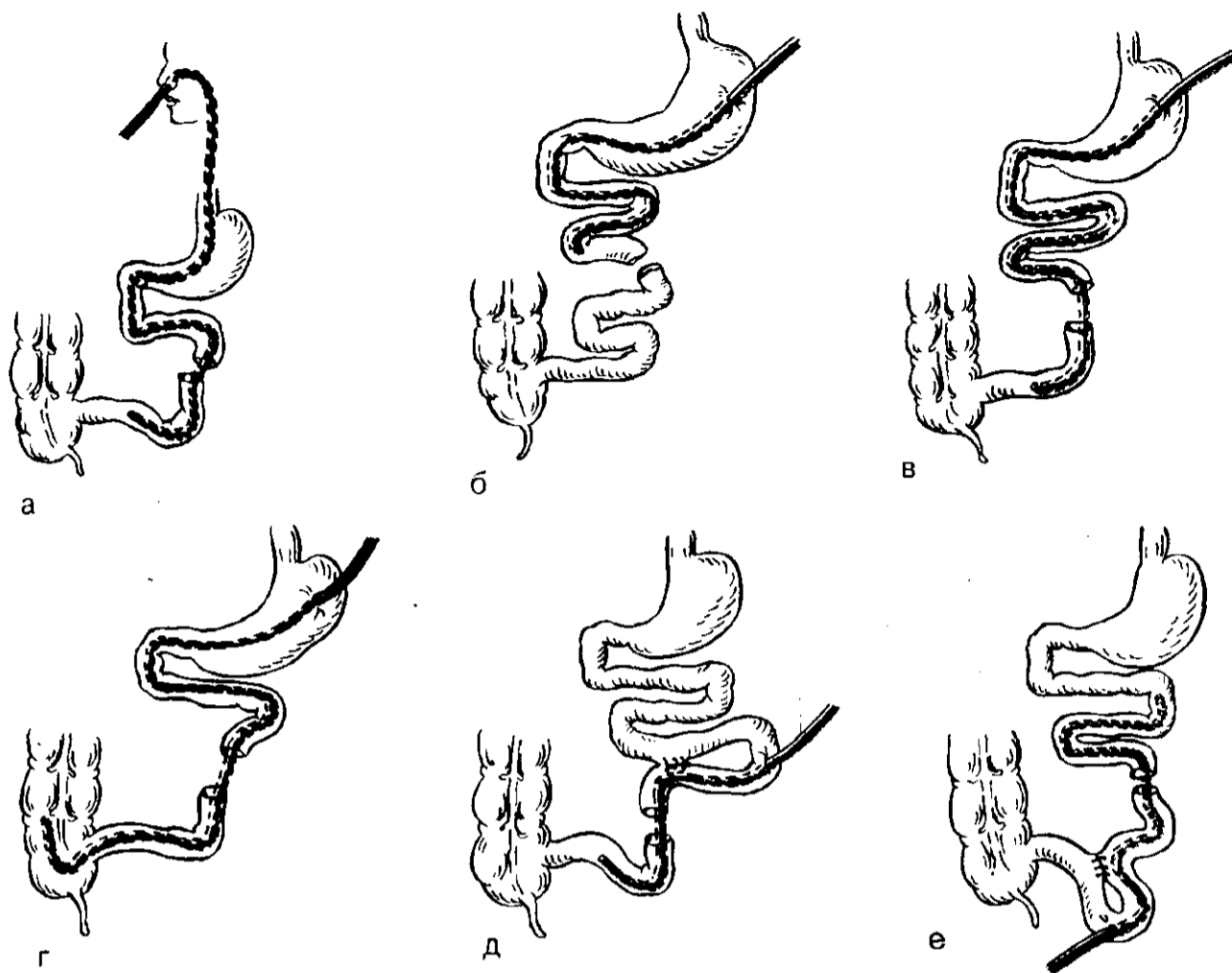


Рис. 87. Различные виды наружного дренирования кишечника через желудок и выключенную петлю тонкой кишки,
а — зонд Миллера—Эбботта, проведенный через нос в желудок и тонкую кишку;
б — кишечная интубация через гастростому с проведением зонда в верхний отдел тощей кишки; в, г — кишечная интубация через гастростому с проведением зонда через всю тонкую кишку при спаечной непроходимости кишечника; д, е — наружное дренирование через выключенную с помощью межкишечного анастомоза петлю тонкой кишки и проведение зонда в дистальном (д) и проксимальном (е) направлениях.

операционного поля, вставляют в конец пересеченной петли толстую резиновую трубку, второй ее конец опускают в таз или лучше в большую бутылку и эвакуируют содержимое как странгулированной, так и приводящей петли. Если приводящая петля вздута незначительно, то эвакуацию проводить не следует, а содержимое странгулированной петли кишки удаляют с резецируемой петлей.

Большие трудности в смысле сохранения асептичности возникают при необходимости эвакуации из кишечных петель, которые являются жизнеспособными, но резко переполненными жидкостью и газами. Устаревшие методики (например, выведение одной из петель с последующей энтеротомией и эвакуацией кишечного содержимого путем «выдаивания»), связанные с нарушениями асептики и травматизацией кишечных петель, применяться не должны.

Декомпрессия кишечника не только во время операции, но и в послеоперационном периоде с целью профилактики и лечения парезов осуществляется различными методами. Наиболее эффективными являются те из них, которые обеспечивают эвакуацию кишечного содержимого в первую очередь из верхних

отделов кишечника, где скапливается наибольшее количество пищеварительных соков. Этой цели отвечает кишечная интубация зондом, введенным трансанально или (по показаниям) через гастростому. Суть ее заключается в том, что снабженный отверстиями резиновый или пластмассовый зонд через гастростомическое отверстие проводят в желудок, двенадцатиперстную и тощую, кишку. Удобно для этой цели использовать толстый резиновый зонд с наружным диаметром 0,8—1 см, в котором делают 6—8 дополнительных небольших отверстий. Зонд не следует стерилизовать кипячением, он должен быть новым, упругим, в противном случае проведение его может быть связано с трудностями. После того как зонд проведен в область двенадцатиперстно-тощекишечного изгиба, конец его может упираться в стенку кишки и ему необходимо в этом месте придать правильное направление. Проводят зонд на 20—30 см дистальнее связки Трейтца. При вовлечении в патологический процесс значительной части или почти всей тонкой кишки зонд можно провести и дальше. Последнее отверстие в стенке желудка должно располагаться в области антрального отдела желудка. Место введения

зонда в желудок герметизируют несколькими кисетными швами или как при гастростомии но Вишедю.

В тех случаях, когда переполненными жидкостью и газами оказываются только нижние отделы тонкой кишки, целесообразнее проводить интубационную трубку через цекостому в тонкую кишку в оральной направлении.

Различные варианты наружного дренирования кишечника в зависимости от особенности и формы непроходимости кишечника и характера оперативного вмешательства показаны на рис. 87 и

После окончания основного этапа оперативного вмешательства приступают к удалению имеющейся в брюшной полости жидкости. Измеряют ее объем, а при интенсивной геморрагической окраске определяют содержание гемоглобина и белка. Если производилась резекция кишечника или энтеротомия, а также при наличии признаков перитонита в брюшную полость вставляют микроирригаторы для введения антибиотиков. Брюшную полость обычно зашивают наглухо. После окончания операции производят растяжение сфинктера заднего прохода.

Особенности лечения отдельных видов кишечной непроходимости. Когда при спаечной непроходимости кишечника приступают к лапаротомии, следует помнить, что к рубцу, на брюшной стенке могут быть припаяны петли кишечника. Ранние их осложняют операцию, приводят к инфицированию операционного поля. Поэтому разрез следует делать, отступая на 0,5—1 см от старого операционного рубца и продляя его на 3—4 см выше последнего, так как в верхней части брюшной полости чаще встречается припаянный сальник, чем петли тонкой кишки. Иссечение старого операционного рубца откладывают на последний этап операции. Перед вскрытием брюшной полости, которое начинают в верхней части разреза, под апоневроз вводят раствор новокаина. Этим также уменьшают риск ранения кишечника. После того как брюшная полость на небольшом участке вскрыта, края раны приподнимают и осматривают кишечные петли, припаявшиеся к послеоперационному рубцу. Применяя и далее гидравлическую препаровку, их отделяют от брюшной стенки отчасти тупым, отчасти острым путем и таким образом постепенно

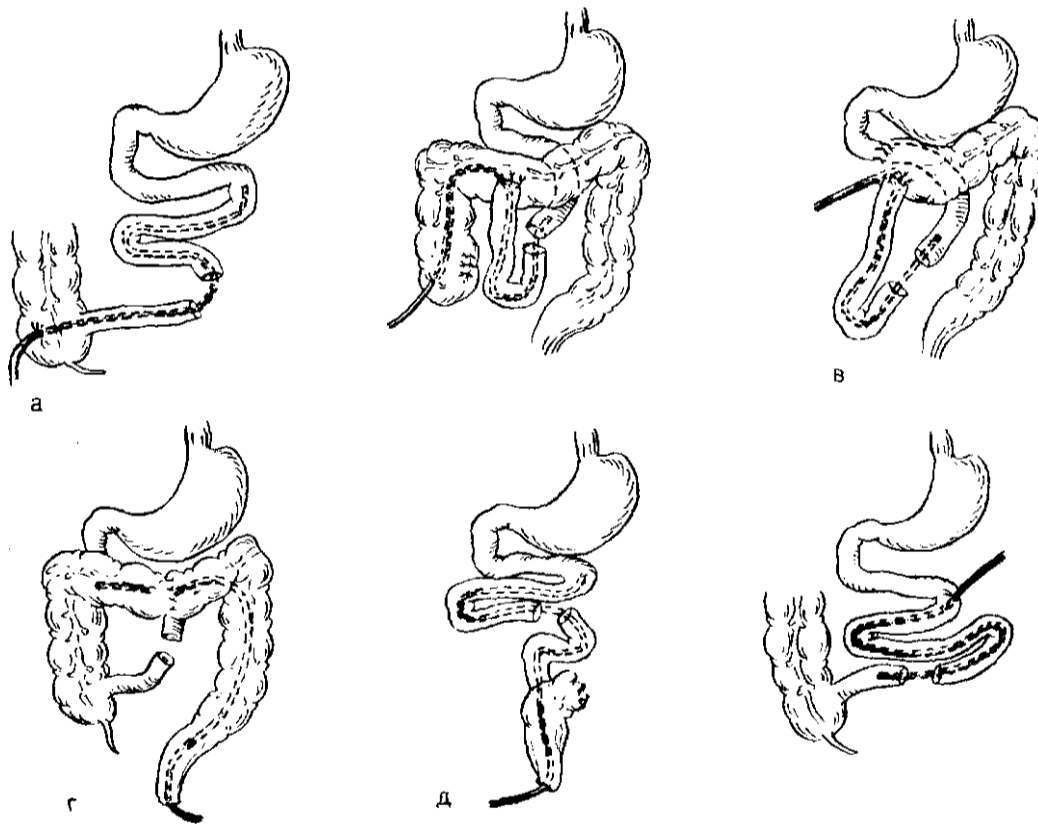


Рис. 88. Наружное дренирование толстой кишки и подвесная энтеростомия.

а — дренирование тонкой кишки через цекостому; б — дренирование проксимального отдела толстой кишки, илеотрасверзоанастомоза и тощей кишки при резекции подвздошной; в — дренирование тонкой кишки через культю поперечной ободочной при резекции проксимального отдела ободочной кишки и части подвздошной; г; д — дренирование толстой кишки через анус при резекции поперечной ободочной кишки (г) и при субтотальной колэктомии (д); е — подвесная энтеростомия с проведением длинного зонда через тонкую кишку.

вскрывают орюшную полость на всем протяжении разреза. Если причиной непроходимости была единичная шнуровидная спайка или тяж сальника и, кроме них, спаек в брюшной полости нет, операция заключается в иссечении странгулированного тяжа, перитонизации места его прикрепления, которое затем смазывают раствором гидрокортизона. Наличие обширного спаечного процесса обычно свидетельствует об особой реакции брюшины на травму, возможно, связанную с аутоиммунным процессом. Наиболее эффективными препаратами для предупреждения повторного возникновения спаек являются гидрокортизон и фибринолизин. После разделения спаек и возможно более тщательной перитонизации десерозированных участков в брюшную полость через микроирригатор в конце операции и в последующие 2 дня вводят 10 000—15000 ЕД фибринолизина, 20-30 мг трипсина и 100-125 мг гидрокортизона, разведенных в 40-50 мл гемодеза. На 3-й день удаляют микроирригатор, но продолжают электрофорез с трипсином (по 80—120 мг на один сеанс в течение 2—3 нед), перорально назначают преднизолон (20—30 мг в течение 3—4 нед) и антигистаминные препараты — пипольфен, димедрол или супрастин. Большое значение для предотвращения спаек имеет также раннее восстановление перистальтики. Для этого в течение первых 4—6 дней послеоперационного периода вводят гипертонический раствор хлорида натрия, питуитрин, антихолинэстеразные препараты, холиномиметики. При наличии соответствующих аппаратов проводят электро-стимуляцию кишечника.

Операция энтеропликации по методу Нобля или его модификациям в остром периоде применяться не должна.

При заворотах тонкой кишки после вскрытия брюшной полости раздутые кишечные петли осторожно эвентерируют, поддерживая их, чтобы избежать натяжения и разрыва брыжейки. После извлечения всех вовлеченных в заворот кишечных петель определяют направление и степень их перекручивания (как правило, оно происходит по часовой стрелке), производят расправление заворота. Кишечные петли при завороте обычно перерастянуты и необходима эвакуация их содержимого. При наличии явных признаков некроза к резекции кишечных петель следует приступить до расправления.

При заворотах слепой кишки, если состояние больного тяжелое, а жизнеспособность кишечной стенки сохранена, расправленную слепую кишку фиксируют к брюшине задней боковой стенки живота (цекопексия). В остальных случаях целесообразна резекция слепой и восходящей ободочной кишок с наложением илеотрансверзоанастомоза.

Заворот сигмовидной кишки часто протекает с незначительно выраженными нарушениями кровоснабжения кишечной стенки. При отсутствии перитонита и интоксикации в первые 24 ч можно предпринять попытку расправления заворота по Брунстаарду: ректоскоп

вводят до места препятствия и через его просвет проводят толстый желудочный зонд, смазанный вазелином. Просвет между зондом и стенкой ректоскопа должен быть минимальным. При завороте сигмовидной кишки до 180° зонд обычно удается протолкнуть в сигмовидную кишку, которая после эвакуации из нее жидкости и газов расправляется самостоятельно. Зонд в кишке оставляют на сутки. В случае неуспеха, а также у всех больных с признаками перитонита или подозрением на гангрену кишки показано оперативное вмешательство. Перед операцией в прямую кишку вставляют толстый зонд, конец которого проводят до места препятствия. Во время операции при жизнеспособной кишечной стенке заворот расправляют. Затем не участвующий в операции помощник проталкивает зонд в проксимальном направлении под контролем пальцев хирурга до тех пор, пока сигмовидная кишка не будет освобождена от содержимого. При рубцово-измененной брыжейке и большой ее длине заболевание часто рецидивирует. Для предотвращения рецидивов целесообразна резекция сигмовидной кишки. При удовлетворительном состоянии больного можно произвести первичную ее резекцию с анастомозом конец в конец. В противном случае целесообразно в качестве первого этапа расправить заворот, а через 10—12 дней после полноценной предоперационной подготовки осуществить резекцию. Второй этап операции может быть выполнен из разреза в левой подвздошной области. Менее эффективным оперативным вмешательством для предотвращения рецидивов заворота является подшивание брыжейки и самой сигмовидной кишки к боковой стенке живота (сигмопексия), рассечение бессосудистой части брыжейки параллельной приводящей и отводящей петлям и сшивание образовавшегося дефекта в поперечном направлении (операция Рейна), укорочение брыжейки путем мезосигмопликации (операция Гаген-Торна). Эти операции часто дают осложнения и рецидивы.

Если сигмовидная кишка нежизнеспособна или жизнеспособность ее сомнительна, кишку необходимо удалить. Одномоментная резекция некротизированной сигмовидной кишки с анастомозом конец в конец сопровождается весьма высокой летальностью. Предпочтительнее, особенно при тяжелом состоянии больного, после выполнения резекции отводящий конец кишки прошить, перитонизировать кисетными швами и опустить в брюшную полость. Приводящий конец выводят наружу через дополнительный разрез в левой подвздошной области, формируя из него противоестественный задний проход.

При узлообразованиях кишечника хирург и анестезиолог должны быть готовы к проведению реанимационных мероприятий. Развязывание узла имеет смысл производить лишь в ранние сроки доставки (до 4—5 ч), при явной возможности восстановления жизнеспособности кишечной стенки. В более поздние сроки развязывание узла дает большую ле-

гальность, чем резекция кишки. При наиболее часто встречающихся узлах — сигмовидной кишки с тонкой — развязывание производят следующим образом: верхушку сигмовидной кишки выводят как можно дальше за пределы операционного поля, пунктируют толстой иглой, соединенной с резиновой трубкой. После опорожнения кишки и герметизации пункционного отверстия подводят палец под ущемляющее кольцо, состоящее из отрезка тонкой кишки и ее брыжейки. Приподнимая кольцо, протягивают через него опорожненную сигмовидную кишку. Реже удается ее опорожнить путем проведения через ущемляющее кольцо вставленного в прямую кишку резинового зонда. Если ни тот, ни другой способ не удаются, не затрачивая время на бесполезные усилия и излишнюю травматизацию кишечника, пересекают ущемляющую петлю тонкой кишки, после чего узел легко развязывается. При явном некрозе тонкой кишки, которая омертвевает первой, резекцию начинают с пересечения приводящей и отводящей петель тонкой кишки и одновременно пережатия сосудов ее брыжейки. Сигмовидная кишка нередко оказывается жизнеспособной. При явном некрозе сигмовидной кишки также вначале пережимают питающие ее сосуды, а затем приступают к резекции. Концы резецированной тонкой кишки анастомозируют. Так же можно поступить и при резекции сигмовидной кишки, однако при неуверенности в надежности анастомоза (натяжение!) или недостаточном опыте хирурга можно дистальный конец зашить наглухо, а проксимальный вывести в виде противоестественного заднего прохода. Если с самого начала очевидно, что обе образующие узел петли кишки нежизнеспособны, допустима резекция узла единым блоком.

Инвагинация кишечника — илеоцекальная и толстокишечная — в ранние сроки в значительном проценте случаев может быть расправлена при помощи клизмы с бариевой взвесью, которая одновременно является диагностическим мероприятием. Противопоказаниями к манипуляции являются длительность заболевания свыше 48 ч, значительное вздутие живота, признаки перитонита, гипертермия, рецидивирующая инвагинация. Кружку Эсмарха, наполненную жидкой бариевой взвесью на изотоническом растворе натрия хлорида, вначале поднимают на 60—70 см над уровнем введения (диагностическое давление). Установив рентгеноскопически наличие инвагинации, кружку поднимают до высоты 80—120 см (терапевтическое давление). Давление свыше 150 см является опасным и применяться не должно. Расправление инвагинации наступает у 70—80% больных. Вместо бариевой взвеси в кишечник можно нагнетать воздух, измеряя давление манометром. Расправление производят под контролем рентгенологического исследования. Если инвагинация не расправляется или расправляется не полностью, а также при появлении перитонеальных симптомов производят лапаротомию

и дезинвагинацию. Она заключается в осторожном проталкивании головки инвагината в проксимальном направлении. Тянуть при этом за внедрившийся участок кишки не следует. Если дезинвагинацию произвести не удастся, а также в тех случаях, когда обнаруживается некроз кишечной стенки или опухоль, дезинвагинацию прекращают и приступают к резекции пораженного участка кишки.

Чаще всего причиной обтурационной кишечной непроходимости являются злокачественные и доброкачественные опухоли кишечника, при которых, если это возможно, производят резекцию пораженного участка кишки. При неоперабельных опухолях накладывают обходной анастомоз между приводящей и отводящей ее петлями. При низко расположенных неоперабельных опухолях сигмовидной и прямой кишок накладывают противоестественный задний проход. При обтурации кишечника различного рода инородными телами, комком глистов, желчным камнем и т. п. производят энтеротомию и извлекают инородное тело с последующим швом кишки. При артериомезентеральной непроходимости двенадцатиперстной кишки накладывают анастомоз между расположенной проксимальнее места препятствия нижней горизонтальной ее частью и петлей тощей кишки.

Послеоперационный период. В послеоперационном периоде продолжают мероприятия по нормализации гомеостаза, борьба с инфекцией (профилактика перитонита и других гнойных осложнений), восстановление моторной функции кишечника. Продолжают введение жидкости под контролем ЦВД, показателя гематокрита и количества отделяемой мочи. Коррекцию нарушения баланса электролитов проводят, систематически определяя содержание в плазме крови калия и натрия. Объем солевых растворов составляет около 3—3,5 л/сут. Однако если больному было произведено наружное дренирование кишечника или если он теряет жидкость с рвотными массами, эти потери *следует* измерять, а количество вводимых жидкостей должно быть соответственно увеличено. Дефицит калия, особенно выраженный при наружном дренировании кишечника в послеоперационном периоде, компенсируют введением 0,3—1% раствора хлорида калия после нормализации диуреза (до 4 г сухой массы препарата в сутки). Дефицит внеклеточного белка пополняют переливанием плазмы и альбумина. При выраженной анемии (менее 70 г/л гемоглобина) переливают кровь или эритроцитную массу, вводят парентерально препараты железа.

Белковый дефицит компенсируют введением растворов аминокислот или белковых гидролизатов до того, как больной начнет принимать пищу. К вводимым внутривенно растворам добавляют витамины, АТФ, сердечные гликозиды. При инфицировании брюшной полости местно через микроирригаторы вво-

дят антибиотики, проводят общую антибиотикотерапию.

У больных, кишечник которых был паретичным, отечных», для профилактики тромбоза продолжают в течение 2—3 сут введение гепарина. Улучшает микроциркуляцию в петлях кишечника, подвергавшихся перерастяжению, введение гемодеза, реополиглокина.

Для восстановления моторной функции кишечника со 2—3-х суток назначают прозерин или другие антихолинэстеразные препараты, которые можно комбинировать с ганглиоблокаторами, холиномиметиками и внутривенным введением солевых гипертонических растворов. При упорном послеоперационном парезе у больных без наружного дренирования кишечника целесообразна электростимуляция кишечной моторики. Эффективна также в этих случаях гипербарическая оксигенация.

Больным, которым производилась резекция кишечника по поводу обширного его некроза с явными признаками интоксикации, вводят

в течение 1—2 сут трасилол или контрикал, а после нормализации мочеотделения и показателей гемодинамики применяют форсированный диурез — предварительно вводят около 1 л полиионного раствора, затем осмодиуретики (маннит, сорбитол) либо фуросемид в сочетании с папаверином. Весьма перспективны для устранения интоксикации гемо- и лимфосорбция.

Профилактику осложнений со стороны сердечно-сосудистой системы и органов дыхания проводят по общим правилам.

Исходы, отдаленные результаты. Послеоперационная летальность при острой непроходимости кишечника составляет 10—15%. Отдаленные результаты удовлетворительные. Они значительно хуже у больных, перенесших обширную резекцию кишечника, а также при спаечной непроходимости кишечника из-за нередких рецидивов заболевания.

Глава XVIII ПЕЧЕНЬ

Общие вопросы диагностики

Симптоматика. Синдром *желтухи* — наиболее частый признак болезней печени. В клинической практике различают три формы желтухи — обтурационную, печеночную и гемолитическую.

Обтурационную желтуху, вызванную закупоркой, сужением и сдавлением протока доброкачественным или злокачественным новообразованием, принято считать хирургическим заболеванием. В результате закупорки внепеченочных желчных протоков повышается давление в бидиарном дереве, нарастает гипертензия во внутривенных желчных протоках, наступает разрыв желчных капилляров. Это затрудняет экскрецию желчи гепатоцитами и угнетает желчеобразование. К внепеченочному холестазу присоединяется внутривеночный и холестаз становится смешанным.

При печеночной желтухе поражаются гепатоциты. иногда ходангиолы, часто наблюдается их сочетанная патология. Печеночная желтуха бывает при гепатитах, циррозе печени, воздействии гепатотропных ядов и медикаментозных препаратов. Гипербилрубинемия при печеночной желтухе связана с нарушением различных звеньев метаболизма и транспорта билирубина внутри клеток печени.

Гемолитическая желтуха обусловлена образованием свободного билирубина в крови в результате повышенного распада эритроцитов и отчасти понижения печеночной функции как вторичного фактора.

Синдром *портальной гипертензии* является следствием облитерации воротной вены или ее ветвей (врожденное или приобретенное заболевание) либо различных заболеваний печени (цирроз, эхинококкоз, опухоли и др.), препятствующих нормальному портальному кровообращению.

Увеличение портального давления (иногда до 600 мм вод. ст.) и замедление кровотока в портальном тракте ведут к увеличению селезенки и развитию коллатерального кровообращения — расширению вен пищевода и желудка с кровотечениями из них, расширению вен передней брюшной стенки и геморроидальных вен. Появление асцита свидетельствует о декомпенсации портального кровообращения.

Болезнь Бадда — Киари — патологический процесс в системе печеночных вен с постепенным сужением или полной их закупоркой, с нарушением оттока крови из печени в нижнюю полую вену. Когда заболевание развивается на почве первичного тромбоза печеночных вен или их сужения, говорят о *болезни*. Если венозный отток нарушается вторично, то более правильно говорить о *синдроме* Бадда — Киари. Нарушение оттока крови из печени ведет к повышению давления в системе воротной вены. Развивается венозный застой в брюшных органах, увеличиваются селезенка и печень, в значительной степени страдает лимфообращение печени, что и обуславливает появление асцита. В некоторых случаях тромбоз распространяется

на разветвления воротной вены и даже на ее ствол, что приводит к печеночной недостаточности. Быстрота развития заболевания зависит от степени закупорки печеночных вен и быстроты распространения вторичных тромбов на ворота печени.

Печеночная недостаточность — нарушение функции печени, вызванное различными эндогенными и экзогенными факторами. Печеночная недостаточность чаще бывает при остром гепатите, циррозе печени, отравлении гепатотропными ядами, при гнойных заболеваниях печени и желчных путей, после обширных травм и ожогов и вследствие других причин.

Острая печеночная недостаточность возникает внезапно и может длиться от нескольких часов до *нескольких* дней или недель. При этом каких-либо выраженных изменений в органах и системах организма больного за такой короткий срок обычно не развивается. Хроническая печеночная недостаточность развивается чаще у больных с циррозом печени и хроническим гепатитом.

Начальные проявления печеночной недостаточности сводятся к расстройствам в психической сфере: замедленная реакция, апатия или депрессия, сонливость, заторможенность. Иногда возникают спутанность сознания, дезориентация, затруднение речи, иногда двигательное беспокойство, бред, тремор. Появление «печеночного запаха», неврологических и психических расстройств и потери сознания свидетельствует о нарастании недостаточности печени (печеночно-мозговая кома). Лихорадка чаще бывает при некрозе печени.

Мозговые расстройства являются результатом массивного некроза печеночной паренхимы. Однако некроз паренхимы печени необязательно сопровождается изменениями показателей печеночных проб, так как оставшаяся паренхима печени может компенсировать функцию поврежденных участков. Желтуха при хронической печеночной недостаточности и печеночной коме не является патогномичным синдромом.

Достоверным критерием тяжести печеночной комы является глубина нервно-психических расстройств. У больного отмечается глубокое сопорозное состояние, напоминающее глубокий сон. Иногда появляются ригидность затылочных мышц, клонус мышц стопы, патологические рефлексы Бабинского, Жуковского. В поздних стадиях печеночной комы развивается почечная недостаточность. Уменьшается, а затем исчезает мышечная ригидность, наступает паралич сфинктеров (самопроизвольный акт дефекации и мочеиспускания), расширяются зрачки, угасают роговичные рефлексы, наступает остановка дыхания.

Данные объективного исследования. При хронических заболеваниях печени на коже выявляются сосудистые звездочки, гиперемия и мраморность ладоней, подошв, малиновая окраска языка, иногда симптом барабанных палочек. Появление или усиление этих симптомов указывает на активность патологического процесса в печени.

Увеличение живота при хронических заболеваниях печени может быть обусловлено метеоризмом, асцитом, увеличением печени и селезенки. Расширенные подкожные вены передней брюшной стенки («голова медузы») характерны для больных хроническими заболеваниями печени, осложненным!! портальной гипертензией (цирроз и новообразования печени, облитерация или эидофлебит печеночных вен).

Увеличение печени может быть диффузным или локальным. При гепатите, механической желтухе печень увеличена равномерно, имеет эластическую консистенцию, гладкую поверхность, ровный закругленный край. При циррозе печень может быть увеличена или уменьшена, при пальпации имеет бугристую поверхность, край ее острый, плотный. При сегментарном поражении может пальпироваться опухолевидное образование в проекции печени. Болезненность печени при пальпации чаще указывает на воспалительный процесс, распад опухоли, а также может быть при застойной печени в результате растяжения ее капсулы.

Увеличение селезенки наблюдается при хронических заболеваниях печени, тромбозе воротной вены, изолированной окклюзии селезеночной вены. Может быть следствием и локальных внутripеченочных новообразований, вызывающих блокаду портального кровообращения. Спленомегалия нередко возникает при болезнях крови.

Асцит определяется легко перкуторно и путем поколачивания. Значительное скопление асцитической жидкости делает живот напряженным, иногда выявляются грыжевые выпячивания, чаще в области пупка. У больных циррозом печени могут быть отеки на нижних конечностях, гидроторакс.

Диагностические методы. Лабораторные исследования. Определение уровня свободного и связанного *билирубина* сыворотки крови дает возможность уточнить наличие и форму желтухи, а также контролировать динамику патологического процесса. Определение свободного и связанного пигмента помогает в дифференциальной диагностике желтух.

При гемолитической желтухе повышается содержание непрямого (свободного) билирубина, уровень общего билирубина бывает не высоким. При обтурационной желтухе значительно повышается уровень билирубина почти исключительно за счет прямой (связанной) его фракции. При печеночной желтухе повышается содержание связанного и свободного билирубина. Определение билирубина в моче имеет значение для раннего распознавания острого гепатита: появление билирубина в моче предшествует повышению билирубина в крови и желтушному окрашиванию кожи. Повышение количества уробилина в моче указывает на иеченочно-клеточные расстройства. При обтурационной желтухе или полном прекращении экскреции желчи клетками печени уробилин в моче отсутствует.

Определение стеркобилина в кале имеет значение для выяснения характера желтухи. При обтурационной желтухе стеркобилин в кале отсутствует или количество его уменьшено, при гемолитической — его содержание увеличено, при печеночной желтухе — нормальное или понижено.

Исследование сывороточных ферментов при заболеваниях печени и желчных путей имеет большое диагностическое значение.

Щелочная фосфатаза вырабатывается в печени, кишечнике, костях. В норме в крови и желчи активность щелочной фосфатазы не превышает 139—360 нмоль/(лс). Активность фермента повышается при механической желтухе и холестазах, незначительно повышается при первичном циррозе и новообразованиях печени, когда они протекают без желтухи. Увеличение активности щелочной фосфатазы позволяет дифференцировать различного генеза желтухи. Это исследование при диагностике непроходимости желчных путей иногда имеет большее значение, чем определение уровня билирубина в крови. Активность щелочной фосфатазы в крови может оставаться высокой и после устранения механического препятствия в желчных протоках, что свидетельствует о незаконченном воспалительном процессе, т. е. о наличии холангита.

Холинэстераза синтезируется в гепатоцитах и ими же в физиологических условиях секретруется в кровь. Для оценки функционального состояния печени более важное практическое значение имеет псевдохоллинэстераза по сравнению с истинной специфической холинэстеразой. Активность псевдохоллинэстеразы соответствует уровню альбумина, и между ними существует прямая взаимосвязь. При повреждениях печеночных клеток активность псевдохоллинэстеразы падает вместе с уровнем альбумина в плазме. При циррозе печени это наблюдается чаще, чем при острых ее заболеваниях. При механической желтухе активность псевдохоллинэстеразы остается нормальной до тех пор, пока не повреждается печеночная паренхима.

Аминотрансферазы. В гепатологической практике наибольшее значение имеет определение активности в сыворотке крови аланин- и аспартат-аминотрансфераз. Повышение их активности наиболее характерно для поражения печени, однако активность их наблюдается и при инфаркте миокарда, почек, легкого, панкреатите, механической желтухе. Повышение активности указанных ферментов особенно характерно для вирусного гепатита и острого некроза печени. При циррозе печени их активность незначительно увеличена или остается нормальной.

Исследование белкового обмена. Снижение содержания общего белка в сыворотке крови возникает в результате диффузных хронических заболеваний печени из-за угнетения синтетической функции органа. В то же время при очаговых поражениях печени и у больных с холестатическим синдромом показатели содержания белка остаются в пределах нормы.

Большое практическое значение имеет определение содержания белковых фракций сыворотки крови. Значительное повышение уровня у-глобулина характерно для хронического гепатита и цирроза печени. При механической желтухе повышение уровня у-глобулина бывает незначительным и увеличивается при холангите.

Снижение уровня альбумина и потери белка с мочой практически всегда указывают на повреждение печеночных клеток. Для хирурга наиболее важным показателем при решении вопроса об операции является уровень альбумина. Если при низком показателе альбумина интенсивная терапия оказалась неэффективной или малоэффективной, больных нельзя подвергать хирургическому вмешательству. И наоборот, повышение уровня альбумина в крови — показатель хороший, и больного можно оперировать.

Нарушение свертываемости крови. Различают две группы причин этого расстройства: повреждение печеночных клеток при острых и хронических заболеваниях и механическая желтуха. При последней в печеночных клетках отсутствует витамин К, поэтому больным с механической желтухой с первого дня его вводят внутривенно.

При острых и хронических заболеваниях печени, когда повреждена печеночная клетка, печень не в состоянии продуцировать достаточно фибриногена, протромбина и факторов V и VII свертывания крови. В результате при значительной кровопотере нередко наступает фибринолиз.

Рентгенологические и эндоскопические методы исследования. Обзорная рентгеноскопия и рентгенография брюшной полости при заболеваниях печени малоинформативны. Выявляют высокое стояние диафрагмы при увеличении печени и селезенки, неровность их контуров при кистах и опухолях. При абсцессе печени, особенно в области ее купола, наблюдают ограниченные подвижности диафрагмы и реактивный выпот в правом плевральном синусе.

Целиакография. Для диагностики очаговых поражений печени (опухоль, кисты, гемангиомы) и диффузного патологического процесса (цирроз печени) может иметь значение селективная ангиография чревной артерии. При этом удается получить изображение магистральных сосудов и ветвей селезеночной, левой желудочной и печеночной артерий и на основании обнаруженных в них изменений судить об имеющейся патологии. Селективную ангиографию чревной артерии и ее магистральных ветвей производят специальным зондом. Для этого под местной анестезией 0,5% раствором новокаина пунктируют бедренную артерию специальной иглой по Сельдингеру. Под контролем рентгенотелевизионного экрана продвигают зонд в брюшную аорту до отхождения чревной артерии. Специальными движениями изогнутый конец зонда направляют в устье чревной артерии. Убедившись в правильном положении зонда.

вводят через него контрастное вещество. Для цирроза печени характерны обеднение рисунка внутриорганной артериальной сети и диффузное увеличение или уменьшение величины печени. При доброкачественных новообразованиях печени характерны смещение сосудов, сужение их просвета и общая деформация нормального сосудистого рисунка. При злокачественных новообразованиях наблюдаются хаотическое расположение сосудов вокруг новообразования и бессосудистые «немые» зоны в самой опухоли. В паренхиматозной фазе ангиографии удается проследить спленопортальный ствол, который при портальной гипертензии может быть значительно расширен и деформирован.

Спленопортография — ценный метод исследования для определения воротно-печеночного кровообращения при циррозе печени. Определение внутриселезеночного давления не позволяет судить о причине нарушенного кровотока. Техника спленопортографии имеет свои особенности. Не всякому больному с синдромом портальной гипертензии можно произвести данное исследование. Так при наличии тромбоцитопении исследование бывает рискованным из-за опасности кровотечения. Оно показано больным со спленомегалией неясного генеза. В случае внутрипеченочного блока воротного кровообращения, вызванного циррозом печени, на снимках отмечаются расширение воротной вены, деформация угла ее впадения и обеднение сосудистого рисунка печени.

Перед спленопортографией еще раз пальпаторно и перкуторно (при неувеличенной селезенке) определяют границы селезенки. Наиболее удобно для пункции девятое межреберье по задней или средней аксиллярной линии, так как в этой зоне селезенка наиболее плотно прилегает к брюшной стенке, что помогает избежать разрыва паренхимы органа из-за смещения иглы во время пункции. При фиброзе и циррозе печени ощущают небольшое сопротивление игле во время прокола селезенки. Появление из просвета иглы крови указывает на правильность проведения манипуляции. При отсутствии крови с помощью шприца раствором новокаина промывают иглу. Убедившись в правильности положения иглы, вводят 40 мл контрастного вещества и одновременно производят серию рентгенограмм: первый снимок — в середине инъекции, а последующие — в момент ее окончания.

Кавография с зондированием печеночных вен применяется при портальной гипертензии, если невозможна спленопортография. Важное значение приобретает метод при сужении нижней поллой вены на уровне печеночных вен (синдром Бадда—Киари), при флебите и тромбозе печеночных вен (болезнь Бадда—Киари) и при необходимом и выявить взаимоотношение опухоли печени с нижней поллой веной. Печеночные вены зондируют через правую локтевую или плечевую вену (в случае тромбоза подвздошных вен и нижней поллой вены) и через подвздошную вену. Под местной анесте-

зией 0,5 % раствором новокаина указанные вены пунктируют по Сельдингеру. Под контролем рентгентелевизионного экрана проводят зонд в одну из печеночных вен с ее контрастированием.

Информативным методом исследования при очаговом и диффузном поражении печени является также *трансмидикальная портогепатография*, которая приобретает особое значение при невозможности проведения других ангиографических исследований.

Эхография (сонография). Применяют одномерную и двухмерную эхографию; последняя позволяет получить информацию об объемной конфигурации и внешних границах органа. Эхогепатография дает информацию при очаговом поражении печени (эхинококк, цирроз, абсцесс, опухоли). Преимущество эхографии заключается в том, что в отличие от ангиографических методов исследования после установления характера патологического очага и его локализации под контролем исследования возможна пункция (биопсия, пункция и дренирование абсцесса). Противопоказания к эхографии печени отсутствуют.

Радиопуclidное сканирование печени. Метод основан на способности печеночной паренхимы к избирательному накоплению некоторых соединений; чаще используют коллоидные растворы ^{198}Au и $^{99\text{m}}\text{Tc}$. На сканограммах при этом определяются изменения контуров печени (неравномерное ее увеличение, наличие «холодных» зон, несоответствие границ органа по данным пальпаторного исследования и сканограммы). Другая картина вырисовывается при циррозе печени, когда определяется неравномерность накопления радиоактивного препарата. Наряду с этим на сканограммах обнаруживается накопление препарата в увеличенной селезенке, что косвенно свидетельствует о наличии портальной гипертензии.

Лапароскопия информативна при распознавании диффузных и очаговых изменений печени, диагностике желтух и асцита, при установлении характера портальной гипертензии. Лапароскопическая диагностика цирроза печени основывается на ряде признаков: изменение величины, поверхности и цвета печени, утолщение капсулы, обнаружение расширенных вен сальника, желудка, париетальной брюшины. Достаточно характерна лапароскопическая картина при раке печени (первичном и метастатическом), поэтому излишне делать прицельную биопсию, так как метастазы печени сильно кровоточат. Пункция печени исключена и при гемангиоме, эхинококке и абсцессе печени. Во время лапароскопии прицельная биопсия печени приобретает ценность при постановке диагноза цирроза печени, гепатита, для определения активности цирротического процесса, для дифференциальной диагностики желтух.

Эюфагогастроскопия имеет большое диагностическое значение, особенно у больных, страдающих синдромом портальной гипертензии. С помощью этого исследования выявля-

ют варикозно расширенные вены пищевода или кардиального отдела желудка и соединяющие их покрывающей их слизистой оболочки. Метод дает возможность определить степень риска кровотечения. Незначительное и умеренное варикозное расширение вен, когда диаметр складок слизистой оболочки пищевода равен соответственно 2—3 и 3—5 мм, не является абсолютным показанием к операции, оно становится обязательным в том случае, если диаметр складок слизистой оболочки пищевода превышает 5 мм и сочетается с эрозивным эзофагитом.

Интраоперационная диагностика. Осмотр и пальпация печени дают возможность уточнить характер ее поражения. При этом устанавливают ее размер, цвет, форму, консистенцию. При хронических заболеваниях печени (циррозы, гепатиты) она

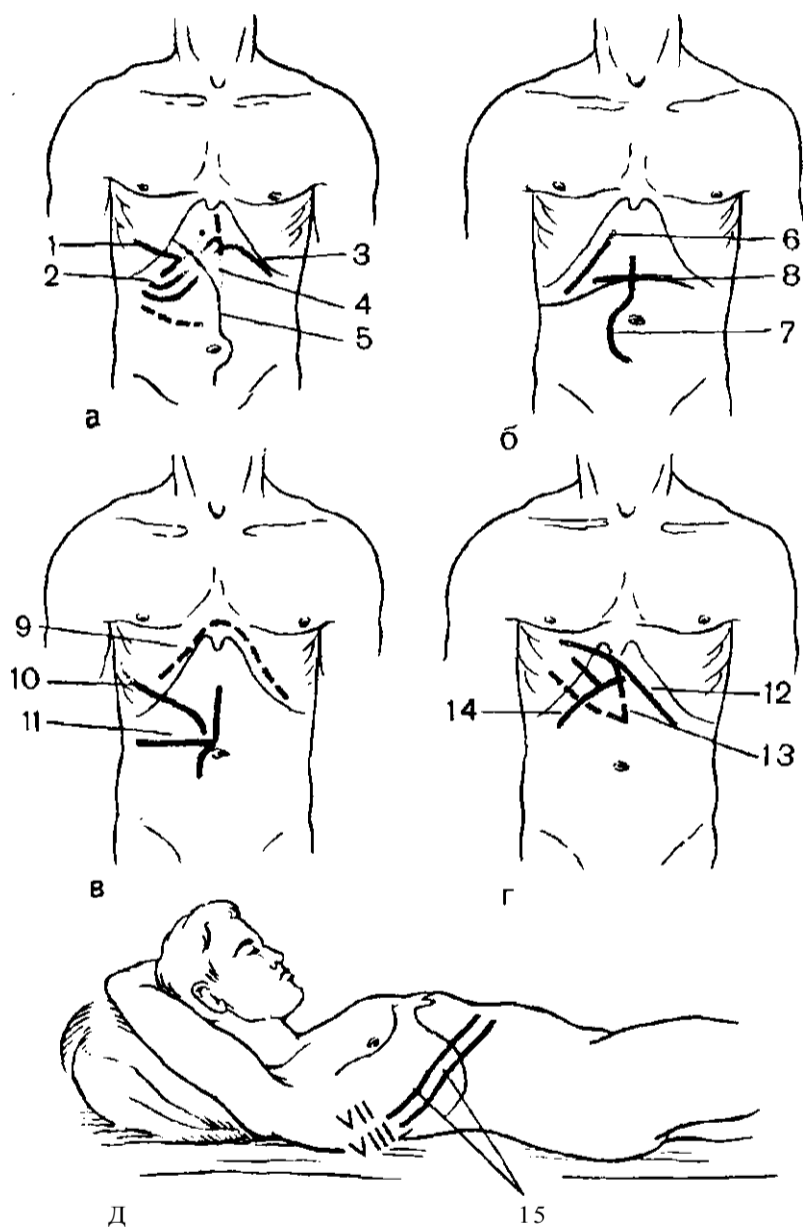


Рис. 89. Оперативные доступы к печени. 1 — доступ по Тон Тхат Тунгу; 2 — разрез по Федорову, продолженный влево; 3 — аркообразный разрез; 4 — разрез по Рио-Бранко; 5 — разрез по Петровскому — Почечуеву; 6 — разрез по Кохеру; 7 — разрез по Брауншвику — Тон Тхат Тунгу; 8 — разрез по Шлренгелю; 9 — доступ по де Васко; 10 — торакофреноларотомия по Куино; 11 — доступ по Марвелю; 12 — торакофреноларотомия по Лонгмайру; 13 — разрез Волкова — Райфершайда; 14 — торакоабдоминальный доступ по Тринкеру; 15 — доступы по Боровкову.

может быть увеличена или уменьшена, с острым краем, иметь плотную консистенцию. При циррозе печени поверхность ее может быть крупно- или мелкобугристой либо гладкой с утолщенной капсулой и отдельными вмятинами, цвет от темно-вишневого до бледно-розового с желтоватым оттенком. При болезни Бадда — Киари (тромбоз печеночных вен) печень увеличена, плотная, имеет мускатный вид. При иной воспалительном процессе (абсцесс, нагноившаяся киста) обнаруживаются выпуклости на поверхности печени с белесоватым оттенком, сращения с париетальной брюшиной. При гемангиомах — опухолевидное образование темно-вишневого цвета с неровной поверхностью, мягкой консистенции. Злокачественные опухоли печени выглядят в виде выпуклых белесоватого цвета образований.

При портальной гипертензии определяют состояние селезенки, ее взаимоотношение с окружающими органами и тканями, наличие сращений и степень их васкуляризации.

Операционная биопсия печени применима для цитодиагностики при местном поражении органа. При циррозах и гепатитах она осуществляется для установления формы поражения и активности процесса.

Операционная спленопортография производится через пункцию обнаженной селезенки ближе к ее сосудистой ножке, одновременно измеряется внутриселезеночное давление. По извлечении иглы место пункции прижимают тампоном до остановки кровотечения. Операционную спленопортографию производят в основном тогда, когда она не была осуществлена перед операцией из-за выраженных изменений в свертывающей системе крови.

Операционная мезентерико-портография необходима для определения проходимости верхней брыжеечной вены и пригодности ее для шунтирования. После лапаротомии одну из вен брыжейки тонкой кишки второго порядка обнажают и под нее подводят две лигатуры. Одной лигатурой перевязывают вену в дистальном направлении, другую подтягивают до полного прекращения тока крови. Между двумя лигатурами косо надсекают стенку вены и в ее просвет вводят катетер с канюлей, к которой присоединяют систему с аппаратом Вальдмана, и измеряют портальное давление. Вслед за определением давления шприцем вводят в вену 20 мл контрастного вещества и на 4-й секунде производят снимок.

Методы оперативных вмешательств

Оперативные доступы. Выбор оперативного доступа к печени диктуется локализацией и характером патологического процесса и объемом предполагаемого оперативного вмешательства. Оперативные доступы делят на трансабдоминальные, трансплевральные, ком-

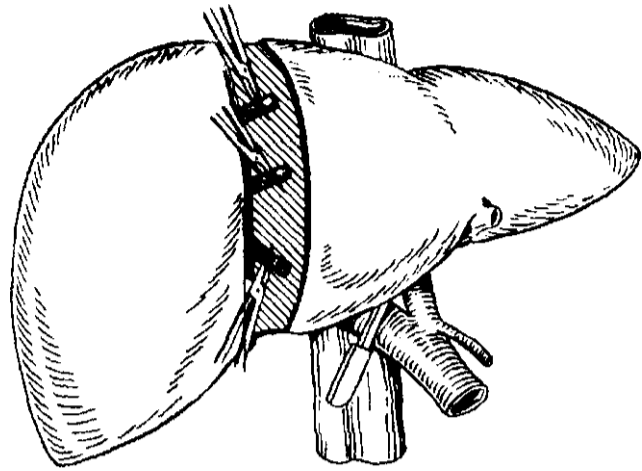


Рис. 90. Обнаружение сосудисто-секреторных ножек путем рассечения прикрывающей их ткани печени.

бинированные и внеполостные. Наиболее часто применяют различные варианты трансабдоминальных и комбинированных доступов (рис. 89). Верхнесрединный разрез показан при локализации патологического процесса в левой доле печени. При необходимости он может быть продлен разрезом по направлению к реберной дуге на уровне девятого—седьмого межреберья (разрез Рио-Бранко). Применимы разрезы по краю правой реберной дуги типа Федорова или Кохера, поперечный разрез Шпрентеля, разрез Петровского—Пачечуева и др. При трансплевральном доступе обнажается труднодоступная из лапаротомного разреза выпуклая поверхность печени. При этом доступе диафрагму подшивают к межреберным мышцам, и после вскрытия диафрагмы операция превращается в абдоминальную. Доступ используют при неинфицированных эхинококковых и непаразитарных кистах выпуклой поверхности печени. Внеполостные доступы — экстраплевральный и экстраперитонеальный — показаны лишь для вскрытия кист, дренирования абсцессов печени. При операции типа гемигепатэктомии, требующей доступности всех отделов печени, применяют комбинированные доступы. Наиболее распространена торакофренолапаротомия.

Основные оперативные вмешательства. Ушивание ран печени, гепатопексия. Объем хирургической обработки ран печени зависит от характера и места повреждения органа. Срединная лапаротомия в условиях ургентной хирургии является доступом выбора. Если зона повреждения локализована в области купола правой доли печени, возникает необходимость превращения лапаротомного доступа в торакодапаротомию. При массивных повреждениях печени используют временное пережатие гепатодуоденальной связки, а иногда и временное пережатие нижней полой вены. Окончательный гемостаз осуществляется наложением различных видов швов. Операция при таких повреждениях должна выполняться квалифицированным хи-

рургом быстро, с минимальной травмой и максимально возможным сохранением паренхимы исцели и проходимость нижней полой вены. Аутогемотрансфузия должна проводиться обязательно наравне с другими реанимационными мероприятиями. Вели рана печени после тщательного гемостаза и удаления нежизнеспособных тканей приняла клиновидную форму, то края ее сближают стягивающими П-образными или матрацными швами. Если же после хирургической обработки рвано-ушибленной раны края ее сблизить не удается и она приняла желобоватую форму, то при этом в зависимости от места расположения раны ее изолируют от остальной брюшной полости, предварительно прикрывая раневую поверхность сальником или париетальной брюшиной (гепатопексия). К дну раны подводят одно- или двухпросветную силиконовую дренажную трубку, которую через ближайшую точку в брюшной стенке выводят наружу. Вторым дренаж устанавливают в подпеченочном пространстве. При глубоких колото-резаных ранах ушивание кровоточащих краев печени равносильно превращению открытой раны в закрытую, которая непременно вызовет внутрипаренхиматозную гематому, а возможно, и гемобилию. Поэтому первоначально следует выяснить характер кровотечения и жизнеспособность прилегающих к ране сегментов печени. После максимально возможной остановки кровотечения к дну раны проводят перфорированную двухпросветную тонкую силиконовую дренажную трубку и сверху, на часть глубины, рану ушивают герметично. Дренируют подпеченочное пространство. В послеоперационном периоде наблюдают за характером отделяемого из дренажей. Дренировать гепатикохоледох, особенно при узком его диаметре, нежелательно.

Резекция печени. Различают тилич-

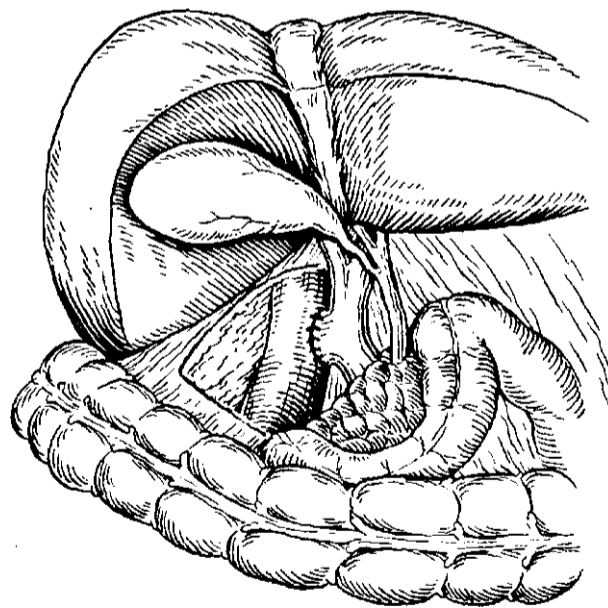
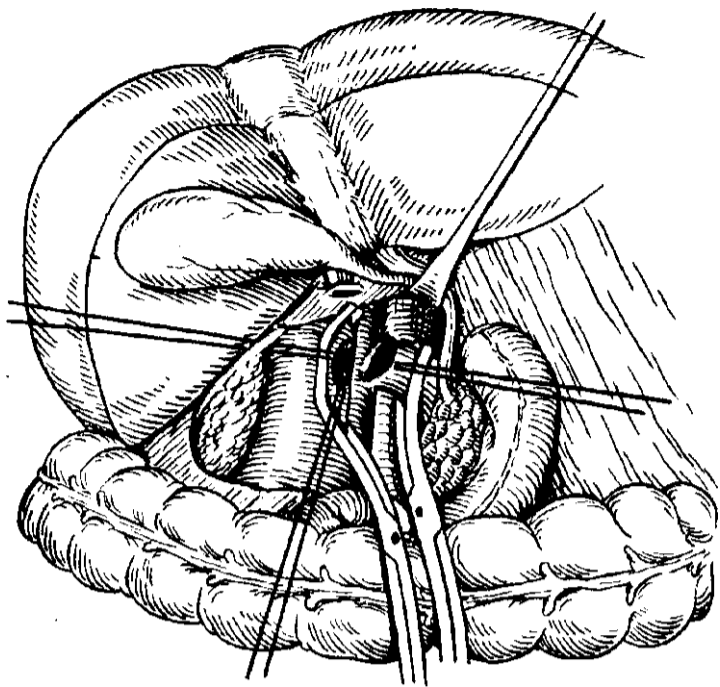


Рис. 91. Портокавальный анастомоз бок в бок.



Рис! 92. Портакавальный анастомоз конец в бок.

ную (анатомическую) и атипичную резекцию печени. При анатомической резекции производят предварительный гемостаз и иссекают автономную по сосудисто-секреторному строению часть печени. Основными моментами операции являются: перевязка сосудов удаляемой части паренхимы в воротах печени; перевязка печеночных вен в каважных воротах печени, рассечение печени по междолевым щелям, которые ограничивают резецируемую часть, окончательное выделение и удаление резецируемой части печени и закрытие ее раневой поверхности (рис. 90),

Наибольшую трудность представляет выделение и перевязка глиссоновых элементов в воротах печени, а затем обработка печеночных вен и вскрытие междолевых щелей. Выполнение этих этапов операции производят различными способами. 1. Перевязка сосудов в воротах печени: раздельная перевязка сосудов и протока, экстракапсулярная перевязка сосудисто-секреторной ножки, выделение скрытых сосудисто-секреторных ножек путем рассечения покрывающей их паренхимы, перевязка сосудисто-секреторных ножек прошиванием через ткань печени. 2. Перевязка сосудов после вскрытия фиссуры. 3. Гильотинный способ — перевязка сосудов после резекции доли или сегмента печени. 4. Дигитоклазия - пальцевое разделение печени с последовательной перевязкой сосудистых элементов. 5. Операция с пережатием печеночно-двенадцатиперстной связки. 6. Комбинированные способы.

Правосторонняя гемигепатэктомия. Наилучшим доступом при правосторонней гемигепатэктомии является торакофренолаиаротомия. Для удаления правой доли печени необходимо перевязать правые ветви воротной вены и печеночной артерии и правый печеночный проток. Из канальной

системы сосудов перевязывают правые притоки средней печеночной вены, правую верхнюю печеночную вену, правую среднюю и нижнюю печеночные вены. Мобилизуют связки правой доли печени и затем приступают к перевязке сосудов на протяжении фиссуральным способом либо комбинированным. Затем рассекают печень по ходу срединной щели. На поверхности среза печени перевязывают мелкие сосуды, культю печени покрывают сальником, который подшивают к срезу печени, раневую поверхность печени изолируют сшиванием листков брюшины и связок. Рану диафрагмы, брюшной и грудной стенки зашивают по обычной методике.

Левосторонняя гемигепатэктомия несравненно легче правосторонней. Левая доля печени более доступна для мобилизации. Соотношение сосудов ее более выгодно отличается от сосудов правой доли. Применим срединный лапаротомный разрез. Мобилизацию и перевязку сосудов производят по тому же принципу, что и при правосторонней гемигепатэктомии. Печень рассекают по ходу главной щели. Культю печени ушивают сближением краев капсулы либо укрывают большим сальником.

Лобэктомия, сегментэктомия и субсегментэктомия выполняются различными способами, чаще комбинированными с перевязкой сосудисто-секреторных ножек в воротах печени или через рассеченную ткань

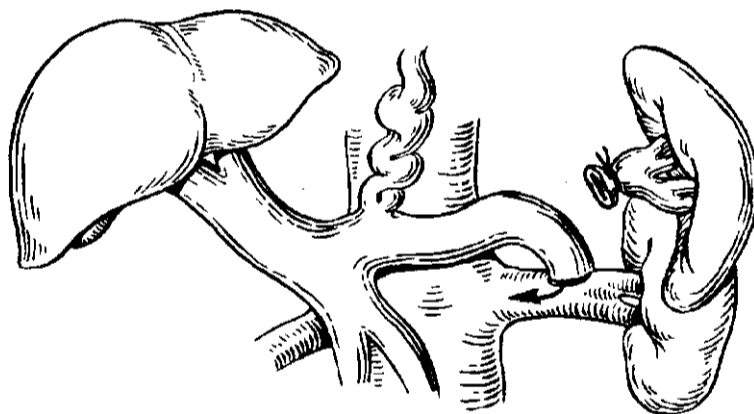


Рис. 93. Спленоренальный анастомоз конец в бок.

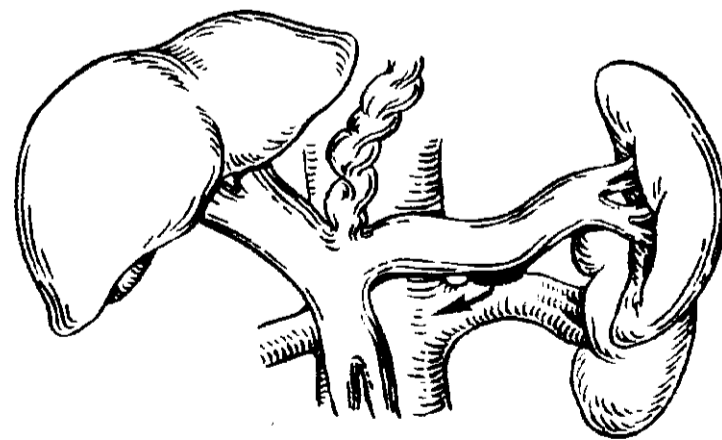
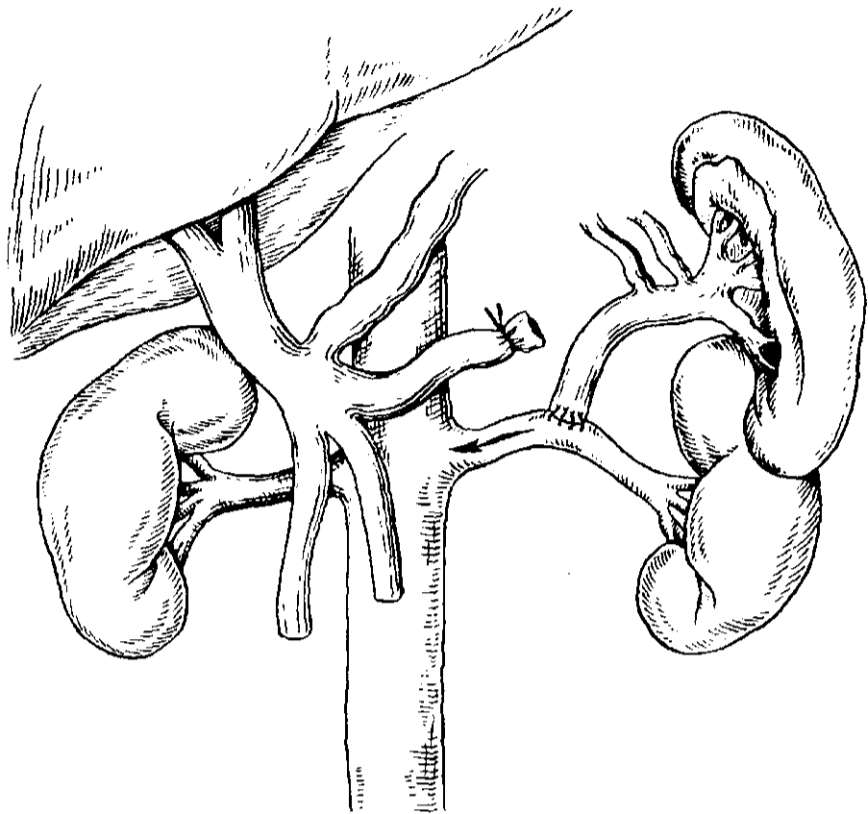


Рис. 94. Спленоренальный анастомоз бок в бок.

Рис. 95. Селективный спленоренальный анастомоз конец в бок.



печени. Удаление некоторых долей и сегментов печени представляет более сложную задачу, чем выполнение гемигепатэктомии, и требует применения диагностических приемов, определяющих границы доли.

Портокавальный анастомоз. Абдоминально-диафрагмальным разрезом справа по десятому межреберью с переходом на переднюю брюшную стенку в косом или поперечном направлении обнажают подпеченочную область. Поднимают край печени и рассекают брюшину на печеночно-двенадцатиперстной связке и над нижней полой веной. Общий желчный проток сдвигают кверху, воротную вену тупо выделяют на протяжении 5-6 см. Обнажают нижнюю полую вену от печени до места впадения правой почечной вены. Мобилизовав таким путем воротную и нижнюю полую вены, при анастомозе в бок накладывают окончательный зажим на нижнюю полую вену ближе к печени. На воротную вену накладывают зажим Саянского, захватывающий необходимую часть сосуда. Обе вены сближают и скрепляют узловыми швами по краям предполагаемого анастомоза. Эти швы одновременно служат держалками. Затем высекают полуовальное отверстие длиной 10-15 мм в стенке воротной и нижней полой вен. При этом заднюю стенку той и другой вены высекают с большим овалом, чтобы не образовался клапан при формировании анастомоза. Накладывают рывный выворачивающий интиму шов заднюю стенку анастомоза, концы которого связывают с концами узловых швов-держалок. Той нитью такой же шов накладывают на переднюю стенку анастомоза и концы

также связывают с концами держалок. Зажимы снимают последовательно, вначале с воротной вены, затем с нижней полой (рис. 91).

При наложении анастомоза конец в бок воротную вену пересекают как можно ближе к печени. Проксимальный конец ее перевязывают, дистальный — подводят к нижней полой вене, уже подготовленной к наложению анастомоза, и накладывают анастомоз (рис. 92). Операцию заканчивают ушиванием раны наглухо.

Спленоренальный венозный анастомоз конец в бок. Чаще применяют абдоминально-диафрагмальным разрезом слева. После удаления селезенки отпрепаровывают селезеночную вену на протяжении не менее 4—6 см. Затем выделяют почечную вену начиная от ворот почки и на протяжении не менее 5—6 см. На выделенную почечную вену накладывают зажим Сатинского. В вене высекают овальное отверстие соответственно диаметру селезеночной вены. Культю селезеночной вены подводят к почечной; предварительно дистальнее на вену накладывают сосудистый зажим, ранее наложенный зажим снимают, края вены освежают и просвет промывают гепарином. Сближенные сосуды сшивают (рис. 93). Зажимы снимают последовательно — вначале с почечной вены, затем с селезеночной. При возникшем кровотечении из анастомоза края сосудов сшивают дополнительно узловыми швами.

Когда необходимо сохранить селезенку, накладывают спленоренальный анастомоз бок в бок (рис. 94) или дистальный конец селезеночной вены вшивают

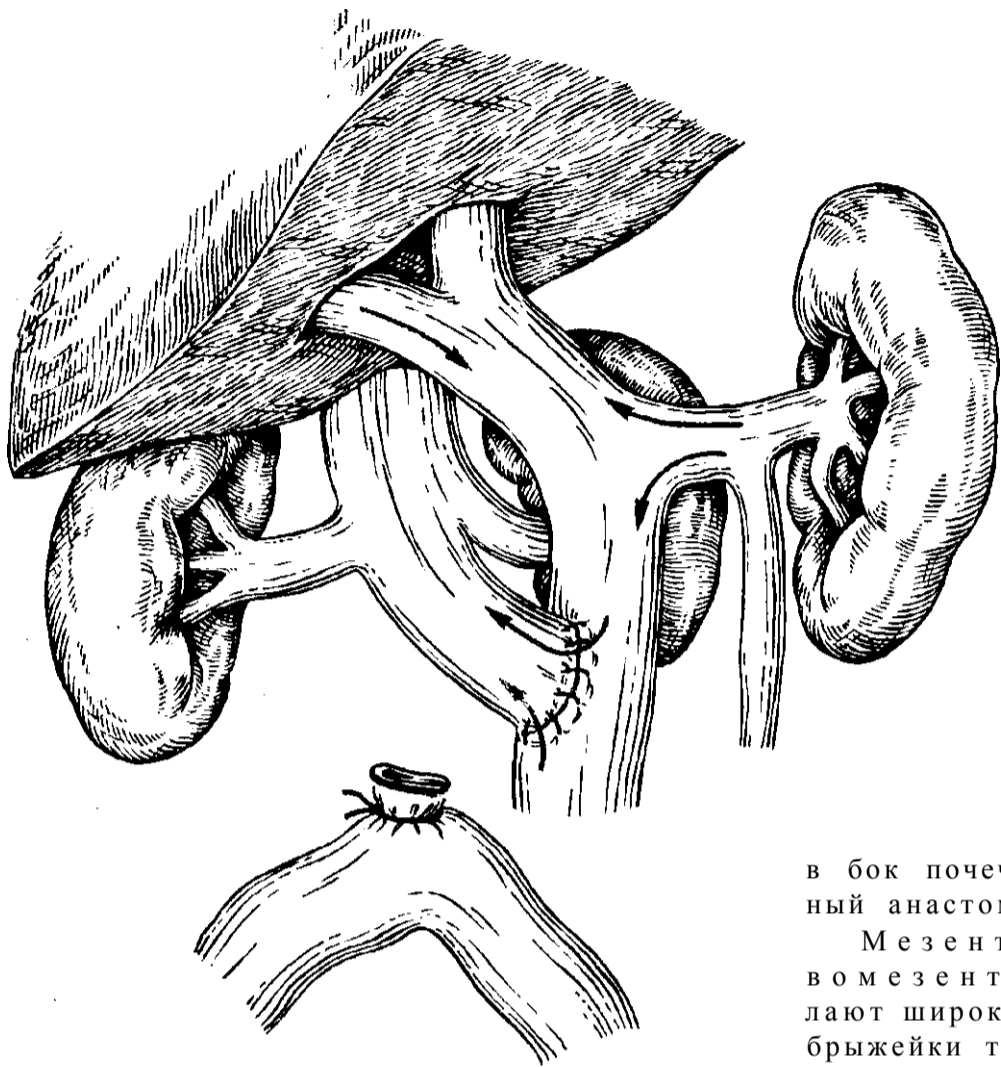
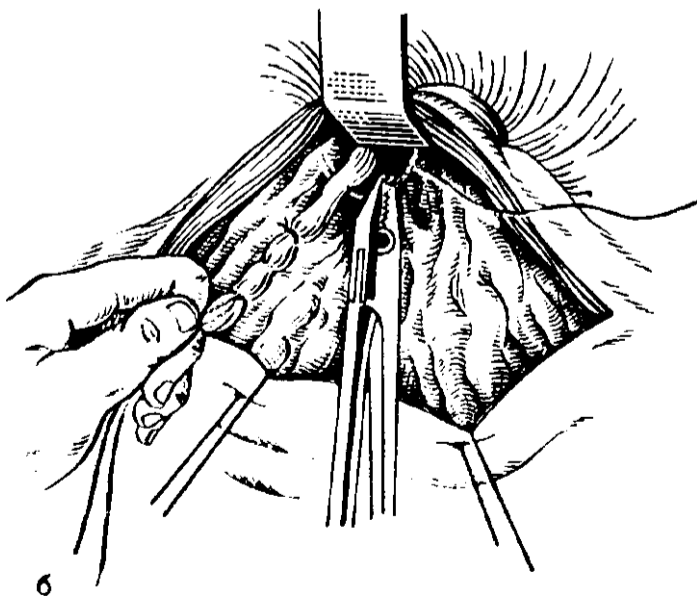
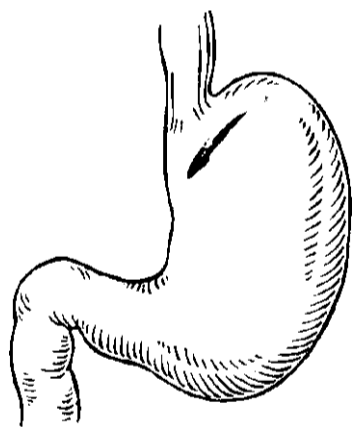


Рис. 96. Мезентерико-кавальный анастомоз конец в бок.

в бок почечной — селективный спленоренальный анастомоз (рис. 95).

Мезентерико-кавальный или кавомезентериальный анастомоз. Делают широкий лапаротомный разрез. В корне брыжейки тонкой кишки, ближе к краю поджелудочной железы, вскрывают брюшину и отыскивают верхнюю брыжеечную вену. Тупым и острым путем выделяют ее из фиброзно измененной клетчатки на протяжении не менее 4—5 см. Затем обнажают нижнюю полую вену тотчас под горизонтальной ветвью двенадцатиперстной кишки, накладывают на выделенные вены сосудистые зажимы в продольном направлении, оставляя часть вен перекрытыми. Высекают в их стенках отверстия диаметром 1,5—2 см и накладывают Н-анастомоз, т. е. вены соединяют между собой сосудистым протезом либо аутовенозной вставкой, взятой из глубокой яремной вены. В этой ситуации применим другой сосудистый анастомоз — кавомезентериальный, при котором центральный конец пересеченной над бифуркацией нижней полых вены вшивают в бок верхней мезентериальной вены (рис. 96).



Прошивание вен желудка и пищевода. Верхним срединным разрезом вскрывают брюшную полость. Производят широкую гастротомию от дна желудка в косом направлении к малой кривизне. Освобождают желудок от содержимого и приступают к прошиванию и перевязыванию расширенных вен через покрывающую их сли-

Рис. 97. Прошивание вен желудка и пищевода через покрывающую их слизистую оболочку: а — линия разреза желудка; б - - прошиваются расширенные вены желудка.

зис\лн> ободочку. Вначале пропитают и Персия шпаки иены кардии. татем вены пищевода (рис *>7). Операцию заканчиваю! ушиванием сгенкн жел> тка двухрядным швом. Лапароюмпную рану ушивают наглухо.

Чрссирдсрлная мембрана го мия нижней полой вены. Торакотомия в шестом межреберье справа. Производят боковое отжатие предсердия с устьем нижней полой вены. На стенку предсердия накладывают два кистных шва. Предсердие вскрывают продольно разрезом длиной 4 см. Указательным пальцем контролируют состояние устья нижней полой вены. Инструментом или указательным пальцем разрушают мембрану, перекрывающую просвет нижней полой вены на уровне диафрагмы (рис. 98). Накладывают швы на стенку предсердия. Рану грудной стенки ушивают наглухо.

Повреждения печени

Среди травм органов брюшной полости повреждения печени по своей тяжести, сложности распознавания и лечения являются наиболее серьезными.

Классификация. Различают закрытые и открытые повреждения печени, изолированные и в сочетании с повреждением других органов.

По тяжести повреждения травмы печени делят на 4 степени: 1) разрыв капсулы с незначительным кровотечением, которое останавливается спонтанно или в результате наложения поверхностных швов; при такой травме паренхима печени не разрушена; 2) разрыв паренхимы, кровотечение останавливается наложением швов; 3) глубокие разрывы паренхимы печени с профузным кровотечением из вен и артерий, сопровождающимся шоковым состоянием; 4) разрывы паренхимы печени с повреждением ее магистральных сосудов и нижней полой вены; при наличии подобной травмы больные чаще умирают еще до операции. Нередко повреждения печени сочетаются с травмой органов брюшной полости, груди, черепа, опорно-двигательного аппарата.

Закрытые повреждения печени. Среди закрытых травм живота повреждения печени составляют от 13,2 до 24,3%. В период Великой Отечественной войны 1941—1945 гг. травма печени занимала 3-е место среди закрытых повреждений органов брюшной полости. В мирное время закрытые травмы печени чаще связаны с автомобильными и железнодорожными катастрофами или носят бытовой характер.

Закрытому повреждению печени при воздействии внешней силы способствует ее анатомическая особенность — большая масса паренхимы органа, прочность связочного аппарата, большая поверхность соприкосновения печени с реберной дугой. В механизме повреждения печени *большую роль* играют переломы ребер, при этом чаще повреждается

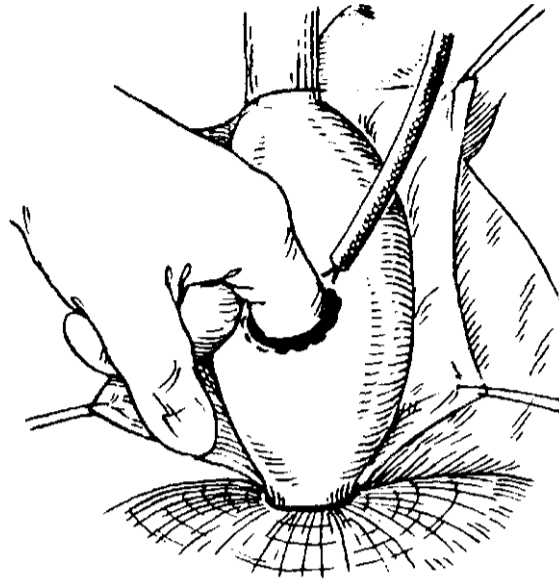


Рис. 98. Чреспредсердная мембранотомия нижней полой вены.

правая доля печени. Вид повреждения печени зависит от механизма травмы. Непосредственное воздействие силы на ограниченном участке дает очаг размозжения печени и отходящие от него разрывы. При падении или сдавлении может возникнуть обширное размозжение органа.

Диагностика. Состояние больного и клинические симптомы зависят от характера повреждения печени и наличия повреждения других органов. При обширном повреждении печени тяжесть состояния обусловлена внутрибрюшным кровотечением и травматическим шоком. При субкапсулярных гематомах и небольших поверхностных разрывах состояние больного может быть удовлетворительным. Для некоторых больных характерно вынужденное сидячее положение, при перемене которого боль усиливается. Непосредственно после травмы живот напряжен, втянут, позднее развиваются явления пареза, может быть рвота, желтуха. При осмотре больного иногда отмечают местные повреждения (ссадины, кровоизлияния, перелом ребер) соответственно проекции печени. Пульс и артериальное давление зависят от тяжести повреждения печени и величины кровопотери. При подозрении на внутрибрюшное кровотечение показана пункция брюшной полости или лапароскопия. Рентгенологическое исследование при повреждении печени дает косвенные признаки (высокое стояние диафрагмы, малая ее подвижность, перелом ребер).

Значительные трудности в диагностике вызывают субкапсулярные гематомы, которые в первые дни могут протекать с малыми симптомами. Однако через несколько дней после травмы состояние больного может внезапно ухудшиться, боли резко усиливаются и развивается картина внутрибрюшного кровотечения в результате разрыва капсулы.

Дифференциально-диагностические трудности увеличиваются при алкогольном опьянении пострадавшего, при бессознательном состоянии (при черепно-мозговой травме), при сопутствующих множественных переломах костей. В таких случаях необходимо тщательное обследование больного и активное наблюдение за состоянием живота, динамикой пульса, артериального давления и лабораторных данных.

Лечение. При установлении закрытой травмы печени и в случае невозможности ее исключения показана срочная лапаротомия и в зависимости от находки — операция на печени: ушивание раны с биологической тампонадой большим сальником, резекция раздробленной части печени, марлевая тампонада и т. д.

Открытые повреждения печени в зависимости от рода ранящего оружия делятся на колото-резаные и огнестрельные раны. Различают сквозные, слепые и касательные ранения печени.

Патологическая анатомия. При ранениях холодным оружием раневая поверхность печени гладкая, ее размер часто соответствует ране на коже. В раневом канале обычно небольшая зона повреждения печеночной ткани. Для огнестрельной раны характерны множественные разрывы — трещины печени. По ходу раневого канала могут быть значительные разрушения ткани печени. При сквозном ранении выходное отверстие из печени обычно более широкое.

Следствием ранения печени является геморрагия, степень которой зависит от обширности поражения и диаметра травмированных сосудов. Наряду с кровотечением наблюдается и желчеистечение, что ведет к желчному перитониту, плевриту (при сочетанной травме). Позднее развивается некроз фрагментов паренхимы печени, поврежденных непосредственно или лишенных кровоснабжения в результате ранения сосудов. Если некроз ограничивается небольшим участком ткани печени, то наступает фаза самопроизвольного отторжения некротической ткани, а затем фаза регенерации печени.

Диагностика. Клиника ранений печени близка к клинике закрытых повреждений и зависит от характера травмы, величины кровопотери и сроков ранения. Истечение из раны желчи или крови с примесью желчи является достоверным признаком ранения печени. Боль и напряжение брюшной стенки, положительный симптом Щеткина—Блюмберга, шадящий грудной тип дыхания позволяют у большинства пострадавших заподозрить ранение печени. Наличие кожной раны в проекции печени и симптомов внутреннего кровотечения увеличивают вероятность этого предположения. Клиническая картина при сочетанных торакоабдоминальных ранениях складывается из симптомов ранения печени и повреждения тех или иных органов брюшной и грудной полости. Диагноз при открытых травмах печени менее затруднителен, чем при закрытых

ее повреждениях, а наличие раны в области печени, требующей хирургического вмешательства, снимает необходимость в уточнении и детализации диагноза.

Лечение оперативное. При открытом ранении печени выбор оперативного доступа диктуется местом расположения кожной раны. При расположении раны в эпигастральной области или в проекции левой и нижней поверхности правой доли печени можно ограничиться тем или иным лапаротомным разрезом и в зависимости от необходимости манипулировать на диафрагмальной или задней поверхности правой доли печени перевести разрез в лоскутный с пересечением правой прямой мышцы живота. При торакоабдоминальных ранениях и невозможности исключить сочетанную травму органов брюшной полости разрез начинают с торакотомии справа в восьмом межреберье, а затем продолжают до средней линии живота и ниже пупка.

Выбор метода операции на печени зависит от характера повреждения. При колото-резаных ранах в ряде случаев допустимо ушивание раны без иссечения ее краев. Огнестрельные раны с размождением ткани печени требуют применения техники, обеспечивающей гемостаз и предупреждение развития осложнений. Предоставленные самостоятельному течению, они нагнаиваются и заживают вторичным натяжением, обуславливая возникновение различных осложнений — абсцедирование, перитонит, вторичное кровотечение. Принцип шадящей обработки ран печени не должен останавливать хирурга перед необходимостью тщательной ее ревизии и иссечения нежизнеспособной ткани.

При травмах печени могут возникнуть два основных показания к ее резекции: 1) ранение печени с повреждением долевых и сегментарных сосудов, ведущих к некрозу соответствующих участков, и 2) огнестрельные ранения с массивным повреждением паренхимы печени.

В послеоперационном периоде могут наблюдаться осложнения: печеночно-почечная недостаточность, вторичное кровотечение, гемобилия, перитонит, поддиафрагмальный абсцесс, желчные свищи.

Летальность при повреждении печени составляет от 10 до 40%; основной ее причиной является шок и кровопотеря.

Воспалительные заболевания

Абсцесс печени (пногенный) — ограниченное нагноение печени с некрозом и расплавлением паренхимы органа. Обычно является следствием метастазирования инфекции по сосудам воротной вены из воспалительных очагов в органах брюшной полости (язвенный колит, аппендицит, перитонит и другие заболевания), по желчным путям (холангит, паразитарные поражения желчных путей). Абсцессы могут быть единичными и множественными.

Диагностика. Абсцессы печени не имеют патогномичных симптомов и трудно диагностируются. Лишь после того как абсцесс приобретает хорошо очерченные формы и одновременно прогрессируют общие признаки инфекции, становится возможным заподозрить наличие абсцесса печени. Температура часто является первым признаком болезни. Характерны высокая температура с потрясающим ознобом, самопроизвольная боль в области печени, чувство тяжести, увеличение размеров печени, болезненность при пальпации ее. При множественных абсцессах, заболевании желчных путей, выраженной интоксикации может развиваться желтуха. Рентгенологически определяется выпот в правом плевральном синусе. Иногда высокое стояние диафрагмы и малая ее подвижность. Сканирование и эхография печени могут дать информацию о локальном, объемном ее поражении. По данным эхогепатографии можно судить о консистенции определяемого образования, что в совокупности с другими данными помогает установить диагноз. Лабораторные исследования, за исключением показателей периферической крови (высокий лейкоцитоз с нейтрофилезом), диагноз не облегчают.

Лечение. При абсцессах печени лечение в основном хирургическое — дренирование абсцесса. Доступ к печени выбирают в зависимости от места расположения абсцесса. По вскрытии брюшной полости обнаруженный абсцесс изолируют от брюшной полости марлевыми тампонами. Вскрывают полость абсцесса, удаляют содержимое и полость дренируют резиновой трубкой. Если при санации полости возникло кровотечение, то следует, помимо дренажной трубки, ввести в полость тампон. Конец дренажной трубки и марлевого тампона целесообразно выводить через дополнительный разрез брюшной стенки, ушивая первоначальную рану наглухо. Возможна также пункция абсцесса.

Амебный (тропический) абсцесс встречается в южных республиках нашей страны (Азербайджан, Грузия, Узбекистан). Частота амебных абсцессов за последнее десятилетие резко уменьшилась в связи со снижением заболеваемости амебной дизентерией. Амебные абсцессы обычно бывают единичными, чаще локализируются в правой доле печени.

Диагностика. Клиника амебных абсцессов своеобразна, характерна бессимптомность течения на протяжении длительного времени. С увеличением размеров абсцесса появляются боль и чувство тяжести в правом подреберье. При обследовании находят увеличенную болезненную печень, выпячивание реберной дуги, сглаженность межреберий, болезненность при надавливании в межреберье, где ближе всего прилегает абсцесс. Обычно амебный абсцесс протекает с субфебрильной температурой и только при присоединении вторичной инфекции она становится гектической.

Обращает на себя внимание пигментация лица, передней поверхности шеи, живота, иктеричность склер. У каждого 6—7-го боль-

ного наблюдается выраженная желтуха. В распознавании амебных абсцессов печени важное значение имеет анамнез с указанием на перенесенную амебную дизентерию; играют роль также данные объективного исследования, рентгенологическое исследование, сканирование печени и эхография.

Лечение начинают с внутримышечного введения 1,5% или 2% раствора эметина 2 раза в день на протяжении 4—8 сут. Метод эффективен при небольших абсцессах, амебном гепатите. При большом абсцессе показана операция после предварительного курса лечения эметином. Операция заключается в обнажении участка печени, наиболее близкого к абсцессу, пункции его и аспирации гноя, промывании полости абсцесса слабым раствором эметина. Обнаженный участок печени изолируют марлевыми тампонами. Пункции и промывания абсцесса производят ежедневно до ликвидации полости.

Тромбофлебит печеночных вен, или болезнь Бадда—Киари (синдром Бадда—Киари). Заболевание встречается редко и трудно диагностируется.

Этиология. Причина тромбофлебита печеночных вен не выяснена. Причины вторичной закупорки печеночных вен: тромбоз нижней поллой вены, перикардит, опухоли печени, ранения с последующим рубцеванием области печеночных вен, перифлебит.

Патогенез. Расстройство портопеченочного кровообращения — ведущий механизм развития гепатомегалии, портальной гипертензии, асцита.

Патологическая анатомия. Застойная гепатомегалия (мускатная печень) с последующим развитием цирроза. Расширение портального русла с развитием коллатерального кровообращения. Спленомегалия с выраженной фиброзацией.

Диагностика. Острое начало с высокой температурой, болью в правом подреберье с последующим увеличением печени и развитием асцита характерно для тромбофлебита печеночных вен. При полной закупорке вен сравнительно быстро, в течение нескольких дней) развивается тяжелая интоксикация, приводящая к летальному исходу. При неполной и постепенной закупорке вен клиническая картина развивается медленнее и болезнь переходит в хроническую стадию. Основные симптомы: гепа-гомегалия, асцит, часто желтуха, спленомегалия, расширенные вены передней брюшной стенки, иногда расширенные вены пищевода с рецидивами кровотечений из них. При вторичной закупорке печеночных вен вследствие тромбоза нижней поллой вены или перикардита к описанным выше симптомам присоединяются симптомы расстройства кровообращения в системе нижней поллой вены — расширенные вены на нижних конечностях, боковых стенках живота, спины, отеки на ногах.

Больные жалуются на общую слабость, временами лихорадку, увеличение живота. Печень значительно увеличена, плотная, по-

верхность ее может быть гладкой или мелкобугристой. Кожные покровы желтушны. Асцит стойкий. Часто пальпируется увеличенная селезенка. В крови отмечаются повышение билирубина, гипопроотеинемия, иногда гиперспленизм.

При первичном тромбозе печеночных вен без вовлечения нижней полой вены диагноз труден. Необходима лапароскопия с прицельной биопсией печени (картина мускатной печени подтверждает диагноз) либо зондирование с контрастным исследованием печеночных вен. При тромбозе или сужении нижней полой вены обязательна каваграфия, измерение венозного давления в бассейне нижней и верхней полой вены.

Дифференциальный диагноз. Клиническая картина первичного тромбоза печеночных вен схожа с клиникой гипертрофического цирроза печени. Дифференциальный диагноз правомочен только при наличии морфологических данных и результатов каваграфии с зондированием печеночных вен.

Лечение. В остром периоде заболевания необходимы противовоспалительная терапия, антибиотики и антикоагулянты прямого действия (Гепарин, стрептаза). В хронической стадии при удовлетворительном состоянии больного, наличии асцита и варикозно расширенных вен пищевода показано оперативное лечение. Выбор метода операции зависит от локализации блокады печеночного кровообращения. При изолированном тромбозе печеночных вен применим портокавальный или спленоренальный анастомоз. При стенозе или полной непроходимости полой вены на уровне печеночных вен показано наложение обходного анастомоза — кавопредсердного или спленопульмонального венозного шунта после удаления селезенки. При невозможности осуществить вмешательство на сосудах показано применение гепатопульмонопексии. Операция рассчитана на возникновение гепатопульмональных сосудистых и лимфатических анастомозов.

Цирроз

Цирроз печени — прогрессирующее поражение паренхимы и стромы печени с дистрофией печеночных клеток, узловой регенерацией печени, диффузным развитием соединительной ткани, диффузной перестройкой паренхимы, а также сосудов печени.

Классификация. Согласно Гаванской классификации (1956 г.) различают цирроз портальный, постнекротический, билиарный и смешанный. Каждая из этих форм имеет три стадии развития: начальную, сформировавшуюся цирроза и конечную (дистрофическую). В 1974 г. Гепатологи в г. Акапулько приняли деление циррозов на мелкоузловые (близкие к портальным), крупноузловые (близкие к постнекротическим) и смешанные.

Частота. По данным вскрытия, цифры колеблются от 0,5 до 6%. В США цирроз печени среди причин смертности занимает 9-е место, а в возрасте после 40 лет — 4-е.

Этиология, патогенез. Причины заболевания разнообразные, чаще это исход инфекционного гепатита (болезнь Боткина), токсического гепатита (промышленные яды, лекарственные вещества). Из других этиологических факторов выделяют: алкоголь, белково-витаминную недостаточность, паразитарные заболевания (описторхоз, шистосомоз), малярию и др. На повреждение клетки печень реагирует пролиферацией соединительной ткани и восстановлением паренхимы.

Патологическая анатомия. Печень может быть увеличена либо уменьшена. Фиброзная оболочка печени (глиссонова капсула) всегда утолщена, поверхность органа чаще мелко- или крупнобугристая, на ощупь плотная. Основными морфологическими критериями являются: деструкция печеночной паренхимы, пролиферация соединительной ткани, компенсаторная гиперплазия и регенерация печеночной ткани. Эти изменения в свою очередь приводят к нарушению внутрипеченочного кровообращения, возникновению артериовенозных и вено-венозных фистул.

Патофизиология. Нарушение структуры паренхимы печени и внутрипеченочного кровообращения ведет к прогрессирующему повреждению функции печеночных клеток, что вызывает нарушение процессов метаболизма в организме, синтез белка, выработку желчи и ее выделение. Нарушение внутрипеченочного кровообращения приводит к гипертензии в воротной вене с кровотечениями из вен пищевода или желудка, появлению асцита, мозговым расстройствам. В хирургическом аспекте имеет значение клиническое проявление нарушений в портальнопеченочном кровообращении. Возрастающее внутрипеченочное сосудистое сопротивление ведет к повышению давления в системе воротной вены и образованию портокавальных анастомозов, главным образом через вены пищевода и желудка (рис. 99), вены круглой связки печени, геморроидальные вены. Рецидивы кровотечения из вен пищевода или желудка, геморроидальных вен способствуют прогрессированию цирроза печени. Это приводит к еще большему внутрипеченочному сосудистому сопротивлению и увеличению сброса портальной крови в кавальную систему, минуя печень, что в свою очередь создает предпосылку для вовлечения сердца в патологический процесс. Этому же способствуют гипопроотеинемия, анемия, нарушения электролитного баланса и др. Возникает гиперкинетическое состояние центральной гемодинамики: увеличивается ОЦК, снижается периферическое сосудистое сопротивление, повышается сердечный выброс.

Диагностика. Клинические симптомы любой формы цирроза печени почти одинаковы: нарастающая слабость, быстрая утомляемость во время работы, головная боль, сонливость, иногда боль в области печени и

селезенки, расстройства со стороны пищеварительного тракта (тяжесть в подложечной области после еды, тошнота, потеря аппетита, метеоризм). На коже появляются звездчатые гемангиомы, а на ладонной поверхности розовая мраморность кожи. Почти всегда увеличивается селезенка. В ранней стадии цирроза увеличение селезенки может быть единственным симптомом портальной гипертензии. Могут наблюдаться изменения крови — анемия, лейкопения, тромбоцитопения. Функциональные пробы печени не всегда отражают истинное ее состояние. Более информативны пункционная биопсия печени, сканирование печени, лапароскопия. Появление желтухи указывает на активность процесса в печени. Желтуха может быть в результате повышенного гемолиза. Иногда первым клиническим проявлением болезни бывает внезапное кровотечение из вен пищевода или желудка. Асцит часто возникает после кровотечения, развитие его без предшествующего кровотечения указывает на декомпенсацию патологического процесса. В стадии сформировавшегося цирроза печени или в стадии декомпенсации могут быть выражены симптомы гепатопортальной энцефалопатии, переходящей в печеночную кому. Важно выявление симптомов портальной гипертензии рентгеноангиографией, измерением портального давления, рентгенологическим и эндоскопическим исследованием (варикозно расширенные вены пищевода и желудка).

Дифференциальный диагноз в далеко зашедших случаях цирроза печени не вызывает затруднений. Сложна дифференциальная диагностика ранней стадии цирроза печени и внепеченочной формы портальной гипертензии, болезни Бадда—Киари и системных заболеваний (болезнь Гоше, начальные формы лейкоза, гемолитическая анемия и др.).

Лечение. *Консервативное лечение* цирроза печени в хирургической клинике проводится как предоперационная подготовка: устранение анемии, гипопротейемии, гипербилирубинемии, прекращение активности процесса в печени. Консервативное лечение направлено на нормализацию обменных процессов и улучшение состояния портопеченочного кровообращения.

При портальной гипертензии применяют *хирургическое лечение*, показаниями к которому служат прежде всего варикозно расширенные вены пищевода или желудка и кровотечения из них. Спленомегалия с признаками гиперспленизма является относительным показанием к оперативному лечению, если нет других отягчающих симптомов (гемолитический компонент, стойкая анемия, геморрагический синдром). Выбор метода операции зависит от цели оперативного вмешательства, которую диктует преобладание тех или иных симптомов. В одних случаях операцию применяют в основном для декомпрессии портальной системы и устранения опасности кровотечений из расширенных вен пищевода и желудка (сосудистые портокавальные анастомозы), в других — для ликвидации гиперспленизма и

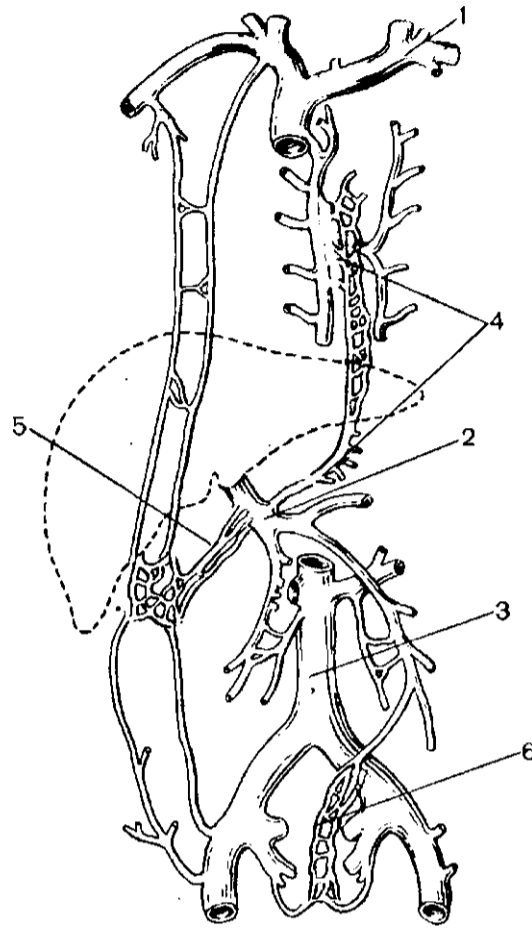


Рис. 99. Схема анастомозов воротной вены с полыми венами (по В. Н. Тонкову). 1 — верхняя полая вена; 2 — воротная вена; 3 — нижняя полая вена; 4 — портокастроэзофаго-кавальный анастомоз; 5 — портокавальный анастомоз через параумбиликальные вены; 6 — портокавальный анастомоз через геморроидальные вены.

аутоиммунной агрессии и создания условий для частичной регенерации в пораженной печеночной паренхиме (спленэктомия, рентгеноэндоваскулярная окклюзия печеночной артерии). Эти операции более оправданы при начальных проявлениях цирроза печени для создания условий обратного развития цирротического процесса.

При значительных изменениях в печени (бугристая, маленькая сморщенная печень, асцит) и наличии варикозных вен пищевода или желудка с угрозой кровотечения из них, несмотря на отсутствие изменения показателей ее функционального состояния, радикальная операция может представлять большой риск. В этих случаях целесообразна гастротомия с прошиванием варикозных вен желудка и абдоминального отдела пищевода, чтобы отвести угрозу кровотечений.

Более сложен вопрос о показаниях и выборе метода операции у больных циррозом печени и резистентным асцитом. Если варикозные вены пищевода и желудка не определяются, показано наложение лимфовенозного анастомоза на шее или перитонеовенозного шунта. При наличии варикозно расши-

Рис. 100. Зонд-обтуратор.

ренных вен пищевода или желудка с выраженным резистентным асцитом показана рентгеноэндovasкулярная окклюзия печеночной артерии или эндоскопическое тромбирование варикозных вен.

Лечение при кровотечении из вен пищевода или желудка. При возникшем кровотечении из вен пищевода или желудка консервативные мероприятия либо останавливают кровотечение и в дальнейшем осуществляется плановое хирургическое вмешательство, либо они являются подготовительным этапом к срочному оперативному вмешательству. Наиболее эффективно для остановки кровотечения из вен пищевода применение пищеводного зонда-обтуратора (рис. 100). Перед введением пищеводного зонда через носовые входы осуществляют анестезию слизистой оболочки носоглотки и зонд вводят в полость желудка со спущенными пневмобаллонами. Через дополнительный канал, смонтированный в стенку зонда, нагнетают $60 - 80 \text{ см}^3$ воздуха в желудочный баллон. Затем зонд подтягивают до ощущения упора в зоне кардии желудка и фиксируют его к верхней губе специальной муфтой или лейкопластырем. Затем в пищеводный баллон зонда медленно, дозированно, в несколько приемов с промежутком между ними $5 - 10$ мин нагнетают по 50 см^3 воздуха (для адаптации в связи со сдавлением средостения), доводя общее количество нагнетаемого воздуха до 150 см^3 . Если пищевод дилатирован, что бывает довольно часто, больной мало реагирует на такое количество нагнетаемого воздуха. При появлении загрудинных болей, что указывает на сдавление органов средостения, дальнейшее нагнетание воздуха следует прекратить. После установки и фиксации зон-

да шприцем Жане аспирируют желудочное содержимое, а затем промывают полость желудка до чистой воды и ведут наблюдение за отделяемым по зонду из желудка. Отсутствие примеси свежей крови свидетельствует об остановке кровотечения. Зонд оставляют на $3 - 5$ ч, периодически спуская пищеводный баллон во избежание пролежней на слизистой оболочке пищевода. Если признаков возобновившегося кровотечения нет, то с повторным нагнетанием воздуха в пищеводный баллон можно не спешить. Поить и кормить больного можно через зонд.

Помимо трансфузионной терапии, направленной на гемостаз и возмещение кровопотери, целесообразно применить препараты, снижающие портальное давление (питуитрин, нитроглицерин). Питуитрин противопоказан при ишемической болезни сердца, гипертонии, беременности. Лучшим средством является 1% раствор нитроглицерина в количестве 1 мл на $250 - 300 \text{ мл}$ изотонического раствора натрия хлорида внутривенно капельно. При необходимости его введение можно повторить до 2 раз в день.

У больных циррозом печени нередко наблюдается склонность к фибринолизу, особенно при кровотечении; показано применение ингибиторов фибринолиза (эпсилон-аминокапроновая кислота, контрикал, трасилол).

При неэффективности консервативной терапии или возможности рецидива кровотечения в ближайшие часы показана срочная облитерация варикозных вен пищевода склерозантами (тромбовар, варикоцид) с помощью специальной иглы через фиброэзофагогастроскоп. Если возможность выполнить указанную процедуру отсутствует, то показана гастротомия с прошиванием варикозных вен кардии желудка и абдоминального отдела пищевода из чрезбрюшинного доступа.

Паразитарные заболевания

Гидатидный эхинококкоз печени. Возбудителем гидатидного эхинококкоза является *Echinococcus granulosus*. Заболевание широко распространено в Южной Америке, Австралии, Монголии, Греции, Китае и др. В СССР чаще встречается в Ставропольском крае, Крыму, Азербайджане, Киргизии, Поволжье. Поражение печени встречается у $75 - 80\%$ больных эхинококкозом, чаще правой доли. Хозяином, в организме которого созревает половозрелая стадия паразита, являются домашняя собака, волк, лисица, рысь, собака динго и другие плотоядные животные. Промежуточные хозяева — травоядные животные и человек. Основной путь попадания паразита в организм человека — пищеварительный тракт. Членики глиста или яйца, содержащие шестикрючный зародыш (онкосферу), попав через рот в желудочно-кишечный тракт, освобождаются от оболочки, и онкосферы внедряются в слизистую оболочку **желудка**

или тонком кишки, оттуда проникают в венозные либо лимфатические сосуды и далее током крови через воротную вену заносятся в печень, где чаще и оседают, превращаясь в эхинококковый пузырь.

Патологическая анатомия. Киста паразита обычно имеет округлую или овальную форму. Стенка ее состоит из двух слоев: наружной — хитиновой оболочки и внутренней — герминативной оболочки. Киста обычно окружена фиброзной капсулой. В зависимости от места расположения и размеров кисты могут выявляться те или иные нарушения, вызванные сдавлением желчных путей, кровеносных сосудов. Содержимое кисты может быть прозрачным, содержащим сколексы, дочерние пузыри. Кисты могут нагнаиваться, подвергаться кальцинозу.

Диагностика. Вначале заболевание протекает бессимптомно. Клиническая симптоматика появляется в тех случаях, когда киста достигает значительных размеров. Больные жалуются на чувство тяжести, тупую, ноющую боль в правом подреберье, недомогание, иногда тошноту, плохой аппетит, похудание, аллергические проявления в виде крапивницы. При осмотре нередко отмечают асимметрию нижней апертуры грудной клетки — правая реберная дуга вместе с нижними ребрами выпячена в сторону и впереди. Печень при пальпации увеличена, несколько уплотнена, безболезненна или слегка болезненна. На передней ее поверхности определяется гладкая, эластичная шаровидная опухоль. Редко выявляют симптом дрожания гидатид, когда при легком ударе по правому подреберью ладонь исследователя, положенная на область кисты, воспринимает удары дочерних пузырей друг о друга. Асцит, желтуха встречаются относительно редко, причем желтуха является следствием сдавления желчного протока кистой или прорыва ее в желчные пути с закупоркой их дочерними пузырями, развитием холангита.

Клиническая картина значительно изменяется при нагноении эхинококковой кисты, наблюдающемся у 15—30% больных. На фоне относительного благополучия появляется озноб, повышается температура до 40 °С, усиливается боль в области печени. Имеющаяся опухоль быстро увеличивается, становится болезненной при пальпации. Состояние больных бывает особенно тяжелым, если эхинококк инфицируется кишечной палочкой, а также при прорыве нагноившейся кисты в плевральную полость или бронхиальное дерево.

Возможен прорыв эхинококковой кисты в желчный пузырь и внутривнутрипеченочные желчные ходы, в брюшную полость. При любом пути прорыва развивается клиническая картина гнойной интоксикации — озноб, гектическая лихорадка, проливной пот, прогрессирующее истощение.

Нередко отмечают, что нагноению эхинококка предшествует его умирание. Наличие мертвых паразитов является благоприятным фактом для нагноения, мертвая хитиновая

капсула легко пропускает инфекцию, Лрпеинфицированной кисты в брюшную полость» нередко сопровождается симптомами, характерными для анафилактического шока: зуд, тошнота, рвота, понос, разлитая боль в животе, цианоз, тахикардия, судороги, и, иногда, коллапс.

Распознавание эхинококка печени не представляет трудности при пальпируемой гладкостенной эластической опухоли, деформации области печени. Существенная роль в диагностике принадлежит кожной анафилактической реакции Казони и реакции латекс-агглютинации. Заключается она в том, что на ладонной поверхности предплечья внутрикожно вводят 0,2 мл centrifугированной эхинококковой жидкости. Появление через 24 ч в зоне укола быстро увеличивающегося покраснения, припухлости и уплотнения расценивается как положительная реакция. Проба Казони не является абсолютно специфической, она может быть положительной при циррозе, гепатите, глистной инвазии, раке печени и других органов. При нагноении кисты после смерти паразита у ряда больных реакция может быть отрицательной. Реакция латекс-агглютинации дает положительный результат в 90% случаев, однако также не является специфической. Характерна эозинофилия, но и она встречается при других заболеваниях, как, например, при раке, циррозе, гельминтозах.

Существенную помощь оказывает рентгенологическое исследование, особенно если эхинококковая киста расположена в куполе печени в зоне VIII сегмента или если в результате длительного нахождения кисты в ее стенке произошло отложение извести. Использование томографии значительно облегчает диагностику. Ценные сведения для диагностики могут быть получены при сканировании печени, ультразвуковой эхолокации, компьютерной томографии.

Дифференциальный диагноз. Эхинококк печени нередко представляет трудности в диагностике. Часто это заболевание смешивают с раком печени, циррозом, гепатомой, гемангиомой печени.

Лечение эхинококка печени только хирургическое. При неосложненных эхинококках операциями выбора являются закрытая эхинококкэктомия, когда производится иссечение кисты вместе с ее фиброзной капсулой, или удаление хитиновой оболочки или дочерних пузырей с последующей обработкой освободившейся полости кисты раствором этилового эфира (закрытая эхинококкэктомия). Рану печени ушивают наглухо.

Открытая эхинококкэктомия показана при нагноении эхинококковой кисты. Эта операция нередко приводит к тяжелым осложнениям — длительному желчеистечению, кровотечению. Достаточно частое осложнение эхинококкэктомии — образование остаточных полостей, поддерживающих послеоперационные свищи с обильным отделением гноя с желчью. Более радикальна в этом плане резекция печени.

Прогноз благоприятный при условии своевременного распознавания и оперативного лечения эхинококка до развития осложнений. При развитии нагноения кисты, тем более прорыва ее в плевральную, брюшную полость или желчные пути, результаты хирургического лечения эхинококка резко ухудшаются, чаще наблюдаются рецидивы заболевания.

Альвеококкоз печени (синонимы: альвеолярный эхинококкоз печени) — паразитарное заболевание, поражающее в личиночной стадии преимущественно печень. Гидатидный и альвеолярный эхинококк вызывается очень похожими друг на друга, но биологически различными паразитами. Отличаются между собой лишь ларвоцисты (личиночная стадия эхинококка). Ларвоциста гидатидного эхинококка представляет собой кисту, в то время как при альвеолярном эхинококке она похожа на опухоль. Циркуляция альвеококка происходит между лисицами или песцами, с одной стороны, и различными видами грызунов — с другой. Человек заражается альвеококкозом, проглатывая яйца паразита с пищей. Заболевание менее распространено, чем гидатидный эхинококк. В СССР эндемические очаги зарегистрированы в Якутии, Алтайском и Красноярском краях, в Магданской области, в Казахстане, Киргизии, Татарской АССР, в Новосибирской, Томской и Омской областях.

Патологическая анатомия. Альвеококкоз печени представляется в виде плотной опухоли, состоящей из воспалительно измененной ткани, пронизанной большим количеством мельчайших паразитарных пузырьков, плотно внедренных в ткань. Характерен инфильтративный рост. Нередко в центре паразитарного узла образуется полость, наполненная некротическими массами. Часто узлы альвеококка, лежащие на поверхности, прорастают соседние органы.

Диагностика. Клинические симптомы вначале отсутствуют. Первым признаком заболевания является увеличение печени, которая в запущенных случаях может достигать больших размеров. Ввиду медленного развития заболевания непораженные отделы печени гипертрофируются и функция печени страдает мало. С течением времени появляются чувство тяжести в правом подреберье, слабость, похудание, желтуха. При пальпации печень каменистой плотности, поверхность бугристая.

В крови часто определяется значительная эозинофилия, повышенная СОЭ. Функциональные пробы печени долгое время могут быть не изменены. Реакция Казони при альвеококкозе положительная в 80% случаев, реакция латекс-агглютинации дает положительный результат в 90% случаев. С целью уточнения диагноза и локализации паразитарных узлов применяют лапароскопию с пунктионной биопсией печени, реименологическое исследование, сканирование, эхогепатографию, ангиографию.

Дифференциальный диагноз следует проводить с гидатидным эхинококком печени, со злокачественными новообразова-

ниями печени. В отличие от последних при альвеококкозе анамнез более длительный, больные остаются сохранными и работоспособными многие годы.

Лечение. Радикальное лечение только оперативное — резекция печени. В неоперабельных случаях применяют обкалывание паразитарного узла химиотерапевтическими препаратами, длительное капельное вливание в сосуды печени паразитотропных веществ, кавернотомию и дренирование полостей распада. В последние годы широко применяется метод криодеструкции с помощью жидкого азота.

Опухоли

Доброкачественные опухоли

Аденома (гепатома) печени встречается сравнительно редко.

Патологическая анатомия. Аденомы печени могут быть единичными или множественными. Имеют округлую форму, иногда выступая над поверхностью печени; цвет паренхимы печени иногда несколько светлее, эластической консистенции. Аденома может быть инкапсулированной или без четко очерченных границ. Гепатоцеллюлярные аденомы состоят из полигональных клеток. Холангиоцеллюлярная аденома по структуре напоминает кистаденому.

Диагностика. Аденомы долгое время протекают бессимптомно и часто выявляются случайно, когда в области печени пальпируется опухоль или обнаруживается во время операции по другому поводу. Методы диагностики те же что и при других опухолях.

Лечение при единичной аденоме хирургическое — резекция печени или вылушивание опухоли. Нерадикальное удаление опухоли ведет к рецидиву. Множественные аденомы не подлежат хирургическому лечению.

Гемангиома — наиболее часто встречающаяся из всех доброкачественных опухолей печени.

Патологическая анатомия. Чаще является следствием порока развития печени. В преобладающем большинстве случаев развивается из венозных сосудов печени. Опухоль имеет гладкую поверхность, иногда мелкобугристую, темно-вишневого цвета, эластической консистенции. Каверномы с большими пещеристыми полостями дают ощущение мягкой, легко сжимаемой опухоли.

Диагностика. Клиническая картина гемангиомы печени разнообразна и зависит от величины опухоли, степени разрушения паренхимы печени, присоединившихся осложнений и других причин. Патогномоничных симптомов нет. Диагностические методы те же, что и при других опухолях печени.

Лечение хирургическое. При небольших опухолях производят ретроградные атипичные резекции. У больных с поражением долей

печени применяют гемигепатэктомию, лобэктомии и расширенные гемиспектомии. В неоперабельных случаях прибегают к лучевой терапии. При разрывах гемангиом лечение только хирургическое — резекция печени, если она осуществима.

Прогноз. Отдаленные результаты при хирургическом лечении гемангиом печени хорошие. Исходы в группе неоперированных больных плохие.

Лимфангиома печени — крайне редкое заболевание. Клиника сходна с клиникой других доброкачественных опухолей печени. Истинная природа опухоли устанавливается только с помощью гистологического исследования.

Другие доброкачественные опухоли печени — фибромы, миксомы и липомы — встречаются чрезвычайно редко.

Непаразитарные кисты печени. 1. Поликистоз печени; а) с поражением только печени; б) с поражением почек и других органов. 2. Солитарные, истинные кисты печени: а) простые солитарные кисты печени; б) многокамерная цистаденома печени; в) дермоидные кисты; г) ретенционные кисты. 3. Ложные кисты печени: а) травматические; б) воспалительные.

Диагностика. Симптоматика непаразитарных кист во многом сходна с симптоматикой гидатидного эхинококка и доброкачественных опухолей печени. По мере роста кисты появляются различные симптомы. Первостепенное значение имеет наличие пальпируемой опухоли эластической консистенции с гладкой поверхностью. При осложненных кистах печени отмечается болезненность при пальпации, может быть желтуха, появляются симптомы раздражения брюшины, повышенная температура. Методы исследования при непаразитарных кистах печени те же, что и при опухолях.

Лечение оперативное. Применяют следующие методы операций: 1) вскрытие и опорожнение кисты с последующим ее дренированием; 2) частичное иссечение выступающих стенок кисты с ушиванием или дренированием остаточной полости; 3) marsупиализация кисты (подшивание стенок вскрытой кисты к ране брюшной стенки) с тампонадой и дренированием; 4) цистозентеро- или цистогастротомия; 5) вылущивание кисты с ее оболочками; 6) резекция пораженной части печени. Оптимальный выбор того или иного метода операции зависит от вида непаразитарной кисты, ее взаимоотношения с печенью, наличия или отсутствия осложнений и тяжести состояния больного. Радикально выполненная операция дает хорошие отдаленные результаты.

Злокачественные опухоли

Рак печени — нередкое заболевание, развивающееся чаще на фоне цирроза печени (цирроз-рак).

Патологическая анатомия. Пер-

вичный рак печени преобладает «ясной» узелковой и концентрической на поверхности печени. Гистологически первичный рак печени в одних случаях исходит из самой паренхимы печени (гепатоцеллюлярный рак, паренхимоклеточный рак, злокачественная гепатома, злокачественная аденома), в других случаях — из клеток желчных протоков (холангиоцеллюлярный рак).

Диагностика. Клиника первичного рака печени разнообразна и, так же как и при других локализациях рака, сопровождается появлением симптомов интоксикации. Отмечаются слабость, понижение трудоспособности, похудание, анемия, тошнота и другие симптомы. Чувство тяжести в эпигастрии, позднее появляются болевые ощущения, увеличение печени, иногда селезенки, желтуха. В поздней стадии появляется асцит, высокая температура. У больных с циррозом-раком печени обычное течение цирроза резко меняется в худшую сторону. Быстро нарастает слабость, асцит и желтуха. Наиболее информативными методами диагностики являются рентгеноангиографические (спленопортография, трансумбиликальная портогепатография, целиакография) методы исследования, радиоизотопное сканирование печени, сонография, компьютерная томография, лапароскопия с биопсией печени.

Лечение — хирургическое, лучевое, химиотерапия и комбинированное. Хирургическое вмешательство — резекция печени, гемигепатэктомию — показано при единичной опухоли.

Саркома печени — редко встречающееся заболевание.

Диагностика. Клиника саркомы не отличается от клиники рака печени. Методы исследования те же, что и при опухоли печени другой природы.

Лечение такое же, как и при раке печени.

Смешанные опухоли печени (тератомы) относятся к опухолям, возникающим на почве пороков развития.

Патологическая анатомия. При гистологическом исследовании обнаруживается сочетание гепатоцеллюлярной карциномы с мезенхимальной опухолью типа фибросаркомы.

Диагностика, как и любой другой опухоли, до появления пальпируемого образования сложна. Метастазы редки.

Лечение хирургическое. Радикальная операция дает хорошие результаты.

Вторичные (метастатические) опухоли печени. Чаще всего метастазы в печень дает рак различных органов, редко саркома, меланома и другие злокачественные опухоли.

Диагностика трудна, если не установлена локализация первичного очага и нет симптоматики, обусловленной поражением печени. В терминальной стадии появляются асцит, желтуха, повышенная температура.

Лечение при одиночной метастазе может быть хирургическое — резекция печени.

Глава XIX

ЖЕЛЧНЫЙ ПУЗЫРЬ И ЖЕЛЧЕВЫВОДЯЩИЕ ПУТИ

Общие вопросы диагностики

Симптоматика. Наиболее общие симптомы (синдромы) заболеваний желчного пузыря и желчевыводящих путей: характерна боль в животе с типичной иррадиацией, диспепсические явления, желтуха, а в ряде случаев печеночно-почечная недостаточность.

Волевой синдром характерен для большинства хирургических заболеваний желчных путей. Наблюдается тупая постоянная боль в правом подреберье и эпигастрии и острая (желчная колика), возникающая при острой обтурации желчных путей.

Приступы желчной колики, характерные для холецистита, холелитиаза и их осложнений, нередко отмечаются и при обтурирующих опухолях желчных путей, раке желчного пузыря; часто встречаются при врожденных кистах холедоха; особенно сильной бывает боль при паразитарной инвазии желчных путей - аскаридозе и эхинококкозе.

Синдром холангита — постоянный спутник обтурирующих и стенозирующих поражений внепеченочных желчных протоков — холедохолитиаза, паразитарной инвазии, рубцовых стриктур протоков. Выраженность симптомов холангита зависит от тяжести морфологических изменений стенки протоков. Катаральный и фибринозный холангит обычно проявляется повышением температуры тела, иногда иктеричностью кожи, умеренной болью в правом подреберье. Острый гнойный обтурационный холангит может приобрести молниеносное течение с развитием в первые же сутки септического шока, острой печеночно-почечной недостаточности. Абсцедирующий холангит с образованием множественных мелких или отдельных крупных гнойников в печени проявляется незначительной болью в правом подреберье, ознобом с высокими размахами температурной кривой, увеличением печени, болезненностью при пальпации в правом подреберье. При холедохолитиазе и стриктурах протоков гнойный холангит может приобретать рецидивирующее течение, сопровождаясь периодически возникающей желтухой и ознобом, исчезающими при восстановлении оттока желчи в кишечник.

При гнойном, абсцедирующем холангите выявляются выраженные сдвиги гемограммы — гиперлейкоцитоз с появлением большого числа юных форм нейтрофилов, их токсической зернистости. Характерна гипербилирубинемия, диспротеинемия. При тяжелых формах острого и финальной стадии хронического холангита развивается печеночно-почечная недостаточность.

Синдром механической желтухи — один из главных признаков непроходимости внепеченочных желчных протоков различной этиологии. Имеются два варианта течения обтурационной желтухи: рецидивирующий, обычно наблюдающийся при холедохолитиазе, стенозе большого дуоденального сосочка, кистах холедоха, и постепенно нарастающая интенсивная желтуха, более характерная для опухолевой обтурации протоков, их рубцовых стриктур, врожденной атрезии.

Механической желтухе свойствен ряд признаков, выявляемых при лабораторном исследовании: отсутствие стеркобилина (или значительное снижение уровня его при его количественном определении) в кале и уробилина в моче; высокая билирубинемия в основном за счет прямой фракции билирубина; гиперхолестеринемия; значительное повышение уровня щелочной фосфатазы сыворотки крови, тогда как уровень трансаминаз и других сывороточных ферментов не изменяется или повышается умеренно; невелики изменения осадочных проб. Эти признаки, так же как и отсутствие или резкое снижение выделения в кишечник радиометки бенгальского розового ¹³¹I, свидетельствуют о наличии холестаза, не раскрывая ни его внутри- или внепеченочного характера, ни этиологии обтурации.

Синдром печеночной и печеночно-почечной недостаточности возникает, как правило, вследствие ишемии печеночной и почечной паренхимы и характерен для тяжелых поражений желчных путей: гнойного холангита, нарастающей механической желтухи, осложненный поражений желчных путей (панкреонекроза, холемических кровотечений), а также травматических оперативных вмешательств. Печеночно-почечная недостаточность проявляется клинически слабостью, адинамией, сонливостью, нарастающей желтухой, снижением диуреза вплоть до анурии. Отмечаются гипербилирубинемия, азотемия, повышение уровня аммиака крови, протеинурия, гематурия, цилиндрурия и др.

Данные объективного исследования. Осмотр у больных обтурирующим поражением желчных протоков выявляет желтушное окрашивание кожи и слизистых оболочек. Наиболее интенсивной желтушность бывает при врожденной атрезии и рубцовом перерождении, а также раке желчных протоков. При длительной обтурации желчных путей желтушная окраска кожи приобретает темно-зеленый оттенок, тогда как, например, при остром гепатите кожа чаще окрашивается в оранжево-желтый цвет. Однако из этого правила имеются многочисленные исключения, и оно не может

служить наложной опорой для дифференциального диагноза желтух. На коже больных механической желтухой, страдающих мучительным кожным зудом, видны ссадины и следы расчесов. При хронических поражениях печени на коже верхней половины тела могут обнаруживаться также сосудистые звездочки, симметричная гиперемия ладоней («печеночные ладони»), малиновая окраска языка. При осмотре могут отмечаться признаки портальной гипертензии — расширение подкожных вен брюшной стенки, увеличение объема живота при асците, причиной развития которых могут быть метастатическое поражение печени при опухолях желчного пузыря и протоков либо формирование вторичного билиарного цирроза печени при длительной обтурации желчных путей различной природы.

При *пальпации* живота приблизительно у 30% больных с врожденными кистами гепатихоледоха удается определить «опухоль» в правом подреберье. При осложнении холелитиаза панкреатитом могут прощупываться увеличенная уплотненная поджелудочная железа, а также кисты ее, подчас значительных размеров.

Для большинства заболеваний желчных путей характерно увеличение печени. В ранней стадии обтурации магистральных желчных протоков печень увеличена умеренно, слегка уплотнена, поверхность ее гладкая. При формировании билиарного цирроза печень увеличивается более значительно, приобретает плотную консистенцию.

Увеличение желчного пузыря обычно является следствием блокады его шейки, пузырного или общего желчного протока. При раке последнего увеличенный безболезненный желчный пузырь удается прощупать у 70—80% больных (симптом Курвуазье), увеличение пузыря может определяться и при постепенном развитии его водянки вследствие блокады пузырного протока камнем или опухолью. При опухолях печеночного протока пузырь обычно спавшийся и пальпаторно не определяется. При флегмонозном или гангренозном холецистите, эмпиеме желчного пузыря определяется выраженная болезненность при пальпации, прощупывается увеличенный пузырь плотнoэластической консистенции либо инфильтрат, включающий в себя, помимо пузыря, сальник, а также другие органы. При раке желчного пузыря в его проекции прощупывается плотная бугристая опухоль.

Диагностические методы. Рентгенологическое и эндоскопическое исследование. *Обзорная рентгенография* позволяет выявить у 5—18% больных холелитиазом камни желчного пузыря, главным образом известковые или смешанные; холестериновые конкременты на рентгенограммах не видны. На рентгенограммах выявляются также инородные тела (погружные дренажи) желчных протоков, газовое контрастирование желчных путей при их внутренних свищах с желудочно-кишечным трактом, признаки абсцессов

и эхинококковых кист печени у больных холан! иомам и иарази! арной инвазией желчных путей.

Основным способом исследования билиарного тракта являются различные методы контрастной холеграфии.

Пероральная ходецистография предусматривает прием внутрь контрастного вещества (билитраст, холевид) за 12—14 ч до рентгенографии. Исследование не рекомендуется производить при желтухе (билирубинемия свыше 1,5—2 мг%), нарушении всасывания в кишечнике, поносе. При соблюдении этих условий отсутствие изображения желчного пузыря обычно свидетельствует о непроходимости пузырного протока калькулезной или режес рубцовой природы. Позитивная ходецистография позволяет выявить как морфологические изменения желчного пузыря (камни, режес полипы, аденоматоз, врожденные деформации, перихолецистит), так и функциональные изменения — снижение и повышение концентрационной способности, тонуса и сократительной функции пузыря; последнюю задачу позволяет решить холецистометрия — измерение диаметра и площади тени желчного пузыря до и после дачи желчегонного завтрака. Контрастирование желчных протоков при ходецистографии происходит примерно в 20% случаев и редко имеет диагностическое значение.

Внутривенная холеграфия предусматривает одномоментное введение 30—40 мл 20% раствора билигноста или аналогичного контрастного вещества. Негативная холангиограмма чаще всего указывает на нарушение пигментo-выделительной функции печени либо на недостаточность сфинктера Одди, что приводит к стеканию контрастного вещества в двенадцатиперстную кишку. Выявление контрастной тени желчных протоков при отсутствии контрастирования пузыря в 95% случаев свидетельствует о блокаде пузырного протока конкрементами. Внутривенная холеграфия позволяет судить о диаметре магистральных желчных протоков, их расширении свидетельствует о наличии билиарной гипертензии. Прямые признаки камней протоков — наличие единичных очагов просветления; ячеистость тени протоков выявляется у 40—60% больных безжелтушной формой холедохолитиаза. Отчетливое изображение дистального отдела общего желчного протока удается получить данным методом лишь в отдельных случаях. Информативность исследования повышается с применением методики инфузионно-капельной холеграфии, когда до 60—80 мл билигноста вводят внутривенно капельно в смеси с 150—200 мл 5—10% глюкозы в течение 15—20 минут. При этом получают довольно четкое изображение желчного дерева, включая его внутрипеченочные крупные ветви и дистальный отдел холедоха, что повышает возможности распознавания камней желчных протоков, а также стеноза большого дуоденального сосочка, стенозирующего панкреатита. Гораздо более четкого контрастного изображения желчных путей даже в условиях обтура-

аионной желтухи и холангита позволяют добиться методы прямой холеграфии: ретроградной дуоденоскопической, лапароскопической, чрескожной чреспеченочной.

Выполнению *ретроградной панкреатохолангиографии* предшествует осмотр желудка и двенадцатиперстной кишки через гастро- и дуоденоскоп, при *котором* удается *обнаружить* вколоченные камни и опухоли папиллы.

Канюляция общей желчного протока не удается при полной обтурации большого дуоденального соска камнем или опухолью, а также у 10—15% больных из-за деформации двенадцатиперстной кишки или особенностей строения папиллы. Заполнение контрастным веществом желчного пузыря является непостоянным. Особенно четко контрастируется дистальный отдел холедоха, при этом отчетливо выявляются его деформация на почве стенозирующего панкреатита и прямые признаки камней (рис. 101). При опухолях, не полностью обтурирующих желчные протоки, обнаруживаются дефекты наполнения различной протяженности с неровными контурами; при полной обтурации заполняется нерасширенный дистальный отдел общего желчного протока до нижней границы опухоли. Сходные изменения выявляются при рубцовых стриктурах желчных протоков, однако протяженность сужения при этом обычно меньше, а контуры его ровные.

Рис. 101. Рентгенограмма при ретроградной холангиографии. Камни общего желчного протока, стеноз большого дуоденального сосочка.

Рис. 102. Рентгенограмма при лапароскопической холецистохолангиографии. Рак терминального отдела общего желчного протока.

Лапароскопической холецистохолангиографии предшествует эндоскопическое исследование органов брюшной полости, прежде всего доступных осмотру отделов печени, преимущественно ее верхней поверхности, связочного аппарата, желчного пузыря. Весьма важна возможность оценки состояния желчного пузыря — дряблого при гепатите, спавшегося при высокой опухолевой обтурации, растянутого и напряженного при опухолях общего желчного протока, воспаленного, часто закрытого припаянным сальником при холецистите и холедохолитиазе.

В ходе лапароскопии оценивают пригодность пузыря для выполнения холангиографии. Могут применяться два варианта лапароскопической холецистохолангиографии. Первый из них предусматривает пункцию пузыря через ткань печени. Более целесообразно провести через тонкий троакар в пузырь пластмассовый катетер, через который вводят контрастное вещество, а затем оставляют катетер для декомпрессии желчных путей. Другой вариант исследования предусматривает пункцию пузыря через его дно; после отсасывания желчи дно пузыря через прокол брюшной стенки выводят наружу, накладывая холестиостому, "через которую в желчное дерево инъецируют контрастное вещество. На холашио! рамках при условии проходимое*"

пузырного протока у щетя полумиль четкое изображение желчных путей выше места обтурации (рис. 102), а при неполной блокаде желчного протока — на всем протяжении желчного дерева, опенпг уровень впадения в гепатикохоледох пузырного протока и его отношение к месту обтурации. получить прямые признаки поражений желчного пузыря и протоков.

Чрескожная гепатохолангиография предусматривает прямую пункцию внутрипеченочных протоков под рентгеновским контролем. Исследование обычно удается лишь при значительном расширении желчных протоков, наступающем спустя 4—5 нед с момента наступления обтурации. Возможность истечения желчи в брюшную полость через пункционный канал заставляет чаще прибегать к исследованию непосредственно перед операцией.

Тонкой длинной иглой пунктируют печень по среднеключичной или средней аксиллярной линии; обнаружив истечение из иглы капель желчи, вводят под контролем рентгеноскопии 3—4 мл контрастного вещества, а затем, убедившись в его поступлении в желчное дерево, еще 30—40 мл, заполняя все желчные пути проксимальнее места обтурации. На полученных холангиограммах отчетливо выявляются прямые признаки камней, обтурирующих и стенозирующих протоки опухолей, стриктур желчных протоков и ранее наложенных желчеотводящих анастомозов (рис. 103).

Радионуклидное исследование направлено главным образом на выявление сопутствующих поражений печеночной ткани, нарушений эвакуации желчи в кишечник, а также морфологических и функциональных изменений желчного пузыря. Функциональное состояние печени исследуют главным образом методом радиогепатографии, морфологическое — сканированием. Сцинтиграфия с помощью гамма-камеры позволяет одновременно оценивать функцию и морфологию печени.

Радиогепатографию проводят с помощью внутривенного введения бенгальского розового При обтурации магистральных желчных протоков время максимального накопления препарата в печени значительно увеличивается—до 2 сут (в норме 20—30 мин). Основным признаком механической желтухи является отсутствие или заметное снижение выведения радионуклида в кишечник. Основное значение радиогепатографии — подтвердить обтурацию желчных протоков, не раскрывая ее причины и уровня, а также в известной мере оценить функциональные нарушения печеночной ткани.

При сканировании с бенгальским розовым ¹¹¹In через 30—60 мин после его введения в норме радионуклид накапливается в желчном пузыре — *радиохолецистография*. Отсутствие накопления при ненарушенном выделении печенью желчи в кишечник с большой вероятностью свидетельствует о блокаде пузыря конкрементами.

Ультразвуковое исследование. При одно-

мерной эхo1 рафии желчною пузыря выявляют стенки пузыря в виде двух остроконечных сигналов, между которыми располагается «беззвучная зона» полости органа. При наличии конкрементов в пузыре они определяются как отраженные сигналы и иромежу i ке между импульсами от стенок органа. На двухмерной эхотрамме, представляющей собой изображение плоскостною среза желчного пузыря, полость последнего выпляли! как темное, «беззвучное» пространство, окруженное пунктиром отраженных от стенки сигналов. Мелкие камни на двухмерных эхограммах имеют вид отдельных светящихся точек на фоне изображения полости пузыря, крупные камни или скопления мелких приобретают вид крупных световых пятен или полос (рис. 104).

Ультразвуковое исследование позволяет выявить камни желчного пузыря в 80—90% случаев, в том числе тогда, когда рентгенологическое исследование неприменимо из-за непереносимости йодистых препаратов либо оказывается неинформативным.

Интраоперационная диагностика. При осмотре желчного пузыря обнаруживают воспалительные изменения или опухолевую инфильтрацию его стенок. Особое внимание уделяют осмотру гепатодуоденальной связки, стремясь идентифицировать ее элементы, выявить анатомические варианты внепеченочных желчных протоков, особенности кровоснабжения и характер патологических

Рис. 103. Рентгенограмма при чрескожной гепатохолангиографии. Камень большого дуоденального сосочка.

изменений (признаки воспаления, опухоли и т. д.).

Пальпация желчного пузыря позволяет выявить камни, полипы в его просвете только при слабом наполнении органа, поэтому ее целесообразно производить после пункции пузыря и эвакуации его жидкого содержимого; это же облегчает и ревизию желчных протоков. Гепатодуоденальную связку прощупывают пальцами через отверстие Винслова, при этом удается пальпировать камни, опухоли по ходу магистральных желчных протоков. Ретродуоденальный отдел холедоха, большой дуоденальный сосочек исследуют после мобилизации двенадцатиперстной кишки по Кохеру.

Ценные для диагностики сведения дает осмотр элементов гепатодуоденальной связки при просвечивании ее в проходящем свете — трансиллюминация, при которой хорошо видны элементы связки, что позволяет ориентироваться в их топографии.

Операционная холангиоманометрия производится с целью определения тонуза запирающего механизма большого дуоденального сосочка и выявления нарушений свободного оттока желчи. Существует большое число различных методик манометрического исследования, позволяющих выявить ряд показателей давления в желчных путях. Простейшей и наиболее практически удобной является методика Малле-Ги — Виноградова, предусматривающая определение остаточного давления в

желчных путях после окончания их перфузии жидкостью.

Нормальные показатели остаточного давления 100—160 мм вод. ст. При недостаточности сфинктера Одди выявляется гипотония желчных путей — снижение остаточного давления в ряде случаев до 30—40 мм рт. ст. При затруднениях проходимости в дистальном отделе желчных путей остаточное давление повышается до 200 мм вод. ст. и более.

К числу функциональных исследований желчных путей относится также *операционная холангиодебитометрия*, предусматривающая определение количества жидкости, проходящей в единицу времени через желчные пути в кишечник. Нормальными дебитометрическими показателями являются 20—25 мл/мин. Увеличение дебита перфузата свидетельствует о недостаточности сфинктера Одди, а уменьшение ниже нормы — о препятствии желчеоттоку.

Операционная холангиография является основным методом интраоперационной диагностики и должна применяться при операциях на желчных путях, как правило, в хронической и острой фазах заболевания. Поводом к отказу от нее может служить лишь наличие четких дооперационных холангиограмм, полученных с помощью того или иного метода прямой холеграфии.

Пути введения контрастного вещества могут быть различными. При отсутствии камней в желчном пузыре и выраженного воспаления его стенки целесообразно вводить контрастное вещество (50—80 мл) путем его пункции. При операциях по поводу калькулезного холецистита и его осложнений наиболее удобно и безопасно использовать для введения контрастного вещества (обычно в количестве 15—20 мл) надсеченный пузырный проток либо его культю после холецистэктомии. Для холангиографии следует использовать водорастворимые йодосодержащие препараты малой концентрации (25—30%) во избежание раздражающего действия препарата на слизистую оболочку протоков и сфинктер Одди (спазм!), а также маскировки камней протоков. Обычно выполняются две рентгенограммы — тотчас после введения контрастного вещества, получая изображение заполненного желчного дерева, и спустя 3 мин, что позволяет оценить эвакуацию из желчных путей.

Операционная холангиография при холангиолитиазе выявляет прямые признаки камней протоков — очаги просветления контрастной тени последних или дефекты наполнения (рис. 105), а также сужение терминального отдела холедоха различного характера и протяженности (рубцовое сужение, стенозирующий панкреатит, опухоли).

Холангиография является единственным интраоперационным методом, который позволяет получить изображение всей системы желчных протоков, оценить диаметр желчных протоков, дает возможность судить об эвакуации желчи в кишечник и на этой основе решить

Рис. 104. Ультразвуковая эхография. Камни желчного пузыря.

-опросо необходимое™ и виде корректирующей операннн. В то же время исследование не всема ньянясм мелкие камни протоков, внутри- „еченочные камни, не всегда точно опрс- . 5,12 ет количество камней.

лс* Уменьшение ложноотрицательных ответов относительно наличия холедохолизиса, расширение диагностических возможностей методе могут быть достигнуты при проведении рентгеноконтрастного исследования с помощью рентгенотелевизионной установки, оснащенной электронно-оптическим преобразователем.

Операционную холангиоскопию выполняют с помощью как фиброхоледохоскопов, так и жестких эндоскопов, диаметр которых (от 5,2 до 7 мм) и конструктивные особенности позволяют выполнить это исследование практически при каждой холедохотомии. Операционное эндоскопическое исследование целесообразно применять в тех случаях, когда возникают показания к вскрытию желчных протоков, а примененные методы не позволяют установить точный интраоперационный диагноз.

При холангиоскопии легко обнаруживаются признаки холангита — гиперемия, фибриновые налеты и язвы на слизистой оболочке протоков. Четко видны конкременты любых размеров, располагающиеся как на протяжении гепатикохоледоха, включая его ампулярную часть, так и во внутрпеченочных протоках. Экзофитные раковые опухоли желчных протоков имеют вид мягкого узла в форме «цветной капусты», легко кровоточащего, эндофитные — определяются как сужение просвета белесоватого цвета с ригидными стенками.

При осмотре выходного отдела общего желчного протока могут быть выявлены признаки спазма сфинктера Одди, а также стеноза большого дуоденального сосочка с расширением вышележащих отделов протоков. Нередко одновременно наблюдается и картина папиллита — резкая гиперемия и отечность слизистой оболочки, фестончатость краев выходного отверстия холедоха.

Под контролем холангиоскопии удается проводить ряд диагностических и лечебных манипуляций: биопсию стенки протоков, управляемое промывание их просвета антисептиками, экстракцию камней с помощью петли "корзинки Дормиа, баллонного катетера и других инструментов. Применение эндоскопии желчных протоков позволяет свести до минимума опасность оставления в них конкрементов.

Фондирование желчных протоков является завершающим методом интраоперационного исследования желчных протоков. Могут быть использованы как пластмассовые, так и гибкие металлические зонды различной конструкции, причем последние более удобны в работе. Зонд можно вводить как через расширенную "Ультю пузыря протока, так и через холедохотомическое отверстие, что более удобно " безопасно. Предварительно мобилизуют двенадцатиперстную кишку. Легко моделируе-

Рис. 105. Рентгенограмма при операционной холангиографии. Множественные камни гепатохоледоха.

мый зонд из мягкого металла или пластмассы сначала проводят в печеночные протоки, ориентируясь в их топографии, затем под контролем пальцев левой руки осторожно пытаются провести зонд через папиллу. Свободное прохождение зонда диаметром 3 мм через папиллу свидетельствует об отсутствии ее стеноза. Пальпация холедоха на введенном в него зонде позволяет точно определить расположение протока и обнаружить камни в ретродуоденальном его отделе, папилле, в том числе в дивертикулообразных расширениях печеночно-поджелудочной ампулы (ампулы Фатера).

Методы оперативных вмешательств

Оперативные доступы. При операциях на желчевыводящих путях применяют продольные, косые и комбинированные разрезы брюшной стенки. Верхнесредняя лапаротомия создает достаточный доступ к желчному пузырю и элементам гепатодуоденальной связки и может быть с успехом применена при

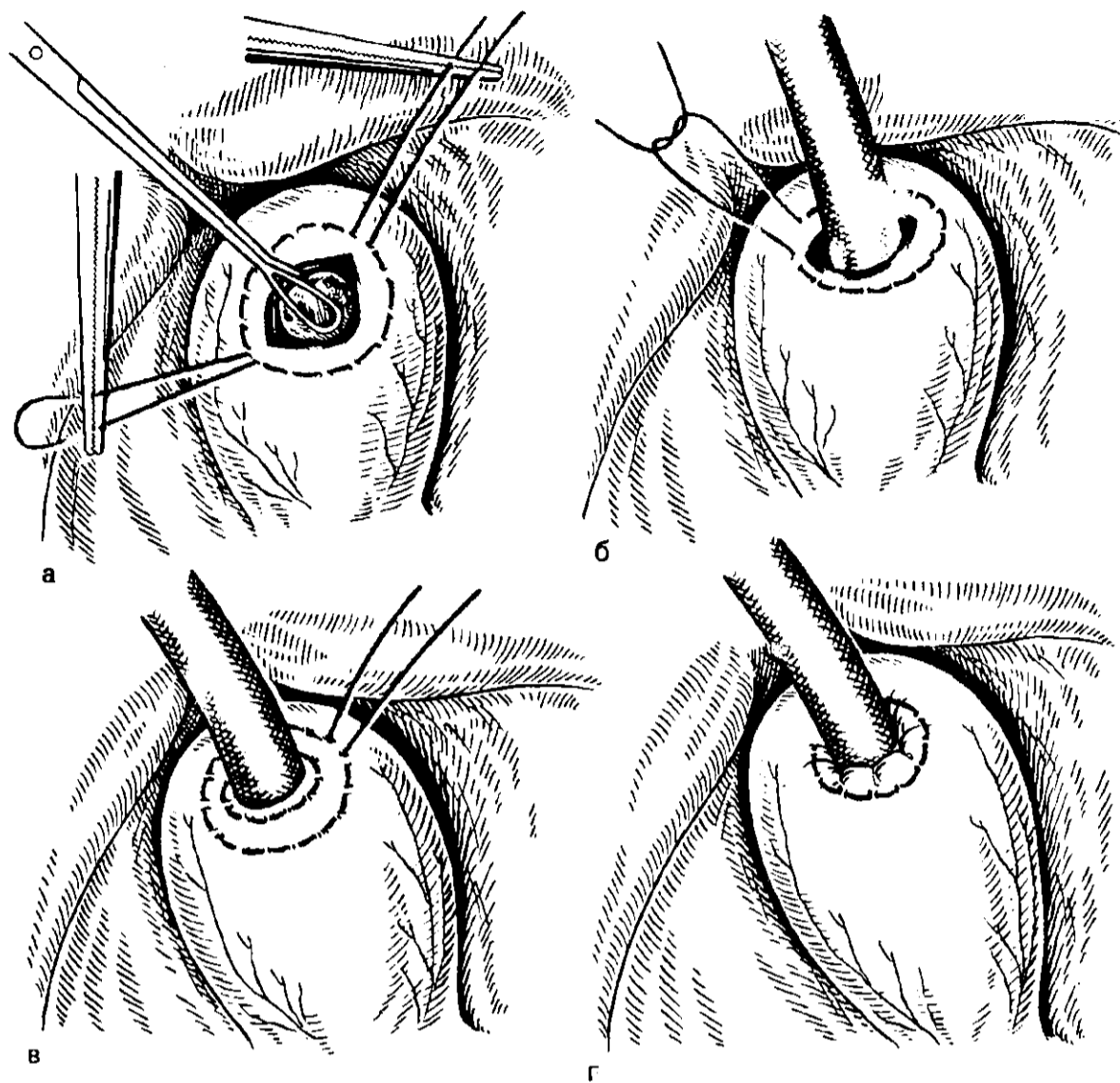


Рис. 106. Холецисто-
стомия.

а — желчный пузырь вскрыт в центре предварительно наложенного кистетного шва, удаляется камень; б, в, г — в пузырь введена трубка, фиксированная двумя кистетными швами.

любых операциях на билиарной системе у больных астенического и нормостенического телосложения. Следует избегать применения данного доступа у больных с широким реберным углом, особенно у тучных мужчин, у которых печень часто располагается глубоко в правом подреберье.

Правосторонний трансректальный разрез длиной 10-12 см, начинающийся от реберной дуги, также позволяет выполнить основные операции на желчном пузыре и протоках у нетучных больных.

Косые разрезы по Кохеру, Де-Рубену, Крайневу, комбинированный разрез по Федорову обеспечивают оптимальный доступ к желчным путям, позволяя выполнить любой вид оперативного пособия, создают удобства для дренирования брюшной полости. Их целесообразно применять при острых заболеваниях желчных путей в случаях, когда ожидаются выраженные воспалительно-инфильтративные изменения тканей, при недостаточно ясном диапюзе, у больных гиперстенического телосложения. При использовании косых разрезов не следует рассекать ткани вблизи реберной дуги, в противном случае усиливается кровотечение из раны, а последующее ушивание ее становится затруднительным. Разрез начинают от средней линии, пересекая всю правую прямую мышцу живота, а в наружной трети раны косые мышцы. Малые разрезы с сохранением части или всей прямой мышцы не создают дослабкую доступа к желчным путям.

При выполнении повторных и реконструк-

тивных операций, как правило, следует проводить разрез по старому рубцу с его иссечением. Исключение может быть сделано лишь тогда, когда при первичной операции применялся нетипичный доступ либо когда в проекции рубца имеется гнойная рана или свищ.

Дальнейший этап операции после вскрытия брюшной полости состоит в создании доступа к желчным путям, разделении сращений дна желчного пузыря с большим сальником, двенадцатиперстной и толстой кишкой. Перед удалением желчного пузыря необходимо обнажить переднюю и правую стенку гепатикохоледоха путем поперечного рассечения над ним брюшины. При необходимости манипуляций на желчных протоках и большом дуоденальном соске следует мобилизовать двенадцатиперстную кишку по Кохеру. Во избежание искажения результатов холангиографии, холангиометрии, дебитометрии, холангиографии такие манипуляции, как пальпаторная ревизия, зондирование протоков, выполняют лишь после завершения специального исследования.

При выполнении повторных и реконструктивных операций для создания доступа к гепатодуоденальной связке вначале выделяют верхнюю поверхность печени, разделяя острым путем сращения между нею и диафрагмой, затем отделяют от нижней ее поверхности спаянные с ней органы.

Основные виды оперативного вмешательства. Холецистоаномия выполняется лапаротомным доступом; при бескаменных поражениях (рак периапулярной зоны, острый панкреатит), как правило.

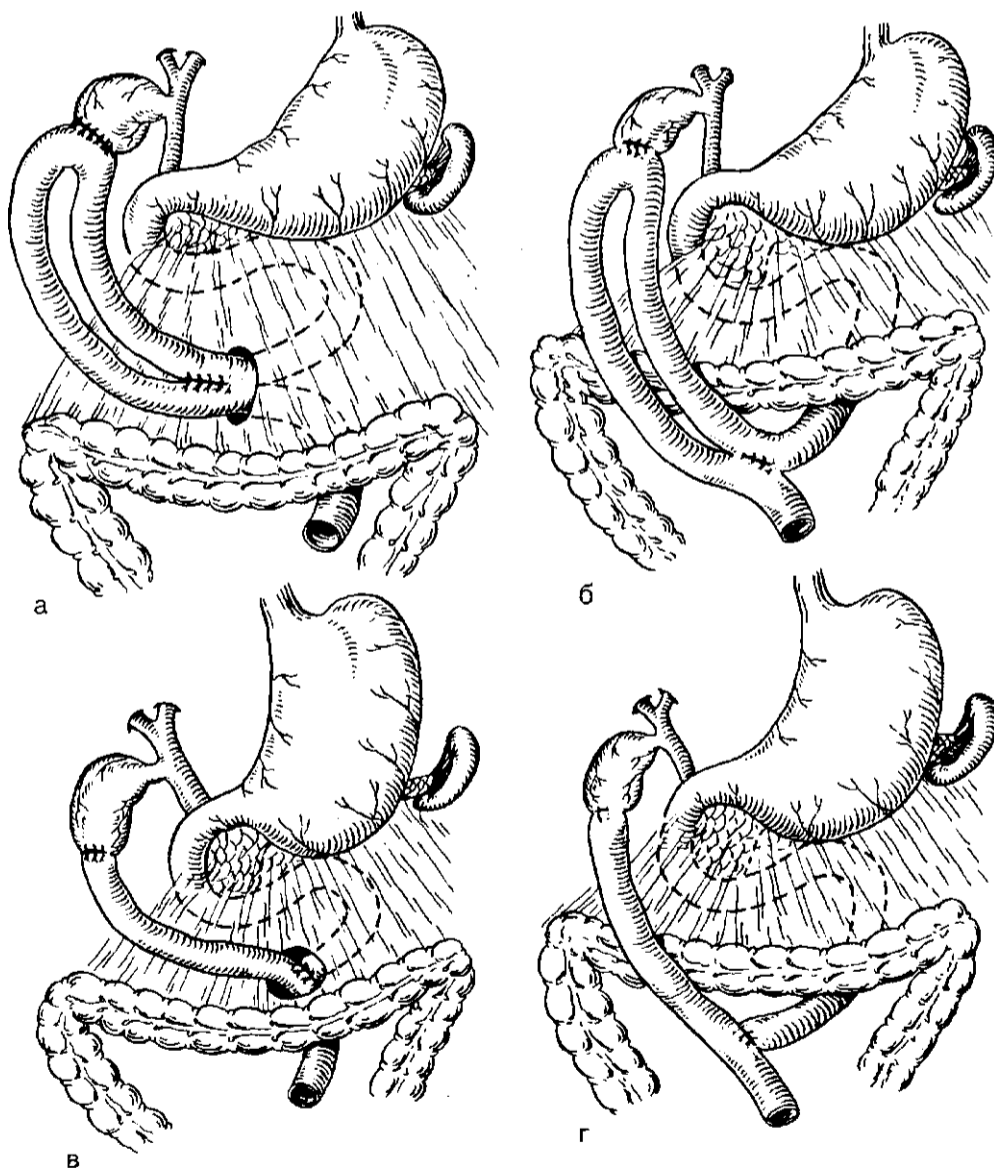
...пер; тнянсвы'1ЫВ11С1 за і руднепий. Осюрожат),
 1.100ы 1.100 "оврелть сосуды в ложе
 ,,v-чья, опорожняюг его пункцией. Через
 небольшой прокол дна пузыря вводя! рези-
 новый катіер с двумя дополнительными
 01 перстами (лучше категер Петцера не-
 большой диаметра), который фиксируют к
 пузырю одной или двумя кепутовыми нитя-
 ми. Вокруг катетера накладывают два кисет-
 ных шва синтетическими или шелковыми
 нитями, которыми затем фиксируют пузырь
 к брюшине. Холециетомический категер выво-
 дят! наружу через дополни тельный прокол
 брюшной стенки в наиболее близком к
 дну пузыря месте (рис. 106). Технически бо-
 лее сложно выполнение холецистостомии при
 оаром кадькулезном холецистите, когда
 необходимо тщательное удаление камней из
 желчноу пузыря. Камни удаляют с помощью
 щипов, ложек и электроотсоса, что пред-
 ставляет большую трудность при ущемле-
 нии их в области шейки. При невозмож-
 ности подшить пузырь к брюшной стенке
 выполняют холецистостомию «на протяже-
 нии», тщательно закрывая разрез стенки пу-
 зыря двумя кисетными швами вокруг кате-
 тера, который выводят через отдельный про-

кол брюшной стенки и фиксируют к ней шелковыми швами.

Так называемая лапароскопическая холе-
 цистостомия может быть выполнена под мест-
 ной анестезией в процессе лапароскопической
 исследования (рак иериапуляриой зоны, хо-
 ледохолипаз с длительной желтухой, требую-
 щей предоперационной декомпрессии желч-
 ных путей). Дно опорожненного с помощью
 пункции желчного пузыря выводят через
 небольшой разрез брюшной стенки наружу,
 дренируют тонким катетером и подшивают
 несколькими швами к коже.

Холецистэктомия. Операцию нередко целе-
 сообразно начать с пункции желчного пузыря
 и удаления его содержимого, что облег-
 чает идентификацию и выделение элементов
 его шейки. Разделяют сращения желчного
 пузыря с прилежащими органами. Надсекают
 листок брюшины, переходящий с желч-
 ного пузыря на гепатодуоденальную связку,
 выделяют пузырные проток и артерию. Пере-
 секать их можно лишь при отчетливой ви-
 димости стенок желчного пузыря и гепатико-
 холедоха во избежание повреждения послед-
 него. Пузырную артерию перевязывают
 двумя лигатурами и пересекают, оставляя

Рис. 107. Холецистое-
 юностомия.
 Варианты операции: с
 межкишечным анастомо-
 зом по Брауну (а, б) и
 по Ру (в, г), с позади-
 ободочным (а, в) и впе-
 реднободочным (б, г)
 расположением анасто-
 мозированной с пузы-
 рем кишки.



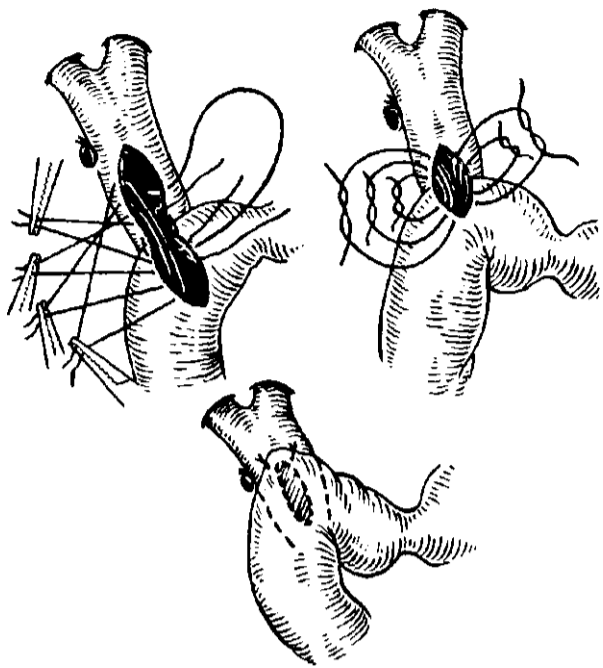


Рис. 108. Холедоходуоденостомия.

культю не менее 3—4 мм. Пузырный проток интубируют канюлей или пластмассовой трубкой для выполнения холангиографии и пересекают. Строго придерживаясь стенки желчного пузыря, удаляют его «от шейки». Кровотечение из ложа пузыря останавливают электрокоагуляцией сосудов либо наложением узловых П-образных швов или обвивного шва без глубокого прокалывания ткани печени во избежание повреждения внутрипеченочных желчных протоков. После выполнения операционной холангиографии удаляют канюлю или трубку из пузырного протока и дважды перевязывают последний, предпочтительно с прошиванием.

При технической сложности холецистэктомии «от шейки» удаляют пузырь «от дна». С этой целью надсекают после субсерозного введения новокаина брюшину желчного пузыря, отступя 1,5—2 см от края печени. Также строго придерживаясь стенки пузыря, отделяют его от ложа, кровоточащие сосуды коагулируют или перевязывают. Подходя к шейке пузыря, необходимо идентифицировать пузырный, общий печеночный и общий желчный протоки во избежание их повреждения.

При затруднениях ориентировки в анатомических взаимоотношениях пузырь вскрывают по передней поверхности в области дна, удаляя камни, желчь и гной; дальнейшее выделение пузыря допустимо производить по введенному в его полость пальцу.

Технические приемы обоих способов холецистэктомии можно комбинировать; наиболее удобно переходить к удалению желчного пузыря «от дна» после предварительного выделения и пересечения пузырных артерий и протока.

Холецистодигестивные анастомозы накладывают/ при непроходимости дистальной части общего желчного протока опухолевой, реже рубцовой (приобретенной или врожденной)

природы. Вопрос о допустимости наложения холецистодигестивного анастомоза решается на основании изучения данных интраоперационного исследования. Технически более просто наложение холецистогastro- или холецистодуоденоанастомоза, с функциональной точки зрения методом выбора является холецистоеюноанастомоз (рис. 107).

Для холецистоеюноанастомоза берут начальную петлю тощей кишки на 50—60 см дистальнее связки Трейтца, выключают ее на расстоянии 20 см от билиодигестивного соустья межкишечным анастомозом бок в бок шириной 4—5 см. Для уменьшения дигестивно-билиарного рефлюкса целесообразно прошить приводящую кишечную петлю швающим аппаратом УО с перитонизацией линии скрепочного шва узловыми или использовать для анастомоза кишечную петлю, выключенную U-образным соустьем конец в бок по Ру. Диаметр формируемого желчеотводящего соустья 3—4 см, его накладывают двухрядными швами: наружные — узловые из тонких синтетических или шелковых нитей, внутренний — непрерывный тонкой нитью из хромированного кетгута.

Супрадуоденальная холедохотомия является неотъемлемым компонентом большинства оперативных вмешательств на магистральных желчных протоках. Для ее выполнения выделяют переднюю и правую стенки гепатикохоледоха, выбирая место его вскрытия обычно строго посередине. Длина разреза может колебаться от 0,5 до 3 см, нижний край его не доходит на 0,5 см до верхнегоризонтального отдела двенадцатиперстной кишки. Вскрывают проток и с помощью пинцета, шипцов, электроотсоса удаляют свободно лежащие в протоке камни. Конкременты из проксимального и дистального отделов желчного дерева извлекают ложками, с помощью баллонного катетера; камни ретродуоденальной части холедоха смещают кверху пальцем после мобилизации двенадцатиперстной кишки.

Ушивание общего печеночно-желчного протока после завершения диагностических и лечебных манипуляций (удаление камней) производят при плотной, утолщенной стенке протока узловыми швами без захвата слизистой оболочки, а при тонкой, нежной стенке — непрерывным захлестывающим швом через все слои. Применяют, как правило, однорядный шов тонким хромированным кетгутом или синтетическими нитями на атравматических иглах. Обязательным является подведение резинового или пластмассового дренажа к холедохотомической ране.

Наружное дренирование желчных протоков производят в зависимости от показаний путем введения дренажной трубки через холедохотомическую рану, отдельный прокол стенки гепатикохоледоха, через культю пузырного протока или паренхиму печени. Методом выбора является введение в холедох Т-образного дренажа из мягкой резины, который не препятствует желчеоттоку по есте-

венному пути, не деформирует желчного протока, удерживается в нем в течение любого необходимого времени, легко удаляется. Вокруг дренажа тщательно ушивают узловыми или непрерывными тонкими кетгутowymi или лавсановыми швами стенку протока. Герметичность шва, правильность стояния дренажа контролируют с помощью холангиографии и заполнения дренажа жидкостью под давлением.

Холедоходуоденостомию выполняют после тщательной мобилизации двенадцатиперстной кишки по Кохеру. Максимально низко продольно вскрывают общий желчный проток на протяжении 2—3 см. Закончив диагностические и лечебные манипуляции (зондирование папиллы, экстракцию камней), поперечно вскрывают кишку небольшим разрезом, направление которого является продолжением холедоходуоденостомического (рис. 108). Анастомоз накладывают обычно однорядными швами, предпочтительно тонкими синтетическими нитями на атравматических иглах, что минимально сужает просвет соустья и обеспечивает достаточный его герметизм.

При невозможности использования для соустья двенадцатиперстной кишки (язвы, воспалительные изменения, дуоденостаз) соустье может быть наложено с изолированной по Ру петлей тощей кишки. Методика холедохоюноанастомоза принципиально та же, но технически последняя операция более сложна. С учетом возможности последующего сужения соустья его диаметр должен быть не менее 2—2,5 см.

Папиллосфинктеротомия. После мобилизации двенадцатиперстной кишки обнаруживают папиллу и выпячивают ее зондом, введенным через холедоходуоденостомическое отверстие или культю пузырного протока; таким образом определяют уровень рассечения двенадцатиперстной кишки. При ущемлении в папилле камня дуоденотомию осуществляют на уровне его расположения. Предпочтительно поперечное рассечение кишки протяженностью до 3 см. Папиллу рассекают по передней стенке в направлении «11 часов циферблата», протяженностью рассечения в среднем 15—20 мм, при этом непременно должна быть рассечена вся ампулярная часть сфинктера Одди и вся суженная часть папиллы. Папиллу рассекают на головке зондов различной конструкции, наиболее удобно — на конусообразном зонде, позволяющем вывести большой дуоденальный сосок в дуоденотомическую рану (рис. 109, а). После рассечения папиллы находят устье главного панкреатического протока, которое обычно располагается на задней стенке печеночно-поджелудочной ампулы (ампулы Фатера) в ее выходной части и обнаруживается по истечению из него прозрачного секрета, зондом осторожно определяют проходимость протока. Контролируя целостность последнего, производят папиллосфинктеропластику, сшивая тонкими атравматическими швами слизистые оболочки холедоха и двенадцатиперстной кишки по

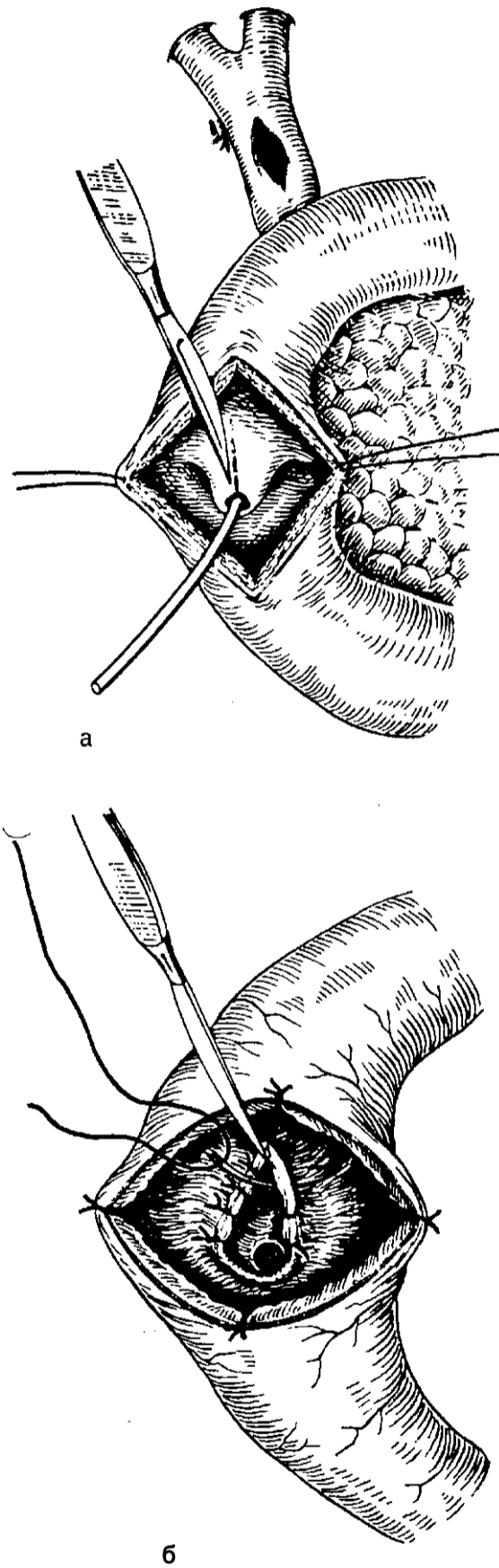


Рис. 109. Папиллосфинктеротомия. — рассечение папиллы; б — папиллосфинктеропластика.

ходу разреза, особенно тщательно накладывают швы в верхнем углу раны (рис. 109, б). Двухрядным швом ушивают дуоденотомическую рану, дренируют холедох. Контролируют целостность задней стенки двенадцатиперстной кишки и ретродуоденальной части холедоха.

Реконструктивные операции на желчных протоках. *Циркулярный шов общего печеночно-желчного протока* выполняют при его случайном пересечении во время операции либо после иссечения рубцовой стриктуры ограниченной протяженности. Соустью накладывают П-образными или непрерывными выворачивающими швами, тщательно сопоставляя слизистые оболочки отрезков протока. Недопустимо натяжение сшиваемых фрагментов, для его уменьшения следует мобилизовать двенадцатиперстную кишку. Выше или ниже будущего соустья через прокол стенки протока в его просвет вводят Т-образный или одноствольный дренаж, который служит для наружного отведения желчи, а также в качестве своеобразного каркаса для формирования соустья.

Наложение гепатикоеюно- или реже *гепатикодуоденостомы* в воротах печени — основной вид реконструктивной операции при высоком пересечении и рубцовой непроходимости печеночных протоков. В воротах печени находят и выделяют короткую культю общего печеночного протока и долевого протока выше их бифуркации. Обнаружить их помогают повторные пункции рубцово-измененных тканей тонкой иглой и пункционная холангиография. Продольно вскрывают культю общего печеночного протока, продолжая разрез при необходимости на переднюю стенку левого печеночного протока, формируя тем самым максимально широкую гепатикостому, увеличить отверстие которой помогает рассечение перемычки между печеночными протоками. На края гепатикостомы накладывают швы-держалки, которые затем используют для формирования соустья. Гепатикотомическое отверстие анастомозируют с петлей тощей кишки, выключенной по Ру, или двенадцатиперстной кишкой, используя тонкие атравматические однорядные швы с обязательной тщательной адаптацией слизистых оболочек протоков и кишки, что служит профилактикой рубцового стеноза соустья. Анастомоз целесообразно накладывать на сквозном транспеченочном дренаже — протезе, осуществляющем декомпрессивное дренирование и сохраняющем просвет соустья. Предпочтительно использовать два транспеченочных дренажа, выводимых через обе доли печени.

Методы завершения операции. Ушивание брюшной полости наглухо следует считать допустимым в единичных случаях после неосложненной субсерозной холенистэктомии при хроническом холецистите, а также после наложения свища на невоспаленный желчный пузырь. Необходимым условием является полное отсутствие в нем микробной флоры и истечения желчи в

брюшную полость. Во всех остальных случаях показано дренирование брюшной полости.

При отсутствии осложнений показано введение дренажной трубки желательного из силиконизированной резины диаметром 0,6—0,8 см с 2—3 отверстиями на конце. Конец трубки вводят на небольшую глубину в отверстие Винслоу, а наружный конец выводят через отдельный прокол в правом подреберье.

Показания к введению марлевых тампонов в брюшную полость возникают лишь в редких случаях при не полностью остановленном капиллярном кровотечении обычно из ложа желчного пузыря, просачивании желчи из ложа пузыря или сквозь швы стенки протока, наконец, после вскрытия обширных перипузырных абсцессов. Тампоны следует выводить наружу через основную операционную рану — обычно в наружном углу косого разреза.

Врожденные заболевания

Аномалии желчевыводящих путей. К аномалиям относятся врожденные деформации, удвоение желчного пузыря и пузырного протока, встречающееся один раз на 3—5 тыс. вскрытий; отсутствие желчного пузыря является редкой врожденной аномалией.

Патологическая анатомия. Нередко наблюдающееся сморщивание патологически измененного пузыря при калькулезном холецистите и холедохолитиазе с образованием билио-билиарного свища может симулировать врожденную аномалию. О врожденной агенезии желчного пузыря можно уверенно говорить лишь при отсутствии патологических изменений в желчных протоках. Наиболее распространенными врожденными деформациями желчного пузыря является перегиб дна его в виде «фригийского колпака», обусловленный разницей длины стенок органа, и образование слизисто-мышечной складки в шейечной части пузыря.

Диагностика. Аномалии желчного пузыря обычно не имеют самостоятельного клинического значения и чаще случайно обнаруживаются при рентгенологическом исследовании, на операционном столе или на вскрытии.

Лечение. Возможность подобных аномалий, так же как и впадения в пузырь магистральных желчных протоков, должна быть учтена при операции на желчных путях во избежание их повреждения.

Атрезия желчевыводящих путей — наиболее распространенный и тяжелейший порок их развития; встречается у одного из 20—30 тыс. новорожденных и является причиной 75—80% случаев желтухи на первом году жизни ребенка.

Патологическая анатомия. Заболевание характеризуется частичным или полным недоразвитием вне- и внутрипеченочных желчных путей, которые либо вовсе не обнару-

живаю к*я, либо пределансны юккими фибро-ро нИМми гяжамм. и слепке которых и и окружающих тканях морфолог ичееки определяются явлении иоспалении и фиброза. Могуи быть выделены ири оснопиые группы анатомических изменений: 1) частичная или полная атрезия (гипоплазия) внепеченочных протоков и желчного пузыря; 2) полная атрезия внепеченочных и частичная — внутрипеченочных желчных протоков; 3) тотальная атрезия всюю желчного дерева. Закономерное следствие нелеченной атрезии желчных путей — развитие билиарного цирроза печени и портальной гипертензии, которые и приводят к смерти больного.

Диагностика. Основным симптом атрезии желчных путей — нарастающая желтуха, появляющаяся обычно с 4—5-го дня после рождения ребенка. Определяются признаки полной непроходимости желчных путей с обесцвечиванием кала, интенсивной окраской мочи, кожным зудом; нарастающая гепатомегалия. Спустя 3—6 мес отчетливо выражены симптомы портальной гипертензии: силеномегалия, асцит, расширение вен брюшной стенки, кровотечения из варикозных вен пищевода. При лабораторном исследовании выявляются признаки, характерные для полной обтурационной желтухи и билиарного цирроза печени: гипербилирубинемия с преобладанием прямой фракции, отсутствие стеркобилина в кале и уробилина в моче, гиперхолестеринемия, гинопотромбинемия, гипо- и диспротеинемия.

Дифференциальный диагноз атрезии желчных путей проводится с другими заболеваниями, сопровождающимися желтухой, такими, как «физиологическая желтуха» и гемолитическая желтуха новорожденных, врожденная гемолитическая анемия, желтуха при сепсисе, неонатальный гигантоклеточный гепатит и др. При перечисленных заболеваниях могут выявляться характерные лабораторные признаки: повышение уровня непрямого билирубина при гемолитической желтухе, положительная гемокультура при сепсисе и др. Поскольку большинство других видов желтухи новорожденных склонны к самостоятельному разрешению в первый месяц жизни ребенка, стойкая механическая желтуха с нарастающей билирубинемией заставляет в эти сроки заподозрить атрезии желчных путей и прибегать к операции с холангиографией и биопсией печени.

Лечение оперативное. Наилучшие результаты получают в возрасте 3—6 нед, когда еще не развились необратимые изменения печеночной паренхимы; исходы зависят также от формы атрезии. При атрезии внепеченочных путей успеха можно достичь с помощью билиодигестивных анастомозов. При непроходимости дистальной части холедоха наиболее удобно наложение холецистодуоденоанастомоза, при этом формируют соустье максимально возможного диаметра. При гипоплазии желчною пузыря и пузырного протока накладывают гепатикодуоденоанастомоз.

При полной атрезии внепеченочных путей, а также частичной гипоплазии внутрипеченочных протоков прибегают к использованию для анастомоза внутрипеченочных протоков. С 31 ой целью резецируют участок левой доли печени, находят наиболее крупный желчный проток, который интубируют пластмассовой трубкой и анастомозируют с желудком или тонкой кишкой. Более простой метод — пункция печени с помощью троакара, обнаружение крупного внутрипеченочного протока, введение в него пластмассовой трубки и анастомозирование образовавшейся раны печени с выключенной петлей тощей кишки или желудком. При полной атрезии желчных путей создание билиодигестивного анастомоза невозможно. В последнее время в подобных случаях предпринимают попытки анастомозировать расиренарированные ворота печени вместе со вскрытыми лимфатическими сосудами и зачаточными желчными протоками с выключенной кишечной петлей.

Кисгозное расширение желчных протоков может быть обусловлено как врожденной слабостью стенки протока, так и сужением терминального отдела холедоха. Заболевание возникает у девочек в 3 раза чаще, чем у мальчиков.

Патологическая анатомия. Различают 4 основные анатомические формы заболевания: 1) наблюдающееся наиболее часто (в 90% случаев) диффузное кисгозное расширение холедоха, вместимость которого может достигать 2—3 л; 2) дивертикул супрадуоденальной части общего желчного протока; 3) холедохоцеле — дивертикулообразное расширение интрадуоденальной части холедоха, обычно небольших размеров; 4) множественные кисты желчных протоков, особенно внутрипеченочных, которые могут сочетаться с холангиолитиазом, а в ряде случаев также с кистозным перерождением почек и поджелудочной железы (болезнь Кароли).

Диагностика. Заболевание может выявляться в любом возрасте, даже у взрослых, но чаще у детей 3—5 лет. Основные симптомы: 1) постоянная и приступообразная боль в верхней половине живота; 2) желтуха, обычно перемежающаяся, которая носит все черты механической; 3) прощупывание безболезненного, эластической консистенции опухолевидного образования в правой половине живота. Данные специального исследования подтверждают диагноз. При внутривенной холеграфии определяется тень контрастированной кисты или значительное расширение холедоха, при рентгеноскопии желудка — смещение его влево, а также симптомы варикозного расширения вен слизистой оболочки органа; наличие кистозного образования может быть подтверждено ультразвуковой эхографией. Окончательно диагноз уточняется на операционном столе путем ревизии желчных путей и операционной холангиографии.

Лечение кистозного расширения желчных протоков только хирургическое. Основным видом операции — внутренний дренаж, наиболее

простым и эффективным способом которого является цистодуоденоанастомоз. Вскрытую кисту анастомозируют с верхнегоризонтальной ветвью двенадцатиперстной кишки или с изолированной по Ру кишечной петлей. При больших размерах кисты для уменьшения полости целесообразно иссечь часть ее передней стенки: с учетом роста ребенка и рубцевания соустья следует формировать анастомоз диаметром не менее 3 см. Резекция кистозно перерожденного холедоха с наложением терминального гепатодуодено- или гепатодуоденоанастомоза - более опасное вмешательство, оно может применяться лишь при случайном повреждении кисты или необратимых изменениях ее стенки. При дивертикулах холедоха на ножке оправдано их удаление с одновременным созданием внутреннего дренажа желчных протоков. При кистозном расширении внутрипеченочных протоков целесообразно создание их анастомоза с изолированной петлей тощей кишки, при необходимости — с резекцией участка печеночной ткани. Прогноз хирургического лечения врожденного кистозного расширения магистральных желчных протоков в целом благоприятный.

Повреждения желчных путей

Закрытые повреждения внепеченочных желчных путей - редкая разновидность травмы, встречающаяся в среднем у 5 % пострадавших с тупой травмой печени. Разрывы при этом располагаются по нижней поверхности печени, вдоль ложа желчного пузыря, причем могут возникать кровоизлияния в его стенку, разрывы серозной его оболочки слизисто-мышечного слоя, частичный или полный отрыв пузыря от его ложа. Разрывы желчного пузыря и протоков возникают при прямом ударе в правый верхний квадрант живота или при падении на твердый предмет, реже при сдавлении туловища между двумя предметами.

Диагноз. При разрывах всех слоев желчных путей в первые часы после травмы возникают симптомы шока, после чего выявляются признаки перитонита или внутреннего кровотечения. При стерильности желчи симптоматика перитонита бывает выражена слабо, определяется скопление жидкости в брюшной полости, стертая картина интоксикации, лихорадка.

При субсерозных разрывах пузыря и протоков могут обнаруживаться симптомы забрюшинной флегмоны, включая болезненность и припухлость в поясничной области справа. При отрыве желчного пузыря от ложа, гематомах стенки органа после травмы отмечается период мнимого благополучия, лишь позже появляются симптомы перитонита. Диагноз подтверждают лапароцентез и лапароскопия, позволяющие обнаружить в брюшной полости / желчь, иногда смешанную с кровью.

Л с к н и е тупых повреждений желчных

путей оперативное. Разрывы стенки желчного пузыря, обширные интрамуральные гематомы и отрыв его от ложа требуют холецистэктомии. Лишь при небольших разрывах пузыря в области дна допустимы ушивание раны или холецистостомия. При разрывах желчных протоков раны ушивают с обязательным временным наружным отведением желчи предпочтительно с помощью Т-образного дренажа.

Открытые повреждения внепеченочных желчных путей — ножевые и огнестрельные — имеют клинические проявления, сходные с закрытой травмой. Характерным симптомом считают также истечение желчи через раневой канал. В ряде случаев образуются ограниченные скопления желчи, прощупываемые как «опухоль». Принципы оперативного лечения проникающих ранений желчных путей в целом совпадают с тактикой лечения тупой травмы этих органов.

Операционная травма желчных протоков возникает наиболее часто (в 95 %) при операциях на билиарном тракте (в среднем в 0,5—1 % всех операций), реже при вмешательствах на желудке и поджелудочной железе. Повреждения протоков чаще происходят при наличии врожденных или приобретенных необычных топографоанатомических отношений в зоне гепатодуоденальной связки. Опасность травмы протоков также велика при наличии воспалительных инфильтратов в зоне шейки пузыря, билобилиарных свишей (синдром Мириizzi) со сморщиванием желчного пузыря, при возникновении широкого сообщения между последним и гепатикохоледохом, а также при значительном несоответствии между диаметром расширенного пузыря и суженного общего желчного протоков. Однако и при обычных анатомических отношениях нарушения технических правил холецистэктомии и других манипуляций на желчных путях могут приводить к травме магистральных протоков: раздавливанию их стенки при захватывании вслепую зажимом кровоточащих сосудов, к перевязке стенки гепатикохоледоха или всего протока во время наложения лигатуры на пузырный проток при избыточной тяге за пузырь, к перфорации стенки протоков при зондировании их.

Предупреждение повреждений желчных протоков достигается соблюдением следующих правил: 1) создание достаточного доступа к желчным путям; 2) выполнение холецистэктомии только после четкой идентификации общего желчного и печеночных протоков, и при невозможности добиться этого следует ограничиться холецистостомией или мукоклазией желчного пузыря; 3) осуществление гемостаза только на глаз, при необходимости **пережимая** гепатодуоденальную **связку**, которая должна быть выделена в начале операции; 4) выполнение зондирования и **бужирова**ния выходную отдела холедоха с **большой** осторожностью и только **после мобилизации** двенадцатиперстной кишки.

Пересечение общего желчного протока в

ходе резекции желудка обычно происходит при иссечении низких, внелуночных дуоденальных язв, пснетрирующих в геиатодуоденальную связку. Для предупреждения подобных повреждений необходимо при выделении двенадцатиперстной кишки контролировать ход общего желчного протока, включая его ретродуоденальную часть. При низких дуоденальных язвах резекции желудка целесообразно предпочесть органосохраняющую операцию — тот или иной вид ваготомии, при необходимости с пилоропластикой или гастродуоденоанастомозом, при которых риск травмы желчных путей неизмеримо меньше.

Диагноз операционной травмы желчных протоков должен быть своевременным. Незамеченные и некорригированные во время операции, эти повреждения служат причиной желчного перитонита и наружных желчных свищей, а в отдаленные сроки — рубцовых стриктур желчных протоков.

Лечение. При выявлении на операционном столе пристеночных ранений желчных протоков, перфорации их инструментами производят ушивание дефектов однорядными швами. Целесообразно также выполнение дополнительного декомпрессивного дренирования протоков. При полном пересечении желчных протоков предпочтительно восстановление их целостности циркулярным анастомозом конец в конец. Благоприятные условия для первичной пластики протоков нечасты в связи с малым диаметром последних; пересечение протоков обычно происходит тотчас у места слияния долевых протоков, при этом нередко образуется значительный дефект гепатикохоледоха из-за иссечения его участка, что не позволяет без натяжения сопоставить и анастомозировать пересеченный проток. Поэтому основным видом восстановительной операции при свежей травме желчных протоков является наложение билиодигестивного анастомоза. Дистальную часть пересеченного протока перевязывают, проксимальную анастомозируют конец в бок с выключенной по Ру петлей тощей кишки или двенадцатиперстной кишкой. Анастомоз целесообразно накладывать на транспеченочном одноствольном или сквозном дренаже-протезе, что предупреждает возникновение стриктуры анастомоза.

Рубцовые стриктуры желчных протоков возникают, как правило, в результате операционной травмы протока. Рубцовому сужению могут подвергаться и билиодигестивные анастомозы, наложенные по поводу травмы или различных видов непроходимости желчных протоков.

Патологическая анатомия. При полной перевязке или пересечении гепатикохоледоха в ближайшие недели после операции развивается рубцовое перерождение дистального отдела протока. Формирование стриктуры протока после его частичной перевязки или ранения обычно занимает период от 2 до 6 мес, облитерация желчеотводящих анастомозов обычно проявляется в течение перво-

го года с момента наложения, реже в течение 1 1/2 — 2 лет.

Диагностика. Не замеченная в ходе операции травма протока проявляется либо картиной нарастающей механической желтухи (при перевязке протока), либо возникновением желчного перитонита, а при дренированной брюшной полости — наружного желчного свища или, наконец, комбинацией желтухи и свища.

Сформированные стриктуры желчных протоков и наложенных по их поводу анастомозов проявляются картиной рецидивирующего холангита, перемежающейся, а в дальнейшем постоянно нарастающей желтухи, которая носит все черты механической. При несвоевременном выполнении реконструктивной операции возникают тяжелые осложнения: холангитические абсцессы и билиарный цирроз печени, печеночная и печеночно-почечная недостаточность.

В диагностике рубцовых стриктур желчных протоков, возникших после операционной травмы, большое значение имеют данные анамнеза. Стриктуры, возникшие после пристеночной перевязки и неадекватного дренирования желчных протоков, приходится дифференцировать от холедохолитиаза. При подтверждении диагноза и определении уровня стриктуры особое значение имеют методы прямой холеграфии. Чрескожная чреспеченочная холангиография выявляет состояние желчных протоков выше стриктуры, ее точный уровень, наличие или отсутствие возможности желчеоттока. Восходящая дуоденоскопическая холангиография обнаруживает дистальный суженный отрезок холедоха и нижнюю границу стриктуры, а при частично сохраненной проходимости магистрального желчного дерева позволяет контрастировать его целиком, выявить протяженность стриктуры и оценить степень престенотического расширения протоков. Этот метод позволяет также оценить степень сужения холедохо- и гелатикодуоденоанастомозов, определить диаметр и функцию подобных анастомозов. Контрастировать желчные протоки при их проходимости позволяет также метод релаксационной дуоденографии.

Лечение стриктур желчных протоков и желчеотводящих анастомозов только хирургическое. Идеальным вариантом операции является иссечение суженного протока с его пластикой. Эта операция обычно выполняется лишь при частичных стриктурах средней части гепатикохоледоха, диаметр которого выше и ниже сужения примерно одинаков, протяженность сужения невелика и после его иссечения концы протока сопоставимы без натяжения. Небольшие пристеночные стриктуры можно продольно рассечь с последующей пластикой протока по принципу Гейнеке — Микулича.

При *полных* стриктурах, когда желчные протоки дистальнее места непроходимости сужены или полностью облитерированы, возможность использовать их для пластики

отсутствует, и единственным методом реконструкции является желчеотводящее соустье. При стриктурах дистальной части холедоха после резекции желудка методом выбора является наложение анастомоза бок в бок между общим желчным протоком и культей двенадцатиперстной кишки.

При высоких стриктурах общего печеночного протока и высоких билиодигестивных анастомозах показаны наложение или реконструкция терминолатерального гепатикоюноили гепатикодуоденоанастомоза на сквозном транспеченочном дренаже. Дренаж сохраняют в течение многих месяцев, при необходимости меняя его. При тяжелом состоянии больного в качестве вынужденной операции может быть оправдано форсированное расширение культи печеночного протока бужами с последующим вшиванием ее в петлю кишки и введением в созданное соустье транспеченочного сквозного дренажа.

К паллиативным вмешательствам можно отнести и бужирование суженного либо облитерированного желчеотводящего анастомоза с последующим транспеченочным дренированием. В этом случае дренажи, постоянно сменяя, удерживают в течение неопределенно длительного времени.

Отдаленные результаты операций зависят прежде всего от высоты стриктуры — чем дистальнее она располагается, тем больше шансов на хороший эффект реконструктивной операции. При высоких стриктурах результат определяется тщательностью технического выполнения операции, при этом наибольшее значение имеет создание широкого соустья.

Паразитарные заболевания

Эхинококкоз внепеченочных желчных путей может быть первичным и вторичным.

Патологическая анатомия. При первичном поражении, встречающемся крайне редко, эхинококковые кисты развиваются в стенке желчного пузыря и протоков из онкосфер, заносимых туда гематогенным путем. Гораздо чаще наблюдается вторичный эхинококкоз — следствие прорыва кист печени в желчное дерево, что встречается у 5—10% больных гидатидным эхинококкозом печени и может быть следствием травмы, интеркуррентных заболеваний.

Диагностика. Эхинококкозу желчных путей предшествуют симптомы эхинококкоза печени, которые могут быть выражены стерто. Проникновение эхинококковых кист, особенно инфицированных, в желчные пути приводит к остро развивающейся желтухе, бурно протекающему холангиту, иногда холециститу, клинически проявляется возникновением осфых болей в правом подреберье, высокой гипертермией, в ряде случаев крапивницей. Диагностические данные подтверждают положительные реакции Казони и датекс-аплотинации.

Лечение хирургическое. Производят

гепатикохоледохотомию, тщательно удаляют кисты и обрывки оболочек, гной из желчных протоков, которые затем дренируют (лучше Т-образным дренажем). При поражении желчного пузыря его удаляют. Обязательными элементами операции являются поиск источника обсеменения желчных путей — эхинококковых кист печени и выполнение эхинококкэктомии, что позволяет предотвратить дальнейшее поступление элементов паразита в желчное дерево.

Аскаридоз желчных путей в нашей стране является редким осложнением кишечной формы этого гельминтоза, возникающим обычно у ослабленных больных при массивной инвазии кишечника аскаридами.

Патологическая анатомия. Паразиты попадают в желчные пути через большой дуоденальный сосочек, причем сфинктер Одди не является серьезным препятствием для проникновения паразитов. Данный гельминтоз желчных путей может наблюдаться как в острой, так и в хронической форме. Для первой характерно возникновение острой обтурации вне- и внутрипеченочных протоков аскаридами, чему способствует и наступающий спазм сфинктера Одди с последующим развитием гнойного холангита, мелко- и крупноочагового абсцедирования печени, септических осложнений абсцессов печени — поддиафрагмальных гнойников, перитонита, гнойного плеврита, печеночно-бронхиальных свищей. При хронической форме заболевания возникают последствия аскаридной инвазии желчных протоков — образование камней в их просвете, ядрами которых оказываются яйца паразитов и их остатки, хронический холангит.

Диагностика. Симптомы острой инвазии желчных путей — сильнейшие, нередко сверлящего характера боли в правом подреберье, в большинстве случаев быстро нарастающая желтуха, озноб. Хроническая форма течения инвазии желчных путей не имеет характерных симптомов и проявляется симптомами холецистита и холангита. Признаком аскаридоза билиарного тракта может быть обнаружение большого числа яиц паразита в желчи, полученной с помощью дуоденального зондирования.

Лечение в основном хирургическое. Производят холедохотомию, ревизируют желчные протоки, удаляют живых и мертвых паразитов и их остатки, промывают желчное дерево раствором антибиотиков. Желчный пузырь обычно удаляют. Производят тщательную ревизию печени с целью выявления и вскрытия гнойников в ней. В дальнейшем требуется дегельминтизация для предупреждения рецидива.

Описторхоз — поражение печени и желчных путей сибирской, или кошачьей, двуусткой.

Патологическая анатомия. Заболевание поражает в основном мелкие внутрипеченочные протоки, в том числе располагающиеся субкапсулярно, которые варикозно расширяются и при малейшей травме

могут разрываться с возникновением желчного перитонита. Реже развиваются поражение внепеченочных желчных путей: холангит (даже гнойный), холецистит, а также дискинезии желчных путей.

Диагностика осложнении описторхоза сводится к распознаванию желчного перитонита, холангита, холецистита. При хроническом течении заболевания важным является обнаружение яиц описторхисов в кале и дуоденальном содержимом.

Лечение в основном консервативное — химиотерапия хлорсиклом в сочетании с повторными дуоденальными зондированиями, приемом желчегонных, антибактериальных, спазмолитических, антигистаминных препаратов. Хирургическое лечение показано лишь при возникновении осложнений, прежде всего перитонита.

Желчнокаменная болезнь (холелитиаз), холецистит

Желчные камни образуются первично в желчном пузыре, реже во внепеченочных и крупных внутрипеченочных протоках. Камнеобразование в мелких разветвлениях внутрипеченочных желчных протоков характерно для стран тропического климата. Следует отличать желчнокаменную болезнь, являющуюся результатом нарушения преимущественно холестерина обмена и имеющую самостоятельное клиническое значение, от камней в желчных путях, образующихся как следствие и осложнение рубцовых стриктур, опухолей, паразитарных инвазий желчных протоков.

Частота холелитиаза высокая, в развитых странах Европы и Америки достигает 10—12% и значительно повышается с возрастом — с 4-5% в возрасте 30—40 лет до 35% в возрастной группе свыше 70 лет. Соотношение женщин и мужчин, страдающих желчнокаменной болезнью, составляет в среднем 4:1, уменьшаясь в старших возрастных группах.

Этиология и патогенез. Главной составной частью желчных камней в большинстве случаев (80—85%) является холестерин, они содержат также желчные пигменты, соли кальция и другие ингредиенты. Чистые пигментные и известковые желчные камни встречаются редко — чаще у жителей Азии; в возникновении подобных камней могут иметь значение паразитарные заболевания печени и желчных путей — яйца паразитов и спущенный эпителий протоков служат центром образования конкрементов.

В образовании холестериновых желчных камней основную роль играет нарушение стабильности комплекса холестерина, фосфолипидов и желчных кислот, составляющего основную часть осадка желчи и обеспечивающего растворимость основных ее компонентов. Причинами дестабилизации данного комплекса и выпадения холестерина в осадок могут служить недостаточное образование в печени желчных кислот из холестерина и

снижение секреции их, нарушение их образною всасывания в тонкой кишке, повышение секреции холерина в желчные пузыри, а также комбинация этих причин; наконец, первичные поражения желчных путей и их сфинктерного аппарата, приводящие к повышенному всасыванию слизистой оболочкой желчного пузыря желчных кислот, к повышенной концентрации холестерина в желчи вследствие ее застоя. Факторами, способствующими образованию камней в желчных путях, являются: прием избыточного количества богатой холестерином пищи (животные жиры), ожирение, малоподвижный образ жизни, нарушения всасывания в тонкой кишке вследствие различных поражений кишечника или после ее резекции; функциональные поражения печени, прежде всего после перенесенного вирусного гепатита; повышенный гемолиз различной этиологии.

Наличие камней в желчном пузыре (холелитиаз) может длительное время не вызывать нарушений проходимости и воспалительных изменений желчных путей и оставаться бессимптомным. Присоединение перемежающейся обтурации пузырного протока конкрементами, развивающиеся в дальнейшем гипертрофии циркулярных мышц и полипоз в области шейки пузыря нарушают дренажную функцию желчного пузыря и приводят к воспалительному процессу, чему может способствовать и гематогенное инфицирование содержащего камни желчного пузыря при воспалительных поражениях различных органов.

Наличие камней в желчных протоках (холангиолитиаз) в большинстве случаев является осложнением хронического калькулезного холецистита. Камни мигрируют в магистральные протоки через пузырный проток либо реже через патологическое соустье между желчным пузырем и общим печеночно-желчным протоком — билио-билиарный свищ. Образование камней возможно и непосредственно в желчных протоках, в частности у больных, перенесших холецистэктомию. Условием камнеобразования в протоках является прежде всего стаз желчи, обусловленный сдавлением или обтурацией протоков при стенозирующем панкреатите, папиллостенозе, рубцовых стриктурах желчных протоков, опухолях панкреатодуоденальной зоны. Способствует камнеобразованию и наличие холангита. Наконец в ряде случаев ядром образования камней являются инородные тела, в частности нерассасывающиеся нити швов, наложенных на стенку протока при предшествующих операциях.

Осложнения холангиолитиаза — билиарная гипертензия, непроходимость желчных протоков, холангит. В условиях так называемого «общего канала» закупорка конкрементом большого дуоденального сосочка ведет к рефлюксу инфицированной желчи в главный панкреатический проток и развитию отечного или деструктивного холангиогенного панкреатита; последний может возникать и вследствие блокады желчными камнями устья

протоков поджелудочной железы. Длительное пребывание камней в ампуле большого дуоденального сосочка, а также частое прохождение их через папиллу в двенадцатиперстную кишку имеют следствием возникновение папиллита, а в дальнейшем — вторичного рубцового папиллостеноза и обусловленного последним панкреатита. Развитие воспалительного и склеротического процессов в головке поджелудочной железы в свою очередь приводит к сдавлению интрапанкреатической части общего желчного протока и желчной гипертензии.

Этиология и патогенез *бескаменного холецистита*, который встречается значительно реже, недостаточно выяснены. В развитии заболевания определенную роль играет инфекционный фактор. Микробная флора может проникать в желчный пузырь как каналикулярным, так и гематогенным путем и обнаруживается у 20-35% больных. Специфические инфекционные поражения желчного пузыря при брюшном тифе, бруцеллезе, туберкулезе редки. Чаще (в 10—15%) этиологическим фактором развития бескаменного холецистита является вирусный гепатит. В развитии холецистита могут иметь значение и токсические факторы, в частности воздействие на стенку желчного пузыря собственных желчных кислот при нарушении их обмена. Патологические изменения слизистой оболочки пузыря вызывают также панкреатические ферменты при рефлюксе их в пузырь и нарушенной эвакуации из него. Воздействие бактериальных и химических факторов на стенку желчного пузыря может реализоваться в форме гиперергической реакции с развитием характерных для аллергического поражения морфологических изменений.

Возникновение калькулезного и бескаменного холецистита значительно облегчается при наличии патологических изменений сосудов желчного пузыря — атеросклероза, артериита. Дальнейшее развитие морфологических изменений стенки желчного пузыря ведет к нарушению его функции; патологические изменения слизистой оболочки нарушают его концентрационную и всасывательную функцию, а склероз мышечной стенки приводит к потере сократительной способности органа.

Острый холецистит возникает обычно на фоне предшествующего хронического калькулезного холецистита. Среди больных острым холециститом камни отсутствуют в среднем лишь у 5% больных. Острый деструктивный бескаменный холецистит встречается чаще у мужчин, главным образом у больных старшей возрастной группы. Развитие острого, особенно деструктивного, холецистита в большинстве случаев связано с внезапно возникшей обтурацией шейки желчного пузыря конкрементом — острым обтурационный холецистит. Воспалительные и деструктивные изменения желчного пузыря быстрее возникают у больных пожилого возраста с выраженными атеросклеротическими изменениями сосудов желчного пузыря. Дальнейшая динамика разви-

тия острого холецистита зависит от продолжительности обтурации, а также глубины предшествовавших и развивающихся вновь изменений сосудов пузыря. Быстрое восстановление оттока содержимого из желчного пузыря приостанавливает воспалительный процесс и может привести к клиническому выздоровлению — стиханию приступа.

Сохраняющаяся непроходимость пузырного протока, развитие воспалительного процесса в желчном пузыре являются причинами возникновения осложнений. При стерильности желчи в пузыре она может всасываться, а полость пузыря остается заполненной прозрачной жидкостью — *водянка желчного пузыря*. При инфицированном содержимом развивается *эмпиема желчного пузыря*, течение которой может быть острым и хроническим. Прогрессирующий флегмонозный и гангренозный холецистит приводит к развитию разнообразных осложнений, обусловленных деструкцией стенки желчного пузыря. При перфорации пузыря в свободную брюшную полость возникает тяжело протекающий разлитой *желчный ИЛИ гнойный перитонит*. Чаще перитонит ограничивается образованием в подпеченочном пространстве перивезикальных абсцессов. При перфорации пузыря в брюшную стенку возникают *флегмона* ее и *наружные свищи* желчного пузыря. При перфорации в просвет полых органов образуются *внутренние свищи* — пузырно-ободочные или пузырно-дуоденальные. Миграция через свищевое отверстие в просвет кишечника крупных конкрементов может приводить к желчнокаменной кишечной непроходимости.

Для больных пожилого возраста характерно быстрое развитие некротических изменений в стенке желчного пузыря, а также осложнений — ограниченного и распространенного перитонита. Столь же злокачественным течением отличается бескаменный ферментативный холецистит, обычно сочетающийся с острым панкреатитом, который бывает обусловлен органической или функциональной блокадой большого дуоденального сосочка и происходящим в условиях «общего канала» рефлюксом панкреатического секрета в желчное дерево.

Диагностика. Камни, особенно крупные, располагающиеся в области дна желчного пузыря, могут долгое время не сопровождаться клиническими симптомами и случайно выявляются при рентгенологическом обследовании или на операционном столе. Приблизительно у половины носителей камней в желчном пузыре клинические симптомы отсутствуют.

Хронический калькулезный холецистит проявляется прежде всего болевым синдромом — тупыми болями в правом подреберье и приступами желчной колики. Интервалы между приступами могут колебаться от нескольких дней до нескольких лет; характерно постепенное утяжеление клинических проявлений заболевания. Частыми, но неспецифическими симп-

томами являются липепсические расстройства — тяжесть в животе, отрыжка, тошнота, запор. При пальпации живота отмечается умеренная болезненность в зоне желчного пузыря.

Симптоматика *хронического бескаменного холецистита* напоминает клинику калькулезного холецистита, хотя выраженность клинических симптомов при бескаменных поражениях обычно меньше.

Возникновение *острого холецистита* сопровождается интенсивной болью в правом подреберье, часто с иррадиацией в спину, рвотой, повышением температуры до 38—39 °С. При объективном исследовании обычно отмечается напряжение мышц в правом подреберье, в большинстве случаев прощупывается увеличенный, напряженный и болезненный желчный пузырь либо в проекции последнего определяется инфильтрат, состоящий из пузыря и смежных органов. Возникновение местных осложнений деструктивного холецистита — перипузырных абсцессов, билиодигестивных свищей — в большинстве случаев не дает специфических симптомов, отмечается лишь большая длительность и тяжесть местных и общих проявлений заболевания (местная болезненность, лихорадка).

Характерный симптом *водянки желчного пузыря* — прощупывание подвижного, эластической консистенции, безболезненного желчного пузыря при отсутствии у больных желтухи; при этом отсутствуют и симптомы интоксикации. При эмпиеме желчного пузыря, особенно после проведения антибактериального лечения, общее состояние больного также часто не нарушено, однако сохраняется болезненность при пальпации в области желчного пузыря, нередко остается субфебрилитет.

Типичный симптомокомплекс *холангиолитиаза* — рецидивирующие холангит и обтурационная желтуха, возникающая после каждого или большинства приступов колики, — встречается у 50% больных с камнями желчных протоков. В 20% наблюдений обнаруживается лишь картина "хронического калькулезного холецистита без симптомов нарушения магистрального желчеоттока, а литиаз протоков может быть выявлен лишь с помощью специальных методов исследования. У других 20% больных холангиолитиаз может быть лишь заподозрен на основании эпизодов единичной кратковременной желтухи, иногда озноба в анамнезе. У 6% больных холангиолитиазом отмечается псевдотуморозный тип течения заболевания, когда основным симптомом является безболевая нарастающая механическая желтуха; в 3% наблюдений камни желчных протоков проявляются симптомокомплексом рецидивирующего панкреатита. Наконец, в единичных случаях холангиолитиаза первыми клиническими признаками оказываются симптомы абсцесса печени.

Лабораторные исследования (определение гемограммы, билирубина и его производных, щелочной фосфатазы, панкреатических ферментов и др.) при желчнокаменной болезни состоят в выявлении изменений, ха-

рактерных для развития осложнений: обтурации желчных протоков, острого холецистита и холангиосного панкреатита. Определенное значение для диагностики холецистита, в частности бескаменного, имеет дуоденальное зондирование, которое обнаруживает скопления лейкоцитов и эпителиальных клеток в порции В, в желчи могут быть обнаружены различные микроорганизмы; при хромото-диагностическом дуоденальном зондировании могут отмечаться признаки снижения концентрации функции желчного пузыря — слабое окрашивание в зеленый цвет пузырной желчи после приема внутрь метиленового синего.

Рентгенологическое исследование — основной метод объективного выявления холелитиаза. Холецистография обнаруживает прямые признаки камней желчного пузыря — его ячеистость, наличие различной величины очагов просветления. Негативная холецистограмма при ненарушенной функции печени дает основание заподозрить холелитиаз. При внутривенной холеграфии, помимо прямых признаков камней желчного пузыря, убедительным симптомом холелитиаза оказывается симптом блокады желчного пузыря при контрастировании магистральных желчных протоков. Более трудна рентгенодиагностика бескаменного холецистита. Пероральная холецистография не выявляет камней в желчном пузыре; косвенными признаками хронического холецистита могут быть слабое контрастирование желчного пузыря, его деформация, замедленное опорожнение после приема желчегонного завтрака. Отсутствие контрастирования желчного пузыря (негативная холецистограмма) наблюдается в редких случаях бескаменного холецистита.

Обнаружение с помощью внутривенной холеграфии симптома расширения желчных протоков дает основание заподозрить литиаз желчных протоков, папиллостеноз; выявление прямых признаков камней желчных протоков делает диагноз холангиолитиаза бесспорным. Наиболее эффективным дооперационным методом диагностики холангиолитиаза, применимым и при желтухе, является ретроградная дуоденоскопическая холеграфия. Другие методы прямой холеграфии — чрескожная, чреспеченочная, лапароскопическая — при желчнокаменной болезни применяются реже из-за большей технической сложности и возможности осложнений. Камни желчного пузыря могут быть также выявлены методом ультразвуковой эхографии, а симптом блокады желчного пузыря — с помощью радиохолецистографии.

Лечение. Методы патогенетического консервативного лечения *неосложненного холелитиаза* путем растворения желчных камней препаратами желчных кислот в настоящее время находятся в стадии разработки и не могут быть рекомендованы для широкого применения. В подавляющем большинстве случаев желчнокаменной болезни, как сопровождающейся различными расстрой-

ствами, так и протекающей бессимптомно, при отсутствии противопоказаний к операции показано хирургическое лечение, дающее наилучшие непосредственные и отдаленные результаты в раннем периоде хронического калькулезного холецистита, до развития осложнений. При выявлении последних показания к операции становятся еще более настоятельными, одновременно повышается и ее риск. Методы консервативного лечения калькулезного холецистита могут применяться как дополнение к оперативному лечению либо при противопоказаниях к операции.

Консервативное лечение в «холодном» периоде заболевания включает соблюдение диетического режима, направленного на исключение факторов камнеобразования (гиперхолестеринемия) и на снижение гипермоторики желчных путей: ограничивается прием животных жиров, яиц, кремов, консервированных продуктов, исключается алкоголь; рекомендуется периодический прием спазмолитиков (папаверин, но-шпа и др.), легких желчегонных средств, препятствующих застою желчи в желчном пузыре, минеральной воды (боржоми, эссентуки № 17). При возникновении печеночной колики назначают постельный режим, голод, инъекции спазмолитиков, что обычно позволяет купировать приступ. Применение морфинных препаратов (омнопон, морфий), вызывающих спазм сфинктера Одди, противопоказано.

Хронический бескаменный холецистит. Лечение преимущественно консервативное и включает назначение спазмолитических, антигнетаминных, желчегонных средств, включая дуоденальный тюбаж, прием минеральной воды, растительных желчегонных препаратов, диетическое и санаторно-курортное лечение. При обострениях следует применять короткие курсы антибактериальной терапии с обязательным подбором препаратов соответственно данным бактериологического исследования желчи. Лишь при частых обострениях, не поддающихся консервативному лечению, развитии глубоких нарушений моторно-эвакуаторной функции желчного пузыря возникают показания к плановой операции.

Острый холецистит. В начале заболевания при отсутствии симптомов раздражения брюшины, интоксикации и других симптомов, свидетельствующих о развитии деструкции **стенки** желчного пузыря и других тяжелых осложнений, лечение консервативное. Показаны тщательное наблюдение за больным и одновременное проведение антибактериальной терапии (наиболее эффективны антибиотики тетрациклинного ряда, выделяющиеся желчью), инфузионной терапии, направленной на **коррекцию** водно-электролитных нарушений, **применение** спазмолитических и обезболивающих средств, новокаиновые блокады (пара-**нефральная, круглой связки** печени) и др.

При калькулезном и бескаменном остром холецистите, когда консервативная терапия оказывается неэффективной, а также выраженных симптомах холангита операция пока-

зана в первые 2—3 сут с момента заболевания после уточнения диагноза (с использованием при необходимости внутривенной холеграфин. лапароскопии) и кратковременной подготовки. Операция, как правило, должна проводиться в дневное время квалифицированным хирургом с использованием всех средств операционной диагностики, включая холангиографию.

При стихании приступа или отказе больного от срочной операции целесообразно проведение антибактериальной и инфузионной терапии в течение 12—14 дней с последующим оперативным вмешательством без выписки больного из стационара. Следует по возможности избегать «ранних» вмешательств при остром холецистите — на 4—6-й день с момента начала приступа, когда инфильтративные изменения тканей затрудняют выполнение операции, снижают ее радикальность и повышают опасность повреждения элементов гепатодуоденальной связки.

При перфоративном холецистите, перигоните обязательным является выполнение экстренной операции; необходимость такой операции возникает также при остром панкреатите, вызванном ущемлением камня в большом дуоденальном соске.

Лечение холедохолитиаза, осложненного обтурационной желтухой без выраженных клинических проявлений холангита, — хирургическое, однако операцию не следует откладывать более чем на 10—14 дней с момента возникновения обтурации; при безжелтушной форме холедохолитиаза имеются абсолютные показания к плановой операции.

Выбор метода операции. Операция при желчнокаменной болезни и ее осложнениях должна предусматривать ликвидацию места камнеобразования — желчного пузыря, восстановление свободного желчеоттока в желудочно-кишечный тракт, полное извлечение камней из желчных протоков и создание условий для предупреждения рецидива холелитиаза. При всех формах хронического калькулезного холецистита операцией выбора является *холецистэктомия*. При бескаменном холецистите операция также, как правило, сводится к холецистэктомии. Показания к другим операциям на желчном пузыре — *холецистостомия*, наложению *холецистостомии*, наложению *холецистостомии* при хроническом холецистите — должны быть максимально ограничены из-за большой опасности рецидива.

При остром холецистите основной операцией является также *холецистэктомия*. Это же вмешательство обычно является вынужденным у престарелых больных с деструктивным холециститом, при сочетании его с гнойным холангитом, острым панкреатитом, когда показано создание оттока наружу инфицированной желчи.

Показания к *холедохотомии* возникают при наличии признаков нарушенного желчеоттока и же чной гипертензии <же>ха в моче при операции или в анамнезе, наличие в желчном пузыре мелких камней, рашире-

мне пузырьного и общего печечно-желчного протока, увеличение и уплотнение головки поджелудочной железы) и окончательно обосновываются выявлением с помощью пальпации, холангиографии, зондирования и других методов камней желчных протоков, стеноза большого дуоденального соска, стенозирующего панкреатита.

После инструментальной ревизии желчных протоков (эндоскопическое исследование, зондирование различными инструментами), извлечения конкрементов и контроля полноты их удаления могут быть применены различные методы завершения холедохотомии: глухой шов общего желчного протока, наружное его дренирование, папиллосфинктеротомия и наложение супрадуоденальных анастомозов.

Глухой шов холедоха без дренажа последнего допустим лишь в редких случаях после диагностической холедохотомии, а также удаления единичных свободно лежащих камней из протока при условии свободной проходимости выходного его отдела, доказанной операционной холангиографией. Недопустимо ушивание протока наглухо после инструментальных манипуляций на большом дуоденальном соске, в частности после бужирования. В большинстве случаев ушивание стенки желчного протока после холедохотомии следует дополнить временным наружным отведением желчи.

Наружное дренирование желчных протоков является распространенным методом завершения холедохолитотомии; оно применяется при условии полного удаления камней из желчных протоков и доказанном отсутствии неустранимых препятствий желчеоттоку. Холангиостомия используется также после папиллосфинктеротомии, а в ряде случаев и после наложения желчеотводящих анастомозов; она позволяет ликвидировать закономерно развивающуюся послеоперационную желчную гипертензию, отвести наружу инфицированную желчь, гной, замазкообразные массы и предупредить осложнения — недостаточность швов протока и желчеотводящих анастомозов, абсцедирующий холангит, послеоперационный панкреатит.

Основными показаниями к *трансдуоденальной папиллосфинктеротомии* являются камни, фиксированные в ампуле большого дуоденального соска; стеноз последнего, как изолированный, так и сочетающийся с холедохолитиазом; панкреатит, обусловленный обтурацией или стенозом большого дуоденального соска, а также недостаточная функция соска и синдром слепого мешка после холедоходуоденостомии. Папиллосфинктеротомия — оптимальный вариант внутреннего дренирования желчных протоков при малом их диаметре, истончении или воспалительной инфильтрации их стенок.

Тщательность технического выполнения; деталей папиллосфинктеротомии позволяет избежать кровотечения, забрюшинной флегмоны, панкреонекроза и добиться благоприятных

ближайших и отдаленных результатов операции.

Наложение *сплпидигестивных анастомозов*, в частности холедоходуодноанастомоза, а при технической невозможности его выполнения — холедохоеюноанастомоза, показано при грубых изменениях желчных протоков множественных камнях и при неуверенности в их полном удалении, значительной дилатации и атонии протоков, стенозирующем и псевдотуморозном панкреатите, сдавлен и увеличенной головкой поджелудочной железы дистальной части холедоха на протяжении 2—3 см и более. Операция технически не сложна, редко сопровождается осложнениями и потому особенно показана больным пожилого возраста с высоким операционным риском. Однако значительная частота неудовлетворительных отдаленных результатов (синдром слепого мешка, холангит, дуоденит) заставляет ограничивать применение холедоходуоденостомии только аргументированными показаниями.

Отдаленные результаты различных операций на магистральных желчных протоках при осложнениях желчнокаменной болезни в целом оказываются одинаково благоприятными при условии правильного дифференцированного выбора показаний к каждому из методов и совершенного технического выполнения операций.

Термином *постхолецистэктомический синдром* (ПХС) условно обозначают различного рода расстройства, общей чертой которых является боль в верхней половине живота, возникающая у больных в отдаленном периоде после операций на желчных путях. Частота ПХС после операций по поводу калькулезного холецистита составляет 10—20%, а после холецистэктомии по поводу бескаменного холецистита — примерно 30%.

Приблизительно у 60% больных послеоперационные расстройства обусловлены не выявленными и не скорректированными во время первичной операции заболеваниями билиарно-панкреатической системы (см. классификацию).

Классификация патологических состояний после холецистэктомии и других операций на желчных путях

Поражения билиарно-панкреатической системы

Камни желчных протоков
Стеноз большого дуоденального соска
Недостаточность сфинктера Одди
Стриктуры желчных протоков
Остаточный «желчный пузырь» (избыточно длинная культя пузырьного протока)
Наружные желчные, панкреатические свищи
Инородные тела желчных протоков
Хронический панкреатит
Дискинезии желчных путей
Хронический гепатит, цирроз печени
Опухоли билиарно-панкреатической системы

Поражения других органов и систем

Гастродуоденальные язвы, гастрит, дуоденит
Опухоли желудка и кишечника
Хронический колит
Грыжи пищеводного отверстия диафрагмы
Дуоденальные дискинезии
Диэнцефальный синдром

Нередко постхолецистэктомический синдром связан с заболеваниями других органов и систем — язвенной болезнью, нарушением моторно-эвакуаторной функции двенадцатиперстной кишки, спастическим колитом, грыжами пищеводного отверстия диафрагмы и др., которые обычно выявляются в послеоперационном периоде. Наконец, у некоторой части больных имеющиеся жалобы не удается связать с каким-либо органическим заболеванием.

Наиболее тяжелые последствия операций на желчных путях обусловлены дефектами хирургической тактики и техники: оставлением в желчных протоках конкрементов; невыявлением в ходе операции опухолей желчных протоков, большого дуоденального соска, поджелудочной железы, неустранением папиллостеноза; травмой желчных протоков, поджелудочной железы, двенадцатиперстной кишки, приводящей к рубцовому сужению желчных протоков, образованию желчных и дуоденальных свищей; применением холедохостомических трубок большого диаметра, погружных дренажей, неадекватного шовного материала, что ведет к возникновению стриктур желчных протоков и камнеобразованию в них; использованием нерациональных вариантов желчеотводящих анастомозов, формированием соустьев малого диаметра, что быстро приводит к рецидиву билиарной гипертензии и холангиту. Подавляющее большинство перечисленных расстройств требует повторного оперативного вмешательства.

Диагностика. Клинические проявления многих расстройств, проявляющихся как ПХС (холедохолитиаз, папиллостеноз, хронический панкреатит и др.), соответствуют симптомам этих заболеваний у неоперированных больных. Характерны болевой синдром обычно в виде желчной или панкреатической колики, а также клинические проявления билиарной гипертензии — симптомы механической желтухи, холангита. Специфическим признаком нарушения нормального желчеоттока в послеоперационном периоде является образование наружного желчного свища.

Для выявления причин ПХС используют обычные методы исследования желчных путей, прежде всего рентгеноконтрастный. При наличии желчного свища обязательным является выполнение фистулохолангиографии, которая позволяет установить причины непроходимости желчных протоков и функционирования свища (камни, опухоли, стриктуры протоков, стенозирующий панкреатит), определить уровень непроходимости, место впаде-

ния в желчное дерево свища и на этой основе выбрать тактику последующего лечения.

Лечение заболеваний желчных путей, являющихся причинами ПХС, имеет ряд особенностей по сравнению с тактикой лечения этих же заболеваний у неоперированных больных.

При выявлении в отдаленном послеоперационном периоде стеноза большого доуденального соска, являющегося причиной ПХС, целесообразно выполнение эндоскопической папиллотомии, которую осуществляют методом электрокоагуляции с помощью специальной проволочной петли под контролем фибродуоденоскопии. Лишь при неуспехе этой манипуляции следует ставить показания к повторной операции — папиллосфинктеротомии или наложению желчеотводящего анастомоза. В ходе дуоденоскопии часто удается удалить и инородные тела — погружные транспапиллярные дренажи из желчных протоков.

Остаточные камни общего печеночно-желчного протока, обнаруженные в первые недели после операции при фистулохолангиографии, нередко могут быть удалены через холедохостомическую дренажную трубку с помощью петли или «корзинки» Dormia, баллонного катетера и других аналогичных инструментов. Небольшие холестериновые камни могут быть растворены или значительно уменьшены в размерах, а затем вымыты наружу или в двенадцатиперстную кишку путем ежедневного капельного введения 40000—60000 ЕД гепарина на 500—1000 мл теплого 0,25% раствора новокаина в холедохостомическую трубку при одновременном внутримышечном введении спазмолитиков (но-шпа, атропин, платифиллин). Наконец, в ряде случаев камни могут быть удалены из просвета протоков с помощью специальных ловушек, проводимых через просвет фибродуоденоскопа после эндоскопической папиллотомии. Эти обычно бескровные манипуляции можно выполнять не ранее 3—4 нед с момента операции; при их неэффективности показано повторное оперативное вмешательство, которое целесообразно выполнять спустя 2—3 мес после первичной операции. У больных, повторно оперируемых по поводу резидуального и рецидивного холангиолитиаза, а также стенозирующего панкреатита, операцию в большинстве случаев заканчивают внутренним дренажем магистральных протоков; к нему же, как правило, приходится прибегать при послеоперационных стриктурах желчных протоков.

Поводом к повторной операции может служить также наличие не полностью удаленного желчного пузыря, в ряде случаев с камнями. В этих случаях выделяют остаток пузыря из ложа и производят холецистэктомию, оставляя культю пузырного протока длиной не более 0,5 см. Выявление в ходе повторной операции длинной культы пузырного протока заставляет хирурга проводить тщательные поиски обтурирующих или стенозирующих поражений дистального отдела холедоха; лишь при их отсутствии избыточно

длинная культя пузырного протока может быть признана основной причиной развития ПХС и операцию ограничивают резекцией культы протока.

Опухоли желчевыводящих путей

Доброкачественные опухоли желчного пузыря и внепеченочных желчных протоков очень редки.

Патологическая анатомия, диагностика. Основным видом доброкачественных опухолей *желчного пузыря* являются аденомы, чаще папиллярные (папилломы), макроскопически имеющие вид полипов и чаще располагающиеся в дне желчного пузыря. Обычно подобные опухоли не имеют четкой клинической симптоматики и обнаруживаются на холецистограммах в виде округлых дефектов наполнения, подозрительных на камни. Папилломы шейечной части пузыря могут нарушать отток желчи из пузыря, что ведет к развитию симптомов хронического холецистита.

Среди доброкачественных опухолей *желчных протоков* наиболее часто встречаются папилломы и аденомы, в отдельных случаях невриномы, фибромы, лейомиомы, гамартомы. Выраженный клеточный атипизм и склонность к рецидивам дают основание рассматривать эпителиальные опухоли (папилломы) как предраковое заболевание. Клиническое значение подобных доброкачественных опухолей состоит в том, что они вызывают обтурацию желчных протоков со всеми симптомами, характерными для механической желтухи. Полиповидные опухоли дистального отдела холедоха могут блокировать также устье главного панкреатического протока, вызывая симптомы хронического панкреатита.

Лечение. При доброкачественных опухолях желчного пузыря показана холецистэктомия, дающая хорошие отдаленные результаты. Лечение доброкачественных опухолей желчных протоков хирургическое, направленное на возможно широкое иссечение опухолевой ткани. Однако расширенные вмешательства типа панкреатодуоденальной резекции представляют большой риск и должны выполняться по строгим показаниям — кровотечение, малигнизация опухоли. В остальных случаях ограничиваются вмешательствами типа папиллэктомии, локального иссечения опухоли, а при невозможности этого кюретажем либо электрокоагуляцией опухоли, что, однако, не гарантирует от рецидива.

Рак **желчного пузыря** является причиной смерти в 0,1—0,5% всех летальных исходов, в том числе в 2,5—5,5% случаев смерти вследствие онкологических заболеваний. Среди злокачественных опухолей билиарно-панкреатодуоденальной зоны рак желчного пузыря составляет около 10%.

Патологическая анатомия. Рак желчного пузыря, как правило (в 85—90%

наблюдений), возникает на фоне длительно существующего калькулезного холецистита, который поэтому может рассматриваться как предраковое заболевание. Как и х оделит иаз, карциномы желчного пузыря встречаются наиболее часто (до 80%) у *женщин* в возрасте свыше 60 лет. Среди раков желчного пузыря преобладают (до 85%) аденокарциномы. Опухоли отличаются весьма злокачественным течением и склонны к раннему распространению, прежде всего лимфогенным путем, а также гематогенным, интрадуктальным, путем прямого прорастания и обсеменения брюшины. Опухоли, первично исходящие из дна пузыря, быстро прорастают печень в области ложа и метастазируют в лимфатические узлы ворот печени. При раке шейечной части пузыря опухоль довольно быстро распространяется на гепатикохоледох и блокирует как магистральный желчеотток, так и отток из желчного пузыря, приводя к механической желтухе и водянке (эмпиеме) желчного пузыря.

Диагностика. На ранних стадиях рак желчного пузыря проявляется только симптомами калькулезного холецистита и примерно в 1% операций по поводу холелитиаза оказывается случайной находкой при ревизии желчных путей либо даже при гистологическом исследовании удаленного пузыря. Характерными клиническими симптомами развивающегося на фоне холелитиаза рака желчного пузыря являются смена приступообразных болей в правом подреберье постоянными, изнуряющими; нарастающая слабость, потеря массы тела, появление диспепсических явлений; одновременное прощупывание увеличенного плотного желчного пузыря либо опухоли в его проекции. При прорастании опухолью желчных протоков или сдавлении их метастатическими лимфатическими узлами появляется нарастающая желтуха, которая носит все черты обтурационной. Из методов специального обследования наиболее информативной оказывается лапароскопия, при которой удается наблюдать опухоль желчного пузыря, а также выявлять метастазы в печень.

Лечение рака желчного пузыря только хирургическое, хотя шансы выполнить радикальную операцию обычно невелики. Изолированную холецистэктомию обычно выполняют в тех случаях, когда операция предпринимается по поводу калькулезного холецистита, а диагноз рака выясняется впоследствии при морфологическом исследовании препарата. Прогноз этих операций неблагоприятен — не более 10% больных переживают пятилетний, срок после операции.

При установлении диагноза рака пузыря во время операции показана расширенная холецистэктомия с клиновидной резекцией в области ложа пузыря и удалением регионарных, лимфатических узлов гепатодуоденальной связки. При прорастании опухолью шейки пузыря и гепатикохоледоха в отдельных случаях удается выполнить удаление желчного

пузыря одним блоком с участком пораженного печеночно-желчного протока и регионарными лимфатическими узлами. В ряде случаев при прорастании опухолью печени применяют сегментарные резекции печени и правостороннюю гемигепатэктомию. Отдаленные результаты радикальных операций при распространенных опухолях желчного пузыря неудовлетворительны, средняя продолжительность жизни после них составляет в среднем около 1 года, что втрое больше, чем после лапаротомии, которая обычно вынужденно производится у оперируемых. Паллиативные операции при механической желтухе на почве рака желчного пузыря удается произвести нечасто, высокое поражение желчных протоков редко позволяет наложить билиодигестивный анастомоз, чаще приходится выполнять наружный дренаж общего или долевого печеночных протоков либо реканализировать опухоль, прорастающую из шейки пузыря, с последующим введением транспеченочного дренажа.

Рак внепеченочных желчных протоков. Встречается в 0,1—0,5% вскрытий, составляя 2,5-4,5% всех случаев рака. Удельный вес указанной локализации рака среди злокачественных опухолей билиарно-панкреатодуоденальной зоны достигает 12—15%. Желчные протоки поражаются раком у мужчин в 2—3 раза чаще, чем у женщин.

Патологическая анатомия. В 30% рак протоков сочетается с холелитиазом. Опухоли примерно с одинаковой частотой поражают различные отделы протоков — супрадуоденальную и дистальную часть холедоха, общий печеночный проток, включая его бифуркацию, реже первично поражаются долевого печеночные протоки, а в 15—20% наблюдаются опухоли захватывают весь гепатикохоледох. Приблизительно в 40% случаев наблюдаются экзофитные опухоли желчных протоков, имеющие вид плотного узла, пальпаторно схожего с конкрементом, либо заполняющие в виде рыхлых масс просвет желчного дерева, наконец, имеющие вид типичного полипа. Несколько чаще наблюдаются опухоли, инфильтрирующие протоки, особенно печеночные в зоне бифуркации, и превращающие их в плотный тяж или трубку; опухоли обычно распространяются в подслизистом слое, не прорастая слизистой оболочкой, но резко суживая просвет протоков. Наконец, в ряде случаев встречаются массивные опухолевые конгломераты, включающие в себя, помимо протоков, и окружающие ткани. Рак протоков склонен к довольно раннему распространению; прорастание опухолей в соседние ткани и метастазы выявляются у 50—75% оперируемых больных. Гистологически опухоли протоков в подавляющем большинстве случаев являются аленокарциномами (папиллярная, скirrosная, слизистая), гораздо реже встречается малодифференцированный или плоскоклеточный рак.

Диагностика. Основная черта этих опухолей — обтурация или сужение просвета желч-

ных протоков, что на сравнительно ранней стадии заболевания приводит к развитию механической желтухи. При быстрой обтурации протока появлению желтухи может предшествовать болевой приступ, при медленно нарастающем сужении больных в течение нескольких недель может беспокоить упорный кожный зуд и лишь затем выявляется желтуха. При опухолях общего желчного протока прослеживается увеличенный безболезненный желчный пузырь (симптом Курвуазье); он может пальпироваться и при развитии водянки, вызванной блокадой пузырного протока опухолью. Уровень обтурации уточняется с помощью лапароскопии: спавшийся желчный пузырь свидетельствует об обтурации печеночных протоков выше устья пузырного, при низкой непроходимости холедоха пузырь растянут. Подтвердить проходимость пузырного протока и уточнить уровень обтурации протоков позволяет лапароскопическая холецистохолангиография, а также чрескожная гепатикохолангиография (последнюю из-за опасности подтекания желчи часто выполняют только непосредственно перед операцией).

Фибродуоденоскопия позволяет отличить от опухолей холедоха рак большого дуоденального сосочка; восходящая холангиография — определить дистальный уровень распространения опухоли, а при неполной обтурации протока выявить всю протяженность опухоли, оценить состояние вышележащих отделов желчного дерева и возможности хирургического лечения.

Лечение хирургическое. Радикальные операции удается выполнить не более чем у 10—15% больных. При раке дистального отдела холедоха показана панкреатодуоденальная резекция, которую при длительной желтухе целесообразно производить двухэтапно, выполняя в качестве первого этапа лечения лапароскопическую холецистостомию. При раке среднего отдела гепатикохоледоха радикальная операция состоит в его иссечении одним блоком вместе с желчным пузырем и лимфатическими узлами гепатодуоденальной связки. Общий печеночный проток пересекают тотчас ниже его разветвления в воротах печени, после чего анастомозируют с двенадцатиперстной кишкой или выключенной по Ру петлей тощей кишки.

Паллиативные операции при раке желчных протоков направлены на декомпрессию билиарного тракта и восстановление оттока желчи в кишечник. При неудаляемых опухолях терминального отдела холедоха показано наложение холецистоюноанастомоза, а при трудностях его выполнения — холецистогастроанастомоза. При низком впадении в холедох пузырного протока, блокаде или угрозе блокады его опухолью производят гепатикоюноанастомоз или, что менее рационально, но иногда легче технически выполнимо, испаинодуоденоанастомоз. При раке проксимального отдела общего печеночного протока, его бифуркации и бифуркации долевого печеночных протоков операцией выбора является

рская канализация опухоли с последующим дренажем реканализованных протоков. Менее эффективны попытки внутреннего дренирования внутрипеченочных протоков при высокой опухолевой обтурации путем создания гепатоюно- и гепатогастродуоденальных анастомозов, вскрытия внутрипеченочных протоков через ложе желчного пузыря, а также путем наружной гепатостомии с использованием внутрипеченочных протоков.

Редкие заболевания

Холецисты — группа невоспалительных заболеваний желчного пузыря, характеризующихся пролиферативными изменениями стенки органа. Основными формами заболевания являются: а) холестероз, б) аденоматоз, в) нейроматоз желчного пузыря.

Холестероз желчного пузыря (холестероз, липоидоз пузыря, «семяничный желчный пузырь») характеризуется отложением эфиров холестерина в стенке желчного пузыря, преимущественно по ходу лимфатических сосудов его слизистой оболочки. Наибольшее скопление липоидов наблюдается в «пенистых клетках», скапливающихся на вершине складок слизистой оболочки. В зависимости от выраженности и характера распределения липоидов в стенке пузыря различают сетчатую, полиповидную и смешанную разновидности холестероза. Отложение холестерина в желчном пузыре является следствием обусловленной поражением печеночной паренхимы нарушенной (повышенной) эстерификации холестерина и снижения синтеза желчных кислот. Холестероз может в дальнейшем сопровождаться вторичным инфицированием и воспалением желчного пузыря, а также служить толчком к камнеобразованию.

Аденоматоз (аденомиоматоз, интрамуральный дивертикулез) желчного пузыря характеризуется разрастанием мембраны слизистой оболочки пузыря, утолщением мышечного слоя, образованием внутриваночных дивертикулов. Различают локализованные и диффузные формы поражения пузыря.

Диагностика. Клинические симптомы холестероза, аденоматоза желчного пузыря не являются специфическими и сходны с разнообразными хроническими поражениями желчного пузыря; присоединение холелитиаза приводит к усилению болевого синдрома. Более характерной оказывается рентгенологическая картина. Так, на холецистограммах при холестерозе выявляются пристеночные дефекты наполнения желчного пузыря различной величины обычно в области его тела, которые лучше определяются на мягких снимках. При дифференциальной диагностике с камнями следует иметь в виду, что холестерозные полипы не меняют своего положения, контуры их менее четки. Характерна также гипермоторика желчного пузыря — сокращение его наступает в первые 3—5 мин после дачи желчегонного завтрака.

При диффузном аденоматозе пузыря на холецистограммах контрастная тень органа окантовывается округлыми краями дивертикулообразных образований. Характерным для очаговых форм аденоматоза пузыря является рентгенологический симптом «розетки» — расположенная в непосредственной связи с тенью желчного пузыря кольцевидная контрастная тень с просветлением в центре. Нейроматозу желчного пузыря свойственны функциональные рентгенологические признаки — гипермоторика пузыря; повышенное накопление в нем контрастного вещества; гиперэкскреция — быстрое и полное освобождение пузыря от контрастного вещества.

Лечение холецистозов в ранних стадиях заболевания, а также при слабо выраженных болезненных проявлениях консервативное, совпадающее с лечением хронического холецистита. Патогенетическое лечение бескаменных неопухолевых заболеваний желчного пузыря, в частности холестероза, солями желчных кислот не вышло из стадии разработки. При распространенных формах холецистозов, наличии выраженного болевого синдрома, а также сочетании заболевания с холелитиазом показана холецистэктомия, дающая в большинстве наблюдений благоприятные отдаленные результаты.

Дискинезии желчевыводящих путей распространены довольно широко, встречаются преимущественно у женщин. Нарушения моторно-эвакуаторной функции обычно касаются не только желчного пузыря, но затрагивают также всю систему желчных протоков, сфинктерный аппарат большого дуоденального соска и двенадцатиперстную кишку. В целом ряде случаев дискинезиям желчных путей сопутствуют функциональные расстройства и других отделов желудочно-кишечного тракта, в первую очередь толстой кишки; нередко спутником их являются вегетоневротические расстройства, дисэнцефальный синдром, эндокринные нарушения.

Диагностика. Клинические проявления дискинезии желчных путей не являются специфическими, обычно напоминая симптомы бескаменного холецистита. Ведущие симптомы — боль в верхней половине живота постоянного и приступообразного характера, обычно не достигающая такой интенсивности, как при холелитиазе; диспепсические расстройства, нередко расстройства стула (упорный запор, иногда чередующийся с поносом); у ряда больных, ограничивающих себя в еде из-за боязни болей, развивается похудание.

Наиболее демонстративные признаки нарушений моторной деятельности желчных путей выявляет холецистография, обнаруживающая дискинезию желчного пузыря — нарушения скорости эвакуации желчи пузыря после желчегонного завтрака; дистонию — нарушения тонуса пузыря и диссинергию — нарушения координации сокращений различных отделов желчного пузыря. Выявление при холецистографии гиперкинетического и гипертонического!

желчного пузыря при отсутствии в нем камней и при исключении других органических поражений билиарно-панкреатодуоденальной зоны позволяет сделать заключение о функциональных нарушениях билиарной системы.

Диагноз дискинезии желчных путей подтверждают данные дуоденального зондирования, в частности замедленная реакция желчного пузыря на внутрикишечное введение желчегонных средств (оливковое масло, раствор сульфата магния). Характерным является также выявление гипотонии и гипокинезии двенадцатиперстной кишки при баллонографической дуоденометрии.

Лечение консервативное (общеукрепляющие, седативные средства). При гиперкинетической дискинезии желчных путей показаны спазмолитические препараты. При гипотонических и гипокинетических расстройствах желчных путей и двенадцатиперстной кишки удовлетворительные результаты дает электростимуляция двенадцатиперстной кишки (один электрод вводят интрадуоденально на зонде, другой накладывают на кожу спины). Назначают холинолитические и желчегонные препараты. Хирургическое вмешательство при дискинезии желчных путей без их органических изменений является ошибкой; после операции, в частности холецистэктомии, состояние больного обычно, ухудшается, учащается и усиливается боль.

Первичный склерозирующий (облитерирующий) холангит — редкое заболевание, характеризующееся прогрессирующим утолщением стенки и сужением просвета внепеченочных желчных протоков на отдельных их участках или чаще на всем их протяжении. У мужчин встречается втрое чаще, чем у женщин, обычно в среднем возрасте.

Этиология склерозирующего холангита неизвестна, предполагается этиологическая связь его с язвенным колитом, при котором нарушения барьера слизистой оболочки толстой кишки ведут к массивному поступлению бактерий в кровь системы воротной вены, с ретроперитонеальным фиброзом и рядом других заболеваний. В возникновении склерозирующего холангита большая роль отводится аутоиммунным процессам.

Диагностика. Специфические симптомы склерозирующего холангита отсутствуют.

Основное клиническое проявление заболевания — желтуха, имеющая все признаки механической, часто сопровождающаяся лихорадкой, ознобами; болевой синдром обычно выражен слабо. Окончательно диагноз может быть установлен во время операции, при которой обнаруживаются желчные протоки с обычным наружным диаметром, резко уплотненные, имеющие вид и консистенцию шнура. Внутренний диаметр пораженных участков может достигать 1 мм и с трудом пропускать даже тонкий зонд. На операционных холангиограммах отмечается резкое сужение просвета внепеченочных протоков; при отсутствии сопутствующего папиллостеноза контрастное вещество поступает в двенадцатиперстную кишку.

Дифференциальный диагноз. Необходимо с уверенностью исключить холелитиаз как причину воспаления в желчных путях; предшествующее операционное повреждение желчных протоков с последующим развитием их рубцовой стриктуры; карциному желчных протоков, особенно ее склерозирующую форму (по данным интраоперационной биопсии).

Лечение первичного склерозирующего холангита хирургическое. Оно состоит прежде всего в длительной (в течение 3—4 мес) декомпрессии желчных путей с помощью тонкого Т-образного дренажа либо при технической невозможности его использования путем холецистостомии; может быть применено и транспеченочное дренирование желчных путей. При редком изолированном поражении только общего желчного протока целесообразно наложение гепатикоюноанастомоза с выключенной по Ру кишечной петлей. В послеоперационном периоде показано длительное применение антибиотиков широкого спектра, в ряде случаев хорошие результаты дает одновременное назначение стероидных гормонов (преднизолона). Имеются сообщения также об успешном применении при склерозирующем холангите иммунодепрессантов. Прогноз при первичном склерозирующем холангите неопределенный. В значительном проценте случаев, несмотря на лечение, развивается билиарный цирроз печени с нарастающей желтухой, кожным зудом, гепато- и спленомегалией, симптомами портальной гипертензии.

Глава XX

ПОДЖЕЛУДОЧНАЯ ЖЕЛЕЗА

Общие вопросы диагностики

Симптоматика. Наиболее характерны для болезней поджелудочной железы боль в верх-

ней половине живота часто с иррадиацией в спину, похудание, тошнота, рвота, желтуха, нарушение функции кишечника — запор, понос.

Боль при заболеваниях поджелудочной железы является результатом раздражения узлов

солнечного сплетения и встречается у 98—100% больных острым панкреатитом, 92—95% больных хроническим панкреатитом, 40-60% больных раком поджелудочной железы. При панкреатите боль — первый симптом болезни, при раке поджелудочной железы боль появляется, как правило, в поздних стадиях заболевания.

Тошноту отмечают 60-70%, *рвоту* — 10—30% больных острым и хроническим панкреатитом, что обусловлено нарушениями моторики желудка и двенадцатиперстной кишки. Механическое нарушение проходимости двенадцатиперстной кишки встречается у 1—2% больных хроническим панкреатитом и раком поджелудочной железы.

Запор, понос беспокоят около 40% больных хроническим панкреатитом и раком поджелудочной железы, что связано со снижением активности панкреатических ферментов. При синдроме Вернера — Моррисона, наблюдаемом при аденоме инсулярного аппарата поджелудочной железы, профузные водянистые поносы являются основным симптомом заболевания.

Желтуха встречается у 3—10% больных острым и хроническим панкреатитом, 50—70% больных раком поджелудочной железы. Как правило, причина желтухи — механическое сдавление дистального отдела холедоха увеличенной поджелудочной железой или опухолью, нарушение проходимости желчных путей при сопутствующей желчнокаменной болезни; в редких случаях желтуха обусловлена токсическим поражением печени.

Сахарный диабет отмечают у 5—10% больных острым панкреатитом, 5—15% больных хроническим панкреатитом и раком поджелудочной железы в связи с гибелью клеток островкового аппарата, резким угнетением их функции.

Данные объективного исследования. Для пальпации поджелудочной железы Grot разработал три приема.

1. Больной лежит на спине с согнутыми в коленях ногами, подложенным под поясницу кулаком. Врач становится справа и проводит пальцы обеих рук глубоко между пупком и левым подреберьем, скользящими движениями прощупывая железу.

2. Больной стоит с небольшим наклоном тела вперед и влево. Врач становится справа и спереди, левой рукой придерживает больного за спину в области XII ребра, а правой проникает в область между пупком и левым подреберьем.

3. Больной лежит на правом боку со слегка согнутыми в коленях ногами и запрокинутой за голову правой рукой. Врач становится спереди и проникает правой рукой между пупком и левым подреберьем, придерживая левой рукой спину больного.

Пальпацией можно обнаружить кисту или опухоль поджелудочной железы, а при желтухе, вызванной сдавлением дистального отдела холедоха увеличенной поджелудочной железой, — растянутый напряженный желчный пузырь.

Дишнотические методы исследования. Внешнюю секрецию поджелудочной железы исследуют дуоденальными зондами и с изучением активности панкреатических ферментов крови и исследованием испражнений на переваривающую способность ферментов. При дуоденальном зондировании изучают объем секрета, содержание бикарбонатов, активность амилазы, липазы и трипсина в панкреатическом соке натощак и после стимуляции. В качестве стимуляторов панкреатической секреции используют введение через зонд 30 мл 0,5% HCl, внутривенное введение секретина в дозе 1 ЕД на 1 кг массы тела. При секретинпанкреозиминовой пробе через 30 мин после введения секретина внутривенно вводят панкреозимин в дозе 1,5—2 ЕД/кг. Дуоденальный сок для исследования собирают в течение 10—20 мин до введения стимулятора и каждые 10—20 мин после стимуляции секрета в течение 60—80 мин.

В норме после введения секретина за 80 мин выделяется 3,2 мл панкреатического сока, 14,2 ЕД амилазы, 39 ЕД трипсина и 108 мэкв/л бикарбонатов в расчете на 1 кг массы тела. При использовании других стимуляторов объем выделенного панкреатического сока несколько меньше, но указанное соотношение концентраций его компонентов сохраняется.

Выделяют следующие виды нарушения внешней панкреатической секреции:

1) повышение активности ферментов при нормальной или повышенной концентрации бикарбонатов и нормальном или повышенном объеме секрета;

2) увеличение объема секрета без изменения активности ферментов и содержания бикарбонатов;

3) повышение активности ферментов при нормальном содержании бикарбонатов и снижении объема секрета;

4) снижение активности ферментов и содержания бикарбонатов при нормальном объеме секрета.

Первые два вида нарушений чаще встречаются при хроническом панкреатите, третий — при нарушении эвакуации панкреатического сока в двенадцатиперстную кишку, четвертый — при поражении ацинарного аппарата поджелудочной железы.

Косвенным показателем внешнесекреторной функции поджелудочной железы является активность ферментов в крови. В крови определяют активность амилазы и ее изоферментов, липазы, трипсина и ингибитора трипсина, повышение активности которых отмечается при воспалении поджелудочной железы.

При исследовании кала обращают внимание на количество жира, непереваренных мышечных волокон. Наличие в испражнениях большого количества жира носит название стеатореи. При панкреатической стеаторее содержание нейтрального жира увеличивается более чем в 3 раза, омыленного — более чем в 2 раза.

**Рис. 110. Ретроградная холангиопанкреато-
гранма. Хронический панкреатит. Четкооб-
разный панкреатический проток.**

Появление в кале непереваренных мышечных волокон носит название креатореи и отражает нарушение протеолитической активности панкреатического сока. Выделение с испражнениями более 5—10% азота, принятого с пищей (азоторея), также отмечается при недостаточной протеолитической активности панкреатического сока.

Определение внутрисекреторной функции поджелудочной железы проводят для выявления сахарного диабета, часто развивающегося при воспалении поджелудочной железы, а также гормонально-активных опухолей. Наиболее распространены определение содержания глюкозы в крови натощак, изучение сахарного профиля и проба с двойной сахарной нагрузкой.

Повышение содержания глюкозы в крови более 6,7 ммоль/л натощак говорит о нарушении внутрисекреторной функции поджелудочной железы. При двойной сахарной нагрузке у здоровых лиц прием 50 г глюкозы вызывает повышение содержания ее в крови не более чем до 11,1 ммоль/л. Повторный прием 50 г глюкозы через 1 ч вызывает менее выраженную гипергликемию, которая через 2 ч снижается до исходного значения. У больных с нарушением углеводного обмена повторный прием глюкозы сопровождается более выраженной гипергликемией, чем

первый, и высокий ее уровень сохраняется более 2 ч.

Снижение глюкозы в крови до уровня менее 2,77 ммоль/л отмечают у больных инсуломой, более значительное — во время приступа. Для диагностики инсуломы используют также пробы с голоданием в течение 24—30 ч, физической нагрузкой, приводящие к гипогликемии и провоцирующие возникновение приступа.

В последние годы при изучении внутрисекреторной функции поджелудочной железы определяют содержание инсулина, глюкагона, гастрина радиоиммунологическим методом.

Определение билирубина и его фракций, активности печеночных ферментов в сыворотке крови имеет значение для дифференциальной диагностики желтухи.

Цитологическое исследование чистого панкреатического сока, полученного путем эндоскопической канюляции дуоденального сосочка (фатерова соска) после внутривенного введения секретина в дозе 1 ЕД/кг, служит ценным подспорьем в диагностике опухолей поджелудочной железы.

Рентгенологические методы исследования поджелудочной железы имеют наибольшее значение в диагностике.

Обзорная рентгенография выявляет поджелудочную железу лишь при наличии кальцинатов в ней. Исследование необходимо проводить в переднезадней и боковых проекциях, чтобы дифференцировать кальцинаты поджелудочной железы от холе- и уролитиаза, обызвествленных забрюшинных лимфатических узлов и атероматозных бляшек.

Контрастное исследование желудка с бариевой взвесью позволяет обнаружить давление извне на тело желудка, приподнятость антрального отдела, характерные для увеличения поджелудочной железы.

Релаксационная дуоденография (контрастное исследование двенадцатиперстной кишки после введения 0,1 % раствора метацина) выявляет сглаженность внутреннего контура петли двенадцатиперстной кишки, деформацию его в виде буквы Е (симптом Фростберга), симптом полутени, разворот петли двенадцатиперстной кишки, свидетельствующие об увеличении головки поджелудочной железы.

Внутривенная холеграфия позволяет оценить состояние желчного пузыря и гепатикохоледоха.

Селективную ангиографию чревного ствола и верхней брыжеечной артерии производят путем введения контрастного вещества в указанные *сосуды* после катетеризации их по методике Сельдингера — Эдмана. Воспалительные процессы, гормонально-активные опухоли поджелудочной железы проявляются в виде очагов гиперваскуляризации. Панкреонекроз, хронический панкреатит со значительным фиброзом паренхимы железы, рак поджелудочной железы сопровождаются снижением кровоснабжения панкреатической ткани. Д-¹³¹кrist поджелудочной железы характерны сме-

тонне и деформация сосудов 1—3-го порядка. Последние представляются «распластанными» на кисте.

¹) и доскопические методы исследования. Гастродуоденоскопия позволяет выявить резкую гиперемия слизистой оболочки, острые язвы, характерные для острого панкреатита; подслизистые выпячивания в антральном отделе желудка и на медиальной стенке двенадцатиперстной кишки, отмечаемые при хроническом панкреатите, раке головки поджелудочной железы.

Ретроградная панкреатография заключается во введении через эндоскоп катетера в устье протока поджелудочной железы (вирсунгова протока) и прямом контрастировании протоковой системы поджелудочной железы путем введения в нее контрастного вещества. Метод позволяет оценить проходимость главного панкреатического протока на всем протяжении, диаметр протока, наличие конкрементов в нем, характер эвакуации контраста из протока. О патологии главного панкреатического протока свидетельствуют расширение его в области головки поджелудочной железы более 5 мм, неравномерность, нечеткость контуров протока на протяжении, скопления контрастного вещества в полостях или выход его за пределы протока, наличие конкрементов, обрывы контрастирования протока, длительная задержка контрастного вещества в протоках (рис. ПО).

Лапароскопия дает возможность обнаружить вторичные изменения при болезнях поджелудочной железы — асцитическую жидкость, очаги стеатонекроза, увеличенный желчный пузырь при механической желтухе, метастазы в печень.

Сканирование поджелудочной железы при помощи ⁷⁵Se метионина позволяет выявить очаговые изменения структуры железы диаметром более 1,5 см, однако правильная интерпретация результатов сканирования требует большого опыта.

Ультразвуковая эхолокация поджелудочной железы позволяет обнаружить даже незначительные изменения структуры поджелудочной железы. Метод особенно эффективен в диагностике абсцессов и кист поджелудочной железы, так как может выявить полость диаметром 1 см.

Интраоперационная диагностика. Асцит отмечают при остром панкреатите, раке поджелудочной железы. Расширение вен воротной системы иногда обусловлено тромбозом, сдавлением верхней брыжеечной и селезеночной вен при хроническом панкреатите и раке поджелудочной железы. Очаги стеатонекроза на сальнике, брыжейке кишечника, кровоизлияния в корень брыжейки, малый сальник, ретродуоденальное пространство свидетельствуют об остром панкреатите или травме поджелудочной железы.

Во время операций по поводу заболеваний поджелудочной железы значительное место занимает оценка состояния желчного пузыря и внепеченочных желчных путей. Приме-

ню! осмотр, пальпацию и при необходимости холангиографию, дебитометрию, интраоперационную холангиографию, зондирование дистального отдела холедоха.

Для осмотра и тщательной пальпации поджелудочной железы производят мобилизацию головки поджелудочной железы вместе с двенадцатиперстной кишкой по Кохеру, рассекают желудочно-ободочную связку и отделяют тело и хвост железы от брыжейки поперечной ободочной кишки.

В норме поджелудочная железа белорозового цвета, мягкая на ощупь, доляность ее четко выражена. Признаками заболевания поджелудочной железы являются изменение ее окраски, повышение плотности паренхимы железы, наличие в ней кровоизлияний, очагов стеатонекроза, кальцинатов. Доброкачественные опухоли поджелудочной железы незначительно отличаются по цвету и консистенции от здоровой паренхимы, что обуславливает трудности их выявления. Диагностика злокачественных новообразований и кист в большинстве случаев несложна, однако необходимо помнить о возможности развития рака на фоне хронического панкреатита. Косвенным симптомом заболевания поджелудочной железы является значительное уплотнение и непрозрачность брюшины, покрывающей железу.

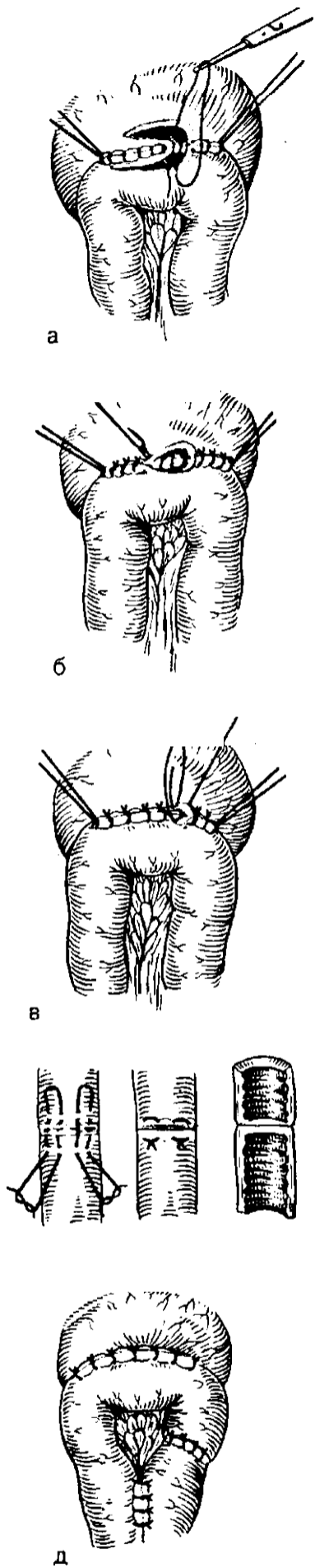
Интраоперационную панкреатографию применяют для оценки состояния протоковой системы поджелудочной железы. В зависимости от способа введения контраста различают пункционную и транспиллярную (ретроградную) панкреатографию. Первоначально вводят не более 2 мл контрастного вещества под давлением не более 10 см вод. ст. Нарушение этого правила может привести к возникновению острого панкреатита.

Биопсия поджелудочной железы может быть произведена с поверхности железы, через холедох, через двенадцатиперстную кишку со вскрытием и без вскрытия просвета последней. Для пункционной биопсии используют иглы диаметром 1,2—2 мм, пунктат исследуют цитологически. При взятии биопсии скальпелем следует избегать повреждения главного панкреатического протока. Если биопсию производили с поверхности железы, место биопсии ушивают узловыми или П-образными швами, к этому месту обязательно подводят дренаж.

Методы

оперативных вмешательств

Операционные доступы. Наиболее распространенным доступом является верхняя срединная лапаротомия, которая обеспечивает проведение ревизии поджелудочной железы, других органов брюшной полости и выполнение необходимого оперативного вмешательства. Хороший обзор и свобода действий хирурга достигаются после поперечной лапаротомии на уровне концов IX—X ребер, однако



Цистостомия в модификации А. А. Шалимова.
 а — формирование цистостомии; б, в — формирование цистостомии; г, д — формирование заглушки.

такой доступ более травматичен и требует значительно больше времени. Другие доступы — правый и левый подреберные, клюшкообразный, Т-образный и др. — не имеют преимуществ перед вышеописанными, нередко ограничивают свободу действий хирурга, более сложны по технике выполнения и применяются для операций на поджелудочной железе по специальным показаниям.

Основные виды операций на поджелудочной железе. *Ушивание повреждения поджелудочной железы* производят при небольших краевых травмах железы, не нарушающих целостность главного панкреатического протока. Накладывают узловые или П-образные швы из нерассасывающегося материала. К месту ушивания поджелудочной железы подводят дренаж.

Энуклеацию выполняют при небольших поверхностно расположенных гормонально-активных и доброкачественных опухолях поджелудочной железы. Приподнимая край опухоли пинцетом, острым путем отделяют ее от паренхимы железы. Дефект капсулы поджелудочной железы ушивают узловыми швами, к месту ушивания подводят дренаж.

Некрэктомию поджелудочной железы производят при панкреонекрозе, гнойном панкреатите в тех случаях, когда обширное перипанкреатическое воспаление с вовлечением желудка и поперечной ободочной кишки, тяжелое общее состояние больного не позволяют выполнить резекцию поджелудочной железы. При свежих панкреонекрозах некротизированный участок железы тестоватой консистенции, тусклый, сосуды его не кровоточат. В более поздние сроки четко видна граница между некротизированной и неизменной тканью.

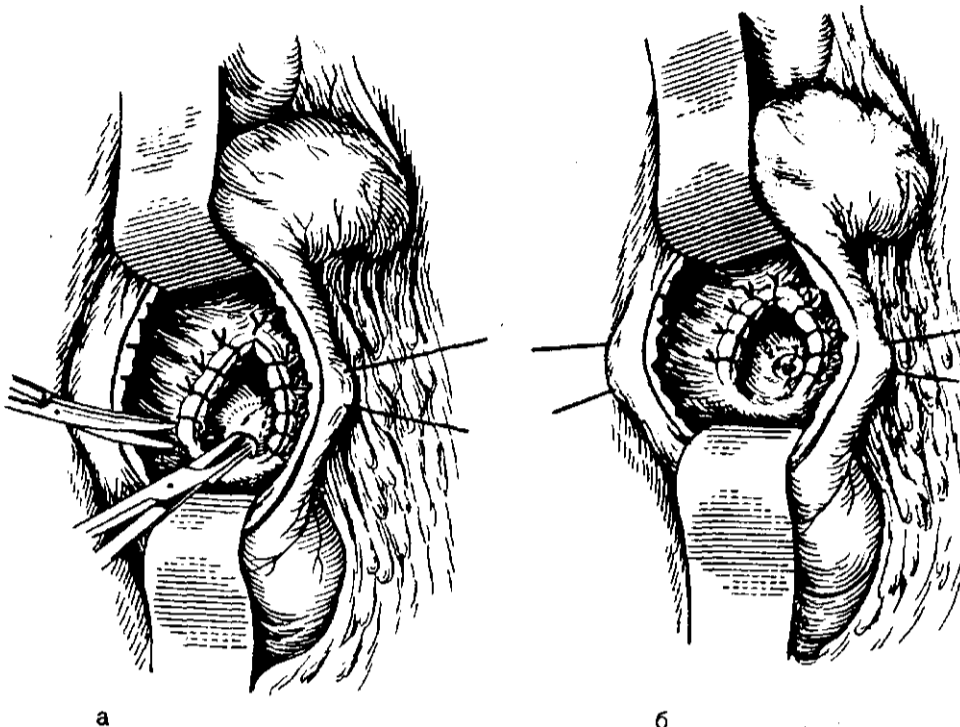
Некрэктомия поджелудочной железы требует высокой оперативной техники, четкой ориентации в топографоанатомических изменениях. При несоблюдении этих условий возможна травма магистральных сосудов панкреатодуоденальной зоны с массивным интраоперационным кровотечением, оставление некротизированных участков поджелудочной железы с последующим их нагноением, аррозией сосудов, некрозом стенок желудка и кишки.

Цистостомия показана при псевдокистах поджелудочной железы с хорошо сформированными стенками и отсутствием нагноения содержимого. При наличии в полости кисты карманов, перегородок их разрушают, формируя единую полость. Участки некротических тканей из полости кисты тщательно удаляют. Для анастомоза используют петлю тощей кишки длиной 20—25 см. выключенную из пассажа пищи по Брауну с Брауновским соустьем с заглушкой приводящей петли по А. А. Шалимову. Дистальное соустье анастомоз накладывают двухрядным швом таким образом, чтобы исключить задержку содержимого в полости кисты (рис. 111).

Мирсуализация кисты поджелудочной железы показана при тонких, несформир-

Рис. 112. Трансдуоденальная сфинктеровирсунгопластика.

а — рассечение устья протока поджелудочной железы (вирсунгова протока); б — вирсунгопластика.



ванных стенках кисты, а также в случаях нагноения ее содержимого. Содержимое кисты эвакуируют, тщательно устраняют все внутренние перегородки и карманы, формируя единую полость. Стенки кисты подшивают к париетальной брюшине, в полость кисты вводят несколько трубчатых дренажей. Через дренажи в послеоперационном периоде промывают полость кисты. Марсупиализация кисты поджелудочной железы обычно приводит к формированию стойкого наружного панкреатического свища.

Трансдуоденальная сфинктеровирсунгопластика показана при стенозе большого дуоденального сосочка со стенозом устья протока поджелудочной железы (вирсунгова протока). Вначале выполняют папиллосфинктеротомию (см. рис. 109). На медиальной стенке рассеченного большого дуоденального сосочка находят устье вирсунгова протока. Переднюю стенку последнего рассекают по ходу панкреатического протока на длину 3—4 мм. Рассеченные стенки вирсунгова протока и большого дуоденального сосочка сшивают отдельными швами атравматической иглой 0000 (рис. 112). В двенадцатиперстную кишку ниже дуоденального сосочка (фатерова соска) проводят трансанально зонд, который держат до появления активной перистальтики кишечника.

Вирсунгодуденостомия показана при непроходимости главного панкреатического протока в области головки поджелудочной железы на протяжении 1,5—3 см. После произведенной трансдуоденальной сфинктеропластики рассекают главный панкреатический проток вместе с паренхимой поджелудочной железы и стенкой двенадцатиперстной кишки. Рассеченные стенки поджелудочной железы и двенадцатиперстной кишки сшивают двухрядным швом (рис. 113),

Папиллэктомия показана при доброкачественных опухолях большого дуоденального сосочка и при небольших злокачественных опухолях у больных, которые по общему состоянию не могут перенести панкреатодуоденальную резекцию. Двенадцатиперстную кишку и головку поджелудочной железы мобилизуют по Кохеру. Производят продольную дуоденотомию на уровне фатерова соска. Окаймляющим разрезом в пределах здоровых тканей иссекают опухоль. Общий желчный и панкреатический протоки вшивают в стенку двенадцатиперстной кишки узловыми швами. Оставшийся дефект задней стенки двенадцатиперстной кишки ушивают двухрядным швом. Дуоденотомическое отверстие ушивают двухрядным швом в поперечном направлении (рис. 114).

Продольную панкреатоеюностомию производят при хроническом индуративном панкреатите с нарушениями проходимости главного панкреатического протока. Принцип операции сохраняется при хирургическом лечении кист и свищей поджелудочной железы. Операция предусматривает рассечение главного панкреатического протока на всем протяжении его суженной части и формирование двухрядного анастомоза между рассеченными стенками протока и петель тощей кишки. Петлю кишки, предназначенную для панкреатоеюноанастомоза (длиной 20—25 см), выключают из пассажа пищи по Ру или брауновским соустьем с заглушкой приводящей кишки по А. А. Шалимову (рис. 115).

Левосторонняя резекция поджелудочной железы показана при очаговых поражениях тела и хвоста поджелудочной железы, травме железы с нарушением целостности главного панкреатического протока. Для успешного исхода операции необходимо соблюдение следующих условий: а) пересечение поджелудочной железы

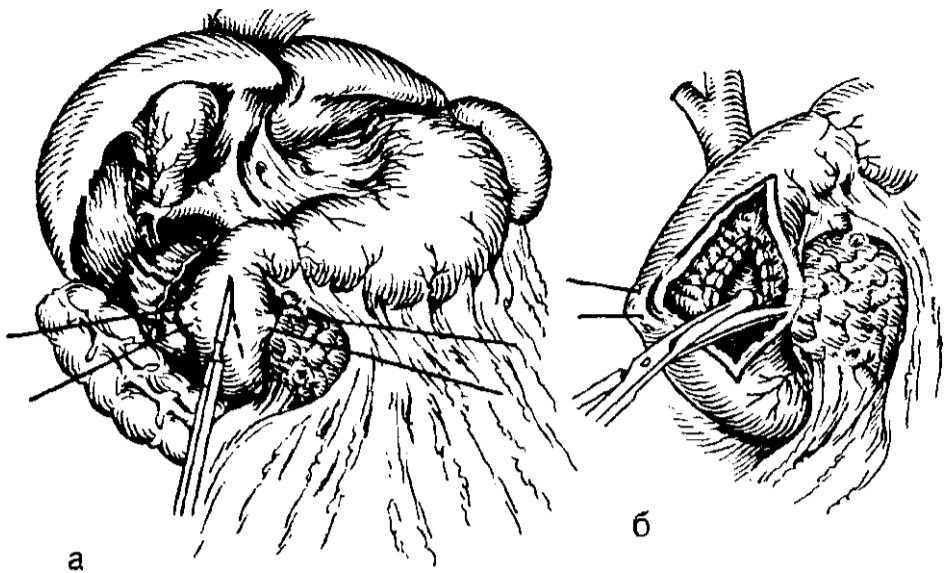


Рис. 113. Бирсунгодуоденоанастомоз.
Этапы операции.

а – дуоденотомия; б – сфинктеропластика,
вирсунготомия; в, г – формирование вир-
сунгодуоденоанастомоза.

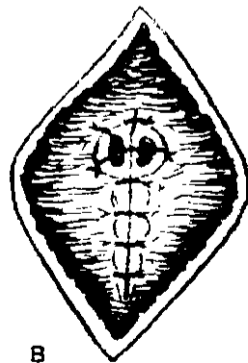
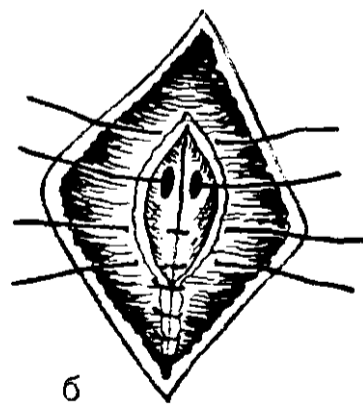
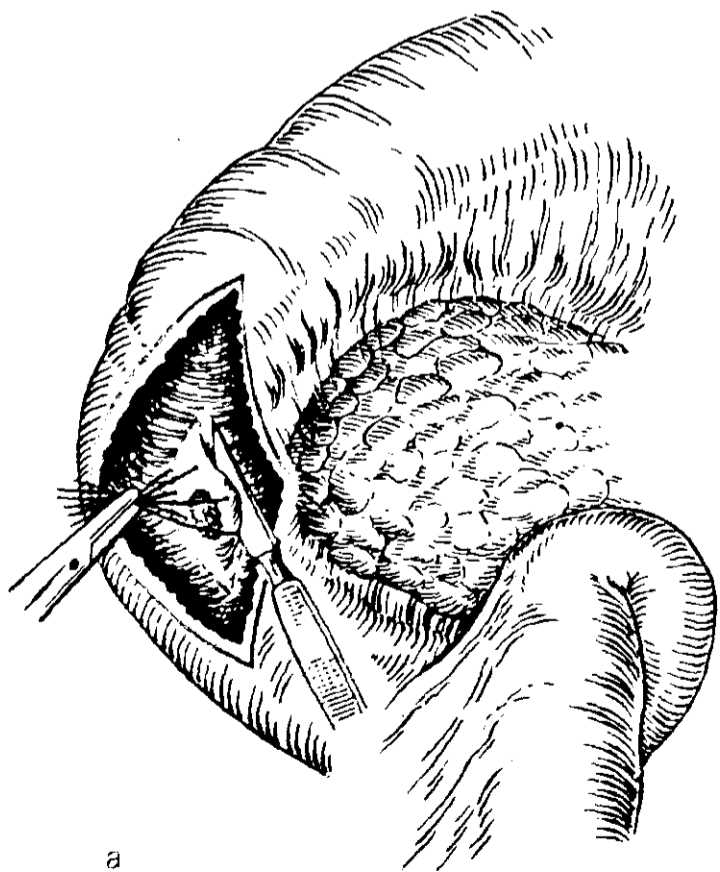
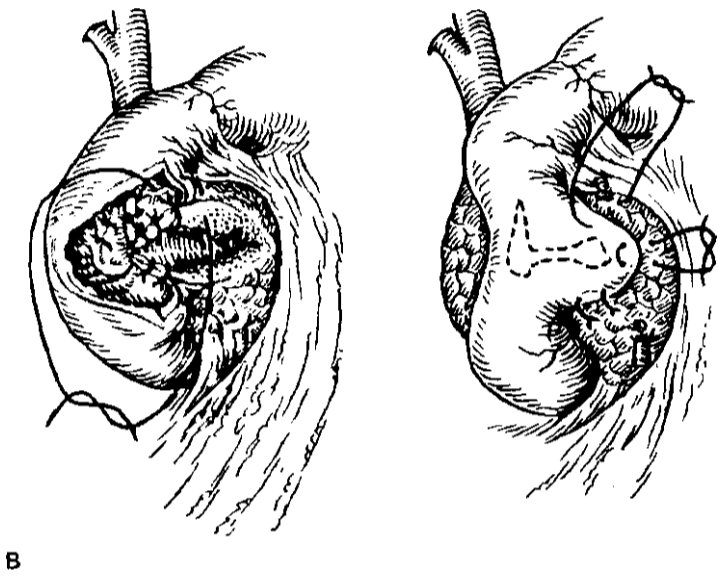


Рис. 114. Трансдуоде-
нальная *папилэкто-*
мия.

а – иссечение папиллы;
б, в – вшивание холедо-
ха и протока поджелу-
дочной железы в стен-
ку двенадцатиперстной
кишки.

производить в пределах здоровых тканей в хорошо снабжаемых кровью участках железы - местах впадения артериальных веточек от селезеночной артерии, непосредственно справа или слева от воротной вены; б) должен быть обеспечен свободный отток панкреатического сока через большой дуоденальный сосочек; в) главный панкреатический проток культи поджелудочной железы должен быть перевязан отдельной лигатурой (возможно прошивание аппаратом УКЛ), а культя железы тщательно перитонизирована за счет окружающих тканей, в основном из связочного аппарата или брыжейки поперечной ободочной кишки (рис. 116).

Панкреатодуоденальную резекцию производят при опухолях и значительных деструктивных изменениях головки поджелудочной железы, не распространяющихся на перешеек и тело железы. Основные этапы операции следующие.

1. Мобилизация двенадцатиперстной кишки и головки поджелудочной железы по Кохеру, отделение тупым и острым путем перешейка железы от воротной вены. Этими приемами проверяют отсутствие прорастания опухоли в нижнюю полую и воротную вены и устанавливают возможность выполнения радикальной операции при раке поджелудочной железы.

2. Мобилизация панкреатодуоденального комплекса: желудок пересекают на уровне холедох — на уровне впадения пузырного протока, двенадцатиперстную кишку — у места перехода ее в тощую слева от связки Трейтца, поджелудочную железу — слева от воротной вены; желудочно-двенадцатиперстную артерию пересекают между зажимами и лигируют. Крючковидный отросток вместе с сосудами, связывающими головку поджелудочной железы и верхнебрыжеечные сосуды, пересекают после прошивания их аппаратом УКЛ или отдельными швами. При выделении перешейка и тела железы селезеночные сосуды сохраняют, а пересекают лишь ветви, идущие к ткани железы на мобилизуемом участке ее.

3. Восстановительный этап операции: последовательное наложение панкреатоеюно-, холедохоеюно- и гастроэнтероанастомозов на одну петлю тощей кишки с расстоянием 25-30 см между анастомозами. Герметичность панкреатоеюно- и холедохоеюноанастомозов обеспечивается тщательным сшиванием слизистых оболочек кишки и протоков и погружением линии анастомозов в петлю кишки (рис. 117).

При опухолях головки поджелудочной железы, распространяющихся на перешеек и тело поджелудочной железы, пересечение последней производят на уровне хвоста железы — субтотальная панкреатодуоденальная резекция. После субтотальной панкреатодуоденальной резекции можно не накладывать панкреатоеюноанастомоз, если в культе железы имеются значительные фиброзные изменения с резким угнетением внешнесекреторной функ-

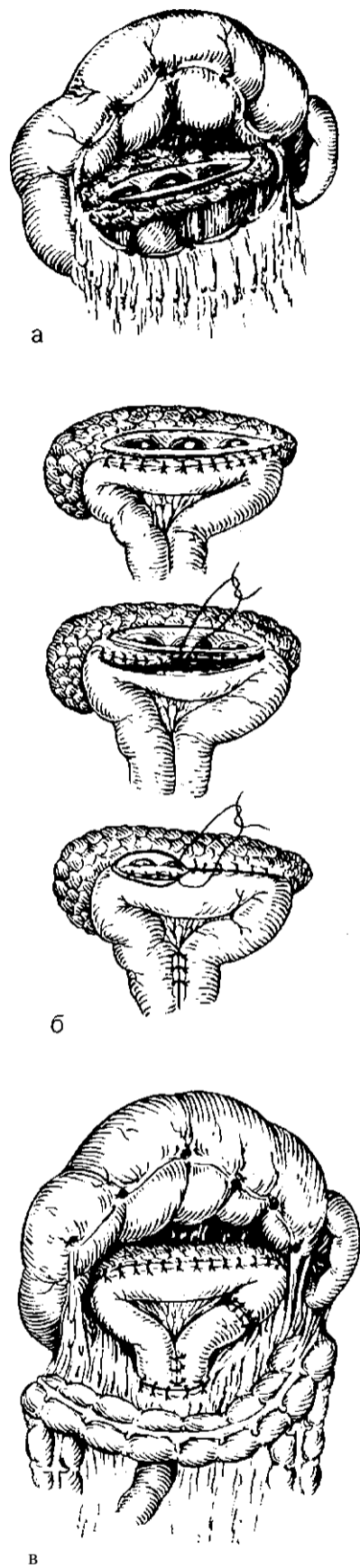
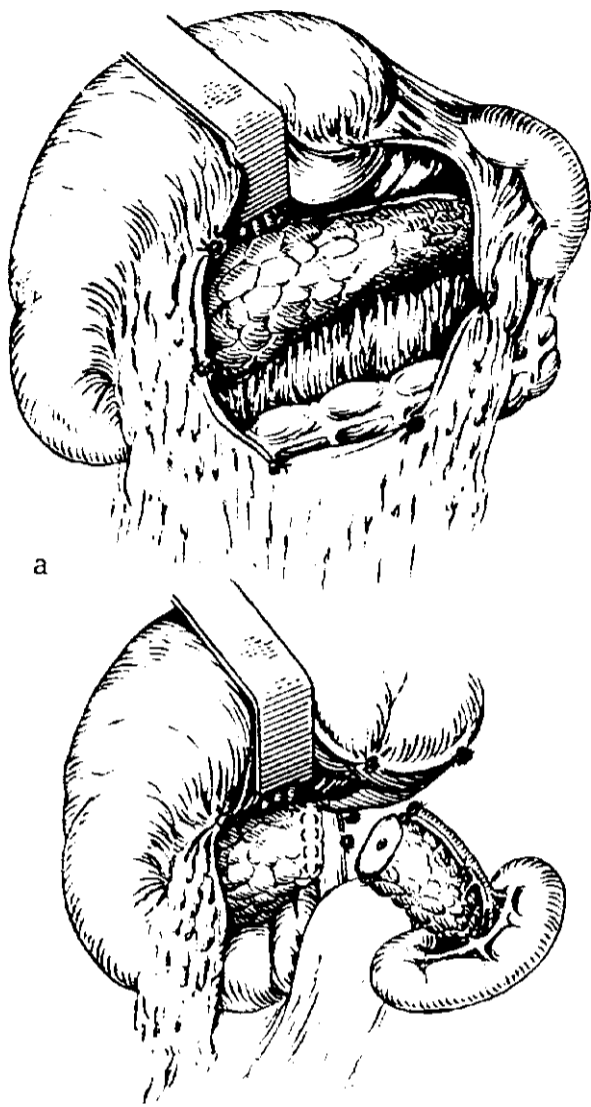


Рис. 115. Продольная панкреатоеюностомия. а — вскрытие расширенного панкреатического протока; б — этапы формирования панкреатоеюноанастомоза; в — операция окончена.



116. Левосторонняя резекция поджелудочной железы.
а, б — этапы операции.

ции. В этом случае в главный панкреатический проток хвоста поджелудочной железы вводят тонкий катетер для обеспечения оттока панкреатического сока в раннем послеоперационном периоде, раневую поверхность культи железы ушивают. Через 7—10 дней после операции катетер удаляют, панкреатический свищ закрывается самостоятельно. Возможно введение в главный панкреатический проток культи поджелудочной железы 1—1,5 мл неопрена при этом все панкреатические протоки обтурируются и свищ не возникает.

Тотальная дуоденопанкреатэктомия показана при травмах с размозжением значительной части поджелудочной железы и множественных разрывах двенадцатиперстной кишки; тотальном панкреонекрозе с некрозом стенки двенадцатиперстной кишки; опухолях, поражающих всю поджелудочную железу при отсутствии метастазов.

Мобилизацию панкреатодуоденального комплекса производят так же, как и при панкреатодуоденальной резекции, с той лишь разницей, что поджелудочную железу не пересекают, а мобилизуют вместе с селезенкой. Восстановительный этап операции заключается в последовательном наложении холедохоеюно- и гастроэнтероанастомозов на одну петлю тощей кишки. В послеоперационном периоде необходима тщательная коррекция углеводного обмена.

Операции на вегетативной нервной системе применяются при хроническом паренхиматозно-фиброзном панкреатите с выраженным болевым синдромом, стойким снижением работоспособности.

Левосторонняя спланхникэюггомия с резекцией левого узла солнечного сплетения заключается в следующем. Рассекают желудочно-ободочную связку или малый сальник

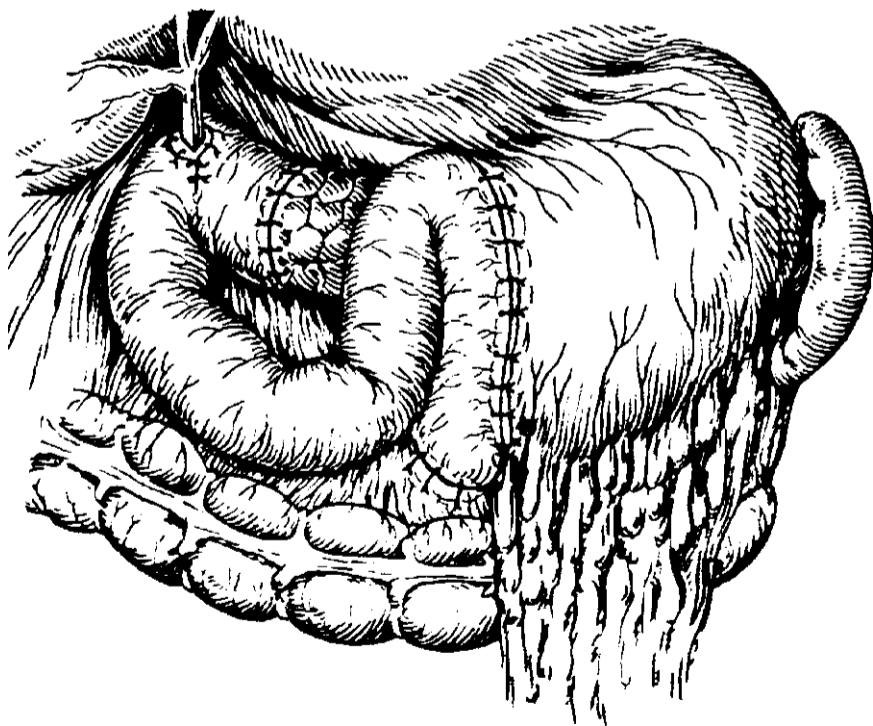


Рис. 117. Панкреатодуоденальная резекция в законченном виде.


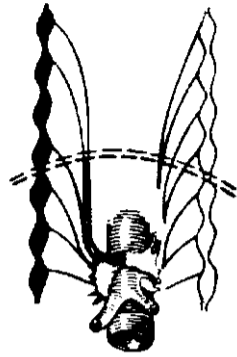
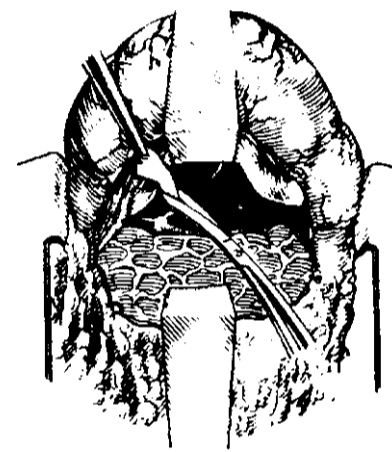
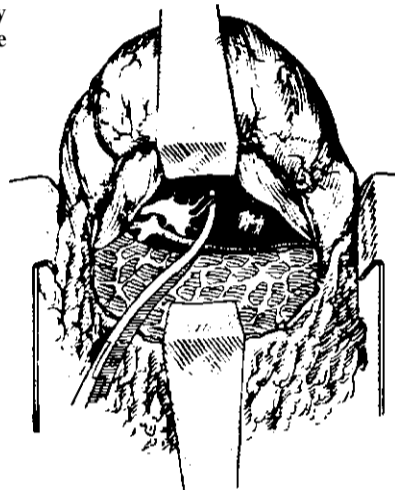


Рис. 118. Левосторонняя спланхнэктомия.

а — обнажение левого узла солнечного сплетения; б, в — иссечение узла. Слева вверху схематическое изображение солнечного сплетения.



б

и широко обнажают верхний край поджелудочной железы. По пульсации находят и выделяют чревный ствол. Слева непосредственно возле чревного ствола и аорты находится левый узел солнечного сплетения. Его выделяют и приподнимают, отсекая нервные ветви, идущие вниз. Подтягивая и приподнимая узел, выделяют большой и малый чревные нервы, расположенные между медиальной и срединной ножкой диафрагмы. У места выхода из диафрагмы чревные нервы отсекают и удаляют вместе с узлом солнечного сплетения. В тех случаях, когда малый чревный нерв проходит отдельно между средней и наружной ножками диафрагмы, его находят по ветви, впадающей в солнечное сплетение, и пересекают (рис. 118). При этой операции прерывается основной путь нервной передачи болевых импульсов от тела и хвоста поджелудочной железы.

Правосторонняя спланхнэктомия прерывает пути передачи болевого импульса от желчных путей и головки поджелудочной железы. Чревные нервы и узел пограничного ствола выделяют между общей печеночной артерией, чревным стволом и аортой (рис. 119) и удаляют.

Постганглионарная невротомия по Иошиока - Вакабаяши предусматривает рассечение

постганглионарных нервных волокон, поступающих в поджелудочную железу у медиального края крючковидного отростка железы.

Маргинальная невротомия поджелудочной железы по Напалкову—Трунину заключается в пересечении нервных стволов по периметру поджелудочной железы.

Врожденные заболевания

Добавочная (блуждающая) поджелудочная железа. Наиболее часто встречающаяся врожденная аномалия поджелудочной железы, при которой гетеротопические закладки ткани железы разбросаны в различных органах, главным образом пищеварительного тракта.

Диагностика. Клинически аномалия проявляется в виде пептических язв, желудочно-кишечного кровотечения, обтурации или инвагинации кишки. В гетеротопической поджелудочной железе может развиваться острое воспаление, некроз, перерождение в рак.

Лечение хирургическое — удаление аномально расположенных участков поджелудочной железы.

Кольцевидная поджелудочная железа. Аномалия вызвана неправильным слиянием вен-

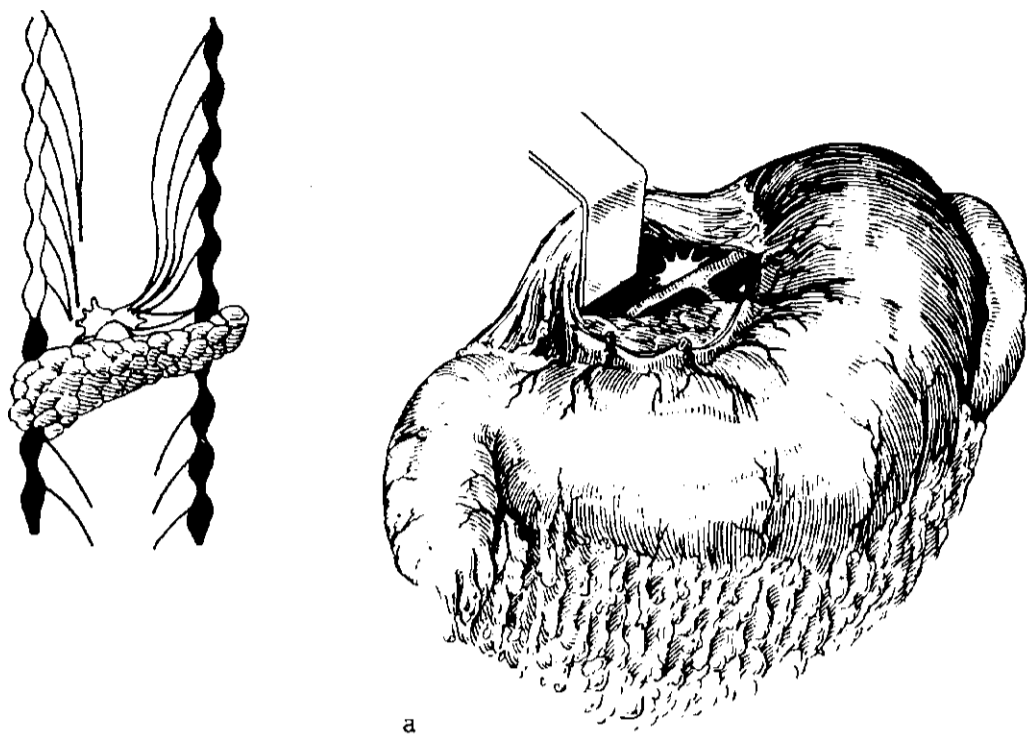



Рис. 119. Правосторонняя спланхнэктомия.

а, б, в — этапы операции. Слева вверху схематическое изображение солнечного сплетения.



ральной и дорсальной закладок поджелудочной железы.

Диагностика. Признаки заболевания могут возникнуть в любом возрасте, но наиболее часто у взрослых. Клинически проявляется в виде выраженной в различной степени непроходимости двенадцатиперстной кишки.

Лечение только хирургическое. Наиболее эффективны следующие операции: дуоденодуоденостомия, резекция замыкающего кольца поджелудочной железы, дуоденоеюностомия.

Кистозный фиброз поджелудочной железы. Заболевание связано с нарушением химизма панкреатического сока, в связи с чем он становится вязким, закупоривает протоки железы и приводит к их кистозному перерождению с атрофией ацинарных клеток. Сочетается с аналогичной аномалией бронхов, слюнных и потовых желез, печени. Отмечается наследственная предрасположенность к этому заболеванию.

Диагностика. Проявляется чаще у детей: на 2—3-й сутки после рождения возникает «мекониевая непроходимость» кишечника. В более позднем возрасте болезнь проявляется симптомами недостаточной внешнесекреторной функции поджелудочной железы.

Одновременно имеются поражения легких, главным образом в виде бронхоэктазий.

Лечение. При «мекониевой непроходимости» показана энтеротомия, удаление мекониевых масс, в случае некроза кишки — ее резекция. У взрослых консервативное лечение заключается в соблюдении диеты, приеме препаратов поджелудочной железы (панкреатин, панзинорм), витаминотерапии. При кистозном перерождении значительной части поджелудочной железы и выраженном болевом синдроме показана резекция пораженной части поджелудочной железы.

Травма поджелудочной железы

Классификация. Единой общепринятой классификации травм поджелудочной железы нет. Для определения степени тяжести повреждения, установления показаний и выбора объема оперативного вмешательства необходимо учитывать следующие факторы.

1. Характер травмы: а) открытая, б) закрытая.

2. Степень повреждения поджелудочной железы: а) козусия; б) поверхностная травма

без нарушения целостности главного панкреатического протока; в) травма с нарушением целостности главного панкреатического протока; г) разможжение поджелудочной железы.

3. Локализация повреждения: а) головка поджелудочной железы; б) тело и хвост поджелудочной железы.

4. Наличие или отсутствие сопутствующих повреждений: а) желудочно-кишечного тракта; б) других органов.

Частота. В мирное время травмы поджелудочной железы составляют 1—4,5% всех травм.

Этиология и патогенез. Закрытая травма поджелудочной железы сопровождается развитием острого панкреатита, аутолизом поджелудочной железы и окружающих ее тканей. При открытой травме поджелудочной железы острый панкреатит и процессы аутолиза с самого начала протекают в условиях инфицирования тканей.

Диагностика. В случае открытой травмы диагноз повреждения поджелудочной железы устанавливают, как правило, во время первичной хирургической обработки раны. Заподозрить повреждение поджелудочной железы позволяет выделение из раны прозрачного сока, богатого панкреатическими ферментами.

При тупой травме поджелудочной железы клиническая картина зависит от тяжести повреждения. В случае контузии или незначительной поверхностной травмы поджелудочной железы симптомы развиваются длительно, в течение нескольких дней. Больные предъявляют жалобы на тупую боль в эпигастриальной области, левом подреберье, тошноту, рвоту, повышение температуры тела. При осмотре через 4—6 дней после травмы можно обнаружить инфильтрат в области поджелудочной железы.

Отрыв, разможжение части поджелудочной железы сопровождается сильной болью в эпигастриальной области с иррадиацией в спину. Характерны тахикардия, снижение артериального давления. Живот напряжен, при пальпации резко болезнен в эпигастриальной области, положителен симптом Щеткина—Блюмберга. Возможно двухфазное течение болезни, когда после 10—12 сут мнимого благополучия внезапно развиваются симптомы панкреатита и перитонита. Если одновременно с травмой поджелудочной железы имеют место повреждения полых и других паренхиматозных органов, на первый план в клинической картине выступают симптомы перитонита и внутреннего кровотечения.

Наиболее простым и информативным в диагностике травм поджелудочной железы является определение активности амилазы в крови в динамике, а также определение активности амилазы в перитонеальном экссудате, полученном при лапароцентезе или пункции брюшной полости. Через 4—6 сут и более после травмы определенную помощь в диагностике оказывают рентгенологическое исследование желудка с релаксационной дуодено-

графией, эндоскопическая ретроградная панкреатография и ультразвуковая эхография.

Дифференциальный диагноз травмы поджелудочной железы проводят с забрюшинной гематомой, повреждением нижних грудных и поясничных позвонков, травмой мягких тканей брюшной стенки.

Лечение. Консервативное лечение — это лечение острого панкреатита (см. Острый панкреатит). Показания к хирургическому лечению травмы поджелудочной железы: необходимость первичной обработки раны, симптомы внутреннего кровотечения, симптомы перитонита, абсцесс сальниковой сумки, формирование посттравматической кисты поджелудочной железы.

Чтобы обнаружить повреждение поджелудочной железы, во время операции необходимо обращать внимание на кровоизлияния в забрюшинной клетчатке, корне брыжейки, скопление экссудата и крови в сальниковой сумке, а также проводить прямую ревизию поджелудочной железы после рассечения желудочно-ободочной связки, мобилизации головки железы вместе с двенадцатиперстной кишкой по Кохеру.

При контузии поджелудочной железы операция ограничивается введением раствора новокаина, ингибиторов ферментов поджелудочной железы и антибиотиков в парапанкреатическую клетчатку. Значительные по размерам гематомы опорожняют. Поверхностные повреждения поджелудочной железы ушивают, к ним подводят дренаж. Если имеет место нарушение целостности главного панкреатического протока, разможжение тела и хвоста поджелудочной железы, показана дистальная резекция железы в пределах здоровых тканей.

При разрыве главного панкреатического протока в области головки поджелудочной железы проксимальный конец железы ушивают и перитонизируют, а тело и хвост железы анастомозируют с изолированной петлей кишки. В тех случаях, когда из-за тяжести состояния больного, отсутствия опыта хирурга наложить панкреатокишечный анастомоз невозможно, к месту повреждения подводят трубчатый дренаж, окутанный сальником, в предвидении формирования панкреатического свища. Одновременно создают отток желчи путем холецистостомии или наружного дренирования холедоха, а также отток дуоденального содержимого через зонд, проведенный трансназально или через гастростому. Если накладывается холецистостома, обязательно проверяют проходимость пузырного протока.

Травмы с разможжением головки поджелудочной железы, сочетанными повреждениями двенадцатиперстной кишки и дистального отдела холедоха требуют панкреатодуоденальной резекции.

В послеоперационном периоде возможно развитие панкреонекроза, гнойного панкреатита, перитонита, формирование кист или свищей поджелудочной железы, лечение которых описано в соответствующих главах.

Острый панкреатит

Острый панкреатит — заболевание поджелудочной железы, связанное с повреждением внешнесекреторного аппарата, активацией панкреатических ферментов и воздействием их на паренхиму железы с изменением последней от отека до некроза.

Классификация. Наиболее удобна в практической работе следующая классификация острого панкреатита.

1. Острый холецистохолангиопанкреатит.
2. Острый интерстициальный (отечный) панкреатит.
3. Острый геморрагический панкреатит.
4. Острый панкреонекроз.
5. Острый гнойный панкреатит.

Частота. Острый холецистохолангиопанкреатит и острый отечный панкреатит встречаются в 60—80% случаев, острый геморрагический панкреатит — в 10—20%, острый панкреонекроз — в 1—5%, острый гнойный панкреатит — в 5—10% случаев.

Этиология и патогенез. Наиболее частые причины острого панкреатита — желчнокаменная болезнь (40—80%), хронический алкоголизм (13—39%), травма поджелудочной железы, в том числе операционная (до 10%). Редко причиной острого панкреатита является вирусная инфекция, введение лекарственных препаратов, аллергические реакции, беременность и др.

Патогенез острого панкреатита сложен и окончательно не изучен. Значительную роль в развитии болезни играет активация панкреатических ферментов (трипсина, липазы, амилазы), калликреин-кининовой системы, что сопровождается нарушением микроциркуляции, стазом крови и нарушением проницаемости сосудистой стенки, выходом во внесосудистое русло больших объемов плазмы крови, а затем и форменных элементов. Описанные нарушения кровообращения приводят к сердечно-сосудистой, дыхательной, почечной недостаточности, отеку легких и мозга. Воспалительный экссудат вызывает значительную перитонеальную реакцию, симулирующую в некоторых случаях разрыв полого органа. Рефлекторно возникает парез кишечника, динамическая кишечная непроходимость. Отечная уплотненная головка поджелудочной железы сдавливает дистальный отдел холедоха, может привести к развитию желтухи. В местах скопления и задержки активного панкреатического сока происходит расплавление тканей и органов, что приводит к образованию забрюшинных флегмон, желудочных и кишечных свищей, аррозии сосудов.

Патологическая анатомия. При остром отечном панкреатите и хроническом панкреатите поджелудочная железа несколько увеличена, уплотнена, дольчатость ее сглажена. Брюшина над железой тусклая. Гистологически определяют отек и лимфоидную инфильтрацию, эпителий мало изменен, выражено расширение сосудов, стаз в них.

Острый геморрагический панкреатит сопровождается массивными кровоизлияниями под капсулу и в паренхиму поджелудочной железы, в парапанкреатическую клетчатку.

Для панкреонекроза характерно значительное уплотнение поджелудочной железы в начале болезни с последующими аутолизом и отторжением некротизированных участков железы. В начале болезни цвет поджелудочной железы багрово-красный, в дальнейшем черный. Брюшина над участками некроза непрозрачная, значительно уплотнена. При гистологическом исследовании выявляют деструкцию эпителия, значительные кровоизлияния в ткань железы. Панкреонекроз возникает как асептическое воспаление. В случае присоединения микробной инфекции образуются различной величины полости с очагами некротизированной железы, содержащие гной, — гнойный панкреатит.

Диагностика. Наиболее характерным симптомом острого панкреатита является острая боль в эпигастральной области, правом и левом подреберье, часто с иррадиацией в спину, опоясывающего характера. В 80—90% случаев боль сопровождается тошнотой, в 40—60% — мучительной, не приносящей облегчения рвотой. Часто больные жалуются на ощущение вздутия живота, неотхождение газов, но иногда возможно появление частого жидкого стула. При тяжелых формах панкреатита значительно уменьшается диурез.

Обычно больные острым панкреатитом адекватно реагируют на происходящее, однако в 1—3% случаев возникают нарушения сознания в виде интоксикационного делирия. Дыхание частое, поверхностное. Аускультативно в легких множественные влажные хрипы. Пульс частый. Артериальное давление снижено вплоть до коллапса при деструктивных формах панкреатита. Язык сухой. Живот вздут, болезнен в эпигастральной области, правом и левом подреберье. Симптомы Воскресенского (отсутствие пульсации брюшной аорты в эпигастральной области) и Керте (резистентность брюшной стенки в области проекции поджелудочной железы) положительны у 60—70%, симптом Мейо—Робсона (болезненность при нажатии в левом реберно-позвоночном углу) — у 40—50% больных острым панкреатитом. Явления раздражения брюшины наблюдаются у 20—40% больных острым панкреатитом.

При панкреонекрозе на 3—4-е сутки болезни в эпигастральной области формируется воспалительный инфильтрат, который в зависимости от локализации некроза пальпируется в правом или левом подреберье или занимает всю эпигастральную область.

Острый панкреатит сопровождается повышением количества лейкоцитов в периферической крови со сдвигом лейкоцитарной формулы влево. При отечной и геморрагической формах воспаления эти показатели нормализуются через 4—6 сут, а при панкреонекрозе после кратковременного улучшения прогрессивно нарастают патологические изменения. Высокая

активность амилазы и других панкреатических ферментов в сыворотке крови и моче не всегда указывает на деструктивный характер панкреатита, и, наоборот, и панкреонекроз может протекать на фоне нормальной ферментативной активности. Гипергликемия более 11,1 ммоль/л, гипокальциемия менее 2 ммоль/л в крови могут рассматриваться как показатели панкреонекроза лишь с учетом клинической картины болезни. Для оценки динамики течения острого панкреатита необходимы повторные анализы крови, определение общего белка крови и его фракций, билирубина, остаточного азота и мочевины сыворотки крови, кислотно-щелочного состояния, глюкозы крови.

Обзорное рентгенологическое исследование грудной клетки и брюшной полости при остром панкреатите выявляет ограничение подвижности куполов диафрагмы, иногда наличие жидкости в плевральных полостях, раздутые воздухом желудок и кишечник, чаще — толстый. Ультразвуковая эхография позволяет рано обнаружить полость в перипанкреатическом инфильтрате — формирование псевдокисты или абсцесса. Лапароскопия выявляет наличие экссудата с высоким содержанием панкреатических ферментов, очаги стеатонекроза на сальнике и брюшине, что помогает установить диагноз острого панкреатита в сложных для диагностики случаях. В более поздний период эндоскопическая ретроградная панкреатография позволяет обнаружить деформацию, обрыв контрастирования главного панкреатического протока, формирование кистоподобных полостей после деструктивных форм острого панкреатита.

Дифференциальный диагноз острого панкреатита проводят с острым холециститом, перфоративной язвой желудка и двенадцатиперстной кишки, острым аппендицитом, почечной коликой, кишечной непроходимостью, тромбозом мезентериальных сосудов, пищевой токсикоинфекцией, нижнедолевой пневмонией, плевритом.

Лечение всех форм острого панкреатита начинают с *интенсивной терапии*. Больному запрещают принимать пищу и пить. Проводят промывание желудка холодными (4°C) щелочными растворами в течение 1—2 ч 1—2 раза в сутки. Если сомнения в диагнозе нет, производят адекватное обезболивание, включая промедол и дроперидол. Следует помнить, что морфин и омнопон вызывают спазм сфинктера Одди и применение их при остром панкреатите противопоказано. Назначают спазмолитики, холинолитики (папаверин, но-шпа, метацин, атропин).

Внутривенно вводят растворы глюкозы с инсулином, солевые растворы. Особое значение имеет поддержание онкотического давления крови, для чего вводят белковые препараты и плазмозаменители из расчета 200—400 мл нативной плазмы на 1000 мл переливаемых жидкостей. Для дезинтоксикации вызывают форсированный диурез, применяя 20 % раствор маннита (100—300 мл/сут), лазикс (2—6 мл/сут).

Назначаемый в дозе 250 **MI** 1 раз в сутки 5-фторурацил значительно уменьшает секреторную активность поджелудочной железы, содержание панкреатических ферментов в крови. При необходимости 5-фторурацил можно назначить повторно.

Антибиотики широкого спектра действия назначают в том случае, если острый панкреатит сопровождается повышением температуры тела (выше 38 °C), и в основном в раннем периоде как профилактика гнойного панкреатита.

Определять показания к хирургическому лечению следует только после проведения интенсивной терапии по вышеуказанным принципам.

Хирургическое лечение острого панкреатита показано при нарастании перитонита, сердечно-сосудистой недостаточности, не поддающейся медикаментозной коррекции, олигурии (менее 1000 мл/сут) на фоне адекватной коррекции водно-электролитного равновесия, нарастании желтухи; неэффективности консервативного лечения в течение 24—48 ч у больных с диагностированными до начала приступа желчнокаменной болезнью, нарушением проходимость главного панкреатического протока, кистами поджелудочной железы; при гнойном панкреатите.

Во время операции по поводу острого панкреатита обязательны осмотр, пальпация желчного пузыря и гепатохоледоха и при необходимости хирургическая коррекция выявленной патологии.

При остром отечном и геморрагическом панкреатите, вызванном камнем дуоденального сосочка (фатерова соска), производят трансдуоденальную сфинктеропластику с удалением камня или, удалив его, производят дренирование холедоха.

В случае отечного, геморрагического панкреатита прямое вмешательство на поджелудочной железе, как правило, не производят. Допустимо введение в перипанкреатическую клетчатку 100—200 мл 0,25% раствора новокаина с антибиотиками и ингибиторами протеолитических ферментов, например 40000—80000 ЕД контрикала, и подведение микроирригатора в забрюшинную клетчатку к нижнему краю поджелудочной железы для введения указанных растворов в послеоперационном периоде.

Лишь в случаях геморрагического панкреатита, осложненного прогрессирующей сердечно-сосудистой недостаточностью (АД менее 80—75 мм рт. ст., снижение диуреза менее 1000 мл/сут), хирург вынужден выполнять субтотальную панкреатэктомию.

Некротизированные участки поджелудочной железы следует удалять. При панкреонекрозе тела и хвоста поджелудочной железы показана левосторонняя панкреатэктомия в пределах здоровых тканей. Удаление селезенки единым блоком с поджелудочной железой упрощает операцию, позволяет полностью удалить некротизированные ткани поджелудочной железы и парапанкреатической клетчатки, ши-

роко дренировать ложе железы через отдельный разрез в левой поясничной области.

При некрозе головки поджелудочной железы производят некрэктомию, дренирование сальниковой сумки и подпеченочног пространства.

При тотальном панкреонекрозе производят субтотальную левостороннюю панкреатэктомию, а если он осложнился некрозом стенки двенадцатиперстной кишки, тотальную дуоденопанкреатэктомию. Если панкреонекроз выявлен во время операции и нет квалифицированного хирурга, который может выполнить панкреатэктомию, следует произвести широкое дренирование ложа поджелудочной железы через отдельные разрезы в правом подреберье и левой поясничной области, лапаротомную рану ушить наглухо.

Хирургическое лечение гнойного панкреатита заключается в эвакуации гноя, удалении некротизированных участков поджелудочной железы и парапанкреатической клетчатки, широко дренировании гнойного очага.

Дренирование через лапаротомный разрез не обеспечивает своевременную и полную эвакуацию гноя и тканевого детрита, чревато аррозией сосудов, некрозом стенки желудка и поперечной ободочной кишки и применяться не должно. Дренажи следует проводить для тела и хвоста поджелудочной железы через разрез в левой поясничной области, для головки железы через разрез в правом подреберье. Возможно проведение правого дренажа через сальниковое отверстие, что позволит проводить сквозное промывание ложа поджелудочной железы. Если селезенку не удаляют, возможно проведение дренажа к телу и хвосту поджелудочной железы через забрюшинную клетчатку между нижним полюсом селезенки и толстой кишкой.

В послеоперационном периоде дренажи промывают 0,02 % раствором хлоргексидина, 1 :5000 раствором фурацилина, используя 2—3 л раствора в сутки.

Если во время операции имелись признаки разлитого перитонита, показано наложение перитонеального диализа, который проводят в течение 2-4 сут, используя 2-4 л диализата в сутки.

Хронический панкреатит

Термин «хронический панкреатит» объединяет заболевания, характеризующиеся исходом острого панкреатита в фиброз или обызвествление поджелудочной железы.

Классификация. С точки зрения лечебной тактики хронические панкреатиты делят на несколько групп.

Хронический холецистохолангиоанкреатит. Возникновение и течение панкреатита обусловлено существованием желчнокаменной болезни, холецистита, холангита, когда воспалительный процесс лимфогенным и контактным путем переходит на головку поджелудочной железы.

Хронический индуративный панкреатит проявляется индурацией и фиброзом паренхимы поджелудочной железы с нарушением проходимости панкреатических протоков, атрофией ацинусов и островкового аппарата. Длительное течение болезни приводит к образованию кальцинатов в поджелудочной железе.

Хронический кисто-чно-фиброзный панкреатит обусловлен нарушением целостности тканей и панкреатических протоков с образованием кист, частичным фиброзом поджелудочной железы, затрудняющими отток панкреатического сока.

Хронический панкреатит, обусловленный нарушением оттока панкреатического сока в двенадцатиперстную кишку, возникает при стенозирующем папиллите, язвах двенадцатиперстной кишки с пенетрацией в поджелудочную железу, парапапиллярных дивертикулах, нарушающих отток панкреатического сока, дуоденостазе.

Хронический паренхиматозно-фиброзный панкреатит — заболевание, характеризующееся фиброзом паренхимы железы и окружающих нервных образований без нарушения проходимости главного панкреатического протока.

Этиология и патогенез. Наибольшую роль играют нарушения питания и хронический алкоголизм (40—60%), желчнокаменная болезнь (20—35%), перенесенный приступ острого панкреатита, нарушения функции большого дуоденального сосочка, хронические заболевания желудка и двенадцатиперстной кишки (язвенная болезнь с пенетрацией язвы в поджелудочную железу, дуоденостаз, папиллярные дивертикулы двенадцатиперстной кишки).

В патогенезе хронического панкреатита основное значение имеют нарушение состава панкреатического сока, повышение его вязкости; обтурация панкреатических протоков; замедление эвакуации панкреатического сока в двенадцатиперстную кишку вследствие спазма, стеноза или недостаточности сфинктера Одди, дуоденостаза, парапапиллярных дивертикулов, желчных камней, фиксированных в ампуле большого дуоденального сосочка; инфильтрация и склерозирование стромы железы после острого панкреатита в результате лимфогенного распространения на поджелудочную железу воспаления желчных путей, околоязвенного воспаления; атрофия клеток ацинусов и островкового аппарата.

Диагностика. Наиболее характерным признаком хронического панкреатита, выявляемым у 92—95% больных, является боль в эпигастриальной области, правом и левом подреберье, иррадирующая в спину, под лопатки, часто опоясывающая. Боль сопровождается тошнотой, иногда рвотой. Нарушения функции кишечника (запор, понос) бывают у 30—40% больных хроническим панкреатитом. Длительное течение болезни сопровождается похуданием, что связано с боязнью принимать пищу из-за боли, и с нарушением виешнесекреторной функции поджелудочной

железы и всасывания питательных веществ в кишечнике. Сахарный диабет чаще (25—40%) встречается у больных хроническим индуративным панкреатитом, редко (2—4%) — при паренхиматозно-фиброзном и хроническом панкреатите. Приблизительно с такой же частотой при хронических панкреатитах встречаются симптомы холестаза, желтуха, также связанная с индуративным процессом.

При объективном исследовании можно, используя приемы Грога, пропальпировать уплотненную, болезненную поджелудочную железу.

Для подтверждения диагноза хронического панкреатита и определения тактики его лечения необходимо комплексное обследование больного. Внешнесекреторную функцию поджелудочной железы изучают путем дуоденального зондирования с определением активности панкреатических ферментов, рациональным исследованием с триолеат-глицерином ¹³¹I. Сахарный диабет выявляют определением глюкозы в крови натощак и пробой с двойной сахарной нагрузкой.

Обзорное рентгенологическое исследование выявляет кальцинаты в области поджелудочной железы — признак далеко зашедшего индуративного панкреатита. Увеличенная, бугристая головка поджелудочной железы давит на стенку антрального отдела желудка, медиальную стенку двенадцатиперстной кишки, что обнаруживают при рентгенологическом исследовании желудка и релаксационной дуоденографии. Наиболее демонстративны указанные признаки при кистах поджелудочной железы. Язвы желудка и двенадцатиперстной кишки, парапапиллярные дивертикулы, нарушения эвакуаторной функции двенадцатиперстной кишки как причины хронического панкреатита выявляют при рентгенологическом исследовании желудка и двенадцатиперстной кишки.

Изменения структуры паренхимы поджелудочной железы, ее увеличение можно установить при ультразвуковой эхолокации; она высокоинформативна и в диагностике кист поджелудочной железы (до 95% положительных результатов).

Подслизистые выпячивания медиальной стенки двенадцатиперстной кишки, обусловленные увеличенной уплотненной головкой поджелудочной железы, язвы двенадцатиперстной кишки, парапапиллярные дивертикулы выявляются при эндоскопическом исследовании двенадцатиперстной кишки.

Проходимость главного панкреатического протока на всем протяжении, его диаметр, наличие конкрементов, кист, сообщающихся с протоком, характер эвакуации контраста из панкреатического протока оценивают при помощи эндоскопической ретроградной панкреатографии.

Селективная ангиография (целиакография, мезентерикография), сканирование поджелудочной железы с метионином ⁷⁵Se при хроническом панкреатите большого значения в определении показаний к хирургическому ле-

чению и выбору объема оперативного вмешательства не имеют.

Изучение содержимого желчного пузыря и внепеченочных желчных протоков с помощью холецистохолангиографии, ретроградной эндоскопической холангиографии у больных хроническим панкреатитом обязательно.

Дифференциальный диагноз хронического панкреатита следует проводить с заболеваниями желчного пузыря и внепеченочных желчных путей, гастритом, язвенной болезнью желудка и двенадцатиперстной кишки, абдоминальным ишемическим синдромом, раком поджелудочной железы, заболеваниями почек и мочевыводящих путей.

Лечение. *Консервативное* лечение хронического панкреатита заключается в соблюдении диеты, богатой продуктами растительного происхождения, с ограничением жиров и белков; приеме спазмолитиков (папаверин, но-шпа, метацин); систематическом применении средств, стимулирующих образование и выделение панкреатического сока (минеральная вода, лекарственные травы); приеме ферментных препаратов, заменяющих нарушенную внешнесекреторную функцию поджелудочной железы (панкреатин, панзинорм), витаминов группы В; санаторно-курортном лечении (Трускавец, Ессентуки).

Хирургическое лечение хронического панкреатита показано при холецистохолангиопанкреатите с наличием конкрементов в желчном пузыре и общем желчном протоке; нарушении проходимости главного панкреатического протока; индуративном панкреатите, осложненном кальцинозом поджелудочной железы; стенозе большого дуоденального сосочка; кистозно-фиброзном панкреатите; язвенной болезни двенадцатиперстной кишки; парапапиллярных дивертикулах, вызывающих нарушение оттока панкреатического сока; паренхиматозно-фиброзном панкреатите с выраженным болевым синдромом, приводящим к стойкому снижению работоспособности.

Коррекция выявленной патологии желчного пузыря и желчных путей во время операции по поводу хронического панкреатита обязательна. Показания, выбор метода и техника хирургического вмешательства на желчном пузыре и желчных протоках описаны в соответствующем разделе. Здесь мы лишь подчеркнем, что трансдуоденальная сфинктеропластика при стенозе большого дуоденального сосочка, предотвращая формирование слепого мешка со скоплением камней, инфицированной замазкообразной желчи, улучшает условия оттока панкреатического сока и, таким образом, является оптимальной мерой профилактики хронического панкреатита.

В тех случаях, когда стеноз большого дуоденального сосочка сопровождается стенозом протока поджелудочной железы (вирсунгова протока), что подтверждается данными панкреатографии и зондированием устья протока, трансдуоденальную сфинктеропластику дополняют вирсунгопластикой.

При хроническом индуративном панкреа-

тите с нарушением проходимости главного панкреатического протока показана продольная панкреатоюностомия. Рассечение главного панкреатического протока следует производить на всем протяжении его суженной части. Обнаруженные внутри протока конкременты удаляют. Накладывают анастомоз между рассеченной частью панкреатического протока и петлей тощей кишки, выключенной из пассажа пищи.

В тех случаях, когда непроходимость главного панкреатического протока ограничена головкой поджелудочной железы, показана вирсунгодуденостомия.

Показанием к дистальной резекции поджелудочной железы при хроническом панкреатите являются значительные индуративные изменения, кальциноз тела и хвоста при малоизмененной головке железы.

Панкреатодуденальная резекция при хроническом панкреатите показана при выраженном фиброзе головки поджелудочной железы, сопровождающемся грубой деформацией главного панкреатического протока и значительным болевым синдромом, в основном в тех случаях, когда дифференцировать хронический панкреатит от рака поджелудочной железы не представляется возможным.

При кистозно-фиброзном панкреатите отсекают переднюю стенку кисты и часть ее иссекают. Разрез продолжают на главный панкреатический проток и накладывают панкреатоцистоюноанастомоз с изолированной петлей тощей кишки по типу продольной панкреатоюностомии.

Парапапиллярные дивертикулы, затрудняющие отток панкреатического сока, требуют трансдуденального иссечения с пластикой устья вирсунгова протока. В этом случае проходимость дистального отдела холедоха обычно нарушена, поэтому одновременно производят пластику устья общего желчного протока.

При хроническом панкреатите, обусловленном язвенной болезнью двенадцатиперстной кишки с пенетрацией язвы в поджелудочную железу, дуоденостазе эффективное хирургическое лечение основного заболевания приводит к исчезновению панкреатита, если еще не наступила индурация железы и не нарушилась система ее протоков.

Хирургическое лечение паренхиматозно-фиброзного панкреатита заключается в выполнении оперативных вмешательств на вегетативной нервной системе — спланхникэктомии с резекцией ганглиев солнечного сплетения, постганглионарной невротомии по Йошиока — Вакабаяши, маргинальной невротомии по Напалкову — Трунину — Крутиковой.

Послеоперационная смертность после панкреатодуденальной резекции по поводу хронического панкреатита составляет от 3 до 20 %, после дистальной резекции поджелудочной железы — 2,5-13 %, продольной панкреатоюностомии — 1-5 %, трансдуденальной сфинктеровирсунгопластики — 2-4 %, операций на вегетативной нервной системе — 0-1 %.

Хорошие и удовлетворительные отдаленные результаты хирургического лечения хронического панкреатита отмечают после панкреатодуденальной резекции и дистальной резекции поджелудочной железы в 60—80 %, после продольной панкреатоюностомии — в 65—85 %, трансдуденальной сфинктеропластики — в 40—60 % случаев. Операции на вегетативной нервной системе дают положительный результат менее чем в 50 % случаев и длительность его невелика — боль у большинства рецидивирует через 2—6 нед после операции.

Кисты.

Классификация. Для практического применения удобна следующая классификация кист поджелудочной железы.

I. Врожденные: тератоидные; фиброзно-кистозная дегенерация; поликистозная дегенерация.

II. Паразитарные: эхинококковые; цистицеркоз.

III. Воспалительные: псевдокисты; ретенционные кисты.

IV. Неопластические: кистаденомы; кистаденокарциномы.

Частота. Врожденные и паразитарные кисты составляют 1—3 %, воспалительные — 85—90 %, неопластические — 10—12 % всех кист поджелудочной железы.

Патологическая анатомия. Воспалительные псевдокисты формируются в результате осумкования излившегося за пределы поджелудочной железы панкреатического сока после панкреонекроза, травмы железы. Ретенционные кисты представляют собой расширение панкреатических протоков дистальнее места нарушения проходимости их. Неопластические кисты поджелудочной железы являются опухолями, по внешнему виду и длительности болезни похожими на воспалительные псевдокисты, представляют собой округлые образования со стенкой толщиной 0,2—1 см; их содержимое — серозная или желеобразная масса, разделенная тонкими внутрисполостными перегородками. Стенки неопластических кист выстланы эпителием, при кистаденокарциномах полость небольших размеров или совсем отсутствует. Характерным признаком неопластического происхождения кист является наличие неизменной поджелудочной железы за пределами кист.

Диагностика. Врожденные кисты поджелудочной железы диагностируют, как правило, во время операции или на вскрытии. Воспалительные псевдокисты определяются в виде плотноэластического образования в верхних отделах живота, возникшего после приступа острого панкреатита или травмы поджелудочной железы. Неопластические и паразитарные кисты развиваются медленно, четко установить начало болезни не удается.

При рентгенологическом исследовании желудка и двенадцатиперстной кишки, ангиогра-

фин сосудов поджелудочной железы обнаруживают смещение полых органов и сосудов образованием, исходящих из железы и имеющих гладкие контуры. "Эндоскопическая ретроградная панкреатография выявляет обрыв контрастирования главного панкреатического протока либо выход контраста за пределы протока в полость кисты. При ультразвуковой эхографии обнаруживается полостное образование в области поджелудочной железы. На сканограмме поджелудочной железы кисты представлены в виде участков паренхимы, не накапливающих изотоп.

Дифференциальная диагностика. Кисты поджелудочной железы следует дифференцировать от кист и опухолей печени, селезенки, почек, забрюшинного пространства, опухолей поджелудочной железы, желудка и толстой кишки.

Лечение кист поджелудочной железы только хирургическое. При врожденных и паразитарных кистах показана резекция поджелудочной железы с удалением кисты.

Объем хирургического вмешательства при воспалительных псевдокистах зависит от степени формирования стенки кисты и характера ее содержимого, связи полости кисты с главным панкреатическим протоком. Псевдокисты с рыхлой тонкой стенкой и наличием содержимого, не связанные с главным панкреатическим протоком, подлежат наружному дренированию по типу марсупиализации. Стенки кисты подшиваются к передней брюшной стенке, в полость кисты вводят несколько перчаточных-трубчатых дренажей для оттока гноя. Если стенка псевдокисты плотная, а содержимое ее негнойное, полость кисты сообщается с главным панкреатическим протоком, операцией выбора является внутреннее дренирование псевдокисты. Разрез стенки кисты производят в нижних отделах ее и такой длины, чтобы исключить задержку содержимого в полости кисты. Некротизированные ткани из полости кисты удаляют. Накладывают анастомоз между рассеченными стенками кисты и изолированной петлей тощей кишки.

Во время операции по поводу ретенционных кист поджелудочной железы следует создать свободный отток панкреатического сока не только из самой железы, но и из всего панкреатического протока дистальнее места обструкции его. С этой целью разрез по передней стенке кисты продолжают, пересекая продольно панкреатический проток до места обструкции. Накладывают анастомоз между рассеченными стенками кисты и панкреатического протока и изолированной петлей тощей кишки — продольная цистопанкреатоюностомия.

Неопластические кисты поджелудочной железы следует удалять путем резекции поджелудочной железы вместе с кистой. Выполнение наружного или внутреннего дренирования неопластической кисты является грубой тактической ошибкой.

Наружное дренирование псевдокисты в 35—40% случаев приводит к формированию стой-

кого наружного панкреатического свища, иногда сопровождается аррозией сосудов, некрозом стенки желудка и толстой кишки.

Операции внутреннего дренирования, цистопанкреатоюностомии, резекции поджелудочной железы, произведенные по показаниям и технически правильно, приводят к выздоровлению больных.

Свищи

Свищи поджелудочной железы возникают в результате выделения панкреатического сока вне протоковой системы поджелудочной железы.

Классификация. Свищи поджелудочной железы классифицируют следующим образом.

I. По этиологии: после деструктивного панкреатита; после травмы поджелудочной железы (включая операционную); после наружного дренирования кисты поджелудочной железы.

II. По взаимоотношению свища с протоком поджелудочной железы (вирсунговым протоком): свищ связан с вирсунговым протоком: а) проходимость протока сохранена, б) проходимость протока нарушена; свищ не связан с вирсунговым протоком.

III. По локализации: исходящие из головки; исходящие из тела; исходящие из хвоста поджелудочной железы.

IV. По месту выхода свища: наружные, внутренние, наружно-внутренние.

V. По сочетанию свища поджелудочной железы: с желчным свищом, с кишечным свищом.

Этиология и патогенез. Причинами возникновения панкреатического свища являются травма поджелудочной железы, в том числе операционная, деструктивные формы острого панкреатита, наружное дренирование панкреатических кист. Наружные панкреатические свищи возникают в тех случаях, когда наряду с нарушением целостности протоковой системы поджелудочной железы повреждается брюшная стенка. Внутренние панкреатические свищи формируются в результате лизиса тканей полого органа активными панкреатическими ферментами. Если затруднений к оттоку панкреатического сока естественным путем через большой дуоденальный сосочек нет, образовавшийся свищ нестойкий и закрывается в течение 1—6 мес. Если же эвакуация панкреатического сока естественным путем затруднена, свищ стойкий и для ликвидации его необходимо хирургическое вмешательство.

Диагноз наружного панкреатического свища устанавливают по выделению из раны прозрачного сока, богатого панкреатическими ферментами. Фистулография позволяет уточнить место формирования свища и его связь с главным панкреатическим протоком. Эндоскопическая ретроградная панкреатография позволяет установить проходимость и характер эвакуации из главного панкреатического прото-

ка. а также диагностировать внутренние панкреатические свищи, непосредственно связанные с главным панкреатическим протоком. Внутренние панкреатические свищи, не связанные с главным панкреатическим протоком, диагностируются, как правило, во время операции.

Лечение. *Консервативное* лечение панкреатических свищей включает создание свободного оттока панкреатического сока через свищ, соблюдение диеты с ограниченным содержанием жиров, введение в свищевой ход растворов кислот (молочная или хлористоводородная - 0.1 % раствор и т. п.) рН 4,0 с целью уменьшения ферментативной активности панкреатического сока, частые перевязки с применением индифферентных паст и мазей (паста Ласеара) для защиты кожи от мацерации.

Показанием к *хирургическому* лечению панкреатического свища является неэффективность консервативного лечения в течение 6 мес и более.

Поскольку стойкие панкреатические свищи возникают при нарушении оттока панкреатического сока естественным путем, цель операции заключается в создании оттока секрета из части поджелудочной железы, несущей свищ. Последний выделяют до поджелудочной железы и иссекают. По ходу свища продольно рассекают главный панкреатический проток на протяжении не менее 3—4 см с вскрытием проксимального и дистального его концов. Формируют панкреатофистулоюанастомоз между рассеченными стенками свища, главного панкреатического протока и изолированной из пассажа пищи петлей тощей кишки.

Дистальная резекция части поджелудочной железы, несущей свищ, может быть применена только в случае, если свищ исходит из хвоста при неизменной остальной паренхиме или больших кистозно-фиброзных изменениях дистальной части железы.

Если панкреатический свищ исходит из полости, содержащей секвестры некротизированной поджелудочной железы после деструктивного панкреатита, то выполняют секвестр-эктомия, дренирование полости. Выполнение панкреатофистулоюанастомоза в такой ситуации чревато несостоятельностью анастомоза, рецидивом свища.

Панкреатофистулоюанастомия, резекция поджелудочной железы, выполненные по показаниям и технически правильно, приводят к исчезновению свища, выздоровлению больных.

Рак

Классификация. В связи с разностью клинической симптоматики и методов радикального хирургического лечения различают: 1) рак головки поджелудочной железы; 2) рак тела и хвоста поджелудочной железы. Рак головки поджелудочной железы, рак большого дуоденального сосочка и рак дисталь-

ного отдела холедоха имеют много общего в клинической картине, методах обследования и лечения, поэтому клиницисты рассматривают их в одной группе.

Частота. Рак поджелудочной железы составляет 3—5,5% всех злокачественных новообразований. Локализацию опухоли в головке поджелудочной железы отмечают в 50—80%, в теле и хвосте — в 15—30%, тотальное поражение всей железы — в 25—30% случаев. В 80—95% случаев опухоль является аденокарциномой.

Рак поджелудочной железы и большого дуоденального сосочка встречаются в любом возрасте, но чаще у мужчин старше 40 лет.

Патологическая анатомия. Рак поджелудочной железы представляет собой однородную по строению плотную опухоль диаметром обычно не более 5—8 см. Метастазирует рак поджелудочной железы в первую очередь в перипанкреатические лимфатические узлы, затем — в парааортальные и печень.

Рак большого дуоденального сосочка имеет вид язвы, реже грибовидных образований и узлов или папиллярных разрастаний. Метастазирование происходит по тем же путям, что и при раке поджелудочной железы, но значительно медленнее.

Диагностика. Наиболее частыми симптомами рака головки поджелудочной железы и большого дуоденального сосочка являются боль в эпигастриальной области и правом подреберье и желтуха, отмечаемые у 90—95% больных. Появление боли зависит от прорастания опухоли в нервные стволы, а также переполнения желчью и растяжения желчных путей. Интенсивность симптомов увеличивается по мере роста опухоли. Однако при раке большого дуоденального сосочка возможно ремиттирующая желтуха, обусловленная распадом опухоли и появлением временного оттока желчи. Потерю массы тела отмечают 30—50% больных. Более редко встречаются кожный зуд, рвота, повышение температуры тела, обильный зловонный стул, признаки желудочно-кишечного кровотечения, сахарный диабет.

Увеличенный напряженный желчный пузырь пальпаторно можно определить у 50—60% больных (симптом Курвуазье). Однако все перечисленные симптомы не являются ранними и нередко появляются уже при запущенных стадиях болезни, поэтому особое внимание следует уделять симптомокомплексу «малых признаков» (чувство дискомфорта в эпигастриальной области, потеря аппетита, снижение трудоспособности, общая слабость) и своевременно направлять больных для обследования в специализированные отделения.

Рак тела и хвоста поджелудочной железы проявляется сильной болью в левом подреберье с иррадиацией в спину, потерей массы тела, общей слабостью. Пропальпировать опухоль удается редко и, как правило, в неоперабельных случаях.

Из специальных методов исследования наибольшую ценность представляют дуодено-

скопия. эндоскоп и ческа я ретроградная панкреатохолиптография с цитологическим исследованием панкреатического сока, ультразвуковая эхография. Менее информативны в диагностике рака поджелудочной железы сканирование с метионином ^{75}Se и селективная ангиография (целиакография, мезентерикография).

Для оценки тяжести состояния больного важное значение имеют определение уровня белка крови и его фракций, общего билирубина и его фракций, остаточного азота и мочевины.

Д и ф ф е р е н ц и а л ь н ы й д и а г н о з . Опухоли головки поджелудочной железы, большого дуоденального сосочка и дистального отдела холедоха дифференцируют от паренхиматозной желтухи, желчнокаменной болезни, осложненной желтухой. Несмотря на общность клинической картины и методов лечения, следует различать рак головки поджелудочной железы, рак большого дуоденального сосочка и рак дистального отдела холедоха, так как прогноз при последних двух локализациях более благоприятный.

Рак тела и хвоста поджелудочной железы дифференцируют от хронического панкреатита, забрюшинных кист и опухолей, опухолей желудка, селезеночного угла толстой кишки и левой почки.

Лечение. Радикальное лечение рака поджелудочной железы только хирургическое.

Методом радикального хирургического лечения рака головки поджелудочной железы, большого дуоденального сосочка и дистального отдела холедоха является панкреатодуоденальная резекция. Особенности ее выполнения при раке головки поджелудочной железы являются необходимость удаления крючковидного отростка поджелудочной железы из-за частого прорастания опухоли в него и выбор уровня пересечения поджелудочной железы. При небольших опухолях головки поджелудочной железы, дуоденального сосочка (фатерова соска) и дистального отдела холедоха пересечение поджелудочной железы производят слева от воротной вены. Распространение опухоли на перешеек и тело поджелудочной железы требует пересечения железы на уровне хвоста ее, т. е. выполнения субтотальной панкреатодуоденальной резекции. Если опухолью поражена вся поджелудочная железа, выполняется дуоденопанкреатэктомию.

Наиболее типичны осложнения панкреатодуоденальной резекции — послеоперационный панкреатит, панкреатические и желчные свищи, печеночно-почечная недостаточность. Первых трех осложнений можно избежать тщательным выполнением операции.

При небольших опухолях фатерова соска у тяжелых больных преклонного возраста возможно выполнение трансдуоденальной папиллэктоми. Опухоль иссекают в пределах здоровых тканей; рассеченные заднюю стенку двенадцатиперстной кишки и устья панкреатического и общего желчного протоков восстанавливают узловыми швами.

Радикальной операцией при раке тела и

хвоста поджелудочной железы является субтотальная дисгальная резекция с удалением единым блоком селезенки и лимфатических узлов по ходу селезеночной и верхней брыжеечной артерий.

При прорастании опухоли в чревный ствол, общую печеночную артерию, дно желудка показана комбинированная дисгальная резекция поджелудочной железы.

В случае невозможности выполнения радикальной операции при раке поджелудочной железы, осложненной желтухой, непроходимостью двенадцатиперстной кишки, накладывают билиодигестивный и гастроэнтероанастомоз. Лучшими из билиодигестивных анастомозов являются холедоходуоденоанастомоз или (при непроходимости двенадцатиперстной кишки) холедохоюноанастомоз. Использование желчного пузыря для билиодигестивного анастомоза нежелательно из-за частой облитерации пузырного протока.

Послеоперационная смертность после радикальных операций по поводу рака поджелудочной железы колеблется от 10 до 20%.

Пятилетняя выживаемость после радикальных операций по поводу рака поджелудочной железы составляет 7—12%, рака большого дуоденального сосочка — 25—35%, рака дистального отдела холедоха — 20—28%. У 30—60% больных после папиллэктомии через 1—2 года возникает рецидив опухоли, что заставляет относить эту операцию к условно-радикальным и выполнять ее по строгим показаниям. Средняя продолжительность жизни после паллиативных операций 5—8 мес.

Редкие заболевания

Доброкачественные опухоли. Описаны единичные наблюдения фибромы, липомы, миктсомы, невриномы, ганглионевромы, гемангиомы, лимфангиомы, гемангиолимфомы, солидной аденомы поджелудочной железы.

Диагноз устанавливают во время операции или на вскрытии.

Лечение хирургическое — удаление опухоли путем энуклеации или резекции поджелудочной железы.

Гормонпродуцирующие опухоли. Инсулома — опухоль (3-клеток островков Лангерганса поджелудочной железы, продуцирующая инсулин. В мировой литературе опубликовано более 1300 наблюдений инсулом. До 10—12% инсулом имеют злокачественный роет, метастазы также гормонально-активны. 1

Патогенез болезни обусловлен чрезмерной продукцией инсулина опухолью. Заболевание протекает в виде приступов гипогликемии, сопровождающихся нарушениями функции центральной нервной системы. Механизм самостоятельного выхода больного из гипогликемического состояния окончательно не выяснен, однако предполагают, что снижение уровня сахара в крови приводит к выбросу адреналина, а последний вызывает мобилизацию гликогена из депо и расщепление его;

Длительность гипогликемической комы более 1 ч опасна необратимым изменением нервной системы. При недостаточной эффективности механизмов саморегуляции больной погибает.

Патологическая анатомия. Инсуломы представляют собой опухоли бледно-розового цвета, несколько более плотные по сравнению с неизменной паренхимой поджелудочной железы; диаметр 90% из них не превышает 3 см. В головке и крючке поджелудочной железы локализуются 25—40%, в теле и перешейке - 30—38%, в хвосте — 25-35%,- вне поджелудочной железы - 3-4% инсулом. В 80-85% случаев наблюдается одна, в 15-20% - две и более опухолей.

Диагностика. Клиническая картина обусловлена гормональной активностью инсуломы и длительностью болезни. В начале болезни приступы гипогликемии возникают лишь при физическом и психическом напряжении, у женщин - до и во время менструации. Появляются непреодолимое чувство голода, пустоты в желудке, беспричинный страх, вялость, сонливость, дрожь, проливной холодный пот. В более тяжелых случаях возникают судороги. Часто приступы сопровождаются нарушением зрения — амблиопией, диплопией, ксантопией, мидриазом, а также замедлением дыхания, коликообразной болью в животе, кровавой рвотой, поносом, полиурией. При тяжелой гипогликемии наблюдаются галлюцинации, нарушения ориентировки, эпилептиформные приступы, комы. Изменяется мышечный тонус — от парезов и гемиплегий до тризма и тетании. После приступа некоторое время сохраняются головная боль, потеря ориентировки, расстройства речи. Частые приступы гипогликемии уже через год болезни приводят к необратимым нарушениям психики, прогрессирующему слабоумию. Часто возникающее чувство голода, возможность предотвращения приступа приемом пищи вынуждает больных к чрезмерному питанию, что приводит к ожирению, вторичным нарушениям функции всех органов.

Определение уровня глюкозы в крови во время приступа выявляет гипогликемию до 2,77 ммоль/л и ниже.

Голодание в течение 12—72 ч или физическая нагрузка провоцируют приступ, что подтверждается определением глюкозы крови. Гипогликемию провоцируют введением лейцина (0,2 г·кг), толбутамида (1 г внутривенно) или глюкагона (1 мг внутривенно).

Определение инсулина в крови радиоиммунологическим методом выявляет высокое содержание его (более 32 мкЕД/мл), несмотря на гипогликемию. Селективная ангиография чревного ствола и верхней брыжеечной артерии позволяет обнаружить инсулому в виде очага гиперваскуляризации. Ни один из описанных тестов не является абсолютно достоверным, поэтому для диагностики инсулом следует применять их в комплексе.

Дифференциальный диагноз инсулом проводят с функциональной гипогликемией; гипогликемией после резекции желуд-

ка, гастрэктомии; гиперплазией островков Лангерганса у новорожденных от матерей, страдавших сахарным диабетом; заболеваниями печени, гипофиза, надпочечников, сопровождающимися гипогликемией; семейной врожденной гипогликемией; эпилепсией и эпилептиформными приступами, обусловленными патологией нервной системы.

Лечение. Для купирования приступа гипогликемии внутривенно вводят 40% раствор глюкозы от 40 до 140 мл и более в зависимости от тяжести приступа. Для профилактики приступов следует обеспечить больному частое (6—8 раз в сутки) питание с преимущественным употреблением белков и жиров, не вызывающих значительных колебаний уровня сахара в крови. Назначают АКТГ — 20—80 ЕД в сутки и гидрокортизон — 150—200 мг в сутки.

Консервативное лечение включает введение аллоксана, стрептозотоцина (2—6 г в одно введение, до 30 г на курс), избирательно угнетающих активность клеток островкового аппарата поджелудочной железы. Однако такое лечение не приводит к исчезновению опухоли, эффективность его низкая, поэтому оно может быть рекомендовано лишь при неудаляемых инсуломах с множественным метастазированием в качестве паллиативной меры.

Радикальное лечение инсулом только хирургическое. Предоперационная подготовка включает лечебное питание, гормонотерапию по описанной выше схеме. Непосредственно перед операцией, во время мобилизации и удаления инсулом необходимы инфузии 5—10% раствора глюкозы без инсулина, частое определение уровня глюкозы в крови, так как предоперационный стресс, манипулирование опухолью могут сопровождаться глубокой гипогликемией.

Во время операции производят широкую мобилизацию и тщательную ревизию поджелудочной железы и парапанкреатической клетчатки ввиду возможного мультицентрического роста, внепанкреатического расположения инсулом. Небольшие поверхностно расположенные опухоли удаляют путем энуклеации. Для удаления больших и глубоко расположенных в паренхиме железы инсулом производят резекцию поджелудочной железы вместе с опухолью. При локализации инсулом в хвосте железы осуществляют резекцию хвоста поджелудочной железы. Опухоли, расположенные в теле и перешейке железы, удаляют путем субтотальной дистальной резекции, а расположенные в головке и крючковидном отростке железы — путем панкреатодуоденальной резекции.

Субтотальную дистальную резекцию производят также при тяжелых формах гиперинсулинизма, когда во время операции обнаружить опухоль не удается. Необходимость резекции поджелудочной железы объясняется тем, что, во-первых, таким образом в 50% случаев удается убрать невыявленную опухоль и, во-вторых, приступы гипогликемии могут быть

обусловлены гиперплазией островкового аппарата, в этом случае операция принесет улучшение состояния или даже выздоровление больного.

Тотальная панкреатэктомия показана при множественных инсуломах, расположенных по всей поджелудочной железе. Тотальную панкреатэктомию хирург вынужден производить также в тех случаях, когда субтотальное удаление поджелудочной железы не принесло улучшения и продолжающиеся приступы гипогликемии угрожают жизни больного.

Послеоперационная летальность составляет при энуклеации инсуломы 8-10%, резекции поджелудочной железы - 10-20%, тотальной панкреатэктомии — до 30%.

Синдром Золлингера—Эллисона обусловлен наличием опухоли (аденомы), происходящей из D-клеток поджелудочной железы.

Частота. В хрсовой литературе описано около 1000 наблюдений этого заболевания. В 90% случаев имеет место опухоль, в 10% — гиперплазия островкового аппарата. Более чем 60% опухолей являются злокачественными, метастазы их также гормонально-активны. Мультицентрический рост имеют 20% опухолей, часто (в 20—40% случаев) они локализируются вне поджелудочной железы — в парапанкреатической клетчатке, стенке двенадцатиперстной кишки.

Полигландулярный эндокринный аденоматоз — одновременное существование аденомы из D-клеток поджелудочной железы и аденом других желез внутренней секреции (паращитовидных, гипофиза, надпочечников) — имеет место в 25% случаев.

Патогенез болезни связан с чрезмерной продукцией гастрина клетками опухоли.

Патологическая анатомия. Опухоли представляют собой округлые образования диаметром обычно менее 3 см, по консистенции несколько более плотные, чем паренхима поджелудочной железы, цвет их от желтого до бурого.

Диагностика. Заболевание проявляется сильной болью в животе, диареей, наличием язв желудочно-кишечного тракта. Язвы локализируются в двенадцатиперстной кишке в 50—60%, в желудке — в 16—20%, в пищеводе и тонкой кишке — в 25—30%, множественные язвы — в 12—15% случаев. Течение болезни упорное, не поддающееся консервативному и хирургическому лечению (*исключая* удаление опухоли и гастрэктомию). Профузные кровотечения и перфорация язв наблюдаются у 30—45% больных.

Для синдрома Золлингера—Эллисона характерна высокая базальная секреция желудочного сока. Высокие показатели секреции сохраняются, несмотря на проведенные ранее операции на желудке. Соотношение между базальной и стимулированной гистамином секрецией желудочного сока равно либо выше 60%. Патогномоничным является повышение содержания гастрина в крови, определяемое радиоиммунологическим методом. При низком содержании гастрина в крови диагностическое

значение имеют пробы с кальцием - 15 мг кг внутривенно, секретинном — I клинич. ЕД кг внутривенно. У больных с синдромом Золлингера—Эллисона введение этих препаратов вызывает повышение содержания гастрина в крови, в то время как при обычной пептической язве оно не меняется.

Селективная ангиография чревного ствола и верхней брыжеечной артерии позволяет иногда обнаружить опухоли в виде очагов гиперваскуляризации.

Дифференциальный диагноз проводят с рецидивом пептической язвы, обусловленным оставленной после резекции желудка слизистой антрального отдела.

Лечение. Консервативное лечение неэффективно. Если во время операции истинная причина заболевания не установлена и произведена типичная резекция желудка или ваготомия, язва рецидивирует в короткие сроки. При единичной опухоли операция заключается в удалении путем энуклеации или резекции поджелудочной железы и резекции желудка. Наличие множественных аденом, повторные рецидивы пептических язв после нескольких оперативных вмешательств, наличие метастазов опухоли, а также случаи, когда опухоль не выявлена во время операции, являются показаниями к тотальной гастрэктомии. После радикального удаления опухоли или гастрэктомии *больные* выздоравливают.

Синдром Вернера—Моррисона — заболевание, обусловленное опухолью α-клеток островков Лангерганса поджелудочной железы.

Частота. Описано несколько десятков случаев болезни.

Патогенез обусловлен продукцией клетками опухоли вазоактивного интенсивного полипептида. Последний угнетает секрецию соляной кислоты желудка и стимулирует перистальтику кишечника.

Диагностика. Клиническая картина болезни характеризуется обильным водяным поносом (отсюда название «панкреатическая холера»), резкой гипокалиемией, коликообразной болью в животе, сахарным диабетом, уртикарной кожной сыпью. Диагноз основывается на характерной клинической картине, определении содержания вазоактивного интестинального полипептида в крови. Иногда удается обнаружить опухоль при помощи селективной ангиографии чревного ствола и верхней брыжеечной артерии.

Дифференциальный диагноз проводят с синдромом Золлингера—Эллисона на основании нормальной или пониженной кислотности желудочного сока.

Лечение. Назначение глюкокортикоидов (преднизолон 60—100 мг/сут) несколько смягчает течение болезни, однако эффективным бывает только хирургическое лечение. Если операция не производится, больные погибают от нарастающих нарушений водно-электролитного равновесия.

Гормонально-неактивные незиднобластомы — опухоли, происходящие из клеток островкового аппарата поджелудочной железы.

не продуцирующие гормоны; встречаются редко, характеризуются медленным ростом — даже при наличии метастазов продолжительность жизни больных достигает 5 лет и более.

Диагностика. Клинические проявления болезни скудны. Нередко больные обращаются к врачу по поводу пальпируемой опухоли в верхней половине живота без каких-либо других жалоб. В тех случаях, когда опухоль расположена вблизи двенадцатиперстной кишки, дистального отдела холедоха, в процессе ее роста появляются симптомы непроходимости двенадцатиперстной кишки, холестаза, желтуха.

Лечение. Единичные опухоли удаляют путем энуклеации или резекции поджелудочной железы. При наличии метастазов лечение симптома гичеекое.

Специфические поражения поджелудочной железы. Туберкулез. При гематогенном поражении в железе наблюдаются милиарные бугорки, диффузно рассеянные преимущественно в интерстициальной ткани железы. Лимфогенное распространение или переход процесса с соседних органов проявляются образованием сливных туберкулезных бугорков и инфильтратов с распадом и казеозом, нередко обызвествлением.

Диагностика. Туберкулез поджелудочной железы протекает обычно с проявлениями хронического панкреатита, иногда симу-

лирует рак поджелудочной железы. Диагноз устанавливают на основании гистологического исследования.

Лечение. Консервативное лечение проводят по общим принципам противотуберкулезной терапии. В отдельных случаях при неэффективности консервативного лечения и ограниченном очаге поражения возможна резекция поджелудочной железы.

Сифилис. При врожденном сифилисе поражение поджелудочной железы встречается в 10—80% случаев и проявляется в виде междолькового склероза с поражением секреторного аппарата и островков Лангерганса преимущественно в области головки и тела железы. Приобретенный сифилис во II стадии заболевания проявляется в виде интерстициального отека с очаговым скоплением лимфоцитов, плазмочитов и эозинофилов. В III стадии сифилиса обнаруживают гуммы, расположенные в поджелудочной железе.

Диагностика. Клинически сифилис поджелудочной железы протекает при врожденной форме в виде хронического панкреатита, при II стадии приобретенного сифилиса — как острый панкреатит, при гуммозной форме — как опухоль поджелудочной железы. Распознают на основании специфических реакций на сифилис, биопсии очагов поражения.

Лечение специфическое противосифилитическое.

Глава XXI

СЕЛЕЗЕНКА

Общие вопросы диагностики

Симптоматика. При повреждении селезенки (травматических и спонтанных разрывах) в клинической картине заболевания ведущее место принадлежит синдрому острой кровопотери и травматического шока. При заболеваниях селезенки жалобы больных на геморрагический синдром (кожные кровоизлияния, носовые, десенные, маточные кровотечения), желтушность кожи и склер: при сплено-мегалиях нередко беспокоят боль и чувство тяжести в левом подреберье. В ряде случаев важными для диагностики являются анамнестические данные — при повреждениях селезенки указания на травму, перенесенный туберкулез, малярию и другие заболевания.

Данные объективного исследования. При осмотре больных с заболеваниями селезенки обращает на себя внимание бледность кожных покровов, в ряде случаев их желтушность. Оемолитическая анемия, малярия и др.), наличие кожных геморрагии-

от мелкоточечных петехиальных до крупных сливных кровоизлияний, кровотечения из слизистых оболочек.

Наиболее важные методы объективного исследования селезенки — пальпация и перкуссия. Как известно, селезенка в норме не пальпируется. Перкуторно она определяется между IX и XI ребром по аксиллярной линии.

При болезни Верльгофа, гипопластической и апластической анемии селезенка не увеличена. Значительное увеличение селезенки (сплено-мегалия) наблюдается при гемолитической анемии, болезни Гоше, при редких формах заболеваний селезенки (малярия, туберкулез, эхинококкоз, опухоли и др.). Самое значительное увеличение селезенки отмечается при миелолейкозе: она занимает всю левую половину живота, в ряде случаев от поддиафрагмального пространства до симфиза.

Диагностические методы. При лабораторных исследованиях необходимо учитывать данные гемограммы, коагулограммы, миелограммы (костный мозг), биохимических

исследовании крови, данные пунктата селезенки. При многих заболеваниях селезенки в гемограмме отмечаются признаки гиперспленизма (анемия, тромбоцитопения, лейкопения), при ряде заболеваний — явления гемолиза (гемолитическая анемия, малярия и др.). Решающим для подтверждения диагноза в некоторых случаях считают обнаружение в пунктате костного мозга и селезенки специфических клеток и изменений, характерных для определенного заболевания селезенки.

Рентгенологические методы исследования своей главной целью имеют определение величины селезенки, ее взаимоотношений с органами брюшной полости. При спленомегалиях необходимо дифференцировать ее от других органов и новообразований левой половины живота.

Сп. генонометрию и сп. генопортотографию выполняют в ряде случаев для дифференциальной диагностики с заболеваниями, связанными с нарушениями в системе воротной вены.

Селективная целиакография дает информацию о локализации, величине и изменениях в селезенке. Так, при кистах селезенки обнаруживаются ограниченные бессосудистые участки (зона просветления).

Сканирование селезенки важно для дифференциальной диагностики различного вида спленомегалий, опухолей селезенки; оно позволяет определить положение, величину, вид и структуру органа.

Определение места и типа распада эритроцитов позволяет установить четыре типа накопления изотопа: преимущественно в селезенке; преимущественно в печени; смешанный тип — в печени и селезенке; отсутствие накопления как в печени, так и в селезенке. В норме селезеночный индекс секвестрации колеблется от 30 до 60, увеличение свыше 100 указывает на резко повышенное разрушение эритроцитов в селезенке. Спленэктомия при заболеваниях системы крови наиболее успешна при селезеночном и смешанном типе секвестрации эритроцитов. Гистологическое исследование удаленной селезенки позволяет подтвердить дооперационный диагноз.

Методы оперативных вмешательств

Наиболее распространенным хирургическим методом лечения заболеваний и поврежденной селезенки является спленэктомия.

Оперативные доступы. По данным Д. М. Гроздова и М. Д. Пациоры (1962), существует более 40 оперативных доступов для удаления селезенки. Доступ выбирают в зависимости от патологии. При болезни Гоше, гемолитической и гипопластической анемии, болезни Верльгофа наиболее удобны верхнесрединный, косой доступ параллельно левой реберной дуге или верхнесрединный с добавлением поперечного разреза влево до X ребра. При гемолитической анемии в сочетании с

калькулезным холециститом целесообразнее поперечный доступ по уровню линии, соединяющей правое и левое девятое межреберье. При травмах селезенки используется верхнесрединный, косой и поперечный доступ.

Некоторые авторы при заболеваниях селезенки пользуются торакоабдоминальным разрезом по верхнему краю IX ребра.

Основные этапы операции. После вскрытия брюшной полости производят детальную ревизию левого поддиафрагмального пространства путем осмотра и пальпации селезенки с целью уточнения ее патологии, размеров, подвижности, а также характера сращений с окружающими тканями. Следующими моментами операции являются мобилизация селезенки и перевязка сосудов ее ножки.

Большинство хирургов начинают с мобилизации желудочно-селезеночной, селезеночно-толстокишечной, селезеночно-диафрагмальной связок (рис. 120). Затем ближе к воротам селезенки на сосудистую ножку накладывают зажимы и селезенку удаляют, сосуды перевязывают двумя шелковыми лигатурами (рис. 121).

В отдельных случаях спленомегалий с периспленитом показана вначале перевязка артерии и вены селезенки с последующей ее мобилизацией. При массивных сращениях и неподвижности селезенки мобилизацию производят с наиболее доступных ее частей.

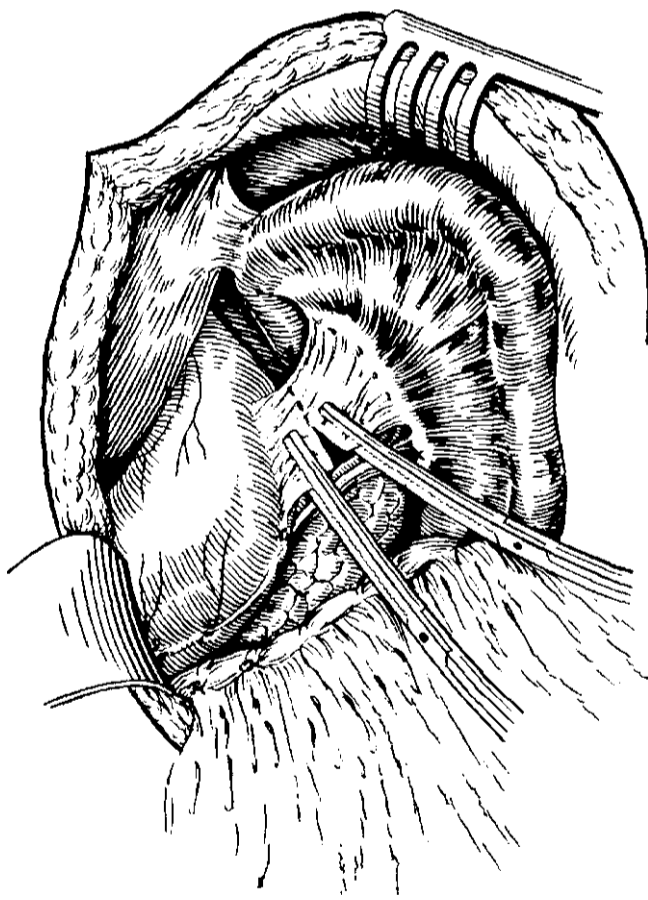


Рис. 120. Спленэктомия. Мобилизация желудочно-селезеночной связки.

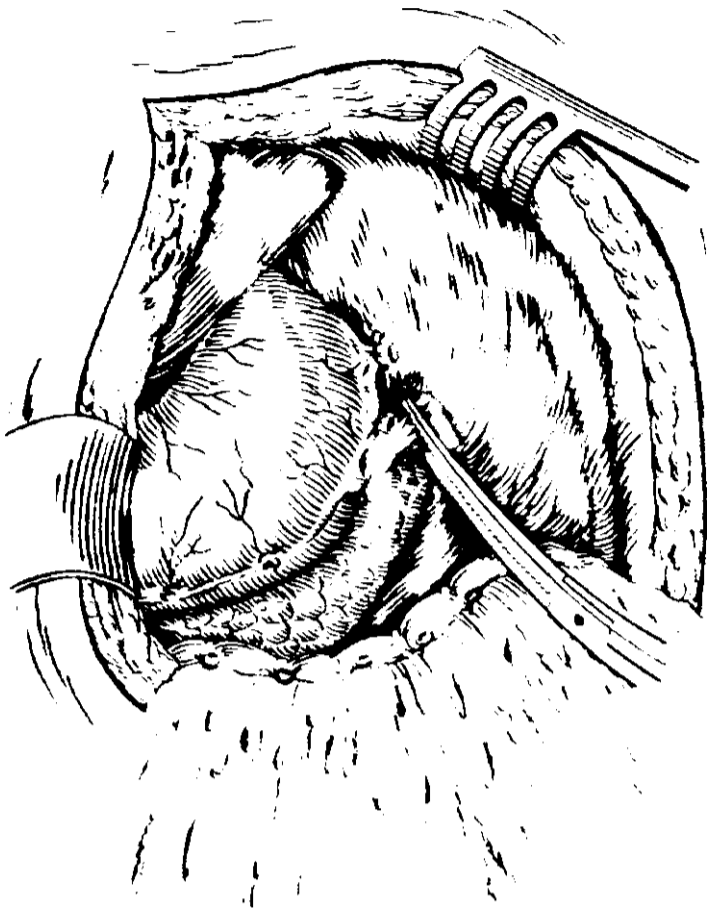


Рис. 121. Спленэктомия. Перевязка сосудов культи ножки селезенки.

После удаления селезенки проводят тщательный гемостаз. Дренируют левое поддиафрагмальное пространство.

Повреждения селезенки

Травматические повреждения селезенки делятся на закрытые и открытые (огнестрельные и колото-резаные ранения). Закрытые повреждения составляют 20—30% всех повреждений паренхиматозных органов, открытые — 34%. Закрытые повреждения селезенки могут быть субкапсулярными (повреждение только паренхимы) или полными (одномоментно нарушена паренхима и капсула*. При субкапсулярном разрыве селезенки на месте повреждения образуется гематома, приводящая в большинстве случаев к разрыву капсулы и массивному кровотечению (двухмоментный разрыв селезенки!). Встречается также полный отрыв органа.

Диагностика травматического повреждения селезенки (особенно двухмоментного ее разрыва) сложна и нередко окончательно подтверждается лишь на операции **он** номсто е.

Симптомы повреждения селезенки обусловлены: внутренним кровотечением и раздражением с м Г->кп1н ы. Нередко с шим из ран-

них симптомов является обморочное состояние. Весьма характерна поза. Одни больные сидят в постели, а при попытке лечь немедленно принимают прежнюю позу - симптом «ванька-встань-ка!». Другие лежат на левом боку с поджатыми к животу ногами.

При осмотре определяют выраженную болезненность в левой половине живота и ригидность брюшной стенки. Ведущий клинический симптом — признаки острой кровопотери. Увеличение зоны притупления в отлогих местах живота указывает на продолжающееся кровотечение. При массивном кровотечении наблюдается гипотония, тахикардия, анемия.

При рентгенологическом исследовании брюшной полости обнаруживается отставание при дыхании левого купола диафрагмы иногда его высокое стояние. При исследовании прямой кишки определяют нависание передней ее стенки. У женщин при пункции прямокишечно-маточного углубления (дугласова пространства) получают кровь. В сомнительных случаях показана лапароскопия.

Лечение. Основанием хотя срочной операции является не только установление диагноза повреждения селезенки, но даже подозрение на эту травму при наличии картины внутрибрюшного кровотечения. Наиболее оправданным вмешательством является спленэктомия.

Спонтанные разрывы селезенки. К спонтанным относятся разрывы, происходящие без видимой внешней причины. Спонтанные разрывы наблюдаются значительно **реже**, чем травматические. В ряде случаев удается установить незначительную травму, которая при патологически измененной селезенке приводит к нарушению целостности **органа**.

Диагностика. Большое значение имеют анамнестические данные о перенесенных заболеваниях (малярия, туберкулез и др.), которые могут привести к дегенеративным изменениям селезенки. Клиническая картина спонтанного разрыва отличается совокупностью тех же признаков, что имеют место при травматическом повреждении **селезенки**.

Дифференциальную диагностику проводят с перфорацией язвы, внематочной беременностью, разрывом кисты яичника, острым панкреатитом.

Лечение. Консервативное лечение допустимо в исключительных случаях при незначительных надрывах капсулы селезенки без симптомов внутреннего кровотечения. При разрывах селезенки **показана экстренная спленэктомия**. В редких случаях **осуществимо у** №вание небольших **разрывов с применением*** местных гемостатиков.

Болезнь Верльгофа (**тромбоцитопеническая пурпура**)

Болезнь Верльгофа - заболевание, обусловленное преимущественным нарушением* тромбоцитарного аппарата. По частоте

мает первое место среди различных форм геморрагического диатеза и в 77% встречается у женщин.

Этиология болезни до настоящего времени остается неизвестной, но определенная роль в ее возникновении и обострении принадлежит различным провоцирующим факторам; инфекционным, эндокринным, лекарственным.

Патогенез кровоточивости обусловлен* тромбоцитарными, плазменными и сосудистыми нарушениями. Продолжительность жизни тромбоцитов укорочена до 1—3 дней (при норме 8—11 дней). Развитие тромбоцитопении связано с наличием антитромбоцитарных антител (иммунная форма), повышенным разрушением тромбоцитов в селезенке и нарушением образования в костном мозгу (рис. 122).

Классификация. Различают острую и хроническую рецидивирующую форму. Каждая форма бывает иммунной и неиммунной.

Диагностика. Заболевание может наблюдаться в любом возрасте, однако хроническая форма возникает в раннем детском возрасте и для нее характерно длительное течение с рецидивами. Иммунные варианты чаще наблюдаются при острой форме. Один из наиболее характерных признаков заболевания — геморрагический синдром, что определяет и жалобы больных на кровоточивость, слабость, головную боль.

Лечение. Во время обострения болезни применяют комплексную противоанемическую и гемостатическую терапию: трансфузии крови, ее компонентов (эритроцитная, тромбоцитная масса) и препаратов (плазма, фибриноген и др.); кортикостероидные гормоны, симптоматические средства, эпсилон-аминокапроновая кислота, дицинон. Кортикостероидная терапия наиболее показана при лечении острых форм заболевания. Доза кортикостероидов (преднизолон и его аналоги) 1—2 мг/кг, при обострении хронической формы 0,5—1 мг/кг.

Показаниями к спленэктомии являются: при острой *форме* - безуспешное и» кортикостероидной терапии, при хронической - частые рецидивы заболевания, снижающие трудоспособность больною. Операцию выполняют! после коррекции нарушений свертывающей системы крови. Экстренная спленэктомия показана при профузных кровотечениях из слизистых оболочек, при кровоизлияниях в яичник, в мозг. Послеоперационные осложнения: острая надпочечниковая недостаточность, панкреатит, тромбоз вен портальной системы, плеврит, пневмония, нагноения.

В отдаленные сроки после операции в 84% случаев наблюдается клинический и гематологический эффект, особенно в случаях, когда распад тромбоцитов происходит преимущественно в селезенке.

Анемия

Гемолитическая анемия — уменьшение количества гемоглобина в крови и в большинстве случаев количества эритроцитов вследствие их усиленного разрушения. Общепринято различать и наследственные, и приобретенные гемолитические анемии.

Наследственные гемолитические анемии подразделяются на микросфероцитарные (болезнь Минковского — Шоффара, наследственный микросфероцитоз), макроцитарные и овалоцитарные. Наследственная гемолитическая анемия — семейное заболевание, наследуемое по доминантному типу.

Диагностика. Заболевание протекает циклично: периоды обострений чередуются с периодами ремиссий. Ведущим клиническим симптомом является желтушность кожи и видимых слизистых оболочек. Нередко наблюдают аномалии развития скелета, высокое стояние твердого неба, башенную форму черепа и трофические язвы голеней. Селезенка и печень значительно увеличены. Повышение

Рис. 122. Болезнь Верльгофа. Мегакариоцит без отшнуровки тромбоцитов.



пигментов в печени приводит к развитию желчнокаменной болезни. Характерны анемия, ретикулоцитоз; микросфероцитоз — диаметр эритроцитов менее 7 мкм (при макроцитарной форме — выше 7 мкм); понижение осмотической резистентности эритроцитов: начало гемолиза - 0,60-0,70 (норма 0,48), конец - 0,40 (норма 0,32); билирубинемия (непрямой билирубин — 15—200 мкмоль/л). В миелограмме — гиперплазия эритробластных элементов до 60-70%. При овалопитарной форме 50% эритроцитов имеют овальную форму.

Лечение. При наследственной гемолитической анемии показана спленэктомия — единственный эффективный метод лечения. Спленэктомия наиболее эффективна у больных с селезеночным типом гемолиза. Наступает клиническое выздоровление, прекращается гемолиз, хотя эритроциты сохраняют патологические качества. Отдаленные результаты после спленэктомии хорошие, больные трудоспособны.

Приобретенная гемолитическая анемия — аутоиммунное заболевание.

Патогенез. Причиной иммунизации могут быть как эндогенные, так и экзогенные факторы (химические, физические, токсические, инфекционные и др.). Приобретенная гемолитическая анемия обусловлена наличием в сыворотке больных аутоагглютининов, повреждающих эритроциты и разрушающихся в органах ретикулоэндотелиальной системы (селезенка, печень и др.). Приобретенная гемолитическая анемия протекает тяжелее, чем наследственная.

Диагноз ее ставят на основании признаков повышенного гемолиза (желтуха, анемия, ретикулоцитоз, билирубинемия); при отсутствии выраженной аномалии эритроцитов (микросфероцитоз, овалоцитоз); небольшой спленомегалий, специфической пробы Кумбса.




Рис. 123. Гипоплазия кроветворения.

Прямая проба Кумбса обнаруживает антитела, фиксированные на эритроцитах, непрямая проба Кумбса — свободные антитела в плазме больных. Изменения в селезенке аналогичны тем, которые обнаруживаются при наследственной гемолитической анемии, но наиболее выражена гиперплазия лимфоидно-ретикулярных клеток. Дифференциальная диагностика проводится с наследственной формой болезни, внутрисосудистым гемолизом.

Лечение. Назначают кортикостероидные гормоны (преднизолон и его аналоги) в дозе не менее 1—2 мг/кг. При анемии показаны переливания крови, эритроцитарной массы, специально подобранной по непрямой пробе Кумбса. Критерием выздоровления служит переход положительной пробы Кумбса в отрицательную. Спленэктомия показана при отсутствии эффекта кортикостероидной терапии и частых рецидивах заболевания. Возможны рецидивы болезни, когда показана кортикостероидная терапия.

Гинопластическая и апластическая анемия — заболевание, обусловленное угнетением кроветворения, нарушением пролиферации элементов гемопоэза. Выделяют острую и подострую апластическую и гипопластическую анемию, хроническую гипопластическую анемию, гипопластическую анемию с гемолитическим компонентом.

Этиология и патогенез. Определенную роль в возникновении болезни играют эндогенные (эндокринные), экзогенные факторы (химические, физические, токсико-аллергические, инфекционные). В основе патогенеза лежат нарушения процессов метаболизма в кроветворных клетках (понижение усвоения железа эритробластами костного мозга), нарушение синтеза гемоглобина.

Диагностика. Клиническая картина острой апластической и гипопластической анемии, помимо выраженного малокровия, характеризуется кровоточивостью по типу тромбоцитопенической пурпуры, анемией, лейкопенией, тромбоцитопенией. При апластической анемии наблюдается бурное нарастание анемизации со значительным снижением гемоглобина (30—60 г/л), эритроцитов ($1-2 \cdot 10^{11}$ л), лейкоцитов — $0,4-10^9$ /л (с лимфоцитозом 60—80%), тромбоцитов — до нуля. На высоте заболевания нередко наблюдаются кровоизлияния в мозг, склеру и дно глаза.

При подострой гипопластической анемии геморрагические проявления нерезко выражены или отсутствуют. Гемограмма, миелограмма изменены несколько меньше. Хроническая гипопластическая анемия имеет длительное течение с частыми обострениями, в ряде случаев сопровождается гемолитическим компонентом. Как правило, при гипо- и апластических анемиях печень и селезенка не увеличены. В костном мозге — гипоплазия кроветворения, костномозговые полости заполнены жиром, участки кроветворения единичные (рис. 123).

Дифференциальный диагноз проводят с снс*

темными заболеваниями — эритромиелозом и др.

Лечение. В качестве заместительной и поддерживающей терапии показаны систематические переливания крови и ее компонентов: эритроцитарной, лейкоцитарной и тромбоцитарной массы. С гемостатической целью применяются трансфузии плазмы, эpsilon-аминокапроновой кислоты, фибриногена, дицинона. Используют витаминотерапию (витамины группы В, никотиновая, фолиевая кислоты). Для стимуляции гемопоэза показаны кортикостероидные гормоны (преднизолон и его аналоги в дозе 1—2 мг/кг), анаболические стероиды (неробол, ретаболил и др.). Весьма перспективен метод трансплантации костного мозга с тщательным серологическим подбором донора.

Показаниями к спленэктомии при гипопластической анемии являются прогрессирующее течение анемии, геморрагический синдром, отсутствие эффекта от консервативного лечения, присоединение иммунного компонента и наличие антител к клеткам крови, а также невозможность трансфузионной терапии. Во время и после операции показана трансфузионная терапия (кровь, ее компоненты, плазма и др.).

Наиболее высокая смертность (37%) отмечается в первый год после операции в основном среди больных, оперированных в фазе развернутого геморрагического синдрома.

Болезнь Гоше

Болезнь Гоше («кериновый ретикулез») относится к болезням накопления липидов, это системное заболевание с преимущественным поражением селезенки, печени. Выделяют различные формы болезни: селезеночно-печеночную, костную, легочную, геморрагическую. Такое деление условно, так как каждая форма характеризуется преобладанием того или иного симптома. Болезнь Гоше встречается редко.

Патогенез обусловлен дефицитом глюкобромидазы в лейкоцитах крови и нарушением липидного обмена.

Диагностика. Болезнь развивается постепенно и обычно проявляется в детском возрасте. Ведущими симптомами заболевания являются геморрагии: носовые, маточные, реже желудочно-кишечные; гепатоспленомегалия; гиперспленизм (анемия, лейкопения, тромбоцитопения). Характерны рентгенологические изменения костной системы в виде очагов деструкции или расширения костномозговой полости с истончением изнутри кортикального слоя с булавовидным вздутием кости. В пунктатах костного мозга, печени, селезенки обнаруживают клетки Гоше (рис. 124).

Дифференциальную диагностику проводят со спленомегалическим циррозом печени, болезнью Верльгофа, гемолитической анемией.

Лечение. При относительно благо-



Рис. 124. Клетка Гоше.

приятном течении болезни и отсутствии гепатоспленомегалии, геморрагического диатеза особых терапевтических мероприятий не требуется. При анемии рекомендуются трансфузии эритроцитарной массы. Спленэктомия показана при резко выраженных явлениях гиперспленизма, геморрагическом синдроме, гепатоспленомегалии и изменениях в костной системе. После спленэктомии нормализуется гемограмма, исчезает геморрагический диатез, в ряде случаев приостанавливается прогрессирующее изменение в костной системе. В пунктатах костного мозга клетки Гоше не исчезают. В отдаленные сроки после спленэктомии возможны обострения заболевания. Применение гемотрансфузий, кортикостероидных гормонов, гепатопротективных средств позволяет улучшить состояние больных и восстановить их трудоспособность.

Лейкозы и лимфогранулематоз

Лейкоз — системное заболевание крови, при котором в органах кроветворения наблюдается прогрессирующая, клеточная гиперплазия с резким преобладанием пролиферации клеток крови, а также метапластическое разрастание патологических элементов. Лейкозы подразделяются на острые и хронические (хронический миелолейкоз, хронический лимфолейкоз и др.).

Этиология. В настоящее время многими авторами признается вирусная и опухолевая теория происхождения лейкозов. В печени, селезенке, лимфатических узлах, в слизистом и подслизистом слое желудочно-кишечного тракта отмечается лейкозная инфильтрация. В связи с тем что хирургическое лечение применяется только при хроническом лейкозе, проблема острого лейкоза здесь не освещается.

Диагностика хронического миелолейкоза. Начало заболевания установить трудно, так как предлейкозный бессимп-



Рис. 125. Клетка Березовского—Штернберга.

томный период длится 1-2 года. Постепенно нарастает слабость, потливость. В гемограмме обнаруживается лейкоцитоз от $10 \cdot 10^9/\text{л}$ до $80 \cdot 10^9/\text{л}$ со сдвигом формулы влево. Печень, селезенка, лимфатические узлы увеличиваются постепенно.

Динамическое наблюдение за гемограммами выявляет увеличение числа лейкоцитов до $800 - 1500 \cdot 10^9/\text{л}$ с преобладанием 70-80% миелоцитов. В миелограмме картина та же, что и в гемограммах.

Лечение. При прогрессировании заболевания показана паллиативная терапия. В отдельных случаях миелолейкоза при отсутствии бластной трансформации может быть произведена спленэктомия. Спленэктомия показана при огромных размерах селезенки с явлениями абдоминального дискомфорта, тромбоцитопении, геморрагического диатеза, препятствующих проведению цитостатического лечения.

Диагностика хронического лимфолейкоза. Болезнь также начинается незаметно с увеличения шейных, подмышечных лимфатических узлов, умеренного лейкоцитоза с лимфоцитозом. Постепенно увеличивается печень, селезенка, но менее значительно, чем при миелолейкозе. При лимфолейкозе наблюдаются поражения кожи, геморрагические проявления. Число лейкоцитов увеличивается до $30 \cdot 10^9/\text{л}$, лимфоцитоз достигает 80—95%. В миелограмме преобладают лимфоидные элементы - от 60 до 95%.

Лечение — химиопрепараты (хлорбутин, циклофосфан, дагранол и др.), кортикостеронды. Применяется также лучевая терапия. Спленэктомия показана при спленомегалиях, сопровождающихся абдоминальным дискомфортом, при аутоиммунных конфликтах, не поддающихся лечению, гемолитическом компоненте, при резистентности к цитостатической терапии, геморрагическом диатезе.

Лимфогранулематоз (болезнь Ходжкина) — первичное опухолевое заболевание лимфатической системы. Установлены следующие формы лимфогранулематоза: лимфогранулематоз лимфатических узлов (шейная, подмышечная,

паховая, медиастинальная, мезентериальная форма); лимфогранулематоз желудка; селезеночный тип лимфогранулематоза и другие формы.

Этиология заболевания неясна. Существует инфекционная, туберкулезная, вирусная, опухолевая теории развития болезни.

Диагностика. Клинически лимфогранулематоз проявляется увеличением пораженных органов и лимфатических узлов, лихорадочным состоянием, потливостью, зудом кожи, прогрессирующей интоксикацией и истощением больного. Встречается у лиц любого возраста. Обычно протекает с вовлечением в процесс многих органов и лимфатических узлов, т. е. по типу генерализованного процесса и в 9—13% случаев — по типу изолированного поражения отдельных органов. Спленомегалия отмечается у 70—80% больных. Встречаются случаи изолированного поражения селезенки.

В гемограммах в начальной стадии заболевания — умеренный лейкоцитоз с нейтрофилезом, моноцитоз и эозинофилия, повышение СОЭ. В более поздний период могут развиваться лейкопения, лимфопения и психрохромная анемия. При рентгенологическом исследовании удается установить увеличение лимфатических узлов средостения, корня легкого, деструктивные изменения костной ткани. Гистологическое исследование лимфатических узлов и пунктата селезенки позволяет установить диагноз при наличии клеток Березовского—Штернберга (рис. 125).

Дифференциальный диагноз изолированного лимфогранулематоза проводят с болезнью Гоше, туберкулезом селезенки, лейкозами.

Лечение направлено на подавление специфической ткани (рентгенотерапия, химиотерапия). Показаниями к спленэктомии являются селезеночная форма лимфогранулематоза, тромбоцитопения, гемолитический компонент. Хирургическое лечение в комбинации с последующей рентгенотерапией достаточно оправдано в ранние стадии изолированного лимфогранулематоза, когда нет еще генерализации патологического процесса.

Редкие заболевания

Малярийная спленомегалия наступает в результате длительного воздействия токсических веществ на паренхиму, ее гибели и замещения соединительной тканью. Встречается относительно редко.

Диагноз. В основе диагноза лежат клинические данные: бледность и желтушность кожных покровов, гепатоспленомегалия, геморрагический синдром, кахексия. В гемограмме — анемия, лейкопения, тромбоцитопения. В ряде случаев превалируют цирротические изменения печени с портальной гипертензией и развитием в дальнейшем атрофического цирроза. Для диагностики заболевания важно указание на перенесенную малярию.

Спленомегалий часто осложняется периспленитом, спонтанными разрывами селезенки,

Лечение. Случаи малярийной спленомегалий, не поддающиеся специфической терапии, подлежат оперативному лечению — спленэктомии. Операция показана при резком увеличении селезенки, явлениях гиперспленизма и должна проводиться своевременно, до значительной анемизации, кахексии. Результаты операции тем лучше, чем раньше с момента заболевания произведена спленэктомия.

Туберкулез селезенки. Изолированное поражение селезенки при туберкулезе встречается редко, обычно при гематогенной генерализации туберкулезного процесса в легких. При этом, как правило, поражается и печень.

Диагностика трудна, так как заболевание не имеет специфических характерных клинических симптомов. Периодически может наблюдаться лихорадка. Нередко первым признаком болезни бывает гепатоспленомегалия. Селезенка достигает больших размеров. В гемограмме — явления гиперспленизма: анемия, лейкопения, тромбоцитопения. Снижение числа тромбоцитов приводит к геморрагическому синдрому. Туберкулиновые пробы обычно бывают положительными. В пунктате селезенки обнаруживаются микобактерии туберкулеза. Рентгенография позволяет обнаружить в селезенке обызвествленные туберкулезные очаги.

Лечение. Консервативное лечение противотуберкулезными препаратами приводит к уменьшению размеров селезенки, улучшению общего состояния и показателей гемограммы. Показание к спленэктомии — изолированный туберкулез селезенки, не поддающийся специфической терапии, которая проводится в до- и послеоперационном периоде.

Лейшманиоз наблюдается в виде двух форм: висцеральной и кожной. Переносчиками лейшманиоза являются москиты. Попадая к человеку, лейшмании размножаются в клетках ретикулоэндотелиальной системы (селезенке, печени, костном мозгу, лимфатических узлах).

Диагностика. Для лейшманиоза характерны волнообразное повышение температуры, увеличение лимфатических узлов, печени, селезенки, явления гиперспленизма, геморрагии. Основной диагностический признак — обнаружение лейшмании в толстой капле крови и в стерильном пунктате. Спленомегалия осложняется инфарктами, разрывами селезенки.

Лечение. Применение препаратов сурьмы, солюсурьмина, антибиотиков, сульфаниламидных препаратов позволяет получить хороший терапевтический эффект. Спленэктомия показана при спленомегалий с гиперспленизмом, при геморрагических явлениях.

Кисты селезенки подразделяются на непаразитарные и паразитарные. Непаразитарные кисты — редкая патология. Непаразитарные кисты селезенки делятся на истинные и ложные. Ложные кисты развиваются из гематом в результате травм (50%), реже при малярии,

тифах. Истинные кисты селезенки могут быть связаны с пороком развития. Кисты селезенки чаще наблюдаются у женщин в возраст 20-25 лет.

Из паразитарных кист селезенки наиболее часто встречается эхинококкоз. Эхинококк попадает в селезенку гематогенным путем. Развитие эхинококка происходит медленно, на протяжении нескольких (иногда 10—20) лет.

Диагностика трудна, так как клиника весьма нехарактерна и выражается обычно чувством тяжести в левом подреберье. По мере увеличения размеров кисты симптомы заболевания нарастают. При пальпации определяется гладкая, увеличенная, малоподвижная селезенка, иногда ее флюктуация.

Диагностика эхинококка селезенки основывается на данных анамнеза (выявление условий, способствующих заражению эхинококком), клинических симптомах, эозинофилии, положительной реакции Казони (90%), реакции агглютинации с латексом. Клиническая картина заболевания нехарактерна, сходна с описанной при непаразитарных кистах селезенки и зависит от роста паразита и увеличения размеров селезенки. При рентгенологическом исследовании отмечается смещение желудка вправо и селезеночного угла толстой кишки книзу. В области селезенки определяется округлое шарообразное образование.

Лечение. Наиболее оправдана спленэктомия.

Инфаркт селезенки является следствием эмболии или тромбоза ветвей селезеночной артерии и наблюдается после травмы, при эндокардитах, тифах. Обширность поражения зависит от калибра обтурированного сосуда.

Диагностика. При инфаркте селезенки появляется внезапная резкая боль в левом подреберье, рвота, лихорадка, тахикардия, напряжение мышц в левом подреберье, положительный симптом Щеткина — Блюмберга. Небольшие инфаркты могут протекать бессимптомно. Инфицирование инфаркта клинически проявляется более высокой температурой, лейкоцитозом, который отсутствует в остром периоде.

Дифференциальный диагноз инфаркта должен проводиться со спонтанным разрывом селезенки.

Лечение консервативное (холод, покой). При инфицировании инфаркта показана спленэктомия.

Абсцесс селезенки как самостоятельное заболевание встречается крайне редко. Чаще он развивается при нагноительных септических заболеваниях других органов, а также вследствие осложнений при малярии, тифах, нагноении кисты селезенки, после ее открытых ранений. Абсцессы селезенки могут быть единичными или множественными.

Диагностика заболевания трудна. Абсцесс селезенки протекает в одних случаях бурно, проявляясь резкой болью в левом подреберье, лихорадкой, ознобами, увеличением селезенки, в других случаях симптоматика*

менее выражена. Иногда определяется флюктуация гнойника. В гемограмме — значительный лейкоцитоз со сдвигом формулы влево.

При рентгенологическом исследовании определяется затемнение в левом поддиафрагмальном пространстве, иногда с уровнем жидкости. При расположении абсцесса в верхнем полюсе селезенки бывает плеврит.

Лечение только оперативное — спленэктомия: чем раньше она произведена, тем благоприятнее исход болезни.

Доброкачественные опухоли — гемангиомы, лимфангиомы, фибромы и др. — селезенки встречаются крайне редко.

Диагноз устанавливается на основании гистологического изучения пунктатов селезенки.

Лечение хирургическое — спленэктомия.

Злокачественные опухоли селезенки подразделяются на первичные и вторичные. К первичным относятся саркомы, среди которых подавляющее большинство составляют гема-

тосаркомы (лимфо- и ретикулосаркома); к вторичным — метастазы рака и саркомы. Все злокачественные опухоли селезенки встречаются чрезвычайно редко.

Диагноз злокачественных опухолей на их ранней стадии очень труден. Заболевание протекает вначале бессимптомно. Увеличение селезенки приводит к появлению чувства тяжести в левом подреберье. Для саркомы селезенки характерен быстрый рост.

В запущенных случаях отмечается асцит, резко выраженная анемизация, кахексия. При рентгенологическом исследовании отмечается смещение толстой кишки кнутри и книзу. Для установления диагноза решающее значение имеет гистологическое исследование пунктата селезенки.

Дифференциальный диагноз проводят со спленомегалиями другого происхождения.

Лечение только оперативное — удаление селезенки в возможно ранние сроки заболевания.

Глава XXII

ОСТРЫЙ ЖИВОТ

Острый живот — собирательное понятие, один из наиболее обобщенных клинических синдромов, широко распространенный в медицинской практике. В общих чертах он отражает клиническую ситуацию, связанную с острыми хирургическими заболеваниями или травмой органов брюшной полости, иными словами, с внезапно развившейся внутрибрюшной катастрофой.

Термин «острый живот» не следует рассматривать как медицинский жаргон. Он может быть вполне приемлем как предварительный диагноз, рабочая гипотеза, особенно на догоспитальном этапе, так как всегда требует от врача решительных действий — немедленной госпитализации больного в хирургический стационар, быстрой уточненной диагностики. Этот диагноз предопределяет также необходимость неотложного решения дилеммы — оперировать ли больного или нет, и если да, то как скоро. Понятно стремление уточнить диагноз до оперативного вмешательства. Однако в диагностически трудных случаях острого живота нельзя терять драгоценное время. Как правило, оно не должно превышать сроков, необходимых для подготовки больного к операции. У «трудных» больных диагноз может быть уточнен с помощью лапаропункции, лапароскопии, а иногда установлен в ходе выполнения диагностической лапаротомии. В последнем случае экстренное вмешательство выполняют «не по диагнозу, а по показаниям» (Н. И. Гуревнч), т. е. по тактическим соображениям.

Классификация. В основе синдрома острого живота чаще всего лежит патология, требующая хирургического лечения: перитонит, непроходимость кишечника, кровотечение в брюшную полость, нарушение кровоснабжения органов брюшной полости в результате сдавления или перекрута брыжейки, эмболии или тромбоза висцеральных сосудов (см. табл.).

Клиническую картину синдрома можно нередко наблюдать и при заболеваниях органов брюшной полости, не требующих хирургического лечения (острый гепатит, неспецифический или туберкулезный мезаденит и т. д.) или по крайней мере неотложного вмешательства (острый панкреатит). Определенная условность выделения этих двух групп заболеваний, сопровождающихся клиникой острого живота, подчеркивается известной частотой перехода ряда болезней из одной группы в другую.

Симптомокомплекс острого живота могут имитировать повреждения и заболевания внебрюшных органов (переломы позвоночника, ребер, костей таза, инфаркт миокарда, плевропневмония, острый пиелонефрит и т. д.) — так называемый псевдоабдоминальный синдром.

Частота. Целесообразность выделения синдрома диктуется распространенностью заболеваний, сопровождающихся клинической картиной острого живота. Среди контингента больных хирургических стационаров более 50% с острыми хирургическими заболеваниями

Причины острого живота

Заболеллня. НС грсфу loііііе неотложной операции иш хирургиче- ского течения	Заболелвания, требующие хііруріН- ческо!о лечения
Острый гепатит Лимфаденит Панкреатит	Аппендицит Холецистит Перфорация полого органа
Кишечная колика Желчная колика	Кишечная непрохо- димість
	Кровотечение в брюш- ную полость: спонтанное, травматическое
Абдоминальная —*• ангина Эмболия, тромбоз селезеночной артерии —	Ишемический некроз кишки Странгуляционная кишечная непро- ходимость Эмболия, тромбоз мезентериальных сосудов

ми органов брюшной полости. Послеопера-
ционная летальность при этих заболеваниях,
зависящая в основном от сроков диагностики
и своевременности оперативного вмеша-
тельства, остается высокой и на протяжении
ряда лет не имеет тенденции к снижению.

Диагностика. Анамнез имеет важное
значение в диагностике различных клиниче-
ских форм острого живота. У большинства
больных он связан с заболеваниями желу-
дочно-кишечного тракта и пищеварительных
желез. Следует обратить внимание на пере-
несенные заболевания и операции на органах
брюшной полости; хронические заболевания,
осложняющиеся различными формами острого
живота или предрасполагающие к возникнове-
нию острых хирургических заболеваний орга-
нов брюшной полости. При закрытой травме
живота важное значение имеет выяснение
механизма травмы, состояния органа в мо-
мент травмы. Возможность разрыва напол-
ненного полого органа всегда более веро-
ятна.

Острые хирургические заболевания органов
брюшной полости, за редким исключением,
начинаются внезапно на фоне кажущегося
полного благополучия.

Клиническая картина острого живота
весьма разнообразна. Она зависит от харак-
тера заболевания или травмы, исходного
состояния и возраста больного, реактивности
организма, перенесенных и сопутствующих
заболеваний, многих других факторов. Ряд
жалоб, предъявляемых больными, имеют
наибольшее значение.

Боль — постоянный симптом, встречаю-
щийся практически при всех острых хирур-
гических заболеваниях и травмах **органов** брюш-
ной полости. Необходимо выяснить первоначаль-
ный характер и локализацию боли, кото-
рая нередко меняется с течением времени.
Для перфорации полого органа типично
внезапное появление очень сильной боли, ко-
торая затем принимает постоянный характер,
усиливается при движении больного, любом
физическом напряжении. Воспаление того или
иного органа брюшной полости сопровож-
дается сильной, постоянной, чаще локализо-
ванной болью. Интенсивная схваткообразная
боль возникает в результате резких мышеч-
ных сокращений полых органов при наличии
препятствия на пути их опорожнения. При
этом приступы боли могут чередоваться со
светлыми промежутками различной длитель-
ности. Важное значение в клинической карти-
не острого живота имеет также иррадирую-
щая боль, т. е. ощущающаяся за пределами
брюшной полости. Она бывает достаточно
характерной для различных клинических форм
острых хирургических заболеваний органов
брюшной полости. В связи с особенностями
иннервации боль в животе, другие симптомы
острого живота можно наблюдать и у
больных с повреждениями и заболеваниями
внебрюшных органов — псевдоабдоминальный
синдром.

Рвота — следующий по частоте симптом
острого живота. Она почти всегда появляет-
ся вслед за болью. Наличие и характер
рвоты чаще не имеет самостоятельного
диагностического значения, за исключением
случаев высокой кишечной непроходимости,
когда в рвотных массах очень быстро появ-
ляется кишечное содержимое.

Отсутствие стула и задержка газов —
важные симптомы острого живота, свиде-
тельствующие о механической или функцио-
нальной (перитонит) кишечной непроходи-
мости. Необходимо помнить, что при тонко-
кишечной непроходимости, особенно в начале
заболевания, стул может быть нормальным,
а при перитоните нередко отмечают и поно-
сы. Характер стула — черная или малиновая
окраска кала, примесь свежей крови — имеет
важное значение в диагностике желудочно-
кишечных кровотечений.

Объективное исследование. Общее состоя-
ние и положение больного, его поза
заслуживают пристального внимания. При
перфорации полых органов, эмболиях висце-
ральных артерий и странгуляционной кишеч-
ной непроходимости, остром панкреатите
больные в самом начале заболевания нередко
находятся в состоянии болевого шока. При
перитоните они лежат на спине или на боку,
часто с подтянутыми к животу ногами, из-
бегают движений, которые приводят к усиле-
нию боли. Напротив, при интенсивной боли
другой этиологии (острый панкреатит, кишеч-
ная непроходимость) больные беспокойны,
часто меняют положение.

Наиболее важные симптомы получают п

исследовании живота. Брюшное дыхание может отсутствовать при ригидности мышц передней брюшной стенки, вздутии живота. Вздутие живота бывает равномерным (перитонит, парез кишечника) или асимметричным (отдельные виды кишечной непроходимости). При наличии большого количества жидкости в брюшной полости живот как бы расплзается в стороны — «живот лягушки». Характерно исчезновение печеночной тупости при перфорации полого органа; высокий тимпанит при кишечной непроходимости; притупление перкуторного звука в отлогах местах живота при наличии жидкости в брюшной полости. Отсутствие перистальтических шумов наблюдают уже в ранней стадии тромбоза или эмболии мезентериальных сосудов, при перитоните, парезе кишечника. Напротив, усиленные перистальтические шумы, шум плеска отмечают при кишечной непроходимости.

Ригидность мышц передней брюшной стенки, ограниченная или разлитая, — один из основных симптомов перитонита. Локализованное напряжение мышц часто соответствует положению пораженного органа. Напряженность всей брюшной стенки отмечают при разлитом перитоните различной этиологии, особенно резко она выражена при перфорации полого органа. Степень напряженности мышц живота в значительной степени зависит от характера содержимого, попадающего в брюшную полость. Наиболее резкое напряжение наблюдается при перфорации язвы желудка или двенадцатиперстной кишки, когда в брюшную полость поступает кислое желудочное содержимое; значительно меньше напряжение мышц при наличии крови в брюшной полости, перфорации опухоли желудка, даже при поступлении в брюшную полость содержимого тонкой или толстой кишки.

Болезненность при пальпации живота, ограниченная или разлитая, также является важным признаком острого живота. Локализация максимальной болезненности с большой долей вероятности указывает на поражение органа, находящегося в этой области.

Для перитонита характерен симптом Щеткина — Блюмберга. Этот симптом может быть местным или разлитым, т. е. определяться во всех отделах живота.

Резкая болезненность живота и наличие раздражения брюшины при мягкой брюшной стенке (симптом Куленкампа) указывает на наличие крови в брюшной полости.

Пальпация какого-либо образования в брюшной полости (воспалительный инфильтрат, инвагинат и т. д.) — один из наиболее ценных результатов объективного исследования больных с синдромом острого живота. Пальцевое исследование прямой кишки и влагалищное исследование — обязательные компоненты обследования больных с синдромом «острого живота». При пальцевом исследовании прямой кишки обращают внимание на тонус сфинктера, наличие или отсутствие в ней темного кала или крови, болезненность

передней стенки. Через прямую кишку можно прощупать воспалительные инфильтраты или опухоли, находящиеся в нижнем отделе брюшной полости, инвагинаты. При вагинальном исследовании выясняют размеры матки и придатков, выявляют наличие крови или жидкости в полости малого таза, проявляющееся укорочением сводов влагалища; болезненность дугласова пространства при перитоните. Вагинальное исследование позволяет во многих случаях дифференцировать острые хирургические заболевания органов брюшной полости от гинекологических.

Дополнительные методы исследования. Необходимость клинических анализов крови и мочи, кислотно-щелочного состояния и т. д., не вызывает сомнений. Важно, однако, подчеркнуть, что диагностическое значение лабораторных методов исследования при остром животе, за исключением острого панкреатита, довольно относительно.

Рентгенологическое исследование — один из важнейших компонентов обследования больного. При обзорной рентгеноскопии или на обзорных рентгенограммах брюшной полости выявляют свободный газ под диафрагмой при перфорации полого органа, жидкость в брюшной полости при перитоните или кровотечении, уровни жидкости в кишечнике (чаши Клойбера) при кишечной непроходимости.

Лапароцентез — пункция брюшной полости — один из наиболее простых и информативных методов диагностики закрытой травмы живота. Показан во всех сомнительных случаях, когда по клинической картине нельзя исключить повреждения органов брюшной полости. Относительным противопоказанием к лапароцентезу являются перенесенные ранее оперативные вмешательства на органах брюшной полости.

Подготовка больного к исследованию такая же, как к экстренной операции: эвакуация желудочного содержимого, опорожнение мочевого пузыря, туалет передней брюшной стенки. Исследование проводят в операционной. В положении больного на спине на 2 см ниже пупка под местной анестезией производят разрез кожи длиной до 1,5 см. В верхнем углу раны однозубым крючком прокалывают апоневроз и подтягивают брюшную стенку вверх в виде паруса. Вращательным движением троакара под углом 45° прокалывают переднюю брюшную стенку спереди назад по направлению к мечевидному отростку. После извлечения стилета через гильзу троакара в брюшную полость в разных направлениях (малый таз, боковые каналы, поддиафрагмальные пространства) вводят полиэтиленовую трубку или резиновый катетер соответствующего диаметра — так называемый шарящий катетер. При этом постоянно аспирируют содержимое брюшной полости с помощью шприца. При получении патологической жидкости из брюшной полости производят лапаротомию. При отрицательном результате (сухая пункция) через катетер в брюшную полость вводят 500 мл изотони-

ческого раствора хлорида натрия, который через несколько минут аспирируют из брюшной полости. При сомнительных результатах лапароцентеза и отсутствии противопоказаний целесообразна лапароскопия.

Лапароскопия — осмотр брюшной полости с помощью специального оптического аппарата лапароскопа — позволяет выяснить характер острого хирургического заболевания или повреждения органов брюшной полости и, следовательно, разрешить в большинстве случаев диагностические трудности при остром животе.

Противопоказания: тяжелая сердечная и легочная недостаточность, грыжи передней брюшной стенки и диафрагмальные, подозрение на разрыв диафрагмы. У больных с такой патологией опасность резкого повышения внутрибрюшного давления или лапароскопии, даже в сомнительных случаях острого живота, превышает опасность диагностической лапаротомии.

Подготовка больного и операционного поля, премедикация такие же, как перед оперативным вмешательством. Предпочтение отдают общему обезболиванию, которое позволяет обеспечить расслабление мышц, продолжительность и полноту исследования. На область пупка, захватывая апоневроз, накладывают кисетный или П-образный шов (шелк № 8). Подтягивая нити шва, приподнимают брюшную стенку и прокалывают ее на 2 см ниже пупка под углом 45° специальной иглой для наложения пневмоперитонеума. В брюшную полость вводят кислород, закись азота или воздух в объеме от 3 до 5 л. Газ инсуффлируют при помощи шприца Жане или наркозного аппарата через редуктор и специальный клапан-фильтр. Прежде чем ввести основную массу газа, необходимо ввести пробную порцию и с помощью перкуссии (высокий тимпанит, исчезновение печеночной тупости) убедиться, что он находится в брюшной полости. После насечки кожи на 2 см выше и левее пупка (оптимальная точка, позволяющая осмотреть все отделы брюшной полости) в брюшную полость вводят троакар лапароскопа. Стиллет заменяют оптической трубкой с осветительной системой и производят последовательный осмотр органов брюшной полости.

В большинстве случаев синдрома острого живота на основании жалоб больного, анам-

неза заболевания и объективного обследования, специальных методов исследования могут быть диагностированы перитонит, нейрохимическая кишечника или желчных путей, кровотечения. При травме органов брюшной полости нередко отмечают сочетание различной патологии, например, перитонита, кровотечения и шока. В зависимости от клинических форм синдрома на первое место выступают те или иные общие и местные признаки острого живота (см. табл.).

Проникающие ранения живота. Как правило, диагностика не представляет трудностей. Вид ранящего оружия, локализация и характер раны и ее краев, вид раневого отделяемого, предположение о возможной проекции раневого канала, предлежание к ране или выпадение какого-либо органа облегчают решение диагностических задач. Манипуляции в самой ране (зондирование) с целью диагностики должны быть полностью исключены. Окончательный диагноз устанавливают в ходе лапаротомии.

Закрытая травма живота делится на две группы.

1. Без повреждения органов брюшной полости: а) повреждения брюшной стенки; б) забрюшинные гематомы.

2. С повреждением органов брюшной полости: а) паренхиматозных; б) полых органов.

Выделяют изолированные повреждения живота и сочетанные с повреждением других частей тела.

Повреждение внутренних органов при закрытой травме живота более чем у 50% пострадавших сопровождается шоком, искажающим клиническую картину, создающим значительные трудности в диагностике. Диагностика трудна также при сочетанных повреждениях и у больных, находящихся в состоянии алкогольного опьянения.

При закрытой травме живота наиболее часто повреждаются печень, селезенка, тонкая кишка, реже толстая кишка. К редким относят повреждения желудка, поджелудочной железы, двенадцатиперстной кишки, желчного пузыря и внепеченочных желчных протоков. Клиническая картина закрытой травмы живота вариабельна, комбинации и степень выраженности отдельных симптомов различны. Все это нередко не дает опорных пунктов для диагностики повреждения того или иного

Характер патологии	Общие симптомы	Местные симптомы
Травма	Шок Кровотечение	Напряжение мышц и болезненность передней и брюшной стенки
Перитонит	Интоксикация	То же
Кровотечение	Кровотечение	Мягкая, но болезненная передняя брюшная стенка; притупление в отлогих местах живота
Кишечная непроходимость	Дегидратация	Живот мягкий, вздутый, чаще локализованная болезненность

органа. Важное значение в диагностике имеют различные рентгенологические методы исследования: просвечивание, обзорные снимки грудной клетки и брюшной полости в различных проекциях, экскреторная урография и ангиография. Эти методы позволяют выявить пневмо- и гемоперитонеум, забрюшинную гематому. Комплекс косвенных рентгенологических признаков (исчезновение контуров поврежденного органа, увеличение его тени, скопление крови вблизи органа, вздутие кишечных петель и их смещение, нарушение функции диафрагмы) дает основание предположить повреждение определенного паренхиматозного органа. Ангиография позволяет проводить топическую диагностику, уточнить характер и объем повреждения. Роль ее особенно велика в диагностике подкапсульных разрывов паренхиматозных органов.

В диагностике повреждений внутренних органов при закрытой травме живота важное значение имеют лапароцентез и лапароскопия.

Перитонит (см. главу XXIII).

Кровотечение в брюшную полость. Спонтанные кровотечения в брюшную полость встречаются значительно реже, чем травматические. Наиболее частые их причины — нарушенная внематочная беременность и разрыв кисты яичника. Реже наблюдают спонтанные разрывы селезенки, висцеральных артерий, например разрыв аневризмы селезеночной артерии. Гемоперитонеум диагностируют на основании общих признаков кровопотери (бледность кожных покровов, тахикардия, снижение артериального давления, анемия) и местных симптомов. При внутрибрюшном кровотечении живот обычно мягкий, но болезненный при пальпации; симптом Щеткина — Блюмберга положительный. Определяют притупление в отлогих местах живота. Отмечают признаки пареза кишечника — умеренное равномерное вздутие живота, отсутствие или ослабление перистальтических шумов. Диагноз подтверждают при обзорной рентгеноскопии (рентгенографии) брюшной полости и с помощью лапароцентеза.

Кишечная непроходимость (см. главу XVII).

Дифференциальный диагноз. Острые хирургические заболевания органов брюшной полости необходимо дифференцировать от нехирургических, нередко сопровождающихся клинической картиной острого живота, а также от псевдоабдоминального синдрома. К нехирургическим относят: вирусный гепатит, застойную печень при сердечной недостаточности, инфаркт селезенки, неспецифический или туберкулезный мезаденит, желчную колику, кишечную колику, инфекционные заболевания (дизентерия, пищевая токсикоинфекция, острый энтероколит).

Псевдоабдоминальный синдром. Многообразие заболеваний и повреждений внебрюшных органов, системных заболеваний (около 75 нозологических форм), которые могут симулировать клинику острого живота, создает известные трудности в их классификации. В зависимости от причины боли в животе услов-

но можно выделить две группы заболеваний. К первой относят заболевания и повреждения передней и задней стенок живота, когда псевдоабдоминальный синдром является следствием местных факторов. Это грыжи, абсцессы, гематомы передней брюшной стенки, разрывы мышц живота, забрюшинные гематомы и опухоли, аневризма брюшной аорты. Дифференцировать образования в брюшной стенке от внутрибрюшных легче всего, когда больной напрягает брюшной пресс. Внутрибрюшные образования при этом перестают определяться, а образования брюшной стенки продолжают пальпироваться. Трудна диагностика забрюшинных кровоизлияний. Для исключения внутрибрюшного кровотечения нередко прибегают к лапароцентезу. Аневризму брюшной аорты диагностируют, пальпируя пульсирующее образование в левой половине живота, над которым прослушивается резкий систолический шум. Разрыв аневризмы брюшной аорты сопровождается развитием болевого и геморрагического шока. Во вторую группу включены многочисленные заболевания, при которых нередко наблюдают рефлекторную или иррадиирующую в живот боль, другие симптомы острых заболеваний органов брюшной полости. Herpes zoster (опоясывающий лишай) распознают по зоне кожной гиперестезии, ощущениям покалывания, жжения, зуда, а затем высыпаниям в области распространения пораженного нерва.

Переломы и заболевания позвоночника (спондилоартроз, метастазы) диагностируют на основании клинического и рентгенологического исследований.

Ниже приведены основные клинические данные, касающиеся дифференциальной диагностики псевдоабдоминального синдрома по Н. Н. Самарину (см. табл.).

В диагностике повреждений и заболеваний органов грудной клетки и грудной стенки наряду с клиническим исследованием ведущую роль играет рентгенологическое, при заболеваниях сердца, прежде всего инфаркте миокарда, — электрокардиография.

Заболевания почек (почечнокаменная болезнь, пиелонефрит) — частая причина псевдоабдоминального синдрома. В диагностике этих заболеваний важная роль принадлежит исследованию мочи и рентгенологическим данным.

Ниже приведен перечень основных системных заболеваний, нередко сопровождающихся развитием псевдоабдоминального синдрома.

1. Острые инфекции: грипп, тонзиллит, скарлатина, инфекционный мононуклеоз, бруцеллез.

2. Неврологические заболевания: спинная сухотка, столбняк.

3. Метаболические расстройства: диабет, уремия, гиперкальциемия, гипокалиемия.

4. Заболевания крови: гемолитическая анемия, лейкозы, болезнь Верльгофа, болезнь Шенлейна — Геноха, гемофилия.

5. Лекарственная болезнь: антикоагулянты — кровотечение; кортикостероиды — перфо-

Дифференциальная диагностика псевдоабдоминального синдрома

Абдоминальный синдром

Плевральный синдром

Сердечный синдром

Жалобы и анамнез

Расстройство пищеварения, боль в животе, запор или понос	Озноб, возможность заражения, простуда	Анамнез сердечного больного. Часто жалобы на иррадиацию боли в левую руку
Острое начало, часто без лихорадки	Острое начало, лихорадка почти всегда. Боль усиливается при дыхании	Редко внезапное, чаще] постепенное начало. Рвота редко. Иррадиация боли в левую руку

Объективное исследование

Лицо или нормальное, или похожее на лицо больного перитонитом	Яркий румянец на щеках. Иногда движение крыльев носа при каждом вдохе	Выражение страха на лице. Цианоз
Напряжение мышц живота резко выражено, не исчезает при пальпации	Напряжение мышц живота ясно выражено, но исчезает при пальпации	Напряжение резко выражено, усиливается при пальпации
Болезненность при ощупывании усиливается от давления на место первичного очага	Боль усиливается при кашле и давлении на межреберные промежутки	От давления боль не изменяется

рации, кровотечение; диуретики — гипокалиемия; барбитураты — порфирия.

Лечение. При малейшем подозрении на острый живот необходима немедленная госпитализация больного в хирургический стационар. Запрещается введение болеутоляющих средств, которые могут способствовать обманчивому улучшению самочувствия больного и тем самым затруднить диагностику. Введение наркотиков допустимо лишь в крайне редких случаях для уменьшения или профилактики шоковых явлений перед транспортировкой больных в стационар. В хирургическом стационаре для уточнения диагноза используют все средства и способы клинического исследования, включая вспомогательные методы. Прогноз при острых хирургических заболеваниях органов брюшной полости

зависит от своевременности оперативного вмешательства. Поэтому если невозможно по тем или иным причинам установить точный диагноз, нужно решить дилемму — является ли заболевание хирургическим? И только если все средства диагностики исчерпаны, показана диагностическая лапаротомия. Дальнейшее выжидание, динамическое наблюдение за больным может быть опаснее, чем пробное чревосечение. Практически если на протяжении 6 ч у прежде здорового человека продолжают сильные боли в животе, а точный диагноз установить не удается, необходимо решить вопрос о диагностической лапаротомии. Ее выполняют после соответствующей предоперационной подготовки. В неясных случаях оптимальным доступом является срединная лапаротомия.

Глава XXIII

ПЕРИТОНИТ

Перитонит — воспаление серозных оболочек брюшной полости; как правило, является осложнением воспалительных заболеваний и травматических повреждений брюшных органов.

Классификация. По клиническому течению различают *острый* и *хронический* перитонит. Последний в подавляющем большинстве случаев носит специфический характер: туберкулезный, паразитарный, канкротный асцит-перитонит и т. д. В практичес-

кой хирургии чаще всего приходится **встретиться с острым перитонитом как проявлением нагноительного процесса в брюшной полости.** В связи с этим по характеру экссудата различают *серозный, серозно-фибринозный, фибринозно-гнойный* и *чисто гнойный* перитонит.

Общепринятым является деление перитонита по распространенности воспалительного процесса, поскольку от этого зависит тяжесть течения заболевания. Основываясь на обще-

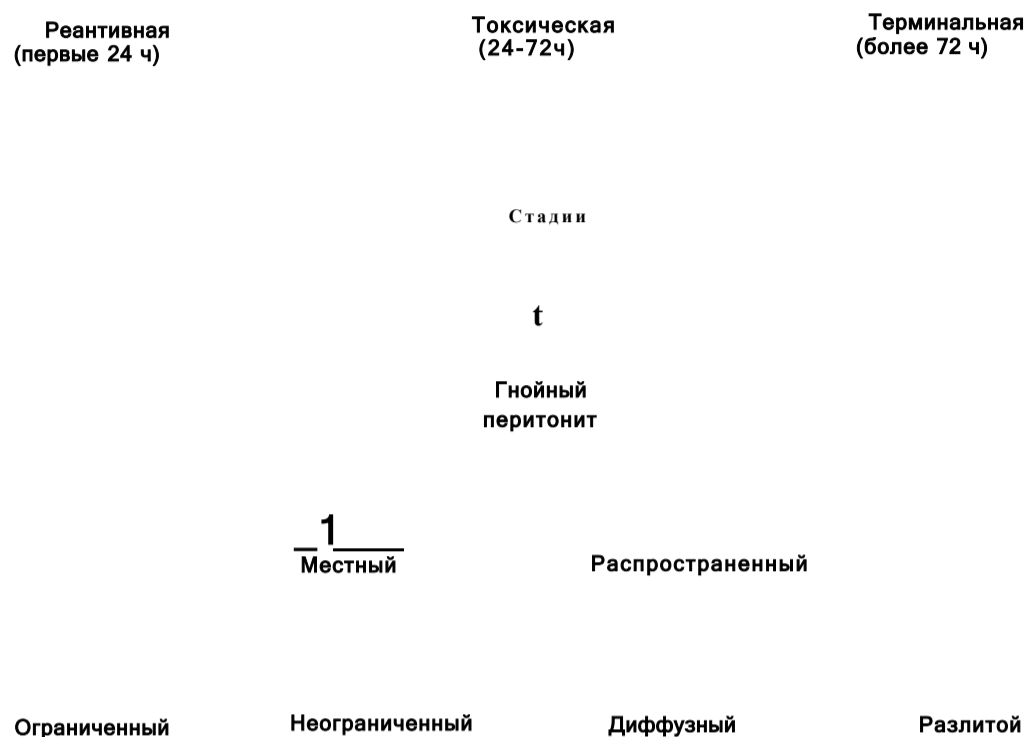

Рис. 126. Классификация перитонита.

признанном делении брюшной полости на девять анатомических областей (подреберье, эпигастрии, мезогастрий, гипогастрий и т. д.), выделяют *распространенные* и *местные* формы заболевания. Перитонит считается местным, если он локализуется не более чем в двух из девяти анатомических областей брюшной полости, во всех остальных случаях перитонит обозначают как распространенный. В свою очередь среди местных перитонитов выделяют *неограниченные* и *ограниченные* формы. В последнем случае речь идет об абсцессах брюшной полости. В распространенных перитонитах выделяют *диффузный* (воспалительный процесс занимает от двух до пяти анатомических областей) и *разлитой* (свыше пяти анатомических областей) перитонит.

В течении острого гнойного перитонита выделяют следующие стадии заболевания.

1. *Реактивная* (первые 24 ч) — стадия максимальных местных проявлений и менее выраженных общих проявлений.

2. *Токсическая* (24—72 ч) — стадии стихания местных проявлений и превалирования общих реакций, характерных для интоксикации.

3. *Терминальная* (свыше 72 ч) — стадия глубокой интоксикации на грани обратимости.

В целом современная классификация острого гнойного перитонита представлена на рис. 126. Следует подчеркнуть, что в основу приведенной классификации положен принцип выбора лечебной тактики, которая имеет отличие при различных формах и стадиях перитонита.

Частота. Гнойный перитонит осложняет

около 20 % острых хирургических заболеваний брюшной полости, что в основном связывают с поздней обращаемостью больных за врачебной помощью. Наиболее частой причиной перитонита является острый аппендицит (50% и более от всех случаев перитонита), затем в равной степени по частоте следует гастродуоденальные прободения, острый холецистит и травма брюшных органов, составляя около 10 % каждая; 20 % падает на более редкие причины перитонита: гинекологические заболевания, кишечную непроходимость, послеоперационный перитонит и т. д. Более 60% больных составляют лица старше 40 лет.

Этиология, патогенез. Перитонит независимо от причины, его вызвавшей, в подавляющем большинстве случаев представляет собой типичное бактериальное воспаление. Наиболее частыми бактериальными возбудителями гнойного перитонита являются кишечная палочка (65%) и патогенные кокки (30%). В современных условиях отмечается также значительная активация условно-патогенной флоры, участвующей в нагноительном процессе в брюшной полости: необлигатных анаэробов, бактероидов и пр. Нередко возникновение перитонита обусловлено несколькими бактериальными возбудителями одновременно; подобные ассоциации наблюдаются у 35 % больных.

В патогенезе перитонита основная роль принадлежит интоксикации. Подсчитано, что брюшинный покров человека примерно равен по площади кожному покрову. Поэтому развивающийся в брюшной полости нагноительный процесс быстро приводит к навод-

нению организма токсинами как бактериального, так и небактериального (эндогенного) происхождения, образующимися вследствие извращенных обменных процессов в патологическом очаге. Этими веществами являются продукты неполного белкового распада — полипептиды, затем лизосомальные протеазы, образующиеся при разрушении лейкоцитов и бактерий, сами бактерии — живые и погибшие и, наконец, активные биогенные амины — гистамин, серотонин, гепарин и др., способные как изолированно, так и в различных сочетаниях вызывать резкую иммунологическую перестройку организма, получившую в литературе название стресса.

Образуюсь в избытке при распространенном воспалении брюшины, указанные токсины прежде всего служат источником обширной патологической импульсации в вегетативных брыжеечных ганглиях, приводя в конечном итоге к развитию стойкой патологической реакции в виде пареза кишечника. Этому же способствуют усиленные потери серотонина. В свою очередь застой кишечного содержимого при парезе также приводит к извращенному обмену в просвете кишечника с образованием аналогичных токсических продуктов. Помимо этого, в просвете кишечника скапливается большое количество минеральных веществ, прежде всего калия, а потери калия ухудшают проводимость нервного волокна и усугубляют парез кишечника.

Доказано, что при распространенном воспалении брюшины всасывательная ее способность не только не утрачена, но нередко даже повышена. То же самое характерно и для растянутой кишечной стенки в условиях стойкого пареза. В связи с этим образующиеся токсины как из брюшной полости, так и из просвета кишечника довольно быстро проникают в портальное венозное русло и достигают печени.

Дезинтоксикационная функция печени довольно велика: она способна обезвредить до 60 мг чистого бактериального токсина в час, однако по мере распространения воспаления функция эта нарушается и токсины наводняют кровеносное русло, приводя к развитию гемодинамических и дыхательных нарушений.

В зоне воспаления происходит усиленное разрушение коллагеновых структур, т. е. преобладают катаболические процессы. Кроме того, большое количество белка расходуется также для образования антител, усиленной продукции форменных элементов крови и энергетических потребностей организма. В связи с этим общие потери белка при распространенном перитоните нередко достигают критических значений, что существенно усложняет задачу лечения больного перитонитом.

Диагноз в типичных случаях острого гнойного перитонита не представляет особых затруднений. Обычно развитию перитонита предшествует то или иное воспалительное заболевание или травма брюшной полости с присущими им клиническими проявлениями

(см. соответствующие разделы). Так, для острого аппендицита характерно появление боли вначале в эпигастрии, а затем — смещение ее в правые нижние отделы живота, умеренный пищеварительный дискомфорт, задержка стула. Для острого холецистита типична приступообразная боль в правом подреберье. При прободной язве желудка и двенадцатиперстной кишки следует учитывать предшествующий язвенный анамнез. Для этого же заболевания, как и для травматических разрывов полого органа, характерны исчезновение печеночной тупости и рентгенологические признаки наличия свободного газа в брюшной полости.

Помимо установления в ближайшем анамнезе картины заболевания — первоисточника перитонита, известны классические симптомы развившегося перитонита, выявляемые при объективном обследовании больного:

1) сильная боль в животе; 2) тошнота и рвота; 3) напряжение мышц брюшной стенки; 4) резкая болезненность при пальпации, усиливающаяся при внезапном отрыве руки от брюшной стенки (симптом Щеткина — Блюмберга); 5) повышение температуры тела; 6) воспалительная реакция крови (лейкоцитоз и нейтрофильный сдвиг).

Клиническая картина острого гнойного перитонита различна в зависимости от стадии развития заболевания. Так, в *реактивной* стадии выражено субъективное ощущение боли в животе, имеется мышечное напряжение того или иного отдела брюшной стенки, резкая болезненность при пальпации и положительный симптом Щеткина — Блюмберга. При перфорации полого органа отсутствует печеночная тупость или имеется газ под куполами диафрагмы при рентгенологическом исследовании. Вместе с тем общее состояние больного страдает мало: он относительно активен, иногда возбужден, кожные покровы обычного цвета, отмечается умеренная тахикардия и нередко повышение артериального давления. Температура тела чаще всего субфебрильная, лейкоцитоз крови составляет $10-12 \cdot 10^9/\text{л}$ с умеренным нейтрофильным сдвигом.

В *токсической* стадии болезненные ощущения в животе притупляются, ослабевает и мышечное напряжение брюшной стенки, хотя при пальпации по-прежнему выявляется значительная болезненность в определенных отделах брюшной полости и симптом Щеткина — Блюмберга. Наряду с этим *сохраняется* чувство тошноты, заметны признаки развивающегося пареза кишечника: вздутие живота, ослабление или исчезновение перистальтики. Начинает страдать и общее состояние больного: он вял, апатичен, кожные покровы бледные, возрастает тахикардия до 100 и более в 1 мин, АД имеет некоторую тенденцию к снижению. При рентгенологическом исследовании можно заметить уровни жидкости в кишечнике (чаши Клойбера) вследствие паралитической непроходимости. Температура тела, как правило, повышена до 38°C и более,

сохраняется высокий лейкоцитоз (16-20 · 10⁹/л) с выраженным нейтрофильным сдвигом.

В терминальной стадии перитонита субъективные ощущения болей в животе, как правило, не выражены, сохраняется тошнота, нередко заканчивающаяся рвотой застойным содержимым. Больной адинамичен, безучастен, черты лица заострены, кожные покровы бледные. Еще более возрастает тахикардия (до 120 и выше в 1 мин), АД снижено. Живот резко вздут, отмечается разлитая болезненность почти во всех его отделах, положительный симптом Щеткина — Блюмберга, перистальтика не выслушивается. Температура тела в вечерние часы может достигать 39 °С, в утренние часы чаще нормальная. В крови нередко можно наблюдать так называемый феномен потребления — нормальное или даже сниженное количество лейкоцитов на фоне резко выраженного нейтрофильного сдвига.

Дифференциальный диагноз. В токсической и терминальной стадиях перитонита семиотика воспаления брюшины ярко выражена, поэтому необходимость дифференцирования с другими заболеваниями возникает редко. В реактивной стадии небольшой срок заболевания, общность ряда симптомов в ряде случаев обуславливают необходимость проведения дифференциального диагноза с заболеваниями как воспалительной, так и невоспалительной природы. Прежде всего следует помнить о мочекаменной болезни, особенно при острой окклюзии конкрементом мочеочника. В этом случае сильная боль, тошнота, рвота, возникающий парез кишечника и ложноположительный симптом Щеткина — Блюмберга (так называемый перитонизм) могут вызвать диагностические затруднения. Однако приступообразный характер боли с типичной иррадиацией в бедро, промежность, паховую область, наличие дизурических явлений, отсутствие температурной реакции и воспалительных изменений в крови, повышенное содержание эритроцитов в моче могут помочь в установлении диагноза. При возможности в целях дифференциальной диагностики следует применять инструментальные методы обследования; обзорную рентгенографию мочевого пузыря, урографию, хромоцистоскопию.

В редких случаях приходится дифференцировать перитонит от проявлений отравления солями тяжелых металлов или от болевого синдрома, возникающего при нейролюэсе — спинной сухотке. Клиническая картина этих состояний сходна: возбуждение больного, сильная, нередко приступообразная боль в брюшной полости, доскообразный живот вследствие резкого напряжения мышц брюшной стенки. Однако тошнота и рвота, как правило, отсутствуют, как и повышение температуры и воспалительная реакция крови.

При дифференцировании перитонита следует помнить и о таком заболевании, как геморрагический диатез (геморрагическая пурпура, болезнь Шенлейна - Геноха), возникающий преимущественно у лиц молодого воз-

раста, с множественными мелкими кровоизлияниями под кожу, слизистые или серозные оболочки, в том числе брюшину. Вследствие этого возникает синдром (боль в животе, напряжение мышц брюшной стенки и другие симптомы раздражения брюшины), весьма напоминающий картину перитонита.

Однако отсутствует характерный анамнез для воспалительных заболеваний брюшной полости, а при осмотре кожных покровов предплечий, грудной стенки, живота, бедер удается заметить мелкие множественные кровоизлияния. Эти же пятна кровоизлияний обычно хорошо заметны на слизистой оболочке щек и подъязычного пространства. В картине крови, как правило, наблюдается тромбоцитопения без выраженного воспалительного компонента.

В редких случаях приходится дифференцировать с инфарктом миокарда, особенно при его локализации в задних отделах сердца и области верхушки. В этих случаях нередко отмечается сильная боль в области нижних отделов грудины, эпигастрии, подреберьях. Боль может сопровождаться тошнотой, рвотой и напряжением мышц верхних отделов живота, что иногда служит основанием для диагностических сомнений. Вместе с тем наличие в анамнезе ишемической болезни сердца с характерными приступами стенокардии, а также характерные изменения ЭКГ будут способствовать установлению правильного диагноза.

В ряде случаев встанет необходимость проведения дифференциального диагноза, исходя из тактических соображений, поскольку некоторые разновидности острого перитонита, в частности панкреатогенный, не требуют выполнения немедленной широкой лапаротомии. При панкреатогенном перитоните ближайший анамнез характерен для острого панкреатита: возникновение сильнейших опоясывающих болей после отклонений в диете, неоднократная рвота, снижение АД, тахикардия, болезненность при исследовании глубоких отделов эпигастрия, повышение содержания амилазы в крови и моче.

Дифференциация перитонита с другими хирургическими заболеваниями брюшной полости, подлежащими оперативному лечению, принципиальна ввиду наличия показаний к хирургическому вмешательству в любом случае: нарушение трубной беременности, кровоизлияние при закрытой травме живота и пр. Тем не менее при кровоизлияниях в брюшную полость наряду с выраженным симптомом Щеткина — Блюмберга брюшная стенка остается мягкой и имеются общие клинические признаки анемии: бледность кожных покровов, артериальная гипотония, снижение гемоглобина, эритроцитов и гематокрита.

В особо затруднительных ситуациях существенную помощь в проведении дифференциального диагноза перитонита может оказать лапароскопия, которую выполняют всегда в операционной при полной готовности к последующей срочной лапаротомии, если диагноз

острого хирургического заболевания будет подтвержден.

Лечение острого, в особенности распространенного, перитонита включает комплекс лечебных мероприятий: 1) хирургическое вмешательство; 2) антибактериальную терапию; 3) коррекцию тяжелых обменных нарушений; 4) восстановление функции желудочно-кишечного тракта. В этом комплексе ведущую роль играет срочное *хирургическое вмешательство*. Необходимо подчеркнуть, что при остром перитоните показания к срочной операции являются жизненными, хотя у ряда больных вследствие тяжести их состояния оперативное пособие может быть выполнено только после соответствующей предоперационной подготовки. Это прежде всего относится к больным, находящимся в терминальной стадии перитонита. Предоперационная подготовка включает внутривенное введение 10% сербита или 10% глюкозы в количестве 500 мл, изотонического раствора хлорида натрия — 500 мл, гемодеза — 200 мл, дитоксин — 1—2 мл 0,025 % раствора, или 0,5 мл 0,06% строфантина, или 1 мл 0,05% коргликона капельно в течение 2—3 ч. В то же время больному вводят трансназально тонкий желудочный зонд для постоянной аспирации содержимого. После стабилизации состояния больного за 30—40 мин до операции проводят обычную премедикацию: вводят подкожно 1 мл 0,1 % атропина и 1 мл 2 % промедола.

Оперативное вмешательство по поводу острого гнойного перитонита должно быть радикальным, так как небольшие разрезы почти никогда не приводят к успеху. *Необходима широкая лапаротомия, выполняемая с обязательным общим обезболиванием, лучше всего под эндотрахеальным наркозом. Оптимальным оперативным доступом является срединная лапаротомия в одном из ее вариантов в зависимости от предполагаемой локализации источника перитонита. При прободении гастродуоденальной язвы, деструктивном холецистите, панкреатите рекомендуется верхнесрединная лапаротомия, при перитонитах генитального происхождения, аппендикулярном перитоните показан нижнесрединный доступ. Среднесрединную лапаротомию выполняют при локализации источника перитонита в области тонкой или толстой кишки, а также в тех случаях, когда источник перитонита неясен. В этом случае после вскрытия брюшной полости разрез следует продолжить вверх или вниз в зависимости от первопричины перитонита.

Операция по поводу гнойного перитонита включает в себя несколько последовательно выполняемых этапов: 1) эвакуацию гнойного экссудата; 2) ликвидацию источника перитонита; 3) тщательный туалет и промывание брюшной полости; 4) дренирование брюшной полости.

Объем вмешательства на пораженном органе зависит как от первоначального заболевания, так и от стадии перитонита. Следует

всегда стремиться к удалению подвергнувшегося деструкции червеобразного отростка или желчного пузыря. В то же время резекция желудка по поводу прободения гастродуоденальной язвы возможна лишь как исключение в реактивной стадии заболевания; правилом должно быть ушивание язвы по общепринятой технике. При ушивании толстой кишки в условиях перитонита следует наложить разгрузочную стому на проксимальный отдел кишки. При вынужденной резекции толстой кишки отдают предпочтение анастомозу бок в бок, в этом случае также показано наложение разгрузочной двухствольной стомы на вышележащие отделы толстой кишки. При каком-либо натяжении сшиваемых отделов кишки следует отказаться от наложения анастомоза и либо ограничиться обструктивной резекцией типа Гартмана, либо вывести оба конца кишки на переднюю брюшную стенку по типу двухствольной колостомы. В последующем таким пациентам производят реконструктивную операцию. В терминальной стадии гнойного перитонита, вызванного перфорацией или другим поражением толстой кишки, допустима ее экстериоризация, т. е. выведение пораженного участка кишки за пределы брюшной полости через основной или дополнительный разрез.

При прободении тонкой кишки производят ее ушивание, а если ушивание невозможно, выполняют резекцию кишки, так же как и в случае обширного ее травматического повреждения или гангрены, вызванной кишечной непроходимостью. При резекции тонкой кишки в условиях перитонита также предпочтителен анастомоз бок в бок.

Выполняя вмешательство по поводу гнойного перитонита, следует помнить, что первоочередной задачей хирурга в этом случае является спасение жизни больного, поэтому следует избегать излишнего расширения объема манипуляции на пораженном органе, увеличивая тем самым риск неотложного оперативного вмешательства.

После завершения манипуляций на поврежденном органе — источнике перитонита — тщательно отмывают брюшную полость от гнойного экссудата, кишечного содержимого, используя для этого теплый изотонический раствор хлорида натрия, 0,02 % раствор фурацилина. Затем приступают к дренированию брюшной полости.

Показания к *введению дренажей* в брюшную полость существуют во всех случаях гнойного перитонита без исключения. Дренажи предпочтительнее вводить вне основной операционной раны из-за опасности ее инфицирования. Введенные дренажи могут служить для оттока остаточного содержимого, введения антибиотиков, налаживания перитонеального (брюшного) диализа в послеоперационном периоде.

Показания к тампонаде брюшной полости при распространенных формах гнойного перитонита строго ограничены. Она применяется лишь в случаях неуверенности в полном

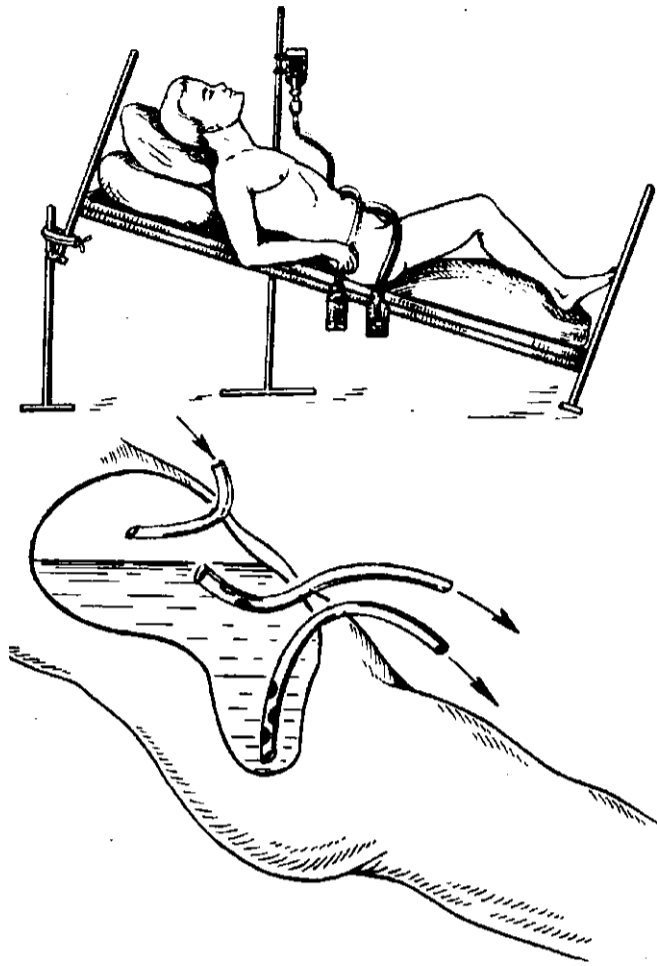


Рис. 127. Схема дренирования брюшной полости при перитоните.

удалении или надежном ушивании органа — источника перитонита, при невозможности тщательного гемостаза и при прорыве абсцесса в свободную брюшную полость. В то же время операцию по поводу отграниченного местного перитонита, т. е. абсцесса брюшной полости, всегда завершают не только установлением дренажа, но и введением тампона в полость гнояника. Введенный тампон должен оставаться в брюшной полости не менее 5—7 дней, так как раннее его извлечение приводит к быстрому закрытию наружной раны и к повторному формированию абсцесса в брюшной полости. Тампонаду брюшной полости производят через основной разрез только в случае близкого расположения источника перитонита или сформированного абсцесса, в остальных случаях тампон выводят через дополнительный разрез, а основную рану ушивают.

Проводя дренирование брюшной полости, в ряде случаев дренажи располагают таким образом, чтобы оказалось возможным применение так называемого *перитонеального диализа*, т. е. длительного промывания брюшной полости раствором антибиотиков, воздействующих на кишечную флору. Для притока жидкости — диализата вводят два дренажа в верхние отделы брюшной полости, отток

диализата осуществляется через дренажи, введенные в нижние отделы брюшной полости — подвздошные ямки, прямокишечно-маточное углубление (дугласов карман) и т. д. (рис. 127)

Существуют два способа перитонеального диализа — проточный и фракционный. В первом случае осуществляют постоянное промывание брюшной полости большим количеством жидкости (до 6 л/сут), вводя ее через верхние дренажи; во втором случае раствор поступает одновременно через все введенные дренажи, затем их перекрывают на 1-2 ч и вновь открывают для оттока введенной жидкости.

Проточный диализ наряду с эффектом постоянного промывания брюшной полости обладает рядом недостатков, связанных с наличием длительного напряженного гидроперитонеума, который ввиду избыточного давления на диафрагму ухудшает сердечную деятельность и дыхание. Кроме того, проточный диализ создает опасность эвентрации и несостоятельности швов анастомоза. В связи с этим проточный перитонеальный диализ в настоящее время применяется редко. Большинство клиницистов отдают предпочтение фракционному диализу, так как он не только во многом лишен недостатков проточного диализа, но и создает большую степень концентрации антибиотика в брюшной полости.

Для перитонеального диализа применяют различные прописи диализирующих растворов, которые в обязательном порядке содержат антибиотики, например: Kanamycini 1,0; Sol. Natrii chlorati 0,9% 1000,0. Перитонеальный диализ применяют в течение 3—4 дней после операции, затем дренажи извлекают, поскольку они теряют свою функцию.

Основным показанием для применения перитонеального диализа является распространенный перитонит в его терминальной стадии. В токсической стадии заболевания после отмывания брюшной полости от экссудата устанавливают несколько дренажей-микроирригаторов для последующего орошения брюшной полости антибиотиками в небольших количествах жидкости-растворителя. В реактивной стадии перитонита обычно достаточно тщательного промывания брюшной полости антибиотиками непосредственно во время операции и оставления 1—2 дренажей, используемых для оттока остаточного содержимого и введения антибиотиков.

Послеоперационный период при распространенном гнойном перитоните достаточно сложен с точки зрения ведения больного и включает в себя три вида лечебного воздействия: 1) антибактериальная терапия, 2) коррекция метаболических нарушений; ^ восстановление моторной функции желудочно-кишечного тракта.

Антибактериальная терапия при гнойном перитоните прежде всего ^{в себя} применение антибиотиков ^{широко} спектра действия, поскольку среди ^{возбудителей} перитонита преобладает ^{циллярная}, а нередко и ассоциативная флора •

Чаще всего встречается комбинация кишечной палочки и гноеродных форм стафилококков. В этих условиях первостепенная роль принадлежит аминогликозидам и пенициллинам, применяемым в сочетании, а также цефалоспорином, эффективно действующим как на грамположительную, так и на грамотрицательную флору. Антибактериальная терапия перитонита в первые дни заболевания производится априорно, так как бактериологическая экспресс-диагностика пока не получила широкого распространения.

Суточные дозы антибиотиков при гнойном перитоните довольно велики. Ниже приведены их значения для различных групп антибиотиков.

Пенициллины:

- а) бензилпенициллин 10-15 млн. ЕД
 б) полусинтетические (ампициллин, ампиокс, метициллин и др.) 3-5 г

Аминогликозиды:

- а) канамицин и мономицин 2-3 г
 б) гарамицин (гентамицин) 160-240 мг

Цефалоспорины:

- цефопин, кефзол и др. 3-5 г

Аминогликозиды (кроме гарамицина) назначают преимущественно для внутривенного введения, в то время как пенициллины и цефалоспорины применяют в основном в виде внутримышечных инъекций. В особо тяжелых случаях гнойного перитонита, в его терминальной стадии, целесообразно внутривенное (медленное, капельное) введение антибиотиков. Другие группы антибиотиков (стрептомицин, тетрациклины) при лечении перитонита применяют редко вследствие их ото-, нефро- и гепатотоксического эффекта.

Большие дозы антибиотиков не предотвращают возрастания резистентности к ним микробных возбудителей перитонита. Так, через 5—7 дней от начала лечения применяемый антибиотик в значительной степени теряет свою эффективность и должен быть заменен другим антибиотиком. Помимо этого, большие дозы антибиотиков, действуя губительным образом на гноеродную флору, одновременно способствуют активации таких условно-патогенных микробов, как протей, облигатные анаэробы и т. д., которые затем уже сами принимают участие в нагноительном процессе, обуславливая ихорозный характер воспаления. Эффективным средством борьбы с подобным осложнением нагноительного процесса, служит метронидазол (трихопол, флагил, фазижин), который применяют со времени восстановления перистальтики перорально в дозе 2 — 3 г/сут.

Коррекция метаболических нарушений у больных гнойным перитонитом представляет сложную задачу вследствие того, что страдают все виды обмена, а питание естественным путем в первые дни лечения ис-

ключено. В связи с необходимостью больших объемов инфузионной терапии целесообразно еще до операции или на операционном столе произвести катетеризацию одной из центральных вен. Общий объем инфузии в первые дни послеоперационного периода составляет не менее 3—4 л/сут, при этом инфузионную среду нужно сбалансировать так, чтобы больной получил все необходимые ингредиенты.

Установлено, что больной гнойным перитонитом теряет в разгар заболевания 160—180 г белка, около 4 г калия и около 6 г натрия в сутки. Суточные энергетические потребности больного перитонитом составляют не менее 2500—3500 ккал.

В настоящее время существует принципиальная возможность компенсации указанных потребностей путем полноценного парентерального питания. В частности, потребности организма в белке можно восполнить за счет белковых гидролизатов или смесей свободных аминокислот, которые утилизируются в течение 1—2 сут. Здесь же необходимо подчеркнуть, что плазма крови и цельная кровь не являются лучшим средством компенсации белковых потерь, так как белковая часть плазмы усваивается в течение 5—7 дней, а перелитой крови — в течение 100—120 дней.

Минеральные потери легко компенсируются за счет введения электролитных растворов соответствующей концентрации.

Компенсировать энергообмен значительно сложнее, поскольку вводимый белок обладает низким энергоэквивалентом, а солевые растворы им не обладают вообще. В связи с этим применяют концентрированные растворы глюкозы, сорбитола, 1 г которых, сгорая, дает 4 ккал. Применяют также специальные жировые эмульсии (1 г — 9 ккал). Жировые эмульсии применяют, как правило, при дли-

Таблица 6. Суточный состав инфузионной терапии

Ингредиенты	s о ч	о *	Абсолютное количество усвояемых веществ, г		
			бе-лок	ка-лий	нат-рий
Раствор Рингера—Локка	750		0,31	3,63	
Гидролизат казеина	1000	400	75	2,34	1,80
Аминопептид	500	200	30	1,48	0,80
Глюкоза 20%, инсулин 32 ЕД	1000	820			
Сорбитол 20%	500	410			
Всего	3750	1820	105	4,13	6,27

тельном, затяжном течении нагноительного процесса. В этом же случае, при нарастающей анемизации больного, производят повторные трансфузии крови или эритроцитарной массы.

При неосложненном течении послеоперационного периода у больного гнойным перитонитом полное парентеральное питание бывает необходимо только в первые 3—4 дня после операции. В этом случае можно предложить следующий состав суточной инфузии (табл. 6).

В случае необходимости длительного парентерального питания при затяжном или осложненном (остаточные гнойники, кишечные свищи и т. д.) течении перитонита применяют усиленные инфузионные среды (табл. 7).

Таблица 7. Суточный состав усиленной инфузионной терапии

Ингредиенты	О ЛИ Ч А В О С %	а а ч о * = х и	Абсолютное количество усвояемых веществ. г		
			бе- лок	ка- лий	нат- рий
Раствор Рингера— Локка	1000			0,45	4,83
Раствор кристаллических аминокислот 8,3% на фруктозе или сорбите	500	600	120	—	—
Гидролизат казеина	500	200	37,5	1,17	0,90
Интралипид 20%	1000	2000	—	—	—
Глюкоза 20%, инсулин 16 ЕД	500	410	—	—	—
Кровь цельная	250	45	9	1,37	0,92
Калия хлорид 3%	100	—	—	1,50	—
Всего . . .	3850	3255	166,5	4,49	6,65

При послеоперационном введении больного гнойным перитонитом следует тщательно учитывать диурез, состояние сердечно-сосудистой и дыхательной систем и проводить коррекцию их деятельности.

Восстановление моторно-эвакуаторной функции пищеварительного тракта служит хорошим прогностическим признаком при лечении распространенного перитонита. Профилактику пареза желудка и кишечника начинают еще до операции, вводя больному назогастральный зонд. Во время операции через этот зонд стремятся максимально эвакуировать содержимое желудка и тонкой кишки, осторожно сдвигая его в сторону желудка. Жидкое содержимое тонкой кишки также по возможности сдвигают в направлении прямой кишки, в которую предварительно вводят толстый зонд для эвакуации поступающего содержимого.

Для быстрого восстановления перистальтики в корень брыжейки тонкой кишки во

время операции вводят 200—300 мл 0,25 % раствора новокаина. Некоторую пользу приносят внутривенное введение 30—40 мл 10% раствора хлорида натрия. Более эффективны антихолинэстеразные препараты, особенно убретид (дистигмин-бромид) внутримышечно 0,5—1 мл 0,1 % раствор. Обычно суточную дозу распределяют на 2—3 инъекции. Эффективно также внутримышечное введение 0,1 % раствора прозерина в тех же дозах. Одновременно больному назначают повторные клизмы с отваром ромашки и вазелиновым маслом. Следует предостеречь от клизм из солевых гипертонических растворов ввиду опасности тяжелого эрозивного повреждения слизистой оболочки прямой и сигмовидной кишок. Если же причиной перитонита первоначально является поражение толстой кишки и произведено ее ушивание или резекция, любые клизмы противопоказаны.

Известный эффект в восстановлении перистальтики оказывает и электростимуляция кишечника либо специально предназначенными для этой цели аппаратами, либо диадинамическими токами Бернара, генераторами которых оснащены многие физиотерапевтические отделения.

В случае адекватно выполненного хирургического пособия и адекватного ведения послеоперационного периода возникший на почве перитонита парез кишечника разрешается к 3—4-му дню после операции. Более длительный, упорный характер пареза, не поддающийся воздействию лечебных мероприятий, свидетельствует чаще всего о каких-либо осложнениях со стороны брюшной полости. В этом случае, как правило, не помогает и такая мера, как подвесная энтеростомия. и необходимо тщательно оценить состояние брюшной полости с целью определения показаний к повторному хирургическому вмешательству.

Абсцессы брюшной полости встречаются у 30—35% больных гнойным перитонитом. Чаще причиной локальных гнойников брюшной полости служат деструктивный аппендицит (70%), деструктивный холецистит (9%), панкреонекроз (5%), дивертикулез толстой кишки (4%) и другие, более редкие, заболевания.

Абсцессы брюшной полости чаще всего располагаются в отлогих ее местах: прямокишечно-маточном углублении (дугласовом кармане), подвздошных ямках, подпеченочном, поддиафрагмальном пространстве и т. п. Клиническая картина формирующегося в брюшной полости гнойника весьма характерна: в ближайшем анамнезе — типичные признаки воспалительного заболевания (аппендицит, холецистит и др.) или травмы, вслед за которыми, как правило, наступает небольшой светлый промежуток, а затем вновь следует усиление боли в животе, появление устойчивой лихорадки, воспалительного сдвига в крови. Наряду с этим в соответствующем отделе брюшной полости нередко удается пальпировать воспалительный ин-

фильтрат. Исключение составляет поддиафрагмальный абсцесс, при котором наряду с шпичной картиной гнойно-резорбтивного воспаления не удастся отметить признаков формирования гнойника в брюшной полости. В этом случае помочь может рентгенологическое, особенно томографическое, исследование, показывающее высокое стояние диафрагмы, расширение поддиафрагмальной щели и, а нередко и уровень жидкости с полоской газа над ним. Исключительно полезной может оказаться компьютерная томография, при которой можно определить точную локализацию гнойника не только под диафрагмой, но и в других отделах брюшной полости.

Все абсцессы брюшной полости подлежат вскрытию и дренированию в наиболее выгодном для оттока гноя положении. В частности, вскрытие абсцессов подвздошной ямки предпочтительнее проводить внебрюшинным доступом по Пирогову, тупо отслаивая брюшину спереди ввиду опасности повреждения подвздошных сосудов. Абсцессы дугласова кармана вскрывают, как правило, через переднюю стенку прямой кишки. Межкишечный абсцесс вскрывают в месте наибольшего взбухания инфильтрата, осторожно расслаивая рыхло спаявшиеся петли кишок, после тщательной изоляции зоны вскрытия гнойника от свободной брюшной полости. Поддиафрагмальные гнойники вскрывают, как правило, задним доступом, при этом допустима резекция X или XI ребра.

Вскрытие гнойников предпочтительнее выполнять под общим обезболиванием. После

эвакуации гноя и взятия посева на микрофлору тщательно промывают полость абсцесса, а затем вводят в нее тампоны и дренажи для орошения антибиотиками или промывания антисептическими растворами.

Тампонада полости абсцесса — мероприятие обязательное. Исключения составляют лишь абсцессы дугласова кармана, которые дренируют толстым резиновым дренажем и затем фиксируют дренаж кетгутом к слизистой оболочке прямой кишки. Так же как и в других случаях, полностью извлекать тампоны из полости гнойника ранее 5—7-го дня не рекомендуется, так как только к этому времени происходит формирование прочного дренажного канала. В более ранние сроки допустимо лишь некоторое смещение и подтягивание тампонов.

В ряде случаев производят постоянное промывание полости абсцесса антисептическими растворами (фурацилин, хлорофиллипт и др.) через два дренажа или один двухпросветный дренаж, установленные в полости абсцесса.

При лечении локальных гнойников брюшной полости, так же как и при распространенном перитоните, существуют прямые показания к применению антибиотиков, которые назначают в указанных выше дозах.

При лечении абсцессов брюшной полости также существуют прямые показания к интенсивной инфузионной терапии с целью коррекции метаболических нарушений, хотя и проводят ее в меньшем объеме, чем при распространенных формах перитонита.

Глава XXIV

ЖЕЛУДОЧНО-КИШЕЧНЫЕ КРОВОТЕЧЕНИЯ

Кровотечение в просвет пищеварительного тракта — тяжелое осложнение большого числа заболеваний; в литературе их описано свыше 100.

Хроническое кровотечение, компенсируясь вначале за счет активации кроветворной системы, может проявляться затем медленно нарастающей анемизацией больного; при этом кровь в кале обнаруживают лишь с помощью бензидиновой пробы. *Острая* кровопотеря сопровождается развитием характерного синдрома, основными симптомами которого являются черный, или дегтеобразный, кал (тeлаeна — чернуха), рвота кровью (haematemesiс) или «кофейной гущей». Наличие и выраженность этих признаков кровотечения определяются локализацией его источника, объемом и скоростью кровопотери, скоростью пассажа крови по кишечнику, а также наличием соляной кислоты в желудке. Кровотечение в объеме 25—50 мл выявляют только бен-

зидиновой пробой, в объеме 60 мл — может привести к появлению черного кала; истинная мелена — дегтеобразный жидкий стул — бывает при кровотечении в объеме примерно 500 мл.

Классификация. Существует терминологическая путаница в определении желудочно-кишечных кровотечений. Наряду с острым и хроническим выделяют кровотечения *массивные* и *немассивные*. Последний термин употребляют редко. Однако и массивное кровотечение может быть и острым, и хроническим. Под *профузным* кровотечением понимают одномоментное и быстрое поступление в просвет пищеварительного тракта большого количества крови (до 1 л), сопровождающееся развитием типичного симптомокомплекса: рвота кровью, мелена, коллапс. Однако и эта характеристика не является достаточно объективной. В частности, развитие коллапса зависит от многих факторов — пола и

возраста больного, наличия сердечно-сосудистых или других сопутствующих заболеваний, предшествующего уровня гемоглобина, длительности кровотечения. Относительно медленная потеря до 500 мл крови может вообще не сопровождаться какими-либо сердечно-сосудистыми расстройствами. В то же время быстрая потеря 500 мл крови у больного в пожилом возрасте с сердечно-сосудистой недостаточностью может привести к геморрагическому шоку. Более важное значение для лечебной тактики, чем термины «острое», «массивное» или «профузное» кровотечение, имеет адекватная оценка тяжести кровопотери.

Объем кровопотери. Существуют различные критерии определения тяжести кровотечения, основанные на клинических и лабораторных тестах. При длительных кровотечениях картина анемии развивается соответственно величине кровопотери. В то же время при профузных кровотечениях в первые часы анемию нередко выявить не удастся. Компенсаторные возможности и ответная реакция на кровопотерю сугубо индивидуальны. В связи с этим очевидны трудности определения тяжести кровотечения по таким относительным показателям, как частота пульса, артериальное давление, количество гемоглобина. Не случайно в последние годы привлекают внимание интегральные критерии оценки тяжести кровопотери — показатели центральной гемодинамики, эффективный транспорт кислорода (ЭТК). В хирургической практике наиболее удобно оценивать тяжесть кровотечения по клиническим данным и результатам исследования ОЦК, выделяя три степени кровопотери.

I степень — легкая кровопотеря: общее состояние больного удовлетворительное, умеренная тахикардия (до 100 ударов в минуту), артериальное давление в норме, ЦВД 5 — 15 см вод. ст., диурез не снижен, содержание гемоглобина не ниже 100 г/л, дефицит ОЦК до 20% к должному.

II степень — средняя кровопотеря: общее состояние больного средней тяжести, частота пульса до 100 ударов в минуту, систолическое артериальное давление не ниже 90 мм рт. ст., ЦВД меньше 5 см вод. ст., умеренная олигурия, содержание гемоглобина не ниже 80 г/л, дефицит ОЦК от 20 до 29%.

III степень — тяжелая кровопотеря: состояние больного тяжелое, частота пульса более 110 ударов в минуту, систолическое артериальное давление ниже 90 мм рт. ст., ЦВД - 0, олигурия, метаболический ацидоз, содержание гемоглобина ниже 80 г/л, дефицит ОЦК 30% и больше.

В зависимости от локализации источника и причин кровотечения выделяют:

а) кровотечения из верхнего отдела пищеварительного тракта (пищевод, желудок и двенадцатиперстная кишка);

б) кровотечения из нижнего отдела пищеварительного тракта (источник кровотечения находится ниже дуоденоюнального изгиба).

Реже кровотечениями в просвет пищеварительного тракта могут осложняться:

в) заболевания соседних органов (закрытая травма, опухоли или абсцессы печени, сопровождающиеся гемобилией, панкреатит);

г) заболевания крови и кровеносных сосудов, другие системные заболевания, а также метаболические расстройства.

Частота и причины желудочно-кишечных кровотечений. Трудно установить истинную частоту различных причин желудочно-кишечных кровотечений. Это связано с использованием различных статистических материалов — операционных, патологоанатомических, общих и т. д.

Кровотечение из верхнего отдела пищеварительного тракта принято разделять на кровотечения язвенной и неязвенной этиологии. Еще недавно кровотечения язвенной этиологии составляли 65—75% всех желудочно-кишечных кровотечений [Розанов Б. С., 1950]. Более поздние наблюдения свидетельствуют об относительном увеличении числа неязвенных кровотечений, по данным А. И. Горбашко (1974) — до 52,3%.

По-видимому, это обусловлено многими факторами, в том числе успехами консервативного лечения язвенной болезни, увеличением числа больных с острыми эрозивно-язвенными поражениями слизистой оболочки желудка в результате широкого применения кортикостероидной терапии, других лекарственных препаратов. Улучшение диагностики привело к распознаванию тех неязвенных кровотечений, которые раньше попадали в графу кровотечений неясной этиологии или условно считались язвенными. В самом деле, диагностика такой патологии, как геморрагический и эрозивный гастродуоденит, острые язвы желудка и двенадцатиперстной кишки, синдром Мэллори—Вейса, практически невозможна без современной эндоскопии.

Варикозное расширение вен пищевода развивается вследствие внутри- или внепеченочной окклюзии портальной системы (см. главу XVIII). У 3—10% больных с кровотечениями из верхнего отдела пищеварительного тракта источником его являются варикозные вены пищевода. В патогенезе кровотечения имеют значение внезапное повышение портального давления, рефлюкс-эзофагит, нередко отмечаемый у больных циррозом печени и варикозным расширением вен пищевода. Нарушение целостности вен чаще бывает в нижней, реже в средней трети пищевода. Кровотечения обычно массивные. Развивающаяся анемия, гипоксия печени приводят к прогрессирующей печеночной недостаточности.

Эзофагит и пептические язвы пищевода — вторичное заболевание, развивающееся у больных язвенной болезнью двенадцатиперстной кишки, сочетающейся с грыжей пищеводного отверстия диафрагмы или нарушением функции пищеводно-желудочного перехода другой этиологии, а также при опухлях и ахалазии пищевода или после оперативных вмешательств на кардии. Кровотечение редко бывает тяжелым.

Злокачественные и доброкачественные опухоли пищевода не дают» как правило, тяжелых кровотечений.

Синдром Мэллори — Вейса — разрывы слизистой оболочки и подслизистого слоя абдоминального отдела пищевода и кардиального отдела желудка — в последние годы диагностируют значительно чаще благодаря широкому применению эзофагогастроскопии. Причиной разрывов, нередко сопровождающихся тяжелыми кровотечениями из артерий подслизистого слоя, является резкое повышение внутрибрюшного давления, отмечаемое обычно при рвоте. Предрасполагающими факторами к развитию синдрома Мэллори — Вейса являются эзофагит, гастрит, особенно атрофический.

Инородные тела, дивертикулы и повреждения пищевода редко служат причинами кровотечений.

Хронические язвы двенадцатиперстной кишки и желудка являются причиной геморрагии у 45—55% больных с желудочно-кишечными кровотечениями. Язвенная болезнь осложняется кровотечениями не менее чем у 15% больных. Соотношение кровоточащих желудочных и дуоденальных язв 1:4—1:3, что отражает обычную частоту язв этих локализаций. Чаще всего кровоточат дуоденальные язвы, особенно расположенные на заднемедиальной стенке двенадцатиперстной кишки и в послелуковичном отделе. В желудке тяжелые угрожающие жизни кровотечения чаще бывают из каллезных язв, расположенных на малой кривизне. Здесь, а также на заднемедиальной стенке двенадцатиперстной кишки находятся крупные ветви левой желудочной и желудочно-двенадцатиперстной артерий.

Частота кровотечений зависит от продолжительности заболеваний. Большинство больных страдают язвенной болезнью в течение достаточно длительного времени, однако кровотечение может быть и первым проявлением заболевания, особенно в пожилом и старческом возрасте. Язвенная болезнь может осложняться кровотечением в любом возрасте, но чаще после 50 лет у мужчин и 40 — у женщин.

В патогенезе кровотечений из язв играют значение многим факторам. Каждое обострение язвенной болезни вызывает усиление деструктивно-некротических процессов в стенке желудка или двенадцатиперстной кишки, что увеличивает возможность аррозии сосудов и острого кровотечения.

Кровотечения из язвы могут быть артериальными, венозными и капиллярными. Гастродуоденальные кровотечения язвенного генеза можно разделить на два основных вида: 1) аррозивные кровотечения из артерий и вен различного калибра, расположенных на дне язвы или грануляционном вале; 2) диффузные диапедезные и капиллярные кровотечения при сопутствующих язвенной болезни геморрагическом или эрозивном гастродуодените.

Пептические язвы после различных

оперативных вмешательств по поводу язв в двенадцатиперстной кишке и значительно реже язв желудка развиваются в результате неадекватного выбора метода операции, технических погрешностей при ее выполнении, а также при синдроме Золлингера — Эллисона, не распознанном до оперативного вмешательства. Пептические язвы, располагающиеся обычно в области желудочно-кишечного анастомоза, отводящей и приводящей петель тощей кишки вблизи от анастомоза, более часто осложняются кровотечением, чем первичные дуоденальные или желудочные язвы. Кровотечение обычно профузное.

Острые, или так называемые стрессовые язвы нередко развиваются на фоне сердечно-сосудистой катастрофы (инфаркт миокарда, нарушение мозгового кровообращения, тромбоз и эмболия магистральных сосудов), тяжелой травмы и ожогов, интоксикации, длительного применения стероидных гормонов и салицилатов, после больших и травматичных вмешательств. Стресс-факторы стимулируют образование АКТГ в гипофизе, активирующего функцию коры надпочечников с повышением выделения стероидных гормонов. Глюкокортикоиды повышают секреторную функцию желудка. Образованию острых язв способствуют также нарушение слизистого барьера и снижение репаративных способностей тканей, особенно в условиях циркуляторной гипоксии. Острые язвы у 30—40% больных осложняются кровотечением, нередко профузным.

Геморрагический эрозивный гастродуоденит наблюдают у 10—15% больных с гастродуоденальными кровотечениями. В основе патогенеза его лежат те же факторы, которые приводят к развитию хронической дуоденальной язвы или острых язв желудочно-кишечного тракта. По-видимому, этим и объясняются различия в интенсивности кровотечений. При геморрагическом или эрозивном гастрите, который можно рассматривать как стадию развития язвенной болезни, кровотечение довольно редко имеет профузный характер и обычно легко останавливается под влиянием консервативных мероприятий. Тяжелые и трудно купируемые кровотечения наблюдают при геморрагическом или эрозивном гастродуодените, развившемся на фоне стероидной терапии, приема салицилатов, у лиц, страдающих алкоголизмом, больных пожилого возраста с тяжелой сердечно-сосудистой патологией.

Рак желудка чаще сопровождается кровотечением в поздней стадии заболевания, при распаде опухоли. Относительно редко, при первично-язвенной форме рака, кровотечение может быть одним из первых проявлений заболевания. У большинства больных имеет место паренхиматозное кровотечение из мелких сосудов распадающейся опухоли, что и определяет обычно легкую или среднюю степень кровопотери. Редко бывают тяжелые кровотечения из аррозированных сосудов перерожденной стенки желудка.

Полипы желудка весьма редко сопровождаются острыми кровотечениями. К числу редких заболеваний желудка и двенадцатиперстной кишки, осложняющихся кровотечениями, относятся: 1) доброкачественные опухоли, чаще лейомиомы; 2) дивертикулы.

Кровотечения из нижнего отдела пищеварительного тракта сопровождаются обычно выделением каловых масс, окрашенных темной или алой кровью или имеющих вид «малинового желе». Мелена бывает редко — при локализации источника кровотечения в верхнем отделе тощей кишки. Кровотечения значительно реже, чем при локализации в верхнем отделе пищеварительного тракта, имеют профузный характер. Анемия развивается при длительной кровопотере.

Злокачественные опухоли ободочной и прямой кишки — наиболее частая (исключая геморрой) причина кровотечений из нижнего отдела пищеварительного тракта. Частота кровоточащих опухолей толстой кишки варьирует, по данным разных авторов, от 5 до 60%. Кровотечение часто возникает при локализации опухоли в левой половине толстой кишки (сигмовидная кишка, ректосигмоидальный угол). В то же время выраженная анемия более характерна для опухолей правой половины ободочной кишки.

Дивертикулез ободочной кишки — весьма распространенное заболевание, встречающееся у 30% людей старше 60 лет. Кровотечение часто осложняет дивертикулез, однако упорная и массивная геморрагия бывает лишь у 5% больных. У остальных отмечают эпизодические кровотечения легкой степени.

Язвенный колит сопровождается, как правило, хронической кровопотерей, анемией. Острые кровотечения отмечают редко.

Полипы ободочной кишки редко дают тяжелые кровотечения, однако анемия в связи с хронической кровопотерей отмечается часто.

Доброкачественные опухоли тонкой кишки, чаще невриномы, лейомиомы, гломусные опухоли, относят к числу редких заболеваний. Кровотечение из доброкачественных опухолей возникает часто и, как правило, бывает профузным. Интенсивность кровотечения не зависит от размеров опухоли. Частота и тяжесть кровотечений при доброкачественных опухолях обусловлены тем, что они склонны к распаду, а это ведет к аррозии прилежащих сосудов.

К числу заболеваний, редко дающих тяжелые кровотечения в просвет нижнего отдела пищеварительного тракта, относят дивертикул подвздошной кишки (меккелев дивертикул), туберкулез и сифилис толстой кишки, тромбоз мезентериальных сосудов.

Заболевания соседних органов. Гемобилия — кровотечение в желчные пути — может возникнуть после открытой и закрытой травмы печени, пункции печени с целью биопсии или холеграфии. Гемобилия может ослож-

нить желчнокаменную болезнь, доброкачественные и злокачественные опухоли, кисты и абсцессы (особенно паразитарные) печени. Кровотечение склонно к рецидивам, интенсивность его различна. Проявляется гемобилия кровавой рвотой и меленой.

Гнойный панкреатит, осложнившийся желудочной фистулой и аррозией сосудов желудка или селезеночной артерии, приводит к профузным, часто смертельным кровотечениям в просвет желудочно-кишечного тракта.

Болезни крови и кровеносных сосудов, другие системные заболевания — относительно частая причина желудочно-кишечных кровотечений (7—8% всех больных с кровотечениями в пищеварительный тракт). Как одно из проявлений геморрагического диатеза, вызываемого различными причинами (нарушение проницаемости сосудов, количественная недостаточность тромбоцитов, нарушения свертывающей системы крови), кровотечения, иногда профузные, наблюдают при болезни Верльгофа (см. гл. XXI), лейкозах (см. гл. XXI), гемофилии, болезни Шенлейна — Геноха.

Атеросклероз и гипертоническая болезнь создают условия для повышения проницаемости сосудов, что может привести к острому, даже профузному кровотечению. Иногда оно возникает в результате повышенной ломкости и разрыва сосудов.

К редким причинам профузных кровотечений относят разрывы аневризм аорты, селезеночной артерии, артерий желудка и кишечника в просвет пищеварительного тракта, а также болезнь Рандю — Ослера — множественные телеангиэктазии на коже и слизистых оболочках, в том числе в желудке и кишечнике.

Другие системные заболевания, например лимфогранулематоз, капилляротоксикоз, узелковый периартериит и т. д., а также метаболические нарушения при уремии, диабетической коме могут быть причиной желудочно-кишечных кровотечений.

Патофизиология. Реакция больного на кровопотерю в большинстве случаев не зависит от этиологии заболевания или источника кровотечения. Она определяется объемом и скоростью кровопотери, потерей жидкости и электролитов, а также возрастом больных, наличием сопутствующих, особенно сердечно-сосудистых, заболеваний. Необходимо учитывать и индивидуальную переносимость кровопотери, эффект всасывания продуктов распада крови в кишечнике.

Кровопотеря объемом 500 мл в просвет пищеварительного тракта может вообще не сопровождаться клинически заметной реакцией сердечно-сосудистой системы. Она быстро компенсируется за счет перераспределения крови и тканевой жидкости. Как компенсаторная реакция включается рефлекторная вазоконстрикция, приводящая к мобилизации крови из кровяных депо — селезенки, печени, кожи. Адекватность этой реакции зависит от

состояния сердечно-сосудистой системы больного. Имеют значение и другие компенсаторные механизмы, в частности высвобождение антинурегического гормона и альдостерона, которые восстанавливают внутрисосудистый объем за счет межтканевой жидкости. Это проявляется снижением гемоглобина и гематокрита, гипонротеемией. Выраженная неспецифическая реакция, главным образом сердечно-сосудистой системы, отмечается после потери 25% объема циркулирующей крови в течение от нескольких минут до нескольких часов. Снижение сердечного выброса и систолического давления сопровождается уменьшением диастолического давления и тахикардией. Эти явления могут сопровождаться развитием ортостатического коллапса.

Систолическое давление в начале кровотечения может быть нормальным или даже повышенным в результате компенсаторного спазма артериальной системы и повышения периферического сопротивления. В большой степени тяжесть кровопотери отражает диастолическое давление. Спазм артерий вызывает бледность кожных покровов. Уменьшается приток крови к внутренним органам, за счет чего поддерживается достаточный кровоток в сосудах мозга и сердца.

При неадекватности компенсаторных механизмов, несоответствии объема циркулирующей крови объему сосудистого русла развивается геморрагический шок (см. гл. III). Шок может развиться во время или сразу же после большой кровопотери либо через несколько часов после нее.

Снижение притока крови к почкам сопровождается олигурией, даже анурией и повышением остаточного азота крови в результате острого тубулярного некроза. Снижение печеночного кровотока отмечают после потери 20% объема циркулирующей крови. В результате происходит сужение синусоидов, развиваются центродольные некрозы и как следствие гипоксии нарушаются дезинтоксикационная, синтезирующая и другие функции печени. Нередко, особенно у больных с циррозом печени, шок и всасывание продуктов распада крови в кишечнике приводят к развитию острой печеночной недостаточности. При продолжающейся кровопотере уменьшается и мозговой кровоток, что сопровождается спутанным сознанием и соответствующими изменениями ЭЭГ. Изменениями ЭЭГ документируются также нарушения коронарного кровотока. Кровотечения в желудочно-кишечный тракт нередко способствуют развитию инфаркта миокарда, особенно у больных хронической ишемической болезнью сердца. Тканевая гипоксия приводит к коллапсу периферического сопротивления, депрессии миокарда, сердечно-сосудистой и дыхательной недостаточности.

После остановки кровотечения и восстановления объема циркулирующей крови при адекватных метаболических процессах происходит медленное восстановление глобулярного объема, повышение гемоглобина и гема-

токрита. В течение длительного времени после кровотечения отмечают повышение температуры тела в результате всасывания продуктов распада крови в кишечнике.

Диагностика. Распознавание острых желудочно-кишечных кровотечений, как правило, не представляет трудностей. Даже до появления классических признаков кровотечения — рвоты кровью и мелены — клинические признаки его достаточно ярки. Чаще на фоне относительного благополучия появляются слабость, потливость, головокружение и «мелькание мушек перед глазами», сердцебиение, тошнота, жажда. Характерен внезапный позыв к стулу. Иногда, при тяжелой геморрагии, желудочно-кишечное кровотечение начинается с потери сознания. Чаще обморок развивается в момент или после акта дефекации. У некоторых больных он может наступить через несколько часов, а иногда на 2—3-й день после начала кровотечения. Продолжительность коллапса различна. Локализация источника кровотечения и интенсивность геморрагии определяют сроки появления мелены, ее характер и частоту, наличие рвоты алой кровью или сгустками, «кофейной гущей». Чем интенсивнее кровотечение, тем быстрее появляются признаки наружного кровотечения.

Для решения вопросов лечебной тактики важно не просто диагностировать желудочно-кишечное кровотечение. Необходимо ответить по крайней мере на три основных вопроса: 1) что послужило источником кровотечения, 2) продолжается ли кровотечение и если да, то каковы темпы кровопотери, 3) какова тяжесть перенесенной кровопотери. Ответить на эти вопросы можно на основании тщательного изучения клинической картины заболевания и оценки результатов вспомогательных методов исследования.

Анамнез, хотя и требует критической оценки, особенно у наиболее тяжелой категории больных и лиц пожилого возраста, имеет важное значение в распознавании некоторых причин желудочно-кишечного кровотечения. Так, у значительного числа больных он оказывается типичным для язвенной болезни: боль в эпигастрии после еды и «голодные» ночные боли, изжога, тошнота и рвота, весенне-осенние обострения заболевания, рецидивы кровотечения в прошлом, перенесенные ранее операции, например ушивания перфоративной язвы. Кровотечение нередко возникает на фоне обострения язвенной болезни, и тогда характерно исчезновение или уменьшение болей в эпигастрии в результате ошелачивания кислого желудочного содержимого. Однако даже при наличии у больного длительного язвенного анамнеза нельзя быть всегда уверенным, что источником кровотечения является сама язва. Хорошо известен факт частого сочетания хронической или кровоточащей дуоденальной язвы с диффузным кровотечением из слизистой оболочки желудка, двенадцатиперстной кишки при геморрагическом или эрозивном гастродуодените.

Диагноз кровоточащей пептической язвы ставят, предварительно установив характер перенесенного оперативного вмешательства, сроки появления и характер жалоб, типичных для этого заболевания. Наличие «желудочных» жалоб и похудание часто свидетельствует о злокачественной опухоли желудка. Однако диагностика кровоточащей распадающейся опухоли желудка только на основании таких жалоб может быть ошибочной, особенно у больных пожилого возраста. Нередко потом в этих случаях обнаруживают большую каллезную язву, а развившееся кровотечение оказывается первым ярким проявлением язвенной болезни.

В анамнезе больных с кровотечением из варикозно расширенных вен пищевода имеет значение ряд моментов. Характерна многократная рвота алой кровью. Важно обратить внимание на перенесенную желтуху, другие заболевания гепатобилиарной зоны, алкоголизм. Однако наличие цирроза печени и варикозно расширенных вен пищевода не исключает и других причин кровотечения. До 15% больных, страдающих циррозом печени, имеют также хроническую язву желудка или двенадцатиперстной кишки. У больных циррозом печени, особенно в стадии декомпенсации, нередки кровотечения из острых язв.

Почти патогномичным симптомом для больных с синдромом Мэллори—Вейса считают кровавую рвоту, появившуюся после многократной рвоты без примеси крови.

В связи с увеличением числа больных с кровотечениями, возникающими после приема различных медикаментов (кортикостероидные гормоны, салицилаты, антикоагулянты и т. п.), сведения о сопутствующих заболеваниях и проводимой терапии имеют важное диагностическое значение. Необходимо помнить об известной частоте острых кровоточащих язв у больных инфарктом миокарда, нарушением мозгового кровообращения, а также после травмы, ожогов и больших оперативных вмешательств.

Не отрицая в целом важности тщательного изучения анамнеза, следует подчеркнуть, что этот метод диагностики нередко может ввести в заблуждение относительно истинной причины желудочно-кишечного кровотечения. Необходимо помнить, что у 15—30% больных желудочно-кишечное кровотечение является первым признаком заболевания. Еще более относительны данные анамнеза для оценки тяжести перенесенной кровопотери. Рассказы больных и их окружающих, как правило, преувеличивают объем кровопотери.

Объективное исследование больного имеет безусловно важное значение как для оценки тяжести перенесенной кровопотери, так и для распознавания причин желудочно-кишечного кровотечения, особенно неязвенного генеза. Окраска кожного покрова и видимых слизистых оболочек, иктеричность склер, акроцианоз, телеангиэктазии и сосудистые звездочки, внутрикожные и подкожные кровоизлияния, расширение вен передней

стенки живота позволяют высказать предположение о возможной причине кровотечения. Осмотр больного, исследование пульса и артериального давления дают основания для предварительной оценки тяжести кровопотери. Более объективно о тяжести кровопотери позволяет судить простой тест с переводом больного из вертикального положения в горизонтальное. Медленный, в течение 3 мин, подъем больного из горизонтального положения на 75° при нарушении компенсаторных механизмов сопровождается учащением пульса, падением артериального давления. Учащение пульса в пределах 25 в 1 мин свидетельствует об относительно компенсированной острой кровопотере, о кровотечении средней степени тяжести. При учащении пульса более чем на 30 в 1 мин или развитии ортостатического коллапса имеет место тяжелое кровотечение.

Пальпация, перкуссия и аускультация имеют вспомогательное значение при распознавании причин желудочно-кишечного кровотечения. Перкуссия и пальпация позволяют в отдельных случаях обнаружить опухоль желудка или кишечника, увеличение печени и селезенки, асцит, увеличенные лимфатические узлы. Пальцевое ректальное исследование — обязательный метод исследования больных с желудочно-кишечным кровотечением. По характеру каловых масс он дает возможность судить о характере кровотечения, диагностировать заболевания прямой кишки, которые могут явиться причиной кровотечения. Зондирование желудка и промывание его холодной водой — важный компонент диагностики. По характеру аспирируемого желудочного содержимого, промывных вод можно получить общее представление о локализации источника и интенсивности кровотечения. Промывание желудка может способствовать остановке кровотечения. Все это дает основу для составления плана дальнейших диагностических мероприятий.

Лабораторные методы диагностики. Клинический анализ крови в первые часы после начала кровотечения, количество эритроцитов, показатели гемоглобина и гематокрита остаются в пределах нормы. Затем в результате восполнения объема циркулирующей крови за счет межтканевой жидкости эти показатели снижаются. В зависимости от тяжести кровопотери они могут снижаться в течение нескольких дней, несмотря на остановку кровотечения и переливание крови. В результате острой кровопотери и действия крови, излившейся в просвет пищеварительного тракта, нередко отмечают относительный лейкоцитоз, особенно при кровотечениях язвенной этиологии. Исследование лейкоцитарной формулы, количество тромбоцитов позволяет в ряде случаев диагностировать заболевания крови, которые могут быть причиной желудочно-кишечного кровотечения.

Объем циркулирующей крови и его компонентов (ОЦП, ГО, ОЦНБ)

позволяет наиболее объективно оценить степень кровопотери. Самый простой и доступный метод определения ОЦК — красочный с синим Эванса Т-1824. Больных исследуют сразу после поступления в стационар и в динамике на 3, 5, 7—10-е и т. д. сутки. Выделяют 3 периода изменений объемных компонентов крови после кровопотери: первый период — первые 2 сут, гиповолемия обусловлена уменьшением глобулярного объема и объема плазмы; второй период — 3—5-е сутки, гиповолемия носит олигоцитемический характер, объем плазмы к этому времени обычно полностью восстанавливается; третий период — с 6-х суток — характеризуется медленным восстановлением глобулярного объема.

Состояние гемокоагуляции определяют по показателям коагулограммы и тромбозластограммы. Степень нарушений гемокоагуляции зависит от тяжести кровопотери и ее продолжительности. Так, при легкой и средней тяжести кровопотери наблюдают нормокоагуляцию или умеренную гиперкоагуляцию с укорочением времени свертывания крови по Ли—Уайту до 3—4 мин, умеренным повышением уровня протромбина, фибриногена и фибринолитической активности. Тяжелая кровопотеря приводит к снижению уровня протромбина и фибриногена, появлению положительной реакции на фибриноген Б, повышению фибринолитической активности. При тяжелой и длительной кровопотере развивается гипокоагуляция на фоне внутрисосудистого свертывания; время свертывания крови удлинено до 10 мин и более, содержание протромбина и фибриногена резко снижено, фибринолитическая активность резко повышена. Возможен острый фибринолиз, при котором кровь не свертывается, уровень протромбина и фибриногена резко снижен, может быть афибриногемия, фибриноген Б резко положительный, фибринолитическая активность повышена до 100%.

Исследование гемокоагуляции позволяет в ряде случаев выяснить причину кровотечения. При гемофилии время свертывания крови удлиняется до 25 мин и более. Время кровотечения при болезни Верльгофа увеличивается до 20 мин, а при гемофилии остается в пределах нормы.

Биохимические показатели крови (общий белок и его фракции, остаточный азот, сахар крови, билирубин и холестерин), электролиты и данные КОС, полученные в динамике, необходимы с учетом данных клинического исследования для построения оптимальной схемы лечения больных с желудочно-кишечным кровотечением.

Эндоскопические методы диагностики желудочно-кишечных кровотечений в настоящее время широко распространены в клинической практике. По информативности они намного превосходят другие диагностические методы, позволяя выявить источник кровотечения у 95% больных. Активная диагностическая тактика по отношению к больным с желудочно-кишечным кровотечением

предусматривает необходимость неотложного эндоскопического исследования для установления источника кровотечения, его активности и возможной остановки путем воздействия через эндоскоп. При активном кровотечении абсолютные противопоказания к эндоскопии ограничены — это выраженная сердечно-сосудистая декомпенсация, инфаркт миокарда и инсульт в острой стадии. Относительные противопоказания: сердечно-легочная недостаточность, аневризма аорты, большой зуб, тяжелая гипертоническая болезнь и стенокардия, психические заболевания, острые воспалительные заболевания миндалин, глотки, гортани, острые заболевания органов брюшной полости с резким болевым синдромом и рвотой, резко выраженные искривления грудного отдела позвоночника, поздние сроки беременности.

Подготовка больного к исследованию. Больным с острым кровотечением из верхних отделов желудочно-кишечного тракта, особенно после рвоты кровью или «кофейной гущей», необходимо промыть желудок холодной водой через толстый зонд. Эта процедура способствует уменьшению или остановке кровотечения, удалению сгустков крови и повышает диагностические возможности эндоскопии. За 20—30 мин до исследования больному вводят 1 мл 0,1% раствора атропина и 2% раствора промедола. Ослабленным и анемизированным больным дозу этих препаратов можно уменьшить или вообще отказаться от их применения. Местную анестезию слизистой оболочки ротовой полости, глотки и входа в пищевод осуществляют, как правило, 1% раствором дикаина, аэрозолем ксилокаина.

У тяжелобольных эндоскопическое исследование осуществляют на фоне переливания крови или кровезамещающих жидкостей.

Эзофагоскопия — достоверный метод диагностики кровотечений из пищевода. При выраженном варикозном расширении вен пищевода как бы не имеет просвета, при более интенсивном раздувании обнаруживают выступающие в просвет пищевода синюшные столбы с четкообразными вздутиями. Место разрыва варикозного узла часто прикрыто сгустком, из-под которого в просвет пищевода поступает темная кровь. При обнаружении варикозного расширения вен, особенно при отсутствии активного кровотечения из них, необходимо осмотреть желудок и двенадцатиперстную кишку для исключения источника кровотечения в них.

Гастроскопия позволяет выявить любой источник кровотечения, расположенный в желудке, обнаружить заброс крови через привратник при кровотечении из язвы двенадцатиперстной кишки. При синдроме Мэллори—Вейса в области кардии и субкардии с переходом в некоторых случаях на абдоминальный отдел пищевода обнаруживают одиночные (иногда две—три) трещины слизистой оболочки, располагающиеся по оси пищевода и желудка. При осмотре в ранние сроки от начала заболевания можно наблюдать актив-

ное кровотечение вплоть до артериального, при остановившемся кровотечении — сгустки крови на отдельных участках трещин. В более поздние сроки дно дефектов слизистой оболочки покрыто фибрином.

Гастроскопия позволяет не только диагностировать кровоточащую язву желудка, дифференцировать доброкачественную и малигнизированную язву, но и на основании размеров язвы, наличия тромбированных сосудов в ее дне с учетом тяжести перенесенной кровопотери прогнозировать возможность рецидива кровотечения.

Эндоскопическая диагностика острых язв не представляет сложностей, хотя не всегда возможно четко дифференцировать их от крупных эрозий слизистой.

Дуоденоскопия позволяет обнаружить кровоточащую язву двенадцатиперстной кишки или косвенно судить о ней, если язва прикрыта сгустком крови, диагностировать геморрагический и эрозивный дуоденит, выявить гемобилию.

Колоноскопия показана при клинической картине кровотечения из нижних отделов пищеварительного тракта для выявления его причины и остановки кровотечения через эндоскоп, если это представится возможным. Основные противопоказания к колоноскопии те же, что и при эндоскопическом исследовании верхних отделов пищеварительного тракта. Колоноскопия дает возможность диагностировать заболевания, сопровождающиеся кровотечениями в просвет ободочной кишки.

Рентгенологические методы исследования. *Рентгеноскопия желудка и двенадцатиперстной кишки* еще недавно считалась основным методом распознавания причины и локализации источника кровотечения из верхнего отдела пищеварительного тракта, давая положительные данные у 80% больных. Рентгеноскопия позволяет в большинстве случаев диагностировать язвы желудка и двенадцатиперстной кишки, опухоли и полипы желудка, варикозное расширение вен пищевода и грыжу пищеводного отверстия диафрагмы. В связи с развитием эндоскопии рентгеноскопия желудка как метод экстренной диагностики гастродуоденальных кровотечений отошла на второй план. Рентгенологическое исследование применяется в основном после остановки кровотечения как наиболее распространенный метод исследования больных с заболеваниями пищеварительного тракта.

Селективная ангиография по Сельдингеру с диагностической целью имеет при желудочно-кишечных кровотечениях весьма ограниченные показания. Целиако- и мезентерикография целесообразны при продолжающемся кровотечении у больных с не выявленной эндоскопически причиной геморрагии, а также при портальной гипертензии и кровотечении из варикозно расширенных вен пищевода, когда с помощью спленопортограмм необходимо уточнить уровень портального блока. Анигиография может получить более широкое распространение при дальнейшей раз-

работке селективной эмболизации сосудов как метода остановки желудочно-кишечных кровотечений.

Дифференциальный диагноз необходимо в ряде случаев проводить с кровотечениями из верхних дыхательных путей и легких, которые при заглатывании большим кровью могут симулировать желудочно-кишечное кровотечение. Алый пенный характер крови, выделяемой при кашле, данные перкуссии и аускультации легких, наконец, рентгеноскопии легких позволяют установить причину легочного кровотечения.

Лечение должно начинаться на догоспитальном этапе. Первая врачебная помощь включает ряд простых, но обязательных мер: строгий постельный режим, пузырь со льдом или холодной водой на эпигастральную область, внутривенное введение 10 мл 10% раствора хлорида кальция и внутримышечно 5 мл викасола.

Диагноз желудочно-кишечного кровотечения независимо от причины кровотечения и тяжести состояния больного предопределяет экстренную его госпитализацию в хирургический стационар. Тяжелобольных сразу же, нередко минуя приемное отделение, направляют в отделение реанимации и интенсивной терапии.

В машине скорой помощи необходимо начать внутривенное капельное вливание плазмозамещающей жидкости (солевые растворы, 5% глюкоза, полиглюкин, альбумин), гемостатических препаратов (хлорид кальция, викасол, эпислон-аминокапроновая кислота), оксигенотерапию. На догоспитальном этапе следует по возможности воздержаться от введения средств, значительно повышающих АД и, следовательно, способствующих усилению геморрагии.

В стационаре последовательно проводят комплекс диагностических и лечебных мероприятий, направленных на установление причины и остановку кровотечения, восполнение кровопотери. После выяснения причины желудочно-кишечного кровотечения решают принципиальные вопросы лечебной тактики (хирургическую тактику при язвенных гастродуоденальных кровотечениях см. гл. XIII). Большинство больных с неязвенными кровотечениями подлежат консервативному лечению. Исключение могут составить больные с портальной гипертензией и некоторыми заболеваниями крови (болезнь Верльгофа), у которых кровотечение продолжается, несмотря на проводимую терапию. Больные со злокачественными и доброкачественными опухолями пищеварительного тракта подлежат операции в плановом порядке после остановки кровотечения и возмещения кровопотери. Плановым оперативным вмешательствам следует отдать предпочтение перед операциями на высоте кровотечения, после которых частота послеоперационных осложнений и летальность значительно выше независимо от причины кровотечения.

Основная цель инфузионно-транс-

Т а б л и ц а 8. Номограмма темпа инфузии при экстренной коррекции гиповолемии и 3 ч

При расчетном объеме корреляция на 3 ч, л	Время с начала инфузионной терапии						
	15 мин	30 мин	45 мин	1 ч 30 мин	2 ч	3 ч	
	%, рассчитанного объема (мл), который надо перелить к концу указанного интервала времени						
	25	50	66	75	80	88	ИХ)
1,5	375	750	990	1125	1200	1320	1500
2,0	500	1000	1320	1500	1600	1760	2000
2,5	625	1250	1650	1875	2000	2200	2500
3,0	750	1500	1980	2250	2400	2640	3000
3,5	875	1750	2310	2625	2800	3080	3500
4,0	1000	2000	2640	3000	3200	3520	4000
4,5	1125	2250	2970	3375	3600	3960	4500
5,0	1250	2500	3300	3750	4000	4400	5000
5,5	1375	2750	3630	4125	4400	4840	5500
6,0	1500	3000	3960	4500	4800	5280	6000
7,0	1750	3500	4620	5250	5600	6160	7000
7,5	1875	3750	4950	5625	6000	6600	7500
8,0	2000	4000	5280	6000	6400	7040	8000

фузионной терапии состоит в нормализации гемодинамики и обеспечении адекватной перфузии тканей. Она направлена на: восполнение объема циркулирующей крови, в том числе за счет включения в - активный кровотока депонированной крови; воздействие на физико-химические свойства крови с целью улучшения капиллярного кровообращения, предупреждения внутрисосудистой агрегации и микротромбозов; поддержание онкотического давления плазмы; нормализацию сосудистого тонуса и сократимости миокарда; коррекцию водно-электролитного баланса, КОС и дезинтоксикацию. Этому способствует принятая теперь при инфузионно-трансфузионной терапии тактика управляемой умеренной гемодилюции — поддержание гематокрита в пределах 30%, *НБ* - около 100 г/л. Гемодилюция улучшает реологические свойства крови, уменьшает сопротивление току крови, облегчает работу сердца, улучшает микроциркуляцию. Проводя управляемую гемодилюцию, при определении показаний к переливанию крови следует ориентироваться на показатели гемоглобина и гематокрита.

Во всех случаях инфузионная терапия должна начинаться с переливания растворов реологического действия, улучшающих микроциркуляцию.

При малой кровопотере следует ограничиться инфузией реополиглокина, гемодеза в объеме до 400—600 мл в сочетании с солевыми и глюкозированными растворами.

При кровопотере средней тяжести рекомендуется переливать плазмозамещающие растворы в сочетании с донорской кровью. Общий объем инфузий можно определить из расчета 30—40 мл на 1 кг массы тела больного. Соотношение растворов и крови — 2:1. Полиглокин и реополиглокин вводят до 800 мл, увеличивается доза солевых и глюкозированных растворов.

У больных с тяжелой кровопотерей и геморрагическим шоком инфузионная терапия проводится при соотношении растворов и крови 1:1 и даже 1:2. Общая доза средств для трансфузионной терапии должна превышать кровопотерю в среднем на 30—50%. Для поддержания онкотического давления крови необходимо использовать альбумин, протеин, плазму. Ориентировочный объем инфузий можно определять по величине ЦВД: объем инфузий — 16 x дефицит ЦВД (см водн. ст.) x массу тела (кг). Рассчитанный объем вводят с убывающей скоростью за 2—3 ч, ориентируясь по номограмме (табл. 8).

Коррекция гиповолемии восстанавливает центральную гемодинамику и адекватную перфузию тканей при условии установления дефицита кислородной емкости крови. Средний расход кислорода на удовлетворение метаболических потребностей организма составляет 300 мл/мин при общем содержании его в крови до 1000 мл/мин, если гемоглобин крови составляет 150—160 г/л. Поэтому при уменьшении циркулирующего гемоглобина (ЦНб) до **73** должного система кровообращения справляется с доставкой кислорода тканям. Относительно безопасный уровень ЦНб составляет 600 г, допустимый (при уверенности в остановке кровотечения) — 400 г. Указанные величины *ЦНб* обеспечивают эффективный транспорт кислорода в организме без признаков гипоксемии и метаболического ацидоза. Количество *ЦНб* (в граммах) можно определять по формуле: 0,8 x масса тела больного (кг) x *НБ* (г/л) или рассчитывать по ОЦК. В этом случае $ЦНб = ОЦК \times НБ$. Уровень *ЦНб* является надежным критерием для определения показаний к гемотрансфузии. Расчет количества консервированной крови (ККК), необходимого для коррекции дефицита *ЦНб*, рекомендуют определять по формуле: $ККК = (600 - ЦНб) \times 10$ мл.

Количество эритроцитной массы (КЭМ), которую переливают при уверенности в остановке кровотечения, рассчитывают по формуле: $KЭМ = (400 - ЦНЬ) \times 5$ мл.

При необходимости гемотрансфузии более 1 л предпочтение отдают переливанию свежестабильзированной крови или консервированной крови не более 3 сут хранения, а также прямому переливанию. Эффективность гемотрансфузии возрастает при одновременном использовании гемодеза или реополиглокина. Избыток свободных кислот консервированной крови нейтрализуют переливанием 5% раствора гидрокарбоната натрия.

У больных со средней и особенно с тяжелой кровопотерей эффективное кровообращение обеспечивает сочетание инфузионной терапии с ганглиopleгией. Для снижения периферического сопротивления и улучшения перфузии тканей чаще используют ганглиоблокаторы (пентамин) под контролем артериального давления и ЦВД, а также Р-адренблокаторы, кортикостероиды и декстраны. Активацию протеолитических ферментов и кининов блокируют антиферментной терапией.

Для остановки желудочно-кишечных кровотечений предложено большое число методов общего и местного воздействия на источник кровопотери. Гемостатическим эффектом обладают средства, повышающие активность свертывающей системы крови, — хлорид кальция, эpsilon-аминокапроновая кислота, дицинон и т. п. С этой же целью широко используют компоненты крови — фибриноген, тромбоцитную массу, антигемофильный глобулин.

Метод искусственной управляемой гипотонии получил положительную оценку при лечении желудочно-кишечных кровотечений. Введение ганглиоблокаторов (пентамин, арфонад) снижает артериальное давление и замедляет кровоток, усиливает приток крови в сосудистое русло. Все это повышает тромбообразование и ведет к гемостазу.

Среди методов местного воздействия на источник кровотечения широкое распространение получили: промывание желудка холодной водой; интрагастральное введение вазопрессоров, тромбина, ингибиторов протеолиза; раннее активное кормление — диета Мейленграхта, назначаемая с целью нейтрализации желудочного сока, уменьшения перистальтики желудка и введения в организм больного достаточно калорийной пищи, жидкости и витаминов. С первого дня назначают белый хлеб, масло, сметану, молоко, омлет, паровые котлеты, отварную рыбу, овсяную кашу, тушеные овощи, пудинги и компот. Интенсивное питание сочетают с приемом щелочей и препаратов железа.

Эндоскопические методы остановки кровотечения получили в последние годы широкое распространение при кровотечениях из верхнего отдела пищеварительного тракта различной природы. При кровотечениях из варикозно расширенных вен пищевода используют эндо- и перивазальное введение склеро-

зирующих препаратов (варикоцид, тромбовар и т. п.), реже диатермокоагуляцию.

Для эндоскопической остановки кровотечения может быть применен как моноактивный, так и биоактивный способы электрокоагуляции. Последний сопровождается более поверхностным повреждением стенки органа и в связи с этим более безопасен. Лазерная фотокоагуляция (аргоновый лазер, неодимовый АИГ-лазер) имеет преимущества в сравнении с диатермокоагуляцией — бесконтактный способ остановки кровотечения, более точная дозировка энергии. Диатермо- и лазерную коагуляцию применяют и с целью уплотнения тромба после остановки кровотечения, что уменьшает угрозу рецидива кровотечения.

Локальная гипотермия желудка. Местное охлаждение желудка приводит к уменьшению секреции соляной кислоты и пепсина, снижению перистальтики, сокращению притока крови к желудку из-за спазма артериальных сосудов. Гипотермия желудка может быть достигнута двумя способами — открытым и закрытым. Открытый способ, при котором охлаждающую жидкость, чаще раствор Рингера, вводят непосредственно в желудок, более прост. Однако в связи с опасностью регургитации, нарушения водно-электролитного баланса шире применяют закрытый способ. В желудок вводят двухпросветный зонд с укрепленным на конце латексным баллоном, имеющим форму желудка. При этом жидкость (обычно раствор этилового спирта) охлаждается в специальном аппарате до температуры от 0 до 2 °С и непрерывно циркулирует в замкнутой системе, не поступая в просвет желудка. Гемостатический эффект достигается при снижении температуры стенки желудка до 10-15 °С.

Прогноз желудочно-кишечных кровотечений зависит от многих факторов и прежде всего от характера заболевания, тяжести кровопотери, возраста больных и сопутствующих заболеваний, своевременной и точной диагностики. Активная диагностическая тактика, широкое внедрение эндоскопии позволили более уверенно прогнозировать возможность рецидива кровотечения и, следовательно, правильно решать вопрос о месте консервативных и оперативных методов лечения в каждом конкретном случае. Еще недавно полагали, что непосредственную угрозу для жизни представляют профузные язвенные кровотечения. Действительно, и в настоящее время, несмотря на внедрение органосохраняющих методов оперативного лечения язвенной болезни, летальность после операций на высоте кровотечения остается высокой, составляя в среднем 8—10%. В плане снижения летальности безусловно перспективна дальнейшая разработка консервативных методов остановки кровотечений, которые дают возможность оперировать больных в отсроченном порядке после соответствующей предоперационной подготовки.

Неязвенные кровотечения, увеличение числа которых отмечено в последние годы, не-

редко создают угрозу для жизни больного. И в этих случаях перспективно совершенствование консервативных методов остановки

кровотечения: эндоскопическая диатермо- и лазерная коагуляция, селективная эмболизация сосудов и т. д.

Глава XXV

ПОЧКИ, МОЧЕВЫВОДЯЩИЕ ПУТИ И МУЖСКИЕ ПОЛОВЫЕ ОРГАНЫ

Общие вопросы диагностики

Симптоматика. Клинические проявления урологических заболеваний можно разделить на четыре группы: боль в области мочеполовых органов с характерной иррадиацией; расстройство мочеиспускания; количественные и качественные изменения мочи; патологические выделения из уретры и изменения спермы.

Боль при заболеваниях мочеполовых органов может быть острой и тупой. Боль в поясничной области характерна для заболеваний почки, иррадиация боли в паховую область — для заболеваний мочеточника, боль в надлобковой области — для болезней мочевого пузыря, в промежности — для болезней предстательной железы и семенных пузырьков.

Почечная колика — наиболее характерный симптом урологических заболеваний. В основе ее лежит острое нарушение оттока мочи из верхних мочевых путей вследствие их закупорки или сдавления. Боль возникает неожиданно в поясничной области и в подреберье, иррадирует по ходу мочеточника в надлобковую и паховую области, в область наружных половых органов, на внутреннюю поверхность бедер, нередко сопровождаясь учащением мочеиспускания или болью по ходу мочеиспускательного канала, что может указывать на обтурацию мочеточника в его нижнем отделе. Почечной колике обычно сопутствуют тошнота, рвота, парез кишечника, позывы на дефекацию вследствие раздражения солнечного сплетения и брюшины. Симптом поколачивания на стороне колики положительный. Изменения температура тела, пульса, АД, крови непостоянны.

Расстройства мочеиспускания (дизурия) могут проявляться изменениями частоты мочеиспускания или количества мочи. *Поллакиурия* — учащение мочеиспускания — может сопровождать *полиурию* — увеличения количества выделяемой мочи (более 2000 мл/сут) или быть признаком заболеваний мочевого пузыря и уретры. Грозным симптомом острой и хронической почечной недостаточности является *олигурия* — уменьшение суточного количества мочи до 500—100 мл. Смещение основного диуреза с дневных часов на ночные носит название *никтурия*, затруднение мочеиспус-

ния, сочетающееся с его учащением и болезненностью — *странгурия*. *Истинное недержание* мочи является следствием недостаточности сфинктеров мочевого пузыря и может быть постоянным либо проявляться при определенном положении тела или физическом напряжении. При *ложном недержании* моча произвольно выделяется наружу вследствие врожденных или приобретенных дефектов мочеточника, мочевого пузыря или уретры. От недержания мочи следует отличать *неудержание* мочи, т. е. неспособность удерживать мочу в мочевом пузыре при императивном (повелительном) позыве, что наблюдается при цистите, опухоли шейки мочевого пузыря или предстательной железы. *Затрудненное мочеиспускание* вялой, тонкой струей или по каплям наблюдается при инфравезикальной обструкции любой этиологии. *Задержка мочеиспускания (ишурия)* может быть острой и хронической. По мере увеличения количества остаточной мочи и растяжения мочевого пузыря происходит парез не только детрузора, но и сфинктера. В результате при отсутствии самостоятельного мочеиспускания из переполненного мочевого пузыря каплями постоянно выделяется моча, что дало основание называть это состояние *парадоксальной ишурией*.

Особое место по важности занимает анурия — прекращение поступления мочи в мочевой пузырь. *Преренальная анурия* возникает вследствие резкого нарушения кровообращения обеих почек либо единственной почки при окклюзии почечной артерии или вены, на почве коллапса, тяжелого шока, дегидратации. *Ренальная анурия* развивается как результат первичного поражения клубочкового и канальцевого аппарата почки при остром гломерулонефрите, пиелонефрите, переливании несовместимой крови, отравлении нефротоксическими ядами, аллергических реакциях, синдроме размождения и т. п. *Постренальная анурия* возникает вследствие появления препятствия оттоку мочи из единственной почки либо из обеих почек одновременно.

Качественные изменения мочи охватывают широкий спектр изменений концентрации, состава мочи и патологических примесей, обнаруживаемых в моче при различных заболеваниях. Наибольшего внимания заслуживает примесь крови в моче — *гематурия*, особенно макрогематурия, являющаяся серьезным

симптомом. *Инициальная*, или начальная, гематурия, когда кровь содержится только в первой порции мочи, характерна для заболеваний задней уретры, *терминальная*, или конечная, — для заболеваний мочевого пузыря, *тотальная* — может оказаться признаком многих заболеваний почек, мочеточников, мочевого пузыря, предстательной железы, в том числе онкологических, что требует особой настойчивости врача.

Патологические выделения из мочеиспускательного канала и *изменения среды* чаще оказываются признаками заболеваний уретры и половых органов у мужчин либо гормональных нарушений в системе гипоталамус—гипофиз—гонады.

Данные объективного исследования. *Пальпация* является главным методом общеклинического исследования мочеполовых органов. Почки прощупываются при их смещении или увеличении. При окклюзии мочеточника большим камнем пальпация позволяет определить его локализацию. Пальпация нижней трети мочеточника облегчается при бимануальной пальпации через влагалище или задний проход. Пальпацией мочевого пузыря при задержке мочи определяют его границы. Определенную информацию дает пальпация полового члена, органов мошонки и лимфатических узлов. Обязательным является трансректальное исследование предстательной железы, при котором следует пальпаторно оценить ее размеры, консистенцию и форму. При заболеваниях почек высокую ценность имеет определение симптома Пастернацкого: нанесение

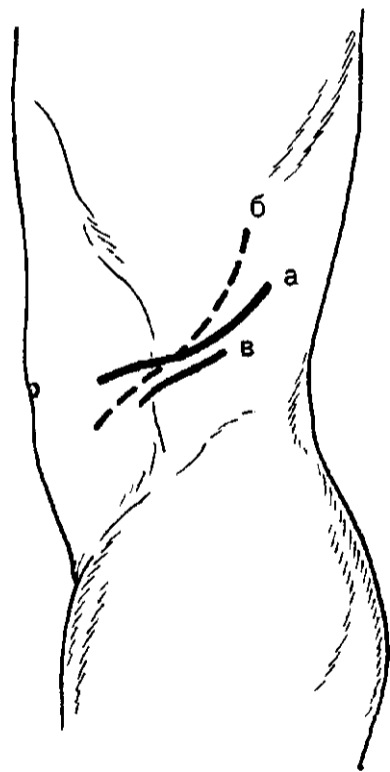


Рис. 128. Операционные доступы к почке и верхней трети мочеточника.

а — люмботомия по С. П. Федорову; *б* — разрез по Нагматцу; *в* — косой разрез — доступ к средней трети мочеточника.

коротких несильных ударов ребром ладони в реберно-мышечном углу поочередно с каждой стороны. Перкуссия мочевого пузыря после мочеиспускания позволяет выявить остаточную мочу.

Лускультация важна при всех формах артериальной гипертонии, когда удается выслушивать систолический шум в правом и левом верхнем квадранте живота и сзади в области костовертебральных углов.

Диагностические методы. Лабораторные методы исследования. Функциональные почечные пробы позволяют оценить суммарную функцию почек. В норме содержание мочевины в сыворотке крови составляет 2,5—9 ммоль/л, креатинина — 100—180 мкмоль/л. Более точным показателем является коэффициент очищения (клиренс), чаще всего определяемый по эндогенному креатинину. У здоровых людей величина клубочковой фильтрации составляет 120—130 мл/мин, а канальцевая реабсорбция — 98—99%. Исследование осадка мочи под микроскопом выявляет характер и количество форменных элементов в нем. При подсчете в камере Горяева их количество рассчитывают на 1 мл. В 1 мл нормальной мочи содержится до 2000 лейкоцитов, до 1000 эритроцитов, 2—20 тромбоцитов, до 20 цилиндров.

Инструментальные и эндоскопические методы исследования занимают одно из основных мест в урологической практике; катетеризация мочевого пузыря, бужирование мочеиспускательного канала, пункционная биопсия мочеполовых органов, уретроскопия, хромоцистоскопия, катетеризация мочеточника и лоханки, пиелозндоскопия, измерение давления в мочеточнике, определение внутрипузырного давления (цистоманометрия), определение состояния сократительной способности детрузора (урофлоуметрия), определение профиля внутриуретрального давления.

Рентгенологические методы исследования часто имеют ведущее значение в диагностике урологических заболеваний. Любое рентгенологическое исследование нужно начинать с обзорного снимка, который должен охватывать всю область мочевой системы. Метод экскреторной урографии основан на способности почек выделять определенные рентгеноконтрастные вещества, введенные в организм. Показанием к экскреторной урографии является необходимость определения анатомического и функционального состояния почек, лоханок, мочеточников и мочевого пузыря. Противопоказанием служит непереносимость большим йодистых препаратов. *Ретроградная уретеропиелография*, в основе которой лежит заполнение мочеточника и лоханки почки рентгеноконтрастным веществом, требует строжайшей асептики и максимальной осторожности и обычно выполняется на фоне антибактериальной терапии. *Антеградная пиелография* основана на непосредственном введении рентгеноконтрастного вещества в чашечно-лоханочную систему либо через нефропиелостому, либо путем чрескожной пункции. Внедрение в клиническую практику *компью-*

терной томографии позволяет быстро нетравматично получить изображение любого органа, в том числе и мочеполовой системы, на любой глубине. Почечная ангиография и венография необходимы для визуализации сосудистого русла почки. Как правило, ее выполняют по методу Сельдинга. Цистография, уретрография могут быть нисходящими и восходящими. Противопоказанием к ретроградному введению контрастного вещества являются острые воспалительные заболевания мочеполовых органов. Генитография (везикулография, вазография, эпидидимография) показана для диагностики заболеваний семявыносящего тракта.

Радиоизотопные методы исследования нашли в урологии широкое применение. Непрямая радиоизотопная ренангиография позволяет оценивать форму и степень нарушения почечного кровообращения (в магистральных сосудах и капиллярном русле почки). Различные варианты радиоизотопной ренографии дают возможность судить о канальцевой секреции моченого препарата, клубочковой фильтрации его, выведении по верхним мочевым путям, рассчитать отдельно для каждой почки коэффициент очищения. Динамическая нефросцинтиграфия с математической обработкой на компьютере используется при необходимости изучить функциональную активность различных участков почечной паренхимы. Статическая нефросцинтиграфия имеет большое значение в диагностике объемных образований, при определении функциональных резервов почечной паренхимы, при острых деструктивных процессах. Принцип радиоизотопной урофлоуметрии основан на исследовании процесса опорожнения мочевого пузыря от радиоактивного соединения, растворенного в моче. Все большее применение находят радиоизотопное исследование эндокринных желез и внутренних органов, радиоизотопная диагностика метастазов опухоли мочеполовых органов, радиоиммунологические методы исследования. В последние годы в урологии начато применение методов ультразвуковой диагностики (эхографии).

Методы оперативных вмешательств

Операционные доступы. Наиболее распространенным доступом к почке и верхней трети мочеточника является люмботомия по Федорову. При высоком расположении почки прибегают к резекции XII, реже XI ребра (разрез по Нагаматцу), что создает хороший обзор и обеспечивает свободу действий хирурга (рис. 128).

Для операции на средней трети мочеточника используют косой разрез с послойным рассечением или тупым разведением мышц передней брюшной стенки. Отведением брюшины медиально обнажают забрюшинное пространство в зоне мочеточника. Для выделения нижней трети мочеточника удобен косой

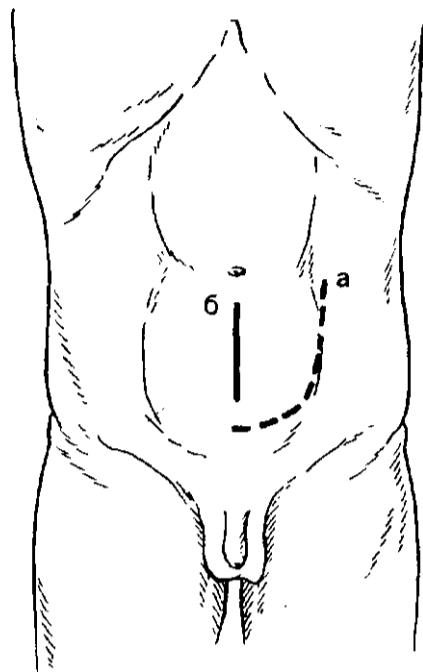


Рис. 129. Операционные доступы к нижней трети мочеточника и мочевому пузырю, а — клюшкообразный разрез; б — срединный разрез.

(по Пирогову) или клюшкообразный разрез в пахово-подвздошной области (рис. 129).

Оптимальным доступом к мочевому пузырю является срединный разрез между пупком и дном. Для более удобного выделения передней стенки мочевого пузыря его наполняют стерильным физиологическим раствором.

При операциях на половом члене и органах мошонки доступ определяется характером операции.

Основные виды операций на почке. Нефростомия — дренирование лоханки почки через ее паренхиму — выполняют при необходимости постоянного или временного дренирования почки. Через разрез задней стенки лоханки изогнутым инструментом перфорируют нижнюю или среднюю чашечку почки, захватывают им дренажную трубку, диаметр которой соответствует объему лоханки, и вводят ее конец в лоханку под контролем зрения. Трубку фиксируют к фиброзной капсуле почки двумя кетгутовыми швами, после чего лоханку ушивают (рис. 130). В послеоперационном периоде особое внимание обращают на функцию дренажа, поскольку возможна обтурация трубки мочевыми солями или сгустками крови, гноя. Сроки удаления нефростомической трубки и заживления свища зависят от характера основного заболевания.

Пиелостомия является оптимальным методом дренирования почки на короткий срок при внепочечной лоханке. Дренажную трубку вводят через разрез задней стенки лоханки и к ней фиксируют (рис. 131).

Пиелолитотомия — удаление камней через разрез почечной лоханки. Может быть задней, нижней, передней, верхней, а также суб-

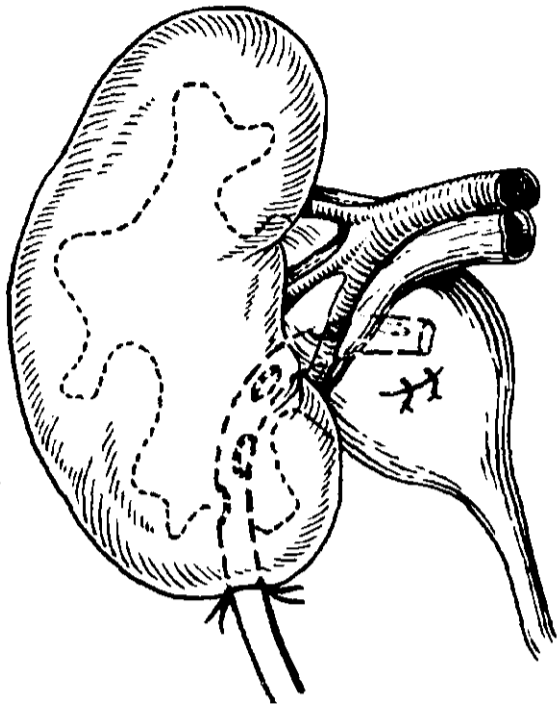


Рис. 130. Операции на почке: нефропиелостомия.

кортикальной при внутрпочечной лоханке. Наиболее часто применяют заднюю пиелитотомию, так как задняя поверхность лоханки нормальной почки обычно свободна от сосудов и легче может быть обнажена. Конкремент удаляют специальными окончатными щипцами, стараясь не дробить его и не оставлять осколков. Введением мочеточникового катетера следует убедиться в проходимости мочеточника вплоть до мочевого пузыря. Осложнения обычно связаны с повреждением аномально расположенного сосуда или повреждением лоханочно-мочеточникового сегмента.

Нефролитотомия — удаление камня через разрез почечной паренхимы, когда удаление его через разрез лоханки технически невозможно (рис. 131, б). Перед нефротомией целесообразно выделить почечную артерию и наложить на нее мягкий сосудистый зажим. При разрезе почки необходимо сохранять ее фиброзную капсулу как основу для последующего наложения швов. Рану зашивают узловыми кетгутowymi (хромкетгутowymi) швами, которые затягивают после снятия зажима с почечной артерии. Лоханку почки, как правило, дренируют. Наиболее грозные осложнения нефролитотомии — вторичные кровотечения и инфаркт почки, которые возникают чаще всего на 7—9-й, 13—15-й, 21—23-й день после операции. Их профилактика заключается в борьбе с инфекцией, хорошем дренировании почки, коррекции возможных изменений свертывающей системы крови.

Резекция почки — удаление части почки — занимает одно из первых мест среди органосохраняющих оперативных вмешательств на почечной паренхиме, в частности, при мочекаменной болезни, когда камни локализуют-

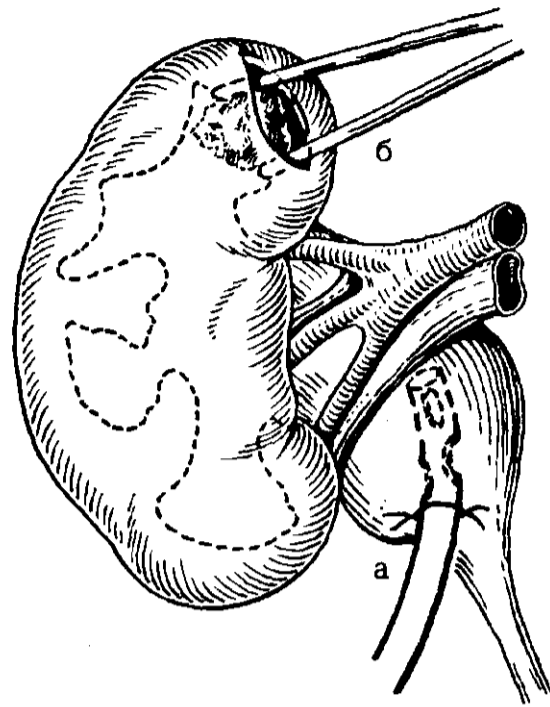


Рис. 131. Операция на почке. а — пиелостомия; б — нефролитотомия в верхнем полюсе почки.

ся в одном из деструктивно измененных почечных сегментов; при опухоли единственной почки, ограниченной травме почки, ограниченно деструктивном туберкулезе почки, стенозе дополнительной почечной артерии, который сопровождается артериальной гипертензией. Различают плоскостную и клиновидную резекцию почки. Предварительно пережимают мягким сосудистым зажимом почечную артерию или всю сосудистую ножку (непрерывный срок ишемии не должен превышать 20 мин, суммарный — 30 мин). На 2 см дистальнее предполагаемого разреза паренхимы рассекают фиброзную капсулу и отслаивают ее, после чего иссекают патологически измененный участок почечной паренхимы. На короткое время восстановив кровообращение в почке, обнаруживают и лигируют кровоточащие сосуды. Вскрытые чашечки ушивают узловыми швами, на паренхиму накладывают узловые и матрацные швы и закрывают рану раннее отслоенной фиброзной капсулой.

Декапсуляция почки — снятие с почки фиброзной капсулы — как самостоятельная операция при острой почечной недостаточности на почве экзогенных отравлений практически утратила свое значение. Значительно чаще ее применяют как этап оперативного вмешательства при остром гнойном пиелонефрите в сочетании со вскрытием гнойников и дренированием почки.

Нефропексия — ликвидация патологической подвижности почки путем ее фиксации. Основными показаниями к проведению нефропексии служат осложнения нефроптоза (пиелонефрит, нефрогенная гипертензия, форикулярное кровотечение), а не повышенная подвижность почки. Смысл операции состоит

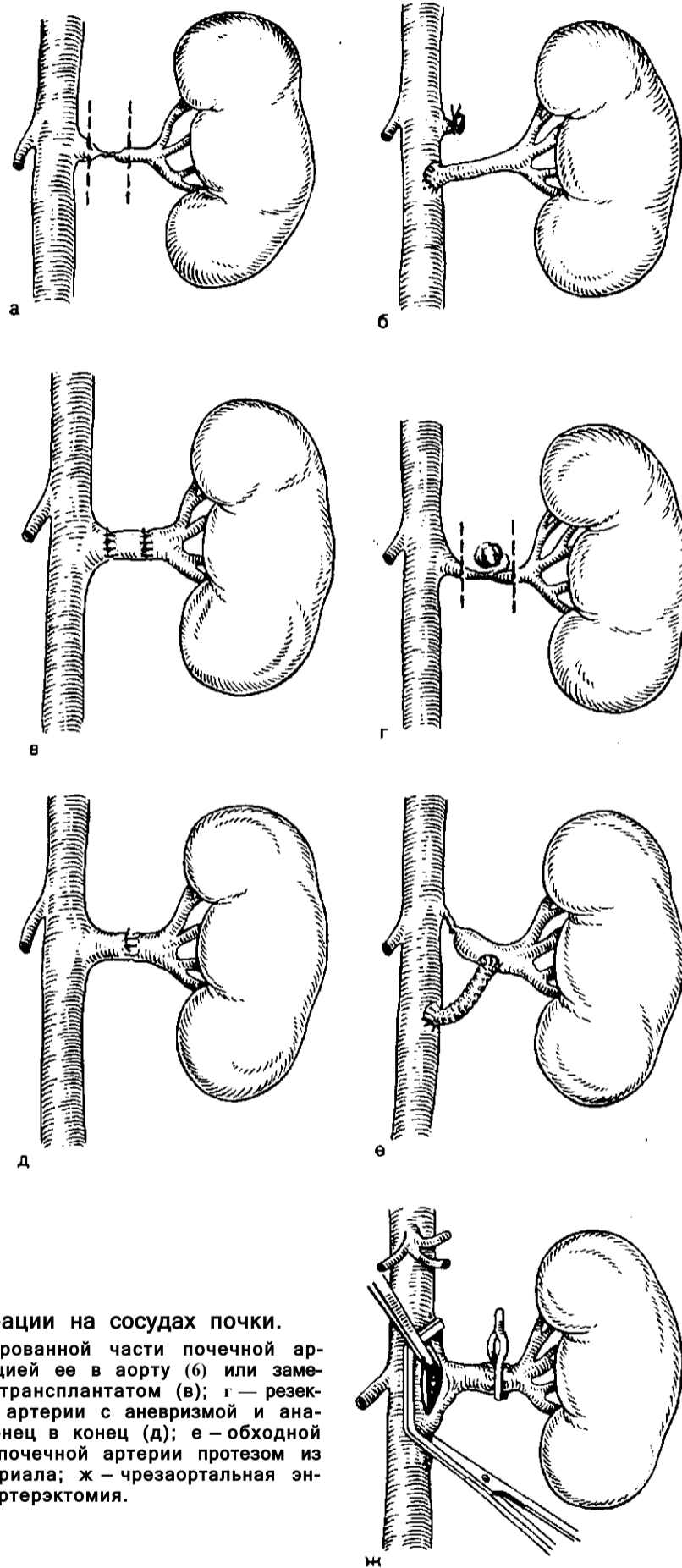


Рис. 132. Операции на сосудах почки.
 а—резекция стенозированной части почечной артерии с реимплантацией ее в аорту (б) или замещением сосудистым трансплантатом (в); г—резекция части почечной артерии с аневризмой и анастомозом артерии конец в конец (д); е—обходной анастомоз аорты и почечной артерии протезом из искусственного материала; ж—чрезаортальная эн-
 дартерэктомия.

в том, чтобы надежно фиксировать почку, но сохранить ее физиологическую подвижность и физиологическую ось органа. Этим требованиям отвечает операция по способу Пытеля—Лопаткина, при которой почку фиксируют мышечным лоскутом из брюшка малой поясничной мышцы, проведенным через субкапсулярный тоннель по задней поверхности от ворот почки через нижний полюс на переднюю поверхность почки. Почку покрывают околопочечной клетчаткой с восстановлением целостности почечной фасции. В послеоперационном периоде больной должен находиться в кровати с приподнятым ножным концом в течение 3 нед.

Нефрэктомия — удаление почки — выполняют при злокачественной опухоли почки, гидронефрозе, пионефрозе, туберкулезе почки, тотально травматическом поражении, когда функция почки полностью утрачена при удовлетворительной функции контралатеральной почки. Почка может быть удалена из внебрюшинного или чрезбрюшинного доступа. Необходимость в чрезбрюшинном, реже в торакоабдоминальном доступе может возникнуть при опухолях, когда до выделения почки вместе с околопочечной клетчаткой требуется первоначально перевязать почечные сосуды. Важнейшим моментом нефрэктомии после обнажения и выделения почки является перевязка почечных сосудов. На почечную ножку накладывают зажим Федорова и перевязывают ее под зажимом, после чего над зажимом ножку пересекают, мочеточник перевязывают и пересекают между двумя лигатурами и почку удаляют. Почечную ножку дополнительно лигируют кетгутотом, желатильно перевязать отдельно культю почечной артерии. Для прошивания почечных сосудов могут быть использованы сосудопрошивающие аппараты типа УКЛ.

Нефруретерэктомия — удаление почки с мочеточником на всем его протяжении — показана при опухолях лоханки почки, туберкулезе почки и мочеточника. Мочеточник лучше удалять из дополнительного доступа в подвздошной области с дальнейшим его

извлечением вместе с почкой из поясничного доступа. При нефруретерэктомии по поводу опухоли удаление мочеточника должно сопровождаться резекцией мочевого пузыря в зоне устья мочеточника, с чего и начинают операцию.

Операции на почечных сосудах (рис. 132) с целью восстановления нормального магистрального кровообращения в почке включают: резекцию стенозированной части почечной артерии с реимплантацией ее в аорту; резекцию почечной артерии с аневризмой и анастомозом артерии конец в конец; резекцию стенозированной части почечной артерии с замещением ее сосудистым аутографтосапплатом; обходной анастомоз аорты и почечной артерии протезом из искусственного материала; чрезаортальную эн-дартерэктомия.

Экстракорпоральная операция. При локализации сосудистого поражения (стеноз, аневризма) в глубине почечной паренхимы и при других технических трудностях выполнение реконструктивной операции на почечных сосудах обычным образом становится крайне трудным или невозможным. В таких случаях почку удаляют, пересекая сосуды почечной ножки без пересечения мочеточника, помещают на специальный операционный столик, вводя трубки в артерию и вену почки и при непрерывной ее перфузии охлажденными растворами производят необходимую корректирующую операцию. По окончании этой операции почку помещают в подвздошную ямку и анастомозируют ее сосуды с подвздошными сосудами: почечную артерию — с внутренней подвздошной артерией конец в конец, почечную вену — с общей подвздошной веной конец в бок (аутографтосапплатация почки).

Перевязка и пересечение яичковой вены (операция Иванисевича) предложена для лечения варикоцеле, которое, как показали исследования последних лет, является следствием веной гипертензии в почке, в частности следствием стеноза почечной вены различного генеза.

Операции на мочеточнике. Уретеролитото-

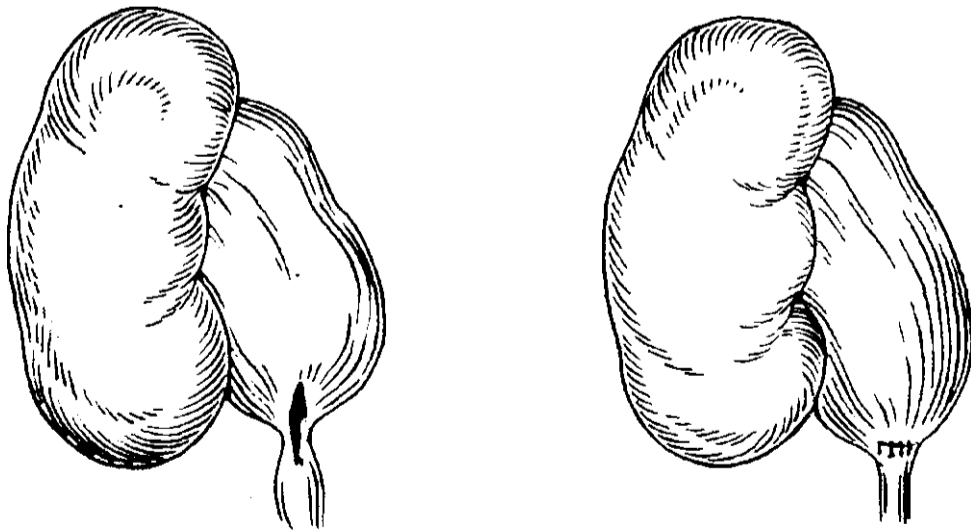
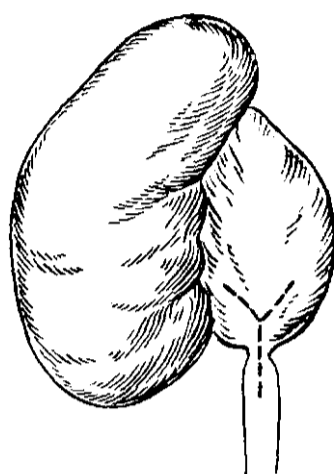
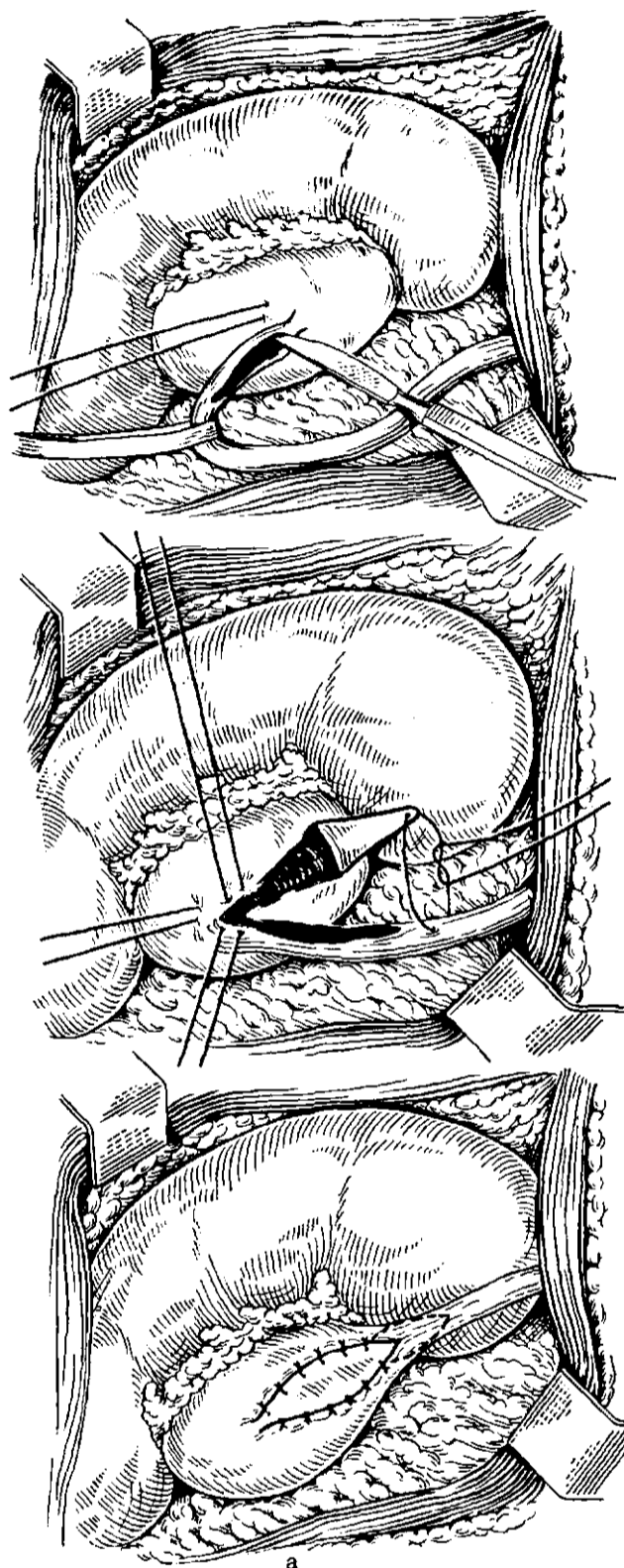
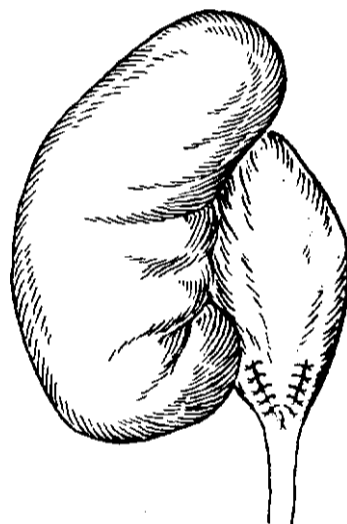


Рис. 133. Операция Фенгера — реконструкция лоханочно-мочеточникового сегмента, а — продольное рассечение задней стенки мочеточника в области стриктуры; б — сшивание его стенки в поперечном направлении.



1



2

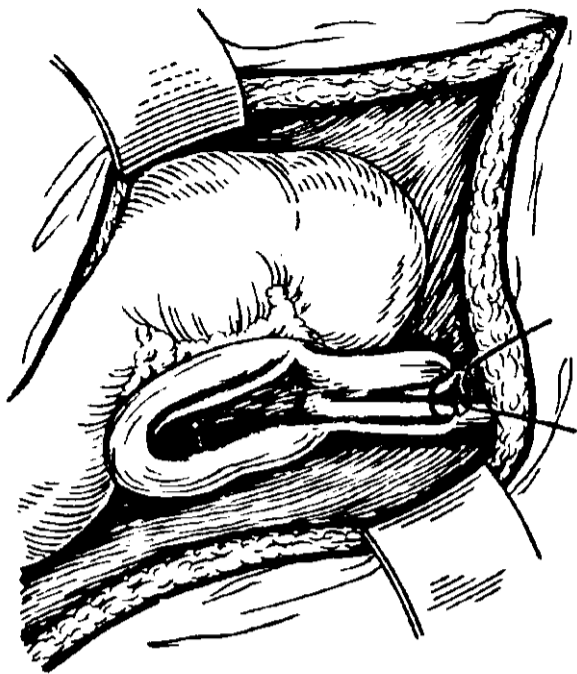
б

Рис. 134. Операция Фоли (а); операция Швизера (б),

1 — выкраивание лоскута из лоханки; 2 — пластика лоханочно-мочеточникового сегмента.

Фоли - удаление камня через разрез мочеточника. Чаще всего операцию выполняют забрюшинным доступом. Вид доступа и разрез зависят от локализации камня. При низко расположенных камнях, повторных операциях прибегают к нижнесрединной лапаротомии. При камнях мочеточника, расположенных в интрамуральном отделе, может быть использован трансвезикальный доступ. Существует также влагалищный доступ, которым поль-

зуются при низких камнях мочеточника у женщин. После обнажения мочеточника в нем прощупывают камень. Не выделяя мочеточника и не подводя под него резиновых или марлевых полос, на его стенку выше камня накладывают провизорный шов и вскрывают его продольным разрезом над верхней частью камня. Извлекают камень металлическим зажимом, обязательно проверяют мочеточниковым катетером проходимость мочеточника до лоханки и вниз до мочевого пузыря, после чего накладывают на разрез неглубокие узловые кетгутовые или хромкетгутовые швы.



а

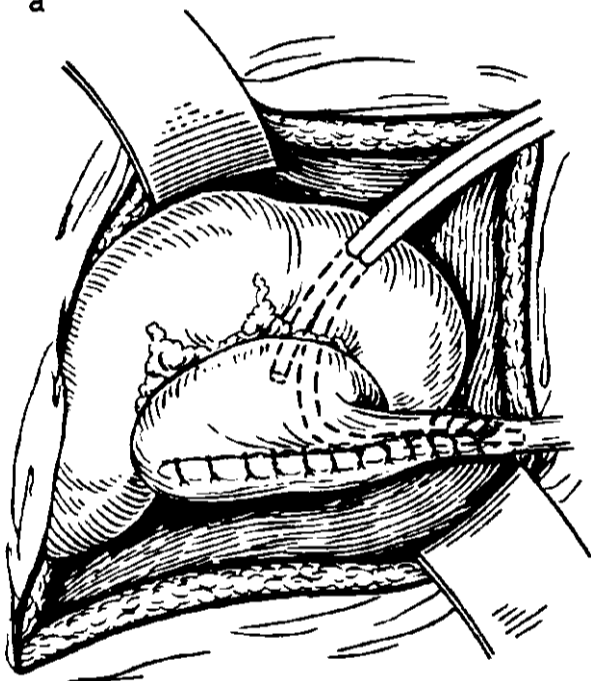
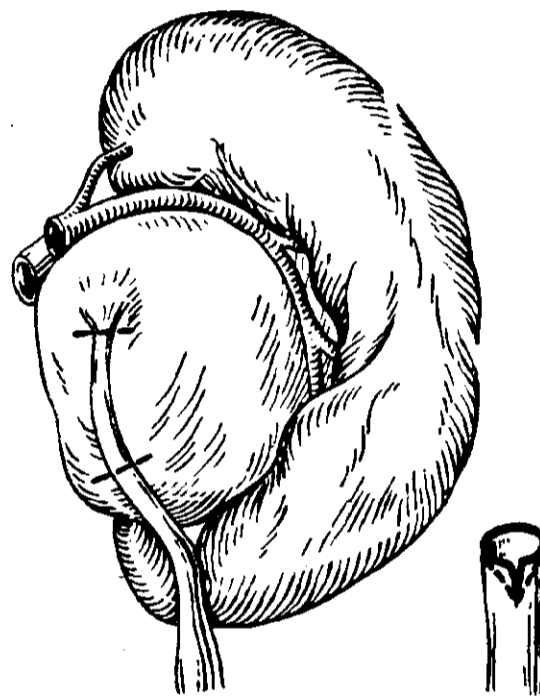


Рис. 135. Операция по Калп де Вирду.
а — выкраивание лоскута из лоханки; б — пластика мочеточника.

Уретеро-уретероанастомоз — соединение концов рассеченного или резецированного мочеточника либо перекрестное соединение одного мочеточника с другим. Наиболее распространены анастомозы конец в конец и инвагинационные. Для анастомоза конец в конец диаметры отделов мочеточника, подлежащих соединению, должны быть одинаковыми. Чтобы обнаружить дистальный конец мочеточника, иногда приходится прибегать к его катетеризации. При стенозе выполняют резекцию мочеточника. Затем поперечно или косо срезанные концы сшивают на трубке, играющей роль каркаса, узловыми кетгутовыми швами атрауматическими иглами. Механический шов особых преимуществ не имеет. Инвагинационный анастомоз чаще применяют

при повторных реконструктивных операциях на мочеточнике. При этом пузырный конец мочеточника при помощи двух П-образных лигатур втягивается в почечный, а нити завязывают снаружи. Дополнительно концы мочеточника сшивают снаружи 2-3 кетгутовыми швами. Преимуществом этого способа является большая надежность швов. При обоих способах анастомоза в мочеточнике оставляют интубационную трубку-дренаж, которую в зависимости от локализации анастомоза выводят через нефропиелостому или по уретре (у мужчин может быть выведена через надлобковый свищ).

Уретероцистоанастомоз — наиболее распространенная пластическая операция при нарушении проходимости юкставезикально-



а



Рис. 136. Резекция лоханочно-мочеточникового сегмента (а) с пиелуретероанастомозом I /•

го отдела мочеточника. Чаще всего применяют внебрюшинный чреспузырный доступ. Методом выбора является неоимплантация мочеточника конец в бок после его пересечения. Мочеточник пересекают у места обструкции, затем вскрывают мочевой пузырь по передней его стенке. У дна пузыря в подслизистом слое образуют инструментом «тоннель» и проводят через него мочеточник в мочевой пузырь. Конец мочеточника фиксируют к слизистой оболочке мочевого пузыря в виде лепестка, создание которого усиливает антирефлюксный эффект операции. Формирование анастомоза осуществляют на тонком эластичном дренаже, удаляют на 12—14-й день после операции.

Уретеросигмоанастомоз — пересадка мочеточника в сигмовидную кишку — один из наиболее распространенных способов отведения мочи, при котором в качестве резервуара мочи используется прямая кишка. Основным показанием к этой операции служат заболевания мочевого пузыря, требующие его удаления. Операцию выполняют внутрибрюшинным доступом из нижнесрединного лапаротомного разреза. Выделяют мочеточники. Мобилизуют сигмовидную кишку и экстраперитонизируют предполагаемую площадь анастомоза. Кишку рассекают и по антирефлюксной методике вводят в нее оба мочеточника. Анастомоз осуществляют атраumaticкими иглами хромкетгутотом. Оставляют дренажные трубки в мочеточниках и в прямой кишке.

Операции при гидронефрозе, основной задачей которых является устранение причины, нарушающей отток мочи, можно подразделить следующим образом: реконструкция лоханочно-мочеточникового сегмента по Фенгеру — продольное рассечение задней стенки мочеточника в области стриктуры со сшиванием его стенки в поперечном направлении (рис. 133); Y- или V-образная пластика по Швицеру — Фоли, при которой выкроенный лоскут лоханки пришивают вершиной к нижнему углу разреза мочеточника, что показано при высоком отхождении мочеточника (рис. 134); операция по Калп де Вирду — Скардино — Принсу — разрез по задней поверхности мочеточника от здоровых тканей через стриктуру на заднюю стенку лоханки, выкраивание лоскута из задней стенки лоханки с основанием у ее нижнего края, который откидывают книзу и соединяют с краями разреза мочеточника (рис. 135); анастомоз бок в бок между мочеточником и лоханкой по Альбаррану в модификации Лихтенберга; резекция лоханочно-мочеточникового сегмента с пиелоуретероанастомозом бок в конец (рис. 136); уретерокаликаноанастомоз конец в конец и латеро-латеральный бок в бок; антевазальный уретеропиелоанастомоз или пиело-пиелоанастомоз, выполняемые при добавочном сосуде к нижнему полюсу почки (рис. 137).

Кишечная пластика мочеточника — частичное или полное замещение мочеточника изо-

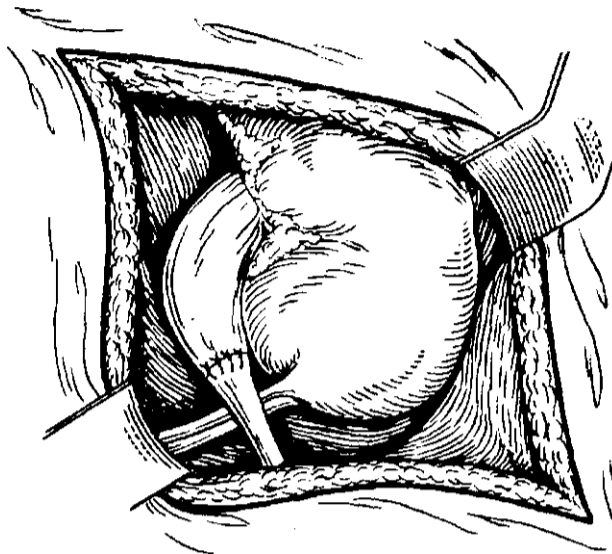


Рис. 137. Антевазальный пиело-пиелоанастомоз.

лированным сегментом кишечника. Чаще используют тонкокишечную пластик мочеточника при его множественных стриктурах, облитерации на большом протяжении, опухоли мочеточника, мегауретере. Кишечный трансплантат можно вывести в забрюшинное пространство, однако более физиологично оставлять его в брюшной полости, а концы выводить забрюшинно. Кишечную петлю располагают изоперистальтически, не нарушая кровообращение. Ретроперитонеально осуществляют лоханочно- или мочеточниково-кишечный анастомоз конец в конец или конец в бок. Кишечно-пузырный анастомоз лучше выполнять на задней стенке мочевого пузыря.

Операции на мочевом пузыре. **Эпицистотомия** — вскрытие мочевого пузыря над лобком с глухим швом пузыря — выполняют при удалении инородных тел, камней, опухолей мочевого пузыря.

Эпицистостомия — вскрытие мочевого пузыря над лобком с оставлением мочепузырного свища — показана для временного или постоянного отведения мочи, при повреждении мочевого пузыря, оперативном лечении пузырно-влагалищного и пузырно-прямокишечного свищей, пластике мочеиспускательного канала, неврогенной дисфункции мочевого пузыря и т. д.

Эпицистостомия троакарная — бескровное наложение надлобкового мочепузырного свища с помощью специального троакара, что наиболее показано для временного отведения мочи. Несмотря на подкупающую простоту операции, следует внимательно оценить противопоказания к ее выполнению: наличие рубцового процесса после предшествующих операций, ограничивающих смещаемость переходной складки брюшины; камни, грыжи, большие дивертикулы и травмы мочевого пузыря, микроцистис, гематурия любой этиологии, общее ожирение, пахово-мошоночная грыжа.

Цистолитотомия — удаление камней мочевого пузыря путем его высокого сечения — показана при камнях мочевого пузыря, самостоятельное отхождение которых невозможно, а дробление противопоказано. Чаще является этапом той операции, при которой устраняются причины нарушения оттока из мочевого пузыря.

Цистэктомия — удаление мочевого пузыря. Выполняется при злокачественных опухолях мочевого пузыря, сморщивании его в результате туберкулеза или интерстициального цистита. При злокачественных опухолях мочевого пузыря у мужчин его удаляют вместе с предстательной железой, семенными пузырьками и паравезикальной клетчаткой. При показаниях одновременно удаляют подвздошные лимфатические узлы. Так как основным этапом операции является отведение мочи, то у ослабленных больных с него начинают операцию. Наиболее простой метод отведения мочи — уретерокутанеостомия (выведение мочеточников на кожу). Вторым этапом выполняют цистэктомию.

Резекция мочевого пузыря — иссечение его части. Объем резекции зависит от характера патологического процесса и его локализации (опухоль мочевого пузыря, дивертикул мочевого пузыря, лейкоплакия). При опухоли резекция мочевого пузыря заключается в удалении всей толщи пузырной стенки в пределах здоровых тканей. При необходимости резекции устья мочеточника выполняют уретероцистоанастомоз. Стенку мочевого пузыря ушивают двухрядным кетгутовым швом. Мочевой пузырь и предбрюшинную клетчатку дренируют.

Кишечная пластика мочевого пузыря — использование изолированного сегмента кишки для замещения мочевого пузыря или увеличения его емкости. По своим анатомо-функциональным особенностям толстая кишка в качестве резервуара для мочи более пригодна, чем тонкая. При частичном замещении мочевого пузыря применяют различные варианты кишечной пластики в зависимости от ее цели, величины оставшейся части мочевого пузыря и индивидуального опыта хирурга.

При полном замещении мочевого пузыря резецируют сегмент сигмовидной кишки длиной 20—25 см, центральный его конец ушивают наглухо, а периферический после имплантации мочеточников соединяют с мочеиспускательным каналом.

Замещение тазового отдела мочеточника верхней частью мочевого пузыря — операция Демеля (рис. 138) — применяют для замены обширных повреждений нижних отделов мочеточников. Наиболее широкий и свободный доступ обеспечивает нижний клюшкообразный разрез. Выделяют и пересекают мочеточник над уровнем обструкции, дренируют его. Выделяют мочевой пузырь и рассекают его поперечно со стороны, противоположной пораженному мочеточнику, почти пополам. Из верхней половины формируют трубку, в верхушку которой имплантируют мочеточник.

Замещение тазового отдела мочеточника лоскутом из переднебоковой стенки пузыря ~ операция Боари (рис. 139) — выполняют при стриктуре или облитерации тазового отдела мочеточников, мочеточниковом свище или острой травме мочеточника, когда невозможен прямой уретероцистоанастомоз. При односторонней операции удобен разрез Пирогова, при двусторонней — дугообразный надлобковый разрез. Выделяют мочеточник, сохраняя его адвентициальную оболочку, и пересекают над местом обструкции. Из переднебоковой стенки мочевого пузыря выкраивают лоскут с основанием у дна мочевого пузыря. При двусторонней операции одновременно выкраивают два лоскута или один, но более широкий (способ Лопаткина). Выкроенный лоскут на дренажной трубке сшивают и в созданную трубку имплантируют один или оба мочеточника по антирефлюксной методике. Рану мочевого пузыря ушивают двухрядным швом. Дренаж мочеточника и мочевого пузыря обязательно.

Операции на уретре. *Резекция уретры* (операция Хольцова). При единичном сужении на небольшом протяжении уретры, ее передней и мембранозной части выполняют резекцию измененного отдела уретры и анастомоз его конец в конец.

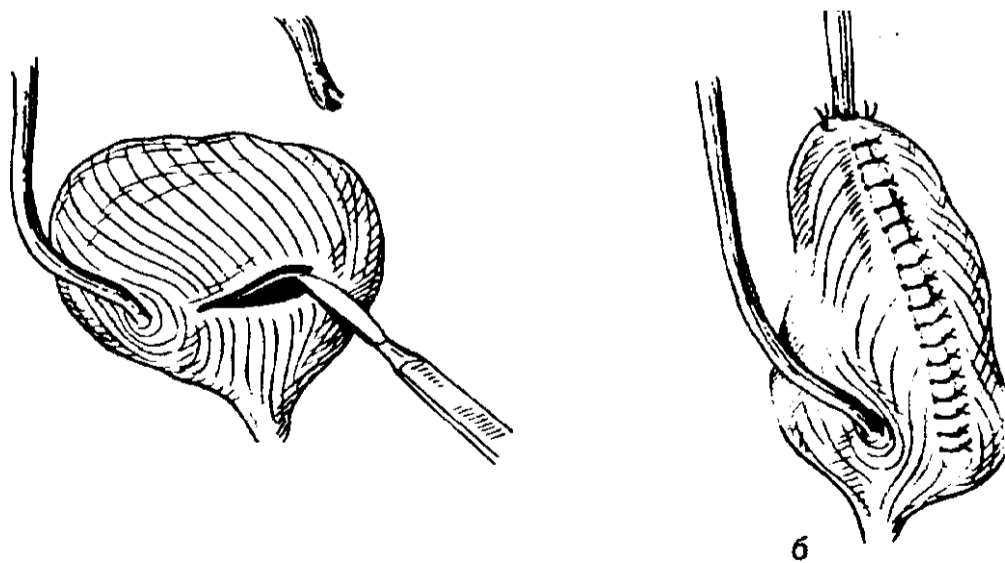


Рис. 138. Операция Демеля — замещение тазового отдела мочеточника верхней частью мочевого пузыря.

а — поперечное рассечение мочевого пузыря; б — окончательный вид анастомоза.

Инвагинация уретры (операция Силоньям) выполняется при стриктуре или облитерации церемонна го-прослатическо10 отдела мочеиспускательного канала, не поддающейся бужированию и исключающей возможность соединения ее конец в конец. После предварительного расширения свища во внутреннее отверстие уретры антеградно вводят клюв металлического бужа до места стриктуры. Аналогично буж вводят ретроградно. Уретру отсепаируют острым путем от кавернозных тел до места облитерации, где ее пересекают поперечно в пределах здоровой ткани. В тканях создают тоннель, пропускающий палец. Создание широкого тоннеля является обязательным условием профилактики последующего сращения уретры. На периферический конец уретры накладывают 4—6 шелковых лигатур, свободные концы которых фиксируют к антеградно введенной дренажной трубке, которую вместе с лигатурами извлекают через надлобковый свищ. При этом периферический конец резецированной уретры инвагинируется через образованный тоннель до шейки мочевого пузыря. Боковые стенки уретры фиксируют к окружающим тканям. Шелковые лигатуры фиксируют на коже. На 8—10-й день эти лигатуры отходят. На 12—14-й день заживают эпицистостому, после чего восстанавливается проходимость по уретре. В ряде случаев в последующем требуется бужирование.

Операции на половых органах и придаточных половых железах. *Аденомэктомия* — удаление (выщелачивание) аденомы предстательной железы. Наиболее распространена надлобковая чреспузырная аденомэктомия. Выполняют высокое сечение мочевого пузыря, ревизию мочевого пузыря и предстательной железы. В прямую кишку вводят два пальца левой руки, которыми приподнимают и фиксируют аденому при энуклеации. Указательным пальцем правой руки проникают через хирургическую капсулу предстательной железы со стороны уретры в слой между аденомой и предстательной железой и производят осторожное вылушивание аденомы. После ее удаления ушивают ложе погружными кетгутowymi швами и создают дополнительные условия. Для гемостаза катетером с баллоном. Мочевой пузырь ушивают наглухо с дренированием по уретре или заканчивают операцию эпицистостомией.

Вазорезекция — иссечение части семявыносящего протока. Используют при аденомэктомии для профилактики эпидидимита.

Ваю'ваюанастомоз — соединение концов семявыносящего протока после вазорезекции пораженного участка его. Чаще всего применяют в лечении экскреторной формы бесплодия.

Вазо-тидидимоанастомоз — соединение семявыносящего протока с придатком яичка в лечении экскреторного бесплодия. В последнее время выполняют с использованием микрохирургической техники.

Вешкулэктомия — удаление семенных пу-

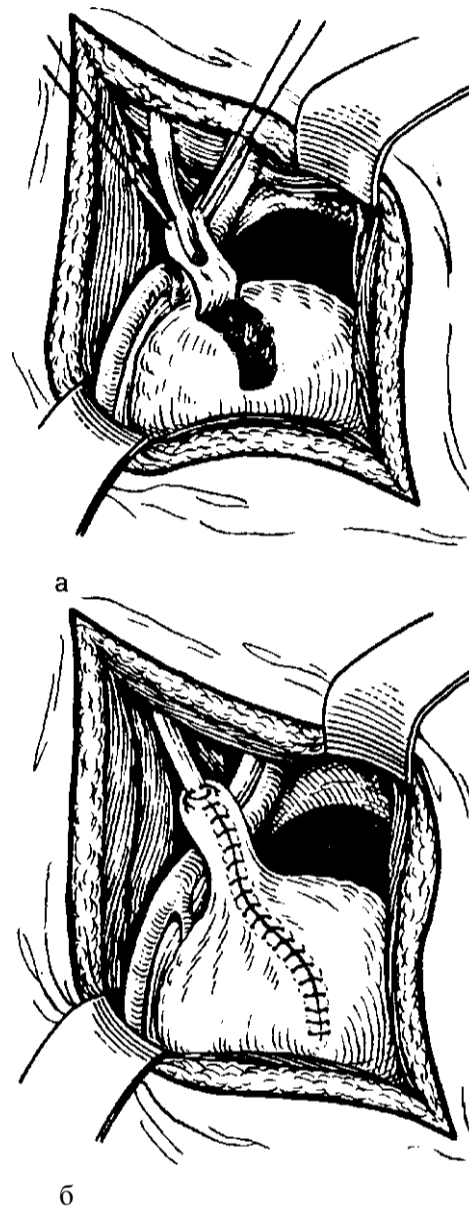


Рис. 139. Операция Боари.

а — выкраивание лоскута из передней стенки мочевого пузыря; б — окончательный вид анастомоза.

зырьков при кистозных поражениях, туберкулезе, опухоли, деструктивных воспалительных изменениях. Глубокое расположение семенных пузырьков делает методом выбора надлобковый трансвезикальный доступ. После эпицистотомии и ревизии мочевого пузыря проводят дугообразный разрез над внутренним отверстием уретры по задней стенке (в области треугольника Льега) мочевого пузыря. Через разрез пузырьки доступны для пальпации и энуклеации с последующим их фиксированием инструментом и отсечением от семявыносящего протока.

Иссечение оболочек яичка (операция Бергмана) является методом выбора при водянке оболочек яичка больших размеров с воспалительным их утолщением.

Пластика оболочек яичка (операция Винкельмана) — рассечение, выворачивание и ушиб-

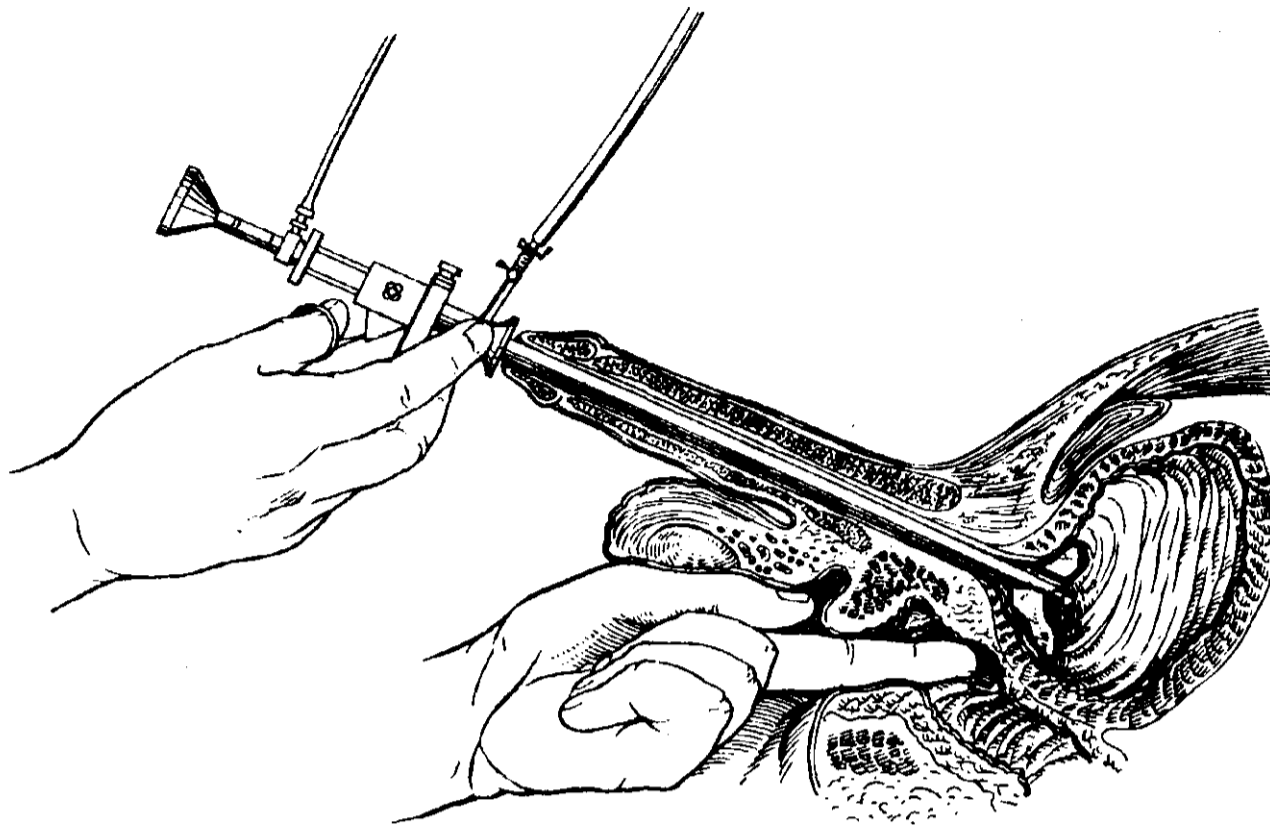


Рис. 140. Трансуретральная электрорезекция аденомы предстательной железы.

ванне позади яичка его оболочек; выполняется при гидроцеле небольших размеров.

Кастрация. У мужчин - оперативное удаление яичек с придатками или выключение функции яичек другими методами. В случае одностороннего заболевания выполняют удаление яичка и придатка с одной стороны (гемикастрация). Полную кастрацию чаще всего выполняют при раке предстательной железы, имекастрацию — при опухолевом, туберкулезном или воспалительно-деструктивном процессе в яичке и придатке. При злокачественной опухоли яичка одновременно удаляют забрюшинные лимфатические узлы, забрюшинную клетчатку, яичковую вену на стороне поражения (операция Шевасею).

Низведение яичка — перемещение задержавшегося или эктоирированного яичка в нормальное положение. Выполняется в детском возрасте (2—8 лет). Выбор срока зависит от степени крипторхизма. Заключается в мобилизации семенного канатика с целью максимального его удлинения и фиксации низведенного яичка на дне мошонки. Лучшие результаты получают при временной фиксации с дозированным натяжением.

Пересадка яичка. Может быть ауотрансплантация, например при крипторхизме, и аллотрансплантация - при гипогонадизме с выраженной андрогенной недостаточностью. Яичко на артериально-венозной ножке с элементами семенного канатика и их оболочками анастомозируют с перемещенными надчревыми сосудами. При выполнении анастомоза сали пользоваться микрохирургической техникой.

Круговое обрезание крайней плоти (цир-

кумцизия) обычно выполняется при фимозе, врожденном и приобретенном.

Фаллопластика (операция Богораз) - создание полового члена при помощи филатовского стебля. Показана при травматической ампутации полового члена.

Электрорезекция трансуретральная (ТУР) - удаление части шейки мочевого пузыря, опухоли предстательной железы или мочевого пузыря с помощью специального аппарата - резектоскопа (рис. 140). Небольшая потеря крови во время операции благодаря коагуляции кровеносных сосудов, снижение болевой чувствительности вследствие блокады нервов и понижение всасываемости с раневой поверхности являются ее ценными свойствами. За последние годы приобрела широкое применение при аденоме предстательной железы любой стадии, раке предстательной железы, клапанах и стриктурах шейки мочевого пузыря и мочеиспускательного канала, опухолях мочевого пузыря и т. п. Является эффективным и щадящим методом оперативного лечения, но требует специального освоения и сугубой осторожности при выполнении.

Заболевания почек

Аномалии почек

Аномалии почечных артерий разделяют на аномалии количества, расположения, Ф^{о*} структуры артериальных стволов. А^{***} количества почечных артерий чаще р[^] JL¹¹⁰⁰¹ лены дополнительной почечной артер

двойной почечной артерией и множественными артериями. Перекрещивая мочевые пути, они могут стать причиной нарушения пассажа мочи, нарушая венозный отток, приводить к почечным кровотечениям. Возможность множественных почечных артерий следует учитывать при операциях на подковообразной или дистопированной почке. Аномалии расположения (дистопия) почечных артерий — тазовая, подвздошная, поясничная — определяют дистопию почки. К аномалиям формы и структуры почечных артерий относят коленообразную почечную артерию, аневризмы почечных артерий, фибромускулярный стеноз, врожденные артериовенозные фистулы. Они могут стать причиной вазоренальной гипертензии и почечных кровотечений.

Аномалии почечных вен. Выделяют аномалии количества — добавочная почечная вена и множественные почечные вены; аномалии формы и расположения — кольцевидная левая почечная вена, ретроаортальная левая почечная вена, экстракавальное впадение левой почечной вены, реже множественные вены и впадение гонадной вены в почечную вену справа; аномалии взаимоотношения сосудистой ножки почки с другими сосудами — артериальный аортomezентериальный «пинцет» и сдавление левой почечной вены гонадными артериями. Значение этих аномалий возросло с выяснением их роли в нарушении венозного оттока из почки, т. е. в возникновении венозной почечной гипертензии.

Аномалии почек. Различают аномалии количества, величины, расположения, взаимоотношения и структуры.

Аномалии количества — аплазия (агенезия) почки, удвоение почки, добавочная почка. Их клиническое значение определяется особенностями оперативной тактики, например, возможность врожденного отсутствия почки диктует необходимость убедиться в наличии второй почки перед нефрэктомией, удвоение почки может создавать диагностические трудности в различных ситуациях, в частности при травме, и т. д.

Аномалии величины — гипоплазия почки. Врожденное уменьшение почки, связанное в основном с нарушением развития метанефрогенной бластемы. Гипоплазированная почка макроскопически представляет собой нормально сформированный орган в миниатюре.

Диагностика. Односторонняя гипоплазия почки ничем не проявляется в течение всей жизни. Двусторонняя гипоплазия почек встречается реже и проявляется рано — в первые годы и даже недели жизни ребенка. Дети отстают в росте и развитии. Нередко отмечаются бледность, рвота, поносы, признаки рахита. Обнаруживают выраженное снижение концентрационной функции почек, однако показатели биохимических исследований крови еще длительное время остаются нормальными. Артериальное давление повышается лишь в поздних стадиях хронической почечной недостаточности. В большинстве случаев

дети с двусторонней гипоплазией почек умирают от уремии в первые годы жизни.

Одностороннюю гипоплазию почки выявляют при рентгенологическом исследовании, предпринятом по поводу пиелонефрита. На экскреторных урограммах отмечается уменьшение размеров почки. При гипоплазии почки чашечки не деформированы, как при пиелонефрите, а лишь уменьшены в числе и объеме. На урограммах отмечается также компенсаторная гипертрофия контралатеральной почки. На ангиограммах при гипоплазии почки артерии и вены ее равномерно истончены на всем протяжении, в то время как при вторично сморщенной почке ангиограмма напоминает картину обгоревшего дерева.

Лечение. При неосложненной гипоплазии почки лечения не требуется. В случаях односторонней гипоплазии, осложненной пиелонефритом и гипертензией, показана нефрэктомия. Если же в патологический процесс вовлекается контралатеральная почка, то не следует спешить с нефрэктомией — необходимо комбинированной терапией стабилизировать артериальное давление и ликвидировать воспалительный процесс. При двусторонней гипоплазии почек, осложненной тяжелой почечной недостаточностью, показана трансплантация почки.

Прогноз при односторонней гипоплазии почки, как правило, благоприятный.

Аномалии расположения — дистопия почки. Врожденное необычное ее расположение. Частота дистопии почки 1: 800; чаще наблюдается у мужчин. Поскольку процессы восхождения и ротации почек взаимосвязаны, дистопированная почка всегда ротирована наружу, причем чем ниже дистопия, тем вертикальнее расположена почечная лоханка.

Дистопированная почка нередко имеет рассыпной тип кровоснабжения, сосуды ее короткие, что ограничивает смещаемость органа. Такая почка, как правило, имеет дольчатое строение. Функциональное состояние дистопированной почки обычно снижено в зависимости от степени дистопии. Различают высокую, низкую и перекрестную дистопию. К высокой относится торакальная дистопия почки. Это очень редкая аномалия ее положения. Мочеточник торакальной почки удлинен, впадает в мочевой пузырь, артерии отходят от грудной аорты. Разновидностями низкой дистопии почки являются поясничная, подвздошная и тазовая. При поясничной дистопии почки несколько повернуты кпереди, лоханка находится на уровне IV поясничного позвонка. Почечная артерия обычно отходит на уровне II—IV поясничного позвонка. Смещение почки ограничено. Подвздошная дистопия почки характеризуется более выраженной ротацией лоханки кпереди и расположением ее на уровне между L5—S1. По сравнению с поясничной дистопией отмечается более медиальное расположение почки. Почечные артерии, как правило, множественные, отходят от общей подвздошной артерии или аорты в месте бифуркации. Смещаемо-

сти почки при изменении положения тела практически нет. При *тазовой дистопии* почка располагается по средней линии под бифуркацией аорты, позади и несколько выше мочевого пузыря. Такая почка может иметь причудливую форму, сосуды почки обычно рассыпного типа, являются ветвями общей подвздошной или различных тазовых артерий. Возможно сочетание тазовой дистопии с поясничной или подвздошной дистопией контралатеральной почки. Тазовая дистопия единственной почки встречается с частотой 1 на 20000 вскрытий.

Перекрестном дистопия характеризуется, смещением почки на противоположную сторону. Как правило, при этом обе почки срастаются, образуя S- или L-образную почку. Мочеточник, дренирующий перекрестно дисъюпированную почку, впадает в мочевой пузырь на обычном месте. Сосуды, питающие почку, отходят ниже обычного уровня на тон же или на противоположной стороне. Частота перекрестной дистопии почки 1 : 10 000 - 1 : 12 000. Описаны двусторонняя перекрестная дистопия и перекрестная дистопия единственной почки, которая встречается исключительно редко.

Д и а г н о с т и к а. Ведущим симптомом является боль, возникающая при перемене положения тела, физическом напряжении, метеоризме. При перекрестной дистопии боль обычно локализуется в подвздошной области и иррадирует в тазовую область на противоположной стороне. Поскольку в дистопированной почке патологический процесс (гидронефротическая трансформация, нефролитиаз, пиелонефрит, туберкулез) возникает и развивается значительно чаще, чем в нормально расположенной, нередко к этому заболеванию присоединяются симптомы указанных болезней. Клинические и рентгенологические признаки торакальной дистопии почки могут имитировать опухоль средостения или легкого. При поясничной и подвздошной дистопии почка пальпируется в виде болезненного малоподвижного образования и может имитировать опухоль органов брюшной полости. Диагноз дистопии почки основывается на данных экскреторной урографии и сканирования (сцинтиграфия) почек, а в случае резкого снижения функции почки - ретрофадной пиелографии. Эти методы выявляют характерные признаки дистопии: ротацию и необычную локализацию почки с ограниченной ее подвижностью.

Д и ф ф е р е н ц и а л ь н ы й д и а г н о з поясничной или подвздошной дистопии почки и нефроптоза бывает труден, особенно в случае так называемого фиксированного нефроптоза, который, как и дистопия почки, характеризуется низкой локализацией и малой смещаемостью почки. Однако при фиксированном нефроптозе на урограммах можно отметить медиальное расположение лоханки и извитой, дос(аточной) длины мочеточник. Иногда разграничить ли состояния помогает лишь почечная ангиография, выявляющая низко от-

ходящую и короткую сосудистую почечную ножку при дистопии и отходящую на обычном уровне, но удлиненную при нефроптозе. Особую важность представляет дифференцирование низкой дистопии почки с опухолью органов брюшной полости — кишечника, женских половых органов. Известны случаи ошибочно удаленной дистопированной почки, принятой за опухоль, в том числе при дистопии единственной почки.

Лечение. Лечебная тактика при дистопии почки максимально консервативная. Оперативное лечение показано при дистопии, осложненной гидронефрозом или нефролигиазом. При изнуряющих болях и далеко зашедших анатомо-функциональных изменениях в дистопированной почке выполняют нефрэктомия. Оперативное перемещение почки невозможно из-за рассыпного типа кровообращения, малого калибра сосудов и укороченного мочеточника.

Прогноз в неосложненных случаях благоприятный, при развитии гидронефроза или присоединения пиелонефрита, туберкулеза, нефролитиаза зависит от течения этих заболеваний и направленного лечения.

Аномалии взаимоотношения (сращения). Различают галетообразную, S-образную, L-образную, подковообразную почку. Особый интерес представляет последняя.

Подковообразная почка, как правило, расположена ниже обычного, лоханки сросшихся почек направлены кпереди или латерально. Кровоснабжение подковообразной почки осуществляется множественными артериями, отходящими от брюшной аорты или ее ветвей. В 90% случаев срастаются нижние полюса и лишь в 10% — верхние. На месте соединения почек имеется перешеек, представленный *соединительной* тканью или полноценной почечной паренхимой, нередко с обособленным кровообращением. Перешеек располагается впереди брюшной аорты и нижней полой вены, но может находиться позади них. Мочеточники обычно короткие, направлены вперед и латерально, перегибаясь через паренхиму почки.

Частота. Подковообразная почка встречается с частотой 1 : 400 — 1 : 500 у новорожденных детей; у мальчиков в 1,5 раза чаще, чем у девочек.

Диагностика. Основным клиническим признаком подковообразной почки является симптом Ровзинга, заключающийся в возникновении боли при разгибании туловища (в связи со сдавлением сосудов и аортального сплетения перешейком почки). Заболевания подковообразной почки сопровождаются соответствующими симптомами.

Подковообразную почку можно определить при глубокой пальпации живота в виде плотного малоподвижного образования. Рентгенологически при хорошей подготовке кишечника почка выглядит в виде подковы, обращенной выпуклостью вниз или вверх. Более часто контуры подковообразной почки выявляются при экскреторной урографии либо почечной ангиографии или с помощью пнев-

морстронернгонеума. На экскреторных уро-
I рамах подковообразная почка характеризу-
ется ротацией чашечно-лоханочной системы и
изменением угла, составленного продольными
осями сросшихся почек, вели и норме лот
VI ол открыт книзу, то при подковообразной
почке в 90 % случаев — кверху. Тени мочеточ-
ников, отойдя от лоханок, расходятся в сто-
ро н ы, за тем по па п р а в л е н и ю к мочевому
пузырю постепенно сближаются.

Лечение. Операции на подковообразной
почке производят в основном при развитии
осложнений (гидронефроз, камни, опухоль и
др.). Оперативный доступ выбирают в зависи-
мости от заболевания: люмботомию по Фе-
дорову или Нагаматцу — при гидронефрозе и
камнях, поперечный чрезбрюшинный — при
опухоли, для рассечения перешейка почки —
парамедиальный.

Прогноз при неосложненной подковооб-
разной почке благоприятный, при развитии
патологического процесса в ней — зависит от
характера и стадии заболевания.

Аномалии структуры — поликистоз почек.
Характеризуется замещением почечной парен-
химы множественными кистами, различных
размеров. Всегда носит двусторонний харак-
тер и является наиболее тяжелым пороком
развития почек.

К л а с с и ф и к а ц и я. Различаются две
формы поликистоза почек: наиболее часто
встречаемая — с увеличением размеров почек и
весьма редкая — с неувеличенными и даже
несколько уменьшенными почками.

Частота поликистоза почек у взрослых — 1
на 350—400 вскрытий.

Диагностика. Поликистоз почек может
проявляться местными и общими признаками:
к местным относятся боль в поясничной об-
ласти, прощупываемые увеличенные плотные и
бугристые почки, к общим — быстрая утом-
ляемость, повышение артериального давления,
боль за грудиной и в эпигастрии. Жажда
и полиурия, характерные для поликистоза
почек, свидетельствуют о раннем нарушении
концентрационной способности почек. В слу-
чаях почечной недостаточности (примерно у
33% больных) выявляются признаки, ха-
рактерные для этого состояния. Наблюдаю-
щаяся нередко гематурия — следствие затруд-
ненного венозного оттока из почки. В диаг-
ностике важное место занимают рентгено-
логические и радиоизотопные исследования:
ретроградная пиелог рафия, сканирование
(сцинтиграфия), экскреторная урография, по-
чечная ангиография. Заболевание может ос-
ложниться пиелонефритом, мочекаменной бо-
лезнью, новообразованием, туберкулезом.

Лечение. Консервативное лечение сво-
дится к антибактериальной терапии по по-
воду сопутствующего пиелонефрита, назначе-
нию дезинтоксикационных средств при на-
личии хронической почечной недостаточности.
Оперативное лечение — вскрытие и опорож-
нение кист (игнипунктура). Игнипунктура бо-
лее эффективна в компенсированной стадии
заболевания. При поликистозе почек, ослож-

ненным хронической почечной недостаточ-
ностью в терминальной стадии, применяют
гемодиализ и трансплантацию почки.

П р о г н о з в большинстве случаев неблагоприятный.

Киста почки (солитарная). Отдельная ша-
ровидная полость в паренхиме почки, высту-
пающая над ее поверхностью и заполненная
жидкостью.

Ч а с т о т а. Киста почки встречается о дина-
ково часто у лиц обоего пола, чаще в воз-
расте старше 40 лет. Обнаруживается в 3—5%
вскрытий.

Диагностика. Чаще всего киста прояв-
ляется болью, гематурией, пальпируемой опу-
холью. Особенности клинического течения в не-
осложненных случаях: медленное, длительное
развитие; отсутствие лихорадки и анемии;
высокая частота сопутствующей инфекции и
пиелонефрита; нередко наличие артериальной
гипертонии. Выявление солигарной кисты ос-
новывается на результатах рентгенологиче-
ского, радиоизотопного и ультразвукового
методов исследования. Обзорная рентгено-
графия позволяет выявить симптом «увели-
ченной почечной массы» и обызвествление
стенки кисты. Экскреторная урография и
ретроградная пиелог рафия обнаруживают
серповидный дефект наполнения чашечно-ло-
ханочной системы и симптом - «раскрытой
пасти», который характеризуется раздвиганием
чашечек. На нефротомограмме киста имеет
вид гомогенного просветления по сравнению
с паренхимой. Почечная ангиография на-
иболее эффективна в дифференциальной диа-
гностике ее с опухолью почки.

Нефрограмма обычно позволяет опреде-
лить накопления рентгеноконтрастного пре-
парата в виде гомогенного образования с
гладкими контурами. Наличие дефекта на-
копления контрастного вещества в зоне кисты
на нефрограмме («дефект в дефекте») говорит
об опухоли в кисте. Нередко при кортикаль-
ной кисте нефрограмма выявляет симптом
«клюва», который проявляется разностью кон-
трастирования паренхимы почки и кисты на
стыке их капсул.

По данным радиоизотопного сканирования
киста выглядит как дефект накопления с ров-
ными и четкими контурами. При ультразву-
ковом сканировании киста определяется в виде
гомогенного образования, лишенного эхо-точек
г. е. полностью проходимого для ультразву-
кового импульса.

Чрескожная пункционная кистография яв-
ляется диагностической и лечебной процедурой.

Лечение в основном оперативное: чрес-
кожная пункция и аспирация содержимого, ре-
зекция почки, вылущение кисты, иссечение
ее свободной стенки и редко нефрэктомия.
Показаниями к операции являются прогресси-
рующая атрофия паренхимы вследствие дав-
ления растущей кисты; нагноение кисты; на-
рушение пассажа мочи и хроническая инфек-
ция в почке и верхних мочевых путях;
постоянные боли, вызванные кистой: гемату-
рия; артериальная гипертония.

Повреждения почки

Повреждения почки могут быть закрытыми (подкожные) и открытыми. Правая почка повреждается чаще левой, что можно связать с ее более низким расположением. В некоторых случаях повреждение может возникнуть на стороне, противоположной травме.

Классификация. Подкожные повреждения (разрывы) почки делят на пять групп: 1) повреждения жировой и фиброзной капсулы почки, при этом образуется гематома в паранефральной клетчатке; 2) подкапсульный разрыв паренхимы почки без нарушения целостности чашечек, лоханки; образуется иодкапсулярная гематома; 3) повреждение паренхимы с нарушением целостности чашечек и лоханки, причем через глубокие разрывы в окружающие ткани изливаются кровь и моча (урогематома), возникает мочевиная инфильтрация, наблюдается тотальная гематурия; 4) размозжение почки, которая представляет собой бесформенную массу; возможно повреждение брюшины; 5) полный отрыв почки от ворот и изолированное повреждение почечных сосудов с сохранением целостности самой почки, развитие обширных гематом. Особый вид повреждения представляет собой довольно часто встречающийся ушиб почки, при котором отмечаются множественные кровоизлияния в почечной паренхиме при отсутствии макроскопического ее разрыва. Тяжелой формой травмы является комбинированное повреждение почки, при котором сочетаются разрывы почки и соседних органов, расположенных в забрюшинном пространстве и в смежных полостях.

Открытые (чаще всего огнестрельные) повреждения почек делят на шесть групп: 1) ранение жировой и фиброзной капсулы почки; 2) касательное (непроникающее) ранение почки; 3) сквозное (проникающее) ранение; 4) слепое проникающее ранение; 5) размозжение почки; 6) ранение сосудистой ножки почки или мочеточника. При огнестрельных повреждениях комбинированные ранения встречаются чаще. Кровь и моча могут изливаться в окружающие пространства и выделяться из раны. Проникновение мочи в брюшную полость приводит к мочевиному перитониту. Результатом повреждения почки могут быть кровоизлияния, отек и гибель той части паренхимы, которая была травмирована. В дальнейшем зона отторжения замещается фиброзной тканью, а оставшаяся часть паренхимы гипертрофируется.

Этиология, патогенез. Закрытая травма чаще всего происходит вследствие прямого тупого удара или резкого сдавливания, но может быть вызвана и непрямым воздействием (падение, сотрясение тела и т. п.). Могут встречаться травмы почки при инструментальном вмешательстве: катетеризации лоханки, ретроградной пиелографии, паранефральной блокаде, пункционной биопсии почки. Открытые повреждения в мирное время редки: в основном это огнестрельные ранения. В мирное время обры-

тые ранения могут быть получены колющим или режущим орудием.

Диагностика. Основные признаки повреждения почки — боль, припухлость в почечной области (околопочечная гематома) и гематурия, а при открытом повреждении и выделение мочи из раны. При легких формах повреждения общее состояние больных остается удовлетворительным, при тяжелых — развиваются явления шока, анемии, перитонита. Симптоматика во многом зависит от степени повреждения почки. Так, при поверхностном повреждении отмечаются локальная боль, небольшая околопочечная гематома, незначительная гематурия, общее удовлетворительное состояние и благоприятное течение в дальнейшем, при субкапсулярных повреждениях — локальная боль, значительная гематурия, отсутствие гематомы в околопочечном пространстве, быстро проходящий шок, общее удовлетворительное состояние. При более глубоких проникающих повреждениях боль имеет тенденцию к распространению вниз. Отмечаются профузная гематурия со сгустками, околопочечная гематома, которая может распространиться до мошонки или половых губ, шоковое состояние. При отрыве сосудов ножки наблюдаются тяжелый шок, гематурия отсутствует, состояние угрожающее.

Ведущим методом распознавания повреждений почки является экскреторная урография, показанная при всех видах травмы. Лишь в особых, сомнительных, случаях (отсутствие функции почки, падение артериального давления) возникает необходимость ретроградной пиелографии. Оба метода выявляют затеки рентгеноконтрастного вещества за пределы чашечно-лоханочной системы. Обзорная урография устанавливает или исключает повреждение костей, выявляет искривление позвоночника в сторону травмы, отсутствие контура поясничной мышцы при забрюшинной гематоме. Важное значение в распознавании травм почки приобрела изотопная скintiграфия, при которой обнаруживают дефект изображения, соответствующий участку повреждения.

Лечение. В легких случаях закрытой изолированной травмы почки (ушиб, разрыв капсулы) показано консервативное лечение: строгий постельный режим в течение 2 нед, антибактериальная, гемостатическая терапия. Клинические, рентгенологические или скintiграфические признаки разрыва паренхимы почки являются показанием к оперативному вмешательству. Нарастание околопочечной гематомы, признаков внутреннего кровотечения, быстрая анемизация служат жизненными показаниями к экстренной операции. При одиночных разрывах паренхимы почки показано их ушивание, при множественных разрывах одного из сегментов почки — резекция ее, при множественных разрывах в двух или трех сегментах, размозженной почки, отрыве ее от сосудистой ножки — нефрэктомия. Открытые повреждения почки всегда требуют срочного оперативного вмешательства, характер которого

го (ушивание почечной раны, резекции почки, нефрэктомия) определяется при ревизии почки. Органоэ. \раняк>щие операции по поводу травмы почки обычно заканчиваются ее дренированием (пелло- или нефростомия). Лечение инструментальных повреждений почки в основном консервативное, но при профузном кровотечении может возникнуть необходимость в экстренном оперативном вмешательстве.

Прогноз в отношении жизни благоприятный при условии своевременного распознавания и лечения, в отношении выздоровления — зависит от возможных осложнений травмы почки, которыми являются хронический пиелонефрит, гидронефроз, нефролитиаз, нефрогенная гипертензия.

Воспалительные заболевания почек

Пиелонефрит. Неспецифическое инфекционно-воспалительное заболевание почек, при котором в процесс вовлекаются почечная лоханка, чашечки и паренхима почки с поражением в первую очередь и в основном межпочечной ее ткани.

Классификация. Различают пиелонефрит односторонний и двусторонний, первичный и вторичный, острый и хронический. Острый пиелонефрит может быть серозным и гнойным. Формы последнего — апостематозный нефрит, карбункул почки, абсцесс почки. Отдельной формой выделен некротический папиллит. Хронический пиелонефрит в клиническом течении имеет стадии активного воспаления, латентного воспаления и ремиссии. Исходом пиелонефрита является сморщивание почки, или пионефроз.

Частота. Пиелонефрит, согласно патологоанатомической статистике, обнаруживается в 6—20% вскрытий. Среда всех больных с заболеваниями почек и верхних мочевых путей, находящихся в урологическом стационаре, пиелонефрит наблюдается у 30—50%. Пиелонефритом чаще заболевают женщины и девочки. Вторичный пиелонефрит наблюдается у 84%, а первичный — у 16% больных пиелонефритом.

Этиология и патогенез. Наиболее частыми возбудителями пиелонефрита являются кишечная и паракишечная палочка, вульгарный протей, энтерококк, стафилококк, палочка фекального щелочеобразователя, палочка синезеленого гноя и стрептококк. Вид и характер инфекции имеют большое значение в возникновении пиелонефрита. Так, белый и золотистый плазмокоагулирующие стафилококки способны вызвать гнойно-воспалительный процесс в совершенно неизменной почке, тогда как другие микроорганизмы вызывают пиелонефрит только при наличии предрасполагающих местных факторов. Наиболее часто микробы при пиелонефрите проникают в почку гематогенным путем из отдаленного очага инфекции в организме (тонзиллит, бронхит, фурункулез, инфицированная

рана и т.д.). Значительно реже имеет место восходящий (урогейный) путь проникновения инфекции в почку из нижних мочевых путей по просвету мочеточника путем иузырно-мочеточникового рефлкса. Из почечной лоханки микробы проникают в общий ток крови по венозной системе путем лоханочно-почечных рефлюксов, а затем, вернувшись по артериальной системе в ту же почку, вызывают в ней воспалительный процесс. В редких случаях инфекция из нижних мочевых путей достигает почки по стенке мочеточника. У детей большое значение в развитии пиелонефрита имеют врожденные диспластические очаги в почечной ткани и микрообструкция на уровне нефрона.

Острый пиелонефрит наблюдается у 8—14% урологических больных, находящихся в стационаре. Первая стадия заболевания — интерстициальный серозный пиелонефрит, который протекает более или менее доброкачественно и при правильном лечении заканчивается полным выздоровлением. Следующей стадией острого пиелонефрита является стадия гнойного воспаления. К ее наиболее тяжелым формам относятся апостематозный пиелонефрит, карбункул почки и абсцесс почки.

Диагностика при остром пиелонефрите в большой степени зависит от наличия и степени нарушения пассажа мочи. При остром первичном пиелонефрите локальные признаки выражены слабо или отсутствуют. Состояние больных тяжелое, общая слабость, ломящие боли во всем теле, снижение аппетита, тошнота, иногда рвота, сухой язык, потрясающий озноб с последующим повышением температуры тела до 39—40 °С и проливным потом, тахикардия. При вторичном пиелонефрите в острой фазе наблюдается характерная смена симптомов и общего состояния больного. Как правило, ухудшение состояния совпадает с резким усилением болей в поясничной области или приступом почечной колики вследствие нарушения оттока мочи из почечной лоханки. На высоте болей возникает озноб, сменяющийся сильным жаром и резким повышением температуры тела. Жар сменяется критическим падением температуры тела до субфебрильных цифр, постепенным снижением интенсивности болей в области почки вплоть до полного их исчезновения и улучшением самочувствия больного. Однако если препятствие к оттоку мочи не устранено, после нескольких часов кажущегося улучшения состояния боли в области почки вновь усиливаются и наступает новая атака острого пиелонефрита. Осложнениями острого пиелонефрита являются: бактериемический шок, некротический папиллит, паранефрит, метастатические гнойники.

Диагностика при остром первичном пиелонефрите основывается на болезненности в области пораженной почки при пальпации, напряжении мышц передней брюшной стенки и поясничной области, положительном симптоме Пастернацкого, высоком лейкоцитозе сч

сленгом лейкоцитарной формулы влево. Ценным является определение сравнительного лейкоцитоза из кожи пальца и обеих поясничных областей. При этом, как правило, удается отметить более высокое содержание лейкоцитов в крови из кожи поясничной области на стороне поражения. Уже на 2-е сутки появляются бактериурия и незначительная лейкоцитурия. Важную роль играют определение их степени, выявление в осадке мочи клеток Штернгеймера-Мальбина и активных лейкоцитов. При экскреторной урографии выявляется ограничение подвижности пораженной почки при дыхании. В более поздних стадиях первичного острого пиелонефрита и при вторичном остром пиелонефрите наблюдаются пиурия и значительная бактериурия, нарушение функции почки по данным хромоцистоскопии, экскреторной урографии и радиоизотопных методов обследования. Не всегда существует параллелизм между тяжестью заболевания и изменениями лейкоцитоза и лейкоцитарной формулы крови. У ослабленных больных, а также при тяжело протекающей инфекции, когда подавлены защитные системы организма, лейкоцитоз может отсутствовать и иногда наблюдается даже лейкопения. У некоторых больных острым пиелонефритом, несмотря на значительное уменьшение лейкоцитоза и внезапное снижение температуры тела до субфебрильных или нормальных цифр, заметно улучшается общее состояние, появляются адинамия, эйфория. Эти симптомы являются грозным признаком, предвещающим развитие последующих форм острого пиелонефрита.

Дифференциальный диагноз следует проводить с острыми инфекционными заболеваниями (грипп, малярия, тиф), острым холециститом, ретроцекальным аппендицитом, злокачественными опухолями паренхимы почки.

Лечение. Необходим постельный режим. При нарушении пассажа мочи следует прежде всего восстановить отток ее из почечной лоханки (катетеризация мочеточника, устранение причины нарушения пассажа мочи оперативным путем, пиело- или нефростомия). При апостематозном пиелонефрите одновременно производят дскапсуляцию почки, при карбункуле почки — его рассечение или иссечение. При тяжелой интоксикации и септическом состоянии, обусловленных диффузным апостематозным пиелонефритом, множественными карбункулами или большим карбункулом почки, при удовлетворительной функции противоположной почки прибегают к нефрэктомии. Одновременно применяют антибактериальную геранию в соответствии с видом микрофлоры мочи и ее чувствительностью к антибактериальным препаратам. Антибактериальная терапия должна быть массивной с самого начала для получения высокой концентрации препарата в крови и почечной ткани. Необходимо назначать антибиотики широко спектра действия в достаточных дозах, а также периодически (с интервалом

не более 7—9 дней) их менять в соответствии с динамикой антибиотикограмм и результатами проводимого лечения.

Антибиозикотерапию сочетают с химиопрепаратами: 5-НОК внутрь по 100 мг 4 раза в сутки, невидграмон (неграм) внутрь по 1 г 4 раза в сутки, бисептол (септрин, бактрим) внутрь по 3 таблетки 2 раза в день после еды в течение 8—14 дней. Производные нитрофуранового ряда: фурадонин, фурагин или фуразолидон внутрь после еды по 0,1 г 3 раза в день, солафур внутривенно капельно по 300-500 мг 0,1% раствора ежедневно в течение 7—9 дней. Сульфаниламидные препараты: сульфадиметоксин или сульфапиридазин внутрь 1 раз в сутки (начальная доза 2 г, поддерживающая — 1 г). Одновременно дают обильное питье. Проводят дезинтоксикационную терапию: прием больших количеств жидкости (по 2,5 л) с учетом состояния сердечно-сосудистой системы, функциональной способности почек и оттока мочи из верхних мочевых путей; при резкой интоксикации — внутривенное вливание изотонического раствора хлорида натрия или 5% раствора глюкозы; реополиглюкин капельно внутривенно 200—800 мл, гемодез капельно внутривенно 250—400 мл, 10% раствор альбумина 200—500 мл, переливание крови, плазмы (лучше нативной) или кровезаменителей, антистафилококковой или антиколибациллярной плазмы, гамма-глобулин. При почечном ацидозе рекомендуется бикарбонат или цитрат натрия по 2 г 3—4 раза в сутки.

Прогноз. Своевременная диагностика и рано начатое лечение острого пиелонефрита в большинстве случаев приводят к выздоровлению. В случаях позднего распознавания, развития бактериального шока или уросепсиса прогноз неблагоприятный.

Хронический пиелонефрит наблюдается у 35% урологических больных. Для этого заболевания характерна очаговость и полиморфность воспалительного процесса в почке.

Диагностика. Общие симптомы хронического пиелонефрита: субфебрильная температура, общая слабость и быстрая утомляемость, отсутствие аппетита, тошнота, иногда рвота, анемия, изменение цвета лица, сухость кожных покровов, артериальная гипертония. Местные симптомы: боль в пояснице, нарушение мочеотделения (полиурия или олигурия) и мочеиспускания (дизурия, поллакиурия и т. д.), изменения мочи. Наиболее постоянный признак — лейкоцитурия, затем бактериурия, протеинурия, гематурия. Важное значение имеют выявление степени бактериурии и лейкоцитурии, раздельное исследование почечной мочи, определение клеток Штернгеймера—Мальбина и активных лейкоцитов в осадке мочи. При незначительной степени бактериурии следует определять количество микробов в начальной и средней порциях мочи. Выявлять скрытую лейкоцигурию можно с помощью провокационных гестов, среди которых наибольшее распространение в клини-

ческой практике получил предположенный тсс \

(Три вторичном хроническом пиелонефрите выражены признаки, обусловленные сопутствующими или основными урологическими заболеваниями. При двустороннем хроническом пиелонефрите появляются симптомы хронической почечной недостаточности.

У больных хроническим пиелонефритом наблюдается более выраженное нарушение канальцевой реабсорбции по сравнению с клубочковой фильтрацией по данным клиренс-тестов, нарушение или отсутствие выделения индигокармина при хромоцистоскопии. На обзорной урограмме, томограммах или сонограммах мочевых путей можно обнаружить вертикальное расположение почки, увеличение ее размеров и неровность контуров. Экскреторная урография, кроме этого, позволяет установить деформацию чашечек и лоханки, нарушение тонуса верхних мочевых путей. На артериограммах хронический пиелонефрит характеризуется уменьшением числа мелких ветвей сегментарных артерий вплоть до полного их исчезновения. Крупные сегментарные артерии напоминают «обгоревшее дерево». Нефрограмма имеет неровные контуры и неомогенный характер в области коркового вещества почки, размеры ее уменьшены. Изотопная ренография позволяет определить функциональное состояние почек. Сканирование дает возможность получить изображения размеров и контуров почек, выявить крупноочаговые дефекты накопления радиоизотопного вещества в почечной ткани. Динамическая сцинтиграфия почек выявляет и мелкие очаги пиелонефрита в виде уменьшения накопления активности, замедления выведения изотопа. В ряде случаев показана почечная биопсия.

Дифференциальную диагностику проводят с хроническим гломеруло-нефритом, амилоидозом почек, интеркапиллярным гломерулосклерозом, туберкулезом почки, некротическим папиллитом, губчатой почкой, интерстициальным нефритом, первичным нефросклерозом, гипоплазией почки, мультикистозом почки.

Лечение. Выявление и санация очагов инфекции в организме (хронический тонзиллит, кариозные зубы, фурункулез, хронический запор и др.) является условием лечения и профилактики рецидивирования. При нарушении пассажа мочи следует прежде всего восстановить нормальный ее отток из почки. Проводят длительное антибактериальное лечение прерывистыми курсами в соответствии с характером микрофлоры и антибиотграммой. При активной фазе воспалительного процесса используют антибиотики широкого спектра действия, которые вводят внутримышечно или внутривенно. При далеко зашедшем одностороннем хроническом пиелонефрите, не поддающемся терапии, или пиелонефритическом сморщивании одной почки, осложнившимся гипертонией, показана нефрэктомия.

Прогноз. Своевременная диагностика хронического пиелонефрита, длительное и

упорное лечение могут принести к излечению больного и полному восстановлению трудоспособности. При вторичном хроническом пиелонефрите больные могут быть излечены только после ликвидации первичного заболевания.

Пионефроз является необратимой конечной стадией специфического или неспецифического гнойно-деструктивного воспаления почки, при которой она представляет собой тонкостенный мешок, наполненный гноем.

Этиология и патогенез. Неспецифический пионефроз может быть исходом пиелонефрита. Этому способствует нарушение пассажа мочи при нефроуретеролитиазе, стриктуре мочеточника, приводящее к длительному, упорному и более бурному течению воспалительного процесса в почечной паренхиме с деструкцией и гнойным расплавлением почечной паренхимы. В небольших участках сохранившейся паренхимы наблюдаются явления хронического воспаления с гибелью большинства клубочков и канальцев, склерозом и жировой деструкцией паренхимы. В процесс вовлечены фиброзная капсула и паранефральная клетчатка (перинефрит и паранефрит). Туберкулезный пионефроз является конечной стадией туберкулеза почки.

Диагностика. Больные жалуются на общую слабость, тупые, ноющие боли в пояснице, похудание, субфебрильную температуру и выделение мутной, гнойной мочи. Характерны периодические обострения, связанные с нарушением оттока мочи и гноя из почки и характеризующиеся усилением болей в области почки, повышением температуры тела и исчезновением пиурии. При пальпации определяется увеличенная, малоподвижная, плотная, иногда болезненная почка.

При хромоцистоскопии из устья мочеточника пораженной почки выделяется густой гной или мутная моча, индигокармин не выделяется. При туберкулезном пионефрозе, как правило, наблюдают специфические изменения мочевого пузыря. На обзорной урограмме часто видна плотная тень увеличенной почки, отсутствует или нечетко определяется контур поясничной мышцы. При туберкулезном пионефрозе нередко определяют очаги обызвествления в почечной паренхиме. На экскреторных урограммах отсутствует выделение рентгеноконтрастного вещества пораженной почки. На ретроградных пиелограммах выделяют полости различной величины, с неровным контуром. Лоханка почки, как правило, не увеличена или увеличена незначительно. При туберкулезном пионефрозе, кроме того, определяется четкообразное изменение мочеточника. На почечных артериограммах сосуды почки истончены, удлинены, деформированы, нефрографический эффект отсутствует или слабо выражен в отдельных участках почки. По данным изотопной ренографии, сканирования почек, сцинтиграфии пораженная почка не функционирует.

Дифференцировать пионефроз следует в основном от опухоли почки.

Лечение только оперативное. При удовлетворительной функции контралатеральной почки показана нефрэктомия, при отсутствии противоположной почки или резком нарушении ее функции, сопровождаемом хронической почечной недостаточностью, — нефростомия.

Прогноз при одностороннем поражении почки после радикального оперативного лечения благоприятный.

Паранефрит — воспаление околопочечной клетчатки.

Этиология и патогенез. Различают первичный и вторичный паранефрит. Первичный паранефрит возникает в результате попадания инфекции в паранефрий гематогенным путем из отдаленного очага инфекции в организме (фурункул, карбункул, панариций, флегмона, ангина и т. д.). Возникновению первичного паранефрита может способствовать травма поясничной области. Вторичный паранефрит в большинстве случаев является осложнением гнойно-воспалительного процесса в почке (абсцесс, карбункул почки, калькулезный и туберкулезный пионефроз), в забрюшинной клетчатке (ретроперитонит, парацистит, параметрит, параколит) или органах брюшной полости (гнойный аппендицит, абсцесс печени и др.).

Патологическая анатомия. В начальной стадии острого паранефрита наблюдается отек и инфильтрация клетчатки клетками воспаления (серозный паранефрит). Если происходит гнойное расплавление жировой клетчатки, то образуется абсцесс (гнойный паранефрит). Абсцесс может локализоваться в области верхнего полюса почки, под диафрагмой (верхний паранефрит), под нижним полюсом (нижний паранефрит), между почкой и толстой кишкой (передний паранефрит). Изредка наблюдается тотальное поражение гнойным процессом всей околопочечной жировой клетчатки (тотальный паранефрит). При гнойном расплавлении фасциальных перепонок гнойный очаг может распространяться из паранефральной клетчатки на другие отделы забрюшинного пространства, прорываться в брюшную полость, кишечник, мочевой пузырь, плевральную полость, под кожу поясничной области, спускаться по передней поверхности поясничной мышцы до пупартовой связки или ниже ее на переднюю либо заднюю поверхность бедра.

Диагностика. Острый первичный паранефрит чаще всего начинается с внезапного повышения температуры тела до 38—40°C, сопровождающегося ознобом. Температура вначале постоянного типа, в дальнейшем (6—7-й день) становится интермиттирующей или гектической. Другие проявления болезни в течение нескольких дней могут отсутствовать. Боль в пояснице в большинстве случаев появляется спустя 1—3 дня после начала заболевания, иррадирует впереди и книзу в область бедра. Интенсивность боли усиливается при движении, особенно выпрямлении ноги. Поэтому нередко нога на стороне поражения согнута в колене и тазобедренном

суставе и слегка приведена к животу (псоасимптом). Состояние больного обычно тяжелое: общая слабость, тяжелая интоксикация, сухой язык, пульс учащен соответственно температуре тела.

В дальнейшем отмечаются сколиоз позвоночника в сторону поражения, сглаженность контура талии или припухлость в поясничной области; кожа поясничной области становится инфильтрированной и отечной, прощупывается инфильтрат в поясничной области или подреберье с нечеткими контурами. При остром вторичном паранефрите начало заболевания характеризуется симптомами той болезни, которая послужила причиной паранефрита. Хронический паранефрит проявляется болью в пояснице, симптомами вторичного радикулита. Пальпируется плотное бугристое образование, которое иногда ошибочно принимают за опухоль почки. Высокий лейкоцитоз, нейтрофилез, увеличенная СОЭ, анемия, повышение местного лейкоцитоза указывают на воспалительный процесс. Если почка не поражена, то моча не изменена. При паранефрите, возникшем вследствие распространения гнойного процесса из почки, имеются пиурия и бактериурия, кроме случаев нарушенной проходимости мочеточника. При хромоцистоскопии при вторичном паранефрите может отсутствовать выделение индигокармина из устья на стороне пораженной почки.

Рентгеноскопия грудной клетки при вторичном паранефрите часто выявляет ограниченную подвижность или полную неподвижность купола диафрагмы, наличие сопутствующего плеврита. На обзорной урограмме — искривление позвоночника или отсутствие контуров поясничной мышцы, диффузное затемнение в области почки. На экскреторных урограммах и ретроградной пиелограмме при первичном паранефрите — смещение верхней трети мочеточника, отсутствие или резкое ограничение подвижности почки на стороне паранефрита при дыхании больного. При вторичном паранефрите обнаруживают признаки, характерные для заболевания почки. Диагностическая пункция поясничной области при подозрении на гнойный паранефрит применяется перед оперативным вмешательством.

Дифференциальный диагноз паранефрита необходим в основном с пионефрозом и опухолью почки.

Лечение консервативное и оперативное. При раннем распознавании (серозная стадия) назначают антибиотики широкого спектра действия, а также сульфаниламиды. При первичном паранефрите, который чаще всего вызывается стафилококком, хорошие результаты дают полусинтетические пенициллин (ампициллин, карбенициллин), бензилпенициллин (по 500000 ЕД 4—6 раз в сутки внутримышечно), а также гентамицин по 40 мг 4 раза в сутки внутримышечно, тетраолеан по 0,5 г 2 раза в сутки внутривенно, солафур по 500 мл 0,1% раствора 2 раза в сутки внутривенно в сочетании с сульфаниламидными препаратами (сульфадимепоксин по 2 г 1 раз

в сутки внутрь и др.). Проводят общеукрепляющее и симптоматическое лечение: внутривенное вливание раствора глюкозы, витамины, сердечные средства, анальгетики, диетотерапия, переливание крови, плазмы и т. д. В начальной стадии применяют УВЧ-терапию, диатермию. Если абсцесс в паранефральном пространстве сформировался, производят люмбогонию и дренирование полости гнояника.

Уросепсис. Септическое состояние, возникающее вследствие наличия инфекционного очага или повреждения в почке или в мочевых путях.

Этиология, патогенез. Наиболее частым возбудителем инфекционного процесса является кишечная палочка. Особенно тяжело протекают уросепсис, вызванный ассоциацией бактерий с участием вульгарного протей. Уросепсис может быть эндогенным и экзогенным. Эндогенный уросепсис возникает вследствие осложненного течения гнойного процесса, локализованного либо в почках и мочевых путях, либо в органах и тканях, непосредственно с ними связанных, — окружающей клетчатке, предстательной железе. При экзогенном уросепсисе инфекция вносится в процессе эндовезикальных манипуляций (уретроскопия, цистоскопия, катетеризация мочевого пузыря, бужирование мочеиспускательного канала и др.). В патогенезе экзогенного уросепсиса определенную роль играет травма слизистой оболочки мочевых путей, нарушение ее целостности, уретровенозный рефлюкс в условиях уже имеющейся инфекции в мочевых путях. Возникновению уросепсиса способствует также нарушение пассажа мочи или венозного кровообращения в любом отделе мочевого тракта. Уросепсис характеризуется вовлечением в процесс обеих почек, возникновением пиелонефрита. Прогрессирование уросепсиса приводит к ухудшению функции почек, развитию той или иной стадии почечной недостаточности, а также к глубокому нарушению функции печени (почечно-печеночная недостаточность).

Диагностика. Заболевание начинается бурно с потрясающего озноба и последующего подъема температуры до 40—41 °С. В связи с поступлением большого количества микробов и эндотоксина в кровь нередко развивается коллаптоидное состояние. Острая форма с 2—3 атаками и более, завершающаяся их купированием под влиянием лечения и прекращением септического процесса, встречается чаще других. Начинается с озноба, затем температура тела повышается до 38—40 °С в течение нескольких часов, после чего падает, сопровождаясь обильным потом. Состояние улучшается, однако через некоторое время вновь возникает озноб, повышается температура тела и т. д. Возможны местные проявления того или иного заболевания (острый пиелонефрит, острый простатит) в зависимости от источника уросепсиса. У ряда больных с острой формой после прекращения приступов, протекающих с ознобом, высокой температурой и лейкоцитозом, болезнь при-

нимает более или менее затяжной характер с длительным периодом фебрикетии или субфебрилитета с признаками тяжелой интоксикации организма; подострая форма с более вялым с самого начала заболевания течением имеет затяжной характер; хроническая форма — в клиническом течении преобладают признаки интоксикации и с самого начала отсутствуют острые проявления воспалительного процесса. Температура тела все время субфебрильная с редкими повышениями до более высоких цифр; лейкоцитоз умеренный, но имеется сдвиг лейкоцитарной формулы и увеличение СОЭ. В большинстве случаев к септическому процессу присоединяется постепенно нарастающая *почечная недостаточность*.

Дифференциальный диагноз между ним и сепсисом другого происхождения очень труден. Важное значение имеет анамнез.

Лечение эффективно при сочетании мер по повышению защитных сил организма с антибактериальной терапией, а при показаниях — с хирургическим вмешательством. При гнойном пиелонефрите, особенно если нарушен отток мочи из почечной лоханки, необходимо прежде всего устранить причину нарушения пассажа мочи, произвести пиело- или нефростомию, декапсуляцию почки, рассечение или иссечение карбункула, а при необходимости — нефрэктомии. При задержке мочеиспускания или большом количестве остаточной мочи показана цистостомия; при паранефральном абсцессе, абсцессе предстательной железы или мочевых затеках — их вскрытие и дренирование. При экзогенном уросепсисе, когда отсутствует местный гнойный очаг, проводят консервативное лечение (см. Пиелонефрит).

Прогноз. Своевременная диагностика и рано начатое лечение в большинстве случаев позволяют надеяться на выздоровление. В случаях позднего распознавания и оказания помощи прогноз неблагоприятный.

Туберкулез почки. Вторичный, «органный», туберкулез развивается обычно через много лет после первых клинических проявлений туберкулеза. Возраст 60% больных туберкулезом почки колеблется в пределах 20—50 лет. Дети составляют лишь 4—7% всех больных туберкулезом мочевой системы. Частота заболевания у мужчин и у женщин примерно одинакова. У мужчин туберкулез почек чаще, чем у женщин, сочетается с туберкулезом половых органов. Туберкулез почек нередко сочетается с туберкулезом легких, в частности хроническом диссеминированным и костно-суставным туберкулезом.

Этиология и патогенез. Туберкулезные микобактерии проникают в почки главным образом гематогенным путем, реже лимфогенно. В период первичной или вторичной диссеминации туберкулезной инфекции обе почки поражаются в большинстве случаев одновременно, но в то время как в одной из них туберкулезная инфекция прогрессирует, в другой она может находиться длительное время в латентном состоянии. Развившийся в одном каком-либо участке

почки туберкулезный процесс может распространяться на мочевые пути или половые органы лимфогенным и уриногенным путем. Среди органов мочевой системы почки являются местом первичной локализации туберкулезной инфекции. Туберкулезные **очаги** вначале находятся преимущественно в кортикальных отделах почечной паренхимы, а также на границе коркового и мозгового слоев. В дальнейшем туберкулезная инфекция распространяется на мозговое вещество, а затем на нижележащие отделы мочевой системы.

Диагностика. При субклинических формах туберкулеза почки, когда специфические изменения локализуются преимущественно в кортикальных отделах, больные предъявляют жалобы лишь на общее недомогание, ефебрильную температуру тела и тупые боли в поясничной области. Данные клинического исследования мочи и рентгеноконтрастное исследование верхних мочевых путей не указывают в таких случаях на какие-либо отклонения от нормы. Единственным патогномичным симптомом специфических изменений в почке в этой стадии является положительный результат бактериологического исследования мочи. С прогрессированием патологических изменений в почке появляется лейкоцитурия при кислой реакции мочи. В 15—20% случаев больные жалуются на острые боли типа почечной колики, возникающие на почве острого нарушения динамики мочевого выделения, чаще всего в результате закупорки просвета мочеточника кровяным сгустком либо гнойной пробкой, отека слизистой оболочки области устья мочеточника.

Кратковременная тотальная гематурия наблюдается в 10—15% случаев и служит, как правило, проявлением язвенного папиллита. Частый симптом туберкулеза почки—дизурия—свидетельствует о переходе процесса на мочевой пузырь. Суммарная функция почек при одностороннем заболевании страдает в незначительной степени. Основным средством ранней диагностики специфического поражения почек следует считать бактериологическое исследование стерильно полученной мочи больных туберкулезом. Желательно производить трехкратный посев утренней мочи. Большинство больных туберкулезом почки выявляются среди лиц с упорной бессимптомной пиурией, а также страдающих хронической рецидивирующей дизурией и лечась от «хронического цистита».

Для туберкулеза характерна кислая реакция мочи, небольшая протеинурия (0,033—0,099 г/л), лейкоцитурия, незначительная эритроцитурия. В последние годы с успехом применяют провокационный туберкулиновый тест—подкожное введение 20 ЕД туберкулина. При туберкулезе почки эта проба приводит к усилению лейкоцитурии, эритроцитурии и изменению реографической кривой. Наиболее важно исследование мочи на наличие в ней туберкулезных микобактерий. При значительных изменениях в органах мочевой системы возбудитель туберкулеза обнаруживается в

мазке из осадка мочи при окрашивании его по Цилю—Нильсену. При отрицательном результате бактериоскопии обычного мазка производят исследование мочи методом флотации, люминесценции.

Важную роль в распознавании почечного туберкулеза играет рентгенологическое исследование. Обзорная рентгенограмма может установить наличие петрификатов в паренхиме, плотность омелотворенной туберкулезной почки, омелотворенного туберкулезного мочеточника, предстательной железы. Нахождение на снимке теней обызвествленных лимфатических узлов является косвенным подтверждением возможности специфической этиологии процесса в мочевой системе. На основании данных экскреторной урографии по изменениям архитектоники чашечно-лоханочной системы представляется возможным окончательно уточнить диагноз, определить стадию заболевания и решить вопрос о характере лечения. В случае так называемой выключенной почки, когда на экскреторных урограммах отсутствуют признаки выделения ею рентгеноконтрастного вещества, а катетеризацию мочеточника из-за структуры или облитерации его не удается, прибегают к почечной ангиографии или чрескожной антеградной пиелоуретерографии.

Лечение. В настоящее время контингент больных туберкулезом почек и мочевых путей подразделяется с точки зрения лечения на следующие подгруппы: 1) больные туберкулезом почек, подлежащие исключительно медикаментозной терапии (недеструктивные формы, туберкулезный папиллит, небольшая одиночная каверна); 2) больные туберкулезом одной или обеих почек, подлежащие длительной медикаментозной терапии в качестве подготовки к органосохраняющей операции (кавернотомия, кавернэктомия, резекция почки, различного типа операции пластического восстановления проходимости мочеточника); в эту группу включаются больные ограниченным деструктивным туберкулезом одной или обеих почек с нормальной их суммарной функцией, больные деструктивным туберкулезом почки в сочетании с туберкулезом мочеточника; 3) больные, заведомо подлежащие органосохраняющим хирургическим вмешательствам—резекции почки (почек), кавернэктомии, восстановлению проходимости мочеточника; в эту группу включены больные с обызвествленными кавернами (туберкуломы), выключенными кавернами, обширными очагами деструкции почечной паренхимы, расположенными в одном из сегментов почки, стойкими рубцовыми изменениями мочеточника при сохранившейся функции почки; 4) больные, подлежащие нефрэктомии, нефруретерэктомии (туберкулезный пионефроз, поликавернозный туберкулез почки; кавернозный туберкулез почки с множественными стриктурами мочеточника, омелотворенная туберкулезная почка); 5) больные туберкулезом или с посттуберкулезными изменениями мочевых путей, подлежащие пластическим корригирующим

операциям (рсконсл рупкия дохаиочпо-мочеточнойкойого сеі мета, уретероцистоанастомоч прямой или по Боари. кишечная пластика мочеточника, мочевого пучыря).

Все формы туберкулеза почек подлежат предварительному антибактериальному лечению в течение 3—6 мес: стрептомицином в сочетании с ПАСК и препаратами гидразида изоникотинной кислоты.

Первые 3 мес медикаментозного лечения больные ежедневно получают инъекции стрептомицина в сочетании с двумя другими препаратами. В дальнейшем при наличии видимого клинического эффекта или при выраженной плохой переносимости препаратов переходят на прерывистое введение стрептомицина (через 1 или 2 дня) с ежедневным приемом двух препаратов внутрь.

При специфических изменениях в мочеточнике лечение противотуберкулезными препаратами сочетают с назначением кортикостероидов, гиалуронидазы на фоне систематического механического расширения просвета мочеточника (бужирование). Одной из важных особенностей лечения больных туберкулезом почки является зависимость дозировки противотуберкулезных препаратов от суммарной функциональной способности почек. При нормальной секреторной и эвакуаторной функции почек назначают оптимальные суточные дозы препаратов: стрептомицина 15 мг на 1 кг массы тела (до 1 г), ПАСК 0,2 г/кг (до 18 г), изониазида 10 мг/кг (до 1 г), этионамида 15 мг/кг (до 1,5 г), рифадина 10 мг/кг (до 1 г), этамбутола 25 мг/кг (до 1 г). При пониженной суммарной функции почек или наличии у больного единственной почки из-за опасности кумуляции препаратов суточную дозу снижают наполовину. Таким больным целесообразно назначить прерывистую антибактериальную терапию.

Прогноз при раннем распознавании и своевременном начале лечения вполне благоприятный.

Опухоли почки и почечной лоханки

Опухоли почечной паренхимы делятся на: 1) доброкачественные опухоли (аденома, липома, фиброма, лейомиома, ангиома и гемангиома, лимфангиома, хондрома, остеома, миксома, дермоиды); 2) злокачественные опухоли (аденокарцинома, саркома, смешанная опухоль); 3) вторичные (метастатические) опухоли почки.

Рак почки. У взрослых составляет 2—3% всех новообразований. У детей этот процент значительно выше (см. Вильмса опухоль). Мужчины заболевают примерно в 2 раза чаще, чем женщины, преимущественно в возрасте 40-60 лет.

Классификация. По системе TNM течение рака почки разделяется следующим образом: T0 — первичная опухоль не определяется; T1 — маленькая опухоль без увеличения размеров почки, окруженная почечной

паренхимой; имеется ограниченная дисюрзия или деформация чашечек почки с ограниченной деформацией сосудов; T2 — большая опухоль с деформацией и/или увеличением почки или чашечек, или лоханки, целостность коркового слоя сохранена; T3 — распространение опухоли на околопочечную, окололоханочную жировую клетчатку или сосудистую ножку почки; T4 — распространение на соседние органы или брюшную стенку; N0 - признаков поражения лимфатических узлов нет; N1 - поражение одного гомолатерального лимфатического узла; N2 — поражение контралатеральных или билатеральных лимфатических узлов или наличие множественных метастазов в регионарных лимфатических узлах; N3 — несмещаемые метастазы в регионарных лимфатических узлах; N4 — метастазы в юкстарегинарных лимфатических узлах; M0 — отдаленные метастазы не определяются; M1 - имеются отдаленные метастазы.

Диагностика. Из общих симптомов злокачественной опухоли почки следует отметить похудание, плохой сон, аппетит, анемию, увеличение СОЭ, длительное повышение температуры тела неправильного типа кривой, полицитемию, артериальную гипертензию. Гиперпирексия наблюдается у 20—30% больных раком почки и нередко имитирует инфекционное заболевание. Полицитемия связана с повышенной продукцией эритропоэтина тканью опухоли почки, а артериальная гипертензия обуславливается ишемией почечной ткани вследствие давления опухоли и артериовенозного шунтирования в ткани опухоли.

Из местных признаков наиболее частой является классическая триада: гематурия, боль, прощупываемая опухоль. Тотальная безболезненная гематурия часто бывает первым и единственным признаком опухоли почки. Промежутки между первой и последующей гематурией бывают различными — от нескольких дней до нескольких лет. Сгусток крови может обтурировать мочеточник и вызвать почечную колику, что помогает установить сторону поражения. Острая боль вслед за гематурией — весьма характерный признак опухоли почки. Боль как самостоятельный симптом опухоли почки наблюдается чаще всего в далеко зашедших стадиях болезни.

Большая пальпируемая опухоль обычно бывает поздним признаком заболевания. Опухоль, плотная и бугристая, прощупывается при поражении нижнего сегмента почки, а при опухоли верхнего ее сегмента пальпируется неизмененный нижний полюс почки вследствие смещения ее книзу. Нередким, но поздним симптомом может быть варикоцеле. Варикоцеле, обусловленное опухолью почки, в отличие от «идиопатического» возникает как слева, так и справа и не исчезает в горизонтальном положении тела. Обзорная урография выявляет увеличение тени и деформацию контуров почки. Эти признаки еще более четко выявляются при томографии и пневморетроперитонеуме. Экскреторная урография позволяет выявить дефект наполнения или оттеснение ло-

ханки и чашечек, деформацию чашечно-лоханочной системы, отклонение верхнего отдела мочеточника к средней линии. Нефротомография обнаруживает усиленное насыщение рентгеноконтрастным веществом зоны опухоли в отличие от кисты, в зоне которой контрастность слабее, чем в ткани почки. К ретроградной пиелографии прибегают в случае резкого снижения функции почки.

Почечная ангиография выявляет наличие рентгеноконтрастных пятен в виде «озер» или «луниц», увеличение диаметра почечной артерии. Если аортография не дает четкого изображения артерий почки, применяют селективную почечную ангиографию. При небольших опухолях, изображение которых перекрывается нормальной сосудистой сетью, может быть применена фармакоангиография. В случае подтверждения диагноза опухоли почки выполняют венокавиографию с целью выявления сдавления, прорастания и опухолевого тромбоза нижней полой вены и почечную венографию, обнаруживающую те же изменения в почечной вене. Эти методы исследования позволяют определить объем оперативного вмешательства. На скано(сцинти)граммах опухоль проявляется дефектом накопления изотопов вплоть до полного отсутствия изображения почки. При непрямой радиоизотопной почечной ангиографии в зоне опухоли определяется повышенное накопление изотопа. При эхографии удается получить изображение опухоли почки начиная от 2 см в диаметре. Метод позволяет дифференцировать плотное образование в почечной паренхиме от образования с жидким содержимым (солитарная киста, гидронефроз, пионефроз и др.). Все более широкое значение в дифференциальной диагностике опухоли почки с другими опухолевидными новообразованиями приобретает компьютерная аксиллярная томография.

Лечение. Основным методом лечения рака почки является нефрэктомия. При двустороннем новообразовании, новообразовании подковообразной или единственной почки показана ее резекция. Единичные отдаленные метастазы и поражение регионарных лимфатических узлов, распознанные до операции, не должны служить противопоказанием к ней. Это прежде всего относится к метастазам в кости, легкие и печень.

Особенность нефрэктомии по поводу опухоли почки состоит в необходимости выполнения двух основных требований: лигирование сосудов почечной ножки, начиная с артерий до мобилизации всей почки, и выделение почки вместе с жировой капсулой. Непременным условием радикальной операции следует считать удаление опухолевых тромбов из почечной и нижней полой вен и пораженных забрюшинных лимфатических узлов.

Лучевая терапия при опухолях почки у взрослых малоэффективна, как и химиотерапия. В последние годы с некоторым успехом используют у иноперабельных больных препараты прогестерона (антагонисты эстрогенов) или оксипрогестерона капронат по 250—

500 мг/сут внутримышечно в течение 3 мес.

Прогноз зависит от стадии опухоли и радикальности оперативного лечения. Плохими прогностическими признаками считают некоторые клинические симптомы: лихорадку, варикоцеле, а также молодой возраст больных.

Аденомиосаркома почки эмбриональная (Вильмса опухоль) (син.: эмбриональная опухоль почки, смешанная опухоль почки и др.). Наиболее распространенное злокачественное новообразование у детей. В возрасте от 6 мес до 5 лет опухоли почки составляют 30% всех опухолей. Девочки и мальчики заболевают одинаково часто. В 5% случаев опухоль Вильмса бывает двусторонней.

Этиология и патогенез. Опухоль Вильмса является дизонтогенетическим новообразованием. Ее микроскопическое строение весьма разнообразно. Встречаются саркоматозные веретенообразные или звездчатые клетки, округлые мелкие недифференцированные клетки эмбрионального, возможно нефрогенного, характера, с интенсивно окрашенным ядром, бедные протоплазмой, и атипичные эпителиальные клетки различной формы и размера.

Диагностика. Гематурия при опухоли Вильмса наблюдается сравнительно редко. В начале заболевания у ребенка, как правило, отмечаются лишь общие симптомы: быстрая утомляемость, бледность кожных покровов, повышение температуры тела, понижение аппетита, иногда тошнота, рвота, боль в животе. Обычно первым патогномичным симптомом заболевания является опухоль, прощупываемая в подреберье или в одной из половин живота. Позже присоединяются явления интоксикации и кахексии, которые могут наблюдаться и до образования отдельных метастазов. Диагноз подтверждают данные экскреторной урографии, которая в сомнительных случаях может быть дополнена ретроградной пиелографией на стороне поражения или почечной ангиографией. Важное значение имеет выявление метастазов путем лимфографии, рентгенографии легких, сканирования печени, так как от этих данных зависит определение плана лечения.

Лечение. Оперативное вмешательство, лучевое воздействие и химиотерапия. Лучшие результаты дает комбинированное и комплексное лечение. Хирургическое вмешательство состоит в нефрэктомии, а также лобэктомии или пневмонэктомии при метастазах в легкие. Нефрэктомия по поводу опухоли почки у детей производят чрезбрюшинным доступом.

Прогноз зависит от стадии заболевания и своевременности предпринятого лечения. Комбинированное лечение, начатое при отсутствии метастазов, приводит к излечению 70% детей, а в поздних стадиях - не более 10%.

Опухоли почечной лоханки встречаются значительно реже, чем опухоли паренхимы почки, составляя примерно 5—10% всех новообразований почки. Опухоли почечной лоханки

мате всею имеют эпителиальное происхождение — папиллярный, переходно-клеточный, эпидермоидный, плоскоклеточный рак, реже встречаются опухоли мезенхимного происхождения: фибромы, нейрофибромы, ангиофибромы, липомы, саркомы, лейомиомы, фибросаркомы, рабдомиомы. Заболевание наблюдается главным образом в возрасте 40 — 60 лет и значительно чаще у мужчин.

Этиология и патогенез. К этиологии эпителиальных новообразований почечной лоханки относится все то, что уже известно о причинах опухолей мочевого пузыря. Важная особенность патогенеза эпителиальных новообразований лоханки состоит в том, что папиллома (как и в мочевом пузыре) должна рассматриваться как потенциально злокачественная опухоль. Для папиллярных опухолей лоханки характерно метастазирование в мочеточник и мочевой пузырь путем имплантации опухолевых клеток в слизистую оболочку мочевых путей по току мочи, а также по лимфатическим сосудам подслизистого слоя мочеточника. Каждая вторичная опухоль обычно более злокачественна, чем первичная. При папиллярном раке лоханки часто отмечается прорастание всех слоев лоханки и мочеточника. При дальнейшем распространении процесса возникает инвазия опухолевых эмболов в сосуды (почечная вена, ее ветви, лимфатические сосуды), что резко ухудшает прогноз. Отдаленные метастазы практически не встречаются.

Диагностика. Основными признаками заболевания являются периодическая гематурия, реже постоянная тупая боль в поясничной области на стороне поражения, еще реже прощупываемая почка. Гематурия, как правило, бывает безболевой либо предшествует почечной колике, имеет тенденцию к быстрому прекращению. Срочная цистоскопия в момент гематурии позволяет установить сторону поражения. Тупая боль вызывается стойким нарушением оттока мочи из почки, а увеличение ее определяется при вторичном гидронефрозе. Цистоскопия позволяет заподозрить опухоль почечной лоханки. При ворсинчатой опухоли в устье одного из мочеточников либо около него необходимо тщательно исследовать верхние мочевые пути. При обтурации просвета лоханки, как правило, отстает или отсутствует выделение индигокармина при хромоцистоскопии. Важное значение в распознавании эпителиальных опухолей почечной лоханки имеет цитологическое исследование мочи. Основной вид рентгенологического исследования — экскреторная урография, а при нечетких ее данных вследствие понижения функции почки прибегают к ретроградной пиелоуретрографии. Рентгенологическим признаком опухолей лоханки являются дефекты наполнения с неровными, изъеденными контурами.

Дифференциальный диагноз следует проводить с рентгеногемативными камнями. Рентгенологически последние отличаются тем, что рентгеноконтрастное вещество

окружает их со всех сторон, а в область основания опухоли оно не затекает. Сомнения в диагнозе могут быть разрешены пневмоцистоскопией, четко выявляющей тень камня.

Лечение. Единственный радикальный метод лечения больных с опухолями лоханки — оперативное вмешательство. При опухоли лоханки не только производят нефрэктомия, но и удаляют весь мочеточник (нефрэктомия) с резекцией мочевого пузыря в области соответствующего устья. При опухоли лоханки единственной почки обязательна пиелоскопия для определения масштабов операции; метод выбора — резекция лоханки, а при невозможности ее в случаях развития гидронефроза или тотального поражения чашечек, лоханки, мочеточника и мочевого пузыря — нефроуретерэктомия с последующей трансплантацией почки.

Прогноз после радикального оперативного лечения благоприятный, но в течение всей жизни больного необходимо регулярное цистоскопическое обследование ввиду возможности появления имплантационного метастаза опухоли в мочевом пузыре.

Почечнокаменная болезнь (нефролитиаз)

Нефролитиаз — наиболее частое из хирургических заболеваний почек. Носит эндемичный характер. Среди мужчин и женщин встречается одинаково часто, преимущественно в возрасте от 20 до 50 лет.

Этиология и патогенез. В этиологии мочекаменной болезни наиболее важное значение имеют нарушения обмена веществ (врожденные и приобретенные ферментопатии, тубулопатии), приводящие к избыточному выделению почками тех веществ, которые идут на построение камня. Для камнеобразования необходим ряд патогенетических факторов. Их можно разделить на общие и местные. К общим патогенетическим факторам относятся экзогенные влияния: жаркий климат, неправильное, одностороннее питание, питьевая вода, перенасыщенная известковыми солями, полигиповитаминоз и эндогенные нарушения (гиперпаратиреоидизм и костная травма, приводящие к повышенному выделению с мочой кальция и фосфатов; желудочно-кишечные заболевания, нарушение функции печени). Из местных патогенетических факторов наиболее важны нарушения уродинамики (при аномалии почек и мочевых путей, гидронефрозе, беременности и т. п.) и инфекционно-воспалительный процесс в почке — пиелонефрит, продукты которого (бактерии, лейкоциты, белок) образуют органическое ядро камня, служащее матрицей для осаждения солей. По химическому составу различают оксалаты, фосфаты, ураты, карбонаты; реже встречаются цистиновые, ксантиновые, холестериновые и белковые камни. Особую форму болезни представляет так называемый коралловидный нефролитиаз.

Гидронефроз

Диагностика. Основным признаком мочекаменной болезни является боль, тупая, ноющая или острая, периодическая или постоянная. Наиболее патогномичный симптом — почечная колика. Часто наблюдается гематурия, возможна дизурия. Основное значение в распознавании имеет рентгенодиагностика. Обзорная урография выявляет локализацию и размеры рентгенопозитивных камней. Экскреторная урография характеризует функцию почки, состояние чашечно-лоханочной системы, уточняет локализацию камня, выявляет рентгеногегатинный камень почки (дефект наполнения). Если в последнем случае экскреторная урография не вносит полной ясности, показана ретроградная пиелография, особенно пневмопиелография. Самой ответственной и важной задачей является дифференцирование мочекаменной болезни от острых хирургических заболеваний внутрибрюшных органов, особенно острого аппендицита, прободной язвы желудка и двенадцатиперстной кишки, непроходимости кишечника, гнойного прободного холецистита. Тени камней на рентгенограммах необходимо дифференцировать от обызвествленных лимфатических узлов и других петрификатов, камней пузыря, каловых камней и других, теней. Окончательную ясность в диагноз вносит рентгеноконтрастное исследование мочевых путей в двух или трех проекциях и хромоцистоскопия.

Лечение. Консервативная терапия включает: 1) воздействие на болевые ощущения (спазмолитическая, анальгетическая и седативная терапия); 2) противовоспалительное лечение в зависимости от чувствительности флоры мочи к антибактериальным препаратам (см. Пиелонефрит); 3) предупреждение рецидивов и осложнений нефролитиаза: диетотерапия, контроль pH мочи, витаминотерапия (витамины А, В₁, В₆), лечение на курортах (Ессентуки, Железноводск, Пятигорск, Арзни, Трускавец, Саирме); 4) создание возможности растворения камней, главным образом уратов. Диетотерапия бывает разной при камнях различного состава.

В настоящее время основным методом лечения **больных** мочекаменной болезнью является оперативный. Показаниями к операции служат: 1) сильная тупая или часто повторяющаяся острая боль в области почки; 2) острый или прогрессирующий хронический пиелонефрит при отсутствии тенденции к самостоятельному отхождению камня; 3) нарушение функции почки и верхних мочевых путей; 4) частная (ематурия); 5) гидронефротическая трансформация.

Прогноз при условии своевременного удаления камней и систематического последующего лечения пиелонефрита для предотвращения рецидивного камнеобразования благоприятный. Наиболее серьезен прогноз при коралловидных или множественных камнях обеих почек или единственной почки, осложнившихся хронической почечной недостаточностью.

Заболевание, характеризующееся прогрессивно нарастающим расширением лоханки и чашечек с атрофией почечной паренхимы, возникающим вследствие нарушения оттока мочи из почки. Встречается преимущественно в возрасте от 18 до 45 лет; у женщин в 1,5 раза чаще, чем у мужчин.

Классификация. 1. Первичный, или врожденный, гидронефроз, развившийся вследствие аномалии верхних мочевых путей. 2. Вторичный, или приобретенный, гидронефроз как осложнение какого-либо заболевания (мочекаменная болезнь, повреждение мочевых путей, опухоль лоханки, мочегочника и т. д.).

Различают три стадии гидронефроза: I — расширение преимущественно лоханки с незначительными изменениями почечной паренхимы (пиелоктазия); II — расширение почечных чашечек (гидрокаликоз) с уменьшением толщины паренхимы почки; III — резкая атрофия почечной паренхимы, превращение почки в тонкостенный мешок.

Этиология и патогенез. Причиной гидронефроза могут быть различные изменения в лоханочно-мочеточниковом сегменте или в мочевых путях, нарушающие отток мочи. Препятствия по ходу мочеточника приводят к потере тонуса его стенки и он превращается в тонкостенную трубку (гидроуретер, гидроуретеронефроз).

Диагностика. Симптомов, патогномичных для гидронефроза, нет. Наиболее частым признаком является боль — тупая, ноющая или принимающая интенсивный характер при значительном повышении внутрипочечного давления. Нередко наблюдается гематурия, связанная с повреждением форникальных вен при остром нарушении гемодинамики почки. Признаком поздней стадии гидронефроза является прощупываемая почка — *гладкая*, эластичная. Спонтанный разрыв гидронефротического мешка происходит редко, при травме. При двустороннем гидронефрозе или гидроуретеронефрозе преобладает симптоматика прогрессирующей хронической почечной недостаточности. Хромоцистоскопия позволяет выявить сторону поражения по отсутствию выделения индигокармина или выделению его вялой, тонкой струей. Обзорная урография выявляет увеличение почки в размерах, иногда сглаженность контуров поясничной мышцы на стороне поражения. Экскреторная урография дает возможность уточнить анатомо-функциональное состояние почки и мочеточника.

Ввиду снижения секреторной функции почки рекомендуется производить поздние снимки — через 1, 2 и 3 ч, а иногда позднее. Одновременно экскреторная урография уточняет состояние контралатеральной почки. Для гидронефроза характерны расширенные чашечки с четкими ровными округлыми контурами, изображение препятствия в мочеточнике

(стриктура, перегиб, камень, поперечный дефект наполнения при добавочном сосуде). Ретроградная уретероцистопластика позволяет выявить характер, локализацию, протяженность препятствия. Антеградная пиелоуретрография позволяет определить степень увеличения лоханки, уровень препятствия, характер его. Почечная артериография позволяет выявить добавочные сосуды и стадию гидронефроза по характеру нарушения кровообращения и еще до операции решить вопрос о характере вмешательства. В последнее время широкое применение находят изотопная ренография, сканирование (сцинтиграфия) почек, урокинемография, урокинематография, уточняющие анатомо-функциональное состояние почки и мочевого тракта.

Дифференцировать надо от опухоли почки, нефроптоза, поликистоза почек.

Лечение. Консервативное лечение возможно при неосложненном гидронефрозе, не нарушающем работоспособности больных, не вызывающем существенных нарушений функции почек и состояния больного. В таких случаях проводят профилактическую противовоспалительную терапию, больные должны находиться под диспансерным наблюдением. К паллиативным операциям относятся нефростомия или пиелостомия при осложнении гидронефроза острым пиелонефритом. Нефрэктомия — операция вынужденная и применяется только при далеко зашедшем гидронефрозе у больных старше 60 лет, при хорошей функции контралатеральной почки.

Радикальное лечение гидроуретера и гидроуретеронефроза может быть только оперативным. Методом выбора является пластическая операция. Характер ее зависит от этиологического фактора. Большинство предложенных операций применяют при стенозах тазового отдела мочеточника: уретероцистостомия, операция Боари, операция Демеля. Применяют также кишечную пластику мочеточника.

После выписки из стационара через 6 мес больному, производят экскреторную урографию для выяснения функционального состояния оперированной почки.

Прогноз после своевременного и патогенетически обоснованного оперативного лечения благоприятный.

Нефрогенная гипертония

Стойко повышенное АД, обусловленное заболеванием паренхимы почки или ее сосудов. У 30—35% лиц, страдающих артериальной гипертонией, она имеет нефрогенное происхождение. Нефрогенную гипертонию делят на два вида: вазоренальную и паренхиматозную. В основе вазоренальной гипертонии лежит одно- или двустороннее врожденное или приобретенное поражение почечных артерий и ее основных ветвей. Паренхиматозная гипертония возникает чаще на почве одно- или двустороннего пиелонефрита, гломерулонефрита и других болезней почек (нефролитиаз, тубер-

кулез, опухоли, кисты, гидронефроз, поликистоз и др.).

Вазоренальная гипертония наблюдается в среднем у 7% лиц с артериальной гипертонией.

Этиология и патогенез. Основной причиной вазоренальной гипертонии является ишемия почечной паренхимы при стенозе или окклюзии почечных артерий.

Почка в условиях ишемии вырабатывает иротеолитический фермент — ренин, который соединяется в крови с α -глобулином (гипертензиноген), вырабатываемым в печени. В результате взаимодействия ренина и гипертензиногена образуется полипептид ангиотензин (гипертензии) формы А и В, являющийся активным прессорным агентом. Ангиотензин В стимулирует секрецию альдостерона, который в свою очередь приводит к задержке в организме натрия и воды. Установлено, что ренин вырабатывается клетками юкстагломерулярного аппарата почки. Одновременно выяснено, что здоровая почка может предупреждать гипертонию за счет выработки гипотензивных веществ. Депрессорные вещества продуцируются мозговым слоем почки и находятся в обратной зависимости с активностью ренина. Таким образом, ведущим моментом патогенеза вазоренальной гипертонии является ренопрессорный механизм и нарушение депрессорной роли почек.

Диагностика. Нередко случайное распознавание заболевания при профилактических осмотрах. Так, довольно часто боль в пояснице (у 15% больных), которая в сочетании с головной болью нередко отмечается при нефроптозе, в итоге приводит к выявлению причины гипертонии.

Вазоренальная гипертония характеризуется внезапным возникновением, быстрым, нередко злокачественным течением (у 18—30% больных), почти всегда высокими цифрами диастолического давления (110—120 мм рт. ст. и более), редко сопровождается кризами. Для анамнеза больных вазоренальной гипертонией характерно: отсутствие семейного (наследственного) характера заболевания; отсутствие или кратковременность эффекта от консервативной гипотензивной терапии; возникновение артериальной гипертонии после боли в области почки, травмы ее или операции на ней; внезапное обострение транзиторно текущей доброкачественной гипертонии. Важное значение имеет определение АД в разных положениях больного: лежа, стоя, после физической нагрузки, на разных конечностях. У половины больных вазоренальной гипертонией при аускультации эпигастральной области определяется систолический шум (стеноз, аневризма почечной артерии). Ангиоспастическая ретинопатия при исследовании глазного дна у больных вазоренальной гипертонией встречается значительно чаще, чем при артериальной гипертонии другой этиологии. Артерио- и венографию почки всегда начинают с брюшной аортографии. Одним из признаков функциональной значимости стеноза почечной

артерии является постстенотическое ее расширение. Если данные радионуклидного исследования и экскреторной урографии указывают на нарушение функции почки на стороне стеноза артерии, он считается причиной гипертонии, и можно ставить показания к операции, не прибегая к другим тестам.

Заключительное звено диагностики — определение активности ренина. Его исследуют в периферической венозной крови после 4 ч пребывания больного в вертикальном положении (стимуляция продукции ренина) или раздельно в венозной крови каждой почки, полученной путем катетеризации почечных вен в ортостатическом положении больного. Активность плазменного ренина выше на стороне пораженной почечной артерии, что почти абсолютно достоверно доказывает связь с ним артериальной гипертонии. Ангиотензинный тест основан на том, что лица с высоким уровнем эндогенного ангиотензина (т. е. больные нефрогенной гипертонией) мало или совсем нечувствительны к введению экзогенного ангиотензина и наоборот.

Лечение. Операция является наиболее эффективным способом лечения вазоренальной гипертонии независимо от характера поражения почечной артерии. Цель операции — восстановление нормального магистрального кровотока в почке. При нефроптозе показана нефропексия как самостоятельный метод лечения или в сочетании с пластической операцией на почечной артерии (при органическом ее стенозе). При атеросклеротическом стенозе применяют чрезаортальную эндартерэктомию, эндартерэктомию с заплатой из аутогенной вены или синтетического материала. При фибромускулярном стенозе или аневризме обычно производят резекцию артерии с анастомозом конец в конец или резекцию артерии с аутопластикой трубчатым артериальным трансплантатом из глубокой артерии бедра или подчревной артерии. Кроме того, применяют обходной анастомоз между аортой и почечной артерией, используя для этой цели трансплантат из искусственного материала. При поражении левой почечной артерии иногда выполняют спленоренальный анастомоз. Реже при стенозе или окклюзии дополнительной или одной из ветвей почечной артерии производят резекцию почки. При локализации процесса во внутрпочечных ветвях или поражении ее ствола на большом протяжении целесообразно производить экстракорпоральную пластику с последующей аортотрансплантацией в ту или иную подвздошную область.

Если ни одна из указанных операций невозможна, прибегают к нефрэктомии. Оперативное лечение приводит к нормализации артериального давления у 65—70% больных и к значительному снижению гипертонии у 15—20%. Консервативное лечение после операции, приведшей к улучшению, становится эффективным. Чем меньше длительность артериальной гипертонии, тем лучше и стабильнее послеоперационный эффект.

Паренхиматозная гипертония чаще является следствием хронического пиелонефрита, реже — других заболеваний почечной паренхимы (туберкулез, поликистоз, опухоль почки и др.).

При одностороннем хроническом пиелонефрите гипертония имеется у 35—37% больных, а при двустороннем — у 43%. Пиелонефрит является одной из причин гипертонии при других урологических заболеваниях — мочекаменной болезни и др.

Этиология и патогенез. В возникновении и развитии паренхиматозной гипертонии имеются звенья, общие с этиологией и патогенезом вазоренальной гипертонии. Течение артериальной гипертонии вначале интермиттирующее и поддается систематической гипотензивной терапии. По мере развития заболевания гипертония становится стойкой, с высокими цифрами диастолического давления и не поддается консервативному лечению.

Диагностика артериальной гипертонии в результате хронического пиелонефрита и других урологических заболеваний основывается на выявлении этих заболеваний и повышенного АД.

Лечение. Если гипертония обусловлена односторонним заболеванием (пиелонефрит, туберкулез, гидронефроз и др.), единственным методом лечения ее является ликвидация основного заболевания. При далеко зашедшем паренхиматозном процессе таким больным показана нефрэктомия. Во всех случаях гипотензивная терапия должна обязательно сочетаться с лечением пиелонефрита или другого заболевания, послужившего причиной артериальной гипертонии.

Прогноз при нефрогенной гипертонии без этиотропного и патогенетически обоснованного лечения неблагоприятен.

Нефроптоз (опущение почки). Патологическое состояние, при котором почка выходит из своего ложа и в вертикальном положении тела смещается за пределы физиологической подвижности. Встречается преимущественно у женщин в возрасте от 25 до 40 лет, чаще справа.

Классификация. Различают 3 стадии заболевания. В I стадии нефроптоза на вдохе пальпируется нижний полюс почки, но при выдохе она уходит в подреберье. Во II стадии в вертикальном положении больного вся почка выходит из подреберья, значительно ротируясь вокруг сосудистой ножки, при этом сосуды почки растягиваются, скручиваются, просвет их уменьшается. Однако в горизонтальном положении тела почка возвращается на обычное место. В III стадии почка полностью выходит из подреберья, смещаясь в большой или малый таз, ротация ее вокруг сосудистой ножки еще более выражена. Может возникнуть фиксированный перегиб мочеточника и как следствие его расширение чашечно-лоханочной системы.

Этиология и патогенез. Основную роль играют факторы, приводящие к изме-

нениям в связочном аппарате почки (инфекционные заболевания, похудание) и к снижению тонуса передней брюшной стенки (беременность и другие причины). Большое значение в возникновении нефроптоза играет травма. Более частое возникновение нефроптоза у женщин объясняется их конституциональной особенностью. Правосторонний нефроптоз наблюдается чаще: изменения в положении и подвижности почки и ее сосудов приводят к венозному застою в ней и гипоксии органа, создают благоприятные условия для уростаза и инфекции в почечной паренхиме. Нарушения гемо- и уродинамики имеют основное значение в возникновении главных осложнений нефроптоза — пиелонефрита и вазоренальной гипертензии. Пиелонефрит может привести к спаечному процессу вокруг почки (фиксированный нефроптоз).

Диагностика. Клинические проявления нефроптоза без нарушения гемо- и уродинамики весьма скудны. В начальной стадии больные жалуются на небольшую тупую боль в поясничной области в вертикальном положении тела и при физической нагрузке, что является следствием натяжения нервных ветвей ворот почки и ее ложа. При исследовании мочи обычно изменений не отмечается. В более поздних стадиях могут обнаруживаться протеинурия и эритроцитурия как результат повреждения форникальных вен вследствие повышения давления в венозной системе почки, интенсивность боли резко увеличивается. Она становится постоянной, лишая людей трудоспособности, усиливается психическая депрессия, исчезает аппетит, возникают диспепсические явления, головная боль, утомляемость, раздражительность, шум в ушах и другие признаки повышения АД. Распознавание нефроптоза представляет определенные трудности, так как в клинической картине часто преобладают симптомы его осложнений. Большое значение имеют анамнестические данные (указание на травму, падение, связь заболевания с предшествующей беременностью), связь боли с вертикальным положением больного и физической нагрузкой, возникновение атак пиелонефрита, гематурии, повышение АД. Для диагностики нефроптоза важна пальпация больного не только в горизонтальном, но и в вертикальном положении, при котором в большинстве случаев удается прощупать опущенную *почку*. Уточнению диагноза помогают инструментальные и рентгенологические методы исследования. Ведущий рентгенологический метод исследования — экскреторная урография в горизонтальном и вертикальном положении больного, позволяющая определить функцию почек и их смещение. Весьма ценна вертикальная почечная ангиография с использованием метода Сельдингера. Вертикальная ангиография позволяет установить не только смещение почки, но и изменение угла почечной артерии, ее длины, диаметра, часто выявляет функциональный стеноз ее, который исчезает на ангиограммах в положении лежа.

При дифференциации нефроптоза от опухоли почки, опухолей брюшной полости (брыжейки, сальника, толстого кишечника), растянутого желчного пузыря, смешанной селезенки, кисты яичника и т. д. основное значение имеют аортография и спинография почек.

Лечение. Консервативная терапия заключается в назначении спазмолитических, обезболивающих, противовоспалительных средств, теплых ванн; необходимо положение больного в кровати с приподнятым ножным концом и ношение почечного бандажа. Раннее применение бандажа является профилактикой прогрессирования нефроптоза и его осложнений. Надевать бандаж следует только в горизонтальном положении утром, перед тем как встать с кровати, на выдохе. Рекомендуется также специальный комплекс гимнастических упражнений для укрепления мышц передней брюшной стенки. При нефроптозе вследствие похудения желательна прибавка в весе (мучные, сладкие блюда и т. п.). При осложнении нефроптоза — пиелонефрите, вазоренальной гипертензии, форникальном кровотечении, гидронефрозе почечной трансформации — показана нефрэктомия.

Прогноз без лечения неблагоприятный ввиду прогрессирования заболевания и его осложнений. Около 20% больных теряют трудоспособность. Своевременное лечение нефроптоза и его осложнений приводит к полному восстановлению трудоспособности.

Эхинококкоз почки

Встречается преимущественно в сельской местности. Среди всех случаев эхинококкоза различных органов поражение почки составляет от 1,5 до 5%. Процесс, как правило, односторонний. Разница в частоте поражений правой и левой почек небольшая.

Этиология и патогенез. Заболевание обуславливается развитием в почке пузырьчатой, гидатидозной стадии ленточного гельминта. Зародыш эхинококка проникает в почку гематогенным и лимфогенным путем. Наиболее часто заболевают лица в возрасте 20—40 лет. От момента заражения до клинических проявлений может пройти несколько лет. Источник заражения — домашние животные. Поражения эхинококкозом преимущественно локализируются в корковом слое почки. Гидатидозная киста обычно растет очень медленно и вызывает атрофию прилежащей к ней почечной ткани. Вокруг кисты образуется соединительная оболочка (фиброзная капсула). Киста имеет хитиновую оболочку, состоящую из слоистой бесклеточной ткани. Из внутреннего слоя хитиновой оболочки развиваются зародышевые пузырьки со сколексами, что обеспечивает в основном эндогенный рост паразитарной кисты. Если из сколексов не образуются *дочерние пузырьки*, возникает простая ацефалотическая киста; чаще всего развивается в почке киста, содержащая дочерние пузырьки. При большом размере кисты

может произойти ее сражение с соседними органами (печень, селезенка, кишечник и др.). При прободении одной из чашечек эхинококковая жидкость и мелкие кисты выделяются в мочевые пути. Нередки случаи нагноения эхинококковой кисты; в результате заболевания осложняется пиелонефритом и пионефрозом. При гибели кисты хитиновая оболочка ее и дочерние пузырьки могут содержать отложения солей. Для альвеолярной формы эхинококкоза характерно ирригирование массой альвеолярных клеток почечной паренхимы. В центральной части эхинококковой массы содержатся полости распада и участки обызвествления.

Диагностика. Первые признаки болезни появляются при достижении кистой большого размера или вскрытии ее содержимого в мочевые пути. При закрытой кисте общее состояние не изменяется. Отмечается тупая поясничная боль, иногда переходящая в подреберье. Пальпаторно может определяться увеличенная почка. При открытой кисте наиболее частый симптом — почечная колика; возможны дизурия, пиурия, кратковременная гематурия. В моче наблюдаются дочерние пузырьки и их обрывки, имеющие вид шелухи винограда. Эозинофилия встречается реже, чем при эхинококкозе печени. Снижение функциональной способности почки зависит от локализации и размера кисты. Изменения мочи появляются при открытой форме эхинококкоза. Наиболее ценны в диагностическом плане интрадермальная реакция на эхинококковую жидкость (реакция Казони) и реакция агглютинации с латексом. Важный метод диагностики — рентгенологическое исследование. Обзорная урография выявляет изменения, подобные таковым при простой солитарной кисте, но при обызвествлении кисты определяется кольцевидная тень. На экскреторных урограммах и ретроградных ииелограммах при открытой форме эхинококкоза почки видно затекание рентгеноконтрастной жидкости вокруг дочерних пузырьков в виде гроздьев винограда, горизонтальный уровень ее в полости кисты; при закрытой форме — серповидная тень рентгеноконтрастного вещества, кисто- или опухолеподобная деформация чашечно-лоханочной системы.

Лечение при почечном эхинококкозе оперативное, в большинстве случаев органосохраняющее: резекция части почки, пораженной кистой. Применяют также обнажение кисты, отсасывание ее содержимого и введение в ее полость формалина. После этого кисту вскрывают и удаляют ее содержимое с хитиновой оболочкой и дочерними пузырьками. Нефрэктомия показана при большом разрушении почечной паренхимы.

Профилактика. Тщательный санитарно-ветеринарный надзор за бойнями, санитарно-просветительная работа для осведомления населения об опасности заражения от домашних животных (собаки, кошки и др.).

Прогноз после оперативного вмешательства благоприятен.

Заболевания мочеточников

Аномалии мочеточников. Нейромышечная дисплазия мочеточников. Врожденное двустороннее нарушение строения верхних мочевых путей. Патоморфологической основой заболевания является сочетание врожденной стриктуры интрамурального отдела мочеточника с недостаточностью нервных и мышечных элементов стенки мочеточника. Нейромышечная дисплазия приводит к прогрессирующему нарушению уродинамики верхних мочевых путей, их дилатации, хронической инфекции и постепенной гибели паренхимы почек.

Классификация. В динамике развития процесса выделяют три фазы. Первая характеризуется нарушением уродинамики только нижнего цистоида. Эта стадия (ахалазия) является компенсированной. Во II стадии компенсаторные возможности мышечного слоя мочеточника уже исчерпаны и просвет его расширен на всем протяжении (мегауретер). Дальнейшее прогрессирование процесса приводит к полному необратимому нарушению уродинамики мочеточника и гидронефротической трансформации — III стадия (гидроуретеронефроз).

Диагностика. Характерных клинических признаков ахалазии мочеточника нет; выявляется эта аномалия в случае присоединения инфекции мочевых путей. Больные дети обычно не отличаются от сверстников, только при длительном обследовании можно выявить расширение нижнего, реже среднего цистоида. Во II стадии появляются первые клинические симптомы: тупая боль в животе, общая слабость, быстрая утомляемость, головная боль, стойкая пиурия. При хромоцистоскопии отмечается позднее выделение индигокармина, на экскреторных урограммах — расширение мочеточника на всем протяжении. В III стадии клиническая картина выражена признаками хронической почечной недостаточности. Содержание остаточного азота и мочевины в сыворотке крови повышено. У большинства больных отмечаются значительные морфологические изменения в верхних мочевых путях; мочеточники резко расширены (их диаметр достигает 3—4 см) и значительно удлинены; выявляется гидронефротическая трансформация. Ведущее значение в распознавании, дифференциальной диагностике и определении стадии заболевания принадлежит рентгенологическим методам и урокинематографии. При ахалазии мочеточника волна сокращений достигает нижнего цистоида и дальше не распространяется: при мегауретере (II стадия) сократительные волны очень редки или отсутствуют вообще. В то же время цистокинематография не выявляет ни активного, ни пассивного пузырно-мочеточникового рефлюкса. Подобное соотношение дифференциально-диагностических признаков позволяет отличить нейромышечную дисплазию мочеточника от гидроуретера другой этиологии. Стадия III характеризуется

резким **расширением** чашечек, лоханки и мочеточника и **снижением или потерей** функции паренхимы почки.

Лечение. Единственным видом лечения может быть оперативное. Операция должна отвечать следующим требованиям: 1) быть антирефлюксной; 2) сокращать длину и диаметр мочеточника без нарушения целостности его нейромышечного аппарата. Каждой стадии болезни присуща своя операция. При I стадии требованиям отвечает создание дубликатуры мочеточника. Во II стадии наиболее целесообразно замещение мочеточника на всем протяжении петлей тонкой кишки. В III стадии этой операции должна предшествовать пиело- или нефростомия с 2 сторон до ликвидации признаков ХПН.

Прогноз в I стадии благоприятный, во II — сомнительный, а в III — явно неблагоприятный в связи с двусторонними необратимыми изменениями в почках и верхних мочевых путях и прогрессированием хронической почечной недостаточности.

Эктопия устья мочеточника. Аномалия, при которой устье мочеточника открывается дистальнее угла мочепузырного треугольника или в соседних органах. У женщин возможна эктопия устья мочеточника в производные урогенитального синуса (шейка мочевого пузыря, мочеиспускательный канал, преддверие влагалища) и мюллеровых протоков (влагалище, матка), у мужчин — в производные вольфова протока (задняя часть мочеиспускательного канала, семенные пузырьки, семявыносящие протоки, придаток яичка). Крайне редко у лиц обоего пола мочеточник впадает в прямую кишку.

Диагностика. Жалобы больных и клиническая картина определяются видом эктопии. У женщин при шейчной, влагалищной и уретральной эктопии устья мочеточника основной жалобой является постоянное недержание мочи наряду с сохранением нормального мочеиспускания. В моче — умеренные изменения в связи с нередким пиелонефритом. У мужчин, в связи с тем что эктопированное устье мочеточника открывается проксимальнее наружного сфинктера мочевого пузыря, симптоматика менее характерна (дизурия, боль в малом тазу, усиливающаяся при дефекации, тянущая боль в области придатка яичка, лейкоцитурия). Недержание мочи отсутствует. Экскреторная урография выявляет изображение эктопированного мочеточника, цистоуретерография — рефлюкс в эктопированный мочеточник, цистоуретероскопия позволяет увидеть аномальное устье мочеточника. Во время пробы с введением в мочевой пузырь по катетеру красителя (метиленовый синий) отмечается подтекание неокрашенной мочи мимо катетера, что свидетельствует о наличии уретральной эктопии мочеточника. Диагностика вестибулярной (парауретральной) эктопии устья мочеточника обычно нетрудна. Устье мочеточника доступно наружному осмотру. Иногда эктопированное устье открывается на девственной плеве

Оимепальная эктопия) и определяется по выделению окрашенной мочи после внутривенного введения индигокармина (5 мл 0,4% раствора). Диагноз уточняют с помощью экскреторной урографии и ретроградной уретеропиелогрaфии.

Распознавание влагалищной и маточной эктопии весьма сложно. Нередко больных долго и безуспешно лечат по поводу вульвовагинита и энтеробиоза, поскольку жалобы сводятся к гнойным выделениям из влагалища, зуду и воспалению в области промежности и наружных половых органов. Отмечаются симптомы пиелонефрита (боли в почечной области, лихорадка) без характерных изменений в моче. При ректальном исследовании можно определить увеличение и болезненность матки. У мужчин распознавание аномалии встречает большие трудности. При пальцевом исследовании через прямую кишку может определиться болезненное кистозное образование в области предстательной железы.

Диагноз устанавливают с помощью уретроскопии, выявляющей увеличение семенного бугорка или выпячивание в области треугольника Льюто. Определенную помощь в диагностике оказывает везикуло- и эпидидимография.

Лечение оперативное. При удалении мочеточника основным методом является удаление эктопированного мочеточника вместе с сегментом почки (геминефроуретерэктомия) ввиду обычно резкого нарушения его функции и пиелонефрита. Значительно реже (примерно в 10%), когда почка не поражена пиелонефритом, возможно выполнение уретероцистоанастомоза, межлоханочного, либо межмочеточникового анастомоза.

Прогноз в отношении жизни и выздоровления, как правило, благоприятный.

Повреждения мочеточника. В изолированном виде повреждения встречаются редко.

Классификация. По степени повреждения разрывы и ранения мочеточника делят на полные и частичные. По механизму травмы они могут быть разделены на четыре группы: 1) повреждения в результате внешнего воздействия: ранения (огнестрельные или колото-резаные) мочеточника, открытые и закрытые (подкожные) повреждения; изолированные ранения или закрытые повреждения мочеточника встречаются крайне редко; 2) хирургические повреждения мочеточника (главным образом при операциях на тазовых органах) чаще всего происходят при гинекологических операциях (особенно гистерэктомии по Вертгейму), но могут быть и при вмешательствах на прямой кишке, мочевом пузыре и самом мочеточнике; эти случайные травмы мочеточника могут состоять в перерыве его, лигировании или сдавлении зажимом; 3) повреждение мочеточника при эндовезикальных инструментальных вмешательствах; 4) спонтанные разрывы мочеточника представляют необычайную редкость и могут произойти только при тяжелых некротичес-

ких изменениях в стенке органа, т. е. относятся к патологическим разрывам.

Диагностика. Основные симптомы: гематурия, мочевого забрюшинный затек, выделение мочи из раны. Однако первый из них обычно кратковременный, а два последних появляются лишь через несколько дней после ранения, что затрудняет диагностику. Хирургическое повреждение мочеточника проявляется в послеоперационном периоде признаками мочевого затека, окклюзии мочеточника с явлениями тяжелой интоксикации на почве флегмоны тазовой забрюшинной клетчатки или образованием мочеточникового свища. Экскреторная урография выявляет затекание рентгеноконтрастного вещества из мочеточника в забрюшинное пространство. Если этот метод вследствие снижения функции почки не дает ясной картины, применяется ретроградная уретерография, при которой катетер встречается в мочеточнике препятствие, а контрастное вещество затекает за его пределы.

Лечение оперативное. Первичный шов мочеточника возможен лишь при отсутствии мочевого инфильтрации и воспалительного процесса в окружающих тканях. Оперативное лечение всегда должно сопровождаться отведением мочи путем нефропиелостомии, широким вскрытием и дренированием мочевого затека. По ликвидации мочевого и воспалительной инфильтрации в зоне травмы мочеточника выполняют восстановительную операцию.

Опухоли мочеточника. Первичные опухоли мочеточника составляют 1 % всех опухолей почек и верхних мочевых путей. Несколько чаще наблюдаются вторичные опухоли мочеточника, среди которых первое место занимают имплантационные метастазы рака почечной лоханки.

Диагностика. Ранними признаками опухоли мочеточника являются гематурия и боль в области почки на стороне поражения. Боль зависит от нарушения оттока мочи из почки в связи с обтурацией мочеточника опухолью. По мере роста опухоли мочеточник выше опухоли расширяется, а в почке развивается прогрессирующий гидронефроз.

При цистоскопии можно увидеть опухоль, торчащую из устьев мочеточника, или шаровидное выбухание в области устья. Расположение опухоли в мочевом пузыре вокруг устья мочеточника всегда является основанием для подозрения на опухоль мочеточника. Иногда можно видеть выделение крови из устья мочеточника, не всегда совпадающее с ритмичным выбрасыванием из него мочи. Экскреторная урография и ретроградная уретерография выявляют дефект наполнения в месте расположения опухоли, дилатацию лоханки и мочеточника выше опухоли, а в более поздних стадиях рентгенологическую картину гидронефроза. На ретроградной уретерограмме картина мочеточника весьма характерна: затекание репиеноконтрастного вещества по обе стороны от дефекта наполнения в виде «языка змеи».

При резком нарушении функции почки и непроходимости мочеточника для катетера может быть предпринята пункционная антеградная пиелоуретеротомия.

Лечение. Радикальным методом лечения может быть только оперативное вмешательство. В случае тотального поражения мочеточника опухолью показана нефроуретерэктомия при условии хорошо функционирующей контралатеральной почки. При поражении мочеточника единственной или единственно функционирующей почки возможны замещение ее кишкой, протезом или ауто-трансплантация почки. При низком расположении новообразования доступны резекция мочеточника вместе с прилегающей к устью стенкой мочевого пузыря и уретероцистоанастомоз, прямой или по Боари.

Стриктуры мочеточника могут быть истинными и ложными. Стриктура может обуславливать полную или частичную непроходимость мочеточника. Она может быть единичной или множественной, локализоваться на любом уровне мочеточника.

Этиология и патогенез. Среди воспалительных процессов самая частая причина истинной стриктуры мочеточника — туберкулез. Другой частой причиной является облучение по поводу рака женских половых или других органов. Стриктуры мочеточника могут также возникать при мочекаменной болезни в случае длительной окклюзии камнем его просвета, после травм и ранений, операций на самом мочеточнике и соседних с ним органах малого таза.

Диагностика. Первым признаком стриктуры мочеточника является тупая боль в области почки, реже почечная колика. Экскреторная урография выявляет стаз над стриктурой и признаки гидронефроза, как и антеградная пиелоуретерография. При ретроградной пиелографии мочеточниковый катетер встречает непреодолимое препятствие, а контрастное вещество не проникает в лоханку даже при опущенном головном конце уроскопа. Различие с ложной стриктурой достигается катетеризацией мочеточника: при истинной стриктуре в отличие от ложной мочеточник, как правило, непроходим для катетера.

Лечение зависит от этиологии стриктур мочеточника и состояния вышележащих отделов мочевых путей. Оно может быть медикаментозным (препараты гиалуронидазы, алоэ, глюкокортикостероиды), физиотерапевтическим (ультразвук или электрофорез различных препаратов). Медикаментозное лечение можно сочетать с эндовезикальным бужированием просвета мочеточника и оставлением постоянного катетера. При необратимых рубцовых изменениях показаны оперативные вмешательства, направленные на восстановление проходимости мочеточника (резекция пораженного участка мочеточника с его реанастомозом или заменой дефекта протезом, сегментом кишки, реанастомоз мочеточника с мочевым пузырем или лоханкой). В далеко

зашедших случаях с необратимыми изменениями гочки показана нефрэктомия или нефроуретерэктомия.

Прогноз в случае одностороннего поражения благоприятный, а при двусторонних стриктурах мочеточника всегда серьезен в связи с возможностью прогрессирования хронической почечной недостаточности. Своевременное оперативное лечение, восстанавливающее отток мочи из почек, делает предсказание благоприятным и при двустороннем характере заболевания.

Камни мочеточника. Практически всегда вторичны, поскольку это камни почки, переместившиеся в мочеточник. Асептический камень в мочеточнике обычно вызывает гиперемию, разрыхление слизистой оболочки, кровоизлияние в подслизистый слой. Длительная окклюзия камнем мочеточника вызывает в месте ущемления склерозирование его стенки, вышележащая часть мочеточника расширяется и истончается, теряет тонус (гидроуретер).

Диагностика. Наиболее характерный симптом — почечная колика длительностью от нескольких часов до нескольких дней. Почечная колика может завершиться самопроизвольным отхождением камня. Дизурия зависит от локализации камня: чем ниже он расположен, тем выраженнее дизурия. Нередко камень мочеточника осложняется атаками пиелонефрита.

Ведущее значение в диагностике имеет рентгенологическое обследование, выявляющее камень и уточняющее анатомо-функциональное состояние мочеточника. Обзорная урография позволяет получить сведения о размерах, форме и положении камня. Для дифференцирования камня мочеточника и теней другой природы имеет диагностическое значение снимок с введенным мочеточниковым катетером в двух проекциях. Совпадение тени, подозрительной на камень, с тенью мочеточникового катетера на снимках в обеих проекциях полностью подтверждает диагноз камня мочеточника. От 3 до 10% камней рентгеногегативны (уратные, цистиновые, ксантиновые). Их выявление возможно только при рентгеноконтрастном исследовании (экскреторная урография, ретроградная уретерография), выявляющем дефект наполнения мочеточника на месте камня.

Лечение зависит от размеров и локализации камня, а также от состояния уродинамики. Консервативная терапия показана, если камень мочеточника существенно не нарушает уродинамику и можно рассчитывать на его самостоятельное отхождение. Применяют водные нагрузки (прием 2-1,5 л жидкости в течение 10—15 мин) с усиленным движением, спазмолитики (папаверин по 0,02 г, сиазмолитин по 0,1—0,2 г 2—3 раза в день и др.), препараты терпеновых масел, оказывающие спазмолитическое, обезболивающее и мочегонное действие (цистенал по 5—10 капель, ависан по 1—2 таблетки 2—3 раза в день и др.). В результате медикаментоз-

ного лечения достигается отхождение 70-80% камней мочеточника. При отсутствии тенденции к самостоятельному отхождению камней мочеточника применяют интравезикальное удаление камней мочеточника и оперативное лечение — уретеролиотомию.

Заболевания мочевого пузыря

Аномалии мочевого пузыря

Незаращение урахуса. Аномалия, заключающаяся в сохранении просвета мочевого протока (урахуса), который в норме к моменту рождения ребенка облитерируется.

Диагностика. При полном незаращении урахуса отмечается выделение мочи из пупка, наиболее интенсивное при беспокойстве ребенка или надавливании на область мочевого пузыря. Нередко в результате воспаления в просвете урахуса проходимость его нарушается и из него начинает выделяться гной. Причиной полного незаращения урахуса может быть инфравезикальная обструкция, препятствующая облитерации мочевого протока. Распознавание полного незаращения урахуса и дифференцирование его с открытым желчным протоком основывается на данных фистулографии, цистографии и красочной пробы (введение метиленового синего или индигокармина в мочевой пузырь с прослеживанием выделения краски из пупка).

Частичное незаращение урахуса встречается в трех вариантах: 1) неполный пупочный свищ; 2) киста урахуса; 3) пузырно-урахусовый дивертикул. Первый вариант проявляется слизисто-гнойными выделениями из пупка. При фистулографии определяется слепой заканчивающийся ход различной длины.

Киста урахуса возникает вследствие неполной облитерации его, когда в оставшейся замкнутой полости скапливается отделяемое. Ретенционные кисты урахуса могут содержать мочу, слизь, белок, гной, элементы крови, холестерин, фибрин. Киста урахуса протекает бессимптомно до тех пор, пока не нагноится или не достигнет большой величины. В этих случаях иногда появляются боли, уменьшающиеся при наклоне туловища вперед. По средней линии между лобком и пупком прощупывается уплотнение, связанное с передней брюшной стенкой. При резко выраженном воспалительном процессе возникают лихорадка, озноб, покраснение кожных покровов по средней линии живота. Прорыв содержимого кисты в мочевой пузырь сопровождается дизурией, а в брюшную полость — симптомами перитонита.

Лечение. При полном незаращении урахуса требуется иссечение его в первые недели жизни ребенка во избежание инфицирования мочевых путей. Лечение неполного пупочного свища заключается в тщательном гигиеническом уходе и обработке мокнущего пупка 2% раствором нитрата серебра

или 1—2% раствором бриллиантового зеленого. Кисту урахуса иссекают.

Экстрофия мочевого пузыря. Врожденное отсутствие передней сгенки мочевого пузыря и участка передней брюшной стенки. Встречается у 1 из 40000—50000 новорожденных; у мальчиков в 3 раза чаще, чем у девочек.

Диагностика. Через округлый дефект передней брюшной стенки выбухает ярко-красного цвета слизистая оболочка задней стенки мочевого пузыря. Пупок чаще отсутствует. Слизистая оболочка легко ранима, болезненна и кровоточит от соприкосновения с одеждой. Со временем слизистая оболочка рубцуется, уменьшаясь в размерах, и покрывается папилломатозными разрастаниями. Устья мочеточников открываются в нижней части стенки мочевого пузыря на вершинах конусовидных возвышений или затеряны между грубыми складками слизистой оболочки. Моча постоянно вытекает, вызывая мацерацию кожи бедер и промежности. Экстрофии всегда сопутствует тотальная эписпадия. Отсутствует соединение лобковых костей. Нередко экстрофия сочетается с паховой грыжей, крипторхизмом, выпадением прямой кишки, пороками развития верхних мочевых путей. Нарушение уродинамики верхних мочевых путей и непосредственный контакт устьев мочеточников с внешней средой могут привести к развитию пиелонефрита, поэтому важное значение имеет детальное обследование и раннее проведение оперативного лечения.

Лечение. Существует три группы оперативных вмешательств при экстрофии мочевого пузыря: 1) пластика мочевого пузыря и передней брюшной стенки местными тканями; 2) отведение мочи в кишечник; 3) создание изолированного мочевого пузыря из сегмента кишки.

Повреждения мочевого пузыря

Классификация. Повреждения мочевого пузыря подразделяют на закрытые и открытые. В мирное время более часты закрытые его повреждения (разрывы), которые в свою очередь делятся на внебрюшинные и внутрибрюшинные разрывы. Повреждения мочевого пузыря бывают также полными и неполными. В последнем случае наблюдаются разрывы только слизистой и мышечной оболочек при сохранности серозного покрова или (при повреждении костными отломками) разрыв серозной и частично мышечной оболочек при целостности слизистой.

Открытые повреждения мочевого пузыря — огнестрельные, колотые, резаные ранения его. Редко встречаются ранения пузыря, нанесенные при хирургических операциях (грыжесечение, лапаротомия, гинекологические операции). Открытые повреждения мочевого пузыря также могут быть внутри- и внебрюшинными.

Этиология и патогенез. Внебрюшинный разрыв мочевого пузыря чаще всего

возникает при переломе костей таза в результате натяжения пузырно-тазовых связок или повреждения фрагментами костей. Степень повреждения может быть различной: ушиб, частичное или полное повреждение стенки мочевого пузыря, полный отрыв пузыря от мочеиспускательного канала. Чаще подвергаются травме передняя и боковые стенки пузыря. Внутрибрюшинный разрыв мочевого пузыря наступает при переполненном мочевом пузыре в результате удара или ушиба, давления на переднюю брюшную стенку. Подобный разрыв возможен и при переломе тазовых костей в случае переполнения мочевого пузыря. Разрыву подвергаются верхняя и задняя стенки пузыря, поскольку нет противостоящего давления со стороны смещаемого кишечника. Разрыв происходит, как правило, в продольном направлении ввиду того, что продольные мышцы детрузора прочнее. В случае повреждения мочевого пузыря фрагментами тазовых костей возможны отверстия неправильной формы. Причинными факторами являются удар ногой, транспортная травма, падение с высоты и др. Имеет значение состояние мочевого пузыря в момент удара. Чем тоньше стенки мочевого пузыря и чем больше атрофированы мышцы, тем больше возможность разрыва. Благоприятные для разрыва условия возникают при поражениях нервной системы и спинного мозга, сопровождающихся хронической задержкой мочи (патологический разрыв мочевого пузыря).

Патологическая анатомия. Внебрюшинные разрывы мочевого пузыря с переломом костей таза сопровождаются значительным кровотечением в клетчатку таза из простатического венозного сплетения, а также из верхних и нижних пузырных артерий и вен. Мочевая инфильтрация клетчатки таза приводит к некротическим изменениям ткани. В случаях несвоевременного отведения мочи образуются мочевые затеки на бедрах, ягодицах и мошонке с последующим образованием свищей, мочевая флегмона таза. При внутрибрюшинных разрывах мочевого пузыря кровотечение сравнительно меньше, поскольку верхушка пузыря мало васкуляризована. Излияние мочи в брюшную полость приводит к перитониту. При повреждении костей таза натяжение пузырно- и простатолобковых связок приводит к отрыву шейки мочевого пузыря. Внутренний сфинктер при этом отходит вместе с пузырем кверху, в связи с чем моча удерживается в пузыре. Моча выделяется из пузыря периодически, инфильтруя окружающие ткани, появляются мочевые затеки, а затем гнойное воспаление в клетчатке таза.

Диагностика. В распознавании повреждений мочевого пузыря важную роль играет анамнез (факт травмы). Наиболее характерный анамнез для внутрибрюшинного разрыва мочевого пузыря — удар в живот при переполненном мочевом пузыре (чаще в состоянии алкогольного опьянения), для внебрюшинного — травма та i.

Основными признаками повреждения мочевого пузыря являются нарушения мочеиспускания, боль и кровоизлияние. При внебрюшинном разрыве частые болезненные позывы на мочеиспускание сопровождаются выделением капель крови из уретры. Пальпаторно определяются болезненные в области симфиза и напряжение мышц в нижних отделах передней стенки живота. Характерно притупление перкуторного звука над лобком, не исчезающее после опорожнения мочевого пузыря. Исследование через прямую кишку и влагалище обычно обнаруживает пастозное г- тканей. При внутрибрюшинном разрыве этих явлений нет, так как моча свободно изливается в брюшную полость. Определяется свободная жидкость в брюшной полости, мочеиспускание отсутствует. Примерно через 2—6 ч развивается картина перитонита. Признаки открытого повреждения мочевого пузыря в основном те же, что и закрытого: отмечается выделение мочи из раны. Для подтверждения диагноза пользуются катетеризацией, цистоскопией, цистографией, экскреторной урографией. При катетеризации мочевого пузыря моча из него совсем не выделяется или вытекает слабой струей с примесью крови. При внутрибрюшинном разрыве мочевого пузыря после продвижения катетера в глубь по нему может неожиданно выделиться большое количество (до нескольких литров) мутной кровянистой жидкости (моча, кровь, экссудат из брюшной полости). Цистоскопия применяется в редких случаях, когда другие методы диагностики не дают четкой информации. Ведущую роль в диагностике играет восходящая цистография (с тугим наполнением мочевого пузыря и отсроченными снимками), выявляющая затеки рентгеноконтрастного вещества за пределы мочевого пузыря: по бокам от него при внебрюшинном разрыве и над ним — при внутрибрюшинном. В распознавании открытого повреждения мочевого пузыря, кроме перечисленных методов диагностики, важное значение имеют красочные пробы (прием внутрь метиленового синего, внутривенное введение индигокармина, вливание окрашенной жидкости в мочевой пузырь), подтверждающие выделение мочи из раны.

Лечение заключается прежде всего в противошоковых мероприятиях. После выведения из шокового состояния во всех случаях — оперативное лечение. При внутрибрюшинных разрывах производят лапаротомию с ревизией брюшной полости, наложением двухрядных кетгутовых швов на рапу мочевого пузыря и эпицистостомией (у женщин возможно ушивание мочевого пузыря наглухо с дренированием его по уретре). При внебрюшинном разрыве мочевого пузыря показаны обнажение его надлобковым разрезом, ревизия, ушивание обнаруженных дефектов с обязательным дренированием путем эпицистостомии. При мочевых затеках — дренирование таза по Буальскому — Мак-Уортеру. При открытых повреждениях (ранениях) мочевого пузыря — экстренное оперативное вмешательство принци-

пиально какого же характера, как и при закрытых повреждениях.

Свищи пузырно-кишечные. Патологическое сообщение между мочевым пузырем и тем или иным отделом кишечника.

Этиология и патогенез. Пузырно-кишечные свищи обычно образуются при воспалительных или опухолевых заболеваниях толстой, реже тонкой кишки и вследствие виссургической или острельной травмы.

Диагностика. О наличии свища судят по выделению газов и каловых масс из мочевого пузыря при мочеиспускании. При точечном свище единственным его клиническим проявлением может быть плохо поддающийся терапии цистит. В распознавании пузырно-кишечных свищей существенную помощь оказывает цистоскопия. При небольших свищах слизистая оболочка мочевого пузыря в зоне поражения воспалена, отечна, может напоминать опухоль. Большие диагностические возможности для распознавания таких фистул представляют цистография, ирригоскопия, фистулография с помощью катетеризации свищевого хода со стороны мочевого пузыря через цистоскоп, уточняющие не только топографию, но и характер патологического процесса.

Лечение. Пузырно-кишечные свищи требуют оперативного лечения. Как правило, применяют нижнесрединную лапаротомию. Операция дает более благоприятные результаты, если предварительно отводится кишечное содержимое. Колостомия показана в тех случаях, когда фистула соединяет мочевой пузырь с сигмовидной или прямой кишкой и помогает ликвидировать воспалительный процесс в зоне фистулы. Дренирование мочевого пузыря обязательно.

Воспалительные заболевания

Цистит. Воспаление мочевого пузыря — одно из наиболее частых урологических заболеваний. Характеризуется воспалительными изменениями слизистой оболочки, нарушением функции мочевого пузыря и определенными изменениями осадка мочи. Цистит наблюдается у лиц разного пола и возраста, но чаще у женщин 20—25 лет.

Классификация. Цистит бывает первичным и вторичным, а также острым и хроническим. По этиологии цистит может быть инфекционным (специфический и неспецифический) и неинфекционным (химический, термический, токсический, лекарственный и др.). Вторичный цистит развивается на почве других заболеваний — пузырных (камень, опухоль) и внепузырных (аденома и рак предстательной железы, стриктура уретры, воспалительные процессы в половых органах). С патологоанатомической точки зрения различают фолликулярный, кистозный, эмфизематозный, геморрагический, пролиферативный, язвенно-некротический цистит.

Этнология и патогенез. Практически цистит всегда обусловлен инфекцией. Как правило, это кишечная палочка, протей, стафилококк и др. Заболевание чаще всего связано с проникновением инфекции в мочевой пузырь из мочеиспускательного канала, гематогенным или лимфогенным ее заносом, а также с экзогенным заражением, например при инструментальном вмешательстве. Известны случаи уриногенного инфицирования слизистой оболочки мочевого пузыря из лоханки или мочеточника. Предрасполагающими к возникновению цистита факторами являются аденома предстательной железы, стриктура мочеиспускательного канала, воспалительные заболевания тазовых органов, хронические запоры. Своеобразной формой заболевания является дефлорационный цистит, возникающий в ближайшие дни после первого полового сношения вследствие внедрения инфекции через разорванную девственную плеву. Важное патогенетическое значение при любом пути инфицирования мочевого пузыря имеет фактор переохлаждения. В возникновении неинфекционного цистита определенную роль могут играть некоторые химические вещества, оказывающие раздражающее действие на слизистую оболочку мочевого пузыря (уротропин, нитробензол), лучевая радиация.

Диагностика. Боль внизу живота, учащенное болезненное мочеиспускание, причем боль может быть в начале, в конце и в течение всего акта мочеиспускания, характерны для цистита. Моча бывает мутной с примесью крови. Гематурия чаще терминальная. С прогрессированием заболевания появляются боль в области мочевого пузыря и тенезмы вне мочеиспускания. Особенно резкое учащение мочеиспускания наблюдается при поражении области шейки и треугольника мочевого пузыря. При вовлечении в процесс паравезикальной клетчатки боли усиливаются после мочеиспускания.

Диагноз острого цистита подтверждается анализами мочи (лейкоцитурия, бактериурия). Цистоскопия при остром цистите противопоказана. При хроническом она имеет ведущее значение, позволяя дифференцировать его от других заболеваний мочевого пузыря. При резко выраженной дизурии прибегают к цистоскопии иод наркозом. Цистоскопическая картина при циститах очень полиморфна в связи с тем, что одновременно могут быть изменения, характерные для разных фаз болезни. В начальной стадии увеличивается число кровеносных сосудов, между ними появляются мелкие капилляры. Подобная гиперемия может быть очаговой или тотальной. Аналогичная картина наблюдается и при выздоровлении. По мере прогрессирования цистита (ишемия) становится диффузной. Кровеносные сосуды перестают быть различимыми. Слизистая оболочка мочевого пузыря теряет естественный блеск, становится матовой, неровной, шероховатой. У женщин в области переходной складки мочевого пузыря наблюдаются фестончатые полиповидные разрастания

в виде единичных или множественных пальцевидных выпячиваний слизистой оболочки. Воспалительные изменения более глубоких слоев стенки мочевого пузыря (интерстициальный цистит) цистоскопически проявляются не всегда.

Дифференциально-диагностическое значение имеет локализация язв: язва на передней стенке мочевого пузыря более характерна для «простой» язвы, а язва в области одного из устьев мочеточника дает основание заподозрить туберкулез.

Лечение. При остром цистите в начальном периоде показан постельный режим; половые сношения запрещаются. Рекомендуется обильное питье, диета с исключением продуктов, вызывающих гиперемия в органах малого таза (алкоголь, острые блюда), а также способствующих запорам. Полезно применять отвары трав (почечный чай, толокнянка, кукурузные рыльца), оказывающих мочегонное действие. Обезболивающий эффект дают общие теплые ванны, грелки. При резко выраженной дизурии назначают спазмолитические препараты (папаверин, но-шпа и др.) и анальгетики (анальгин). Антибактериальное лечение острого первичного цистита начинают с назначения химиопрепаратов, оказывающих бактериостатическое действие, в первую очередь на кишечную палочку, которая является наиболее частым возбудителем цистита. Весьма эффективны фурагин по 0,1 г 3—4 раза в день, неграм по 0,5 г 4 раза в день, 5-НОК по 0,1 г 4 раза в день, эритромицин, тетрациклин, олететрин, оксациллин внутримышечно по 0,25 г 4 раза в день и др. Обычно применение одного из этих препаратов в оптимальной суточной дозе в течение 7—10 дней приводит к быстрому стиханию дизурии и нормализации мочи. Значительно сложнее лечение больных хроническим рецидивирующим циститом. Антибактериальные препараты им назначают лишь после определения антибиотикограммы. Обычно таким больным назначают одновременно два препарата: один из антибиотиков в сочетании с химиопрепаратами. При безуспешности общей антибактериальной терапии прибегают к местному лечению: промыванию мочевого пузыря теплыми растворами 2% борной кислоты, фурацилина 1 : 5000, инсталляции в мочевой пузырь 1—2% колларгола, стерильного вазелинового масла или рыбьего жира, эмульсии химиопрепаратов (синтомицин, тетрациклин, оксациллин и др.).

Этиотропную и патогенетическую терапию сочетают с симптоматической (ацетилсалициловая кислота, анальгин); в случаях особо тяжелой дизурии назначают наркотики, пресакральные новокаиновые блокады.

Интерстициальный цистит (простая язва мочевого пузыря). Заболевают преимущественно лица женского пола в молодом и среднем возрасте.

Лечение. Медикаментозная крайня малоэффективна. Некоторый эффект дает эндовезикальная субмукозная инфильтрация яв

суспензией гидрокортизона с новокаином при помощи специальной гибкой металлической иглы через цистоскоп. В особо упорных случаях прибегают к оперативному вмешательству (резекция мочевого пузыря, кишечная пластика его).

Лучевой цистит является результатом лучевой терапии по поводу опухолей женских половых органов, прямой кишки и др. Ранние последствия облучения со стороны мочевого пузыря наступают в течение первых 6 мес после лучевой терапии, поздние — в сроки от 1 года до 10 лет.

Диагноз лучевого цистита основан на признаках хронического воспаления мочевого пузыря (боль, дизурия, терминальная гематурия). Течение болезни отличается упорством и прогрессирующим характером. При цистоскопии ранняя реакция мочевого пузыря на облучение выражается в отечности и гиперемии слизистой оболочки с участками кровоизлияний и даже изъязвлений, главным образом на задней его стенке, которая подвергается наибольшему облучению. В поздних стадиях наблюдаются язвенно-некротические и рубцовые изменения, иногда напоминающие опухолевый процесс. Особенно трудна дифференциальная диагностика при наслоении инфекционно-воспалительных изменений и инкрустации солями. Решающую роль здесь играет эндовезикальная биопсия.

Лечение представляет чрезвычайно важную проблему. Общее воздействие состоит в витаминотерапии (группы В, аскорбиновая кислота), местное — в инсталляциях рыбьего жира, эмульсий с антибиотиками, метилурацила, инъекциях кортикостероидов в пораженные участки мочевого пузыря. При безуспешности консервативной терапии приходится прибегать к кишечной пластике мочевого пузыря или пересадке мочеточников в кишку или в кожу с цистэктомией либо без нее.

Прогноз, как и при ингерстициальном цистите, относительно благоприятен лишь в ранних стадиях заболевания, если благодаря своевременно предпринятому лечению удается предотвратить его прогрессирование.

Острый парацистит. Воспаление околопузырной жировой клетчатки. Вызывается инфекцией, которая чаще всего проникает в околопузырную клетчатку из мочевого пузыря при тяжелом гнойно-воспалительном процессе в нем (в том числе туберкулезной этиологии), реже — из соседних органов при гнойном простатите, везикулите, аднексите, параметрите, остеомиелите тазовых костей и др.

Диагностика. Общие признаки обычно хорошо представлены: повышение температуры тела до 39—40 °С и симптомы гнойной интоксикации, местные — дизурия, боль внизу живота, появление резко болезненной припухлости над лобком (при переднем парацистите). При заднем парацистите воспалительный инфильтрат прощупывается через переднюю стенку прямой кишки или влагалища. В случае абсцедирования в инфильтрате определяется участок флюктуации. Пиурия, как

правило, возникает при мюричном парацистите, а при первичном свидетельствует о прорыве гнойника в полость мочевого пузыря. В случае прорыва паравезикальной абсцессом в брюшную полость появляются признаки перитонита.

Цистоскопия обнаруживает взбухание стенки мочевого пузыря в его просвет, гиперемия или буллезный отек слизистой оболочки в ломом участке, в случае прорыва паравезикального абсцесса в мочевой пузырь — свищевой ход, из которого выделяется гной. При цистогрфии определяются деформация мочевого пузыря, сдавление его с боков или в переднезаднем направлении (на снимке в полубоковой проекции).

Лечение при остром парацистите в начальной, инфильтративной, стадии проводится антибиотиками широкого спектра действия (ампициллин по 0,5 г 6 раз в сутки, гентамицин сульфат по 40 мг 4 раза в сутки, тетраолеан по 250000 ЕД 4 раза в сутки, цеполин по 0,5 г 4 раза в сутки внутримышечно) и антибактериальными химиопрепаратами (фурагин по 0,1 г 3 раза в день, неграмон по 1 г 4 раза в день, 5-НОК по 0,5 г 4 раза в день, бисептол по 1 г 2 раза в день и др.). Назначают постельный режим, тепло на область инфильтрата. При образовании паравезикального абсцесса его вскрывают и дренируют, предварительно подтвердив диагноз путем пункции. При переднем паравезикальном абсцессе используют надлобковый доступ, при заднем — передний и встречный — промежностный или через запирающее отверстие.

Хронический парацистит чаще всего бывает исходом острого и встречается в двух формах: гнойно-воспалительный (осумкованный гнойник) и фиброзно-дипломатозный.

Лечение. Вскрытие и дренирование гнойника при гнойно-воспалительной форме и консервативное (антибактериальная и физиотерапия, препараты рассасывающего действия — экстракт алоэ, лидаза, кортикостероиды) при фиброзно-лиоматозном парацистите.

Опухоли мочевого пузыря

По частоте составляют 3—4% всех опухолей. Встречаются преимущественно в возрасте старше 50 лет, у мужчин в 3—4 раза чаще, чем у женщин. В последние годы частота этого заболевания нарастает.

Классификация. Различают опухоли мочевого пузыря эпителиального и неэпителиального происхождения. Доброкачественные неэпителиальные опухоли — фибромы, миомы, фибромиксомы, гемангиомы — в клинической практике встречаются крайне редко. Несколько чаще наблюдаются злокачественные неэпителиальные опухоли — саркомы, обладающие быстрым ростом и способностью давать ранние отдаленные метастазы. Наиболее часты эпителиальные новообразования мочевого пузыря — папиллома и рак. Папил-

лома — морфологически доброкачественная опухоль, но по клиническому течению потенциально злокачественная, так как по мере своего существования и роста малигнизируется. В настоящее время принята международная классификация рака мочевого пузыря по системе TNM: T1 — опухоль инфильтрирует подэпителиальную соединительную ткань, не распространяясь на мышечную; T2 — опухоль инфильтрирует поверхностный мышечный слой; T3 — опухоль инфильтрирует глубокий мышечный слой, бимануально прощупывается подвижная или бугристая опухоль; T4 — опухоль прорастает в тазовую клетчатку или соседние органы. При бимануальном исследовании мочевого пузыря фиксирован к стенке таза либо переходит на предстательную железу, влагалище или брюшную стенку; Nx — состояние лимфатических узлов до операции оценить невозможно (после гистологического исследования удаленных лимфатических узлов могут быть дополнены Nx - или Nx +); N1 — метастазы в регионарных лимфатических узлах определяются рентгенологическим или радиоизотопными методами исследования; M0 — отдаленные метастазы не обнаружены; M1 — имеются метастазы в отдаленных органах.

Этиология и патогенез. Теория химического генеза опухолей мочевого пузыря вполне обоснована. Профессиональные опухоли возникают у работников анилино-красочной промышленности вследствие контакта с канцерогенными веществами, главным образом бетанафтиламином и бензидином. Их конечные метаболиты (типа ортоаминофенолов), выделяющиеся с мочой, оказывают канцерогенное действие на уротелий. В некоторых случаях причиной возникновения новообразований мочевого пузыря являются язвы его, а в странах Африки и Ближнего Востока — паразитарное заболевание шистосомоз (бильгарииоз).

Диагностика. Симптомы опухолей мочевого пузыря зависят от локализации опухоли, стадии и размеров и выражаются в виде гематурии и дизурии. Гематурия — наиболее ранний симптом, длится в течение 1—2 сут, часто бывает однократной, но может повториться через определенное время, иногда даже спустя несколько лет. Гематурия может быть тотальной либо терминальной, имеет разную интенсивность. Дизурия появляется в случае присоединения цистита к основному заболеванию, а также при распаде опухоли или значительной инфильтрации ею пузырной стенки. По мере прорастания опухолью стенки мочевого пузыря и вовлечения в процесс имеющихся в ней нервных окончаний усиливается боль, главным образом в конце мочеиспускания. Емкость мочевого пузыря постепенно уменьшается. Наступают частые мучительные тензмы, странгурия, почти постоянная боль в надлобковой области и промежности. Серьезным осложнением рака мочевого пузыря является сдавление терминального отдела мочеточника, что приводит к на-

рушению опорожнения верхних мочевых путей. Постепенно развиваются гидроуретеронефроз и пиелонефрит, сопровождающиеся болью в поясничной области, повышением температуры тела. Вовлечение в процесс обоих мочеточников постепенно приводит к хронической почечной недостаточности, уремии, уросеисису. Диагностика основывается главным образом на результатах цистоскопии. Инфильтрация опухолью дна мочевого пузыря, тазовой клетчатки и соседних органов может быть определена под наркозом при бимануальном исследовании через прямую кишку у мужчин и влагалище — у женщин. Цистоскопия, помимо обнаружения самой опухоли, дает представление о ее локализации, величине, характере, отношении к стенке мочевого пузыря. Папиллома имеет нежные удлиненные ворсинки, свободно флотирующие в полости мочевого пузыря. Ножка папилломы имеет различную длину и ширину. Встречаются папилломы с узкой длинной ножкой, а также папилломы на широком основании. Они могут быть одиночными и множественными.

Раковая опухоль мочевого пузыря, папиллярная или ворсинчатая, расположена на широком основании и своей формой часто напоминает цветную капусту. Ворсинки опухоли гораздо крупнее и грубее, чем у папилломы. Они имеют более округлую форму, иногда выделяются в виде гребней. Нередко в центре опухоли можно заметить участки распада, инкрустированные мочевыми солями. Вокруг основания папиллярного рака слизистая оболочка бывает гиперемирована, отечна, собрана в грубые складки. Элементы мелко- и крупнопузырчатого (буллезного) отека свидетельствуют о блокаде раковой опухолью лимфатических щелей подслизистого слоя мочевого пузыря. Плотный, или солидный, рак мочевого пузыря встречается реже папиллярного. При цистоскопии он чаще всего имеет вид крупных бугристых образований, вдающихся в полость мочевого пузыря и покрытых отечной слизистой оболочкой с очагами кровоизлияния. Экскреторная урография позволяет судить по состоянию верхних мочевых путей об отношении опухоли к устьям мочеточников. При различной степени инфильтрации интрамуральной части мочеточника наблюдаются разные изменения в верхних мочевых путях: от небольшого нарушения динамики их опорожнения до развития гидроуретеронефроза и даже полного выключения почки на стороне поражения мочевого пузыря. Нисходящая цистограмма обнаруживает дефект наполнения при экзофитном росте опухоли и асимметрию мочевого пузыря при инфильтрирующем эндофитном росте. Контуры мочевого пузыря и более четкое изображение самой опухоли можно получить с помощью осадочной цистографии. Для определения степени инфильтрации опухолью стенки мочевого пузыря с успехом применяют эхографию и компьютерную томографию. Метастазы в подвздошных и поясничных лимфатических узлах удается выявить с по-

мощью рсmt1 снокомтрастной лимфадспоангиографии или ра тонктнонно о шмфосканирования.

При лифсрсниальной лиагносике опухолевого процесса с яжой, лейкоплакией, туберкулезом, сифилисом, эндомеiriозом и другими патологическими процессами в мочевом пузыре важное значение имеет эндовезикальная биопсия.

Цигологическое исследование мочи приобретает особое значение в тех случаях, когда по какой-то причине цистоскопическое и цисгографическое исследование затруднено или невозможно.

Лечение. Основным методом лечения является оперативное вмешательство. При папилломах применяют трансуретральную электрорезекцию мочевого пузыря. При T1 — 3 производят резекцию стенки мочевого пузыря в пределах здоровых тканей. Если опухоль расположена в области устья мочеточника, удаляют соответствующий участок мочевого пузыря с пересадкой одного или обоих мочеточников в оставшуюся его часть. При вовлечении в опухолевый процесс части шейки мочевого пузыря должна быть произведена клиновидная резекция шейки или цистэктомия с пересадкой мочеточников в кожу или в кишку. Резекцию мочевого пузыря и цистэктомию сочетают с удалением подвздошных лимфатических узлов.

В качестве вспомогательного метода при оперативном лечении больных раком мочевого пузыря применяют лучевую терапию: 1) в предоперационном периоде, когда операбельность опухоли сомнительна; если в результате предоперационной лучевой терапии опухоль не переведена в операбельное состояние, целесообразно продлить облучение, превратив его в самостоятельный метод лечения; 2) в послеоперационном периоде, когда нет уверенности в радикальном выполнении резекции мочевого пузыря или цистэктомии. Из способов облучения наиболее эффективна при опухолях мочевого пузыря телегамматерапия. Химиотерапия практически неэффективна.

Прогноз зависит главным образом от стадии опухоли мочевого пузыря и радикальности проведения лечения. В связи с большой склонностью опухолей мочевого пузыря к рецидивам больным необходимо регулярное контрольное цистоскопическое обследование в течение всей жизни: в течение первого года — каждые 3 мес, в следующие 3 года — 2 раза в год, затем — 1 раз в год. Это позволяет своевременно выявить и ликвидировать рецидивы опухолей мочевого пузыря.

Профилактика сводится к строжайшему врачебному наблюдению за рабочими анилинокрасочной промышленности, своевременному и упорному лечению воспалительных, трофических и паразитарных заболеваний мочевого пузыря, устранению условий для застоя мочи в пузыре.

Опухоли урахуса встречаются редко, причем бывают главным образом злокачественные (рак, саркома, тераюидные опухоли).

Диагностика. При прорастании опухоли в мочевой пузырь могут возникнуть! гематурия, дизурия. Цистоскопия в таких случаях обнаруживает элементы опухоли в области верхушки мочевого пузыря. Известную помощь в диагностике может оказать теологическое исследование пункгата их опухоли.

Лечение только оперативное.

Прогноз при злокачественных опухолях урахуса зависит от их стадии, своевременности и радикальности оперативного лечения.

Камни мочевого пузыря

Одно из частых урологических заболеваний. Встречается преимущественно у мужчин и у мальчиков. Камни мочевого пузыря встречаются у лиц разного возраста, но наиболее часто у детей 1—6 лет и в пожилом, старческом возрасте (после 50 лет). Камни мочевого пузыря бывают одиночными и множественными, имеют различную форму, размеры и массу.

Этиология и патогенез. Камни могут образовываться в самом мочевом пузыре или спуститься в него из почек. При затруднении оттока мочи или из-за своих размеров камни задерживаются в пузыре и увеличиваются вследствие наслоения мочевых солей. Причинами, благоприятствующими образованию камней в мочевом пузыре, являются: хронический пистит, особенно при щелочной моче; длительное затруднение оттока мочи при аденоме и раке предстательной железы, стриктурах мочеиспускательного канала, дивертикулах, опухолях, травмах мочевого пузыря и мочеиспускательного канала, атонии мочевого пузыря, некоторых органических заболеваниях центральной нервной системы. Камни мочевого пузыря по химическому составу бывают уратными, фосфатными, оксалатными и смешанными.

Диагностика. Боль в мочевом пузыре, промежности, дизурия, прерывистая струя мочи, иногда кратковременная острая задержка мочи, гематурия (терминальная), а при инфекции — пиурия. Боль в мочевом пузыре и позывы на мочеиспускание усиливаются в движении и стихают в покое. При небольших камнях, когда больной мочится стоя, наблюдается симптом «закладывания» струи мочи, т. е. внезапного прекращения мочеиспускания в связи с тем, что камень вклинивается в шейку мочевого пузыря и полностью закрывает выход для мочи. Цистоскопия — основной метод диагностики камней мочевого пузыря. Нередко камень можно определить клювом металлических инструментов (буж, катетер, специальный камнепскатель или щуп), вводимых в мочевой пузырь. Важным методом диагностики камней пузыря является обзорная рентгенография, цистография с контрастированием мочевого пузыря кислородом или кислородом и жидким рентгеноконтрастным веществом.

Лечение. Существуют два широко рас-

пространенных общепризнанных метода лечения камней мочевого пузыря — камнедробление, или цисголитотрипсия, и камнесечение, или цистолитотомия. Для растворения камней применяют нитратные смеси, а также препараты магурлит (Венгрия), блемарен (ГДР) и др. под контролем реакции мочи, которая в этом случае должна быть *щелочной* (рН 6,2-6,8)'.

Инородные тела мочевого пузыря

Встречаются чаще у женщин. По размерам, форме, составу инородные тела мочевого пузыря разнообразны: головные шпильки, карандаши, авторучки, термометры, кусочки стекла, марлевые тампоны, наконечники, резиновые и эластичные катетеры и т.д.

Этиология и патогенез. Причины попадания инородных тел в мочевой пузырь можно разделить на 4 группы: 1) введение инородного тела самим больным в результате шалости (в детском возрасте), с целью мастурбации или вследствие психического заболевания; 2) случайное попадание инородного тела в мочевой пузырь в результате технических ошибок или инструментальных манипуляций и при операциях на мочевом пузыре; 3) попадание инородного тела (осколок, пуля) в мочевой пузырь при огнестрельном ранении; 4) миграция инородного тела в мочевой пузырь из соседних органов или тканей в результате гнойно-некротического процесса в них, при операциях на мочевом пузыре (марлевый шарик, салфетка).

Диагностика. Диагноз инородного тела мочевого пузыря ставят на основании анамнеза, цистоскопии, рентгенологического исследования.

Лечение. Инородное тело мочевого пузыря подлежит удалению эндovesикальным или оперативным путем.

Заболевания забрюшинного пространства

Забрюшинный фиброз - болезнь Ормонда (идиопатический ретроперитонеальный фиброз, пластический периуретериг, периренальный фасцит, фиброзный стенозирующий периуретериг, фиброзный ретроперитонит).

Этиология и патогенез. Забрюшинный фиброз является следствием неспецифических воспалительных заболеваний женского полового аппарата, холецистита, холангита, панкреатита, илеита, травмы, а также лимфангита, васкулита.

В забрюшинном пространстве в тесной связи с крупными сосудами образуется соединительная ткань, которая со временем приводит к сдавлению мочеточников и нарушению функции почек. Более типично двустороннее и разлитое поражение. Патологический процесс распространяется по обеим сторонам позвоночника. В него включаются нижняя

полая вена, аорта, сосуды и нервы подвздошной области, а также клетчатка брыжейки толстой кишки, двенадцатиперстной кишки и т.д. Чаще встречается у мужчин, чем у женщин (2:1). При гистологическом исследовании в забрюшинной клетчатке определяется неспецифическое хроническое воспаление.

Диагностика. Обзорная и экскреторная урография дает возможность наряду с нечеткими контурами поясничных мышц и почек распознать начинающийся гидронефроз и расширение обоих мочеточников до уровня их среднего физиологического сужения. Характерно медиальное смещение и сужение мочеточников.

Лечение — гормональное и оперативное. Лечение осложнений зависит от локализации процесса, его распространенности, степени нарушения пассажа мочи, наличия мочевой инфекции. В начальной стадии гидроуретеронефроза хорошие результаты дают оперативные вмешательства — урегерилиз с перемещением мочеточника в брюшную полость.

Прогноз зависит от стадии заболевания: при далеко зашедшем процессе неблагоприятен. Летальность 15—20%. Основные причины смерти — пиелонефрит и почечная недостаточность.

Опухоли забрюшинные неорганические развиваются из различных тканей, расположенных в забрюшинном пространстве и не входят в состав органов. Нередко в забрюшинной области встречаются метастатические опухоли, локализующиеся главным образом в поясничных и подвздошных лимфатических узлах.

Классификация. Первичные забрюшинные опухоли по гистогенезу можно разделить на 3 основные группы: 1) опухоли мезенхимного происхождения; 2) опухоли нервного происхождения; 3) кисты и тератомы.

Диагностика. Ранние симптомы при опухолях мезенхимного происхождения нередко отсутствуют. К первым симптомам относятся ощущение дискомфорта в брюшной полости, *ноющая* боль в животе и пояснице. Иногда опухоль обнаруживается случайно при ощупывании живота либо тогда, когда у больного появляется чувство тяжести в животе от большой опухоли или возникают симптомы со стороны соседних органов (тошнота, рвота, вздутие живота, запор, непроходимость кишечника, расстройства мочеиспускания). При пальпации определяется округлое плотное образование в одной из половин живота. Физиологически активные параангиомы внепочечного происхождения дают такую же клиническую симптоматику гипертонических кризов, как феохромоцитома. К симптомам кист и тератом относятся повышение температуры тела, зависящее от *распада* опухоли, а также признаки, вызванные нарушением венозного и лимфатического оттока.

На обзорном снимке почек и мочевых путей можно видеть **тень** забрюшинно рас-

поломанной опухоли, кошуры ко юрой не совпадай і с контурами почки. Тени опухоли и смешенной ею почки лучше конгурнруютси при пневмо[км роперн і онеуме. При совпадени и ген и п оч к и с ге н ью о п у холи бо. і ь шу ю помощь в диагностике оказывает томографическое исследование забрюшинной области. На экскреторных урограммах наряду со смещением ои\холью почки, мочеточника и мочевого пузыря можно проследи 1ь нарушение функции почек и динамики опорожнения верхних мочевых путей от начальной стадии до полного выключения функции почки в результате сдавления мочеточника. Смещение почки выявляется также с помощью радиоизотопного сканирования (сцинтиграфия). Рентгенологическое исследование желудочно-кишечного тракта может обнаружить смещение, сдавление или прорастание забрюшинной опухолью желудка и различных отделов кишечника. Большим достижением в диагностике забрюшинных опухолей является трансформальная аортография, компьютерная томография.

Лечение. Забрюшинные неорганические опухоли требуют радикального удаления. Исключения составляют лимфосаркомы и недифференцированные саркомы, лечение которых следует начинать с предоперационной лучевой терапии и заканчивать удалением остатков опухоли даже тогда, когда при пальпаторном исследовании после облучения опухоль не определяется.

Заболевания уретры

Аномалии развития. *Гипоспадия* — порок развития, характеризующийся отсутствием задней стенки мочеиспускательного канала в дистальных его отделах. Гипоспадия занимает первое место по частоте среди аномалий и пороков развития мочеиспускательного канала (1:150 — 1:400 новорожденных). Она встречается в основном у мальчиков и чрезвычайно редко у девочек. Соответственно степени недоразвития уретры различают следующие формы гипоспадии: головчатую, стволовую (пенальную), мошоночную и промежностную.

Диагностика. *Головчатая* форма гипоспадии — самая частая и наиболее легкая, при которой отверстие мочеиспускательного канала открывается на месте уздечки полового члена. При *стволовой* (пенальной) форме гипоспадии отверстие мочеиспускательного канала открывается на вентральной поверхности тела полового члена. Половой член деформирован фиброзным тяжем, хордой, идущей от головки до гипоспадического отверстия уретры (рудиментарная передняя стенка уретры), имеет форму крючка, что особенно заметно при эрекции. Мочеиспускание осуществляется по мужскому типу, но при этом больному приходится подтягивать член к животу, за крайнюю плоть. Эрекции болезненны. Половой акт при стволовой форме гипоспадии возможен, но при локализации отверстия уретры

у основания полов» и о ч тепа сперма не попадает во в.'киалише. *Мошоночная* форма гипоспадии сопровождается еще более выраженным недоразвитием и деформацией полового члена. Наружное отверстие уретры открывается на уровне мошонки, которая расщеплена и напоминает большие половые губы. Мочеиспускание - в сидячем положении, по женскому типу. Половой акт обычно невозможен из-за резкой деформации члена. При *промежностной* форме гипоспадии вид половых органов резко изменен, что вызывает сомнение в половой принадлежности пациента. Половой член по форме и размерам похож на гипертрофированный клитор, мошонка расщеплена и напоминает половые губы. Отверстие мочеиспускательного канала открывается на промежности, нередко имеется рудиментарное влагалище. При этой форме гипоспадии чаще, чем при других, отмечается одно- или двусторонний крипторхизм.

Кроме описанных выше форм, встречается гипоспадия, при которой отсутствует дистопия наружного отверстия уретры, но имеется ее укорочение и в связи с этим деформация кавернозных тел полового члена. Это так называемая *гипоспадия без гипоспадии* (синонимы: врожденно короткая уретра, гипоспадия типа хорды, гипоспадия типа паруса). При этом пороке уретра может быть в 1,5—2 раза короче кавернозных тел. Эрекции болезненны, половой акт невозможен.

Лечение. Головчатая гипоспадия обычно не требует лечения, за исключением случаев сужения отверстия уретры или наличия прикрывающей его перепонки. При этом производят меатотомию или иссечение перепонки. Основные усилия при лечении остальных форм гипоспадии должны быть направлены на выпрямление кавернозных тел, создание недостающего отдела уретры, а при тяжелых формах может возникнуть дополнительная проблема — коррекция пола.

Обычно первый этап оперативного лечения выполняют в возрасте 2—4 лет. Операция заключается в тщательном иссечении фиброзной хорды и смещении гипоспадического отверстия проксимально, чем достигается максимальное выпрямление кавернозных тел. Важным моментом операции служит создание запасов кожи на вентральной поверхности члена для последующей пластики уретры. Это достигается обменом треугольных лоскутов по Лимбергу или перемещением кожи крайней плоти.

Второй этап лечения — уретропластика — выполняется в возрасте 5—13 лет (в зависимости от применяемого метода). Способов уретропластики и различных модификаций известно около 150, однако наиболее распространены методы Дюилея, Сесия — создание уретры из местных тканей; Нове-Жоссерана — пластика уретры свободным кожным лоскутом.

Прогноз после своевременного оперативного лечения у большинства больных благоприятный. Однако ни один из многочислен-

ных методов уретропластики при гипоспадии не является идеальным, и нередко больные по несколько раз подвергаются повторным оперативным вмешательствам.

Эписпадия. Врожденное расщепление передней стенки мочеиспускательного канала в дистальном отделе или на всем протяжении. Аномалия встречается у 1 из 50000 новорожденных; у мальчиков в 5 раз чаще, чем у девочек. Соответственно степени расщепления уретры различают: у мальчиков — эписпадию головки, тела полового члена и тотальную; у девочек — клиторную, субсимфизарную и тотальную. Тотальная эписпадия наблюдается в 3 раза чаще, чем другие формы.

Диагностика основывается на данных осмотрах. Эписпадия головки характеризуется уплощением головки, расщеплением крайней плоти сверху, смещением наружного отверстия уретры к венечной бороздке. Мочеиспускание обычно не нарушено. При эписпадии полового члена головка расщеплена, от нее по спинке члена проходит полоска слизистой оболочки к дистопированному отверстию мочеиспускательного канала, имеющему форму воронки. У многих больных при кашле, смехе и физическом напряжении отмечается недержание мочи. При мочеиспускании моча разбрызгивается, что заставляет больных мочиться сидя, оттягивая половой член кзади за остатки крайней плоти. Нередко при этой форме эписпадии имеется несращение костей лона и расхождение прямых мышц живота. Половой член укорочен, искривлен кверху и подтянут к животу в связи с расхождением его ножек, прикрепляющихся к лобковым костям. Половой акт затруднен. При тотальной эписпадии половой член недоразвит, имеет форму крючка, подтянутого кверху. Кавернозные тела расщеплены, вход в мочевой пузырь в форме воронки. Отмечается полное недержание мочи ввиду расщепления сфинктерного кольца. Имеется большой диастаз между лонными костями, что приводит к «утиной» походке. Около 1/3 больных страдают сочетанными пороками развития почек и мочеточников, крипторхизмом, гипоплазией яичек и предстательной железы.

Эписпадия у девочек характеризуется меньшими анатомическими нарушениями, что нередко затрудняет ее диагностику в раннем возрасте. При клиторной форме отмечается расщепление клитора, наружное отверстие мочеиспускательного канала смещено вперед и кверху. Мочеиспускание не нарушено. Эта степень аномалии клинического значения не имеет. Субсимфизарная форма проявляется полным расщеплением клитора, наружное отверстие мочеиспускательного канала открывается над ним в виде воронки. Имеется полное или частичное недержание мочи. При тотальной (регросимфизарной) форме эписпадии верхняя стенка уретры отсутствует на всем протяжении и мочеиспускательный канал имеет вид желоба. Шейка мочевого пузыря и симфиз расщеплены. Моча постоянно вытекает наружу.

Лечение. Цель его — добиться удержания мочи и восстановить недооделанный отдел мочеиспускательного канала. В случаях эписпадии полового члена, не сопровождающейся недержанием мочи, наибольшее распространение получили методы уретропластики по Кантвеллу—Янгу и Тиршу, основанные на создании мочеиспускательного канала из местных тканей. При недержании мочи выполняют пластические операции на шейке мочевого пузыря по методам Яига, Дисса, Державина.

Прогноз зависит от формы эписпадии и результатов операций.

Повреждения мочеиспускательного канала. Встречаются главным образом у мужчин. Различают закрытые и открытые, изолированные и комбинированные, проникающие и непроникающие повреждения.

Этиология и патогенез. Причинами являются воздействия внешней среды на уретру или повреждения ее при переломах таза (вследствие натяжения связок и ранения обломками костей). При воздействии внешней среды (удар в промежность, падение промежностью на твердый предмет) обычно повреждается бульбозная часть уретры, при переломе костей таза — перепончатая и простатическая. Особую группу представляют инструментальные повреждения мочеиспускательного канала — так называемый ложный ход. К открытым повреждениям уретры относятся колотые, резаные, рваные и огнестрельные ранения. Они также могут быть изолированными и комбинированными.

Диагностика. Ведущие симптомы: задержка мочеиспускания, уретроррагия (выделение крови из мочеиспускательного канала вне акта мочеиспускания), боль, урогематома в области промежности. При ректальном исследовании выявляют припухлость в области простатической уретры. На уретрограммах определяются затеки рентгеноконтрастного вещества за пределы мочеиспускательного канала.

Лечение. При полном разрыве уретры в свежих случаях может быть применен первичный шов с эпицистостомией, в случаях поздней госпитализации — эпицистостомия и дренирование урогематомы. При закрытых неполных повреждениях уретры возможен катетер «a-demeig» (постоянный). При открытых повреждениях мочеиспускательного канала первым лечебным мероприятием является тщательный гемостаз, затем в свежих и неосложненных случаях выполняют соединение краев раны уретры и близлежащих тканей путем наложения первичного шва, а в остальных случаях ограничиваются эпицистостомией и дренированием раны для своевременного устранения мочевой инфильтрации тканей.

Инородные тела мочеиспускательного канала встречаются почти исключительно у мужчин.

Этиология. Инородные тела чаще попадают в мочеиспускательный канал через наружное отверстие, реже из мочевого пузыря и

окужающих ікакой (чаще шочки, буланки, металлические осколки, косіиые секвес»ры и к д.). Через наружное оіеерсіе ппоролные юла вволя! в уретру чаще всею из озорства, и состояниі алкогольно»о опьянения или с тіе Jіыомастурбаци II.

Диагнос 1 и ка. Инородное тече в момент попадания ею в >реіру чаще всею вызывает боль и затруднение или даже задержку мочеиспускания. При длительном пахождении инородного тела возникает спек слизистой оболочки уретры, который распространяется по всему мочеиспускательному каналу и может привести к флегмоне, мочевой инфильтрации, абсцессу и, наконец, мочевому свищу. Иногда наблюдается разлитое воспаление полового члена, предстательной железы и мочевого пузыря.

Инородное тело легко определяется в висячей части урегры или на промежности при наружном ощупывании, а в перепончатой части — при исследовании через прямую кишку. Исследование мочеиспускательного канала головчатым или металлическим бужом или уретроскопией уточняет диагноз. Большую помощь в распознавании могут оказать обзорная рентгенография и уретрография.

Лечение. Удаление инородного тела из мочеиспускательного канала. Маленькие, круглые или мягкие инородные тела довольно часто самопроизвольно выделяются из уретры со струей мочи. Если инородное тело плотно охватывается стенками уретры и не выводится со струей мочи, нужно попытаться удалить его через наружное отверстие уретры, используя различные уретральные щипцы или другие инструменты. При безуспешности таких попыток приходится удалять инородное тело путем наружного сечения уретры.

Стриктура мочеиспускательного канала.

Стойкое сужение его просвета на большем или меньшем протяжении в результате рубцового замещения тканей самой уретры или окружающей клетчатки. Различают врожденные и приобретенные стриктуры (стенозы) уретры.

Этиология и патогенез. Наиболее частой причиной стриктуры уретры являются воспалительные заболевания, химические и травматические повреждения. Сужения воспалительного характера чаще бывают множественными и располагаются обычно в висячей или бульбозной части мочеиспускательного канала. Обычно сужения мочеиспускательного канала имеют небольшую протяженность (до 2—3 см) и лишь в исключительных случаях занимают третью часть, половину или всю уретру. С течением времени выше стриктуры образуется расширение в результате давления и стаза мочи во время мочеиспускания.

Диа 1 ностика. Изменяется іолшина и форма струи мочи, уменьшается се сила, увеличивается продолжительность, а иногда и частота мочеиспускания. Когда сужение уретры достигает крайней степени, для опорожнения мочевого пузыря больной вынужден напрячь брюшной пресс, принимать необыч-

ное положение. І!остсиеннп • онус детрузора мочевою пузыря, ранее компенсаторно шпер- |рофированно]о, ослабеваем пузырь опорожняемся не полное іыо. Можст наст упи іь полная задержка мочи, за (см парадоксальная ишурия. Нарушается динамика опорожнения верхних мочевых путей, что ведет к возникновению хронической пиелонефрита, иногда нефролитиаза. Уретроскопией и уретро- 1 рафией, особенно в комбинации с экскреторной урографией, определяют наличие, характер и протяженность стеноза, состояние иозади- стриктурной части канала, а также количество остаточной мочи.

Лечение может быть инструментальным либо оперативным. Первый метод заключается в бужировании урегры, которое сочетают с терапией рассасывающего действия (экстракт алоэ, стекловидное тело, пирог енал, препараты гиалуронидазы). При неэффективности бужирования прибегают к хирургическому вмешательству — уретротомии, операции Хольцова или Соловова. Другие оперативные методики (насильственная тоннелизация, формирование уретры на катетере и др.) малоэффективны.

Свищи уретральные в основном образуются в результате повреждений мочеиспускательного канала различного характера. У женщин они сообщаются с влагалищем (уретровлагинальные свищи), у мужчин — с прямой кишкой (уретроректальные) или с промежностью (уретроперианальные свищи).

Уретроректальные свищи редко бывают врожденными (1 на 6000—8000 новорожденных). Преимущественно они образуются в связи с травмой во время бужирования или в результате вскрытия абсцессов предстательной железы, а также могут явиться осложнением туберкулеза или раковой опухоли предстательной железы.

Диагностика. При сохраненной функции внутреннего сфинктера мочевого пузыря моча через уретроректальный свищ поступает в прямую кишку только во время мочеиспускания, а при поражении сфинктера мочевого пузыря постоянно произвольно выделяется через фистулу. При больших свищах содержимое кишечника постоянно попадает в мочеиспускательный канал, а кишечные газы всегда проникают в него. У таких больных часто наблюдаются воспалительные процессы в мочевой системе, а также и в кишечнике. Если фистула расположена дистальнее семенного бугорка, в прямую кишку попадает эякулят. При ректальном исследовании с помощью зеркал иногда удается увидеть и даже прозондировать свищевое отверстие, особенно если оно расположено недалеко от сфинктера прямой кишки. Урстрография выявляет затек репзгенокошрастного вещества из мочеиспускательного канала, в прямую кишку и позволяет судить о локализации и размерах свища. Уретроректальные свищи следует дифференцировать от пузырно-кишечных.

Леч с 11 и е. Основной метод — оперативный. Операция преследует две цели: восстановить просвет мочеиспускательного канала,

если он сужен, и закрыть фистулу. Для этого разрезом на промежности отделяют мочеиспускательный канал от прямой кишки и обнажают свищевые отверстия в них. Удаляют рубцовую ткань по краям свищевых отверстий и раздельно их ушивают, причем таким образом, чтобы линии швов на прямой кишке и мочеиспускательном канале не совпадали. Часть уретры, измененную рубцом и свищом, лучше резецировать в пределах здоровых тканей. Эпицистостомия обязательна. При свищах раковой этиологии лечение только симптоматическое.

Уретроперинеальные свищи. Причиной формирования таких фистул являются ранения и воспалительные процессы неспецифической природы или специфической.

Диагностика. Главный симптом — вытекание мочи через свищ во время мочеиспускания. В ряде случаев такие больные для опрятности должны мочиться сидя. При больших свищах моча постоянно попадает на кожу мошонки и бедер, а при точечных свищах почти вся моча направляется по уретре. Кожа вокруг фистулы почти всегда вовлечена в воспалительный процесс, а при обструкции наружного отверстия в свище скапливаются моча и гной. В этих случаях кожа вокруг фистул гиперемирована, а края всегда плотные. При временной обструкции свища температура тела повышается. Точечные свищи удается выявить путем введения в мочеиспускательный канал интенсивно окрашенной жидкости. Свищи средней и большой величины выявляют уретрографией, которая позволяет определить анатомическое состояние уретры и распространение контрастного вещества вне ее. Подтвердить диагноз можно путем зондирования кожных свищевых отверстий с одновременной катетеризацией или бужированием мочеиспускательного канала.

Лечение. Основной метод — оперативный. Предварительно необходимо произвести эпицистостомию, а затем, когда ткани в зоне фистулы станут эластичными, осуществить пластическую операцию.

Свищи мочеполовые у женщин возникают в основном вследствие повреждения мочевых органов во время родов, акушерских и гинекологических операций. Реже они образуются в результате общехирургических операций, бытовой травмы и огнестрельных ранений, гнойного расплавления, прорастания опухоли, лучевой терапии. Чаще всего встречаются пузырно-влагалищные, уретро-влагалищные, мочеточниково-влагалищные и сложные свищи.

Диагностика. При всех видах фистул женщины страдают полным или частичным недержанием мочи. При больших пузырно-влагалищных свищах теряется вся моча, при точечных свищах такой локализации и при мочеточниково-влагалищных свищах недержание мочи сочетается с нормальным мочеиспусканием, при уретро-вагинальных свищах подтекание мочи наблюдается только в момент мочеиспускания. Для установления диагноза достаточно осмотреть влагалище в зеркалах.

Если визуально определить свищевые отверстия не удастся, применяют красочные пробы. Вливают раствор красителя (индигокармин, метиленовый синий) в мочевой пузырь и прослеживают его выделение из влагалища. Можно ввести во влагалище марлевый тампон. Окрашивание тампона свидетельствует о наличии пузырно-влагалищного свища, а появление краски только после внутривенного введения индигокармина — о мочеточниково-влагалищном свище. Экскреторная урография при мочеточниково-влагалищном свище уточняет функцию почек, состояние верхних мочевых путей, уровень обструкции мочеточников. Для мочеточниково-влагалищного свища характерны также симптомы нарушения оттока мочи из верхних мочевых путей (боли в области почки, атаки острого пиелонефрита). Важным диагностическим методом является вагинография (рентгенография после заполнения обтурированного влагалища рентгеноконтрастной жидкостью), которая позволяет не только установить наличие фистулы, но и уточнить ее локализацию и заинтересованность соседних органов.

Лечение. Основной метод лечения — оперативный. Операция преследует цель восстановления произвольного мочеиспускания естественным путем. Как правило, пластические операции выполняют через 4—6 мес после возникновения свища. Примерно такой срок устанавливается и в случае рецидива фистулы. Исключением являются только большие с мочеточниково-влагалищными свищами, которые следует оперировать не позже 1/г — 2 мес после их образования, так как при более длительном существовании свища вследствие прогрессирующего ухудшения функции почки могут наступить необратимые изменения в ней. Подготовка больных к пластическим операциям заключается в воздействии на воспалительные процессы в мочеполовой системе и окружающей коже.

Прогноз. Удовлетворительные результаты пластических операций могут быть получены у 80—90% женщин с мочеполовыми свищами.

Уретрит. Воспаление мочеиспускательного канала.

Этиология и патогенез. Различают инфекционный и неинфекционный уретрит. Инфекционный — в основном венерический уретрит (бактериальный, трихомонадный, вирусный, микотический). Неинфекционный уретрит — аллергический, химический, травматический, термический, на почве нарушения обмена веществ (фосфатурия, уратурия, диабет). Наиболее частой причиной венерического инфекционного уретрита является гонококк.

Диагностика. Негонорейный уретрит протекает остро только у 25—30% больных. Обычно течение уретрита торпидное с весьма скудной симтоматикой. Латентное течение уретрита наблюдается у 10—15% больных, что делает их особо опасными источниками заражения. Симптомы острого уретрита: боль

при мочеиспускании, и гнойные выделения из уретры. При торпидном течении эти симптомы смазаны, нестойчивы, обостряются после половых сношений, употребления алкоголя. В случае длительно течения жалоб нет. Заболевание может быть обнаружено в результате случайного осмотра мочи и обнаружения в ней уретральных нитей или после ее анализа. Для хронического уретрита характерны неприятные ощущения (зуд, жжение) в уретре во время мочеиспускания и вне его, скудные слизисто-гнойные выделения из мочеиспускательного канала. Течение хронического уретрита (обычно с поражением задней части мочеиспускательного канала у мужчин) может характеризоваться частыми обострениями, в этих случаях заболевание проявляется симптомами острого уретрита.

Распознавание острого уретрита основывается на типичных жалобах больного, данных осмотра наружного отверстия мочеиспускательного канала (выделение гноя при надавливании, яркая гиперемия губок) и результатах анализа мочи. При двухстаканной пробе в первой порции мочи отмечается большое количество «уретральных» воспалительных нитей, видимых на глаз, при микроскопическом исследовании — повышенное количество лейкоцитов. Посев и микроскопия гнойного отделяемого или первой порции мочи выявляют возбудителя заболевания и дают возможность уточнить антибиограмму. Дифференцирование острого негнойного бактериального уретрита требуется в основном с гонорейным уретритом. Распознавание хронического уретрита сложнее, поскольку некоторые его симптомы характерны не только для уретрита, но и для его осложнений (простатит, калликулит и др.). В этих случаях существенную помощь оказывает уретроскопия, которую следует проводить после нескольких дней противовоспалительного лечения для профилактики обострения процесса. В неясных случаях, при отсутствии выделений, материал для бактериоскопического и бактериологического исследования можно получить в виде мазка или соскоба со стенки уретры. Дифференциальная диагностика проводится с целью выявления трихомоноза.

Лечение. При остром уретрите проводится только после взятия отделяемого из мочеиспускательного канала для микроскопического и бактериологического исследования. Это необходимо, чтобы не просмотреть гонорейную или трихомонадную этиологию уретрита. Острый уретрит излечивается относительно быстро путем применения массивной антибактериальной терапии, в частности антибиотиков. Применение малых доз препаратов недопустимо в связи с возможностью перехода процесса в хроническую форму. Если бактериальный агент неизвестен, рекомендуются антибиотики широкого спектра действия или сочетание их с сульфаниламидами (эритромицин по 200000 ЕД 5 раз в день в течение 5 дней, левомицетин по 0,5 г 4 раза в день, олететрин по 0,25 г 6—8 раз в день в

сочетании с ягулом по 0,5 г 4 раза в день внутрь в течение 5-6 дней и др.). Лечение проводится под контролем анализа мочи в двух порциях, применяя противомикробный препарат каждые 5 дней. Рекомендую! обильное питье, исключение употребления алкоголя, пряностей, острых блюд. Половые сношения запрещаются и решаются через 2 нед после полного излечения с применением презервативом. Промывания мочеиспускательного канала при остром уретрите опасны и не рекомендуются. При неинфекционном (термическом, химическом и травматическом) уретрите, приведшем к поражению слизистой оболочки значительной части мочеиспускательного канала, приходится выполнять экстренную эпицистостомию, чтобы исключить орошение мочой пораженных участков уретры и создать оптимальные условия для местного лечения уретрита. Для регенерации слизистой оболочки мочеиспускательного канала применяют ментоксил по 0,2 г 3 раза в день в течение 2—3 нед, витамин А и D, гамма-глобулин.

Лечение больных хроническим уретритом должно быть комбинированным и направлено, помимо всего прочего, на ликвидацию воспалительных изменений в подслизистой и других слоях уретры. Указанное выше общее лечение хронического уретрита дополняется местным.

Опухоли мочеиспускательного канала могут быть как доброкачественными, так и злокачественными, причем первые наблюдаются значительно чаще. У женщин эти опухоли встречаются значительно чаще, чем у мужчин. Преимущественный возраст больных — старше 50 лет.

Доброкачественные опухоли. Различают следующие доброкачественные опухоли мочеиспускательного канала. Карункулы — наиболее распространенное заболевание женской уретры. В их основе лежит выпадение небольшого участка уретры через наружное отверстие. В этом участке нарушается кровообращение, поэтому карункул имеет вид выбухания красного цвета на широком основании. Большинство карункулов протекает бессимптомно. Полипы связаны с гипертрофией железистых элементов слизистой оболочки мочеиспускательного канала. Они доступны обычному наружному осмотру, когда расположены на ножке и выступают из наружного отверстия уретры. Папилломы уретры имеют вид мелковорсинчатых образований, чаще расположенных в области наружного отверстия мочеиспускательного канала и легко диагностируемых при обычном осмотре. У мужчин чаще всего встречаются остроконечные кондиломы ладьевидной ямки мочеиспускательного канала. Другие доброкачественные опухоли мочеиспускательного канала — фибромы и миомы — встречаются крайне редко и практического значения не имеют.

Диагностика. При доброкачественных опухолях мочеиспускательного канала симптоматика сводится к неприятным ощущениям в

нем, несколько затрудненному, иногда болезненному мочеиспусканию, кровотечению из опухоли. Появление доброкачественных образований в области наружного отверстия уретры мужчины замечают сами; у женщин эти опухоли чаще обнаруживаются врачами при гинекологическом осмотре.

Лечение. В большинстве случаев лечение карункулов, протекающих бессимптомно, не требуется. При воспалении слизистой оболочки в области карункула рекомендуются сидячие теплые ванны с 0,1 % раствором перманганата калия и смазывание карункулов ватным тампоном, смоченным 5—10% раствором нитрата серебра. Полипы и папилломы мочеиспускательного канала подлежат оперативному лечению — клиновидной или циркулярной "резекции" уретры в пределах здоровых тканей. Расположенные в глубоких отделах мочеиспускательного канала полипы и папилломы электрокоагулируют специальными электродами через уретроскоп под контролем зрения. Мелкие парауретральные фибромы, протекающие бессимптомно, можно оставить без лечения. Причиняющие неудобства крупные фибромы должны быть вылучены. Разрез производят со стороны передней стенки влагалища и выделяют кисту или фиброму, не повреждая мочеиспускательный канал.

Рак мочеиспускательного канала. У мужчин — редкое заболевание. Опухоль располагается главным образом в переднем отделе мочеиспускательного канала, чаще в области наружного отверстия его или в промежностно-мошоночной части. Макроскопически новообразование с экзофитным ростом напоминает полип или цветную капусту. Инфильтрирующему раку свойственно уплотнение стенки уретры и распространение вдоль нее. Гистологически рак мочеиспускательного канала почти всегда является плоскоклеточным. Железистый рак (аденокарцинома) встречается очень редко.

Диагностика. Начальные признаки рака мужского мочеиспускательного канала — серозные выделения, ноющая боль в канале во время мочеиспускания и эрекции, истончение струи мочи и затруднение мочеиспускания. Более поздние симптомы — гнойно-кровянистые выделения из уретры, прощупываемое в ней уплотнение, задержка мочеиспускания, интенсивная боль, иррадиирующая в промежность и бедра. Раковая опухоль мочеиспускательного канала, инфильтрируя его стенку, прорастает кавернозные тела полового члена, в дальнейшем распространяется на мошонку, промежность, предстательную железу и лобковые кости. Довольно рано новообразование дает метастазы в паховые лимфатические узлы. При расположении опухоли в промежностно-мошоночной части мочеиспускательного канала появляются метастазы в тазовых лимфатических узлах. Уретрография позволяет обнаружить дефект наполнения мочеиспускательной капала. При уретроскопии начинающийся рак определяется в виде экзофитного или стелющегося образования ярко-красного цвета

с бугристой поверхностью. Иногда в центре образования имеется желтого цвета язвочка с неровным дном. Эндоуретральная биопсия помогает уточнить диагноз.

Лечение. При ограниченном поражении в области наружного отверстия — близкофокусная рентгенотерапия. При большом распространении раковой опухоли в височной части мочеиспускательного канала с распространением на кавернозные тела показана ампутиация полового члена и радикальное место поражения уретры раком, пред- и послеоперационная лучевая терапия и операция Дюкена.

Заболевания мужских половых органов

Аномалии развития

Крипторхизм — аномалия расположения одного или обоих яичек, не достигших мошонки.

Классификация. Аномалии положения яичка делят на две группы: 1) задержка яичка, при котором яичко во внутриутробном периоде задерживается на каком-то этапе своего пути от нижнего полюса первичной почки до дна мошонки; 2) эктопия яичка, при которой оно уклоняется от обычного своего пути опускания и располагается под кожей лобка, бедра, промежности, полового члена или в газу. Частота крипторхизма в среднем составляет от 0,18 до 3,6 %. Эктопия яичка встречается очень редко. Практическое значение имеет чаще встречающаяся задержка яичка. Она бывает двух видов: брюшная и паховая.

Диагностика. Причинами обращения к врачу служат отсутствие одного или обоих яичек в мошонке, а также боли, связанные с задержкой яичка в паховом канале. Серьезными осложнениями крипторхизма являются злокачественные опухоли, заворот и ущемление неопустившегося яичка. Вследствие задержки обоих яичек в брюшной полости развиваются явления тестикулярной недостаточности, выражающиеся в задержке общего развития, недоразвитии вторичных половых признаков, явлениях евнухоидизма или ожирения. Диагностика основывается на данных анамнеза, осмотра, пальпации и сцинтиграфии.

Лечение. Применение оперативных методов и гормональных препаратов. Для выбора метода лечения больных крипторхизмом нужно исходить из следующих положений. 1. У многих мальчиков, родившихся с паховой или абдоминальной ретенцией яичек, в течение первых 6 лет жизни они опускаются в мошонку самопроизвольно, если к этому нет механического препятствия. 2. Гормональная дисфункция наблюдается главным образом при двустороннем абдоминальном крипторхизме, а при одностороннем — только в случаях неполноценности яичка, расположенного

в мошонке. 3. Операция низведения яичка (орхипексия). произведенная и любом израс-се. не пре ЮИ Вратаеі возникновение опччолі в низведенном яичке, но чначи іеју.но об іеі-час» распознавание последней при ее разви (ин. Учитывая изложенное, предлагаю! следующие принципы лечения больных крипторхизмом. Начинать лечение следует с 6-летнего возраст. При двусторонней задержке яичка в брюшной полости или в паховом канале, а также при задержке одного яичка в паховом канале, когда другое, расположенное в мошонке, гипоплазировано, назначают внутримышечные инъекции хорионического гонадотропина (в возрасте 6-10 лет - 500-1000 ЕД 2 раза в неделю, с 10 до 14 лет — по 1500 ЕД 2 раза в неделю, а после наступления полового созревания — по 1500 ЕД 3 раза в *неделю* в течение 2—3 мес).

В случае достижения некоторого эффекта через 2—3 мес производят повторный курс лечения хорионическим гонадотропином. При отсутствии эффекта рекомендуется операция — низведение яичка (или яичек) в мошонку. При одностороннем крипторхизме лечение сразу начинают с низведения яичка, которое большинство хирургов и урологов рекомендуют выполнять в возрасте 8—12 лет. При невозможности низведения яичка следует удалить его с целью профилактики возможного злокачественного образования. При резко выраженной гипоплазии ретенированного яичка низведение его также нецелесообразно. Орхипексия при задержке обоих яичек в *брюшной* полости у взрослых сопряжена с особенно большими трудностями. При невозможности выполнить эту операцию следует яички удалить, а больному проводить заместительную терапию андрогенами с пролонгированным действием или предпринять пересадку яичка. Успех может быть достигнут при внутримышечных инъекциях сустанона — 250 по 1 мл 1 раз в 3—5 нед. Дозировка хориогонина и сустанона во всех случаях должна быть строго индивидуальной и может меняться в зависимости от возраста больного и его эндокринного статуса.

Водянка оболочек семенного канатика (фуникулоцеле) может быть врожденной и приобретенной. Первая форма встречается главным образом в детском возрасте и в свою очередь бывает двух видов: сообщающаяся и несообщающаяся.

Этиология и патогенез. Причина врожденной водянки оболочек семенного канатика — незарашение влагалищного отдела брюшины на том или ином протяжении. Если незарашенный участок ограничен зарращениями, развивается несообщающаяся водянка, если же центральный отдел влагалищного отростка полностью не зарашен, полость водянки свободно сообщается с *брюшной ПОЛОСА* *во*. Причинами приобретенного фуникулоцеле чаще всего бывает травма, фуникулит. При незарашении влагалищного отростка в нескольких отдельных местах образуется многокамерное фуникулоцеле.

Диагностика. Основной симптом грыжеподобное выпячивание в паху или в мошонке продол! она юй формы, эластической консистенции, которое при сообщающейся водянке уменьшается в горизонтальном положении (ела. При диафаноскопии симптом просвечивания положи телен.

Лечение при реактивной приобретенной водянке оболочек семенного канатика консервативное (антибактериальная терапия, покой, в дальнейшем физиотерапия, рассасывающие средства). При врожденном фуникулоцеле, как правило, требуется иссечение оболочек семенного канатика, а при сообщающейся водянке, кроме того, выделение и перевязка шейки влагалищного отростка с пластикой пахового канала. У детей оперативное вмешательство при сообщающемся фуникулоцеле не следует предпринимать в первые $\frac{1}{2}$ *году* жизни, когда еще может наступить зарращение влагалищного отростка.

Фимоз. Сужение отверстия крайней плоти, не позволяющее полностью обнажить головку полового члена.

Этиология и патогенез. Фимоз может быть врожденным и приобретенным. Различают гипертрофическую (узкая и длинная крайняя плоть в виде хоботка) и атрофическую (узкая и короткая крайняя плоть с небольшим отверстием, плотно обле^ющая головку) формы фимоза. Гипертрофическая форма более характерна для врожденного фимоза, атрофическая — для приобретенного. Фимоз встречается в среднем у 2—3% мужчин.

Диагностика. Фимоз привлекает к себе внимание больного лишь в тех случаях, когда сужение крайней плоти выражено резко (имеется лишь точечное отверстие) и затрудняет мочеиспускание или тогда, когда к фимозу присоединяются его осложнения (воспалительной или опухолевой природы). При гипертрофической форме фимоза с точечным отверстием крайней плоти в момент мочеиспускания происходит раздувание мочой «хоботка» крайней плоти. Длительное резко выраженное затруднение мочеиспускания при фимозе может привести к нарушению опорожнения мочевого пузыря (остаточная моча) и верхних мочевых путей со снижением их тонуса и развитием мочевой инфекции. Застой содержимого препуциального мешка способствует развитию в нем инфекции и воспалительных осложнений — баланита, баланопостита, скоплению больших количеств смегмы до образования препуциальных камней — смегмолигов. Воспалительный процесс в закрытом препуциальном мешке протекает обычно очень упорно, а развивающиеся на его почве рубцовые изменения крайней плоти усугубляют ее сужение. У детей фимоз, осложнившийся острым баланопоститом, может стать причиной рефлекторной задержки мочеиспускания, а также ночного недержания мочи. Кроме того, фимоз у детей может вызывать частые спонтанные эрекции или быть причиной мастурбации. Диагностика, как пра-

вило, затруднений не вызывает. Для установления диагноза достаточно простого осмотра.

Лечение. «Физиологический фимоз» у маленьких детей сравнительно легко может быть ликвидирован бескровным путем. К этому прибегают, если к 3—4 годам жизни не происходит спонтанного раскрытия препуциальной полости. Высокая растяжимость крайней плоти в детском возрасте позволяет оттянуть ее в проксимальном направлении до обнажения верхушки головки полового члена; при этом становится видна линия спаивания ее с внутренним листком крайней плоти. В некоторых случаях дальнейшее оттягивание крайней плоти позволяет разъединить эти две поверхности чисто ручным способом. Чаше, однако, для этого приходится прибегать к помощи металлического пуговчатого зонда, которым круговыми движениями проводят вокруг головки и крайней плоти до полного их разъединения. После этого головку и внутренний листок крайней плоти смазывают стерильным вазелиновым маслом и закрывают препуциальный мешок во избежание развития парафимоза. В дальнейшем родители ребенка, проинструктированные врачом, должны регулярно (не реже 1 раза в 2-3 дня) раскрывать препуциальную полость и промывать ее раствором перманганата калия (1:5000—1:6000) или гфплой водой с мылом, обязательно удаляя смегму. Гигиену препуциального мешка необходимо соблюдать в течение всей жизни. Во всех случаях истинного фимоза, когда невозможно бескровным путем раскрыть препуциальную полость и соблюдать ее туалет, показано оперативное вмешательство — круговое иссечение крайней плоти.

Парафимоз. Ущемление головки полового члена оттянутым назад суженным кожным кольцом крайней плоти.

Этиология и патогенез. Парафимоз может иметь место после обнажения головки полового члена, полового сношения, мастурбации и др. В результате кольцеобразного ущемления головки члена крайней плотью расстраивается кровоснабжение головки. При несвоевременном лечении развиваются воспаление ущемленной головки члена и некроз еамоущемляющегося кольца крайней плоти.

Диагностика затруднений не вызывает ввиду характерной клинической картины.

Лечение. Во всех случаях парафимоза, еще не осложнившегося некрозом кожи, необходимо попытаться вправить головку. В случае безуспешности указанной манипуляции необходимо оперативное вмешательство — рассечение ущемляющего кольца, а при некрозе крайней плоти - и циркумцизия.

Повреждения половых органов

Повреждения иичка могут быть закрытыми и <нкрытыми.

Этиология и патогенез. Закрытые повреждения возникают вследствие удара.

падения, езды верхом или на велосипеде. В результате развиваются кровоизлияния и отек тканей яичка. При направленном и сильном ударе возможно смещение яичка в паховый канал, под кожу живота, промежности и бедра (вывих яичка). Открытые повреждения яичка относятся к наиболее тяжелым повреждениям, бывают резаными, колотыми, рваными. В тяжелых случаях возможен отрыв яичка от семенного канатика.

Диагностика. Характерны резкая боль (нередко болевой шок), значительное увеличение размеров мошонки, синюшность ее покровов, опухание яичка или придатка, их болезненность, напряженность. * При открытом повреждении яичко нередко выпадает в рану мошонки. Массивная гематома мошонки иодчас затрудняет определение целостности яичка. Большие размеры гематомы в результате профузного кровотечения и резкая боль заставляют предположить повреждение не только мошонки, но и содержащихся в ней органов. При открытых повреждениях с выпадением яичка из мошонки установить характер травмы значительно проще.

Лечение. В легких случаях при закрытых повреждениях яичка и придатка (ушиб, разрыв белочной оболочки) без большой гематомы мошонки проводят консервативную терапию: постельный режим, суспензорий, в первые дни местно холод, а затем тепло, анальгетики, антибактериальные препараты. В случаях шока — соответствующие мероприятия. Угрожающее кровотечение и нарастание гематомы мошонки требуют экстренного оперативного вмешательства. При возможности вправления вывихнутого яичка также необходимо прибегнуть к оперативному вмешательству — репозиции яичка; массивные разможнения яичка требуют гемикастрации, в остальных случаях может быть выполнена органосохраняющая операция — ушивание разрыва, резекция яичка. При открытых повреждениях по внешнему виду яичка трудно оценить его жизнеспособность. Поэтому показанием к удалению яичка является лишь полный отрыв его от семенного канатика. Желательно выжидание секвестрации участков, лишенных кровообращения, после чего оставшуюся жизнеспособную часть яичка выделяют из сращений и погружают в мошонку.

При посттравматическом эпидидимите или деферентите проводят соответствующее консервативное лечение.

Повреждения полового члена делятся на закрытые и открытые. К закрытым (подкожным) повреждениям относят ушибы, разрывы, вывих и ущемление полового члена. Среди открытых повреждений полового члена в военное время наиболее часты огнестрельные ранения его, а в мирное — резаные раны. Огнестрельные ранения могут быть различной степени: от легких, каеательных до полной разможнения и травматической ампутации органа.

Этиология и патогенез. Ушко полового члена возникает при воздействии

травмирующей силы на незарегированный орган. Для разрыва (так называемый перелом) полового члена характерно повреждение белочной оболочки и ткани пещеристых тел. Вывих полового члена наблюдается реже, чем его разрыв. Механизм повреждений примерно одинаков: воздействие на эрегированный половой член (при бурном половом акте, особенно в неестественном положении, при сильных встречных толчках в состоянии эрекции). При вывихе полового члена происходит разрыв плотных тканей, соединяющих пещеристые тела с лонными костями, и связки, подвешивающей половой член, которая фиксирует его к лонному сочленению. Своеобразным видом повреждения полового члена является его ущемление, которое наблюдается при перетягивании члена ниткой или шнуром, при надевании на него кольцевых предметов. У детей подобные повреждения могут быть следствием шалости, у взрослых — результатом онанизма либо попыток препятствовать недержанию мочи или поддерживать эрекцию.

Диагностика. Ушиб полового члена характеризуется резкой отечностью и гематомой его кожи и подкожной клетчатки без нарушения целостности кавернозных тел. При «переломе» полового члена бывает слышен характерный хруст, возникает боль и эрекция тотчас прекращается. Затем быстро наступает отек полового члена, развивается обширная гематома, в результате чего половой член увеличивается в размерах и приобретает багрово-синюшную окраску. Если одновременно с разрывом кавернозных тел происходит разрыв мочеиспускательного канала, что бывает сравнительно редко, возникает затруднение мочеиспускания и уретроррагия. При вывихе корень полового члена смещается в ткани промежности, мошонки или под кожу лобковой области. Как правило, при этом, одновременно происходит отрыв кожи полового члена от его головки в области венечной борозды и как бы скальпирование полового члена. Последствия ущемления зависят от силы и длительности сдавливания, варьируя от отечности до тотальной гангрены органа.

• **Лечение.** При ушибе полового члена — в основном консервативное, при разрыве кавернозных тел — оперативное. При вывихе полового члена необходимо вправление полового члена в его кожный мешок через операционную рану, сшивание его кожи с венчиком головки и соединение разорванных тканей. При травматической ампутации полового члена единственно возможной лечебной мерой является первичная обработка раны с удалением инородных тел и наложением швов на культю полового члена. При более легких ранениях лечебная тактика должна быть органосохраняющей. Благодаря обильному кровоснабжению полового члена возможно быстрое восстановление поврежденных тканей, несмотря на то что они имеют вид нежизнеспособных.

Повреждения мошонки могут быть закрытыми и открытыми. Закрытые повреждения

относят обычно к легким, но и в тяжелых случаях возможна и ампутация мошонки.

Этиология и патогенез. Причиной закрытого повреждения мошонки могут быть ушиб или сдавление. Открытые повреждения мошонки могут быть изолированными и комбинированными с повреждением других органов и тканей (половой член, мочеиспускательный канал, мягкие ткани бедра, мочевого пузыря, прямая кишка и др.). По характеру повреждений раны мошонки делятся на рваные, рвано-ушибленные, резаные и огнестрельные.

Диагностика. Закрытая травма приводит к образованию гематомы между мясистой оболочкой мошонки и общей влагалищной оболочкой яичка. Гематома может доезжать больших размеров, распространяться на половой член, промежность, бедра, иногда на переднюю брюшную стенку. Изолированные открытые повреждения мошонки протекают в основном благоприятно. В то же время возможно нагноение обширных гематом мошонки, приводящее к септическому состоянию. Тяжесть состояния больного усугубляется вовлечением в воспалительный процесс вен семенного канатика с тромбозом их. Возможно в дальнейшем развитие влажной гангрены мошонки. При открытых повреждениях мошонки возможно обнажение и выпадение яичка в рану.

Лечение. При закрытых повреждениях мошонки — постельный режим, покой для мошонки (суспензорий), местно — холод, антибактериальная терапия. При больших гематомах показано их вскрытие. При открытых повреждениях мошонки лечебные мероприятия начинают с первичной хирургической обработки и остановки кровотечения. После этого чистые раны мошонки зашивают редкими швами. При наличии некротических тканей необходимо оставлять в ране резиновый или марлевый выпускник. В случае выпадения одного или обоих яичек, когда они полностью обнажены и остаются подвешенными на семенных канатиках, при почти полном их отрыве от мошонки показано временное помещение яичек под кожу надлобковой области или бедра с последующим формированием недостающей части мошонки.

Воспалительные заболевания

Воспаление яичка (орхит). Этиология и патогенез. Чаще всего развивается как осложнение инфекционного заболевания: эпидемического паротита, гриппа, пневмонии, тифа, бруцеллеза, актиномикоза; иногда возникает после травмы яичка, операций на простате, уретре. Инфекция поступает в яичко гематогенным и лимфогенным путем. Неспецифический орхит у ослабленных больных и стариков, а также туберкулезный орхит могут возникнуть в результате перехода воспаления с придатка на яичко.

Диагностика. Заболевание протекает

остро или хронически. При остром орхите яичко становится напряженным, резко болезненно при пальпации, значительно увеличено в размерах, с гладкой поверхностью. Появляется сильная боль в соответствующей половине мошонки с иррадиацией по ходу семенного канатика и в пояснично-крестцовую область. Повышается температура тела, отмечается озноб, лейкоцитоз, увеличение СОЭ. Кожа мошонки гиперемирована, отечна, горячая на ощупь, резко болезненна при пальпации. Почти всегда к орхиту присоединяется пернорхит. Острый орхит часто абсцедирует. При спонтанном вскрытии абсцесса образуется гнойный свищ. При орхите может возникнуть тромбоз сосудов яичка, что приводит к его инфаркту и некрозу. Частое осложнение орхита - эпидидимит, фуникулит. Для острого травматического орхита характерна стойкость местных воспалительных явлений, большая длительность заболевания и более частое абсцедирование яичка с образованием свищей. Эпидемический паротит примерно в 20% случаев осложняется развитием орхита. Среди больных бруцеллезом примерно у 20—40% в процесс вовлекается яичко.

Хронический орхит может возникнуть после острого орхита. Иногда воспалительный процесс в яичке с самого начала имеет хроническое течение. Заболевание протекает медленно. Яичко увеличено, уплотнено, умеренно болезненно. Хронический орхит ведет к азооспермии и импотенции. Гнойные свищи возникают крайне редко. Определенную диагностическую информацию могут дать биопсия придатка яичка, генитография, экскреторная урография, цистоуретрография, исследование семенной жидкости. При подозрении на сифилис или бруцеллез (оба заболевания начинаются первоначально с поражения яичка, причем свищи исходят из яичка, а не из его придатка) прибегают к соответствующим серологическим пробам. При наличии реактивной водянки оболочек яичка не представляется возможным пальпагорно определить его состояние. В таких случаях, если имеется подозрение на опухоль яичка, может быть произведена пункция его оболочек с цитологическим и бактериологическим исследованием жидкости и последующим пальпаторным исследованием яичка.

Неспецифический орхит необходимо дифференцировать от туберкулеза и опухоли яичка, сифилитического и бруцеллезного орхита. При распознавании бруцеллезного орхита следует учитывать анамнез, серологические реакции (Райта, Хаддлсона, Бюрне). Характерна лейкопения с относительным лимфо- и моноцитозом. При туберкулезе яичко обычно поражается вторично, переход процесса осуществляется с придатка.

Л е ч е н и е. При неспецифическом остром орхите необходимы постельный режим, диета с исключением острых блюд и спиртных напитков, возвышенное положение яичка (суспензорий), холод, новокаиновая блокада семенного канатика, антибиотики широкого спектра

действия, фурадонин по 0,1 г 3 раза в сутки, препараты тетрациклинового ряда. После стихания острых явлений, через 4—5 дней, можно применять согревающие компрессы, УВЧ-терапию, соллюкс, электрофорез йода. В случае образования абсцесса яичка его необходимо вскрыть и рану широко дренировать. При значительном поражении ткани яичка, безуспешном консервативном лечении, особенно в пожилом возрасте, показана микастрация. Для лечения хронического орхита применяют преимущественно физиотерапевтические процедуры.

Эпидидимит. Воспаление придатка яичка — одно из наиболее частых заболеваний половых органов у мужчин.

Этиология и патогенез. Природа эпидидимита в большинстве случаев инфекционная. Изредка причиной заболевания может быть непатогенная сапрофитная флора мужской урегры. Патогенетическими факторами эпидидимита чаще всего бывают травма мошонки, переохлаждение, физическое напряжение, верховая езда, мастурбация, прерванные половые сношения, половые излишества, эндоскопические исследования. Инфекция в придаток яичка чаще всего проникает гематогенно, реже по лимфатическим путям, по просвету семенных путей и контактным путем из пораженного яичка. По характеру течения воспалительного процесса различают острый, подострый и хронический эпидидимит. Хронический эпидидимит в большинстве случаев является результатом перенесенного острого или подострого эпидидимита.

Диагностика. Острый эпидидимит отличается бурным началом с повышением температуры тела, сильной болью, резким увеличением и уплотнением придатка (его головной и хвостовой части), покраснением и отеком кожи мошонки. Часто одновременно вовлекается в воспалительный процесс семявыносящий проток (деферентит) и оболочки яичка с выпотом в их полость (реактивная водянка оболочек яичка), реже поражается яичко (эпидидимоорхит). Отмечаются лейкоцитоз со сдвигом лейкоцитарной формулы влево, лимфоцитоз. Подострый эпидидимит характеризуется менее бурным началом, умеренной болью, субфебрильной температурой тела, течение его бывает более торпидным. При хроническом эпидидимите температура тела нормальная, боль незначительная, придаток умеренно увеличен и уплотнен, равномерной консистенции.

Лечение при остром эпидидимите направлено в первую очередь на борьбу с инфекцией, предупреждение абсцедирования придатка яичка. Больные, как правило, нетрудоспособны. Рекомендуются постельный режим, иммобилизация мошонки с помощью «гамачка», а затем хорошо подобранного по размерам суспензория. Назначают антибиотик широкого спектра действия в оптимальных суточных дозах (ампициллин по 0,25 г через 3 ч или пенициллин по 500000 НД через 6 ч в сочетании со стрептомицином по 1 г/сут).

При наличии осуро возникшей реактивной ноляки оболочек яичника, обус ювливающей и\ едавление и боль, покатыны эвакуация пункцией водяночной жидкости и введение в полость оболочек антибиотиков. Применяют также новокаиновую блокаду семенного канала с антибиотиками (1 °, раствор новокаина и 1 г ампицилина, всего 20 мл). До стихания острых явлений можно рекомендовать на мошонку холод. Острый эпидидимнт, развп- вающийся при наличии постоянного катетера или после аденомэктомии простаты, часто имеет склонность к абсцедированию. При наличии абсцесса придатка показано его вскрытие, а у пожилых лиц целесообразно произвести эпидидимэктомию или даже гемикастрацию. Терапия хронического неспецифического эпидидимита зависит в первую очередь от его этиологии. При переходе острого эпидидимита в хронический показано продолжение лечения антибактериальными препаратами широкого спектра действия в сочетании с рассасывающей терапией (инъекции алоэ по \ мл. лидазы по ОД г, стекловидного тела по 2 мл под кожу ежедневно в течение 20—30 дней), электрофорезом лидазы или гидрокортизона на область пораженного придатка.

Баланит, баланопостит. Воспаление головки *полового* члена (баланит). Чаще всего сочетается с воспалительным процессом на внутреннем листке крайней плоти (постит). Это сочетание называют баланопоститом. Различают острый и хронический, а также простой (катаральный), эрозивный, гнойничково-язвенный и гангренозный баланопостит; по этиологии — диабетический, гонорейный, трихомонадный и банальный.

Этиология и патогенез. Наиболее часто встречающийся острый катаральный баланопостит возникает вследствие несоблюдения гигиены препуциальной полости, застоя ее содержимого, как правило, при узкой крайней плоти. Присоединяющаяся к застою содержимому препуциального мешка инфекция (стафилококк, стрептококк, кишечная палочка, протей, микобактерии смегмы) быстро приводит к развитию воспалительного процесса.

Диагностика. При остром баланопостите наблюдаются боль в области головки и крайней плоти полового члена, резкая гиперемия и отечность кожи его поверхности, скопления гноя в препуциальном мешке. При эрозивной форме острого баланопостита происходит отторжение участков покровного эпителия и развиваются поверхностные язвочки. Более глубокое поражение приводит к гнойничково-язвенному, иногда к флегмонозному и даже гангренозному баланопоститу. При остром баланопостите нередко развиваются сопутствующий лимфангит полового члена (на спинке и по бокам его прощупываются воспаленные лимфатические сосуды в виде плотных болезненных тяжей), а также пахово-бедренный лимфаденит. При баланопостите, осложняющем фимоз, диагноз должен ставиться с осторожностью ввиду

возможное! и скрытого течения под узкой крайней плотью сифилиса или рака половою члена, к которым баланопоеги і присоединяются и маскирует их. Своеобразной формой баланопоеги Іа является іерпес юловки и крайней плоти половою члена, который, как и герпес дру!их локализаций, вызывается вирусной инфекцией и склонен к частому репидивированию. Для іерпеса характерно быстрое появление на коже прозрачных пузырьков, лопающихся с образованием малenьких поверхностных эрозий.

Лечение при отсутствии фимоза — консервативное: общая антибактериальная терапия и местные воздействия. При фимозе показаны круговое иссечение крайней плоти и после заживления раны — та же местная терапия. При длительно не поддающемся лечению хроническом баланопостите целесообразно местное применение препаратов кортикостероидов: преднизолоновой мази, оксикорта, локортена и т. и.

Острый простатит. Воспаление предстательной железы. Нередко сочетается с воспалительным поражением задней части мочеиспускательного канала, семенного бугорка и семенных пузырьков. Чаще всего простатит наблюдается в возрасте 30—50 лет, в период наиболее активной половой жизни.

Этиология и патогенез. Любой гноеродный микроб, попадая в предстательную железу, может вызвать в ней острый воспалительный процесс. Чаще такой флорой является кокковая, особенно стафилококк. Различают три основных пути попадания инфекции в железу: гематогенный (после инфекционных и гнойных заболеваний), лимфогенный (при воспалительных процессах в прямой кишке и ее клетчатке) и каналикулярный (из задней части мочеиспускательного канала). Факторами, способствующими возникновению острого простатита, являются катетеризация уретры, длительное пребывание в ней катетера, эндоскопические манипуляции, переохлаждение. Различают три морфологических вида острого простатита: катаральный, фолликулярный и паренхиматозный, которые являются этапами единого патологического процесса.

Диагностика. Для катарального простатита характерны поллакиурия, особенно в ночное время, боль в промежности, крестце, нередко болезненность в конце мочеиспускания. При фолликулярном простатите боль в промежности и крестце более интенсивная, усиливается при дефекации, может иррадиировать в задний проход. Наблюдается затрудненное мочеиспускание, тонкая струя мочи, редко задержка мочеиспускания. Температура тела от субфебрильной до 38 °С. Паренхиматозный простатит протекает с симптомами общей интоксикации (слабость, понижение аппетита, нередко тошнота и рвота, адинамия). Температура тела всегда повышена до 38—40 °С, периодически бывает озноб. Резкая дизурия днем и ночью. Боль в промежности весьма интенсивная вплоть до п\ль-

сирующей. Часто отмечается острая задержка мочеиспускания. Затруднен акт дефекации. Диагноз острого простатита устанавливают на основании данных пальпаторного исследования предстательной железы, анализов мочи и крови. При катаральной форме железа почти не увеличена и лишь слегка чувствительна; при фолликулярной — умеренно увеличена, отчетливо болезненна, повышенной плотности в отдельных участках, имеющих неровные контуры; при паренхиматозной — резко напряжена и болезненна, плотной консистенции, продольная бороздка нередко сглажена; пальцевое исследование при остром простатите следует выполнять без насилия. Макроскопическое исследование мочи выявляет во второй ее порции большое число гнойных нитей, что больше выражено при фолликулярном простатите. В моче — лейкоцитурия, более значительная в последних порциях. Воспалительные изменения крови более характерны для паренхиматозного простатита (лейкоцитоз с палочкоядерным сдвигом формулы).

Лечение. Постельный режим, антибиотики широкого спектра действия (ампициллин, тетраолеан, гентамицин в обычной дозировке и др.), сульфаниламидные препараты, обильное питье. Местно: теплые сидячие ванны температуры 30—40°C в течение 10—15 мин и микроклизмы температуры 39—40°C. Лечение больного острым паренхиматозным простатитом требует назначения максимально допустимых доз антибиотиков, вводимых круглосуточно. При паренхиматозном простатите, протекающем в течение нескольких дней с резкой дизурией и странгурией, высокой температурой тела и ознобом, целесообразно выполнить эпицистостомию для ликвидации резорбции инфекции из задней части мочеиспускательного канала. В последние годы стали выполнять щадящую трансуретральную электрорезекцию предстательной железы: создаются условия для опорожнения ее протоков и фолликулов от гноя.

Профилактика. Предупреждение от переохлаждения (сидение на холодной земле, купание в холодной воде и т. п.), активный, подвижный режим, устранение ненормальной ей в половой жизни, соблюдение необходимых правил и предосторожностей при трансуретральных инструментальных, манипуляциях.

Прогноз. При остром катаральном и фолликулярном простатите благоприятный. Своевременное лечение может привести к полной ликвидации воспалительного процесса в течение 10—14 дней. Для ликвидации паренхиматозного простатита требуется 3—4 нед. Эта форма простатита значительно чаще переходит в хроническую и может осложняться нарушениями в половой сфере вплоть до аспермии, если воспалительный процесс поражает семявыбрасывающие протоки.

Абсцесс предстательной железы. Далеко зашедшая форма острого простатита. При несвоевременном лечении нос (еднею происходит (нойное расплавление фолликулов предста-

тельной железы. В результате слияния мелких очагов формируется абсцесс.

Диагностика. Выражены общие явления: тяжелое общее состояние больного, потрясающий озноб, повышение температуры тела до 40°C. Резкая боль в области промежности и прямой кишки. Мочеиспускание и дефекация затруднены и болезненны. Возможна задержка мочеиспускания. При ректальном исследовании определяют флюктуацию в области предстательной железы.

Абсцесс предстательной железы может самопроизвольно вскрыться в мочеиспускательный канал, мочевой пузырь, прямую кишку, реже в брюшную полость.

Лечение — срочное оперативное вмешательство. Производят вскрытие абсцесса промежностным или трансректальным путем, обязательно под контролем пальца, введенного в прямую кишку. Перед операцией целесообразна пункция участка флюктуации для подтверждения наличия гноя. Полость абсцесса дренируют резиновой трубкой или марлевым тампоном. Продолжают антибактериальную и дезинтоксикационную терапию.

Хронический простатит — либо исход острого процесса, либо воспаление предстательной железы, сразу принявшее хроническое течение.

Этиология и патогенез. Причиной заболевания является инфекция, благоприятные условия для развития которой возникают при наличии застойных явлений в железе (сидячий образ жизни, злоупотребление алкоголем, нарушение ритма половых сношений). Воспалительный процесс морфологически характеризуется очаговостью поражения с вовлечением интерстициальной ткани, фолликулов и выводных протоков железы, наличием зон разрушения и рубцевания.

Диагностика. Характерны жалобы больных на тянущие тупые боли в области крестца, над лоном, в промежности. Нередки нарушения мочеиспускания, особенно по утрам. При длительном течении заболевания, отсутствии лечения страдает общее состояние, возможно развитие импотенции. При пальцевом исследовании простата может быть умеренно увеличена, болезненна, пастозна. При вовлечении в процесс околопростатической клетчатки контуры железы могут быть нечеткими.

Диагностическое значение имеет анализ секрета предстательной железы, получаемого путем массажа ее. Для хронического простатита характерно повышенное содержание в секрете количества лейкоцитов и уменьшение числа лецитиновых зерен. Важно бактериологическое исследование секрета, определение антибиотикограммы. Помогают в диагностике уретроцистоскопия и уретроцистография.

Лечение консервативное, основная цель его — ликвидация инфекции и застойных явлений в железе. Рекомендуют активный образ жизни, лечебную физкультуру, упорядочение половой жизни. Из пищи исключают алкоголь, пряности. Противовоспалительная терапия

заключается в назначении антибиотиков с учетом антибиогнограммы (олсегрин по 0,5 г 4 раза в день, эритромицин по 0,2 г 4 раза в день, тетрациклин по 0,2 г 4 раза в день и др. внутрь), сульфаниламиды. Назначают тепловые процедуры в виде сидячих ванн и микроклизм с ромашкой, антипирином, физиотерапия (диатермия). Показан массаж предстательной железы, который проводят до нормализации показателей секрета. Эффективно курортное лечение — грязелечение (Саки, Пятигорск и др.). При сильной и упорной боли показана пресакральная новокаиновая блокада.

Везикулит. Воспаление семенного пузырька. Встречается большей частью одновременно с уретритом, простатитом и эпидидимитом.

Этиология. Везикулит вызывается как гонорейной инфекцией, так и другими гнойными микробами, которые проникают из воспаленной задней части мочеиспускательного канала через семявыбрасывающие протоки или контактным путем из предстательной железы. Из отдаленного очага воспаления инфекция может проникнуть в семенной пузырек и гематогенным путем. В качестве самостоятельного заболевания везикулит встречается редко.

Диагностика. Для острого везикулита характерны боль в паховой и подвздошной области, прямой кишке, тенезмы во время дефекации, повышение температуры тела. Эякуляция болезненна, часто сопровождается гемоспермией. Если одновременно имеется острый простатит, он затушевывает клинические признаки везикулита.

Хронический везикулит не имеет типичных симптомов и может протекать без клинических проявлений. Больных могут беспокоить поллакиурия, дизурия, пиурия, ночные эрекции, не проходящие после полового акта, боль в конце полового акта. Иногда единственным симптомом бывают гемоспермия, пиоспермия, азоспермия, транзиторная бактериурия.

Необходимо дифференцировать везикулит от простатита. При пальцевом исследовании через прямую кишку находят уплотненные и умеренно болезненные семенные пузырьки в виде продолговатых образований, расположенных выше предстательной железы. Отсутствие пальпаторных данных не позволяет исключить везикулит. При высоком расположении семенных пузырьков не всегда удается их пальпировать. Основное диагностическое значение приобретает исследование секрета семенных пузырьков после их массажа. При этом из мочеиспускательного канала выделяется жидкость, в которой содержатся лейкоциты, эритроциты, неподвижные сперматозоиды.

Лечение такое же, как и при простатите.

Гангрена мошонки. Впервые описана Фурнье в 1843 г. под названием 'спонтанной молниеносной гангрены'.

Этиология и патогенез. Возбудителем данного заболевания служит анаэробная инфекция. Очень редко гангрена мошонки является осложнением закрытых ее поврежде-

ний вследствие размножения тканей либо при распространенном тромбозе сосудов. При этом наиболее тяжело протекает таит репа в тех случаях, когда травма осложняется бурно развивающейся флегмоной мошонки.

Диагностика. Болезнь развивается бурно. Состояние больного тяжелое; высокая температура тела, слабость, головная боль, тахикардия, сильная боль в области мошонки и медиальной поверхности бедер. Мошонка увеличена, резко отечна, на коже ее пузыри с серозно-геморрагическим содержимым. На 2—3-й день мошонка достигает наибольших размеров, кожа ее становится темно-багровой. На месте вскрывшихся пузырей образуются эрозивные участки, начинается отторжение тканей мошонки. К 6—7-му дню появляется демаркационная линия. К 10—12-му дню ткань мошонки расплавляется. Яички полностью обнажаются и висят на семенных канатиках, которые, как правило, не изменены. Из раны мошонки выделяется отделяемое грязно-серозного цвета с пузырьками газа и зловонным запахом. После отторжения некротических масс из остатков мошонки довольно быстро развиваются пышные грануляции и может произойти полное ее восстановление. В начальный период выздоровления ткань мошонки ярко-розового цвета, гладкая, блестящая. С течением времени мошонка приобретает обычный вид.

Лечение. Применение антибиотиков широкого спектра действия и оперативное вмешательство — иссечение отторгнувшихся масс, а при значительном отеке и напряжении мошонки рассечение ее кожи. Показано внутривенное капельное введение противогангренозной сыворотки в количестве 50000 ME, в тяжелых случаях до 100000—150000 ME. Для создания депо сыворотки ее вводят внутримышечно. При необходимости введение поливалентной противогангренозной сыворотки можно повторять. Применяют бактериофаги, обладающие строгой специфичностью к одному виду возбудителя. Раневую поверхность мошонки обрабатывают перекисью водорода, 0,5% раствором перманганата калия, накладывают повязки с мазью Вишневского. В остром периоде после операции показана инфузионная терапия. После стихания острых явлений — УВЧ, парафиновые аппликации, теплые ванночки с 0,1% раствором перманганата калия. Учитывая хорошую регенерацию тканей мошонки, спешить с пластической операцией не следует.

При травматической гангрене мошонки необходимо как можно раньше произвести множественные широкие разрезы мошонки с рассечением мясистой оболочки. По выявлении демаркационной линии омертвевшие ткани иссекают, края раны сразу же или после очищения сближают швами. При тотальном омертвлении мошонки, когда покрыть яички остатками кожи не удастся, следует переместить яичко под кожу бедер. Параллельно пахово-бедренной складке делают разрез длиной 4—5 см. Из этого разреза через под-

кожный тоннель проводя! яичко и помещают его в ложе, образованное гупым пуИСМ в паховой ямке бедра. В ложе вводя! резиновый выпускник. Срок лечения при этом значительно сокращается.

Опухоли половых органов

Аденома предстательной железы (парауретральных желез). Одно из наиболее частых заболеваний мужчин пожилого и старческого возраста. Патологоанатомическими исследованиями установлено, что аденома развивается из парауретральных желез, отодвигая наружу собственную ткань железы, образующую как бы капсулу аденомы. Аденома растет в сторону прямой кишки и мочевого пузыря, смещая при этом внутреннее отверстие мочевого пузыря кверху и удлиняя заднюю часть мочеиспускательного канала. По укоренившейся традиции заболевание называют аденомой предстательной железы, хотя с точки зрения морфогенеза более правильным является название «аденома парауретральных желез».

Этиология и патогенез. Наибольшее признание находят в настоящее время эндокринная теория, согласно которой это заболевание возникает вследствие нарушения баланса половых гормонов у мужчин пожилого возраста и является как бы проявлением климакса у некоторых мужчин.

Классификация. Выделяют три стадии аденомы предстательной железы. В начале заболевания струя мочи становится вялой, запаздывает начало мочеиспускания, учащаются и становятся повелительными позывы на мочеиспускание, особенно ночью. Однако мочевой пузырь опорожняется полностью в результате компенсаторной гипертрофии детрузора (I стадия). В разные сроки от начала болезни расстройства мочеиспускания усугубляются; оно становится затрудненным. Тонус детрузора понижается и больной уже не в состоянии полностью опорожнить мочевой пузырь даже при натуживании. Часто мочеиспускание увеличивается. Характерно для аденомы предстательной железы то, что мочеиспускание днем менее затруднено и учащено, чем ночью. При исследовании у больных всегда обнаруживают остаточную мочу (II стадия). Если не предпринимается лечение, то наступает полная или почти полная задержка мочеиспускания. Больные мочатся очень малыми порциями, а затем моча начинает выделяться произвольно вследствие переполнения мочевого пузыря (парадоксальная ишурия). При пальпации определяется резко растянутый мочевой пузырь (III стадия). Острая задержка мочеиспускания может возникнуть в I—II стадиях болезни. После катетеризации мочеиспускание может восстановиться.

Диагностика в большинстве случаев несложна. Пожилой возраст, характерные расстройства мочеиспускания дают основание подозревать аденому предстательной железы.

Иногда уже при осмотре виден нерастянутый мочевой пузырь. Его увеличение определяется также пальпацией орна и перкуторно. Тупость над лобком после мочеиспускания свидетельствует о наличии остаточной мочи. Наиболее достоверным методом диагностики является трансректальная пальпация предстательной железы. Обращают внимание на ее размеры, т. е. на степень увеличения, и учитывают то, что при этом исследовании онределяется только та часть предстательной железы, которая прилежит к прямой кишке. При небольшом ее увеличении палец определяет все границы железы, при большом — обойти верхний ее полюс не удается. Размеры аденомы не всегда соответствуют стадии болезни. Консистенция железы при аденоме равномерно плотнo-эластическая, она безболезненна при пальпации.

Иные изменения характерны для других заболеваний предстательной железы. Уплотнение железы и участки размягчения в ней подозрительны на простатит; отдельные плотные узлы, распространяющиеся за границы предстательной железы, могут быть признаками раковой опухоли; крепитация при пальпации дает основание заподозрить камни предстательной железы. Для уточнения диагноза большую ценность имеет простатография, дающая возможность выявить границы вдающейся в мочевой пузырь предстательной железы и рентгенологические или малоконтрастные камни мочевого пузыря. Одновременно при этом определяют наличие и количество остаточной мочи.

Цистоскопия при аденоме предстательной железы выявляет выбухание средней ее доли сзади и боковых долей, сходящихся спереди под острым углом (симптом занавески), а также трабекулярность стенки мочевого пузыря.

Экскреурная урография в большинстве случаев дает возможность избавить больного от инструментальных методов исследования и выявляет анатомические и функциональные изменения в почках, верхних мочевых путях и мочевом пузыре (дивертикул и др.). Дилатация верхних мочевых путей, сужение и искривление интрамурального и юкставезикального отделов мочеточников свидетельствуют о сдавлении этих отделов аденомой. На поздних экскреторных урограммах получают нисходящую цистограмму, дающую изображение аденомы предстательной железы. По снимку, сделанному после мочеиспускания, можно судить о наличии и ориентировочно о количестве остаточной мочи. Изотопные методы позволяют получить представление как о функции почек (изотопная ренотография), так и о наличии и количестве остаточной мочи (изотопная цистометрия) путем определения радиоактивности над областью мочевого пузыря до и после мочеиспускания. Такие же данные можно получить при экстографии мочевого пузыря. Таким образом, при обследовании больного с аденомой предстательной железы можно обойтись без ин-

инструментальных исследований, которые чередуются с инструментальными исследованиями в мочевые пути и ригидными воспалительными осложнениями.

К наиболее важным вмешательствам прибегают только при сомнениях в диагнозе, когда другие, неинструментальные, методы исследования не дают четкой картины.

Клиническая картина заболевания в значительной степени зависит от его осложнений, среди которых первое место занимают воспалительные. Цистит и пиелонефрит — частые спутники аденомы предстательной железы. Стаз в мочевых путях и повышение внутрилоханочного давления ведут также к нарушению функции почек, развитию гидроуретеронефроза. Конечными результатами длительной задержки мочи являются далеко зашедшая хроническая почечная недостаточность, олигурия, уремия. Стаз в мочевом пузыре — благоприятное условие для образования камней мочевого пузыря. Нередко симптомом аденомы предстательной железы является гематурия — кровотечение из расширенных вен шейки мочевого пузыря.

При дифференциальной диагностике следует иметь в виду, что причиной затруднения или задержки мочеиспускания могут быть также стриктура уретры, камни и опухоль, а также склероз шейки мочевого пузыря, поражение центральной нервной системы, простатит, рак простаты.

Лечение. Консервативное лечение малоэффективно. Основным методом лечения аденомы предстательной железы является операция. В настоящее время признано целесообразным раннее хирургическое вмешательство. Безусловное показание к операции — II стадия болезни. Если же отмечается значительное затруднение мочеиспускания, частые ночные позывы на него, нарушающие сон, острая задержка мочи, расстройства со стороны почек и верхних мочевых путей, то даже при отсутствии остаточной мочи (I стадия аденомы предстательной железы) показано хирургическое вмешательство. Вопрос о характере операции (эпизиостомия, аденомэктомия простаты одно- или двухмоментная, трансуретральная электрорезекция аденомы) решается в результате детального стационарного урологического обследования.

Рак предстательной железы. Встречается сравнительно часто, составляя около 5% всех злокачественных новообразований у мужчин. Заболевание обычно наблюдается после 50 лет.

Классификация. Принято пользоваться Международной клинической классификацией по системе TNM: T1 — опухоль занимает менее половины предстательной железы и окружена нормальной на ощупь тканью; T2 — опухоль занимает половину предстательной железы и более, но не вызывает ее увеличения или деформации; T3 — опухоль приводит к увеличению или деформации предстательной железы*, но не выходит за ее пределы; T4 — опухоль прорастает окружающие ткани и (или) органы; Nx — оценить состоя-

ние регионарных лимфатических узлов невозможно, при получении данных гистологического исследования лимфатических узлов может быть дополнено Nx или Nx⁺; N1 — наличие метастазов в подвздошных и (или) паховых лимфатических узлах; M0 — отдаленных метастазов нет; M1 — метастазы в костях; M2 — метастазы в других органах с поражением или без поражения костей.

Диагностика. До возникновения метастазов жалобы больных подобны таковым при аденоме предстательной железы и сводятся к различным расстройствам мочеиспускания. Появляются болевые ощущения в заднем проходе, крестце, пояснице, ногах, чувство давления на промежность. К поздним проявлениям рака предстательной железы относятся симптомы со стороны верхних мочевых путей. Они возникают вследствие распространности опухоли по дну мочевого пузыря к устьям мочеточников, которые подвергаются компрессии в месте их впадения в мочевой пузырь. Следствием этого является нарушение опорожнения верхних мочевых путей и последующая функциональная недостаточность почек. Основные данные для диагностики рака предстательной железы удается получить при пальцевом ректальном исследовании ее. В начальных стадиях заболевания в предстательной железе прощупывается одно или несколько ограниченных уплотнений, иногда хрящевой консистенции. В более поздних стадиях заболевания предстательная железа, потерявшая четкие очертания, представляется в виде разлитого инфильтрата. Слизистая оболочка прямой кишки, несмотря на массивный опухолевый инфильтрат в предстательной железе, почти всегда остается подвижной. У некоторых больных можно прощупать тяж инфильтрата, распространяющегося от верхнего края предстательной железы по направлению к семенным пузырькам в виде «рогов». При распространении рака на шейку мочевого пузыря без прорастания его слизистой оболочки цистоскопия выявляет опухоль бледно-розового цвета в области шейки, которая представляется фестончатой, покрытой отечной, иногда гиперемизированной слизистой оболочкой. Цистоскопия дает возможность обнаружить прорастание рака предстательной железы в слизистую оболочку мочевого пузыря. Рентгенодиагностика рака предстательной железы состоит из компьютерной аксилярной томографии предстательной железы, рентгенографии костной системы и урографического исследования. Для рака предстательной железы характерны остеобластическая или смешанная (osteobластическая с элементами остеолитической) формы метастазов, дающие характерную рентгенологическую картину пятнистого или мраморного вида.

Урографическое исследование выясняет функционально-анатомическое состояние почек и верхних мочевых путей, а также изменения контуров шейки мочевого пузыря. Как правило, изменения в верхних мочевых путях несимметричны. Цистограмма при малых рако-

вых узлах в предстательной железе обычно бывает нормальной. При более обширном раковом процессе без прорастания мочевого пузыря дно его на цистограмме приподнято. Прорастание рака предстательной железы в мочевой пузырь дает на цистограмме дефект наполнения. В отличие от аденомы предстательной железы при раке ее изменения на цистограммах чаще асимметричны.

Большую помощь в диагностике рака предстательной железы оказывает цитологическое исследование секрета предстательной железы и пунктата из подозрительных участков. В случае отрицательных или сомнительных данных цитологического исследования производят пункционную биопсию простаты.

Лечение. Радикальная операция при раке предстательной железы состоит в удалении всей железы вместе с ее капсулой, семенными пузырьками и шейкой мочевого пузыря - расширенная или тотальная простатэктомия. Рассчитывать на благоприятный результат операции можно лишь при стадии T1 — 2N0M0. Большинству больных в течение всей жизни показано гормональное лечение, которое следует начинать с кастрации. Через несколько дней после кастрации начинают первый курс лечения большими дозами эстрогенов. Внутримышечно вводят 2% раствор синэстрола по 3—4 мл (60—80 мг) ежедневно в течение 1/л — ^ * * * - В зависимости от переносимости препарата, побочных явлений (тошнота, потеря аппетита, отеки, болезненное набухание молочных желез) и изменений, наступающих в первичном очаге и метастазах, лечение синэстролом можно продлить в той же дозе еще на 3—4 нед или уменьшить дозу до 20-40 мг. Применяют также фосфэстрол (дифосфорный эфир диэтилстильбэстрола), который вводят внутривенно по 500 мг в день в течение 2—3 дней. В случае хорошей переносимости препарата суточная доза может быть доведена до 1000 мг; вводят его ежедневно в течение 3—5 нед. После достижения клинического эффекта в результате первого курса лечения перечисленными препаратами больных переводят на поддерживающую терапию значительно меньшими дозами тех же эстрогенов. Их назначают внутрь или внутримышечно из расчета 30—60 мг в день с небольшими перерывами в течение всей жизни больного.

Если затруднение мочеиспускания не проходит под действием гормонотерапии, показана трансуретральная электрорезекция. В тяжелых случаях прорастания шейки мочевого пузыря, которое приводит к полной задержке мочеиспускания, приходится накладывать надлобковый мочепузырный свищ. При компрессии опухолью тазовых отделов обоих мочеточников, что угрожает анурией, показана пиело(нефро)стомия или уретерокутанеостомия. Наряду с этими паллиативными вмешательствами должна быть продлена гормонотерапия.

Прогноз. Если не проводится лечение, больные умирают в течение года с момента по-

явления первых признаков болезни. Гормональная терапия значительно улучшает прогноз, хотя и редко приводит к полному излечению. В среднем около 50% больных раком предстательной железы, леченных гормональными методами, живут более 3 лет, а 25% — более 5 лет. Оптимальный прогноз может быть обеспечен путем раннего и радикального оперативного лечения, для которого необходимо активное выявление рака предстательной железы в начальных стадиях путем профилактических обследований мужчин старше 50 лет.

Опухоли яичка. В подавляющем большинстве (примерно 99%) являются злокачественными. Составляют 2% всех злокачественных новообразований у мужчин. Преимущественный возраст больных от 20 до 40 лет.

Классификация. Различают следующие основные виды опухолей яичка. Зрелая тератома — редко встречающаяся дизонтогенетическая опухоль, содержащая элементы различных зародышевых листков. Это единственная доброкачественная опухоль яичка. Остальные опухоли яичка злокачественные, среди них 95% составляют герминативные опухоли — семиномы и различные виды тератобластом. Общепринята Международная клиническая классификация злокачественных опухолей яичка по стадиям (TNM): T1 — опухоль не выходит за пределы белочной оболочки и не нарушает форму и величину яичка; T2 — опухоль, не выходя за пределы белочной оболочки, приводит к увеличению и деформации яичка; T3 — опухоль прорастает белочную оболочку и распространяется на придаток яичка; T4 — опухоль распространяется за пределы яичка и придатка, прорастает мошонку и (или) семенной канатик; Nx — оценить состояние регионарных лимфатических узлов невозможно (при получении данных гистологического исследования лимфатических узлов может быть дополнен Nx~ или Nx⁺); N1 — регионарные метастазы не прощупываются, но определяются рентгенологическими или радиоизотопными методами исследования; N2 — регионарные метастазы прощупываются; M0 — отдаленных метастазов нет; M1 — метастазы в отдаленных лимфатических узлах; M2 — метастазы в отдаленных органах; M3 — метастазы в отдаленных лимфатических узлах и отдаленных органах.

Диагностика. Ранним симптомом опухоли яичка является безболезненное его увеличение и уплотнение. В самом начале заболевания яичко может быть не увеличено и имеет нормальную консистенцию, но в нем прощупывается небольшой плотный узелок. По мере роста опухоли яичко теряет обычную консистенцию и превращается в плотную бугристую опухоль. Постепенно вовлекается в опухолевый процесс и придаток яичка. Нередко опухоль сопровождается выпотом в оболочках яичка. Боль появляется обычно при значительном увеличении яичка или при распространении опухоли на

семенной кайатик. В последнем случае боль ощущается в паху, irradiируя в поясничную область. При опухоли яичка, задержавшегося в паховом канале, основным признаком является опухолевидное выбухание плотной консистенции в паховой области, боль в этой области. Опухоль яичка, задержавшегося в брюшной полости, достигая очень большой величины, может выполнять почти половину брюшной полости, иногда лишь случайно прощупанная в животе большая опухоль заставляет больного обратиться к врачу. В сомнительных случаях с помощью пункции тонкой иглой получают материал для цитологического исследования. Большое значение имеет определение в моче хорионического гонадотропина и обнаружение в крови специфического фетопротейна, известное под названием реакции Абелева. Диагностика забрюшинных метастазов, не прощупываемых даже под наркозом, производится с помощью экскреторной урографии, венокавографии и лимфангиоаденографии.

Лечение при зрелой тератоме можно ограничить гемикастрацией. Лечение всех герминативных опухолей должно быть комбинированным или комплексным. Оно начинается с удалением яичка вместе с придатком и семенных канатиком. В зависимости от результатов тщательного микроскопического исследования удаленной опухоли составляется план дальнейшего лечения, куда входят радикальная внебрюшинная лимфаденэктомия, химио- и лучевая терапия.

Прогноз зависит от стадии заболевания, главным образом от наличия метастазов, при которых он неблагоприятен. В последние годы благодаря использованию современных методов комбинированного лечения результаты лечения больных опухолями яичка значительно улучшились.

Опухоли придатка яичка. Представляют большую редкость. Локализуются обычно в хвостовом отделе, реже — в теле придатка. Поверхность доброкачественной опухоли гладкая, злокачественной — бугристая. Подавляющее большинство новообразований придатка являются доброкачественными — в основном это аденоматозные опухоли (мезотелиомы). Среди злокачественных новообразований придатка яичка наиболее часто встречается саркома и рак.

Диагностика. Ранним признаком опухоли является возникновение в придатке яичка небольшого безболезненного уплотнения, которое обычно случайно обнаруживается больным. Саркома и рак придатка яичка могут распространяться на яичко, а также дать метастазы в отдаленные органы даже при небольшой первичной опухоли.

Дифференциальный диагноз опухолей придатка яичка приходится проводить с его воспалительными заболеваниями различной этиологии и семенными кистами. В особо трудных случаях вопрос о диагнозе решают с помощью биопсии.

Лечение. При подозрении на опухоль

придатка яичка с гедуст произвести эндилгмэктомия со срочной биопсией. Если опухоль при гистологическом исследовании окажется юкачественной, необходимо произвести высокю гемикастрацию с профилактическим облучением тазовых и поясничных лимфатических узлов в послеоперационном периоде.

Опухоли полового члена. Из доброкачественных опухолей полового члена наиболее часто встречаются так называемые *остроконечные кондиломы (вирусные папилломы)*. Папилломы полового члена не вирусного происхождения развиваются главным образом при длительном *фимозе*, локализуются вблизи венечной борозды на головке полового члена или внутреннего листка крайней плоти.

Лечение преимущественно оперативное: при локализации папилломы на крайней плоти — иссечение ее, при папилломе головки полового члена — резекция головки. В случае обнаружения в удаленной опухоли гистологических признаков начинающейся малигнизации необходима лучевая терапия (близкофокусная рентгенотерапия, телетамматерапия) местно и на область пахово-бедренных лимфатических узлов.

Рак полового члена имеет наибольшее распространение среди злокачественных опухолей этого органа. Сравнительно редко встречается в Европе и в Северной Америке (около 1 % раковых заболеваний у мужчин). По микроскопическому строению раковая опухоль полового члена — плоскоклеточный рак с большей или меньшей степенью ороговения (эпидермоидный рак). Наиболее часто заболевание возникает в возрасте от 30 до 50 лет.

Существуют две формы рака полового члена: экзофитная (в виде грибовидной или сосочковой опухоли) и эндофитная (в виде глубокого узла или язвы). Наиболее частая локализация в области венечной борозды, затем на головке полового члена и реже всего на внутреннем листке крайней плоти. Метастазы возникают чаще всего в регионарных (пахово-бедренных, затем подвздошных) лимфатических узлах.

Классификация. Стадии рака полового члена по классификации Международного противоракового союза (TNM): T1 — опухоль размером не более 2 см без инфильтрации подлежащих тканей; T2 — опухоль размером от 2 до 5 см с незначительной инфильтрацией; T3 — опухоль более 5 см или опухоль любой величины с глубокой инфильтрацией, включая мочеиспускательный канал; T4 — опухоль, инфильтрирующая и соседние структуры; N0 — лимфатические узлы не прощупываются; N1 — смещаемые лимфатические узлы с одной стороны; N2 — смещаемые лимфатические узлы с обеих сторон; N3 — несмещаемые лимфатические узлы; M0 — признаков отдаленных метастазов нет; M1 — имеются отдаленные метастазы.

Диагностика. Симптоматика скудная в связи с частым развитием рака по-

левого члена под суженной крайней плотью. Он может определяться полней в виде **ПЛОТНО!** оу*лапли язвы с илоіным дном, подрытыми краями, малоблезненной и покрытой скудным гнойным налетом. Основную роль в распознавании заболевания итраег биопсия.

Лечение. Предпочтительно комбинированное, обязательным этапом его является хирургическое вмешательство. В I стадии рака полового члена применимы ортаносохраняющие операции (циркумпизия, резекция юловки); во II стадии - ампутация половою члена в пределах здоровых тканей и операция Дюкена; в III стадии - ампутация или вылушение половою члена с удалением не только иахово-бедренных, но и подвздошных лимфатических узлов; в IV стадии — эмаскуляция или паллиативная лучевая терапия. Оперативное лечение в I, II и III стадиях сочетают с пред- и послеоперационной лучевой терапией на область опухолевого оча!а и регионарных лимфатических узлов. В ряде случаев может быгь выполнена органосохраняющая операция Саиожкова.

Неэпителиальные злокачественные опухоли половою члена (эндотелномы, саркома, меланома) встречаются значительно реже, чем рак. В отличие от нею они чаще возникают в теле полового члена. Дифференциальный диагноз осуществляют с помощью биопсии. Метастазирование происходит в регионарные лимфатические узлы, нередко и отдаленные метастазы.

Лечение — ампутация или экстирпация полового члена и операция Дюкена. К лучевой терапии большинство этих опухолей резистентно.

Варикозное расширение вен семенного канатика (варикоцеле). Частое заболевание мужчин молодого возраста (от 16 до 35 лет), наблюдается в большинстве случаев слева.

Классификация. Различают три стадии варикоцеле: в I стадии жалоб нет, в горизонтальном положении тела варикоцеле исчезает; во II стадии появляются боли, расширенные вены семенного канатика опускаются ниже верхнюю полюса яичка; в III стадии варикоцеле в вертикальном положении спускается ниже нижнего полюса атрофированного **яичка**; отмечаются сильные боли, нарушение сперматогенеза.

Этиология и патогенез. Варикоцеле развивается вследствие нарушения оттока из левой яичковой вены на почве стеноза (точечной вены **или** тромбоза ее либо нижней полой вены. Варикозное расширение вен семенного канатика является частью обходного ренокавального анастомоза, компенсаторно развившегося вследствие затрудненного оттока крови по почечной вене при сужении ее просвета **и** состоящего из яичковой вены. Гроздьевидную сплетения и наружной семенной вены. Причинами сужения просвета почечной **вены** могут быт ретроаортальное ее расположение, рубцовый процесс в забрюшинной клетчатке (в **результате** гравм). чрез-

мерно острый угол о!хождения верхней брыжеечной артерии от аорты, вследствие чего почечная вена ущемляется в пульсирующем артериальном аоргомезентериальном «пинцете». Аналогичен тenez правостороннего варикоцеле в тех случаях (10%), когда правая яичковая вена впадает в правую почечную вену. Однако чаще расширение вен семенного канатика справа является вторичным по отношению к варикозу вен левого гроздьевидного сплетения, связанную венозными анастомозами с правым гроздьевидным сплетением. Таким образом, термин «идиопатическое» варикоцеле угрозил смысл. Расширение вен семенного канатика служит симптомом венозного застоя в почке наряду с другими его проявлениями (протеинурией, гематурией), которые нередко соттутсгвуют варикоцеле. У женщин наблюдается овариоварикоцеле — варикозное расширение яичникового сплетения, клинически проявляющееся в виде нарушений менструального цикла, бесплодия.

Диагностика несложна благодаря характерным клиническим признакам. Распознавание причины варикоцеле осуществляется с помощью современных методов исследования (почечная венография и артериография, венонометрия).

Лечение. Для ликвидации симптоматического варикоцеле, развившегося в результате стеноза почечной вены, патогенетически обоснованным оперативным вмешательством является перевязка яичковой вены в ее нижней трети (операция Иванисевича), прерывающая венозный рефлюкс из почечной вены в гроздьевидное сплетение. Однако эта операция не только не уменьшает венной гипертензии в почке, но и увеличивает ее, так как устраняет компенсаторный ренокавальный анастомоз. Этого недостатка лишена операция создания венозного тестикулоилиакального анастомоза [Лопатхин Н. А., 1974]. При «рассыпном» типе яичковой вены в нижней ее трети или малом калибре ее ветвей выполнение тестикулоилиакального анастомоза неосуществимо, возможна только операция Иванисевича. При операции тестикулоилиакального венозного анастомоза решаются две задачи: прерывается обрагный ток из почечной вены в гроздьевидное сплетение яичка, что ликвидирует или уменьшает варикоцеле. **и** в то же время создается новый, более прямой, компенсаторный ренокавальный венозный анастомоз, что уменьшает венную гипертонию в почке. Для улучшения венозного оттока от яичка эта операция может быгь дополнена соединением **листально!**о (яичкового) конца пересеченной яичковой вены с большой подкожной веной бедра (текстикулосафенный венозный анастомоз). В последние годы широкое распространение получила операция анастомо**т**рования проксимального конца яичковой вены с проксимальным концом подкожной вены бедра **и** пепевя*кой дистально!о конца яичковой вены. Операция легко выполняма **и** безопасна.

Общие вопросы диагностики

Симптоматика. Анамнез **сосудисто** о больного тем более важен, что большинство заболеваний сосудов системные, они сопровождаются полиорганными нарушениями, которые можно выявить при тщательном опросе.

При расспросе больных собираются сведения о сосудистых расстройствах в различных зонах или бассейнах кровоснабжения. Специальное внимание обращают на неврологические нарушения сосудистого генеза, заболевания сердца, почек, печени, легких. Следует тщательно выявить субъективную симптоматику со стороны органов пищеварения, так как ряд диспепсических расстройств может быть обусловлен нарушениями кровоснабжения.

У больных с заболеваниями артерий нижних конечностей важно выяснить наличие сопутствующих заболеваний, главным образом диабета.

При болезнях вен нижних конечностей важен акушерский анамнез: количество родов, аборт, течение послеродового периода и его осложнения. У многих женщин в раннем послеродовом периоде тромбофлебит глубоких вен голени часто просматривается. В последующем у них развивается постфлебитический синдром.

Важны анамнестические сведения относительно повышенной кровоточивости, склонности к тромбозам.

Жалобы. Невозможно изложить с достаточной полнотой всю субъективную симптоматику сосудистых заболеваний. Схематично можно выделить лишь некоторые основные и наиболее характерные проявления патологии артерий и вен.

I	степень ишемии — расстояние	500—1000	м, время	5—10	мин
II	»	»	-	»	»
III	»	»	-	»	»
IV	»	»	-	»	»
V	»	»	—	»	»

Кроме пройденного расстояния, имеет значение время вынужденной остановки.

У ряда больных с I и II степенью ишемии при медленной ходьбе перемежающаяся хромота может вообще не возникать.

Кроме боли, отмечаются: зябкость конечностей, повышенная чувствительность к холоду; утомляемость; парестезии, снижение чувствительности; судороги конечностей и судорожные произвольные сокращения отдельных групп мышц.

Наиболее важным критерием степени ишемии служит появление боли в покое.

Основная сущность большинства заболеваний артерий сводится к ишемии органов и тканей. Наиболее чувствительные к ишемии головной мозг, сердце, почки, печень. Соединительная ткань наименее чувствительна к ишемии. Глубина ишемии тканей и органов зависит в первую очередь от уровня расположения блока в артериальной системе и развития коллатерального кровообращения. Чем ближе к конечным артериолам органа или конечности располагается блок, тем более выражена ишемия. Степень ишемии зависит от скорости развития блока.

Целесообразно выделить острую и хроническую ишемию. Ишемический синдром складывается из ряда компонентов, постепенно развивающихся по мере нарастания тяжести и глубины ишемии тканей.

Боль — наиболее ранний и постоянный признак ишемии. Механизм возникновения боли при ишемии до конца не изучен. В раннем периоде ишемического синдрома боль возникает в ответ на функциональную нагрузку органа или конечности. Классическим образом боли при функциональной нагрузке может служить перемежающаяся хромота конечностей. Этот симптом отражает степень ишемии, а также в известной мере характеризует второй признак — нарушение функции органа при ишемии.

О перемежающейся хромоте говорит боль в икроножных мышцах, возникающая после более или менее продолжительной ходьбы и исчезающая через 1—2 мин после остановки.

Ниже приведена оценка степени ишемии по расстоянию, которое больной может пройти без остановки до появления боли в определенное время.

Это грозный симптом, указывающий на ишемию такой степени, за которой обычно следует некроз ткани. Боль в покое может быть диффузной и локализованной. Чаще всего диффузная боль обусловлена ишемическим невритом, она распространяется по ходу сосудисто-нервного пучка. Локализованная, собственно сосудистая боль бывает чаще всего в дистальных отделах конечностей или в пальцах, ее интенсивность увеличивается при перемене положения ноги, при движениях. Эта боль связана с ишемией тканей и ее последствиями.

Боль в прегангренозном периоде особенно упорная, усиливается по ночам, нарушает психику больного. С развитием некроза и отторжением части тканей боль стихает.

Заболевания венозной системы характеризуются в большинстве случаев признаками нарушения венозного оттока.

Боль также здесь ведущий симптом, но она чрезвычайно переменчива. В большинстве случаев боль распирающая. Нарастание болевых ощущений всегда сопровождается увеличением объема конечности. Весьма часто боль локализуется строго по ходу вены.

Основное значение в возникновении боли имеют: а) стаз крови в венах; б) выделение биогенных аминов (серотонин и кинин); в) воздействие токсических продуктов метаболизма на сосудистую стенку; г) повышенная проницаемость капилляров и выход высокомолекулярных соединений в ткани с развитием отека и индурации; д) сдавливание и разрушение болевых нервных окончаний.

Отек конечности — важнейший признак. Он увеличивается при стоянии; характерно ощущение тесноты обуви к концу дня. При возвышенном положении конечности отек проходит в течение нескольких часов.

Утомляемость конечности, чувство боли, тяжести, ощущение, будто конечность «наливается свинцом», присущи большинству острых и хронических заболеваний венозной системы.

Характерно появление пигментированных участков кожи и изъязвлений кожи.

Данные объективного исследования. Осмотр. Особое внимание обращают на внешний вид больного, походку, его положение, изменение окраски кожи в различных местах тела (цианоз, гиперемия, мраморность, бледность).

Некоторые сосудистые заболевания развиваются при определенных конституционных особенностях. Например, синдром Марфана (комплекс наследственных аномалий) можно диагностировать по внешнему виду больного: арахнодактилия (тонкие паукообразные пальцы), «куриная» грудь, инфантилизм.

Пульсирующее образование в области шеи, груди, живота, бедер позволяет диагностировать аневризму сосуда соответствующей локализации. Мышечная гипотрофия обычно развивается при хроническом нарушении артериального кровоснабжения. Отек конечностей и разница в объеме бывают заметны при постфлебитическом синдроме и илеофemorальном венозном тромбозе. Для выраженной ишемии нижней конечности характерно положение больного сидя с согнутой и прижатой к животу ногой. Спят такие больные с опущенной ногой. Изменения голоса, осиплость указывают на сдавление возвратного нерва (аневризмой аорты, например). Выпадение волос на конечностях, сухость кожи, гиперкератоз, утолщение и ломкость ногтей — признаки хронической ишемии.

Пальпация. Определяют пульсацию

всех доступных артерий и сравнивают качество пульса на симметричных местах начиная с височных артерий, затем переходят к сонным артериям, сосудам верхних конечностей. Обращают внимание на пульсацию в области межреберий (коарктация аорты). При пальпации живота, кроме обычных приемов, определяют пульсацию брюшной аорты и ее ветвей, если это возможно. Пульсацию артерий нижних конечностей исследуют в области пахового треугольника (бедренная артерия), подколенной ямки (подколенная артерия), на стопе — задняя большеберцовая артерия и артерия тыла стопы.

Множественные сосудистые поражения в различных бассейнах лучше всего распознаются с помощью аускультации по выявлению систолического шума. Для сужения артерий, а также для аневризматического расширения характерен систолический шум различной амплитуды и интенсивности. Шум образуется в связи с изменением ламинарного потока крови в турбулентный как при сужении, так и при расширении сосуда. Кроме того, шум может возникнуть из-за усиления кровотока в извитых и расширенных коллатералах.

Для артериовенозных свищей характерен систолодиастолический шум, непрерывный шум волчка.

Диагностические методы. Функциональные пробы. Для диагностики хронической артериальной недостаточности нижних конечностей предложено много специальных проб, которые в настоящее время не имеют практической ценности, поскольку дополнительные методы исследования (сфигмография, реовазография, ультразвуковая доплерография и т. д.) позволяют детально оценить состояние кровотока, уровень блока, степень ишемии тканей. В начальных стадиях хронической артериальной недостаточности информативны функциональные пробы *Самюэlsa*, *Гольдфлама* — побледнение стоп при их движении через 5—10 с, а также *де Такатса* — быстрое появление перемежающейся хромоты при ходьбе со скоростью 2 шага в секунду. Демонстративны при выраженной ишемии проба *Отпеля* — побледнение стоп при их поднимании под углом 45°, проба *Панченко* — появление боли при положении «нога на ногу», пробы *Мошковица*, *Шамова*. *Ситенко* — замедленное появление посткомпрессионной реактивной гиперемии пальцев стоп.

Несравненно большее значение имеют функциональные пробы при венозной патологии.

Проба Броди — Троянова — Тренделенбурга выполняется в положении больного лежа на спине. Исследуемую конечность поднимают для опорожнения варикозно расширенных поверхностных вен. На верхнюю треть бедра накладывают мягкий резиновый жгут или прижимают пальцем место впадения большой подкожной вены в бедренную. Больной становится на ноги. После декомпрессии большой подкожной вены она в течение нескольких

склад туго заполняется ретроградным током крови. Это так называемый положительный результат пробы, свидетельствующий о недостаточности клапана устья и стволовых клапанов большой подкожной вены.

Проба Дельбе—Пертеса («маршевая проба») позволяет оценить проходимость глубоких и коммуникационных вен нижней конечности. Больному в положении стоя на верхнюю треть бедра накладывают жгут. После этого больной ходит в течение 5—10 мин. При проходимости глубоких вен, сохранности их клапанного аппарата и состоятельности перфорационных вен полное опорожнение поверхностных вен наступает в течение минуты.

Проба Мейо—Претта также позволяет оценить состояние глубоких вен нижней конечности. На исследуемую конечность в положении больного лежа накладывают «венозный» жгут в верхней трети бедра, конечность туго бинтуют от пальцев стопы до верхней трети бедра и предлагают больному походить в течение 20—30 мин. Появление сильной распирающей боли в конечности связано с нарушением проходимости глубоких вен. Отсутствие неприятных ощущений при ходьбе свидетельствует о хорошей функции глубоких вен.

Трехжгутовая проба Шейниса позволяет уточнить локализацию несостоятельных перфоративных вен. Жгуты накладывают в горизонтальном положении больного на верхнюю треть бедра, над и под коленом. Заполнение поверхностных вен между жгутами при переводе больного в вертикальное положение свидетельствует о наличии в этих сегментах несостоятельных перфорантов.

Артериальная осциллография — метод исследования артериальной системы конечностей, позволяющий зафиксировать снижение кровотока или полную непроходимость по магистральной артерии, а также состояние артериального тонуса. Оценки коллатерального кровообращения метод не дает. Он основан на регистрации величин пульсовых колебаний стенки артерии при различной степени компрессии тканей манжетой. Основной показатель метода — осциллометрический индекс (ОИ) — в норме колеблется от 12 до 20 мм, а соотношение ОИ плеча и голени — от 1:1,2 до 1:1,5. Диагностическое значение имеет также изменение ОИ после пробы с нитроглицерином ($1/2$ * таблетка под язык).

Прямая сфигмография определяет и фиксирует степень деформации стенки артерии в точке исследования; деформация возникает во время сердечного цикла под влиянием изменений уровня давления. Сфигмограмму записывают с помощью специальных датчиков, установленных в точках поверхностно расположенных артериальных стволов. Оптимальная область практического применения в настоящее время — определение кровотока по сонным и височным артериям.

Объемная сфигмография — высокоинформативный метод фиксации маги-

стрального и коллатерального кровоснабжения конечностей с помощью компрессионных манжет (давление 40 мм рт. ст.). Синхронно с объемно-сфигмограммой записывается ЭКГ. При оценке количественных показателей сфигмограмм определяют амплитудный градиент пульса на верхних и нижних конечностях, скорость кровотока, время анакротического подъема и асимметрию кровенаполнения аналогичных сегментов конечностей. Для определения степени функциональных и органических изменений исследование повторяют после приема больным нитроглицерина.

Реовазография основана на принципе фиксации изменения электрического сопротивления в тканях в зависимости от их кровенаполнения. Метод используется для определения общей органной и периферической гемодинамики, фиксируя увеличение объема артериальной крови в органе по отношению к венозному оттоку. Отражает состояние как магистрального, так и коллатерального кровотока. С помощью реограммы можно определить время распространения пульсовой волны, быстроту максимального кровенаполнения органа и реографический индекс (РИ) — сравнительную величину высоты основного зубца к высоте калибровочного импульса в миллиметрах.

Электротермометрия (графия) кожный покров отражает состояние кожного кровотока, периферического кровообращения и опосредованно — уровень метаболических процессов в тканях. Играет определенную роль в диагностике ранних форм облитерирующих заболеваний конечностей. Отклонением от нормы считается снижение температуры на $0,5^\circ$, однако, учитывая лабильность и высокую зависимость кожной температуры от различных факторов, наибольшее значение имеют не абсолютные показатели, а разница температур симметричных участков кожи. Демонстративно изучение кожной температуры в условиях разнообразных функциональных проб.

Полярография — метод определения напряжения кислорода в мышцах конечностей с помощью специальных электродов. Дает количественную оценку гипоксии тканей. Напряжение кислорода — важнейший критерий операбельности и прогноза заболевания.

Фоноангиография — метод графической регистрации сосудистых шумов, имеющих обычно ромбовидную или веретенообразную форму и располагающихся в систоле. Хорошо фиксирует шумы с поверхностно расположенных артерий и менее четко — с ветвей брюшной аорты (висцеральных и почечных). Метод не имеет самостоятельного диагностического значения.

Ультразвуковая доплерография — наиболее современный, высокоинформативный метод, основанный на феномене увеличения частоты звука от приближающегося предмета и уменьшения — от удаляющегося. Позволяет определить уровень АД, скорость кровотока и его направление в любых поверхностно расположенных артериях,

что делает возможным судить о степени стенозирования сосудов и путях компенсации кровотока по коллатералям.

Ультразвуковое эхосканирование — один из новых методов диагностики состояния внутренних органов, в частности аорты. При продольном и поперечном эхосканировании аорты можно четко выявить ее расширение, топику аневризм, их размеры, расслоение стенки, намечающиеся разрывы стенки аневризмы. При помощи метода возможна четкая дифференциальная диагностика между аневризмами брюшной аорты, девиацией аорты или опухолью, расположенной вблизи от аорты. Метод прост и абсолютно безопасен для больного.

Радионуклидная индикация применяется для определения кровенаполнения участков тела как по нарастанию радиоактивности в них, так и по скорости убывания радионуклида из внутритканевого депо; при ее помощи можно изучать периферическое кровообращение, тканевый кровоток (кожный, в подкожной клетчатке, мышечный) и органный.

Радионуклидная ангиография — метод изучения артериального русла путем внутривенного введения короткоживущих радионуклидов (сцинтиграфия). При помощи метода возможна диагностика окклюзирующих и аневризматических процессов на всем протяжении аорты, в ветвях ее, почечных и подвздошных артериях.

Рентгеноконтрастная ангиография является основным, наиболее достоверным методом диагностики. Современные рентгеноконтрастные вещества малотоксичны, хорошо переносятся, однако проведение пробы на чувствительность к ним обязательно.

При интактности бедренно-подвздошного сегмента методом выбора является *чрезбедренная пункционная катетеризационная ангиография по Сельдингеру* с введением контрастного вещества из расчета 1 мл на кг веса тела исследуемого больного.

При поражении бедренных артерий возможна пункционная ангиография через плечевую или подмышечную артерию с целью получения информации о состоянии ветвей дуги аорты и нисходящей грудной аорты. С целью контрастирования брюшной аорты и ее ветвей, а также артерий нижних конечностей применяется *транслюмбальная пункционная аортография* — высокая (на уровне Th₁₂) или низкая (на уровне L₁). Катетеризационные методы ангиографии позволяют проводить селективное исследование сосудов, а также ангиографию в условиях фармакологических проб с введением сосудисто-активных веществ (адреналин, ацетилхолин, но-шпа и др.).

Чрескожная пункционная артериография позволяет получить изображение дистальных отделов бедренных артерий, сонных артерий (в двух проекциях). Прогиботочная артериография через подмышечную артерию — изображение подключичной и позвоночной ар-

терий, а прогиботочная пункционная артериография через бедренную артерию — изображение тазовых, подвздошных артерий.

Флебографию применяют для выяснения состояния глубоких и магистральных вен и их клапанного аппарата, определения особенностей кровотока в венах и его направления в перфорантных венах. [Три заболевания глубоких вен нижних конечностей чаще используют дистальную *вертикальную функциональную флебографию*. С этой целью пунктируют или обнажают и катетеризируют дно из вен тыла стопы или большую подкожную вену впереди медиальной лодыжки. Чтобы предотвратить заполнение, поверхностных вен, 50 % контрастный раствор вводят после наложения жгута на нижнюю треть голени. Рентгеновский стол устанавливают под углом 45—90°. Флебографию выполняют в несколько этапов: голень, бедро в момент сокращения мускулатуры при подъеме на пальцы стопы. *Внутрикостную флебографию*, чаще через пяточную кость, используют только при невозможности произвести внутривенную (отек стопы, трофические язвы). Для выявления состояния бедренной вены и ее клапанов флебографию проводят путем *чрезкожной пункции бедренной вены*. Контрастное вещество вводят в момент задержки больным дыхания на вдохе (проба Вальсальвы). При несостоятельности клапанов выявляется ретроградный кровоток — сброс контрастного вещества в дистальные отделы бедренной вены, подколенную вену и даже вены голени. Для контрастирования подвздошных вен и нижней полой вены используют чрескожную пункцию и катетеризацию бедренной вены по Сельдингеру.

Методы оперативного вмешательства

Хирургические доступы. При операциях на восходящей грудной аорте, ее дуге и проксимальных отделах ветвей дуги аорты методом выбора является полная срединная стернотомия. Операции при коарктации аорты, проксимальных окклюзиях левой подключичной артерии и на нисходящей грудной аорте производят путем левосторонней боковой торакотомии чаще в четвертом межреберье.

Операции на сонных артериях, их бифуркации выполняют путем доступа впереди грудиноключично-сосцевидной мышцы. Средняя часть подключичной артерии обнажается путем параллельного ключице разреза в надключичной области, а дистальный сегмент ее — из подключичного доступа.

Все операции на висцеральных ветвях брюшной аорты, среднем ее сегменте, при поражении левой почечной артерии производят путем *торакофренолюмботомии* в восьмом-девятом межреберье слева. Стеноз правой почечной артерии оперируют из аналогичного доступа в девятом межреберье справа. Все окклюзионные заболевания интраспинального

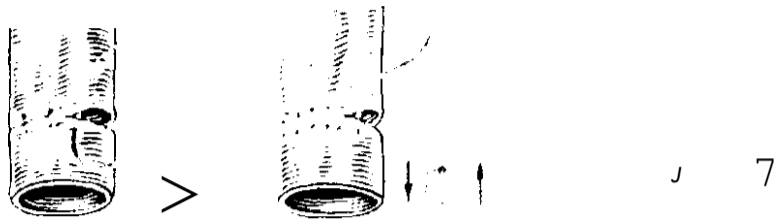


Рис. 141, Виды сосудистого шва. а — одиночные узловые швы (по Коррелю); б — одиночные П-образные швы; в — непрерывный обвивной шов; г — непрерывный П-образный шов; д — механический шов.

I J
I П t

сегмента брюшной аорты и аневризмы той же локализации оперируют путем полной срединной лапаротомии. В ряде случаев возможны операции путем разнообразных внебрюшинных доступов. При окклюзионных заболеваниях подвздошных артерий оперируют из косых забрюшинных доступов. Во время операции на бедренной артерии ее обнажают в верхней трети бедра продольным или косым разрезом в обход паховых лимфатических узлов. Подколенную артерию обнажают боковым продольным разрезом по медиальной поверхности нижней трети бедра и верхней трети голени.

Сосудистый шов. В настоящее время используют следующие виды сосудистого шва: узловой; непрерывный обвивной в различных вариантах; П-образный выворачивающий узловой или непрерывный (рис. 141); механический — с помощью разработанных в СССР сосудосшивающих аппаратов.

При выполнении сосудистого шва необходимо соблюдать ряд правил: 1) адаптация краев интимы сшиваемых сосудов; 2) прошивание всех слоев сосуда на равном расстоянии от края; 3) равное расстояние между стежками шва; 4) использование местной или общей гепаринизации; 5) пробное кровопускание из центрального и периферического отрезка сосуда перед завязыванием последнего стежка, шва.

Операции на артериях. В настоящее время используют следующие вмешательства на магистральных артериальных сосудах при различных видах патологии: 1) эмболектомия; 2) резекция сосуда с анастомозом конец в конец; 3) пластика сосуда «заплатой»; 4) резекция сосуда с замещением трансплантатом; 5) шунтирование с использованием различных трансплантатов; 6) эндартерэктомия: А) механическая: а) открытая, б) полужакрытая, в) эверсионная; Б) газовая.

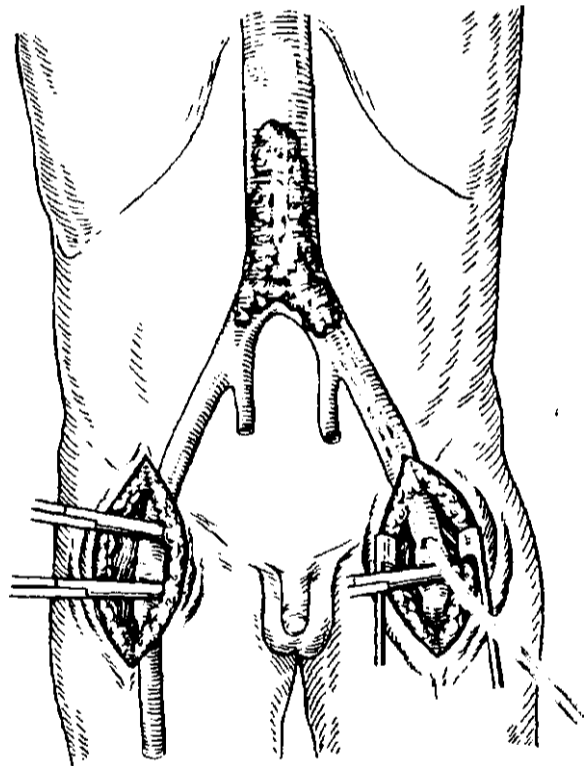
Эмболектомия. Различают прямую и непрямую эмболектомия. Прямая эмболектомия заключается в обнажении, вскрытии артерии непосредственно в области локали-

зации эмбола (бифуркация аорты, бедренная, подколенная или плечевая артерия) и удалении эмбола—тромба. После этого накладывают шов на вскрытый сосуд и восстанавливают кровотоки. Недостаток метода заключается в том, что возникают трудности в удалении продолженного в дистальном направлении тромба и травматичности доступа (например, к бифуркации брюшной аорты путем лапаротомии). За последние годы более широко используют непрямую эмболектомия. Сосуд обнажают проксимальнее или дистальнее места эмболической обтурации и, вскрыв его, с помощью петли или баллонного катетера Фогарти удаляют эмбол (рис. 142). Наиболее эффективно применение баллонного катетера, который проводят за тромб, затем баллон раздувают и при извлечении катетера удаляют тромб. Особенно необходим баллонный катетер для удаления продолженного тромба. После восстановления центрального и периферического кровотока накладывают шов на стенку сосуда. Поперечный разрез зашивают непрерывным швом. Продольный разрез сосуда небольшого диаметра лучше ушить с использованием «заплатки» из аутовены для того, чтобы не сузить просвет сосуда.

Резекция сосуда с замещением трансплантатом. Операцию производят при аневризме и окклюзионных поражениях сосудов. Общий принцип заключается в мобилизации участков сосуда проксимальнее и дистальнее пораженного сегмента, который резецируют. Чтобы уменьшить травматичность операции, часто резецированный сегмент оставляют на месте. Проксимальность магистрального сосуда восстанавливают с помощью ауто- или аллотрансплантата (рис. 143).

В настоящее время в реконструктивной хирургии сосудов используют следующие виды трансплантатов. 1. Ксенотрансплантаты из синтетических материалов (тефлон, дакрон, витлон). Используют также протезы, имитированные гепарином, или протезы с фторуратовым покрытием. Находят применение коллагенсодержащие протезы с целью форми-

рования плотной фиброзной капсулы вокруг протеза по мере рассасывания коллагеновых волокон. 2. Аллотрансплантаты из артерий и вен, которые подвергаются различным методам обработки. Наиболее широко используются методы обработки, позволяющие избежать отторжения трансплантата, в частности метод Карпантье. 3. Биологические ксено-



трансплантаты, которые также подвергают обработке по методу Карпантье. 4. Для пластики артерий среднего и малого диаметра чаще всего применяют большую подкожную вену бедра или другие аутовены или артерии.

Синтетические протезы рекомендуется применять при операциях на артериях большого диаметра и не ниже подвздошно-бедренного сегмента.

Шунтирование. Общий принцип операции состоит в создании обхода окклюзированного участка сосуда с помощью трансплантата, концы которого вшивают в магистральный сосуд по типу конец в бок выше и ниже пораженного сегмента (рис. 144). Операция менее травматична, чем предыдущая, она получила широкое распространение при окклюзионных поражениях аорты и магистральных артерий конечностей. Шунтирование может быть произведено как в пределах одной анатомической области, так и путем создания шунта между различными сосудистыми бассейнами*, например, каротидно-подключичный шунт, подключично-бедренный шунт, перекрестный шунт бедренных артерий и др.

Рис. 142. Ретроградная эмболэктомия.

А - катетер Фогарти проведен в аорту через левую бедренную артерию, правая пережата; Б, введение эмбола с помощью катетера Фогарти последовательно через левую и правую бедренную артерии.

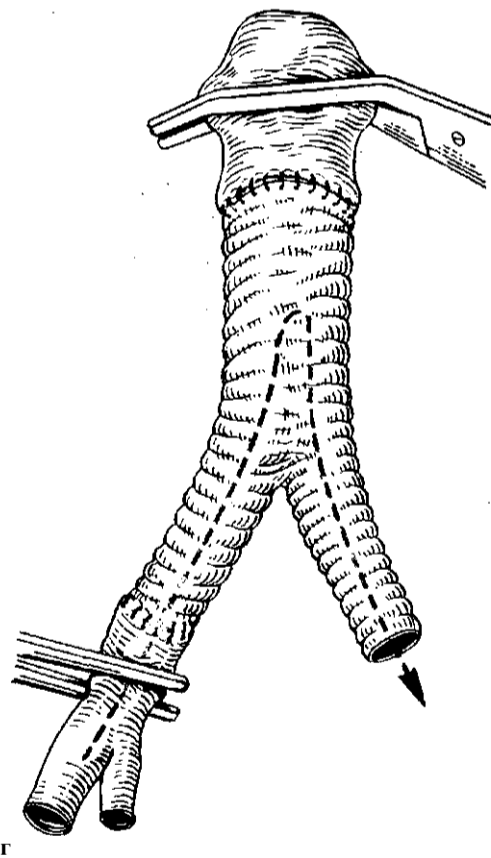
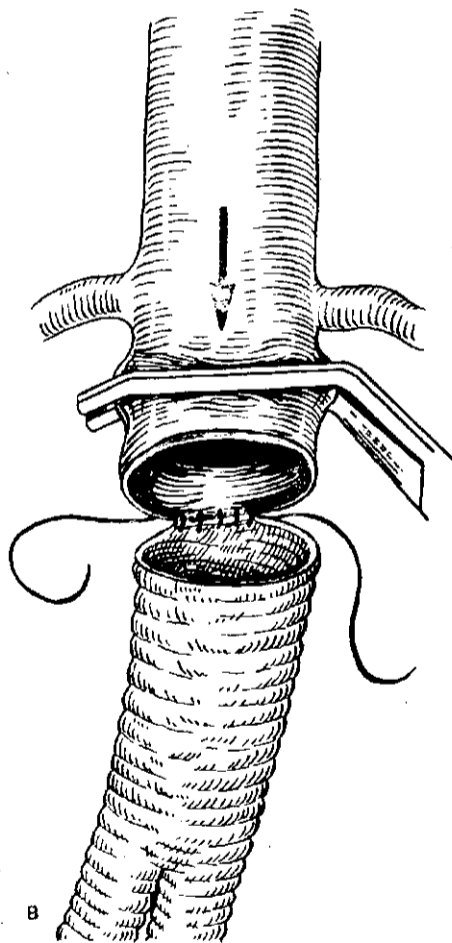
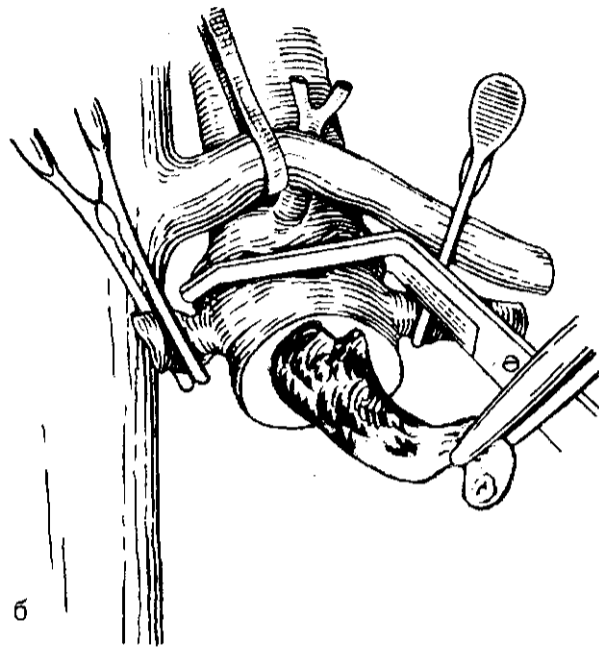
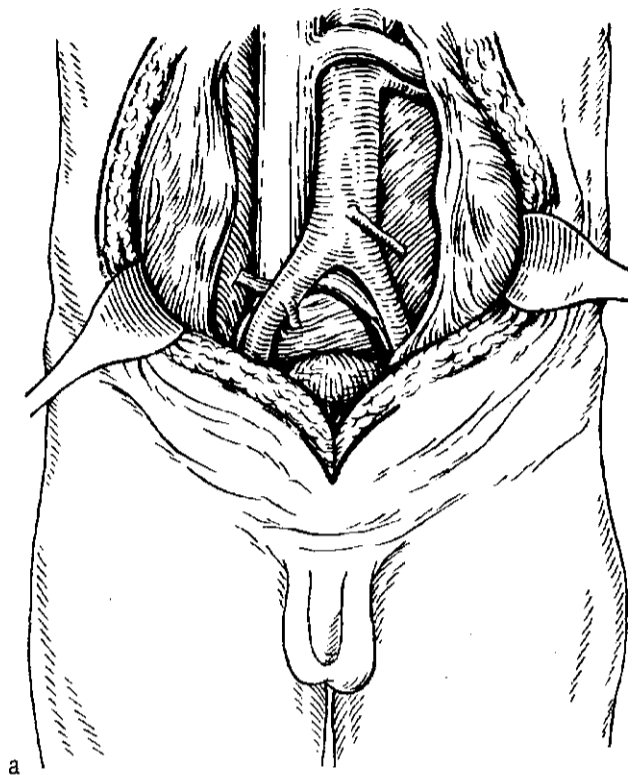


Рис. 143. Резекция бифуркации аорты с замещением ее протезом.

а — доступ к брюшной аорте; б — интимтромбэктомия из проксимального отдела брюшной аорты; в — наложение анастомоза брюшной аорты с бифуркационным протезом ниже почечных артерий; г — наложен анастомоз правой ветви протеза с подвздошной артерией.

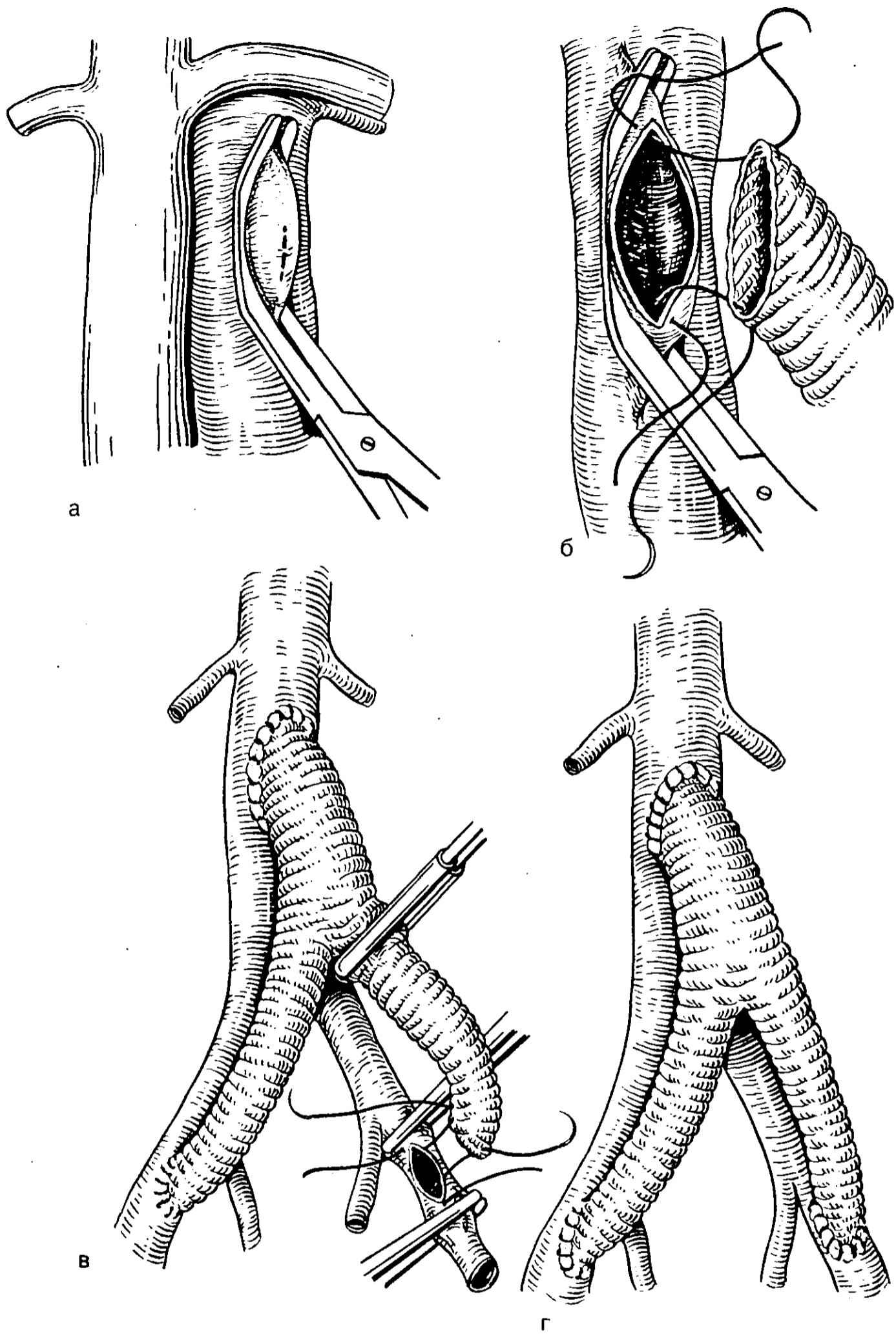


Рис. 144. Операция шунтирования.

а — пристеночное отжатие аорты, пунктиром обозначена линия рассечения аорты для анастомоза; б — начало наложения анастомоза аорты с бифуркационным протезом по типу бок в конец; в, г — анастомозы ветвей протеза с бедренными артериями по типу конец в бок.

Для шунтирования бедренно-подколенного сегмента чаще используют трансплантат из большой подкожной вены; вена может быть реверсирована или оставлена *in situ* по методу А. А. Шалимова. В последнем случае ее клапаны разрушают, а боковые ветви перевязывают.

Эндартерэктомия. Механическая зи-

дартерэктомия может быть произведена открытым и полужакрытым методом.

Открытая эндартерэктомия состоит из следующих этапов: 1) обнажение сосуда на протяжении окк. сегмента; 2) вскрытие просвета и удаление путем утолщенного интимального цилиндра тромбом с таким расчетом, чтобы от

пая интима не осталась в дистальной части сосуда; 3) ушивание линейного разреза сосуда непрерывным швом или вшивание «чай* пагы»* предупреждающей сужение; 4) восстановление кровотока по сосуду.

Полузакрытая эндартерэктомия состоит из следующих этапов: 1) обнажение сосуда на фасше дистальной и проксимальной части окклюзированного сегмента; 2) вскрытие сосуда поперечным разрезом и выделение интимального цилиндра, который затем отслаивают с помощью металлической петли в проксимальном направлении (ретроградная дезоблитерация) или в дистальном направлении (антеградная дезоблитерация) и удаляют; 3) при необходимости - фиксация интимы в дистальной части дезоблитерированного сегмента; 4) ушивание артериотомических разрезов и восстановление кровотока.

Газовая эндартерэктомия. Общий принцип операции заключается в том, что отслойка интимального цилиндра осуществляется углекислым газом. Иглой, через которую пос-

тупасI газ под давлением, прокалывают в нескольких местах адвентицию сосуда по ходу участка облитерации. Газ отслаивает пораженную интиму и далее прорывается и просвет артерии. Угрозы эмболии (азом неэ, так как CO₂ быстро растворяется в крови. После артериотомии в проксимальной части облитерированного сегмента завершают отслойку интимы с помощью полого шпателя, через который поступает углекислый газ. Весь слепок измененной интимы извлекают. При этом часто освобождаются устья боковых ветвей, из которых также отслоена утолщенная интима. Рану артерии ушивают непрерывным сосудистым швом. Визуальный контроль удаленного препарата показывает эффективность выполнения эндартерэктомии, нет ли обрывов тромба у дистального конца окклюзии. Концы интимального цилиндра сходят на нет и напоминают пламя свечи, что свидетельствует о полноте дезоблитерации.

Операции на венах. При первичном вари-

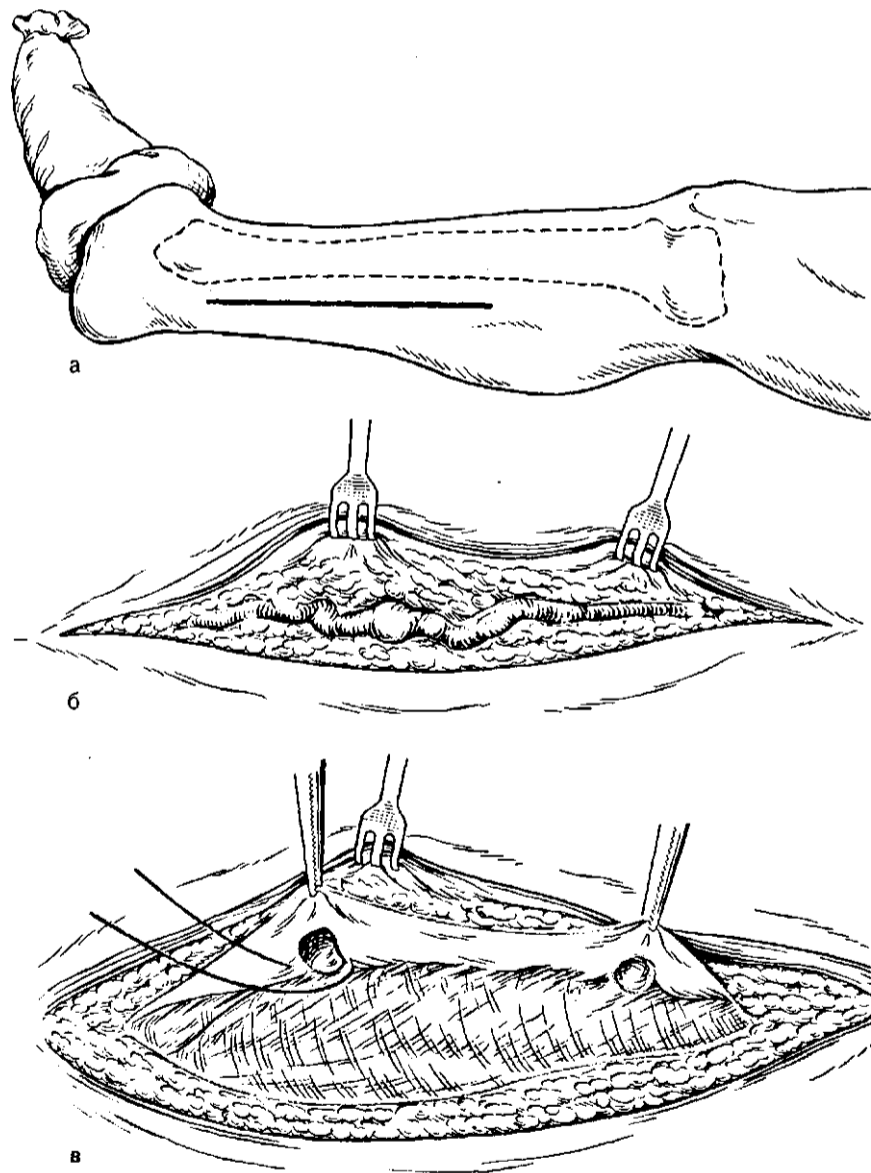


Рис. 145. Операция Линтона.

а — линия разреза по медиальной поверхности голени; б — обнажение варикозно расширенной вены; в — субфасциальное выделение и перевязка перфорантных вен.

кожном расширении вен наряду с классическими способами (операции Беккока, Мацелунга, Нарата) применяют электрокоагуляцию вен. Операция Кокетта — удаление большой и при необходимости малой подкожных вен с надфасциальной перевязкой перфорантов.

Операцию Аскара — создание дубликатуры фасции голени — применяют при посттромботическом синдроме, чаще как заключительный этап операции Линтона (рис. 145). Последняя заключается в удалении варикозно расширенной большой подкожной вены и субфасциальной перевязке перфорантов на голени из широкого кожного разреза по внутренней поверхности голени, начиная чуть ниже коленного сустава и почти до внутренней лодыжки.

Микрососудистая хирургия. За последние два десятилетия благодаря применению оптических устройств (операционных микроскопов с увеличением в 10—15 раз) быстро развивалась реконструктивная хирургия сосудов диаметром менее 1 мм. Операции на сосудах такого диаметра выполняют с помощью специальных инструментов и шовного материала. Показания к микрососудистой операции возникают в самых различных областях хирургии (пластика кожи, мышц, реимплантация пальцев кисти, стопы, пересадка лимфатических сосудов при слоновости). Одновременно с восстановлением поврежденных сосудов при реплантации или пересадке пальцев конечностей выполняют реконструкцию нервных стволов.

Врожденные пороки кровеносных сосудов

Коарктация аорты — врожденное сужение, или окклюзия, начального сегмента нисходящей аорты, вызывающее артериальную гипертензию проксимальнее места сужения и гипотензию в дистальных отделах: в почках, висцеральных абдоминальных органах, нижних конечностях, тазовых органах. Благодаря хорошо развитой сети коллатерального кровообращения выраженной картины ишемии в указанных органах не отмечается.

Данный порок аорты составляет от 7 до 14% всех врожденных пороков сердца и магистральных артерий. У мужчин коарктация аорты встречается в 4 раза чаще, чем у женщин. В отечественной кардиохирургии наиболее принятой является классификация, предложенная А. В. Покровским (1979): I тип — изолированная коарктация аорты, II тип — сочетание порока с открытым артериальным протоком, III тип — сочетание порока с другими врожденными или приобретенными пороками сердца и сосудов.

Диагностика. В течении порока различают: критический период (до 12 мес после рождения ребенка), период адаптации (1—5 лет), период компенсации (6—14 лет), период выраженной клинической картины (15—20 лет),

период декомпенсации, или - период осложнений.

При осмотре больных отмечают усиленную пульсацию сонных артерий, хорошо развитый плечевой пояс и относительную гипотрофию нижних конечностей. Пульсация артерий на руках усилена, на ногах — резко ослаблена или не определяется. АД на руках повышено в основном за счет систолического давления, на ногах выявляется гипотензия. Характерный симптом — усиленная пульсация межреберных артерий при наклоне туловища вперед. Аускультативно: грубый систолический шум над сердцем, проводящийся на ветви дуги аорты и в межлопаточное пространство слева на уровне тела Тпц_у. Определяется акцент II тона над аортой. Фонографическая картина объективно подтверждает данные аускультации. Показатели кровотока на верхних и нижних конечностях (осциллография, реовазография, объемная сфигмография) четко фиксируют магистральный характер кровотока на руках и коллатеральный на ногах. Рентгенологически определяется расширение тени сердца влево за счет гипертрофии левого желудочка, хорошо выраженная талия сердца, отсутствие изменений со стороны правого сердца, усиленная пульсация восходящей аорты, отсутствие «клюва аорты» по левому контуру. Во второй косой проекции — резкое увеличение левого желудочка и симптом давления пищевода по его левому контуру. Ангиографическое исследование показано больным только при II и III типе и при осложненном течении коарктации аорты. При изолированной коарктации ангиография и зондирование полостей сердца в настоящее время не производится.

Лечение хирургическое. Оптимальные сроки операции — период компенсации порока. Доступ — левосторонняя торакотомия в четвертом межреберье. Операция выбора — резекция коарктации аорты с мобилизацией дуги и нисходящей грудной аорты за счет перевязки и пересечения расширенных межреберных артерий с анастомозом конец в конец. Возможны другие варианты коррекции порока: истмопластика, резекция коарктации с аллопротезированием, шунтирование аорты, пластика суженного участка аорты за счет левой подключичной артерии. Летальность после операции — в пределах 0—2%. Операция в большинстве случаев не требует применений общей гипотермии или искусственного кровообращения, так как предуготовленные коллатерали позволяют пережимать аорту на время, необходимое для коррекции порока сердца, без опасности ишемии спинного мозга.

Врожденная извитость дуги аорты — атипичная коарктация, характеризующаяся удлинением, извитостью и перегибами дуги аорты при патологическом строении ее стенки.

Диагностика. Больных беспокоят боль за грудиной, одышка в покое и при физической нагрузке, сердцебиение. При осмотре выявляют патологическую пульсацию левой сонной и левой подключичной артерий. Ха-

рактерна асимметрия пульса и артериального ла влеме я на верхних к он еч н ост ях. В области сердца выслушивается систолический шум, более выраженный во втором — третьем межреберье слева от грудины. При рентгенологическом исследовании выявляют значительное расширение тени верхнего отдела средостения и высокое стояние увеличенной дуги аорты. Показана аортография.

Лечение. При наличии градиента давления, аневризмы и выраженной извитости дуги аорты показано оперативное вмешательство — резекция измененного сегмента аорты с ее протезированием.

Артериовенозные свищи. Артериовенозным свищем называют патологическое прямое сообщение между артерией и веной, по которому большое количество артериальной крови поступает в венозную систему. Нередко артериовенозные свищи сочетаются с врожденными аневризмами. В последние десятилетия участились наблюдения врожденных артериовенозных свищей различной локализации.

Врожденные артериовенозные свищи являются следствием недостаточной дифференцировки общей капиллярной сети эмбриона. Персистирующие сообщения между артериальной и венозной частями капиллярного сплетения не подвергаются редукции и остаются, формируя в последующем различные типы и виды артериовенозных свищей. Кроме того, некоторые врожденные свищи являются следствием аномалий развития сосудистой системы, как, например, отхождение левой коронарной артерии от легочной артерии, а не от аорты.

Врожденные свищи могут локализоваться во всех органах и тканях, но чаще они встречаются в области конечностей, головы и шеи, включая головной мозг; в легких, почках, селезенке и сердце.

Классификация. При врожденных формах заболевания существует 4 типа артериовенозных свищей. Тип I — прямое одиночное сообщение между артерией и веной. Тип II — генерализованная форма, при которой по ходу артерии и вены одной конечности существует множество сообщений, образованных довольно крупными сосудами. Иногда сообщения образуют ангиоматозную сеть. Такая генерализованная форма лежит в основе синдрома Вебера — Рубашева. Тип III — опу-

холевая форма с образованием кавернозной локализованной или ветвистой гемангиомы. Тип IV — сообщение между артерией и правыми отделами сердца или аномальное отхождение коронарной артерии от легочной артерии.

Патофизиология. Все артериовенозные соустья оказывают воздействие на центральную гемодинамику в зависимости от величины сброса артериальной крови. Чем крупнее свищ и чем он ближе расположен к сердцу, тем выраженнее общие гемодинамические расстройства. Последние включают: 1) увеличение объема циркулирующей крови; 2) увеличение сердечного выброса; 3) снижение общего периферического сопротивления; 4) увеличение размеров сердца; 5) развитие сердечной недостаточности.

Компенсация осуществляется за счет увеличения частоты сердечных сокращений, дилатации полостей сердца и снижения периферического сопротивления.

Местные расстройства гемодинамики выражаются в снижении кровотока дистальнее фистулы, формировании коллатералей внутривенно и в мягких тканях, дилатации центральной части артерии и вены.

Диагностика. Жалобы зависят от локализации свища. Местные проявления достаточно типичны. Первые признаки патологии выявляются или с рождения, или в детские годы. Нередко бывают постоянное чувство жара в конечности, ее потливость, удлинение, наличие гемангиом или сосудистых пятен. Большие кавернозные гемангиомы могут изъязвляться и кровоточить. Обильные кровотечения бывают при остеолитических гемангиомах челюстей из лунок выпавших зубов. Нередко причиной обращения больных к врачу являются косметические дефекты, варикозное расширение вен на конечностях. При развитии сердечной недостаточности на первый план выступают жалобы на одышку, сердцебиение, нарушение ритма и т. п. У больных с артериовенозными свищами легких или венечных артерий наблюдаются цианоз, пальцы типа барабанных палочек, одышка и другие симптомы шунта крови слева направо.

Объективные симптомы заболевания, жалобы обусловлены локализацией свища, морфологическим его типом и наличием осложнений (см. табл.).

Основные местные проявления артериовенозных свищей

Артериальный симптом	Венозный симптом	Признак свища
Ослабление пульса дистальнее свища	Расширение поверхностных вен	Пульсирующее образование с систолодиастолическим шумом («машинный шум»)
Эктазия приводящей части артерии	Пульсация варикозных узлов	Урежение пульса при пальцевом прижатии свища
Наличие гемангиомы	Отек, изъязвления	

Достоверным симптомом артериовенозного свища является непрерывный систолодиас-

толический шум. Исчезновение шума при пальцевом прижатии приводящей артерии,

урежение пульса (брадикардия) указывают на прекращение сброса крови.

При естественном течении артериовенозных свищей наиболее типичны такие осложнения как сердечная недостаточность, разрыв артериовенозной аневризмы, тромбоз, кровотечение, язва конечности, некроз ее дистальных отделов, бактериальный эндокардит.

Наиболее точный метод — ангиография. Она выявляет локализацию и размеры свища, а также степень расширения приводящей части артерии, состояние дистального русла. При врожденных артериовенозных свищах внутренних органов большую роль играет зондирование полостей сердца, ангиокардиография.

Лечение. Врожденные артериовенозные свищи разной локализации требуют дифференциального подхода к выбору хирургического метода лечения.

При множественных свищах по ходу магистральной артерии конечности выполняют операцию в 2—3 этапа, производят скелетизацию артерии, перевязывают ее боковые ветви и все сообщения, иссекают гемангиомы мягких тканей. Если артерия расширена и удлинена, ее резецируют, а чтобы уменьшить приток крови в дистальные отделы конечностей, накладывают анастомоз конец в конец, суживая последний, или по ходу артерии создают несколько добавочных сужений с помощью манжеток из синтетического протеза. Для того чтобы избежать перетоков по коллатералям из проксимальных отделов, необходимо перевязать и пересекать пути возможного перетока. При некрозах мягких тканей, деструкции костей прибегают к ампутации.

Гемангиомы лица и головы требуют иссечения с пластикой дефекта кожи за счет мобилизации и перемещения кожных лоскутков. Предварительно необходима скелетизация наружной сонной артерии, ее перевязка и обязательно перевязка височной артерии. Остеолитические гемангиомы челюстей с кровотечением требуют также скелетизации всех ветвей наружных сонных и подключичных артерий, выскабливания или резекции костей и пломбировки воском. Эти операции слож-

ны, и их необходимо выполнять в специализированных клиниках.

При артериовенозных свищах сосудов легких (между ветвями легочной артерии и легочными венами) выполняют резекцию сегмента или удаляют долю легкого. В редких случаях необходима и пневмонэктомия.

Для ликвидации артериовенозных сообщений коронарных сосудов используют лигатурные методы, прошивание свищей. При аномальном отхождении левой коронарной артерии от легочной артерии используют сложные реконструктивные вмешательства или перевязывают аномальный сосуд, ликвидируя сброс крови.

Врожденные венозные дисплазии представлены в виде капиллярных, кавернозных или ветвистых гемангиом и встречаются чаще, чем артериовенозные формы.

Диагностика. Локализация гемангиом разнообразна. Помимо косметического дефекта, нередко больных беспокоит боль, чувство тяжести и распирания в конечности. Капиллярные гемангиомы представляют собой гладкие или возвышающиеся образования кожи. При надавливании гемангиома бледнеет, затем вновь заполняется кровью. Окраска гемангиом колеблется от ярко-красной до синей.

Кавернозные и ветвистые гемангиомы часто сочетаются с капиллярными. При осмотре выявляют мягкое, легко спадающееся при надавливании опухолевидное образование различных размеров. При поверхностном расположении гемангиом кожа над ними интончена и имеет синюшную окраску.

Лечение. В связи с выраженным косметическим дефектом, прогрессирующим течением гемангиомы и опасностью кровотечений показано хирургическое лечение.

Травматические поражения сосудов

Различают следующие виды повреждений сосудов и их последствий (см. табл. 6).

Т а б л и ц а 6. *Классификация сосудистой травмы*

Характер повреждения	Вид повреждения	Осложнения и последствия
I. Открытые повреждения (ранения)	Режущие Колющие Огнестрельные Ятрогенные повреждения при операциях, ангиографии, пункции артерий	Кровотечение Тромбоз Ишемия Артериальная аневризма Артериовенозный свищ
II. Закрытые повреждения {тупая травма}	Ушиб Компрессия (перелом костей, гематома, давящая повязка)	Болезнь перевязанного магистрального сосуда
III. Самопроизвольные повреждения	Разрыв или надрыв ингимы или всей егенки	

Частота. Наибольшее количество ранений сосудов наблюдалось в период войны, во время Великой Отечественной войны они составили около 1% всех ранений. В мирное время повреждения крупных сосудов конечностей встречаются у 1,3% больных, поступивших в стационары в связи с механической травмой. Неодинакова частота ранений различных сосудов. Первое место (33,1%) занимают ранения бедренной артерии, далее плечевой (20,4%). На долю артерий голени и предплечья приходится около 30%.

Повреждения артерий. Этиология и патогенез. Существуют три основных механизма травмы сосуда и последующего развития патологического процесса.

1. Пересечение артерий конечности ножом, пулей, инструментом или другим орудием. Пересеченные концы сосуда сокращаются, спазмируются, сдавлены гематомой и тромбируются. Наружное кровотечение быстро останавливается или бывает минимальным. Тромб нарастает проксимальнее и дистальнее места разрыва. Нарушение проходимости сосуда и тромбоз вызывают симптомы ишемии конечности. Развитие коллатерального кровообращения ведет к компенсации кровотока.

2. Ранение стенки с сохранением целостности сосуда ведет к профузному кровотечению, так как сосуд не спазмируется и не сокращается. Нарастает гематома, в последующем формируется аневризма или артериовенозный свищ при повреждении одноименной вены. Спонтанная остановка кровотечения возможна путем сдавления гематомой и окружающими тканями или за счет тромбоза. Часто наблюдаются рецидивы кровотечения. Пульсация периферических отделов может быть сохранена.

3. Тупая травма сосуда сопровождается повреждениями различной степени тяжести: а) без разрыва интимы; б) с разрывом интимы; в) с разрывом стенки сосуда. Все эти повреждения могут сопровождаться тромбозом сосуда, образованием ложной аневриз-

мы или пульсирующей гематомы. При надрыве интимы сосуда ее концы заворачиваются, нарушая кровоток и вызывая ишемию.

Патогизиология поврежденных сосудов включает ряд общих и местных механизмов: кровопотерю, гиповолемию, локальный и генерализованный спазм сосудов, ишемию конечностей и органов.

Диагноз ранения сосудов основывается на определении механизма повреждения и клинических проявлениях. Основными опорными пунктами для диагностики поврежденных сосудов конечностей служат: а) кровотечение; б) нарушения кровоснабжения — отсутствие пульса дистальнее повреждения, ишемия конечности.

При ранении сосудов в полостях на первый план выступают симптомы массивной кровопотери, наличие жидкости в плевральной или брюшной полости. Ранения сосудов шеи могут сопровождаться симптомами ишемии головного мозга.

При осмотре больного на повреждение артерии конечности указывают: 1) бледность, цианоз, похолодание кожных покровов; 2) ослабление или отсутствие пульса дистальнее места ранения; 3) снижение или отсутствие чувствительности дистальнее повреждения; 4) быстро нарастающая или пульсирующая гематома; 5) систолический или систолодиастолический шум над областью повреждения.

При закрытых переломах костей наиболее часто встречаются комбинированные повреждения скелета и артерий (см. табл. 7).

Для оценки нарушения кровотока в артериях конечностей используют сфигмографию, плетизмографию, реовазографию, ультразвуковое исследование кровотока и пульсацию на конечностях. Снижение или отсутствие магистрального кровотока указывает на нарушение проходимости магистрального сосуда и служит показанием к ангиографическому исследованию. Контрастное вещество вводят в артерию проксимальнее предполагаемого места повреждения. На серии ангиограмм можно наблюдать 4 типа изменений сосуда:

Т а б л и ц а 7. Повреждения артерий при закрытых переломах костей

Локализация перелома	Травмированный сосуд	Симптомы повреждения сосуда
Перелом I и II ребер	Грудная аорта	Расширение тени средостения, кровопотеря
Перелом ключицы и ребра	Подключичная артерия	Отсутствие пульса, ишемия руки, аневризма
Перелом головки плеча	Подкрыльцовая артерия	Ослабление или отсутствие периферической пульсации
Отрыв или смещение лопатки	То же	То же
Надмышечковый перелом плеча	Плечевая артерия	» »
Перелом ребер	Межреберные артерии	Гемоторакс, пневмоторакс
Перелом костей таза	Верхняя ягодичная артерия	Гематома
Перелом бедра	Бедренная артерия	Отсутствие пульсации, ишемия ноги
Надмышечковый перелом бедра	Подколенная артерия	То же

компрессию или спазм сосуда; обрыв тени контрастированного сосуда; выход контрастного вещества в пульсирующую гематому; артерно-венозную фистулу.

Лечение повреждения магистральной артерии во всех случаях оперативное, при этом оно требует решения ряда задач. Первая из них — остановка кровотечения. Если давящая повязка, тампонада раны, сдавление сосудов на протяжении не приводят к остановке кровотечения, накладывают жгут. Наложение жгута на конечность приводит к остановке кровотечения в том случае, если жгут полностью пережимает артерию. Опасно оставлять на конечности жгут более 2 ч, хотя в условиях локальной гипотермии поврежденной конечности жгут может находиться более длительное время. Вторая задача — восполнение кровопотери и устранение повреждений, непосредственно угрожающих жизни. Третья — хирургическое вмешательство на поврежденном сосуде. Четвертая — лечение сопутствующих повреждений скелета и мягких тканей.

Операция включает в себя первичную обработку раны и выделение сосуда проксимальнее и дистальнее места повреждения. Широкий доступ к сосуду имеет основное значение для успешной операции. Контроль за проксимальным и дистальным отделом сосуда необходим для предупреждения кровопотери и обеспечения сухого операционного поля. Варианты техники вмешательства на самом сосуде зависят от характера повреждения.

При пристеночном ранении сосуда удаляют тромбы из центрального и дистального отделов сосуда с помощью баллонного катетера, края раны сосуда освежают и ушивают сосудистым швом.

При разрыве или размозжении сосуда резецируют пораженный сегмент, удаляют тромбы из концов сосуда. Если дефект невелик, сшивают концы сосуда. При большом дефекте следует использовать трансплантат для замещения. Этой цели лучше отвечает большая подкожная вена бедра или другой вид артериального протеза. Синтетический протез в условиях инфицированной раны лучше не применять. Показания к применению синтетического протеза могут возникнуть при вмешательствах на аорте и ее крупных ветвях.

Во всех случаях реконструкции поврежденного сосуда следует соблюдать общие принципы: 1) выделять сосуд в пределах здоровой его части выше и ниже места повреждения; 2) иссекать ушибленные, размозженные, поврежденные ткани при доступе к сосуду; 3) при наложении пристеночного шва освежать края поврежденного сосуда; 4) восстанавливать проходимость сосуда, избегая его натяжения в области наложения швов.

Резекцию с восстановлением проходимости сосуда выполняют при наличии аневризмы в области свища или артериальной аневризмы. Используют анастомоз конец в конец, а при большом дефекте стенки сосуда один из видов

трансплантата. Для выделения проксимальной части сосуда при некоторых повреждениях следует вскрыть грудную клетку или брюшную полость. К ним относятся ранения подключичной артерии, ранение подвздошной артерии. При хирургическом лечении повреждения артерий нужно придерживаться следующих принципов: 1) накладывать сосудистый шов в пределах здоровой части стенки сосуда; 2) использовать общую и местную гепаринизацию для профилактики ретромбоза; 3) обеспечить тщательный гемостаз и дренаж раны; 4) свести к минимуму лигатурные способы остановки кровотечения, используя их только на сосудах небольшого диаметра, перевязка которых не вызывает тяжелых последствий.

При травматических артериовенозных свищах хирургическое лечение показано во всех случаях начальных проявлений сердечной недостаточности, при ишемии конечности, развитии бактериального эндокардита, осложненном течении (разрыв, тромбоз, кровотечение). Выбор метода зависит от анатомического типа:* локализации свища и характера изменений сосудов. Основные принципы хирургического лечения: 1) разобщение артерии и вены, устранение сброса крови; 2) восстановление проходимости крупных сосудов; 3) устранение косметических дефектов.

Для разобщения коротких травматических свищей необходимо выделить артерию и вену выше и ниже свища, пересечь последний и восстановить целостность сосудов с помощью пристеночного шва или «заплатки». При трудностях мобилизации сосудов целесообразно использовать метод трансвенозного закрытия свища.

Повреждение вен. Сопутствующие повреждения крупных, венозных стволов требуют применения принципов восстановительной хирургии, так как перевязка ведет к нарушению венозного оттока и уменьшает шансы на успех восстановления кровотока по артерии. В то же время восстановление магистральной вены конечности не всегда бывает возможно. Поэтому важно при перевязке магистральной вены проводить последующее лечение, направленное на профилактику распространенного венозного тромбоза, антикоагулянтами, реополиглокином. По жизненным показаниям производят вмешательство на нижней и верхней полых венах. Повреждение верхней полой вены чаще всего происходит при проникающих ранениях грудной клетки с клиникой нарастающей гематомы в средостении или массивным внутрисплевральным кровотечением. Доступы к верхней полой вене — через продольную стернотомию или правостороннюю торакотомию в четвертом межреберье. Поврежденную вену выделяют, пристеночно отжимают в области раны и накладывают боковой шов. Ранение нижней полой вены чаще сочетается с повреждением аорты или органов брюшной полости. В этих случаях произволят лапаротомию и при наличии забрюшинной гематомы выделяют полую вену. Для оста-

новки кровотока в вену прижимают гупфсрами или применяют метод внутривенного перекрытия кровотока с помощью баллонных зондов. Рану стенки вены ушивают «пристеночным» швом. При повреждении задней стенки нижней полой вены, чтобы избежать мобилизации вены, выполняют венотомию по передней стенке, перекрывают кровоток с помощью баллонных катетеров, трансвенозным доступом ушивают повреждение задней стенки, а затем накладывают швы на переднюю стенку полой вены в области венотомии.

Острые тромбозы и эмболии

Эмболия бифуркации аорты и артерии нижних конечностей — одна из частых форм острой артериальной непроходимости, возникающая вследствие заноса различных материальных частиц кровотоком в тот или иной артериальный бассейн с внезапной окклюзией магистральной артерии и ишемией органа, кровоснабжаемого данной артерией.

Этиология и патогенез. В 90—95% случаев причиной эмболии является заболевание сердца (атеросклеротическая кардиопатия, ревматические и реже врожденные пороки сердца, септический эндокардит). Преимущественный возраст больных 40—60 лет. Частота различных локализаций эмболических окклюзий: ветви дуги — 36%, бифуркация аорты и артерии нижних конечностей — 24%, висцеральные артерии — 22%, почечные артерии — 18%.

Патогенез синдрома острой ишемии сложен. При острой окклюзии артерии происходит тотальный спазм всего дистального русла, препятствующий развитию коллатерального кровообращения. Стаз крови, аноксия стенки сосуда и изменения свертывающей системы крови приводят к продолжительному проксимальному и дистальному тромбозу, а в последующем и к тромбозу венозного русла конечности. Нарушение проницаемости клеточных мембран и ионного равновесия в зоне ишемии приводит к субфасциальному отеку мышц, что еще более усугубляет нарушения кровотока и приводит к некрозу мышечных групп.

Диагностика. При типичной форме эмболии конечности первыми ее симптомами являются болевой симптомокомплекс, прогрессирующие нарушения чувствительности и моторной функции. Различают ишемию прогрессирующую с исходом в гангрену конечности, умеренно стабильную и регрессирующую с развитием в последующем хронической артериальной недостаточности. Выделяют 3 основные степени острой ишемии конечности. При I А степени развивается умеренное нарушение чувствительности (онемение, похолодание, парестезии). При I Б степени к ним присоединяется боль. При II А степени ишемии выражены снижение болевой, температурной и тактильной чувствительности, нарушения моторной функции (снижение мышечной силы,

ограничения движения в пальцах с отсутствием в них активных движений, распространение этих явлений на проксимальные суставы). При II Б степени исчезает глубокая чувствительность, развивается полная обездвиженность конечности. В III А степени ишемии возникает и нарастает субфасциальный отек мышечных тканей, а в III Б — мышечная контрактура.

Клиническая картина эмболии бифуркации аорты характеризуется внезапным появлением боли внизу живота, в поясничной области, промежности, крестцовой области, в ногах, их похолоданием, чувством резкой мышечной слабости, онемения. Нарушения чувствительности быстро распространяются проксимально до паховых складок. Через 3—4 ч развиваются выраженные моторные нарушения, а через 12 ч — даже мышечная контрактура. Вследствие острой ишемии тазовых органов возникают ложные позывы на дефекацию, мочеиспускание, возможны симптомы острой ишемической колопатии: боль, мелена, раздражение брюшины, коллапс.

Отмечаются выраженная бледность и цианоз конечности, иногда быстрая смена цвета кожи, гипотермия кожных покровов, отсутствие пульсации дистальнее места окклюзии и ее усиление проксимальнее. Уровень окклюзии определяется при помощи осциллографии, реовазографии, объемной сфигмографии, ультразвуковой доплерографии. Степень ишемии выявляется термографически, с помощью определения электровозбудимости мышц, миографическим методом.

Показания к рентгеноконтрастной ангиографии: несоответствие уровня исчезновения пульсации границе ишемии, дифференциальная диагностика различных видов острой артериальной непроходимости (тромбоз, спазм), определение лечебной тактики, острая окклюзия на фоне хронической ишемии, большой срок заболевания, множественная эмболия, сочетание эмболии сосудов конечностей, ветвей брюшной аорты.

Лечение. Показания к операции определяются степенью ишемии конечности и общим состоянием больного. Острая окклюзия артерии является показанием к реконструктивному вмешательству. Это относится к эмболиям любой давности и локализации, сопровождающимся нарастающей ишемией без гангрены. При недостаточности кровообращения и начальных признаках гангрены показана первичная ампутация конечности. При ишемии I А и I Б степени и общем тяжелом состоянии проводят интенсивную консервативную терапию, а затем эмболэктомию.

Консервативное лечение включает в себя: антикоагулянты (гепарин по 5000—10000 ЕД внутривенно 4—6 раз в сутки), тромболитическую терапию, коррекцию реологических свойств крови (низкомолекулярный декстран, курангил), противошоковую терапию (промедол, морфин, фентанил, дроперидол, ГОМК), спазмолитики, сердечные средства. Обязательна постоянная катетеризация верх-

ней полый вены для контроля за центральной гемодинамикой и инфузий препаратов.

После эмболэктомии кровообращение в конечности восстанавливается в среднем в 80—94% случаев. Однако послеоперационная летальность остается высокой (от 15 до 75%) в значительной мере вследствие постишемического синдрома. Клиническая картина при этом складывается из трех основных форм: сердечно-сосудистой, легочной и почечной. Усугубляются местные постишемические расстройства (субфасциальный отек) вследствие активации калликреинов. Легочная форма обусловливается микро- и макроэмболией ветвей легочной артерии, бронхоспазмом и ателектазированием, метаболическим ацидозом, вызывающим компенсаторную одышку. Почечная недостаточность обусловливается закупоркой канальцев миоглобином.

Для профилактики этих осложнений тотчас после пуска кровотока производится либо венозное кровопускание в количестве 250—300 мл из большой подкожной вены бедра, либо регионарная перфузия (под эпидуральной анестезией или общим обезболиванием) в течение 30-40 мин. Для ликвидации местных постишемических расстройств у больных с мышечной контрактурой производится превентивная фасциотомия.

При тяжелой постишемической интоксикации применяют детоксикацию (лимфо- и гемосорбция, диализ), выраженный эффект оказывает баротерапия.

Прогноз. В отдаленном периоде после операции до 80—90% больных погибают от повторных эмболии, поэтому необходимо устранение эмбологенного фактора, а если это не показано, проводят систематическую антикоагулянтную терапию, которая позволяет уменьшить частоту эмболии вдвое.

Острый тромбоз артерии обычно развивается у больных с хроническими тромбооблитерирующими заболеваниями (атеросклероз, артериит), при резком ухудшении регионарного кровотока вследствие нарушений общей гемодинамики (коллапс, шок), травмах сосудов и т. д.

Диагностика. Вследствие предшествующего развития коллатерального кровообращения (за исключением тромбоза артерий при травмах) клиническая картина тромбоза артерий не так ярка, как при эмболиях. Заболевание начинается постепенно и развивается более медленно. Боль не столь выражена. Редко наступает полная потеря чувствительности. Граница ишемии чаще не соответствует уровню окклюзии сосуда.

При ангиографии выявляют неровность, изъеденность контуров артерии. Уровень тромбоза имеет форму неровной линии.

Лечение всегда начинают с консервативной терапии, которая оказывается эффективной значительно чаще, чем при артериальной эмболии.

Оперативное лечение показано при неэффективности консервативной терапии и отсутствии противопоказаний (крайне тяжелое

состояние больного, ишемия III степени). При остром тромбозе простая тромбэктомия неэффективна: быстро наступает рестромбоз сосуда. Показаны различные виды операций — эндартерэктомия, обходное шунтирование.

Острое нарушение мезентериального кровообращения обусловлено острым тромбозом (при атеросклерозе, артериите) или эмболией верхней брыжеечной артерии, острым тромбозом брыжеечных вен. Различают восходящий и нисходящий тромбоз брыжеечных вен. Первый возникает как следствие гнойно-воспалительных заболеваний органов брюшной полости, второй — при заболеваниях печени и селезенки.

Классификация. Выделяют формы течения с компенсацией мезентериального кровотока, с субкомпенсацией и с декомпенсацией (быстро или медленно прогрессирующее течение). По стадиям выделяют стадию ишемии (ишемия и геморрагическое пропитывание при венозном тромбозе), стадию инфаркта, стадию перитонита.

Диагностика. Заболевание, как правило, начинается внезапно. Появляются острая боль в животе, тошнота, рвота, позывы на дефекацию. Больные беспокойны. Наркотики не снимают боль. В стадии ишемии живот не вздут или вздут незначительно, мягкий, но резко болезнен при пальпации. Перистальтические шумы еще выслушиваются. В стадии инфаркта кишечника боль несколько стихает, но учащается рвота. Появляется вздутие живота. Перистальтические шумы не выслушиваются. Нарастают интоксикация и гиповолемия. В стадии перитонита состояние больных еще более ухудшается. Нарастают симптомы раздражения брюшины.

Для нарушений мезентериального кровообращения характерен выраженный лейкоцитоз (20—35 10^9 /л), редко встречающийся при других острых заболеваниях органов брюшной полости.

Лапароскопия нередко позволяет диагностировать тромбоз мезентериальных сосудов. Серозная оболочка кишечника бледная при окклюзии артерий и ярко-красная при тромбозе вен. В стадии инфаркта петли кишечника приобретают сероватый вид, местами видны кровоизлияния. Наиболее информативный метод диагностики — ангиография, позволяющая определить локализацию окклюзии.

Лечение. Сосудистые операции (эмболэктомия, эндартерэктомия или реимплантация верхней брыжеечной артерии при остром тромбозе) выполнимы лишь в стадии ишемии. При инфаркте кишечника реваскуляризацию верхней брыжеечной артерии следует сочетать с резекцией пораженной части кишечника. В тех случаях, когда после восстановления кровотока все же остается сомнение в жизнеспособности кишечника, предпринимают раннюю (через сутки) релапаротомию. К сожалению, в связи с поздним поступлением больных с острым нарушением мезентериального кровообращения в стационар процент пробных

танаротомий составляет от 44 до 68, а летальность достигает 100%,

Эмболии легочной артерии. Следует различать первичный тромб артерии, развивающийся при заболеваниях легких и сердца при застое в малом круге кровообращения, и собственно тромбоэмболию ее, источником которой является система нижней полой вены (вены нижних конечностей и таза), реже правые отделы сердца.

Предполагаемыми факторами тромбоэмболии легочной артерии являются операции, опухоли. Частота эмболии легочной артерии 4,4% по данным вскрытий. Регулярное сканирование легких у оперированных больных свидетельствует о большей частоте микроэмболии легких (у 18%), прошедшей без выраженной клинической картины. Основным эмбологенный фактор — флотирующие тромбы наружной подвздошной, нижней полой, бедренной и подколенной вен.

Диагностика. Клиническая картина обусловлена локализацией, объемом и формой тромбоэмболии легочной артерии (см. табл. 8). Основные симптомы: одышка; интенсивная боль в грудной клетке (плеврального или коронарогенного происхождения), усиливающаяся при кашле и глубоком дыхании; остро возникшая синюшность лица, шеи, плечевого пояса; тахикардия, гипотензия, набухание яремных вен. Более поздним симптомом как следствие инфаркта легкого является кашель с кровянистой мокротой. При обследовании отмечается повышение ЦВД, увеличение печени. При аускультации сердца определяется шум трения перикарда, акцент II тона на легочной артерии. Рентгенологические ранние симптомы — повышение прозрачности легочного поля (снижение перфузии), укорочение корней легкого и реже расширение сосудов проксимальнее места окклюзии легочной артерии. На 2—3-е сутки появляются

Таблица 8. Клиника и течение эмболии легочной артерии

Объем и локализация	Форма	Клиническое течение
Массивная эмболия ствола и ветвей легочной артерии	Молниеносная	Четкие клинические признаки венозного тромбоза системы нижней полой вены предшествуют тромбоэмболии легочной артерии
Субмассивная эмболия ветвей с исключением более 45% сосудистого русла легких	Острая Подострая	Симптомы тромбоэмболии легочной артерии предшествуют клинической картине тромбоза вен системы нижней полой вены
Эмболия ветвей легочной артерии с исключением менее 45% сосудистого русла легких	Хроническая	Картина тромбоза вен нижних конечностей протекает скрыто при развившейся эмболии легочной артерии

признаки инфарктирования легочной ткани, плевральный выпот, высокое стояние и ограничение подвижности купола диафрагмы. На ЭКГ признаки острой перегрузки правых отделов сердца, характерные для первых часов заболевания и массивной по объему эмболии. При перфузионном сканировании легких выявляются очаги неравномерного распределения радионуклида, повышение радиоактивности в здоровых участках легкого и снижение в участках ишемии. Метод позволяет выявить эмболию ветвей легочной артерии до 2 мм в диаметре. Ангиопульмонография производится путем пункции подключичной вены с предварительной записью давления в правых отделах сердца и легочной артерии. При выключении из перфузии 25—50% легочной ткани возникает гипертензия малого круга (систолическое давление в правом желудочке и легочной артерии возрастает до 35—80 мм рт. ст.). При контрастировании системы легочной артерии основными признаками эмболии легочной артерии являются дефекты наполнения ствола или ветвей, ампутация ветвей с зоной гиповаскуляризации легочной ткани.

Лечение. При эмболии долевых, сегментарных и мелких сосудов проводится антикоагулянтная, тромболитическая и симптома-

тическая терапия. В течение первой недели постоянно внутривенно вводят гепарин (начальная доза 10 000—15 000 ЕД, суточная — 30000 ЕД) в сочетании с реополиглюкином 10 мл (кг-сут). На второй неделе применяют метод дробной гепаринизации (6—8 раз в сутки по 100 ЕД/кг). Непрямые антикоагулянты назначают с 10-го дня лечения в течение 3—4 нед, поддерживая индекс протромбина на уровне 30—40%. Тромболитическая терапия — при субмассивной эмболии (фибринолизин, стрептаза, урокиназа и др.)- Начальная доза стрептазы 250000-500000 ЕД в течение 20-30 мин, поддерживающая — 75 000—100000 ЕД в час. Длительность лечения тромболитиками 18-72 ч.

Оперативное лечение показано при массивной эмболии ствола и главных ветвей легочной артерии при выраженной гипертензии малого круга и общей артериальной гипотензии. Прямая эмболэктомия осуществляется в условиях искусственного кровообращения путем полной срединной стернотомии. Главное условие профилактики эмболии легочной артерии — выявление эмбологенной зоны и предотвращение повторных эмболии (операция пункции нижней полой вены ниже почечных вен), установление зонтичного кавафилтра.

Хронические обструктивные заболевания артерий

Неспецифический аорто-артериит — второе по частоте после атеросклероза заболевание артериальной системы. Относится к группе аллергических артериопатий и представляет собой системный неспецифический хронический продуктивный воспалительный процесс в стенке аорты и крупных ее ветвей с сужением или расширением их просвета и соответствующими клиническими синдромами. Встречается у 5% с заболеванием артериального русла. Женщины болеют чаще мужчин. Основной возрастной контингент — 20-40 лет.

Патологическая анатомия. Процесс начинается с воспалительной инфильтрации адвентиции с последующим продуктивным воспалением меди (клеточные скопления, деструкция гладких мышц, множественные очаги отсутствия эластичности, атрофия меди) и реактивным утолщением интимы.

В хронической стадии отмечается облитерация, фиброз и даже кальциноз магистральных артерий.

Наиболее часто поражаются ветви дуги аорты (у 70% больных) и почечные артерии (у 40% больных), реже (в 18% случаев) нисходящая грудная аорта и супраренальные сегменты брюшной аорты, а также бифуркации аорты. Нередко одновременно поражаются различные бассейны.

Диагностика. Острая стадия заболева-

ния развивается обычно в детском или подростковом периоде в виде общес воспалительного синдрома (недомогание, слабость, повышение температуры тела, потливость, похудание) с соответствующей реакцией крови (повышенная СОЭ, лейкоцитоз, гипохромная анемия и гипергамма-глобулинемия, повышение титра О-стрептолизина и С-реактивного протеина). Одновременно развивается полисерозит. Кардиальные симптомы (одышка, сердцебиение, аритмии) обусловлены неспецифическим миокардитом, легочные (кашель, кровохарканье и др.) — первичным поражением ветвей легочной артерии. Длительность острого периода от нескольких недель до нескольких месяцев, после чего заболевание приобретает подострое течение. Чаще через 6-10 лет после начала болезни появляются первые признаки сосудистого поражения той или иной локализации.

Основные клинические синдромы: синдром Такаясу, коарктационный синдром, синдром вазоренальной гипертензии и синдром Лериша. Редко бывает хроническая абдоминальная ишемия. У 10% больных имеется сопутствующий коронарит, у 20% - аортальная недостаточность, а также аневризма грудной и брюшной аорты. Клиническая картина указанных синдромов описана в соответствующих разделах. Ниже представлена дифференциальная диагностика между врожденной коарктацией аорты и коарктационным синдромом вследствие стенозирующего аортита торакоабдоминальной локализации (см. табл.).

Данные анамнеза и обследования	Коарктация аорты	Аортит
Указание на врожденный генез заболевания	Да	Нет
Синдром общес воспалительных реакций в анамнезе	Нет	Да
Пол	М : Ж = 4 : 1	М : Ж = 1 : 7
Возраст	До 15 лет	15-30 лет
Усиленная пульсация артерий	Симметричная	Часто асимметричная
Пульсация на бедренных артериях	Часто отсутствует	Ослаблена
Градиент АД на руках	Отсутствует	Часто встречается
Течение артериальной гипертензии	Чаще доброкачественное	Злокачественное в 50% случаев
Сочетанные сосудистые поражения	Не бывают	Наблюдаются у 2/3 больных
Аускультативные данные:		
максимум систолического шума над областью стеноза	Со спины, в проекции Th _{IV-V}	Со спины, в проекции тел Th _{IV-V}
проводной систолический шум над ветвями дуги аорты	Постоянно	Отсутствует
локальный систолический шум над ветвями дуги аорты	Отсутствует	Часто
истинная коронарная недостаточность	Редко	Часто вследствие коронарита
Данные ФКГ:		
ромбовидный шум	Со спины на уровне Th _{IV-V}	Со спины на уровне Th _{IV-V}
Рентгенологические данные:		
аортальный клюв	Отсутствует,	Выражен
пульсация начального отдела нисходящей аорты	Ослаблена	Усилена
узурация ребер	Th _{IV-V}	Th _{IV-V}
кальциноз аорты	Не бывает	Часто

Лечение. Консервативное лечение: кортикостероиды, противовоспалительные средства (бруфен, ибупрофен), цитостатики, гепарин, коррекция реологических свойств крови, гипотензивные и антиангинальные средства по показаниям. По некоторым данным, через Шлет катамнестического наблюдения за больными, получившими медикаментозное лечение, остались в живых лишь 38% больных. По данным ИССХ им. Бакулева, в аналогичной группе больных после операций в сочетании с медикаментозной терапией были живы 75% больных.

Операция должна быть направлена на устранение ведущего клинического синдрома с реваскуляризацией головного мозга, верхних конечностей, нисходящей аорты, органов пищеварения и почек. Виды операций описаны в соответствующих разделах. При реконструкции торакоабдоминальной аорты с одновременной пластикой ветвей операции проводят в условиях умеренной гипотермии (31—32 °С). В последние годы разработана методика одновременной трансаортальной эндартерэктомии из аорты и ее ветвей единым блоком путем продольной аортотомии.

Хроническая ишемия мозга и верхних конечностей (синдром Такааясу) обусловлена окклюзирующими заболеваниями ветвей дуги аорты (безымянный ствол, сонные, подключичные и позвоночные артерии), при которых развиваются неврологические расстройства, зрительные расстройства по центральному и периферическому типу, нарушения функции ЛОР-органов, трофические изменения мягких тканей головы и костей черепа, цереброваскулярная артериальная гипертензия, а также ишемия верхних конечностей. Основные причины — атеросклероз, неспецифический орто-артериит, экстравазальные компрессии, фиброзная дисплазия, специфические артерииты.

Классификация мозговой артериальной недостаточности представлена в табл.

Стадия болезни	Ишемия мозга	
	очаговая	диффузная
Компенсация Субкомпенсация Декомпенсация	Бессимптомная Транзиторные ишемические атаки Прогрессирующий ишемический инсульт Законченный ишемический инсульт	Бессимптомная Церебрастения Выраженная энцефалопатия Резко выраженная энцефалопатия

переток из одного бассейна в другой. Снижение кровенаполнения в каротидном бассейне фиксируется с помощью измерения АД в центральной артерии сетчатки. При поражении бифуркации сонной артерии производится пункционная селективная каротидная ангиография. При поражении устьев ветвей дуги аорты — панартериография дуги по Сельдингеру. При поражении позвоночных артерий — селективная ангиография подключичных артерий по Сельдингеру.

Различают также ишемию кароти/шого и вертебробазиллярного бассейна. Транзиторные ишемические атаки встречаются в 3 раза чаще в вертебробазиллярном бассейне, ишемический инсульт — в 8 раз чаще в каротидном бассейне, причем в 2/3 случаев внезапно.

Диагностика. Ишемия каротидного бассейна выражается в 60% случаев онемением и парестезией конечностей, корковым моно- и гемипарезом, преходящей афазией, корковой дизартрией, преходящей слепотой одного глаза, односторонним синдромом Горнера (птоз, миоз, энофтальм), перекрестным окулопирамидным синдромом.

Вертебробазиллярная недостаточность более чем у 40% больных выражается головной болью, приступами потери сознания, диплопией, системным головокружением, нарушением статики и походки, звоном в ушах, появляются пелены, сетки перед глазами. Реже развиваются преходящая глухота, преходящая слепота, тотальная амнезия, двигательнo-чувствительные альтернирующие симптомы, бульбарные нарушения (дизартрия, дисфония, дисфагия), метаморфопсия, гомонимная гемианопсия, вегетососудистые пароксизмы.

Диагностика хронической мозговой ишемии основывается на перечисленных симптомах, неврологических, офтальмологических расстройствах. Пальпаторно определяется отсутствие или ослабление пульсации на сонных, височных артериях, систолический шум над ними и позвоночной и подключичной артериями. Обязательным является сравнение артериального давления на верхних конечностях. Среди инструментальных методов диагностики следует выделить прямую сфигмографию с сонных и височных артерий, термографию головы, реоэнцефалографию, фиксирующую асимметрию кровенаполнения различных бассейнов мозга, ультразвуковую доплерографию, определяющую направление и скорость кровотока по магистральным артериям, кровоснабжающим головной мозг и

Лечение. Консервативное лечение направлено на компенсацию кровоснабжения мозга за счет улучшения свертываемости крови, ее реологических свойств, расширения коллатералей, спазмолитической, противосклеротической и противовоспалительной терапии (компламин, стугерон, ноотропил, ангилин, но-шпа).

Реконструктивные операции показаны при бессимптомном стенозирующем поражении бифуркации сонных артерий, а также при

транзиторных ишемических атаках, прогрессирующем инсульте и в первые 6 ч стабильного инсульта без выраженной неврологической симптоматики и особенно с потерей сознания. Операцией выбора при стенозе бифуркации сонной артерии является транскаротидная эндартерэктомия. При стенозе устья позвоночной артерии надключичным доступом производят чресподключичную эндартерэктомию. При окклюзии брахиоцефального ствола и устья левой сонной артерии путем продольной стернотомии производят их резекцию с протезированием. При «стил-синдроме» (переток крови из мозга в верхние конечности) вследствие окклюзии подключичных артерий показана экстраторакальная имплантация подключичной артерии в сонные.

Прогноз. После реконструктивных операций в стадии бессимптомных окклюзии в отдаленные сроки хороший результат сохраняется в 100% случаев, а в стадии транзиторных ишемических атак - в 95% случаев. При диффузной мозговой недостаточности и после операций в стадии законченного инсульта положительные результаты операции сохраняются лишь у 50% больных.

Хроническая ишемия верхних конечностей обусловлена окклюзирующими заболеваниями артерий и экстравазальной их компрессией. Состояние руки при окклюзии подключичной артерии определяется ишемией тканей и нарушением иннервации руки вследствие ишемии нижнешейного и верхнегрудного сегментов спинного мозга.

Диагностика. Жалобы больных сводятся к чувству онемения, зябкости, быстрой утомляемости при работе и поднимании рук вверх, боли в пальцах, кистях, предплечьях, атрофии мышц плечевого пояса и рук, снижению мышечной силы рук, похолоданию пальцев и редко гангрене и некрозу пальцев кисти. При осмотре обращает на себя внимание снижение болевой и температурной чувствительности, сухожильных и периостальных рефлексов, термоасимметрия, похудание руки по сравнению со здоровой. Пульсация лучевой артерии резко ослаблена либо отсутствует, АД на стороне поражения обычно снижено до 80—90 мм рт. ст. Возможны симптомы сосудисто-мозговой недостаточности, обусловленные перетоком крови по позвоночным артериям от мозга к руке и обычно усиливающиеся при физической нагрузке на ишемизированную конечность.

Наряду с заболеваниями артерий в развитии хронической ишемии верхних конечностей большую роль играет экстравазальная компрессия подключичной артерии — так называемый синдром сдавления на выходе из грудной клетки или невровазкулярные синдромы (одновременно происходит компрессия и плечевого сплетения).

Скаленус-синдром обусловлен аномалиями передней лестничной мышцы, ее длительным спазмом, дистрофическими изменениями и гипертрофией сухожильной части мышцы. Боль обычно локализуется в области шеи, надплечья.

иррадирует по локтевой поверхности руки. При вовлечении в процесс позвоночной артерии могут развиваться симптомы вертебробазилярной недостаточности. Для выявления синдрома рука на стороне поражения сгибается в локтевом суставе и отводится в сторону при одновременном резком повороте головы в противоположную сторону. При этом происходит ослабление или исчезновение пульса и давления на руке, а в проекции подключичной артерии фиксируется систолический шум. Эти симптомы могут быть зафиксированы с помощью объемной сфигмографии, фоноангиографии, реовазографии.

Синдром шейного ребра вызван компрессией сосудов и плечевого сплетения между лестничной мышцей и добавочным ребром, которое может пальпироваться в надключичной области, причем при надавливании на него возникают боль и парестезия в руке. Ребро или увеличенный поперечный отросток VII шейного позвонка хорошо выявляется рентгенологически.

Костоклавикулярный синдром обусловлен анатомическим сужением пространства между ключицей, I ребром и фиброзным краем реберно-ключичной мышцы. В отличие от скаленус-синдрома при этом наблюдается венозный стаз в руке. Диагностическая проба заключается в отведении плечевого пояса и рук назад при положении тела по стойке «смирно». Рентгенологически отмечаются высокое стояние первого ребра, увеличение дуги I ребра в боковой проекции.

Гиперабдукционный синдром обусловлен сдавлением сосудисто-нервного пучка патологически измененной или анатомически особо расположенной малой грудной мышцей в области ее сухожильной части, прикрепляющейся к клювовидному отростку лопатки. Выражен и зависит от профессии (маляры, слесари, художники, педагоги, дирижеры). Может развиваться после травмы данной области.

Лечение. Консервативное — новоканновые блокады, физиотерапия, лечебная физкультура, массаж. Медикаментозное лечение: противовоспалительные средства (салицилаты, индометацин, бруфен), сосудорасширяющие препараты, витамины группы В. Оперативное лечение показано при отсутствии эффекта консервативного лечения и прогрессировании заболевания. При скаленус-синдроме из надключичного доступа резецируют переднюю лестничную мышцу. При синдроме шейного ребра осуществляют его резекцию и скаленотомию также из надключичного доступа. Реже резекцию добавочного ребра производят из подмышечного доступа. Этим же доступом производят резекцию I ребра и малой грудной мышцы при соответствующих синдромах. Во всех случаях осуществляют тщательную ревизию артерий, артериолиз* невролиз и флеболлиз.

При окклюзии подключичной артерии в начальной ее части возможна интраторакальная операция резекция с протезированием или экстраторакальная имплантация подклк>

чичной артерии в еошсую, а также сонно-полключичное шунтирование.

Результаты адекватных реконструктивных операций на подключичных артериях свидетельствуют об их эффективности в 80—85% случаев.

Вазоренальная гипертония см. главу XXV.

Хроническая ишемия органов пищеварения (абдоминальная ангина) обусловлена окклюзирующими заболеваниями висцеральных ветвей брюшной аорты и развивается в связи с дефицитом кровотока к активно функционирующему органу желудочно-кишечного тракта в момент акта пищеварения.

Причины хронической ишемии органов пищеварения

Этиология	Локализация	Форма	Стадия
Экстравазальная компрессия (элементами диафрагмы, солнечного сплетения, опухолями и воспалительным процессом органов брюшной полости и забрюшинного пространства)	Чревный ствол Верхняя брыжеечная артерия Нижняя брыжеечная артерия	Чревная Брыжеечная	Компенсация Субкомпенсация Декомпенсация
Врожденные аномалии и гипоплазия висцеральных ветвей		Комбинированная	
Окклюзионные заболевания (атеросклероз, фиброзная дисплазия, артерииты, узелковый периартериит, тромбангиит)			

Диагностика. Классическая картина абдоминальной ишемии характеризуется триадой симптомов: болью, дисфункцией и похуданием.

Проксимальная энтеропатия по степени ишемии может быть условно разделена на функциональную энтеропатию, ишемический энтерит и мезентериальный инфаркт. Клини-

Характеристика болевого синдрома при различных формах ишемии органов пищеварения

Форма	Частота болевого синдрома, %	Источник боли	Начало боли после приема пищи, мин	Локализация	Характер боли
Чревная	76	Печень	15-20	Эпигастрии, правое подреберье	Интенсивная «судорожная»
Проксимальная энтеропатия	40	Тонкая кишка	30-40	Мезогастрий	Ноющая, тупая, диффузная
Терминальная энтеропатия	8	Нисходящая ободочная кишка	Не связано	Левая подвздошная область	Усиливается при дефекации, ноющая тупая

ческая картина обусловлена нарушением трех основных функций кишечника: секреторной, абсорбционной и моторной, что вызвано гипоксической дистрофией железистого аппарата, ишемической атрофией и деструкцией слизистой оболочки тонкого кишечника. Моторная функция на первых этапах ишемии усилена, что приводит к неустойчивости стула, позывам на дефекацию вскоре после еды, мучительному поносу плохо переваренной пищей. Стул неоформленный, жидкий, зловонный. Копрологически выявляются слизь, нейтральный жир, непереваренные мышечные волокна. Впоследствии развивается атония кишечника, что клинически проявляется чувством переедания, дискомфортом, метеоризмом, нарушением аппетита, динамической кишечной непроходимостью.

Терминальная энтеропатия клинически характеризуется нарушением эвакуаторной функ-

ции кишечника — упорным запором, «овечьим калом». В стадии декомпенсации развивается ишемический язвенный колит, а затем толстокишечная непроходимость в связи с сегментарной стриктурой толстого кишечника ишемической природы.

Общим клиническим симптомом абдоминальной ишемии является похудание, встречающееся у 30—40% больных и обусловленное алиментарным фактором (отказ от еды, нарушения секреторно-абсорбционной и моторной функции кишечника), обезвоживанием организма (понос, искусственная рвота, прием слабительных) и болевым фактором.

Таким образом, патогномичных признаков синдрома нет. Вышеописанные симптомы, неоднократные безуспешные гастроэнтерологические обследования, а в ряде случаев безрезультатные пробные лапаротомии заставляют предположить окклюзионный процесс

циях (прямой и боковой). Для получения картины всего артериального русла конечности вплоть до артерий стопы необходимы две, а иногда и три серии снимков.

Лечение. При ишемии I—II стадии показано консервативное лечение курсами (I—2 мес) не менее 2 раз в год. Медикаментозная терапия включает: сосудорасширяющие средства (папаверин, но-шпа, компламин и др.); препараты поджелудочной железы (андекалин, дилминал, депо-падутин, депо-калликреин, вазоластин); ганглиоблокаторы (бупатол, мидокалм, васкулат). Для улучшения реологических свойств крови и микроциркуляции целесообразно назначать курантил, ацетилсалициловую кислоту, ангинин, продектин, а в стационаре внутривенные вливания реополиглокина по 10 мл/кг через день. Используют также баротерапию, массаж, санаторно-курортное лечение (сероводородные ванны).

Показания к хирургическому лечению могут быть определены уже в стадии относительной компенсации кровотока при физической нагрузке (перебегающая хромота появляется при ходьбе на 200 м и более). У пожилых и соматически тяжелых больных возможно выполнение внеполостных операций. Абсолютное противопоказание к реконструктивной операции — тотальный кальциноз и отсутствие проходимости дистального русла. Возможны варианты реконструктивных операций: резекция окклюзированного сегмента с протезированием, шунтирующие варианты операций, различные виды тромбозэнтерэктомий. Следует лишь отметить, что в ортоподвздошной зоне операции, как правило, выполняются с применением протезов. В бедренно-подколенной зоне лучшим материалом для пластики признана аутовена. Наряду с реконструктивными операциями целесообразна одновременная поясничная симпатэктомия, которая может быть и самостоятельным оперативным вмешательством во II стадии ишемии, обусловленной диффузным атеросклеротическим поражением бедренно-подколенного сегмента и артерий голени. Эффективность операций в отдаленные сроки составляет 80—85%.

Облитерирующий тромбангиит (облитерирующий эндартериит) — одна из форм заболевания периферических сосудов (артерий и поверхностных вен конечностей).

Этиология и патогенез. Вероятнее всего, облитерирующий тромбангиит обусловлен несколькими этиологическими факторами, но их роль не определена. Курение, грибковое поражение ногтей, охлаждение или отморожение конечностей рассматривают как основные причины заболевания. Так как заболевание наблюдается только у мужчин молодого возраста, нельзя исключить влияние гормонального фактора. Появились указания на роль иммунных факторов. В патогенезе болезни отчетлива роль ангиоспазма и гиперкоагуляции с повышением уровня фибриногена. Описаны случаи семейного заболевания.

Патологическая анатомия. Выражены изменения всех слоев сосудов среднего

и малого калибра (панваскулит, тромбоз и фиброз). На фоне старых изменений типа склероза и фиброза видна хроническая воспалительная инфильтрация полиморфно-ядерными лейкоцитами. Фиброзные изменения наблюдаются в венах и по ходу нервов. В отличие от атеросклероза поражены сосуды пальцев.

Патология. Основные факторы — нарушение венозного оттока, периферический ангиоспазм и нарастающая вплоть до гангрены ишемия дистальных отделов нижних конечностей.

Диагностика. Заболевание встречается почти исключительно у курящих мужчин в возрасте от 20 до 40 лет. Вначале возникает мигрирующий флебит поверхностных вен нижних или верхних конечностей с болезненным, ограниченным уплотнением на протяжении 1—3 см с гиперемией кожи. В этот период пульсация артерий сохранена, но периодически она может исчезать, затем появляется вновь. Отмечаются парестезии, повышенная чувствительность к холоду, цианоз пальцев. Ремиссии наблюдаются при отказе от курения, при его возобновлении возможны обострения заболевания вплоть до некроза пальцев. Редко поражаются висцеральные артерии, особенно ветви мезентериальных сосудов с ишемией или инфарктом кишечника. После 40—45 лет присоединяется атеросклероз сосудов конечностей.

Объективное исследование выявляет различную тяжесть ишемические и дистрофические изменения тканей дистальных отделов конечностей, ослабление или отсутствие пульсации на артериях стопы и предплечья. При развитии гангрены пальцев наблюдаются различной глубины некротические поражения мягких тканей с отеком и инфицированием, лимфангитом.

Снижение кровотока в дистальных отделах, спазм сосудов выявляются различными методами. Ангиография выявляет в начальных стадиях изменения в артериях стопы, голени и предплечья, неровность их контуров, уменьшение диаметра вследствие спазма. При тромбозе формируется коллатеральная сеть сосудов в мышцах голени, предплечья или стопы. Часто поражаются артерии пальцев.

Дифференциальный диагноз следует проводить в первую очередь с облитерирующим атеросклерозом сосудов конечностей.

Лечение. В большинстве случаев показано медикаментозное лечение в соответствии с периодом заболевания. Необходимы отказ от курения, ношение мягкой теплой обуви, санация очагов хронической инфекции (карис, тонзиллит).

За последние годы широко используют противовоспалительную (бутадион, реопирин, бруфен) и десенсибилизирующую терапию. Применяют антиагреганты, низкомолекулярные декстраны, трентал, компламин, большие дозы никотиновой кислоты. Физиотерапия и санаторное лечение (сероводородные ванны) показаны в период ремиссии. Для снятия боли используют новокаиновые блокады. Имеются данные о положительном влиянии гемосорбции

висцеральных ветвей аорты, особенно при поражении других артериальных бассейнов, систолическом шуме в проекции висцеральных ветвей или самой брюшной аорты. Наиболее информативна рентгеноконтрастная ангиография в прямой и боковой проекциях. Помимо прямых признаков, существуют косвенные признаки поражения висцеральных ветвей: увеличение диаметра печеночной артерии, развитие чревно-брыжеечных анастомозов в панкреатодуоденальной зоне, развитие межбрыжеечного анастомоза.

Лечение. Ангиографически выявленное поражение висцеральных ветвей с клиникой абдоминальной ишемии в стадии субкомпенсации и декомпенсации служит показанием к оперативному вмешательству. Необходимо помнить, что финалом окклюзионных заболеваний является острый мезентериальный тромбоз. Возможны различные виды операции: трансортальная эндартерэктомия, резекция с протезированием, реплантацией в аорту, аортобрыжеечное шунтирование.

Летальность после операций при изолированных поражениях висцеральных ветвей минимальна, в отдаленные сроки после операций улучшение бывает у 90% больных.

Хроническая ишемия нижних конечностей может быть обусловлена окклюзионными заболеваниями артериального русла нижних конечностей, а также окклюзией брюшной аорты. Различают низкие окклюзии брюшной аорты (дистальнее нижней брыжеечной артерии), средние и высокие (с проксимальной границей тромба на уровне и выше устьев почечных артерий). При поражении аортоподвздошного сегмента, встречающегося у 73 больных (синдром Лериша), к хронической ишемии нижних конечностей присоединяются ишемия тазовых органов, половой сферы, терминальная колопатия, а при высокой окклюзии брюшной аорты — вазоренальная гипертензия, миелопатия и абдоминальная ишемия.

Дистальные поражения артерий нижних конечностей чаще вызваны облитерирующим эндартериитом, болезнью Бюргера, атеросклерозом, диабетической ангиопатией. Проксимальные поражения в основном обусловлены атеросклерозом, неслепифическим аорто-артернитом, реже — фиброзной дисплазией, врожденной гипоплазией аорты и подвздошных артерий. Возраст больных атеросклерозом обычно превышает 40 лет, больных воспалительными и врожденными заболеваниями артерий — моложе 40 лет.

Диагностика. Клиника и симптоматика облитерирующих заболеваний нижних конечностей условно может быть разделена на 5 групп в зависимости от стадии гипоксии. В стадии компенсации кровотока (I стадия) при физической нагрузке больные жалуются лишь на, казалось бы, беспричинную повышенную утомляемость ног при длительной ходьбе более 1 км, а также на начальные признаки недостаточности кожного кровотока: побледнение, похолодание, повышенную зябкость, онемение, парестезии ног. В стадии относитель-

ной компенсации кровотока при физической нагрузке у больных развивается перемежающаяся хромота, т. е. признаки недостаточности мышечного кровотока, но слабо выраженные, возникающие после ходьбы на 200 м (НА стадия). Усиливается недостаточность кожного кровотока (выпадение волос, снижение эластичности кожи, дисгидроз).

В стадии ИБ при физической нагрузке характерная для перемежающейся хромоты мышечная боль, возникает уже при ходьбе на расстояние менее чем 200 м. Появляются атрофия кожи и подкожной клетчатки, гиперкератоз, огрубение подошвенной поверхности стопы. В стадии декомпенсации (III стадия) у больных возникает боль при малейшей нагрузке (менее 25 м ходьбы), а также в покое (ишемический неврит). Развивается резкая атрофия мышц, легко возникают болезненные трещины, паронихии, панариции. В язвенно-некротической стадии (IV стадия) боль уже обусловлена деструкцией тканей, вовлечением в процесс сосудистых нервов и нервно-мышечных аппаратов, венозным и лимфатическим стазом, периоститом, остеомиелитом.

Уровень болевого синдрома зависит от уровня окклюзии. При окклюзии сосудов дистальнее бедренной артерии огмечается в основном «низкая» перемежающаяся хромота — круралгия (икроножные мышцы). При поражении бифуркации аорты боль может локализоваться в области бедер и даже ягодичных мышц — «высокая» перемежающаяся хромота.

Уровень окклюзии определяется пальпацией артерий стопы, подколенной и бедренной артерий. У 5—26% здоровых людей может отсутствовать пульс на тыльной артерии стопы, а у 2% — на задней большеберцовой. Обязательна аускультация в проекции бедренных, подвздошных артерий, брюшной аорты и ее ветвей. При стенозировании этих артерий более чем на 50% их просвета четко выслушивается систолический шум, что позволяет определить проксимальный уровень поражения. Уровень окклюзии, степень дефицита магистрального кровотока и компенсаторное развитие коллатерального кровотока определяются осциллографией, объемной сфигмографией, реовазографией. *Состояние* дистального кровообращения позволяют оценить капилляроскопия, полярография, термометрия.

Информативный метод ультразвуковой доплерографии, фиксирующий проходимость артерии и АД даже на стопе. Обязательна рентгеноконтрастная ангиография. При дистальной окклюзии показана пункционная бедренная ангиография. При поражении одной из подвздошных артерий при абсолютной уверенности в интактности противоположной подвздошной артерии показана трансфеморальная ретроградная ангиография по Селдингеру с контрастированием конечности. Во всех остальных случаях показана транслумбальная ангиография, причем при подозрении на заинтересованность почечных и висцеральных артерий — высокая ангиография в двух проек-

на улучшение тканевого кровотока. При гангрене показана ампутация. Симпатэктомиа может оказать пользу в период преобладания спастического компонента.

Болезнь Рейно — идиопатический ангиотрофоневроз с преимущественным поражением артерий, артериол и капилляров кистей, стоп и пальцев. Выделен также синдром Рейно с идентичными клиническими проявлениями, но связанный с определенными причинами. В настоящее время нет четких данных, позволяющих дифференцировать болезнь от синдрома Рейно, поскольку синдром является составной и непременной особенностью чистой формы заболевания.

Классификация:

- I. Первичный синдром Рейно.
- II. Синдром Рейно при других заболеваниях.
 - A. Диффузные болезни соединительной ткани (коллагеновые): склеродермия, системная красная волчанка, дерматомиозит и др.
 - B. Васкулиты иммунной и другой неясной этиологии.
 - B. Заболевания артериальной системы:
 - 1) атеросклероз, тромбангииты;
 - 2) травма артерий.
 - Г. Нейроваскулярные заболевания:
 - 1) синдром передней лестничной мышцы;
 - 2) вибрационная болезнь.
 - Д. Смешанные причины:
 - 1) интоксикации, цитотоксические препараты, эрготамины и другие препараты;
 - 2) опухоли;
 - 3) холодовая травма;
 - 4) заболевания центральной нервной системы.

Этиология и патогенез. Синдром Рейно является полиэтиологическим заболеванием, причем различные причины вызывают почти однотипную реакцию периферических сосудов. Это дает основание считать, что в патогенезе заболевания играют роль расстройства вазомоторной иннервации в виде спазма, вазодилатации. Не исключена роль аутоиммунных реакций, так как в ряде случаев синдром Рейно предшествует развитию коллагеноза, например склеродермии.

Патологическая анатомия. Длительный спазм артерий и капилляров вызывает дистрофические изменения в стенках сосудов, поражается эндотелий, что ведет к тромбозу пальцевых артерий. Нарушение венозного оттока ведет к отеку, развивается склероз клетчатки пальцев. В поздних стадиях наблюдаются некрозы мягких тканей ногтевых фаланг пальцев.

Патофизиология. В основе лежит резко выраженный спазм артерий и артериол, резко нарушающий капиллярный кровоток и перфузию тканей. В последующем вследствие гипоксии тканей и нарушений метаболизма наступает парез капилляров и венул, бледность сменяется цианозом. В период спазма резко

снижается температура тканей до критического уровня 18—20 °С, при которой давление в сосудах снижается до нуля и полностью прекращается кровоток.

Вазоспастические реакции чаще всего обусловлены повышенной чувствительностью к холоду и реализуются через симпатическую нервную систему. Холодовой раздражитель может также вызывать иммунные реакции с образованием антител.

Диагностика. Симптоматика характеризуется очерченными приступами спазма в виде побледнения и похолодания пальцев конечностей, кончика носа, мочек ушей, подбородка, кончика языка. Затем бледность сменяется цианозом, причем в этот период усиливается боль. Большинство больных жалуются на зябкость конечностей, повышенную чувствительность к холоду, парестезии в пальцах.

Приступы болезни Рейно длятся от 5-40 мин до нескольких часов. В межприступный период сохраняется цианоз кистей и стоп. При синдроме Рейно существует определенная связь с провоцирующими факторами и сезонностью. Летом в теплую сухую погоду приступы исчезают. Смена климатических условий иногда ведет к длительной ремиссии. Влажный холод — наиболее активный провоцирующий агент.

В поздней стадии заболевания возникают сухие и влажные ограниченные некрозы ногтевых фаланг, глубокие трещины, сухость кожи, отеки, склеродактилия.

Выделяют три фазы течения болезни синдрома Рейно. Первая фаза — период повышенного сосудистого тонуса с преобладанием вазоспастических реакций. Вторая фаза — тканевая асфиксия с преобладанием атонии, паралича сосудистого тонуса, акроцианоза. Третья фаза — период трофических расстройств, выраженных в различной степени.

Объективные исследования должны быть направлены на выявление заболеваний, служащих причиной синдрома Рейно. В первую очередь это нейроваскулярные заболевания верхних конечностей. Необходимо исключить артрит и другие ревматоидные заболевания. Местные изменения пальцев и кистей видны в фазе тканевой асфиксии, акроцианоза и в период трофических расстройств. В позднем периоде возникают склероз клетчатки, кальциноз мягких тканей, гнойные флюкты или некрозы ногтевых фаланг. Во время спастических приступов характерны резкое побледнение пальцев типа «мертвый палец» или «мертвая кисть», мертвенно-бледная окраска носа, мочек ушей, сменяющаяся затем цианозом. Нередки телеангиэктазии на коже пальцев и лица. Пульсация периферических артерий сохранена.

Для оценки кровотока и тонуса сосудов в дистальных отделах конечностей используют термометрию, капилляроскопию, пробы на чувствительность к холоду, плетизмографию, термографию. Артериографию проводят с применением холодной пробы. На ангиограммах выявляется спазм сосудов (спастическая форма!

или окклюзия пальцевых артерий (тромбогическая — окклюзионная форма).

3. последние годы определенное значение в диагностике приобрели методы оценки соотношения симпатической нервной системы и электроэнцефалография. Из лабораторных методов используют определение криоглобулинов, антител и биохимические тесты на коллагеновые болезни.

Лечение. В ангиоспастической стадии необходимо устранить холодовой раздражитель и другие провоцирующие факторы. Важен отказ от курения. Используют препараты, улучшающие микроциркуляцию, снимающие спазм сосудов, — трентал, компламин, никотиновую кислоту. При трофических расстройствах (фликтены, язвы, некрозы) применяют антипиретики, болеутоляющие препараты, антибиотики. В ишемической стадии заболевания ряд авторов используют новокаиновые блокады симпатических ганглиев, внутриартериальные вливания новокаина. Наиболее широко применяют новокаиновую блокаду звездчатого узла для верхних конечностей и паравертебральную блокаду поясничных ганглиев для нижних конечностей. При болезнях аутоиммунной природы с синдромом Рейно применяют иммунодепрессанты и противовоспалительную терапию.

Широко применяют физиотерапевтическое и санаторно-курортное лечение.

Хирургические методы лечения показаны при отсутствии эффекта от комплексной медикаментозной терапии при устранении основного холодового раздражителя и при прогрессирующем течении. Методом выбора является шейная и грудная симпатэктомия для верхних конечностей и поясничная симпатэктомия для нижних. Нередко приходится выполнять двустороннюю симпатэктомию. Операция более эффективная при отсутствии тяжелых трофических расстройств.

Аневризма аорты

Аневризма аорты — локализованное или диффузное ее расширение более чем в 2 раза по сравнению с нормальным диаметром.

Этиология. Аневризма аорты развивается при наследственных и врожденных заболеваниях (синдром Марфана, кистозный медионекроз, дисплазия, коарктация аорты). Приобретенные причины — атеросклероз аорты, неспецифические и специфические аорто-артерииты, тупые и острые травмы, а также после операций на аорте. Морфологически различают аневризмы истинные, ложные, расслаивающие, по форме — мешковидные и диффузные (веретенообразные), по течению — неосложненные и осложненные. По локализации различают аневризмы грудной аорты, брюшной аорты и аневризмы грудобрюшного отдела аорты.

Аневризмы грудной аорты. Частота их по данным вскрытий колеблется от 0,9 до 1,1%. Различают аневризмы синуса Вальсальвы, вос-

ходящей аорты, дуги, нисходящей аорты. Возможны различные варианты одновременно! поражения смежных сегментов.

Патологическая физиология при аневризмах грудной аорты характеризуется турбулентным кровотоком, нередко недостаточностью аортального клапана, регургитацией крови в левый желудочек и снижением диастолического давления в нем, а также ухудшением коронарного кровотока.

Диагностика. Клиническая картина зависит от локализации аневризмы и суммируется из симптомов нарушения гемодинамики и компрессии органов грудной полости.

Аневризмы корня аорты и синуса Вальсальвы протекают на фоне недостаточности клапанов аорты или стенозирования коронарных артерий. Возможно сдавление легочной артерии и инфундибулярной части правого желудочка с синдромом подострой правожелудочковой недостаточности. При прорыве аневризмы в легочную артерию внезапно развивается тяжелое состояние, одышка, цианоз, появляется систолодиастолический шум в третьем—четвертом межреберье слева. Рентгенологически — вздутие и бурная пульсация дуги легочной артерии и расширение сердца в обе стороны. На ЭКГ — перенапряжение правого желудочка. При прорыве аневризмы корня аорты в полость перикарда развивается тампонада сердца.

Изолированные *аневризмы восходящей аорты* клинически могут проявляться характерными для аорталгии тупыми ноющими болями за грудиной и нерезкой одышкой. При экспансивном росте аневризмы вперед возможно разрушение грудины с ее узурацией. Над грудиной — систолический шум и расширение сосудистого пучка. При экспансивном росте аневризмы вправо происходит сдавление верхней полой вены с развитием типичного синдрома: отечность, одутловатость, синюшность лица и шеи, набухание вен, головные боли, удушье. При прорыве в верхнюю полую вену отмечаются резко нарастающая одышка, пульсация вен шеи и рук, сильно пульсирующие головные боли, цианоз. Справа от грудины во втором межреберье выслушивается систолодиастолический шум.

Аневризмы дуги аорты клинически проявляются жалобами, характерными для компрессии различных органов средостения: а) сдавление трахеи и бронхов приводит к одышке инспираторного типа, стридорозному дыханию; до 18—20% больных погибают от асфиксии; б) сдавление нижнегортанного нерва вызывает кашель, изменение тембра голоса; в) сдавление безымянных вен приводит к развитию синдрома верхней полой вены. При локализации аневризмы в дистальном отделе дуги происходит сдавление левого бронха с ателектазом левого легкого, частыми пневмоническими осложнениями, небольшими кровохарканьями, предвещающими прорыв аневризмы в левый бронх и легкое. При вовлечении в процесс ветвей дуги аорты возможна клиническая картина хронической недостаточности

кровообращения мозга. Рентгенологически (томографически) определяется смещение трахеи, левого бронха, кальциноз. При рентгеноскопии пищевода - его внешняя компрессия.

Аневризмы нисходящей аорты клинически проявляются симптомами сдавления нервных корешков, пищевода, левого легкого и тел позвонков. Основные жалобы на сильную боль в межлопаточной области. Компрессия пищевода приводит к нарушению питания его стенки, небольшим пищеводным кровотечениям — предвестникам прорыва аневризмы с образованием аортопищеводного свища. Возможны также повторные легочные кровотечения; узурация тел позвонков. Происхождение этих аневризм чаще всего гемодинамическое и травматическое, поэтому клиническая картина нередко сопровождается характерными для коарктации симптомами градиента давления, артериальной гипертензией.

Аневризмы грудобрюшного отдела клинически проявляются признаками дисфагии и диспепсии, болью в эпигастрии, отрыжкой, рвотой, что связано со сдавлением пищевода и кардии желудка, а также вовлечением в процесс висцеральных ветвей брюшной аорты с развитием синдрома абдоминальной ангина. Пальпация таких аневризм недоступна, рентгенологически выявляется расширение нисходящей аорты, атипичный ход пищевода, кальциноз аорты, узурация позвонков.

Из дополнительных методов исследования ведущим является рентгенологический, при котором фиксируется расширение тени аорты, ее усиленная пульсация, кальциноз стенок, смещение контрастированного пищевода. При многоосевой рентгенографии отмечается неопределимость контуров тени аневризмы от тени аорты, ровность ее границ. Аневризма корня аорты диагностируется с помощью ультразвуковой эхографии, позволяющей судить о размерах аортального кольца и функции аортальных створок. Локализация и размеры аневризмы хорошо выявляются с помощью радионуклидной ангиографии. Заключительный и обязательный метод диагностики — рентгеноконтрастная ангиография в двух проекциях с введением контрастного вещества в восходящую аорту.

Лечение. Диагноз аневризмы грудной аорты является показанием к операции. Противопоказаниями служат недавно перенесенный инфаркт миокарда, инсульт, почечная недостаточность и недостаточность кровообращения ИБ и III стадии.

За исключением аневризм нисходящей аорты, доступом выбора является полная срединная стернотомия. Операция в большинстве случаев производится в условиях искусственного кровообращения, кардиоплегии и заключается в резекции аневризмы аорты с протезированием. Если необходимо, одновременно производят протезирование аортального клапана, пластику коронарных артерий и ветвей дуги аорты. При аневризме нисходящей аорты доступом выбора является ле-

восторонняя торакотомия; операцию можно выполнить в условиях умеренной гипотермии или частичного искусственного кровообращения.

Расслаивающие аневризмы составляют 20% всех аневризм грудной аорты. Они характеризуются расслоением стенки аорты с образованием двух каналов кровотока.

Классификация. Проксимальная фенестрация (прорыв) обычно возникает в двух типичных местах аорты: в 2 см от аортального кольца (тип I) и тотчас дистальнее левой подключичной артерии (тип II). Период расслоения может быть острым (до 48 ч), подострым (до 2—4 нед), хроническим (месяцами). В течение первых 2 дней умирают до 45% больных.

Этиология. Заболевание обусловлено дегенеративными изменениями меди. Большинство больных имеют артериальную гипертензию. Гистологически у больных старше 40 лет выявляется идиопатический кистозный медионекроз Эрдгейма (очаги некроза, дефекты эластики и образование в стенке аорты полостей со слизистой массой). У больных молодого возраста причиной расслоения обычно является синдром Марфана, а также слабость эластических структур, возникающая у беременных женщин в последнем триместре беременности в результате гормональной перестройки организма.

Диагностика. Картина заболевания различна для I и II типов заболевания (табл. 9).

Лечение расслаивающей аневризмы грудной аорты оперативное. При высоком риске операции вследствие старческого возраста и исходно тяжелых изменениях сердца, легких и почек показана консервативная тактика. Медикаментозное лечение в 80% случаев позволяет перевести больных в подострую или хроническую стадию расслоения и оперировать их в плановом порядке. Оно заключается в постоянном контроле за ЭКГ, АД, ВД, пульсом, диурезом, в коррекции гемоперикарда и гемоторакса, если они возникают, в рентгенологическом контроле каждые 12 ч наблюдения, в проведении гипотензивной терапии (арфонад, обзидан, пантамин, индерал).

При I типе расслоения аорты операцию производят в условиях ИК путем срединной стернотомии. Наиболее частый вид операции — резекция восходящей аорты, сшивание расслоенной стенки в области дистального анастомоза и протезирование. При развитии недостаточности аортального клапана производят его протезирование. При отрыве устьев коронарных артерий необходима их реплантация в протез или аортокоронарное аутовенозное шунтирование.

При II типе расслоения операция может выполняться либо с частичным ИК, либо под гипотермией из левосторонней торактомии в четвертом—пятом межреберье. При распространении расслоения на брюшной отдел аорты при необходимости вторым этапом производится ее резекция с пластикой ветвей.

Таблица 9. Симптоматика расслаивающей аневризмы аорты

Клинические симптомы	I тип			II тип	
	A	Б	В	A	Б
Острая боль за грудиной с иррадиацией в шею, руки	+	+	+	-	
Боль в межлопаточной области, инфарктоподобная		-	-	+	
Миграция бо.н по ходу позвоночника	-	+	+	+	
Артериальная гипертензия на первом этапе		+	+		+
Двигательное беспокойство		+	+		i
Гемипарез, инсульт	-		+	-	-
Параплегия	-		+		-
Абдоминальный синдром (боль, тошнота, рвота, наличие болезненного пульсирующего образования в животе)	-			-	4-
Ишемия нижних конечностей	-	-		-	+
Асимметрия пульса и АД на руках	-	+		-	
Гемоперикард		+	+	-	-
Гемоторакс слева	-	-	-	i	±
Уремия	-	-	+		+
Аортальная недостаточность	+	+	+	-	-
Резкое расширение восходящей аорты и усиленная ее пульсация при рентгенологическом исследовании		+	+	-	-
Расширение и двойной контур нисходящей аорты	-	+	+	+	+

Прогноз. Послеоперационная летальность составляет от 18 до 30%; отдаленные результаты у больных, перенесших операцию, хорошие.

Аневризмы брюшной аорты с клинической и хирургической точки зрения следует разделять по локализации на два основных типа — супраренальные и инфраренальные. Супраренальные чаще обусловлены аортитом, инфраренальные — атеросклерозом. Последний тип аневризмы наиболее типичен и встречается в 80%, случаев. В каждом из указанных типов аневризм брюшной аорты следует различать аневризмы: без вовлечения в аневризматический процесс бифуркации аорты и общих подвздошных артерий и с вовлечением.

Патологическая физиология заключается в резком замедлении кровотока, носящего турбулентный характер, что создает условия для пристеночного тромбообразования, увеличения мешка со скоплением в нем до 2—3 л крови.

Диагностика. Клиническая картина — жалобы на тупую, неопределенную боль в животе, редко с иррадиацией, разнообразные жалобы со стороны органов пищеварения вследствие их компрессии, на наличие усиленной пульсации и пульсирующего образования

в животе, над которым в 60—80%, случаев определяется систолический шум. Пальпаторно определяется чаще безболезненное, экстенсивно пульсирующее опухолевидное образование плотнoэластической консистенции, малоподвижное.

Инструментальная диагностика позволяет подтвердить этот диагноз. На рентгенограмме, особенно на фоне пневморетроперитонеума, в двух проекциях можно зафиксировать контуры аневризмы и в половине случаев кальциноз стенок, а также узурацию тел позвонков. Весьма информативны методики ультразвукового сканирования и радиоизотопной ангиографии. Рентгеноконтрастная ангиография производится лишь в сомнительных случаях при подозрении на супраренальную локализацию аневризмы. Ее метод выбирается индивидуально — пунктионный транслюмбальный или трансфеморальный по Сельдингеру.

Лечение. Наличие аневризмы брюшной аорты является показанием к операции. Противопоказанием служат свежий инфаркт миокарда и инсульт, недостаточность кровообращения II и III стадии, а также окклюзия всех магистральных артерий нижних конечностей. Преклонный возраст не является противопоказанием к операции.

При супраренальных аневризмах доступом выбора является левосторонняя расширенная торакофренолюмботомия. При интактной бифуркации аорты резекции аневризмы с протезированием прямым протезом и разнообразной пластикой ветвей. При вовлечении в процесс бифуркации аорты применяется бифуркационный протез.

Инфраренальные аневризмы оперируются через полную срединную лапаротомию. Операцией выбора является внутримешковое наложение анастомозов с использованием прямого или бифуркационного протеза.

Прогноз. Летальность после операции по поводу неосложненных аневризм брюшной аорты составляет от 2 до 10%. При сравнении катанеза оперированных и неоперированных больных в отдаленные сроки после операции количество больных, живущих после операции к 5-му году наблюдения, в 5 раз превышает количество неоперированных.

Разрыв аневризмы брюшной аорты происходит у 80% больных в среднем через 3 года после ее появления. После установления диагноза принципиально важным является тот факт, что лишь 13% больных погибают в течение первых 6 ч; 42% больных живут от 1 до 9 дней с момента разрыва. Это создает условия для оказания экстренной помощи данной категории больных.

Диагностика. В табл. 10 представлены основные клинические признаки разрыва брюшной аорты.

Лечение. Основные правила ведения и оперативной тактики при разрывах аневризм брюшной аорты заключаются в следующем: не создавать артериальную гипертензию, не восполнять полностью кровопотерю, использовать специальный костюм для наруж-

Т а б л и ц а 10. Клинические признаки разрыва брюшной аорты

Симптомы	Локализация разрыва		
	Тр а Я"~> забр прос (65-23)	3 2 4 7	кишк х (26)
Боль в животе	+	+	
Боль в пояснице			
Иррадиация боли в паховые области, промежность, половые органы	+		
Тошнота и рвота	+	++	
Икота			+
Рвота кровью			+
Мелена			+
Гематурия			
Дизурические явления	+		
Коллапс (артериальная гипотензия, холодный пот, бледность кожных покровов), анемия	+	+++	+
Увеличение размеров пульсирующего образования в животе	+	1	
Уменьшение размеров пульсирующего образования в животе		+	
Нарастающая болезненность пульсирующего образования в животе	+		
Вздутие живота, симптомы раздражения брюшины		+	
Ишемия нижних конечностей	+		+
Олигурия, анурия		+	
Систолический шум над брюшной аортой	+	+	+
Притупление в боковых отделах живота		+	

ной пневматической компрессии тела. В начале наркоза и при интубации не использовать релаксанты. Не вскрывать после лапаротомии задний листок брюшины и не удалять гематому, стремиться первым этапом выделить и пережать аорту проксимальнее аневризмы с использованием специальных инструментов (аортального компрессора или катетера Фолея). После пережатия аорты немедленно начинают мероприятия, направленные на нормализацию гемодинамики и гомеостаза: гемотрансфузия свежей крови, диуретики, ликвидация ацидоза, обусловленного шоком, гемотрансфузией, периферическим спазмом и ишемией нижних конечностей. Дальнейший ход операции не отличается в принципе от плановой резекции аневризмы брюшной аорты

с протезированием. Летальность после экстренных операций по поводу осложненных форм аневризм брюшной аорты колеблется от 34 до 85%.

Заболевания вен

Варикозное расширение вен нижних конечностей. Первичное расширение поверхностных вен нижних конечностей представляет заболевание венозной стенки и клапанов, ведущее к хронической венозной недостаточности.

Частота. По данным литературы, 10-17% популяции людей страдают варикозной болезнью. Соотношение женщин и мужчин составляет 4:2. Левая конечность поражается несколько чаще правой, также чаще поражена большая подкожная вена по сравнению с малой подкожной веной.

Этиология и патогенез. Причины развития заболевания точно неизвестны. Предложенные теории — наследственно-генетическая, эндокринная, нейротрофическая и др. — не объясняют причины варикозного расширения вен. Выделяют предрасполагающие и производящие факторы. К первым следует отнести анатомо-физиологические условия кровотока в венах нижних конечностей, возрастные изменения венозной стенки, врожденную слабость эластических и мышечных волокон стенок вен. К производящим факторам относят механическое затруднение оттока в силу анатомических и других факторов, сброс крови из глубокой венозной системы в поверхностную, часто повторяющиеся эпизоды повышения давления в венах нижних конечностей при физических напряжениях. Все перечисленные факторы приводят к клапанной недостаточности поверхностных вен, в первую очередь клапана в устье большой подкожной вены, и далее последовательно нижележащих клапанов вены и ее притоков. Однако основную роль играет сброс крови из глубоких вен в поверхностные через перфорантные вены при развитии клапанной недостаточности в этих венах на разных уровнях конечности.

Патологическая анатомия. Известность и варикозные узлы разной величины в поверхностных венах, истончение стенок вен, дегенеративные изменения. В варикозных узлах склероз, местами исчезновение внутренней эластической мембраны. Створки клапанов сохранены, но они истончены, не смыкаются. В венах могут быть тромбы разной давности, явления флебита и перифлебита, склероз, индукция подкожной клетчатки.

Патофизиология. Существуют два основных доказанных механизма патофизиологических нарушений. Первый — сброс крови через функционально недостаточные остиальные клапаны большой и малой подкожных вен с последующим развитием варикоза в этих системах. Второй — сброс крови через перфорантные вены из глубокой системы в поверхностную с развитием венозной гипертензии и варикозом поверхностных вен. Вторая форма

гемодинамических нарушений протекает более тяжело, особенно при ниткой локализации сброса на уровне лодыжек и нижней трети голени.

Диагностика. Жалобы больных не всегда типичны и сводятся в основном к боли в конечности, чувству распирающих, наличие косметического дефекта, судорогам по ночам, отекам. В соответствии с клиническими стадиями компенсации и декомпенсации нарастает тяжесть субъективной симптоматики. При появлении трофических расстройств (язва, дерматит, экзема) появляются сильные, порой нестерпимые, боли.

Объективное исследование выявляет отдельные расширенные варикозные узлы, их конгломераты, которые спадаются в горизонтальном положении. Существует ряд типичных локализаций варикозных узлов: это область сафенобедренного соустья, где нередко бывают большие узлы типа венозной аневризмы, граница средней и нижней трети бедра, верхняя треть голени по медиальной поверхности, надлодыжечная область. Эти варикозные венозные узлы соответствуют локализации перфорантов. Для определения уровня сброса применяют ряд проб. Положительная проба Броди-Троянова—Тренделенбурга подтверждает недостаточность клапанов большой и малой подкожных вен бедра и голени. Состояние перфоративных вен проверяют с помощью трехкутовой пробы, маршевой пробы Мэйо—Претта. При недостаточности перфорантных вен пальпаторно можно определить дефекты в апоневрозе голени.

Осложнения варикозного расширения чаще являются отражением стадии декомпенсации. К ним относятся: тромбоз варикозных вен и тромбоз флебит; варикозная язва, дерматит, пигментация кожи, лимфангит, кровотечение из варикозной язвы.

Флебодометрию проводят с применением функциональных нагрузок, она указывает на разную степень венозной гипертензии как в поверхностной, так и в глубокой венозной системе. Допплерография позволяет определить кровоток в коммуникантных венах и рассчитать его количественно. Флебография показана в случаях, когда необходима дифференциальная диагностика первичного варикоза и посттромботической болезни.

Дифференциальный диагноз проводят с посттромботическим синдромом, для которого характерен анамнез, быстрое прогрессирование заболевания и острое начало. Наличие язвы голени не всегда связано с варикозной болезнью, в связи с чем необходимо иметь в виду следующее: боль при «варикозной» язве усиливается в вертикальном положении и стихает в горизонтальном.

Для дифференциации причин варикоза, особенно его вторичных форм, связанных со сбросом крови из артериальной системы, целесообразно определять насыщение крови кислородом из варикозной вены, наличие систолического шума.

Лечение. Консервативное лечение приме-

няется при незначительных проявлениях варикозной болезни или при наличии противопоказаний к хирургическому лечению. В том и в другом случае используют эластический бинт на конечность, препараты, тонизирующие венозную стенку и улучшающие циркуляцию в тканях. Склерозирующая терапия (5% раствор варикоцида, 1% или 3% раствор тромбовара, 11,2% или 21,5% висторин) может применяться лишь по строгим показаниям при начальных формах варикозного расширения вен, а также в комбинации с хирургическими методами лечения.

Показания к хирургическому лечению: 1) прогрессирование субъективных симптомов; 2) признаки венозного застоя — пигментация, индурация кожи, дерматит или язва; 3) большие венозные варикозные узлы; 4) кровотечения из варикозного узла.

Хирургические методы лечения основаны на принципах, позволяющих нормализовать гемодинамику, и включают следующие виды вмешательства, устраняющие сброс крови из глубокой венозной системы в поверхностную: а) операция Троянова—Тренделенбурга (перевязка сафенобедренного соустья, перевязка малой подкожной вены в области ее устья); б) подфасциальная перевязка перфорантных вен по Линтону или надфасциальная перевязка этих вен по Кокетту; в) удаление поверхностных вен — методы Нарата, Бебкока; г) облитерация или выключение из кровотока поверхностных вен путем наложения множественных лигатур. Облитерация вен может быть достигнута введением склерозирующих препаратов в вену или путем эндоваскулярной электрокоагуляции с помощью биактивного электрода.

В практике наиболее часто используются методы иссечения и удаления варикозных вен, т. е. операция Бебкока в сочетании с некоторыми другими методами. В ряде случаев могут быть использованы экстравазальные методы устранения клапанной недостаточности, например операция Веденского, принцип которой заключается в создании экстравазальной спирали, суживающей вену в месте крупного клапана.

Тромбозы вен. Венозный тромбоз является следствием многочисленных заболеваний и состояний, нарушающих нормальное состояние коагуляции и ведущих к образованию тромба в различных отделах венозной системы.

Классификация выделяет следующие формы и локализации тромбоза вен.

I. Тромбоз системы верхней полых вен: 1) тромбоз верхней полых вен; 2) тромбоз безыманных вен; 3) тромбоз подключичных вен (синдром Педжета—Шреттера).

II. Тромбоз системы воротной вены.

III. Тромбоз системы нижней полых вен: 1) тромбоз глубоких вен нижних конечностей (вены, голени, бедра); 2) тромбоз бедренной и подвздошной вен (илиофеморальный тромбоз); 3) тромбоз нижней полых вен: а) дистальный сегмент; б) почечный сегмент; в) печеночный сегмент.

IV. Тромбоз поверхностных вен нижних и

верхних конечностей (тромбофлебит поверхностных вен).

Этиология и патогенез. Причины вторичного тромбоза — механическое или термическое повреждение, инфекционные, аллергические или опухолевые заболевания. Первичные (спонтанные) тромбозы вен развиваются в результате замедления кровотока, увеличения коагуляционных свойств крови, повреждения эндотелия стенки вены.

Гемодинамический фактор — застой крови — является результатом общих и местных нарушений: гиповолемии и гемоконцентрации, сердечной недостаточности, снижения насосной деятельности периферической мускулатуры, аномалии развития вен, наличия мембран. **Сосудистый фактор** — повреждение эндотелия — не следует рассматривать с механических позиций, так как в прямом смысле слова повреждение может отсутствовать. Речь идет о поражении эндотелия и возможности контакта тромбоцитов с колагеновыми волокнами, а также о снижении фибринолитической активности стенки сосуда.

Патологическая анатомия. Тромбы чаще всего локализуются первично в синусах венозных клапанов и распространяются по ходу вены. Различают две основные формы — флеботромбоз и тромбофлебит. Для первого характерно наличие свободно лежащего тромба (окклюзирующего и неокклюзирующего) с небольшой площадкой прикрепления. Тромб подвергается частичному лизису, полному лизису, фиброзной организации, которая в свою очередь приводит к фиброзным изменениям венозных клапанов, их функциональной и анатомической неполноценности. На 6—8-е сутки начинается воспалительная реакция в венозной стенке, заканчивающаяся флебосклерозом. При тромбофлебите стенка вены первично воспалена на большом протяжении, тромб прикреплен к ней на этом участке, периваскулярные ткани инфильтрированы. Тромбы могут подвергаться реканализации с частичным восстановлением проходимости вен.

Патофизиология. Тромбоз глубоких вен включает ряд сложных механизмов нарушений микроциркуляции в тканях и общих гемодинамических расстройств, тяжесть которых определяется уровнем тромбоза. Острая окклюзия магистральной вены приводит к венозной гипертензии выше места закупорки, растет гидростатическое давление в капиллярах, отток венозной крови из глубокой системы нарушен. Кровь поступает по перфорантным венам в поверхностные вены, последние расширяются, в них растет гидростатическое давление. В тканях накапливаются продукты метаболизма, нарастает гипоксия как вследствие недостаточного дренажа тканевой жидкости и лимфы, так и вследствие спазма артерий и снижения артериальной крови. Отек тканей нарастает вследствие нарушения проницаемости, фильтрации жидкости из сосудов в интерстициальные пространства, в свою очередь приводя к нарастанию тканевого давления и **трофическим изменениям** вплоть до развития

венозной гангрены дистальных отделов конечности.

Одновременно с этими процессами включаются компенсаторные механизмы: спонтанный тромболизис, частичный или полный, реканализация тромба, развитие окольного кровообращения.

Выделяют два типа коллатералей; истинные коллатерали, расположенные параллельно основной вене, и коллатеральные системы, связывающие притоки крупных вен или связывающие вены противоположных сторон.

Диагностика. Ниже рассмотрены основные в клинической практике формы венозного тромбоза.

Тромбоз поверхностных вен. Различают первичный и вторичный тромбоз поверхностных вен конечностей в связи с возможностью установления причины, вызвавшей заболевание. Первичный тромбоз локализуется в системе большой и малой подкожной вен нижних конечностей, реже в поверхностной вене боковой стенки грудной клетки (болезнь Мондора). Вторичный тромбоз является следствием внутривенных инфузий гиперосмолярных растворов, наличия катетера в вене, травмы, инфекции. Наиболее часто наблюдается тромбоз при варикозном расширении поверхностных вен. Основные симптомы — боль по ходу вены, уплотнение, отек. В случае присоединения воспаления (тромбофлебит) кожа над тромбированной веной гиперемирована, напряжена, болезненна, в ряде случаев возникает общая реакция — температура, тахикардия. Тромбы в варикозных венах могут подвергаться гнойному расплавлению, но большей частью они медленно рассасываются, вена облитерируется, реже реканализируется.

Тромбоз поверхностных вен не является источником эмболии легочной артерии, но в случае распространения тромба через перфорантные вены на глубокую венозную систему это осложнение возможно. Восходящий тромбоз большой подкожной вены опасен как источник эмболии в том случае, если тромб доходит до сафенобедренного соустья и распространяется в бедренную вену, где он может быть смыт током крови.

Тромбоз глубоких вен нижних конечностей. Выделяют тромбоз глубоких вен голени и тромбоз илюфemorального сегмента. Клинически можно выделить три формы тромбоза глубоких вен голени: острую с резкой болью, быстрым нарастанием отека и цианоза; полострую — боль, отек и цианоз возникают при вертикальном положении больного; бессимптомную, когда первым признаком глубокого венозного тромбоза является эмболия ветвей легочной артерии.

Основные жалобы больных; боль в конечности от резко выраженной до минимальной, отек, цианоз, чувство распирания и жара, парестезии.

Объективное исследование выявляет повышение кожной температуры конечности, ее асимметрию. До появления отека определенную диагностическую ценность имеют симп-

юмы Хомса; — боль в икроножной мышце при тыльном сгибании стопы, Ловенберга — боль при сгибании голени манжетой сфигмоманометра на уровне травления 60—150 мм рт.ст., Мозеса — боль при сгибании голени в переднезаднем направлении и отсутствие таковой при давлении с боковых сторон. Наиболее достоверными служат, спонтанная боль, отек, боль при пальпации, расширение поверхностных вен и цианоз.

Уровень отека соответствует уровню тромбоза: отек на уровне лодыжек указывает на тромбоз глубоких вен голени, отек до средней трети голени — на тромбоз подколенной вены, отек до коленного сустава — свидетельство тромбоза общей бедренной вены.

Расширение подкожных вен и появление сосудистой венозной сети в сочетании с другими признаками указывают на глубокий венозный тромбоз и сами по себе являются компенсаторными механизмами.

Тромбоз подвздошно-бедренного сегмента наблюдается в 10% всех тромбозов глубоких вен нижних конечностей. Симптоматика различна в зависимости от стадии заболеваний. Выделяют продромальную стадию, или стадию компенсации, и стадию декомпенсации, или выраженных клинических проявлений. В продромальной стадии боль локализуется в пахово-подвздошной, крестцово-поясничной областях и в нижней конечности, что обусловлено венозной гипертензией и перифлебитами. В стадии декомпенсации появляется отек конечностей, боль усиливается. Нередко первым симптомом может быть эмболия легочной артерии.

Объективное исследование выявляет отек конечности; быстрота и последовательность развития отека различны. Так называемый нисходящий отек, при котором вначале увеличивается в объеме бедро, а затем голень, наблюдается редко. При восходящем отеке, начинающемся на голени, возможным исходным пунктом тромбоза служат глубокие вены голени.

Чаще всего одновременно отекает вся конечность, наблюдается отек половых органов, передней брюшной стенки на стороне тромбоза. Окраска кожи конечности варьирует от молочно-бледной до цианотичной, появляется сеть расширенных подкожных вен на бедре и в паховой области. При пальпации может быть болезненной паховая область или подвздошная область на стороне поражения.

По клиническому течению и особенностям выделяют следующие формы илюфеморального тромбоза: а) легкую; б) средне-тяжелую; в) тяжелую и г) псевдоэмболическую.

Тяжелая форма обусловлена быстрой и почти тотальной закупоркой всех глубоких вен конечности и коллатералей. Быстро нарастает отек, цианоз конечности, ее похолодание и снижение или утрата чувствительности, артериальная гипотония, тахикардия. На коже появляются участки некрозов, особенно в дистальных отделах конечности, в связи с чем нарастает интоксикация. Влажная гангрена

• оисчности и • ыпляет общее состояние больного и час! не бходима высокая ампутация для спасению жизни.

Псевдоэмболическая форма по клинике напоминает острую артериальную непроходимость. Она вызвана артериальным спазмом с исчезновением периферического пульса и в ряде случаев пульсации бедренной артерии. Отличительными признаками от артериальной эмболии служат цианотическая окраска кожи, усиление рисунка кожных вен, появление отека.

Измерение венозного давления в пораженной конечности выявляет повышение последнего до высоких цифр — 600—1000 мм вод. ст. при тяжелых формах глубокого илюфеморального тромбоза.

Допплерография выявляет закупорку только крупных вен, начиная с уровня бедренной вены. Метод очень важен для диагностики илюфеморального тромбоза, кроме того, он необходим для контроля за лечением.

Радионуклидная флебография позволяет диагностировать тромбоз крупных вен, но она уступает рентгеноконтрастной флебографии. Флебография — наиболее точный метод выявления тромба, его локализации и распространенности. Прямые признаки тромбоза — дефекты наполнения и отсутствие контрастирования венозного ствола. Косвенные признаки — изменение направления кровотока и наличие коллатералей.

Лечение. Профилактика тромбоза глубоких вен необходима в случаях, когда существует риск развития тромбоза в послеоперационном периоде, при длительной иммобилизации конечности, длительном постельном режиме и других условиях.

Ранняя активация больного после операции, массаж конечностей, применение эластических бинтов, накладываемых до операции, или пульсирующей пневматической компрессии нижних конечностей, активное и пассивное сгибание стоп играют существенную роль в снижении частоты послеоперационных тромбозов. В ряде случаев показано применение антикоагулянтов с профилактической целью.

Консервативное лечение тромбоза включает постельный режим, возвышенное положение ног на конце кровати, эластический бинт на конечность, активные движения в голеностопном суставе. Гепарин в дозе 30000—40000 ЕД в течение суток вводят путем непрерывной инфузий или с интервалом в 4 ч. Длительность применения гепарина определяют индивидуально. Необходим контроль за эффективностью действия гепарина по времени свертываемости. После лечения гепарином в среднем от 3 до 7 дней назначают непрямые антикоагулянты, контролируя индекс протромбина, который должен находиться в пределах 30—50%. Наиболее эффективна комплексная терапия — применение антикоагулянтов, антиагрегантов и противовоспалительных препаратов (ацетилсалициловая кислота, бутадион).

Лечение тромбозов тромболитическими препаратами патогенетически наиболее оправдано, так как ведет к восстановлению проходимости вены.

однако необходимо четко доказать наличие тромбоза (флебография), определить степень риска от применения тромболитиков, возможность осложнений, в первую очередь кровотечения. Используют фибринолизин, стрептокиназу, стрептодеказу с соответствующим контролем за коагулограммой.

Проводить тромболитиз можно только **при** раннем применении препаратов — сроки до 3 дней от начала заболевания.

В комплексе лечебных мероприятий используют сосудорасширяющие препараты **при** артериальном спазме.

Хирургическое лечение — тромбэктомия — показана при массивном илиофemorальном венозном тромбозе с целью предупреждения тяжелого посттромботического синдрома и профилактики эмболии легочной артерии. Тромбэктомию выполняют из пахового доступа или комбинированного пахового и забрюшинного доступа, позволяющего контролировать нижнюю полую вену (профилактика эмболии легочной артерии). Тромбы извлекают с помощью катетера Фогарти, который проводят в проксимальном и дистальном направлении. После операции применяют гепарин.

Острый тромбоз поверхностных вен служит показанием к хирургическому лечению при распространении тромба в проксимальном направлении до сафенобедренного соустья. Производят флебэктомию, контролируя наличие тромба в области впадения подкожной вены в бедренную.

При массивном отеке нижней конечности производят фасциотомию; венозная гангрена и нарастающая интоксикация служат показанием к ампутации конечности.

Посттромботический синдром — хроническая венозная недостаточность, развившаяся после перенесенного тромбоза вен конечности. Илиофemorальный венозный тромбоз в 75 % сопровождается развитием посттромботического синдрома.

Классификация. Посттромботический синдром разделяют по локализации и протяженности патологических изменений в магистральных венах и по тяжести гемодинамических нарушений в конечности. По локализации выделяют поражение бедренно-подколенного сегмента, подвздошно-бедренного и нижней полую вены. По типу: локализованный, распространенный. По форме: отеочная, отеочно-варикозная. По стадии заболевания: компенсация, декомпенсация (без трофических нарушений, с трофическими нарушениями).

Патогенез. Поскольку спонтанный тромболитиз наблюдается редко, практически все случаи массивно о тромбоза глубоких вен ведут к выраженной в той или иной степени хронической венозной недостаточности.

В патогенезе заболевания основную роль играют следующие факторы: а) спонтанный тромболитиз и его выраженность; б) соединительнотканная организация тромба, степень реканализации; в) разрушение и фиброзное замещение клапанно» о аппарата глубоких вен и

функциональная несостоятельность клапанов; г) воспалительные изменения венозной стенки, развитие флебосклероза, перифлебита; д) вторичные изменения и склероз лимфатических сосудов.

Патология физиология. В норме 80—90% объема крови оттекает по глубоким венам нижних конечностей, подкожные вены осуществляют, таким образом, отток небольших объемов крови. Коммуникационные вены соединяют глубокую и поверхностную венозные системы, но клапаны их препятствуют поступлению крови из глубоких вен в поверхностные. Нарушение оттока при обтурации глубоких вен ведет к резкому нарушению гемодинамики.

Вследствие постоянного высокого давления в глубоких венах, отсутствия функции клапанного аппарата кровь направляется в мышечные вены и в перфорантные вены, клапаны последних становятся недостаточными. Из-за рефлюкса крови в поверхностную систему последняя вначале играет компенсирующую роль, затем с развитием клапанной недостаточности появляется варикозное расширение поверхностных вен. Нарастание гидростатического давления в поверхностных венах в свою очередь ведет к тому, что возникает феномен балансирующего кровотока: при сокращении мышц кровь поступает в поверхностные вены, при расслаблении мышц — в глубокие. Это утяжеляет тканевую гипоксию, сопровождается экстравазацией белков и клеточных элементов крови в ткани, ведет к отеку, индукции тканей, пигментации кожных покровов. Нарушается лимфоотток, микроциркуляция в тканях, что приводит к некрозу и образованию язв.

Диагностика. Симптоматика: боль, утомляемость, чувство распирания и тяжести, отеки, трофические расстройства кожи. Объемное исследование выявляет отек, варикозное расширение поверхностных вен, изменения кожи, язвы.

Отек может быть локализованным и диффузным, распространяясь на всю конечность. Изменения кожи представлены пигментацией, диффузным или пятнистым цианозом, пурпурой, ангиэктазиями, дерматитом и дермато-склерозом. Посттромботическая язва всегда локализуется в нижней трети голени по ее медиальной поверхности и является следствием лимфовенозного застоя и облитерации мелких артерий и капилляров в этой области.

Варикозное расширение поверхностных вен выражено в различной степени. Локализация их различна. При тромбозе высоких сегментов видны расширенные подкожные вены в области лобка, подвздошной области.

Для оценки проходимости глубоких вен, степени их реканализации используют пробы Дельбе—Пертеса, Мэйо—Претта. Состояние перфорантных вен определяют трех жгутовой пробой В. Н. Шейниса.

Флеботомомефия в венах тыла стопы в сочетании с функциональными нагрузками выявляет не только степень венозной гипертен-

зии, но уровень компенсации. Флебодиагностика — основной метод диагностики — позволяет определить наличие тромбоза, степень реканализации, состояние перфорантных вен и уточнить показания к выбору метода лечения. Выполнять флебодиагностику необходимо в сочетании с функциональными нагрузками, исследовать все сегменты венозного русла нижних конечностей для выявления перенесенного тромбоза или других механических препятствий в венозном русле типа аномальных клапанов, экстравазальной компрессии и т. д. В ряде случаев показана лимфодиагностика конечности.

Лечение. Консервативные методы рассматриваются на паллиативный эффект. Они включают ношение эластического бинта, массаж конечности, лечебную гимнастику, периодически прием диуретиков, трудоустройство, прием препаратов, улучшающих циркуляцию в тканях: троксевазин, трентал.

Хирургическое лечение направлено на нормализацию гемодинамических расстройств. Из предложенных методов следует выделить наиболее апробированные.

Операция Пальма—Эсперона: перекрестное шунтирование с помощью большой подкожной вены бедра. Операция показана при окклюзии подвздошно-бедренного сегмента.

Операция Аскара — продольное рассечение глубокой фасции голени с ушиванием ее в виде дуэли с целью образования постоянного «внутреннего эластического чулка».

Операция Линтона (см. рис. 145) — субфасциальная перевязка коммуникативных вен голени с целью ликвидировать сброс крови из глубокой венозной системы в поверхностную и направить весь кровоток по глубокой вене. Операция показана только по удовлетворительной реканализации и сохранения проходимости глубоких вен.

Синдром Педжета—Шреттера — тромбоз подключичной вены. Занимает второе место среди всех случаев венозной непроходимости. Морфологическая основа — патологические изменения в дистальном отделе подключичной вены, связанные с ее хронической травматизацией в области реберно-ключичного промежутка. Частота синдрома увеличилась в последние годы в связи с расширением показаний к пункции и катетеризации подключичной вены. Выделяют острую, подострую и хроническую стадии заболевания.

Диагностика. Наиболее характерный симптом синдрома Педжета—Шреттера — отек верхней конечности от кисти до плечевого сустава. Менее постоянны боль в пораженной конечности, цианоз кожных покровов, онемение, парестезии. В хронической стадии отмечают подкожное расширение вен в области плеча и верхней половине грудной клетки на стороне поражения.

Лечение в острой стадии должно быть направлено на профилактику продолженного тромбоза, уменьшение отека, ликвидацию ангиоспазма. Оперативное вмешательство может быть показано по миновании острых явлений при тяжелых нарушениях венозного оттока.

снижающих трудоспособность больную. Оптимальным методом операции является подключично- или подмышечно-яремное аутовенозное шунтирование с использованием трансплантата из большой подкожной вены бедра.

Синдром верхней полой вены (ВПВ) обусловлен нарушением нормального венозного кровотока по системе безымных и верхней полой вены в связи с их тромбозом, компрессией, опухолями, медиастинитом. Чаще встречается в онкологической практике. Возраст больных — 30—50 лет. Мужчины болеют в 4—5 раз чаще женщин.

Диагностика. К известной клинической триаде симптомов (цианоз и отечность лица, шеи, плечевого пояса и рук, расширение поверхностных подкожных вен) следует добавить головную боль, одышку, носовые кровотечения, набухание вен шеи и лица и резкое усиление жалоб при наклонах туловища вперед и лежа, вынужденное полусидячее положение больных. Соответственно нарушению проходимости просвета ВПВ и коллатеральной компенсации различают 3 степени клинических нарушений: 1) при венозном давлении 150 мм вод. ст. отмечается умеренная синюшность кожных покровов головы, одышка при физической нагрузке; 2) при венозном давлении 200 мм вод. ст. — обычно цианоз лица и шеи, набухание вен лица, головная боль, отечность при наклоне туловища; 3) при венозном давлении свыше 300 мм вод. ст. — выраженный цианоз, постоянная отечность лица и шеи, интенсивная головная боль, одышка в покое, полнокровие склер, полная потеря трудоспособности, вынужденное положение тела.

Острые тромбозы ВПВ крайне редки, в основном они травматические. В большинстве случаев заболевание развивается постепенно и имеет длительное, прогрессирующее течение.

Диагностика основана на вышеописанных жалобах, измерении венозного давления на руках. Рентгенологическое исследование грудной клетки направлено на выявление факторов компрессии ВПВ: опухоли средостения, легких, аневризм восходящей аорты и ее дуги, медиастинита. Заключительный метод диагностики: рентгеноконтрастная серийная флебодиагностика через систему глубоких вен обеих верхних конечностей позволяет выявить локализацию, степень и протяженность окклюзии, а также пути коллатерального кровотока и возможности хирургической коррекции заболевания.

Лечение. Консервативное лечение должно быть противовоспалительным, оно направлено на улучшение реологических свойств крови, а также улучшение коллатерального венозного кровотока (троксевазин, бруфен, курантил, эскузан). Проблема хирургического лечения до настоящего времени удовлетворительно не решена. Различные варианты длинных подкожных шунтирующих операций из системы ВПВ в систему нижней полой вены (яремно-подключично-бедренные шунты) малоэффективны. Недолговечны и применявшиеся полубиологи-

ческие протезы при шунтировании крови из безымянных вен в ушко правого предсердия. При экстравазальной компрессии ВПВ показаны декомпрессионные операции и флеблиз

из полной срединной стернотомии. Определенные перспективы возникают в связи с разработкой в настоящее время трансплантатов из консервированной вены пуповины человека.

Глава XXVII ГОЛОВНОЙ МОЗГ

Общие вопросы диагностики

Симптоматика. Обще мозговые симптомы отражают общую реакцию головного мозга на патологический процесс и могут быть обусловлены внутричерепной гипертензией, интоксикацией и др. Характерны различные степени нарушения сознания (оглушение, сопор, кома), головная боль, тошнота, рвота, эпилептические припадки, головокружение, менингеальный синдром, застойные явления на глазном дне.

В большинстве своем описанные симптомы при нейрохирургической патологии головного мозга бывают обусловлены *гипертензионным синдромом* — симптомокомплексом повышения внутричерепного давления, который развивается при объемных внутричерепных процессах, окклюзии ликворных путей, отеке мозга различного происхождения (черепно-мозговая травма, инфекция, опухоль и др.), а также при нарушениях секреции или резорбции ликвора. Клинически гипертензионный синдром проявляется общей распирающей головной болью, чаще в ночное или утреннее время, и сопровождающейся тошнотой и рвотой. Наблюдаются застойные изменения на глазном дне, вторичные гипертензионные изменения на краниограммах (усиление пальцевых вдавлений, истончение турецкого седла), повышение давления цереброспинальной жидкости.

Окклюзия ликворных путей — закупорка путей ликворооттока из желудочков головного мозга опухолевым или рубцово-спаечным процессом в области межжелудочковых отверстий, водопровода мозга, срединной или боковых апертур, приводящая к значительному расширению желудочковой системы и повышению внутричерепного давления.

Отек и набухание головного мозга — увеличение объема мозга в результате нарушения водно-электролитного обмена в мозговой ткани. Отек и набухание мозга — фазы одного и того же процесса. В начальной стадии развития они обратимы. В патогенезе отека-набухания мозга ведущую роль играют вазомоторно-трофические нарушения, возникающие на фоне функциональной недостаточности пензров промежуточного мозга и гипофизарно-надпочечниковой системы. Отмечается венозная гиперемия с капиллярным стазом. Церебро-

спинальная жидкость из цистерн мозга вытесняется в спинномозговой канал.

Оболочечные симптомы — симптомы раздражения мозговых оболочек, ригидность затылочных мышц, симптомы Кернига и Брудзинского, болезненность при движении глазных яблок, светобоязнь, головная боль с тошнотой, рвотой и брадикардией. Наиболее выраженный оболочечный (менингеальный) синдром наблюдается при менингите и субарахноидальном кровоизлиянии.

Очаговые симптомы — неврологические симптомы, обусловленные непосредственным влиянием патологического процесса на структуры головного мозга. К ним относятся и *местная головная боль*, причиной которой является раздражение чувствительных черепных нервов и иннервируемых ими участков твердой мозговой оболочки. Различают *очаговые симптомы раздражения* — следствие ирритации тех или иных структур мозга и *очаговые симптомы выпадения* — результат разрушения соответствующих областей мозга. По мере развития патологического процесса симптомы раздражения могут трансформироваться в симптомы выпадения (например, фокальные судороги в руке могут смениться ее парезом).

Очаговые симптомы, развивающиеся в результате раздражения ядерных образований дна ромбовидной ямки, проявляются *синдромом Брунса*, при котором изменения положения головы вызывают приступы системного головокружения, сопровождающиеся головной болью, рвотой, нистагмом, диплопией, нарушениями дыхания и сердечно-сосудистой деятельности, иногда потерей сознания. Вне приступов большинство больных сохраняют вынужденное положение головы.

Отдаленные неврологические симптомы свидетельствуют о нарушении функций отделов мозга или черепных нервов, значительно удаленных от места непосредственного воздействия патологического процесса. Развитие симптомов на отдалении от основного процесса может быть связано с сопутствующей внутричерепной гипертензией, сосудистыми нарушениями, дислокацией мозга.

Дислокация мозга представляет собой смещение и деформацию мозгового вещества под влиянием изменения объемных соотношений между содержимым черепной полости. В усло-

виях постепенного увеличения объема внутричерепного очага дислокация мозга может осложняться развитием *вклинений* за счет ущемления отдельных частей мозга в естественных отверстиях черепа и твердой оболочки. С клинической точки зрения наиболее важны височно-тензориальное вклинение и ущемление продолговатого мозга в большом затылочном отверстии. Вклинения проявляются быстро нарастающими вторичными симптомами поражения мозгового ствола с нарушением жизненно важных функций — сердечно-сосудистой системы и дыхания. Кроме указанных двух видов вклинения, при односторонних опухолях лобной и теменной локализации иногда наблюдается смещение и вклинение мозга под большой серповидный отросток, а при опухолях задней черепной ямки — смещение мозжечка снизу вверх с вклинением участка мозжечка между свободным краем тензориального отверстия и мозговым стволом.

Наиболее серьезен прогноз нейрохирургических заболеваний при поражении стволовых отделов мозга, которое может быть обусловлено как непосредственным влиянием патологического очага, так и дислокационными явлениями. Поражение структур среднего мозга сопровождается развитием четверохолмного синдрома, при котором наблюдаются параличи или парезы зрения, снижение реакции зрачков на свет, расстройства конвергенции, нарушение слуха, вегетативно-сосудистые нарушения, двусторонние патологические рефлексы, угасание сухожильных рефлексов.

Поражение каудальных отделов продолговатого мозга приводит к бульбарному параличу. Бульбарный паралич возникает при опухолях, черепно-мозговой травме, отеке и дислокации мозга в большую затылочную дыру, при гематомах задней черепной ямки, нарушениях кровообращения в бассейне позвоночной и основной артерий, при сирингобульбии (см. Сирингомиелия).

При бульбарном параличе страдают ядра IX, X, XII нервов, двигательные, чувствительные проводники и ретикулярная формация продолговатого мозга. Развиваются расстройства глотания (поперхивание, попадание жидкой пищи в нос), дисфония, дизартрия, носовой оттенок речи, паралич мягкого неба и голосовых связок, паралич мышц гортани и языка с их атрофией и реакцией перерождения при исследовании электровозбудимости; выпадают глоточный, небный, кашлевой, чихательный рефлексы, нарушается вкус, исчезает нижнечелюстной рефлекс. Иногда присоединяются расстройства равновесия, координации движений, слуха, альтернирующая гемипарезия и гемиплегия, вегетативные расстройства, слюнотечение, повышенная потливость одной половины лица, асимметрия температуры. Особенно опасными симптомами бульбарного паралича являются нарушения дыхания (учащение, невозможность произвольного его регулирования, аритмия или патологические ритмы дыхания типа Чейна—Стокса или Биота) и

кровообращения (аритмия пульса, резкая тахикардия, реже брадикардия, падение сердечной деятельности). В тяжелых случаях наступает смерть при явлениях остановки дыхания и прогрессирующего падения сердечной деятельности.

Бульбарный паралич следует дифференцировать от псевдобульбарного паралича, который развивается в результате двустороннего поражения кортихо-нуклеарных путей и также проявляется нарушением глотания, фонации, дыхания. При псевдобульбарном параличе нет мышечных атрофии, фибриллярных подергиваний, нижнечелюстной рефлекс повышен, отмечаются симптомы орального автоматизма, насильственные смех и плач, амимия, акинезия, склонность к сгибающейся позе туловища. При уходе за больными с бульбарными нарушениями следует помнить об опасности аспирации частиц пищи и рвотных масс с последующим развитием пневмонии. Если самостоятельное дыхание не обеспечивает адекватную вентиляцию, показано применение дыхательных аппаратов.

Вынужденное положение головы. Для нейрохирургической диагностики важную роль играет симптом, встречающийся при внутричерепных процессах, близких к средней линии и влияющих на ликворообращение. Часто вынужденное положение головы бывает при синдроме Брунса, обусловленном свободным цистичерком или подвижной опухолью IV желудочка. При опухолях червя мозжечка или IV желудочка, расположенных по средней линии, больные держат голову неподвижно на вытянутой вперед шее, реже запрокидывают ее назад; при опухолях полушария мозжечка наклоняют ее вбок в сторону очага. В дальнейшем к вынужденному положению головы присоединяется вынужденное положение в постели в определенной фиксированной позе. В некоторых случаях вынужденное положение головы может быть обусловлено рефлекторным напряжением шейных мышц в результате раздражения чувствительных нервов или раздражения лабиринта и его проводящих путей.

Данные объективного исследования. При осмотре отмечают изменения формы и размеров черепа, нарушения целостности мягких покровов и особенности их васкуляризации. Необходимо регистрировать частоту и ритмичность дыхания и сердечной деятельности, проводить измерения артериального давления на обеих руках. Тщательное неврологическое исследование с оценкой высших корковых функций и психического статуса и последующим анализом очередности развития гипертензионных, очаговых и отдаленных неврологических симптомов способствует установлению характера и локализации внутричерепного патологического процесса. Обследование больного с заболеванием головного мозга всегда проводится комплексно с обязательным привлечением специалистов различного профиля. В нейрохирургическом учреждении наряду с нейрохирургами всегда работают невропато-

логи, психиатры, нейропсихологи, нейроофтальмологи, отоневрологи, рентгенологи и физиологи.

При нейроофтальмологическом осмотре определяют остроту и поля зрения, выступающую глазных яблок, функцию глазодвигательных нервов, диагностируют застойные изменения глазного дна и дифференцируют явления первичной и вторичной атрофии зрительных нервов.

Отоневрологический осмотр выявляет данные о функциональном состоянии вестибулярного, слухового, вкусового и обонятельного анализаторов, иннервации носоглотки и гортани. Оценка динамики гипертензионных и стволовых нарушений играет важную роль в топической диагностике поражения стволовых отделов мозга.

При рентгенографии оценивается характер структурных изменений в костях черепа, дифференцируются вторичные (гипертензионные) изменения (усиления пальцевых вдавлений, порозность турецкого седла, истончение костей, расхождение швов и др.) от первичных изменений, обусловленных непосредственным воздействием патологического процесса (гиперостоз, деформация, деструкция, повреждения и др.).

Диагностические методы

Пункционные методы исследования ликворной системы головного мозга позволяют измерить давление и исследовать цереброспинальную жидкость в различных участках ликворной системы.

Люмбальная пункция обычно производится при положении больного лежа в промежутке между остистыми отростками

L₁ и L₂. Давление цереброспинальной жидкости в норме колеблется в пределах 10-180 мм вод. ст. С диагностической целью показано медленное извлечение 2-3 мл ликвора. Особую осторожность следует соблюдать в случаях резкого повышения внутричерепного давления и симптомов дислокации мозга ввиду возможного развития опасных для жизни синдромов вклинения.

Субокципитальная пункция производится для извлечения ликвора из большой цистерны или при нисходящей миелографии. Пункцию производят в положении больного на боку, голова наклонена кпереди. Иглу вводят на середине расстояния между большим тыльным бугром и остистым отростком С₂ по направлению кверху и кпереди до упора в затылочную кость. Затем, изменив направление иглы, осторожно соскальзывают с кости вниз и прокалывают атлантозатылочную мембрану, после чего из иглы начинает поступать ликвор. Иглу не следует проводить дальше 5 см у мужчин и 4 см у женщин из-за опасности ранения продолговатого мозга. Субокципитальная пункция безусловно противопоказана при опухолях задней черепной ямки и особенно при краниоспинальных опухолях.

Пункция желудочков мозга (рис. 146) применяется с диагностической и лечебной целью для разгрузки желудочковой системы при окклюзии ликворных путей.

Пункция передних рогов. После анестезии мягких покровов черепа 10-15 мл 2 % новокаина накладывают фрезевое отверстие на расстоянии 2 см кпереди от коронарного шва и на 2 см кнаружи от сагиттальной линии. Канюлю вводят параллельно сагиттальной плоскости в направлении линии, соединяющей слуховые проходы на глубину 5-5,5 см.

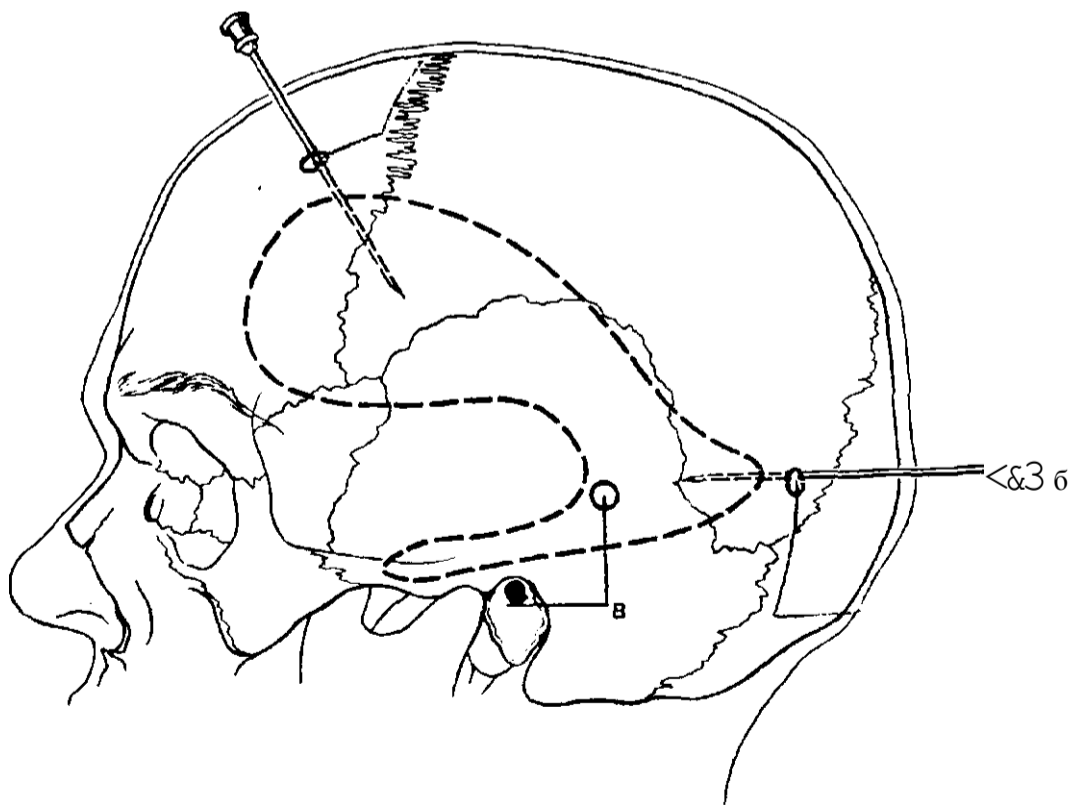


Рис. 146. Типичные точки для пункции передних (а), задних (б) и нижних (в) рогов желудочков мозга.

Пункция задних рогов. Фрезное отверстие накладывают на расстоянии 3 см снаружи и на 4 см выше большого затылочного бугра. Канюлю вводят по направлению к верхненаружному краю глазницы на глубину до 5 см.

Пункция нижних рогов. Фрезное отверстие накладывают на 3 см выше и на 3 см впереди от наружного слухового прохода. Канюлю направляют на верхний край ушной раковины противоположной стороны. Глубина введения канюли 4 см.

Следует обратить внимание на необходимость осторожного надсечения твердой мозговой оболочки перед введением канюли во избежание отрыва оболочечных вен.

Цереброспинальная жидкость (ликвор) заполняет желудочки и субарахноидальные пространства головного и спинного мозга. Общее ее количество в норме колеблется от 100 до 150 мл, из них в желудочках мозга содержится 20—40 мл. Секрция жидкости осуществляется хориоидными сплетениями желудочков, резорбция — мозговыми оболочками. Она представляет собой светлую прозрачную жидкость с относительной плотностью 1006—1007, содержащую 0,2—0,33 г/л белка и большое количество электролитов: хлоридов (725—750 мг%), калия (14 мг%), натрия (320—350 мг%), кальция (6 мг%), магния (3,2 мг%), фосфора (1—2 мг%). Содержание сахара цереброспинальной жидкости составляет 40—70% от уровня его в крови, в среднем 42—60 мг%. Нормальный цитоз — количество клеток в 1 мкл жидкости — не более 5. Цистернальная жидкость (большая цистерна мозга) имеет относительную плотность 1003—1008 при содержании белка 0,143—0,2 г/л и цитозе от 0 до 2. Вентрикулярная жидкость (боковые желудочки мозга) с относительной плотностью 1002—1004 содержит 0,06—0,16% белка, клетки отсутствуют. Состав цереброспинальной жидкости изменяется при различных патологических процессах в центральной нервной системе. Для опухолей головного и спинного мозга характерно повышение содержания белка (1—3 г/л и более) при нормальном цитозе (белково-клеточная диссоциация), иногда ксантохромная окраска цереброспинальной жидкости, отмечаются положительные глобулиновые реакции (Нонне — Апелта, Панди и др.), паралитический тип реакции Ланге, повышается содержание сахара. При менингитах цереброспинальная жидкость мутноватая, содержит большое количество клеток (до несколько десятков тысяч в 1 мкл) при небольшом увеличении содержания белка. Важное значение имеет бактериологическое исследование жидкости.

При злокачественных опухолях и метастазах головного и спинного мозга при микроскопии жидкости можно обнаружить опухолевые клетки.

Проба Арндта применяется для дифференциальной диагностики сообщающейся и несообщающейся гидроцефалии. Проба осуществляется путем одновременного измерения

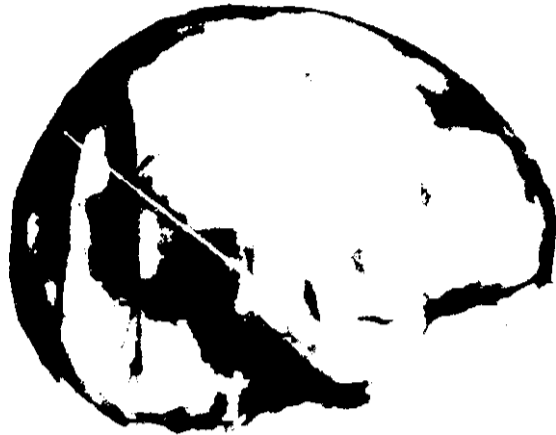


Рис. 147. Вентрикулография. Контурно рензируются расширенные III и боковые желудочки. Водопровод среднего мозга окклюдирован и отдален впереди большой опухолью червя мозжечка.

давления люмбального и вентрикулярного ликвора при изменении положения тела относительно горизонтальной плоскости. Если давление при этом изменяется по принципу сообщающихся сосудов, то проходимость ликворных путей не нарушена. В противном случае имеет место окклюзионная (несообщающаяся) гидроцефалия.

Рентгеноконтрастные методы позволяют получить изображение ликворных пространств головного мозга путем введения негативных (воздух, кислород) или позитивных жирорастворимых контрастных веществ.

Пневмоэнцефалография применяется для уточнения локализации внутричерепных патологических процессов. Воздух, который в количестве 15—150 мл вводят в подпаутинное пространство, заполняет желудочки, субарахноидальные щели и цистерны.

Цистернография — разновидность пневмоэнцефалографии, целью которой является контрастирование цистерн основания мозга воздухом, вводимым при положении больного сидя эндолюмбально в количестве 10—30 мл.

Вентрикулография осуществляется введением контрастного вещества в желудочки головного мозга, что позволяет установить уровень окклюзии ликворных путей и получить четкое изображение желудочковой системы (рис. 147).

Ангиография — рентгеноконтрастный метод, позволяющий в большинстве случаев по характеру изменений и смещений мозговых сосудов судить о природе, локализации и источниках васкуляризации внутричерепных патологических процессов. Контрастное вещество вводят в просвет сосудов пункционным или катетеризационным способом. При тотальной церебральной ангиографии одновременно контрастируются все магистральные



Рис. 148. Каротидная ангиография. Мешотчатая аневризма бифуркации внутренней сонной артерии.

сосуды головного мозга и их интракраниальные ветви. При *селективной* церебральной ангиографии контрастируется только бассейн васкуляризации одного из магистральных сосудов. Для диагностики патологических процессов, локализующихся в полушариях головного мозга, применяется *каротидная* ангиография (рис. 148), при которой контрастное вещество вводят в сонную артерию. Диагностика процессов в пределах задней черепной ямки осуществляется с помощью *вертебральной* ангиографии с введением контрастного вещества в позвоночную артерию.

Снимки в различные периоды прохождения контрастного вещества по сосудистому руслу позволяют видеть артериальную, капиллярную и венозную фазы.

Радиологический метод исследования головного мозга. Радионуклидная гамма-энцефалография (сцинтиграфия) основана на способности радиоактивных соединений накапливаться в ткани опухолей, абсцессах, очагах некроза, кровоизлияний. Радиофарм-препарат вводят внутривенно или перорально, после чего с помощью сцинтиграфии или сканирования изучают его распределение в головном мозге.

Методы исследования мозгового кровотока делятся на количественные и качественные. Количественные методы дают точную, выраженную в миллилитрах за 1 мин, инфор-

мацию о величине мозгового кровотока, в то время как качественные методы позволяют судить лишь об относительных изменениях параметров мозгового кровообращения.

Для исследования кровотока в сонных артериях применяют флоуметрию в двух вариантах. Ультразвуковая флоуметрия дает возможность судить об относительных изменениях притока крови по сонной артерии без повреждения кожных покровов. Методика электромагнитной флоуметрии дает точные количественные данные о величине артериального притока, но требует непосредственного наложения датчиков на обнаженные сосуды.

Количественные исследования тотального мозгового кровотока *проводят по* методам Кетн - Шмидта или Стюарта - Гамильтона, основанным на определении артерно-венозной разницы вводимых интракаротидно, внутривенно или ингаляционно радионуклидов, кристаллов или газов.

Количественные исследования регионарного мозгового кровотока в различных участках головного мозга осуществляют радионуклидными методами, определяющими скорость выведения (клиренс) из мозговой ткани введенные в сосудистое русло радиоактивных индикаторов. Наиболее точные результаты получают при интратекаротидном введении индикатора. Для оценки локального мозгового кровотока

ка и ограниченных участках головного мозга применяют ионографический или термоэлектрический методы, при которых в мозговое вещество вводят платиновые электроды или миниатюрные термонары.

Для клинических целей хорошо зарекомендовал себя качественный метод реоэнцефалографии, основанный на регистрации изменений электрического сопротивления мозговой ткани высокочастотному току и позволяющий бескровным путем оценивать тонус и пульсовое кровенаполнение мозговых сосудов.

Диагностическую пункцию головного мозга проводят для диагностики и уточнения локализации внутричерепных гематом, абсцессов, кист и внутримозговых опухолей. После наложения фрезевого отверстия в месте предполагаемой локализации патологического процесса вскрывают твердую мозговую оболочку и производят пункцию градуированной канюлей. Одновременно может быть произведено контрастирование полости кисты или абсцесса (кисто- или абсцессография), для чего после извлечения нескольких кубиков содержимого в полость вводят контраст. При попадании в опухоль может быть осуществлена ее биопсия.

Для облегчения поиска внутримозговых опухолей во время нейрохирургических операций применяют реометрию (исследование электрического импеданса мозговой ткани) и бета-реометрию (радиологический метод, основанный на избирательной способности внутримозговых опухолей накапливать радиоактивный фосфор). Пункция мозга специальными иглообразными зондами позволяет обнаруживать внутримозговые опухоли по снижению электрического импеданса или повышению радиоактивности.

Эхоэнцефалография — современный




Рис. 149. Компьютерная томография. На фоне расширенных боковых желудочков контурируется крупная опухоль III желудочка.

метод ультразвуковой диагностики объемных внутримозговых процессов — даст возможность судить о степени смещения срединно расположенных структур головного мозга, выраженности гидроцефалии и внутричерепной гипертензии, способствовать уточнению локализации патологического процесса непосредственно во время операций.

Электроэнцефалография (ЭЭГ) — метод регистрации суммарной электрической активности головного мозга через покровы черепа — дает возможность оценивать функциональное состояние головного мозга и уточнить локализацию патологического очага. При опухолях полушарий большого мозга на ЭЭГ выявляется очаг патологической электрической активности, в зоне которого отсутствует альфа-ритм и наблюдаются устойчивые дельта-волны. При эпилепсии выявляются характерные острые импульсы высокой амплитуды, наиболее устойчивые над эпилептогенным очагом.

Компьютерная томография — новый усовершенствованный метод рентгенологического исследования головного мозга, при котором с помощью аналого-цифрового преобразователя и компьютера воспроизводится послойное изображение мозговых структур (рис. 149). ЯМР-томография с помощью компьютера регистрирует радиоизлучение атомных ядер в магнитном поле, позволяя получать высококачественные контрастные изображения, особенно ценные при диагностике процессов, расположенных по средней линии мозга.

Методы

оперативных вмешательств

Показания к нейрохирургическим операциям делятся на абсолютные и относительные*. Абсолютно показанными экстренными операциями являются те, которые направлены на спасение жизни больного (опухоль, гематома, абсцесс в полости черепа с декомпенсированным повышением внутричерепного давления и угрожающей или уже развившейся дислокацией мозга).

При заболеваниях нервной системы, которые не представляют непосредственной опасности для жизни больного, но могут привести к ней через неопределенный срок можно говорить о показаниях к отсроченной операции. Об относительных показаниях к нейрохирургической операции говорят в случаях, когда заболевание не представляет непосредственной опасности для жизни больного или не угрожает развитием серьезных функциональных поражений (например, опухоли гипофиза без зрительных нарушений, эпилепсия, посттравматические дефекты черепа и т. п.).

Противопоказания к нейрохирургическим операциям в общепринятом смысле этого слова определяются редко; чаще решается вопрос о противопоказаниях к радикальной операции.

Абсолютно противопоказаны операции при некоторых вариантах множественных пораже-

нин головного и спинного мозга (метастазы рака, диссеминированные паразитарные процессы); при распространенных опухолях, разрушающих кости основания черепа, а также при сопутствующих соматических заболеваниях в стадии декомпенсации.

Относительные противопоказания к нейрохирургической операции могут определяться при распространенных злокачественных опухолях и обширных артериовенозных аневризмах головного мозга, в преклонном возрасте больного и т. д.

При определении относительных показаний или противопоказаний к операции следует исходить из того, чтобы риск операции не превышал опасности тех осложнений, которые могут появиться в процессе развития самого заболевания.

Виды нейрохирургических операций на головном мозге. Радикальные операции направлены по возможности на полное излечение больного. Это реально при доброкачественных вне мозговых опухолях, артериальных аневризмах, гематомах и ряде других поражений головного мозга. Вопрос о радикальности предстоящей операции не всегда удается решить в процессе обследования больного. Иногда лишь в ходе операции становится ясно, что радикальное удаление доброкачественной опухоли не представляется возможным из-за ее тесного отношения к жизненно важным образованиям в полости черепа.

Для обозначения степени радикальности операции в нейроонкологии используются следующие понятия: а) частичное (парциальное) удаление опухоли, когда оставшаяся часть опухоли достаточно велика; б) субтотальное удаление опухоли, когда остается лишь небольшой участок опухоли либо в месте ее исходного роста, либо в месте ее сращения с жизненно важными образованиями мозга; в) тотальное удаление опухоли.

Вопрос о возможности тотального удаления внутримозговых опухолей спорен: нередко имеют место случаи рецидивов доброкачественных глиом после тотального их удаления. В настоящее время при операциях по поводу внутримозговых опухолей используются специальные методы для уточнения локализации и контроля радикальности удаления опухоли: радиометрия, импедансометрия, ультразвуковая техника, исследования теплопроводности мозга и т. д.

Паллиативные операции предпринимаются для уменьшения выраженности имеющихся симптомов и, по возможности, замедления дальнейшего развития заболевания. Иногда их производят для того, чтобы вывести больного из декомпенсированного состояния и подготовить к последующей радикальной операции. К паллиативным операциям относятся: декомпрессивная трепанация, частичное удаление опухоли для уменьшения степени внутричерепной гипертензии (внутренняя декомпрессия), окклюзия приводящих *сосудов* обширных артериовенозных аневризм и разгрузочные операции, **направленные** на создание

новых путей оттока ликвора при окклюзионной гидроцефалии (установка наружного вентрикулярного дренажа); вентрикулоцистерностомия по Торкильдсену; перфорация передней стенки III желудочка, порэнцефалия, установка дренажей, отводящих ликвор в мочеточник, брюшную полость или правое предсердие, — вентрикулоаурикулостомия и ряд других операций.

Особый вид вмешательств, выполняемых нейрохирургами, представляют собой реконструктивные операции. В эту группу условно объединяются самые различные операции, направленные на восстановление анатомо-функциональной целостности нервной системы. К ним относятся следующие основные операции:

— краниопластика, т. е. закрытие дефектов костей черепа с использованием либо быстротвердеющей пластмассы (протакрил), либо консервированной гомокости;

— пластика твердой мозговой оболочки либо собственной фасцией *больного*, либо консервированной трупной оболочкой;

— реконструктивные операции при врожденных грыжах черепа и позвоночника;

— пластика черепных (в основном лицевого) и периферических нервов;

— реконструктивные операции на артериальных сосудах мозга (тромбэктомии, наложение артерио-артериальных анастомозов, закрытие дефектов сонной артерии в полости кавернозного синуса с помощью баллона-катетера);

— реконструктивные операции на венозных сосудах мозга (пластика верхнего сагитального синуса при поражениях его вследствие травмы или прорастания опухоли).

К реконструктивным операциям условно можно отнести и некоторые разгрузочные операции.

Большая группа нейрохирургических вмешательств решает задачи так называемой функциональной нейрохирургии. К ним в первую очередь относятся операции, предпринимаемые для лечения эпилепсии, различных форм паркинсонизма и других заболеваний экстрапирамидной системы. Для этих целей используются как открытые вмешательства на мозге, так и операции, проводимые стереотаксическим методом. Хирургическое лечение боли с вмешательством как на центральных, так и на периферических отделах нервной системы является большим разделом функциональной нейрохирургии. Разработаны многочисленные операции для улучшения функций пораженного спинного мозга (в первую очередь функций тазовых органов). В некоторых зарубежных клиниках применяются хирургические методы лечения ряда психических заболеваний (*психохирургия*).

Трефнация черепа - наложение фрезевого отверстия. Производится для пункции боковых желудочков мозга, при стереотаксических операциях, для биопсии опухолей, пункции абсцессов и выявления внутричерепных гематом, локализация которых **не** уточнена.

Кроме обычных фрез, оставляющих дефект в кччч. можно использовать специальные корончатые фрезы, выпиливающие небольшой костный фрагмент, укладываемый затем на место.

Вентрикулярный дренаж — операция, направленная на выведение ликвора из желудочков мозга и нормализацию повышенного внутричерепного давления (рис. 150). Показания к экстренному наружному дренированию желудочковой системы чаще всего возникают при наличии острого или хронического повышения внутричерепного давления вследствие окклюзии ликворных путей с симптомами вклинения головного мозга. Дренирование желудочков мозга производят обычно посредством пункции переднего или заднего рога бокового желудочка, в просвет которого вводят полиэтиленовый катетер, соединяющийся с дренажной системой. Систему устанавливают таким образом, чтобы вентрикулярное давление поддерживалось на уровне 150 мм вод. ст. При сохранном сообщении боковых желудочков между собой производят одностороннее дренирование. При разобщении боковых желудочков в результате окклюзии одного или обоих межжелудочковых отверстий во избежание боковой дислокации мозга и тензориального вклинения необходимо одновременно дренировать оба боковых желудочка.

При необходимости дренаж может стоять около 3-5 сут (назначить антибиотики!). Этот срок позволяет вывести больного из тяжелого состояния и подготовить к радикальной операции или внутреннему дренированию желудочковой системы. Допустима транспортировка больного с дренажем в специализированное нейрохирургическое учреждение.

При декомпенсированном повышении внутричерепного давления вследствие объемного процесса в больших полушариях мозга дренирование желудочков неэффективно и смертельно опасно. В этих случаях в качестве экстренной меры целесообразна декомпрессивная трепанация.

Трепанация черепа — хирургическое вмешательство, в результате которого открывается доступ к различным внутричерепным образованиям. Существует два основных вида трепанации черепа: костно-пластическая и резекционная. Применяемая в настоящее время модификация костно-пластической трепанации состоит в предварительном выкраивании кожно-апоневротического лоскута с последующим формированием костно-мышечно-надкостничного лоскута. Размер кожно-апоневротического лоскута должен быть несколько больше, чем размер предполагаемой трепанации. Костно-мышечно-надкостничный лоскут формируют из 4—5 трепанационных отверстий, перемычки между которыми перепиливают проволочной пилой, проведенной под костью с помощью проводника.

Резекционная трепанация осуществляется путем расширения первоначально наложенного трепанационного отверстия костными кусачками до нужного размера. Резекционная тре-

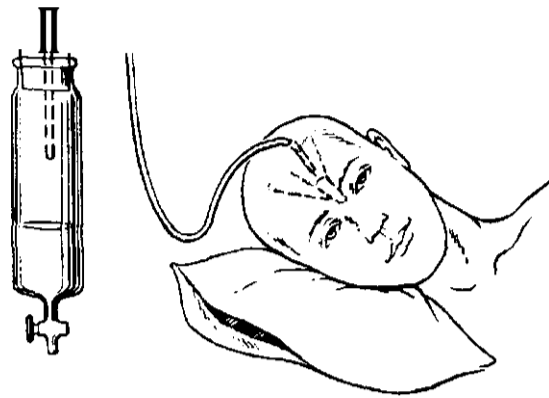


Рис. 150. Дренаж желудочковой системы через катетер, установленный в переднем роге бокового желудочка. Уровень вентрикулярного давления регулируется положением наружного конца дренажной трубки.

панация применяется при операциях на задней черепной яме, при процессах, поражающих кости свода черепа, при оскольчатых переломах костей черепа.

Декомпрессивная трепанация производится с целью снижения внутричерепного давления и уменьшения степени дислокации и вклинения мозга. При супратенториальных процессах может быть применена подвисочная декомпрессия по Кушингу. При этом нижний край резекционного отверстия должен заходить под скуловую дугу, а верхний — достигать места прикрепления височной мышцы. Твердая мозговая оболочка в пределах костного «окна» рассекается крестообразно.

При объемных процессах в одном полушарии головного мозга декомпрессивную трепанацию производят на той же стороне, при срединно расположенных или двусторонних процессах — с 2 сторон. Декомпрессивную трепанацию задней черепной ямки осуществляют путем резекции чешуи затылочной кости и дужки первого шейного позвонка.

Транссфеноидальные операции проводят доступом через нос (по носовым ходам или из-под слизистой оболочки верхней губы) и затем через пазуху основной кости, задняя стенка которой является дном турецкого седла. Операция разработана для удаления эндоселлярных опухолей; для ее осуществления необходимы рентгенотелевизионная установка, операционный микроскоп, специальный инструментарий.

Трансфарингеальные операции осуществляют доступом через заднюю стенку глотки и пазуху основной кости к образованиям (опухоль, аневризмы), расположенным на скате черепа. Эти операции технически имеют много общего с трансфеноидальными операциями.

Транслабиринтные операции применяют для удаления небольших неврином слухового нерва доступом через наружный слуховой проход. Операция проводится с ис-



Рис. 151. Каротидная ангиография.

а — большая аневризма супра-клиноидного отдела внутренней сонной артерии; б — состояние после эндоваскулярного выключения аневризмы с помощью баллон-катетера при сохранении кровотока по сонной артерии.

поль ованизм операционного микроскопа. К* достоинствам операции относится малая травматичность и большая вероятность сохранения функции лицевого нерва.

Стереотаксические операции заключаются во введении через трепанационное отверстие в заранее определенные структуры мозга специальных инструментов, позволяющих производить биопсию опухолей, имплантировать радиоактивные материалы, строго локально разрушать мозговые структуры с помощью различных воздействий (электрических, температурных, ультразвуковых). С помощью этого метода возможно клипирование патологических сосудов и проведение ряда других операций. Для осуществления стереотаксических операций применяют специальные стереотаксические аппараты.

Эндоваскулярные операции используют в основном для лечения сосудистой патологии головного мозга (артериосинусные соустья, артериальные и артериовенозные аневризмы). В основе метода лежит селективная катетеризация сосудов головного мозга с последующим проведением мероприятий, направленных на нормализацию нарушенного кровоснабжения мозга. Чаще всего это избирательная окклюзия сосудов искусственными эмболами или с помощью специального баллона-катетера. Селективная окклюзия сосудов позволяет прекратить или уменьшить ток крови в артериовенозных шунтах, окклюзировать артериальные сосуды у места отхождения шейки аневризмы (рис. 151), тампонировать полость артериальной аневризмы и проводить ряд других операций.

Микрохирургические операции применяются в случаях с наиболее сложными анатомическими взаимоотношениями между патологическим процессом и структурами мозга; эти операции способствуют наиболее ^травматичному и радикальному удалению патологических образований. Только с внедрением этого метода стали возможными радикальное удаление большинства опухолей хиазмально-селлярной локализации, многие операции на сосудах головного и спинного мозга. Микрохирургическая техника применяется при трансназальных операциях, особенно для удаления микроаденомы гипофиза, при транслабиринтном удалении невринома VIII нерва.

Введение микрохирургии в область хирургии периферических нервов также значительно расширило возможности хирургов. Стало доступным сшивание черепных нервов в полости черепа и вне его (пластика VII нерва), проведение не только наружного, но и внутреннего невролиза (разъединение рубцовых сращений между отдельными фасцикулами).

Врожденные пороки развития черепа и головного мозга

Пороки развития головного мозга занимают первое место (около 25%) среди всех врожденных уродств, диагностируемых при вскры-

тиях трупов новорожденных. Крайними степенями уродства **являются**: апсфалия - отсутствие головного мозга; аиэпсфалия - отсутствие большого мозга и крыши черепа при сохранности стволовых отделов мозга; гемисцефалия - отсутствие крыши черепа при частичном развитии прилегающих к стволу долей полушарий головного мозга; гидроэнцефалия - атрофия больших полушарий мозга в сочетании с гидроцефалией. Нередко эти уродства сочетаются с циклопией, при которой развивается одна расположенная по средней линии орбита, заключающая один или два сросшихся глаза. Перечисленные уродства несовместимы с жизнью; дети рождаются мертвыми или погибают в первые 2—4 мес жизни. К частичным дефектам развития головного мозга относят грыжи головного мозга, краниостеноз, отсутствие или недоразвитие (агенезия) отдельных структур головного мозга, нарушения развития коры больших полушарий (отсутствие извилин — агирия или слишком малые или крупные их размеры — микро- или макрогирия), микро- и макроцефалию, платибазию, дефекты теменных костей и др. Клинически пороки развития извилин проявляются слабоумием, спастическими парезами, судорожным синдромом.

Лечение только симптоматическое. При грыжах головного мозга и краниостенозе применяется хирургическое лечение.

Грыжи головного мозга. Врожденные пороки развития черепа и мозга с выпячиванием оболочек и мозговой ткани через дефекты черепа и твердой мозговой оболочки.

Классификация. Различают передние, задние, боковые и базальные грыжи. Передние грыжи выходят через расширенное слепое отверстие в области корня носа (назофронтальные грыжи), через ячейки решетчатой кости (назоэтмоидальные грыжи) или проникают в орбиту у внутреннего угла глаза в области слезно-носового канала (назоорбитальные грыжи). Грыжевое отверстие может находиться в области верхней глазничной щели или зрительного отверстия. Задние грыжи выходят выше или ниже большого затылочного бугра, базальные выпячиваются в полость носа или носоглотки и часто диагностируются как полипы. По строению и содержанию различают следующие виды грыж.

Менингоцеле образуется мягкой и паутинной оболочками головного мозга, содержащими цереброспинальную жидкость.

Энцефалоцеле содержит в грыжевом мешке мозговую ткань, покрытую мягкой и паутинной оболочками.

Энцефалоцистоцеле помимо упомянутых выше элементов, содержит часть расширенного мозгового желудочка.

Диагностика. Клинически грыжи проявляются мягкой, пульсирующей припухлостью в типичном месте. При плаче или крике ребенка припухлость становится напряженной. В диагностике мозговых грыж существенное значение имеет краниография и пневмоэнцефалография. Передние и задние мозговые

грыжи необходимо дифференцировать от опухлей костей черепа. Большую помощь в постановке диагноза оказывают пункция выпячивания и введение воздуха в грыжевой мешок.

Лечение хирургическое. Операции производят практически в любом возрасте. При опасности разрыва истонченного грыжевого мешка показано срочное оперативное вмешательство. При плеоцитозе в ликворе, а также при выраженной гидроцефалии операция противопоказана. При операции грыжу и ее содержимое удаляют, дуральный мешок тщательно перевязывают, а костный дефект закрывают костным трансплантатом, пластинками из органического стекла или быстротвердеющей пластмассой.

Краниостеноз — аномалия развития черепа, обусловленная преждевременным зарощением одного или нескольких черепных швов.

Патологическая анатомия. Рост кости в направлении, перпендикулярном закрывавшемуся шву, задерживается. Происходит компенсаторный рост черепа за счет еще сохранившихся швов, ведущий к его деформации. Краниостеноз может быть общим и локальным. При общем краниостенозе с одновременным зарощением всех черепных швов возможности компенсаторного роста минимальны, череп высокий, имеет остроконечную форму (оксифалия), лоб сильно скошен назад. Одновременное зарощение коронарного и сагиттального швов приводит к развитию так называемого башенного черепа. При зарощении одного коронарного шва уменьшаются переднезадние и увеличиваются поперечные размеры головы (брахицефалия). Обратная картина наблюдается при зарощении сагиттального шва: череп становится узким, длинным, ладьевидным (скафоцефалия). В случае зарощения метопического лобного шва лобные кости срастаются под острым углом с образованием на месте бывшего шва выраженного гребня. Компенсаторно увеличиваются задние отделы черепа, развивается так называемая клиновидная голова. По времени возникновения различают врожденный, внутриутробный и послеродовой краниостеноз.

Диагностика. Клинические проявления краниостеноза возникают в результате несоответствия между емкостью черепной полости и объемом мозга и проявляются прогрессирующим повышением внутричерепного давления, задержкой умственного развития, снижением зрения. Часто у больных наблюдается двусторонняя аносмия, экзофтальм, парез отводящих нервов, легкие пирамидные симптомы. Различают компенсированную и декомпенсированную стадии краниостеноза. Декомпенсация в ряде случаев провоцируется черепно-мозговой травмой или инфекцией.

Лечение при декомпенсированном краниостенозе оперативное. Линейная краниотомия заключается в резекции преждевременно закрывшегося шва. При преждевременном зарощении всех швов некоторые авторы применяют циркулярную краниотомию с образованием в нижнесредних отделах черепа круго-

вого дефекта, в результате чего верхняя часть свода приподнимается, увеличивая таким образом объем полости черепа. Наиболее равномерное увеличение размеров черепа по всем направлениям обеспечивает двусторонняя лоскутная краниотомия с образованием фиксирующих костных мостиков.

Синдром Арнольда—Киари возникает в результате аномалии развития, нарушающей нормальные топографоанатомические соотношения верхнего шейного отдела позвоночника с основанием черепа за счет его воронкообразного вдавления (базиллярная импрессия), при котором верхние шейные позвонки вдаются в полость черепа, а также при аномалии развития мозга с гипертрофией его заднего отдела. В результате несоответствия размеров задней черепной ямки размерам мозга миндалина мозжечка опускаются в большое затылочное отверстие, вызывая сдавление продолговатого мозга и в ряде случаев окклюзию срединной апертуры.

Диагностика. Заболевание проявляется симптомами поражения нижних отделов мозгового ствола и верхних отделов спинного мозга, мозжечковыми нарушениями и явлениями окклюзии ликворных путей. Диагноз уточняется посредством краниографии.

Лечение. При симптомах сдавления ствола мозга показана операция, при которой осуществляется декомпрессия задней черепной ямки и восстановление оттока ликвора.

Стерджа—Вебера болезнь — уродство развития сосудов к-ожи головы, мозговых оболочек и сосудистой оболочки глаз. Наблюдаются ангиоматозные изменения мозговых сосудов с отложением в них извести (что выявляется на краниограммах в виде полосок с двойным контуром), явлениями гипоплазии и атрофии мозгового вещества.

Диагностика. Заболевание проявляется пигментными ангиомами на лице, врожденной глаукомой, эпилептическими припадками, слабоумием, парезами и параличами конечностей.

Лечение. При эпилептических припадках противосудорожная терапия. Хирургическое лечение — удаление ангиоматозно измененных участков мозговых оболочек.

Травмы черепа и головного мозга

Классификация. Травмы черепа делятся на две основные группы: открытые и закрытые. Открытая черепно-мозговая травма характеризуется наличием одновременного повреждения мягких покровов головы и черепных костей, создающего угрозу инфицирования головного мозга и его оболочек. Открытая травма в свою очередь подразделяется на проникающую и проникающую в зависимости от целостности твердой мозговой оболочки. К закрытой травме относят черепно-мозговые повреждения без нарушения целостности покровов головы или если ранение мягких тканей черепа не сопровождается повреждением его

может развиваться пневмоцефалия — скопление воздуха в полости черепа. При переломе чешуи височной кости нередко происходит разрыв средней оболочечной артерии с формированием эпидуральной гематомы. Вдавленные переломы свода черепа в ряде случаев проявляются фокальными эпилептическими припадками и картиной сдавления мозга. Перелом основания черепа обычно происходит по линии, проходящей через отверстия выхода черепных нервов, вызывая соответствующие краннобазальные симптомы. Часто возникает ушная или назальная ликворея — истечение ликвора из уха или носа, менингеальный синдром. При переломе пирамидки височной кости, кроме ликвореи из наружного слухового прохода, наблюдаются периферический парез лицевого нерва, глухота и вестибулярные нарушения, через 5—40 ч появляются кровоподтеки в области сосцевидного отростка. Для переломов передней черепной ямки характерны кровоизлияния в область окологлазничной клетчатки и конъюнктивы («симптом очков»). При переломе костей задней черепной ямки кровоподтеки располагаются на затылке и задней поверхности шеи.

Лечение. При всех видах открытой черепно-мозговой травмы показана первичная хирургическая обработка. При вдавленных переломах необходима операция, при которой удаляют вдавленные костные обломки и производят ревизию субдурального пространства. При тяжелом ушибе головного мозга операцию заканчивают декомпрессивной трепанацией черепа. При ушибе мозга легкой и средней тяжести производят первичную пластику дефекта черепа. При закрытых переломах без признаков сдавления мозга придерживаются консервативной тактики. Ликворея и пневмоцефалия, как правило, излечиваются без хирургического вмешательства.

Сотрясение головного мозга — симптомокомплексом нарушений функций головного мозга без отчетливых очаговых выпадений и патологоанатомических изменений, проявляющийся кратковременной (не более 20 мин) утратой сознания, анте- и ретроградной амнезией, головной болью, нарушением сна, вестибулярными и вегетативными симптомами, астенией. Сотрясение мозга следует отличать от ушиба головы, при котором не бывает утраты сознания, больные отлично помнят, как была получена травма, ведут себя активно и не отмечают никаких общемозговых нарушений.

Лечение консервативное, необходим сфогий постельный режим в течение 1—3 нед в зависимости от тяжести сотрясения.

Ушиб (контузия) головного мозга — местное повреждение мозговой ткани, развивающееся в результате черепно-мозговой травмы. Характер местных повреждений может быть различным: от небольшой очаговой имбибишш до обширных размягчений мозгового вещества. **Ушибы** мозга могут быть одиночными и множественными. К ушибам относят и все случаи закрытой травмы мозга, при которых

имеются переломы черепа или субарахноидальные кровоизлияния.

Диагностика. Различают легкую, среднюю и тяжелую степени ушиба мозга.

При *легкой степени* утрата сознания может быть кратковременной или продолжаться 10—30 мин, а очаговые симптомы обычно проявляются лишь в виде рефлекторных асимметрий. При ушибе *средней степени* потеря сознания длится несколько часов, иногда переходит в сопор. Характерны выраженные очаговые симптомы поражения мозга — теми- и монопарезы, афазия, нарушения зрения, слуха или чувствительности. Ушиб *тяжелой степени* опасен для жизни и характеризуется продолжительной утратой сознания, нередкими нарушениями жизненно важных функций, грубыми общемозговыми и локальными симптомами, глубокими расстройствами метаболизма и кровообращения мозга. При ушибе ствола мозга с момента травмы развивается глубокая кома с нарушениями дыхания и сердечно-сосудистой деятельности.

Лечение. Оперативные вмешательства предпринимаются при открытой травме с повреждением мозгового вещества и при больших очагах размозжения мозга, сопровождающихся нарастающим сдавлением мозга. При отсутствии признаков сдавления мозга применяется консервативное лечение.

Сдавление (компрессия) головного мозга развивается при вдавленных переломах черепа, нарастании внутрочерепной гематомы или гидромы, при массивных ушибах, сопровождающихся отеком-набуханием мозга. Описаны редкие случаи пневмоцефалии с картиной сдавления мозга.

Диагностика. В первой, компенсированной, фазе сдавления функция мозга не нарушается вследствие компенсаторного вытеснения ликвора в спинномозговой канал. Клинически эта фаза соответствует светлому промежутку. Во второй фазе наступает сдавление вен с развитием застойной гиперемии мозга, приводящей к увеличению его объема. Больные отмечают усиление головной боли, становятся возбужденными, появляются **очаговые** симптомы (мидриаз на стороне сдавления, контралатеральный гемипарез и др.), **реже** застойные соски зрительных нервов. В третьей фазе сдавления наступает анемия мозга, главным образом его полушарий, может развиваться отек головного мозга. Сознание выключается, грубо выражены общемозговые, **очаговые** и ствольные симптомы. В четвертой — терминальной — **стадии** компрессии **развивается** вклинение мозга с нарушениями дыхания и сердечной деятельности, наступает **смерть**.

Лечение. Срочная операция для устранения причины сдавления *мозга*.

Внутричерепная гематома. Ограниченное скопление крови в полости черепа, образовавшееся в результате разрыва церебральных или оболочечных сосудов. Различают **эпидуральные, субдуральные, внутримозговые, желудочковые** и **субарахноидальные гематомы.**

Инд pa.tb.iQs гематома представляет со-

У >й скопление крови между наружной «онерхносью твердой мозговой оболочки и костью черепа. Гематомы чаще развиваются в результате разрыва ветвей средней оболочечной артерии и обычно не имеют светлого промежутка, проявляясь симптоматикой нарастающего в течение 6—24 ч после сдавления мозга и четкими очаговыми симптомами. Реже эпидуральные гематомы образуются в результате повреждения диплоических вен, вен эмиссарнев и синусов твердой мозговой оболочки. Спинномозговая жидкость обычно без признаков геморагии.

Субдуральные гематомы образуются в результате скопления крови под твердой мозговой оболочкой, в результате повреждения поверхностных артерий и вен мягкой оболочки и коры в области контузионных очагов или у места впадения в мозговые синусы. Гематомы распространяются по поверхности мозга на большом протяжении. Характерен «светлый промежуток» между моментом травмы и клиническими проявлениями гематомы. Клиническая картина субдуральных гематом представлена преимущественно общемозговыми симптомами, которые могут развиваться по типу острой (до 48 ч), подострой (от 48 ч до 2 нед) или хронической гематомы (свыше 2 нед). Очаговые симптомы выражены не всегда. Ликвор, как правило, содержит примесь крови.

Внутри мозговые гематомы встречаются сравнительно редко и бывают обусловлены как непосредственным действием механической силы, так и несколько позднее развивающимися некротическими изменениями сосудов или явлениями диapedеза в зоне контузионного очага. Течение заболевания подострое с развитием симптоматики сдавления мозга при выраженности вторично-очаговых и ствольных симптомов. Наличие крови в спинномозговой жидкости встречается редко.

Внутрижелудочковые гематомы образуются обычно в результате прорыва внутримозговой гематомы через поврежденную стенку желудочка, но могут быть и первично-желудочковыми. Характерно острое развитие коматозного состояния с резко выраженными сердечно-сосудистыми реакциями, нарушениями дыхания, гипертермией, менингеальным и горметоническим синдромом. В спинномозговой жидкости обнаруживается кровь.

Помимо клинической картины, в диагностике внутримозговых гематом существенную роль играют эхоэнцефалография, ангиография, пробные пункции через диагностические трепанационные отверстия, компьютерная томография.

Лечение при внутримозговых гематомах со сдавлением мозга оперативное. В острых случаях гематома может удаляться через кранию, введенную в гематому через фрезевое отверстие. При обширных гематомах осуществляют костно-пластическую трепанацию с удалением гематомы и остановкой кровотечения. При субарахноидальных кровоизлияниях назначают консервативное лечение.

Пролапс, или протрузии, мена - осложнение открытой черепно-мозговой травмы, при которой происходит выпячивание мозгового вещества в рану через дефект черепа и мозговых оболочек. По срокам возникновения различают первичное, раннее и позднее выпячивание мозга.

Диагностика. Первичное выпячивание мозга возникает непосредственно после черепно-мозговой травмы; при этом наблюдается выпячивание размозженной мозговой ткани, выброшенной из черепной полости ранящим снарядом, и выбухание прилегающих к раневому дефекту участков мозга. К первичному выпячиванию относят и редкие случаи острой протрузии мозга на операционном столе в результате бурного развития отека-набухания мозга, наступающего вследствие нарушения мозгового кровообращения. Раннее выпячивание мозга (доброкачественная протрузия) начинает развиваться у больных с незашитой мозговой раной в течение первых 2—3 сут после травмы, достигает наибольшей выраженности к концу 1—8-х суток и регрессирует не позже чем через месяц. Причинами раннего выпячивания являются местный отек мозга, общее повышение внутричерепного давления, нарушения крово- и ликворообращения, дислокации мозга. Позднее выбухание, или вторичный пролапс (злокачественная протрузия), возникает обычно на фоне тяжелых инфекционных осложнений открытой черепно-мозговой травмы (гноенный энцефалит, абсцесс мозга). При очаговом энцефалите появляется гнойное отделяемое из мозговой раны, исчезает пульсация мозга, нарастает очаговая неврологическая симптоматика. При диффузном энцефалите состояние больного крайне тяжелое, выбухание достигает больших размеров, имеет дряблую консистенцию, не пульсирует. Быстро происходит ущемление пролапса в дуральном или костном кольце, некротический распад и расплавление мозга в глубину вплоть до стенки бокового желудочка с образованием стойкого ликворного свища.

Лечение. Дегидратационная терапия, повторные люмбальные пункции. Следует защищать выпавшие участки мозга от высыхания, повторной травмы (с помощью специальных защитных колец из марли), присоединения инфекции (массивная антибактериальная терапия; при необходимости, помимо парентерального введения, производят эндолумбальные, интравентрикулярные и интракаротидные инъекции). При ущемлении пролапса в костном или оболочечном кольце показано оперативное расширение дефекта.

Назальная ликворея — осложнение проникающей травмы черепа, при котором через дефект твердой мозговой оболочки (обычно в области решетчатой пластинки) происходит истечение ликвора, что таит опасность проникновения в полость черепа инфекции с последующим развитием менингита.

Диагностика. Уточнение локализации фистульного хода осуществляется с помощью томографии, пневмоэнцефалографии, радио-

косгей. Переломы черепа с образованием сообщения между полостью черепа и воздухоносными пазухами носа и уха и ликвореей следует рассматривать как открытые, проникающие травмы. Как при закрытой, так и при открытой черепно-мозговой травме механическое повреждение мозга может проявляться при сотрясении, ушибом, сдавлением либо различными их сочетаниями.

Патогенез. В механизме черепно-мозговой травмы, помимо непосредственного повреждения мозга, играет роль распространяющаяся в виде волны от точки приложения ударной силы механическая деформация черепа и мозга с ушибом последнего о костные выступы внутренней поверхности черепа (по механизму противоудара). Одной из причин повреждения мозга является распространение гидродинамической волны по желудочковой системе.

В патогенезе черепно-мозговой травмы ведущую роль играют нарушения основных нейродинамических процессов в центральной нервной системе, обуславливающие сосудистые ликвородинамические и эндокринно-гуморальные нарушения. Реакции сосудистой системы мозга проявляются распространенным спазмом сосудов с последующей гиперемией мозга и венозным застоем. Расстройства ликвороциркуляции связаны с нарушением нормального функционирования сосудистых сплетений боковых желудочков, с развитием ликворной гипо- и гипертензии, нарушениями проницаемости гематоэнцефалического барьера. Ослабление регуляторных функций диэнцефально-гипофизарной системы приводит к нарушениям гормонального баланса в организме, расстройствам водного и солевого обмена, нарушениям кровообращения с развитием гипоксии мозга и явлений отека-набухания мозговой ткани.

Острый период черепно-мозговой травмы протекает с выраженными общемозговыми симптомами, среди которых ведущее место занимают расстройства сознания. Очаговые неврологические симптомы зависят от локализации и характера повреждения мозгового вещества. Приблизительно у половины больных с закрытой черепно-мозговой травмой наблюдается ликворная гипертензия. Снижение ликворного давления наблюдается обычно при открытых проникающих травмах мозга. Черепно-мозговые травмы часто сопровождаются развитием субарахноидальных кровоизлияний.

В остром периоде черепно-мозговой травмы течение и исход заболевания зависят от выраженности местного повреждения мозга, нарушений гемо- и ликвороциркуляции и сопутствующих явлений нарастающего отека мозга, которые могут приводить к опасным для жизни расстройствам жизненно важных функций. По миновании острого периода дальнейшее течение заболевания определяется возможностью сопутствующих инфекционных осложнений.

Лечение. Неотложные оперативные вме-

шательства показаны при сдавлении мозга, обусловленном внутричерепной гипертензией, вдавленным переломом или нарастающим, не купирующимся отеком мозга. При открытых и проникающих ранениях на догоспитальном этапе мозговую рану закрывают юмостатической губкой с канамицином, а затем в стационаре производят первичную обработку раны с удалением костных отломков, инородных тел и мозгового детрита. Сразу же необходима энергичная антибактериальная терапия, как местная, так и общая.

Консервативная терапия включает покой, охранительный режим, применение гемостатических и антигистаминных препаратов, противосудорожных средств, коррекцию водно-электролитного баланса, витаминотерапию, устранение артериальной гипертензии, ацидоза, нарушений микроциркуляции. При ликворной гипертензии применяют повторные люмбальные пункции, дегидратирующие средства. При высокой гипертензии и нарастающем отеке мозга эффективны внутривенное струйное введение 15—20% маннита, прием глюкокортикоидов. При ликворной гипотензии показано опускание головного конца кровати, обильное питье, богатая хлоридами пища, внутривенное введение дистиллированной воды (по 10 мл), капельные вливания 5% глюкозы и изотонического раствора натрия хлорида, эндолумбальное введение этого раствора. При субарахноидальных кровоизлияниях применяют холод на голову, гемостатические средства, повторные люмбальные пункции до полной санации ликвора, эндолумбальное введение кислорода (5—20 мл). Психомоторное возбуждение купируют нейролептиками и литическими смесями. При нарушениях жизненно важных функций применяют аналептики, сердечные гликозиды, вазопрессоры и кортикостероиды. При неадекватности самостоятельного дыхания прибегают к интубации или трахеостомии с переводом на искусственную вентиляцию легких.

Травматические повреждения покровов черепа относятся к наиболее частым и легким повреждениям головы. Различают ранения мягких тканей с повреждением кожных покровов, апоневроза, надкостницы. Ранения могут осложняться нагноением, флегмоной, остеомиелитом.

Лечение. Первичная хирургическая обработка с иссечением краев раны и наложением глухого шва.

Переломы черепа могут наблюдаться при открытой и закрытой черепно-мозговой травме. Различают трещины черепа, дырчатые, оскольчатые и вдавленные переломы. По локализации различают переломы свода, основания и парабазальные.

Диагноз устанавливают краниографически и на основании локальных симптомов, связанных с местом перелома. При переломе лобных костей может развиваться подкожная эмфизема за счет повреждения стенок придаточных полостей. При одновременном нарушении целостности стенок воздухоносных пазух, твердой и паутинной мозговых оболочек

нуклидных исследований и вентрикулография с позитивными контрастными веществами.

Лечение оперативное — ушивание или пластическое закрытие твердой мозговой оболочки алло- или ксенотрансплантатом, закрытие трещины дна передней черепной ямки быстротвердеющей пластмассой.

Дефекты черепа после черепно-мозговых травм обычно не вызывают неврологических расстройств. У части больных развивается так называемый синдром трепанированных, проявляющийся шумом в голове, головокружением, головной болью, усиливающимися при изменениях барометрического давления, наклонах головы. При проникающих ранениях формируются рубцовые сращения между мозгом и мягкими покровами черепа с развитием эпилептического синдрома.

Лечение. Пластика дефекта черепа с помощью аллотрансплантатов или ксенопластических материалов (стиракрил, плексиглас и др.).

Воспалительные и паразитарные заболевания черепа и головного мозга

Воспалительные заболевания

Остеомиелит костей черепа. Обычно развивается вследствие распространения воспалительного процесса с надкостницы на вещество кости, но может возникать и гематогенным путем. В одних случаях происходит омертвление участка кости с его последующей секвестрацией, в других секвестрация не возникает. Течение обычно хроническое.

Диагностика. На мягких покровах головы соответственно пораженному участку отмечаются регионарная гиперемия, припухлость, болезненность при пальпации. Часто возникают свищи с гнойным отделяемым. Диагноз подтверждается при краниографии.

Лечение оперативное: удаление пораженного участка кости в пределах здоровых тканей, сочетающееся с интенсивной противовоспалительной терапией.

Менингит — воспаление мозговых оболочек. Воспаление мягких оболочек (arachnoidea и pia mater) называют лептоменингитом, аналогичное поражение твердой мозговой оболочки — пахименингитом. В большинстве случаев в воспалительном процессе участвуют все три оболочки мозга. Если начальным и основным проявлением заболевания служит поражение мозговых оболочек (например, менингококковый менингит), менингит классифицируется как первичный. Вторичные менингиты развиваются как осложнение общих или местных инфекций, черепно-мозговых травм и нейрохирургических операций.

Диагностика. При *серозных менингитах* спинномозговая жидкость прозрачная с умеренным, преимущественно лимфоцитарным, цитозом. При *гнойном менингите* ликвор носит **гнойный** характер и содержит **боль-**

шое количество (до 10000 в 1 мм³) нейтрофилов; уровень белка повышается, а количество сахара и хлоридов снижается. Заболевание проявляется резко выраженной головной болью с тошнотой и рвотой, светобоязнью, брадикардией, повышением температуры 39—40 С, помрачением сознания, резко выраженной ригидностью затылка, симптомами Кернига и Брудзинского, нейтрофильным лейкоцитозом, сдвигом формулы крови влево.

Лечение. Массивная антибиотикотерапия (предварительно установить чувствительность бактериальной флоры) — пенициллин 12 000 000—24000 000 ЕД/сут внутримышечно и по 50000—100000 ЕД (только натриевая соль) эндолумбально; метициллин, оксациллин, цефопин, сигмамицин, гентамицин и др. Показаны дегидратационная терапия, витамины и антигистаминные препараты, седативные и обезболивающие средства.

Арахноидит головного мозга — серозное воспаление паутинной оболочки инфекционной, вирусной, травматической, интоксикационной или аллергической этиологии. Паутинная оболочка теряет свой характерный прозрачный бесцветный вид, становится утолщенной и мутной, иногда с формированием грубых арахноидальных сращений и кистозобразованием. В патологический процесс могут вовлекаться прилегающие черепные нервы и мозговое вещество.

Диагностика. Заболевание проявляется головной болью оболочечного характера, симптомами повышения внутричерепного давления вследствие нарушения резорбции цереброспинальной жидкости или окклюзии ликворных путей. При преимущественной локализации процесса на выпуклой поверхности мозга характерны фокальные эпилептические припадки или (реже) стойкие очаговые симптомы. При локализации процесса на основании мозга часто поражается хиазмальная цистерна с образованием в ней спаек и кистозных полостей и поражением зрительного нерва (оптохиазмальный арахноидит). Инфекция из придаточных пазух носа при этом заболевании попадает на основание мозга по периневральным пространствам обонятельного и зрительного нервов. Ведущей симптоматикой оптохиазмального арахноидита является резкое падение зрения в результате прогрессирующей первичной атрофии зрительных нервов. Арахноидит задней черепной ямки может привести к зарастанию срединной или боковых апертур с развитием окклюзионной гидроцефалии. Существенная роль в диагностике арахноидита принадлежит пневмоэнцефалографии, при которой могут обнаруживаться как расширение и неравномерное заполнение субарахноидальных щелей и цистерн, так и их полная облитерация. В большинстве случаев выявляется расширение желудочков головного мозга. Спинномозговая жидкость в стадии обострения характеризуется умеренным цитозом; в ремиссионной стадии она может не изменяться или носить

гидроцефальный характер; при окклюзии ликворных путей содержание белка может попытаться.

Лечение начинают с энергичной антибактериальной, общеукрепляющей и дегидратационной терапии. Операция показана в речи дуальной стадии заболевания при отсутствии эффекта от консервативной терапии. При стойких очаговых симптомах поражения конвексимальной поверхности мозга проводят операцию церебротомии со вскрытием кистозных полостей и разъемлением спаек. При оптохиазмальном арахноидите целью вмешательства является устранение рубцовых сращений вокруг хиазмы и зрительных нервов. При окклюзионных формах оперативные вмешательства направлены на устранение нарушений ликворооттока (см. Гидроцефалия).

Энцефалит — воспаление вещества головного мозга. Первичные энцефалиты вызываются нейротропными вирусами, вторичные — возникают как осложнение общих или местных воспалительных процессов или проникающих ранений черепа и могут носить как очаговый, так и диффузный характер.

Диагностика. Энцефалиты наряду с локальной симптоматикой могут сопровождаться синдромом повышения внутричерепного давления в связи с отеком-набуханием мозга и заращением ликворных коммуникаций (продуктивный перивентрикулярный энцефалит). В ряде случаев в мозговой ткани образуются очаги размягчения с грубой и стойкой неврологической симптоматикой, высоким содержанием белка в ликворе.

Для дифференциации очагового энцефалита от опухоли головного мозга применяют контрастные методы исследования (пневмо- и вентрикулография, ангиография). Особенно тяжелое течение и прогноз отмечаются при диффузных гнойных энцефалитах, вызываемых в основном пиогенными кокками и развивающихся после травм или ранений головного мозга или как осложнение нейрохирургических операций. Входными воротами инфекции являются рана головы, придаточные полости носа или полость внутреннего уха. Заболевание проявляется головной болью с тошнотой и рвотой, повышением температуры, бессонницей или сонливостью, нарушениями сознания. При проникновении инфекции в желудочковую систему развивается картина вентрикулита или эпендиматита. Сонливость может переходить в сопорозное состояние, резко усиливается общемозговая и локальная неврологическая симптоматика, нарастают застойные явления на глазном дне.

В крови — лейкоцитоз со сдвигом формулы влево, повышение СОЭ. В ликворе — нейтрофильный плеоцитоз до нескольких тысяч в 1 мкл, гиперальбуминоз, положительные глобулиновые реакции Панди и Нонне — Апелта.

Лечение. При гнойных энцефалитах применяют массивные дозы антибиотиков, к которым чувствительна высеваемая из ликвора флора — оксациллин, ампициллин, олететрин,

сигмамицип, цеполин и др. Одновременно назначают сульфаниламидные препараты внутрь и интравенозно. Хорошие результаты дает интракаротидное введение пенициллина. При попадании инфекции в ликворные пути применяют повторные люмбальные и вентрикулярные пункции с введением антибиотиков (гентамицин, ампициллин, цеполин, левомицетин сукцинат и др.). Для предупреждения осложнений, связанных с массивной антибиотикотерапией, применяют нистатин (500000 ЕД 3 раза в день), димедрол, супрастин, хлорид кальция, поливитамины. Прогноз при гнойном энцефалите неблагоприятный.

Абсцесс головного мозга — ограниченное скопление гноя в мозговом веществе.

Этиология. Формирование абсцесса может быть обусловлено проникновением инфекции в мозг при нагноительных процессах в среднем или внутреннем ухе (отогенные абсцессы), придаточных полостях носа (риногенные абсцессы), при гнойных очагах в мягких тканях головы, остеомиелите черепа, тромбозе лицевых вен. Травматические абсцессы осложняют открытую черепную травму вследствие проникновения инфекции из внешней среды. Метастатические абсцессы развиваются при нагноительных процессах во внутренних органах, остеомиелите трубчатых костей.

Патологическая анатомия. Абсцессы головного мозга могут быть одиночными и множественными. Отогенные абсцессы в основном локализируются в височной доле или в полушариях мозжечка. Метастатические абсцессы чаще поражают лобные доли. Первой патоморфологической фазой заболевания является ограниченный гнойный энцефалит, второй — абсцедирование с формированием реактивной капсулы вокруг скопления гноя.

Диагностика. Клиническая картина абсцесса складывается из общинтоксикационных, общемозговых и очаговых симптомов. Заболевание обычно начинается с симптомов повышения внутричерепного давления. В острой фазе заболевания могут быть колебания температуры, воспалительные изменения крови, менингеальный синдром, белково-клеточная диссоциация, иногда значительный цитоз. Для диагностики абсцессов применяют эхоэнцефалографию, электроэнцефалографию, пневмоэнцефало- и вентрикулографию, ангиографию, гамма-энцефалографию.

Лечение хирургическое. Наиболее эффективно тотальное удаление абсцесса вместе с капсулой. При пункционном методе лечения производят повторное отсасывание гноя из полости абсцесса с последующим промыванием ее антисептическими растворами и введением антибиотиков. При открытом способе лечения полость абсцесса вскрывают, промывают и дренируют до очищения раны и ее заполнения свежими грануляциями.

Инфекционные гранулемы мозга представляют опухолеподобные разрастания грану-

ляционной ткани, обусловленные попаданием инфекции в мозг и протекающие клинически как опухоли мозга.

Туберкуломы развиваются чаще в детском и юношеском возрасте и обычно локализуются в области мозжечка, моста мозга или больших полушарий. Центральная часть гранулемы состоит из участка казеозного некроза и петрификатов, по периферии имеется пояс грануляционной ткани, содержащей лимфоидные и эпителиоидные клетки. Туберкуломы бывают единичными (солитарными) или множественными. При постановке диагноза следует учитывать туберкулез в анамнезе, лимфаденит, скрофулезные изменения кожи, длительный субфебрилитет.

Актиномикома образуется вследствие попадания в мозг лучистого гриба (*Nocardia asteroides*) и обычно поражает кору больших полушарий, мозжечок, иногда гассеров (тройничный) узел, гипоталамическую область или III желудочек. В центре гранулемы *всегда* имеются участки некроза, характерно присутствие ксантомных клеток, капелек жира и друз грибка. Часто заболевание проявляется менингеальным синдромом, воспалительными изменениями крови, образованием свищей с гнойным отделяемым. Подтверждением диагноза служит обнаружение друз в отделяемом из свища.

Сифилома (гумма) — проявление третичного сифилиса, развивается в твердой и мягкой оболочках мозга, поражая кору лобных долей и центральных извилин.

Лечение оперативное на фоне энергичной с учетом этиологии специфической противовоспалительной терапии. Удаление гранулемы следует проводить в пределах "здоровых тканей". При множественных гранулемах операция противопоказана.

Паразитарные заболевания

Цистицеркоз развивается в результате инвазии головного мозга личинками паразитирующего в желудочно-кишечном тракте свиного солитера (*Taenia solium*) и составляет 1—1.3% объемных внутричерепных процессов. Онкосфера паразита через слизистую оболочку желудка и сосуды портальной венозной системы попадает в большой круг кровообращения и разносится по всему телу, поражая различные органы, в том числе головной мозг.

Патологическая анатомия. Цистицерк (финна) представляет собой пузырек диаметром 5—10 мм, заполненный прозрачной жидкостью. Количество цистицерков в мозге может достигать нескольких сотен. Чаще всего цистицерки обнаруживаются по ходу сосудов в поверхностных слоях коры или в полости желудочков. Вокруг цистицерка формируется реактивная капсула, по периферии которой развивается воспаление паутинной оболочки и мягкой мозговой оболочки.

Диагностика. Течение заболевания ремиттирующее. Неврологическая **симптоматика** характеризуется многоочаговостью. **Часто**

развивается эпилептический синдром, выражены менингеальные симптомы и картина повышения внутричерепного давления. При локализации процесса в желудочках мозга наблюдаются явления перемежающейся окклюзии и синдром Брунса. В цереброспинальной жидкости выявляют лимфоцитарный цитоз с эозинофилами. Специфична реакция связывания комплемента крови и ликвора с цистицерковым антигеном. При краниографии и рентгенографии мягких тканей иногда обнаруживают тени петрифицированных личинок.

Клинические проявления ряда других глистных инвазий головного мозга (ценуроз, шистосомоз, парагонимоз, трихинеллез) сходны с цистицеркозом, характеризуются аналогичными воспалительными изменениями в мозговом веществе и его оболочках и токсико-аллергическими реакциями организма. Диагностика трудна. Выявление анамнестических сведений о пребывании в эндемичном районе, наличие паразитарного поражения всего организма способствуют распознаванию природы заболевания.

Лечение цистицеркоза симптоматическое — противосудорожное и дегидратирующее. Операция показана лишь при внутрижелудочковой локализации паразитов.

Лечение других глистных инвазий специфическое противопаразитарное. Показания к хирургическому лечению относительны и определяются локализацией паразитов, их отношением к путям оттока цереброспинальной жидкости, множественностью поражения.

Эхинококкоз развивается вследствие поражения головного мозга личинками (финнами) эхинококка. Пути миграции онкосферы эхинококка в организме человека те же, что у свиного солитера.

Патологическая анатомия. По морфологическим признакам различают два вида эхинококка — однокамерный, или гидатидозный, и многокамерный, или альвеолярный. Чаще эхинококк локализуется в подкорковом веществе больших полушарий, реже в желудочках мозга в виде однокамерной кисты, окруженной хитиновой оболочкой.

Диагностика. Заболевание проявляется медленно нарастающими симптомами повышения внутричерепного давления, эпилептическими припадками, неглубокими очаговыми симптомами. В цереброспинальной жидкости обнаруживают белково-клеточную диссоциацию и небольшой цитоз с наличием эозинофилов. Специфическим признаком эхинококка является положительная реакция Казони, реакция латекс-агглютинации.

Лечение хирургическое. Конгломерат многокамерного эхинококка удаляют в пределах здоровых тканей. Удаление однокамерного эхинококка должно быть осуществлено без повреждения стенки пузыря во избежание обсеменения подболобочечных пространств паразитом. Ложе удаленного паразита обрабатывается 10% раствором формалина. Прогноз при однокамерном эхинококке благоприятный.

Сосудистые заболевания головного мозга

Артериальная аневризма сосудов головного мозга представляет собой врожденное патологическое расширение просвета мозговой артерии с выпячиванием ее стенки, обусловленное недоразвитием мышечного слоя и внутренней эластической мембраны. Артериальные аневризмы обнаруживают у 0,5% умерших, причем большая часть их при жизни не проявлялась клинически. Излюбленная локализация аневризм — места деления и анастомозирования мозговых артерий. Особенно часто аневризмы встречаются в области передних соединительных артерий или у бифуркации внутренних *сонных* артерий. Различают паралитическую (опухолеподобную) и апоплексическую формы клинического проявления артериальных аневризм.

Диагностика. Наиболее характерно внезапное развитие субарахноидального или внутримозгового кровоизлияния у практически здоровых лиц молодого и среднего возраста, у которых на фоне резко выраженного менингеального синдрома выявляются краниобазальные и пирамидные симптомы. Кровоизлияния часто повторяются через 2—4 нед после первичного разрыва аневризмы. От кровоизлияний из аневризм погибают до 60% больных, многие остаются инвалидами. При прорыве крови в желудочки мозга развивается горметонический синдром с выраженными вегетативными расстройствами, гипертермией и нарастающими стволовыми симптомами. Важным патогенетическим фактором в развитии клинической картины кровоизлияния является спазм церебральных сосудов вблизи разорвавшейся аневризмы. Решающее значение в топической диагностике аневризм имеет ангиография.

Лечение хирургическое. Срочная операция показана при формировании внутричерепной гематомы. При удовлетворительном состоянии больного, учитывая угрозу повторного кровоизлияния, показана операция в течение первой недели после разрыва аневризмы. В тяжелых случаях, особенно при явлениях распространенного спазма артерий, операцию следует отложить до улучшения состояния. Операция заключается в выделении аневризмы, клипировании или перевязке ее шейки либо в укреплении ее шейки мышцей, марлей или быстротвердеющей пластмассой. При крупных аневризмах, выключение которых невозможно, после предварительного исследования и тренировки коллатерального кровообращения производят окклюзию внутренней сонной артерии хирургическим путем или с помощью эндоваскулярного метода.

Артериовенозная аневризма. Врожденное уродство мозговых сосудов, представляющее собой клубок патологически измененных сосудов с непосредственным сообщением между артериями и венами. Капиллярная сеть

в аневризматическом клубке отсутствует. И связи с резко усиленным кровотоком сосуды аневризматического клубка резко расширены, при этом они сдавливают и подвергают ишемии прилегающие участки мозга, в которых развиваются дегенеративные процессы.

Диагностика. Заболевание проявляется очаговыми симптомами, соответствующими локализации аневризмы, фокальными эпилептическими припадками, иногда нарушениями психики и повторными субарахноидальными кровоизлияниями, протекающими по сравнению с артериальными аневризмами относительно благоприятно. Решающая роль в диагностике артериовенозных аневризм принадлежит ангиографии.

Лечение хирургическое. Радикальное удаление аневризмы состоит в выключении приводящих сосудов и дренирующих вен с иссечением сосудистого клубка. При невозможности радикальной операции производят выключение приводящих сосудов аневризмы путем эндоваскулярных окклюдизирующих операций или направленной эмболизации.

Каротидно-кавернозное соустье развивается вследствие травматического повреждения внутренней сонной артерии в кавернозном синусе, в результате чего синус расширяется, а давление в нем резко повышается, что затрудняет венозный отток из мозга, его оболочек и глазницы. Вследствие ретроградного оттока артериальной крови по венам глазницы, выпадающим в синус, происходит резкое расширение глазничных вен, повышается внутриглазное давление, развивается пульсирующий экзофтальм. Иногда развивается вторичная глаукома со снижением зрения.

Диагностика. Больные страдают от постоянного пульсирующего шума в голове. Этот шум хорошо прослушивается фонендоскопом. Ангиографическое исследование при каротидно-кавернозном соустье имеет важное значение для выяснения источников васкуляризации соустья, размеров дефекта и развития коллатерального кровообращения, что имеет важное значение для выбора способа оперативного вмешательства.

Лечение хирургическое. Применяют внутричерепное клипирование внутренней сонной артерии дистальнее соустья, сочетающееся с перевязкой внутренней сонной артерии на шее и мышечной эмболизацией соустья. Ряд авторов осуществляют эмболизацию каротидно-кавернозного соустья маркированными эмболами, полистиролом. В настоящее время наиболее простым и надежным методом лечения каротидно-кавернозных соустьев является метод внутрисосудистой окклюзии соустья с помощью баллон-катетера.

Геморрагический инсульт. Основной причиной развития кровоизлияния в мозг являются гипертоническая болезнь и атеросклероз, на втором месте по частоте стоят аневризмы мозговых сосудов. Кровоизлияния чаще локализуются в полушариях большого мозга, реже — в мозжечке и мозговом стволе. Полушарные кровоизлияния в зависимости от их

локализации и по отношению к внутренней капсуле подразделяют на медиальные и латеральные. Все случаи кровоизлияния в мозг делят на две основные группы, отличающиеся патогенетически, по течению заболевания и показаниям к хирургическому лечению. Так называемые атипичные кровоизлияния в мозг развиваются у лиц молодого возраста при отсутствии гипертонической болезни и артериосклероза. Причина заболевания в одних случаях остается неясной, в других выявляются пороки развития сосудов в виде микроаневризм или микроангиом. Гематомы обычно располагаются относительно поверхностно в белом веществе мозга. Течение заболевания обычно подострое или хроническое. Оперативное лечение, проведенное в ранних стадиях заболевания, обычно дает хорошие результаты.

Классические кровоизлияния в мозг развиваются у лиц, страдающих гипертонической болезнью и атеросклерозом мозга, и поражают глубокие подкорково-капсулярные отделы мозга. В одних случаях в мозге образуется гематома, заполненная сгустками и жидкой кровью, в других — выявляется очаг геморрагического размягчения мозговой ткани.

Диагностика. Заболевание развивается бурно, быстро возникает сопорозное и коматозное состояние, 50—80% больных умирают в первые сутки. Уточнить локализацию кровоизлияния и дифференцировать ее от ишемического инсульта позволяет ангиография.

Лечение. Вопрос о показаниях к операции и ее сроках дискутабелен. Оперативное вмешательство предпочтительно производить в возможно ранние сроки после инсульта. Операция заключается во вскрытии полости гематомы с удалением жидкой крови, сгустков и разрушенных участков мозгового вещества. Иногда проводится двухэтапное вмешательство: в первые сутки — пункция гематомы через фрезерное отверстие с отсасыванием жидкого содержимого, а на 2—4-е сутки — костно-пластическая трепанация с вскрытием полости гематомы. Противопоказаниями к операции являются преклонный возраст, высокая азотемия, диабет, выраженная сердечная недостаточность, многоочаговое поражение мозга.

Ишемический инсульт развивается в результате тромбоза или эмболии мозговых сосудов. Тромбоз церебральных сосудов возникает обычно у лиц с атеросклеротическим или ревматическим поражением мозговых сосудов на фоне повышенной свертываемости крови. Эмболия мозговых сосудов часто развивается у больных ревматическим эндокардитом вследствие изъязвления и некроза сердечных клапанов, приводящего к отрыву эмбола, закупоривающего какой-либо из мозговых сосудов. В результате ишемии мозговой ткани развивается очаг серого размягчения.

Диагностика. Очаговые симптомы зависят от величины и локализации очага ишемического размягчения. Часто тромбозы и

эмболии мозговых сосудов поражают среднюю мозговую артерию, обуславливая развитие нарушений движений, чувствительности и речи. Диагноз подтверждается ангиографически.

Лечение — сосудорасширяющая терапия, антикоагулянты, применение реополиглокина, трентала для уменьшения вязкости крови, гипербарическая оксигенация.

В настоящее время осуществлены успешные попытки тромб- и эмболэктомии пораженных артерий, разработана операция наложения анастомоза между поверхностной височной артерией и дистальной ветвью средней мозговой артерии.

Опухоли головного мозга

Опухоли головного мозга составляют 4—5% среди всех его органических поражений. В международной (ВОЗ) гистологической классификации опухолей центральной нервной системы выделены следующие основные группы.

1. Опухоли нейроэпителиальной ткани (астроцитомы, олигодендроглиомы, эпендимомы, папилломы хориоидного сплетения и др.).
2. Опухоли, исходящие из оболочек нервов (невриномы и др.).
3. Опухоли, исходящие из мозговых оболочек (менингиомы и др.).
4. Первичные злокачественные лимфомы.
5. Опухоли, исходящие из кровеносных сосудов (гемангиобластомы и др.).
6. Опухоли из зародышевых клеток (герминомы, тератомы и др.).
7. Другие дизонтогенетические опухоли и опухолеподобные процессы (краниофарингиомы, дермоидные кисты и др.).
8. Сосудистые пороки развития (капиллярная телеангиэктазия, кавернозная ангиома и др.).
9. Опухоли передней доли гипофиза (аденомы, аденокарциномы и др.).
10. Опухоли, прорастающие из близлежащих тканей (опухоли яремного гломуса, хордомы, хондромы и др.).
11. Метастатические опухоли.
12. Неклассифицируемые опухоли.

Кроме этого, в классификации ВОЗ дополнительно оговорены 4 степени злокачественности, определяемой не только гистологическим строением опухоли, но и прогнозом жизни после ее «тотального» удаления: I степень — выживание в течение 5 лет и более после операции; II степень — 3—5 лет; III — 2—3 года; IV — 6—15 мес. При этом опухоли, которые по старым классификациям определялись как доброкачественные, теперь оцениваются как опухоли I степени злокачественности, т. е. как относительно доброкачественные. Представленная классификация была издана под редакцией Zulch в 1979 г., однако до настоящего времени в литературе нередко используют старые термины, например, «ангиоретнкуллома» (теперь «гемангиобластома») и т. д. Наиболее часто в нейроонко-

логической практике встречаются следующие опухоли.

Астроцитомы — относительно доброкачественная внутримозговая опухоль из элементов астроцитарной глиии, составляющая 40% среди глиальных опухолей мозга. Растет инфильтративно и обычно локализуется в больших полушариях мозга с частым прорастанием в подкорковые структуры. Астроцитомы могут также поражать мозжечок, ствол мозга, дно III желудочка, хиазму и зрительные нервы. Злокачественный вариант — анапластическая астроцитомы.

Олигодендроглиомы — относительно доброкачественная внутримозговая опухоль, состоящая из олигодендроцитов и составляющая 9% всех глиом. Опухоль локализуется преимущественно в белом веществе больших полушарий мозга, представляя собой плотную, однородную серо-розовую ткань, порой содержащую небольшие кисты и петрификаты. Нередко олигодендроглиомы располагаются в полостях желудочков. Злокачественный вариант — анапластическая олигодендроглиомы.

Эпендимомы — относительно доброкачественная опухоль, растущая из клеток эпендимы. Встречается в 6—9% всех глиом. Характерна интравентрикулярная локализация. Злокачественная форма — анапластическая эпендимомы.

Папиллома хорoidalного сплетения — относительно доброкачественная опухоль, происходящая из клеток ворсин хорoidalных сплетений и составляющая около 3% глиальных опухолей. Типична интравентрикулярная локализация: чаще в IV, реже в боковых желудочках. Злокачественный вариант — анапластическая папиллома хорoidalного сплетения.

Пианеоцитомы — относительно доброкачественная опухоль, развивающаяся из клеток шишковидной железы.

Гигантоклеточная глиобластома (мультиформная глиобластома) — злокачественная внутримозговая опухоль, встречающаяся в 17% глиом головного мозга, преимущественно у больных пожилого и среднего возраста. Основная локализация — большие полушария мозга. Опухоли занимают чаще не одну, а несколько долей мозга и нередко распространяются через мозолистое тело в противоположное полушарие. Границы опухоли нечеткие. Опухоль содержит участки кровоизлияний и некрозов и имеет пеструю окраску.

Медуллобластома — резко злокачественная опухоль; составляет 26% всех опухолей мозга у детей. Преимущественная локализация в мозжечке с тенденцией к распространению и метастазированию по субарахноидальным пространствам.

Невринома (неврилеммома) относительно доброкачественная немозговая опухоль, развивающаяся из леммоцитов оболочек черепных нервов, чаще VIII нерва. Последние составляют около 24% всех опухолей задней черепной ямки и встречаются чаще у женщин среднего возраста. При нейрофиброматозе

(болезнь Реклингхауэпа) возможно двустороннее развитие неврином слуховых нервов, сочетающееся с невриомами других черепных и периферических нервов.

Менингиома — чаще относительно доброкачественная немозговая опухоль оболочечного происхождения, составляющая около 12—18% всех внутричерепных опухолей. Обычно имеет узловую форму с плотной стромой. Как правило, опухоль лишь сдавливает мозг, но бывает ее плотное сращение с мозгом, а также прорастание в кости и мягкие ткани черепа. Возможна практически любая локализация, но чаще опухоль растет из оболочки в области основания черепа.

Гемангиобластома — относительно доброкачественная опухоль сосудистого происхождения, составляющая около 5% опухолей головного мозга. Наиболее частая локализация — мозжечок, затем продолговатый мозг, реже большие полушария головного мозга. Часто опухоль образует кисту, в стенке которой располагается опухолевый узел. Описан множественный ангиоретикуломатоз с узлами опухоли в мозге, сетчатке глаз, возможными пороками развития внутренних органов (болезнь Гиппеля — Линдау).

Краниофарингиома — врожденная доброкачественная опухоль, развивающаяся из эмбриональных остатков гипофизарного хода. Характеризуется медленным экспансивным ростом с частым образованием кист и петрификатов. Проявляется преимущественно в детском и юношеском возрасте, хотя довольно часто встречается и позднее (40—50 лет).

Аденома гипофиза — относительно доброкачественная опухоль, развивающаяся из передней доли гипофиза — аденогипофиза. Опухоль задней доли гипофиза (нейрогипофиза) редки. Больные с аденомами гипофиза составляют около 10—18% больных с опухолями мозга; чаще заболевают мужчины, в основном в возрасте от 25—35 лет. По клеточному составу подразделяются на хромофобные, эозинофильные и базофильные аденомы. Злокачественная форма — аденокарцинома. В настоящее время классификация аденом гипофиза пересматривается. В основу новой (клинической) классификации положен характер гормональной активности опухоли (гормонально-неактивные и гормонально-активные опухоли, продуцирующие гормон роста, пролактин и т. д.).

Метастатические опухоли. Наиболее часто в мозг метастазирует рак легких, пищевода или молочной железы. Преимущественная локализация — большие полушария. При единичных метастазах операцию на мозге можно считать целесообразной даже при неудаленном основном очаге. Множественные метастазы в мозг в большинстве случаев неоперабельны, хотя в последнее время показания к таким операциям расширяются.

Методологически важно деление всех опухолей головного мозга по локализации — фактору, определяющему клинику, принципы

диагностики и лечения. По отношению к мозжечковому намету опухоли делят на субтенториальные, или опухоли задней черепной ямки, и супратенториальные. Возможно одновременное супрасубтенториальное распространение опухоли (менингиома мозжечкового намента, невринома гассерова узла и др.).

Опухоли больших полушарий **головного мозга**. Внутримозговые опухоли могут локализоваться в любой доле мозга, захватывать 2—3 доли одного полушария, иметь двустороннее распространение. Среди внутримозговых оболочечных опухолей различают конвексимальные и базальные менингиомы. Конвексимальные менингиомы, исходящие из верхнего продольного синуса и серповидного отростка, именуется парасагиттальными (они нередко бывают двусторонними). Базальные менингиомы могут исходить из оболочки, выстилающей дно передней черепной ямки,—ольфакторные менингиомы, из средненаружных отделов средней черепной ямки — менингиомы большого крыла основной кости. Эти менингиомы при врастании в полость орбиты обозначаются как кранноорбитальные. Менингиомы, расположенные близ турецкого седла, часто выделяют в группу околооселлярных менингиом.

Диагностика. Клиническая картина опухолей больших полушарий, очередность появления и выраженность симптомов (очаговых, общемозговых и дислокационных), темп развития заболевания зависит от характера и локализации опухоли.

При менингиомах больших полушарий мозга самым ранним симптомом может быть появление гиперостоза либо других местных изменений костей свода, или основания черепа. При конвексимальных менингиомах, а также при субкортикальных глиомах типично раннее появление симптомов раздражения коры головного мозга, проявляющихся фокальными эпилептиками; позднее присоединяются симптомы выпадения (парезы, нарушения чувствительности, речи и т. п.) и нарастающая внутричерепная гипертензия. В других случаях (при глубинных глиомах) начало заболевания может проявляться локальными симптомами выпадения, после которых начинают появляться симптомы повышения внутричерепного давления. При парасагиттальных менингиомах, располагающихся в передней и задней трети верхнего продольного синуса, ранним симптомом может быть появление внутричерепной гипертензии, а локальные симптомы развиваются позднее.

Уточнение диагноза требует, как правило, проведения специальных методов исследования: компьютерной **томографии**, **церебральной ангиографии** и др.

Лечение опухолей больших полушарий **мозга** в основном хирургическое. Большинство **менингиом** удаляют радикально. Значительные трудности возникают при попытке **радикального** удаления менингиом, поражающих **такие крупные** венозные **коллекторы**, как

поперечный или верхний продольный синусы, или обрастающих крупные артериальные сосуды. При менингиомах конвексимальной поверхности мозга, прорастающих кость, и при наличии большого гиперостоза операция может проводиться в два этапа: 1) резекция гиперостоза и измененной кости (что может сопровождаться большой кровопотерей), 2) удаление внутричерепной части опухоли.

Глиальные опухоли больших полушарий могут быть удалены в пределах здоровых тканей только в том случае, если они не поражают функционально важные структуры, не прорастают в подкорковые образования или не распространяются по мозолистому телу в другое полушарие (в таких случаях возможно лишь частичное удаление опухоли). При неоперабельных опухолях больших полушарий иногда показана декомпрессивная трепанация.

Хирургическое лечение часто дополняется лучевой и химиотерапией.

Внутрижелудочковые супратенториальные опухоли. К ним относятся опухоли, располагающиеся в полости боковых и III желудочка: первичные внутрижелудочковые опухоли (эпендимомы, папилломы хориоидного сплетения, коллоидные кисты) и вторичные (развивающиеся в полушариях мозга и врастающие в полость желудочков астроцитомы, олигодендроглиомы и др.).

Диагностика. Внутрижелудочковые опухоли в течение длительного времени могут протекать бессимптомно. Ведущими в клинической картине являются симптомы окклюзионной гидроцефалии: пароксизмы головных болей со рвотой и вынужденным положением головы, вегетативные кризы. В более поздних стадиях нередко нарушения в эмоционально-психической сфере. При опухолях III желудочка могут отмечаться гормональные нарушения (алипозогенитальная дистрофия, несхарный диабет, нарушения половой функции и др.). При опухолях дна IV желудочка, воздействующих на хиазму и зрительные нервы, развиваются нарушения зрения (см. Опухоли хиазмально-селлярной области). Характерно повышение содержания белка в цереброспинальной жидкости. Наличие выраженных очаговых симптомов не обязательно, однако при опухолях боковых желудочков могут быть обонятельные и слуховые галлюцинации, эпилептические припадки, двигательные расстройства, элементы афазии, агнозии и т. д. При опухолях задних отделов III желудочка могут выявляться симптомы поражения верхних отделов ствола мозга (нарушение зрачковых реакций, паралич взора вверх).

В уточненной диагностике предпочтение отдается рентгеноконтрастным исследованиям желудочков мозга и компьютерной томографии.

При дифференциальной диагностике желательно решение вопроса о первичном или вторичном внутрижелудочковом росте опухоли.

Лечение хирургическое. Первичные

внутрижелудочковые опухоли (хориондпапилломы, эпендимомы) более доступны для радикального удаления при локализации в боковых желудочках; при расположении их в III желудочке риск радикальной операции значительно выше. Вторичные внутрижелудочковые глиальные опухоли, как правило, радикально неудаляемы. При неоперабельных внутрижелудочковых опухолях часто производят разгрузочные операции. Некоторые виды внутрижелудочковых опухолей (эпендимомы) чувствительны к лучевой терапии.

Опухоли хиазмально-селлярной области — обширная группа опухолей, включающая аденомы гипофиза и краниофарингиомы, опухоли хиазмы и зрительных нервов, опухоли дна III желудочка и околоселлярные менингиомы, исходящие из площадки основной кости, бугорка турецкого седла или медиальных отделов крыльев основной кости.

Аденомы гипофиза принято классифицировать по их отношению к турецкому седлу: субселлярные, эндоселлярные, эндосупраселлярные опухоли. Возможно их пара- и ретроселлярное распространение.

Клиническая картина во многом зависит от гистоструктуры и локализации опухоли:

- для хромофобных аденом характерно увеличение размеров полости турецкого седла за счет способности опухоли к экспансивно-инфильтративному росту с эндосупраселлярным распространением; типичен хиазмальный синдром (снижение остроты зрения, выпадение височных полей зрения и первичная атрофия на глазном дне) вследствие сдавления хиазмы и зрительных нервов супраселлярной частью опухоли; часто встречаются гормональные нарушения по типу адипозогенитальной дистрофии;

- для эозинофильных аденом наиболее типичны гормональные нарушения в виде акромегалии и гигантизма; сильные головные боли височно-орбитальной локализации; зрительные нарушения более редки, хотя размеры турецкого седла могут быть увеличены за счет эндоселлярного роста опухоли;

— базофильные аденомы гипофиза чаще характеризуются синдромом Иценко — Кушинга при почти нормальных размерах турецкого седла.

Возможны переходные формы (гистологически им могут соответствовать аденомы смешанного строения).

При значительном экстраселлярном распространении опухолей гипофиза появляются симптомы поражения глазодвигательных нервов, ствола мозга, двигательные, эмоционально-личностные изменения.

Краниофарингиомы также подразделяются на несколько групп в зависимости от локализации, играющей основную роль в формировании клинической картины заболевания:

— вентрикулярные краниофарингиомы первично развиваются в полости III желудочка, но нередко прорастают его дно (интраэкстравентрикулярные); для них наиболее характерны окклюзионные симптомы в сочетании с

эндокринно-обменными нарушениями (ожирение, отставание в росте, половое недоразвитие, полиурия, полидипсия и т. д.);

— стебельные краниофарингиомы развиваются из гипофизарного стебля и располагаются преимущественно супраселлярно; основными в клинической картине являются зрительные нарушения в сочетании с эндокринно-обменными нарушениями; при значительном супраселлярном распространении опухоли и сдавлении полости III желудочка присоединяются окклюзионные симптомы; при значительных размерах опухоли и особенно при наличии больших кист к отмеченным выше симптомам могут присоединяться признаки поражения прилежащих образований мозга (черепных нервов — преимущественно глазодвигательных, пирамидных путей вплоть до гемиплегии, стволовые, мозжечковые и другие симптомы);

— эндоселлярные и эндосупраселлярные краниофарингиомы клинически проявляются как эндо- и эндосуираселлярные опухоли гипофиза — расширением полости турецкого седла, эндокринными нарушениями и зрительными расстройствами;

— субселлярные краниофарингиомы встречаются редко; они могут прорасти в глотку и основание черепа.

Глиомы дна III желудочка могут клинически проявляться только хиазмальным синдромом и эндокринными нарушениями, но при значительных размерах и окклюзии одного или двух межжелудочковых отверстий, как правило, присоединяются окклюзионно-гидроцефальные симптомы.

Глиомы хиазмы и зрительных нервов — опухоли, располагающиеся непосредственно в зрительных нервах или хиазме. При поражении одного нерва выявляется одностороннее снижение зрения, при распространении в хиазму появляются дефекты полей зрения и на противоположной стороне.

Дифференциально-диагностический признак, характерный для этих опухолей, — расширение зрительного канала. Возможно одновременное интракраниальное и интраорбитальное распространение опухоли.

Менингиомы околоселлярной локализации клинически проявляются в зависимости от места исходного роста. При менингиомах площадки основной кости и бугорка турецкого седла наиболее типичны двусторонние нарушения зрения по типу хиазмального синдрома. Характерным признаком может быть наличие гиперостоза или пневматизации кости в месте исходного роста опухоли при нормальной структуре турецкого седла. При менингиомах, исходящих из медиальных отделов крыльев основной кости, чаще отмечаются односторонние нарушения зрения (воздействие на зрительный нерв); при влиянии опухоли на зрительный тракт могут обнаруживаться гомонимные дефекты полей зрения. Краниографически нередко выявляются нарушения структуры верхней глазничной щели с этой же стороны.

При значительных размерах околооселлярных менингиом могут развиваться другие нарушения (эмоционально-психической сферы, гормональные расстройства, поражение глазодвигательных нервов, пирамидные нарушения и т. д.).

Принципы уточненной диагностики для всех опухолей этой локализации одинаковы: наиболее информативны каротидная ангиография, пневмотомоцистография и компьютерная томография. При опухолях, вызывающих окклюзионно-гидроцефальные симптомы, большое значение приобретают методы рентгеноконтрастного исследования ликворной системы головного мозга.

Лечение опухолей хиазмально-селлярной области в основном хирургическое. Несмотря на преимущественно доброкачественный характер, иногда опухоли радикально неоперабельны, что обуславливает возможность рецидивов. Радикальное удаление эндосупраселлярных аденом и краниофарингиом, а также околооселлярных менингиом возможно только при применении микрохирургических методов, позволяющих отделять опухоли от соседних образований. Наибольшие затруднения возникают при сращении краниофарингиом с дном III желудочка. Иногда операции по поводу краниофарингиом носят характер паллиативных — пункция кисты, иссечение стенки кисты, интракапсулярное удаление опухоли, разгрузочные операции. При глиомах дна III желудочка радикальная операция, как правило, невозможна, показано проведение паллиативных операций, направленных на восстановление ликвороциркуляции. При глиоме одного зрительного нерва возможно хирургическое удаление пораженного нерва. При распространении опухоли в хиазму осуществляют лишь паллиативную операцию. При распространении опухоли в орбиту проводят одномоментное удаление опухоли из полости черепа и из орбиты. Для удаления эндо- и субселлярных опухолей, в частности микроаденом гипофиза, применяют трансназальные операции.

Проведение лучевой терапии показано после частичного удаления большинства аденом гипофиза. Лучевая терапия выступает в роли основного метода лечения в следующих случаях: 1) внутритканевая — при аденомах гипофиза с акромегалоидно-болевым синдромом (введение иттрия-90 непосредственно в ткань опухоли трансназально-стереотаксическим способом); 2) дистанционная — при неоперабельных опухолях хиазмы, зрительных нервов и дна III желудочка. В настоящее время в клинике, помимо традиционного облучения рентгеновскими и гамма-лучами, стала применяться протонная лучевая терапия.

Опухоли задней черепной ямки (субтенториальные опухоли) — большая группа опухолей, которую в основном представляют различные глиальные опухоли мозжечка, опухоли IV желудочка, невриномы VIII нерва, опухоли ствола мозга. Клиническая картина этих опу-

холей полиморфна и зависит от локализации опухоли; наиболее характерен окклюзионно-гипертензионный синдром в сочетании с очаговыми симптомами поражения ствола мозга, черепных нервов, мозжечка.

Опухоли мозжечка (астроцитомы, гемангиобластомы, медуллобластомы). Характер развития заболевания зависит от гистологической структуры опухоли. При медуллобластоме возможно острое начало с повышением температуры, менингеальными знаками и изменениями цереброспинальной жидкости, симулирующими воспалительное заболевание. Быстро развиваются очаговые признаки поражения образований задней черепной ямки, окклюзионные симптомы. При гемангиобластомах развитие заболевания более медленное с возможными при некоторых формах острыми пароксизмами ухудшения состояния. В клинической картине при опухолях мозжечка чаще всего выявляются мозжечковые нарушения (атаксия, нарушения статики) в сочетании с внутричерепной гипертензией.

Опухоли IV желудочка могут быть первичными (эпендимомы, папиллома хорионого сплетения) и вторичными (медуллобластома, астроцитомы). Для первичных опухолей с исходным местом роста в области «писчего пера» типичным ранним симптомом являются приступы типа Брунса. Характерны высокое внутричерепное давление, застой на глазном дне. При прорастании опухоли в боковой выворот IV желудочка появляются симптомы поражения черепных нервов мостомозжечкового угла.

Невринома VIII нерва. Клиническое течение длительное. Чаще первым симптомом является прогрессирующее снижение слуха на одно ухо. Позднее присоединяются стволовые, мозжечковые нарушения, симптомы поражения других черепных нервов с этой же стороны (V, VII, IX, X, XII), явления внутричерепной гипертензии. Патогномоничный диагностический признак — расширение внутреннего слухового прохода с этой же стороны и высокий гиперальбуминоз в ликворе.

Опухоли ствола мозга представлены преимущественно глиальными опухолями (астроцитомы, мультиформные глиобластомы). Клинически проявляются альтернирующими синдромами (поражения ядер черепных нервов и проводниковых структур ствола мозга), мозжечковыми нарушениями.

Сопутствующая внутричерепная гипертензия вследствие окклюзии ликворных путей неизбежна даже при наличии грубой очаговой неврологической симптоматики.

Диагностика опухолей задней черепной ямки производится с помощью вентрикулографии с рентгеноконтрастными веществами, компьютерной томографии, вертебральной ангиографии.

Лечение. Большинство опухолей мозжечка доступны для радикального удаления. Опухоли, исходящие из дна IV желудочка, могут быть радикально удалены. Опухоли

ствола мозга чаще неоперабельны (при наличии признаков окклюзии целесообразна декомпрессионная трепанация задней черепной ямки). Невриномы VIII нерва удаляют либо тотально, либо интракапсулярно. При последнем способе больше вероятность сохранения анатомической целостности и функции лицевого нерва. При больших невринах, растущих в оральном направлении и вклинивающихся в тенториальную дыру, применяется методика одномоментного супра- и субтенториального доступа к опухоли. Отработана методика удаления небольших невринол транслабиринтным доступом.

При опухолях задней черепной ямки хирургическое лечение часто сочетается с лучевой терапией (наиболее чувствительны к лучевому воздействию эпендимома, медуллобластома и папилломы хориоидного сплетения).

Лучевая терапия опухолей центральной нервной системы применяется в основном для лечения больных, страдающих злокачественными опухолями, и при некоторых видах доброкачественных опухолей. Особенно чувствительны к лучевому воздействию «незрелые» опухоли с большим количеством митозов и богатой васкуляризацией.

Применяемые в настоящее время методы лучевой терапии делятся на дистанционные и внутритканевые. Наиболее широкое распространение имеет дистанционная гамма-терапия, позволяющая получить лучшее распределение энергии излучения в зоне терапевтического воздействия. Оптимальная поглощенная доза в очаге на курс лечения обычно 50 Гр при ежедневной дозе 1,5—2 Гр. Лучевую терапию целесообразно начинать в возможно ранние сроки, обычно через 2 нед после операции. Повторные курсы лучевой терапии назначают при наличии клинических данных о продолженном росте опухоли с учетом предыдущих курсов лучевого лечения.

Прочие заболевания головного мозга

Гидроцефалия (водянка головного мозга) — патологическое состояние, характеризующееся увеличением количества цереброспинальной жидкости в полости черепа.

Классификация. Различают гидроцефалию наружную, когда цереброспинальная жидкость скапливается в расширенных субарахноидальных пространствах; внутреннюю — с избыточным содержанием жидкости в желудочках мозга — и общую. С нейрохирургической точки зрения наиболее важно деление гидроцефалии на открытую (сообщающуюся) и окклюзионную. Открытая гидроцефалия развивается в результате повышенной продукции цереброспинальной жидкости (гиперсекреторная форма), замедления ее всасываемости (арезорбтивная форма) или при сочетании этих факторов. Окклюзионная гидроцефалия является следствием

закупорки путем ликвороттока и области межжелудочковых отверстий, боковых или срединной апертур или водопровода мозга опухолевым или рубцово-спаечным процессом. Гидроцефалию делят также на врожденную и приобретенную. Врожденная гидроцефалия возникает в результате внутриутробных травм, инфекций или пороков развития. Приобретенная развивается в связи с перенесенной инфекцией, травмой или опухолью головного мозга.

Диагностика. Появление гидроцефалии в детском возрасте ведет к значительному увеличению размеров головы, истончению костей черепа, расхождению швов. У взрослых и детей старшего возраста увеличения размеров головы не происходит, но более выражены симптомы внутричерепной гипертензии. Характерны приступы распирающей головной боли в ночное и утреннее время, сопровождающиеся тошнотой и рвотой. Вне приступов боль появляется при натуживании, кашле, сдавлении шейных вен. Нарастают застойные изменения на глазном дне в виде гиперемии, отека и кровоизлияния в области сосков зрительных нервов. На краниограммах наблюдается усиление пальцевых вдавлений, порозность спинки турецкого седла. Спинальное давление повышено (свыше 200 мм вод. ст.). Для диагностики характера гидроцефалии применяют пневмоэнцефало- и вентрикулографию. Для дифференцирования открытой и окклюзионной гидроцефалии используют пробу Арендта.

У части больных, особенно при окклюзии на уровне задней черепной ямки, могут развиваться окклюзионные приступы, обусловленные повышением внутрижелудочкового давления и сдавлением мозгового ствола. Приступы сопровождаются резкой головной болью, вынужденным положением головы, затемнением сознания, нистагмом, глазодвигательными нарушениями, диффузным повышением мышечного тонуса, нарушениями дыхания вплоть до его остановки.

Лечение. Консервативная противовоспалительная и дегидратационная терапия может быть эффективной при некоторых формах открытой гидроцефалии. Дегидратационная терапия включает внутривенные вливания 40% глюкозы, 10% хлорида натрия, мочевины или 20% маннита. внутримышечные и внутривенные введения лазикса (2 мл), прием диакарба (0,5 г) внутрь, люмбальные пункции. В некоторых случаях для уменьшения секреции сосудистых сплетений может быть применена рентгенотерапия. При окклюзионных приступах необходима срочная вентрикулярная пункция, после которой при необходимости устанавливают длительный дренаж желудочковой системы. Оперативное лечение при окклюзионной гидроцефалии направлено на устранение закупорки ликворных путей (удаление опухоли, разъединение рубцовых сращений). Если причину окклюзии устранить нельзя, производят паллиативные разгрузочные операции: вентрикулоцистерностомию по Тор-

кильдсену, перфорацию конечной пластинки, прокол мозолистого тела, вентрикулостомию бокового желудочка, вентрикулоаурикулостомию. При открытой гидроцефалии, не поддающейся консервативной терапии, производят отведение ликвора из люмбального сака в брюшную полость или мочеточник или под контролем вентрикулоскопа коагулируют сосудистые сплетения боковых желудочков.

Эпилепсия — заболевание головного мозга, проявляющееся периодическими приступами разнообразных судорог и эпилептических эквивалентов в виде зрительных, чувствительных, слуховых и других проявлений, нарушениями сознания и изменениями личности. Выделяют две формы эпилепсии — генуинную эпилепсию, или эпилептическую болезнь, и симптоматическую эпилепсию.

Генуинная эпилепсия представляет собой заболевание с невыясненной этиологией, в происхождении которой многие авторы придают большое значение как наследственным факторам, так и инфекциям, интоксикациям и нарушениям обмена веществ в натальном периоде.

Диагностика. Симптоматика генуинной эпилепсии полиморфна. Большие припадки часто начинаются с длящейся несколько секунд ауры — стереотипно повторяющихся предвестников припадка в виде изменений настроения, своеобразных галлюцинаций, нарушений функции внутренних органов. Тоническая фаза припадка наступает одновременно с утратой сознания, продолжается 15—20 с и проявляется резким напряжением мышц туловища и конечностей, задержкой дыхания, цианозом. Клоническая фаза длится 2—3 мин, сопровождаясь сильными толчкообразными сокращениями мышц, сменяющимися их расслаблением. По окончании, припадка часто наступает глубокий сон.

Малые припадки представляют собой кратковременные (на несколько секунд) выключения сознания, не сопровождающиеся судорогами. У ряда больных развиваются своеобразные длительные расстройства сознания по типу так называемого сумеречного сознания или амбулаторного автоматизма, во время которых больной на несколько часов, а иногда и дней утрачивает ориентировку в месте и времени, совершая при этом ряд сложных, внешне упорядоченных действий, о которых в дальнейшем не помнит. Иногда под влиянием устрашающих галлюцинаций больные совершают агрессивные действия или суицидальные попытки.

Изменения личности проявляются постепенной деградацией интеллекта, замедленностью, вязкостью мышления, затруднением переключения с одной темы на другую, снижением памяти и критики к своему состоянию. Характерна мелочная аккуратность, раздражительность, злопамятность, жестокость.

Симптоматическая эпилепсия сопутствует опухолевому, сосудистому, воспалительному, травматическому, интоксикационному и инфекционному поражению головного мозга. Раз-

личают общую эпилепсию, обусловленную диффузным поражением мозговых структур, и очаговую, или фокальную, эпилепсию, при которой характер припадка определяется локальным патологическим образованием, раздражающим определенные отделы мозговой коры и вызывающим различные зрительные, слуховые, вестибулярные, чувствительные и другие проявления. Джексоновские эпилептические припадки наблюдаются при раздражении двигательных проекционных зон мозговой коры и начинаются с клонических судорог в ограниченной группе мышц, постепенно распространяющихся на соседние мышцы. Сознание нередко сохранено.

Припадки могут быть одиночными или протекать в виде серий или эпилептического статуса.

Эпилептический статус — опасное для жизни состояние, при котором в связи с нарастанием явления отека мозга припадки следуют один за другим на фоне глубокой утраты сознания. В случае неэффективности проводимого лечения развивается глубокая кома с летальным исходом.

Травматическая эпилепсия наблюдается у 5—10% больных, перенесших черепно-мозговую травму мирного времени, и у 22% лиц, получивших огнестрельную травму мозга. Развитие травматической эпилепсии обусловлено влиянием на мозговую кору грубых рубцовых изменений со стороны оболочек и головного мозга.

Мозговой рубец состоит преимущественно из плотной коллагеновой ткани, иногда окружен рядом кист или порэнцефалических полостей. За пределами рубца часто имеется дегенерация нервных клеток и их волокон, развитие прогрессирующего глиоза, постепенно нарастающей облитерации сосудов и артерий мозга. Чаще всего мозговой рубец связан с оболочками, образуя *оболочечно-мозговой рубец*, который стягивает мозговое вещество и резко деформирует важнейшие образования головного мозга. В прилежащих к рубцу зонах коры нарушается равновесие основных биохимических и физиологических процессов нервной ткани, способствуя развитию эпилептической реакции головного мозга.

В нейрохирургии большое практическое значение приобретает определение локализации эпилептического очага и определяющих его этиологических причин, в чем, помимо клинических данных, важную роль играют электроэнцефало- и пневмоэнцефалография.

Лечение эпилепсии. Медикаментозная терапия имеет задачу подавить или значительно снизить частоту припадков и применяется как при отсутствии показаний к оперативному вмешательству, так и после операции на полушариях головного мозга с профилактической целью. Критерием выбора препарата является тип припадков, дозы же подбирают индивидуально в зависимости от частоты. При эпилептическом статусе препаратом первой очереди выбора является седуксен. Его вводят внутривенно медленно

2 мл 0,5% раствора в 20 мл 40% раствора глюкозы. При неэффективности этой дозы или возобновлении судорог повторно вводят (0 мг препарата. В случае отсутствия эффекта вводят тиопентал-натрий или гексенал — средства второй очереди выбора. В дальнейшем пропьюсудорожная терапия должна быть дифференцированной в известной мере с учетом характера припадков. Проводят энергичную дегидратационную терапию (лазикс, диакарб, маннитол). Осуществляют люмбальную пункцию с медленным извлечением 10—20 мл ликвора. В случае отсутствия эффекта прибегают к интратрахеальному наркозу с применением миорелаксантов. Большое значение в консервативной терапии эпилепсии имеют соблюдение диеты (ограничение жидкостей и солей, углеводно-кетонный стол), общеукрепляющая и противовоспалительная терапия.

Оперативное лечение показано при наличии локальных патологических изменений, доступных хирургическому воздействию (опу-

холь, гематома, инородное тело, абсцесс, остеомиелит, рубцовые и атрофические изменения мозга и оболочек и др.), а также по жизненным показаниям в связи с невозможностью купировать эпилептический статус. Производят удаление объемных патологических образований в полости черепа, церебротомии, субдуральное отсасывание или резекцию измененных участков мозга, пластику дефектов черепа, декомпрессионную трепанацию и другие вмешательства. Уточняют локализацию эпилептогенного очага на операционном столе с помощью электроэнцефалографии. Применение стереотаксического метода показано при отсутствии четкой латерализации эпилептогенного очага или при наличии двусторонних очагов. Вводят электроды в подкорковые зоны (миндалевидное ядро, зрительный бугор, гиппокамп и др.), определяют (с помощью электросубкортикографии) локализацию эпилептоидной зоны, после чего осуществляют ее деструкцию.

Глава XXVIII

ПОЗВОНОЧНИК И СПИННОЙ МОЗГ

Общие вопросы диагностики

Симптоматика поражений спинного мозга и его корешков складывается из расстройств чувствительности, движений, рефлексов, вегетативной нервной системы и функций тазовых органов.

Верхний уровень очага определяется главным образом на основании верхней границы нарушений болевой чувствительности. Дополнительные указания может дать выявление болезненности при перкуссии остистого отростка, на уровне которого находится верхний полюс спинального процесса («симптом остистого отростка», описанный И. Я. Раздольским). Тот же автор привлекает внимание к «симптому ликворного толчка», проявляющемуся корешковыми болями, возникающими при сдавливании яремных вен на шее.

Критерии определения *нижнего уровня очага* менее надежны. При этом учитывается нижний уровень сегментарных выпадений чувствительности и верхняя граница области, откуда вызываются защитные рефлексы (на уколы или эфир), пиломоторный рефлекс и рефлекторный дермографизм.

Для *экстрamedулярных* поражений спинного мозга характерен восходящий тип развития двигательных и чувствительных нарушений. При *интрамедулярных* процессах чаще отмечается нисходящий тип проводниковых расстройств.

В зависимости от расположения процесса

по длиннику спинного мозга различают следующие синдромы.

Синдром поражения верхнешейного отдела спинного мозга (Q — C_{IV}) проявляется корешковыми болями в шейно-затылочной области, анестезией участков лица в наружной зоне Зельдера, вынужденным положением головы, параличом или раздражением диафрагмы (одышка с участием вспомогательных мышц, икота), центральным тетрапарезом и тетраанестезией, задержкой или периодическим недержанием мочи.

Синдром шейного утолщения спинного мозга (C_V — Th_{II}). Отмечаются периферический парез верхних конечностей, спастический парез нижних конечностей, корешковые боли в руках, проводниковые нарушения чувствительности, тазовые расстройства, синдром Горнера (C, n-Th[]).

*Синдром грудного отдела спинного мозга (Th_m — Th_n)** Корешковые симптомы проявляются опоясывающей болью, атрофическими парезами мышц брюшного пояса и межреберных мышц; проводниковые — спастическим парапарезом нижних конечностей с нарушением чувствительности и центральными тазовыми расстройствами (периодическое недержание мочи).

Синдром верхнепоясничного отдела спинного мозга (L — S_{II}) — корешковые боли в зоне иннервации бедренных нервов, отсутствие коленных рефлексов, атрофия четырехглавых мышц. Проводниковые симптомы: высокие ахилловы рефлексы, спастический парез дис-



Рис. 152. Миелорадикулография. Контрастируется субарахноидальное пространство шейного и верхнегрудного отделов спинного мозга и травматическое менингоцеле на уровне С₆.

тальных отделов нижних конечностей, патологические рефлексы, центральные тазовые нарушения.

Синдром эпиконуса (Irv — Sn): корешковые боли и расстройство чувствительности в пояснице и в зоне иннервации седалищных нервов, парез и атрофия перонеальной мускулатуры, отсутствие ахилловых и подошвенных рефлексов, нарушения эрекции, центральный тип тазовых расстройств.

Синдром конуса (Бщ — S₁): нет параличей, отсутствует анальный рефлекс, нарушена чувствительность в аногенитальной зоне, периферический тип тазовых расстройств в виде истинного недержания мочи и кала, нарушений эякуляции.

Синдром конского хвоста обусловлен повреждением корешков L₁ — S₅ на уровне L₁ — S₁₁ позвонков и проявляется очень резкими и упорными корешковыми болями, асимметричными нарушениями чувствительности и парезами перонеальных мышц, периферическими тазовыми нарушениями.

И острой стадии травматических поражений спинного мозга для нейрохирурга бывает важ-

но определить наличие полного или частичного перерыва проводимости спинного мозга, что порой бывает затруднено из-за явлений* спинального шока.

Симптомокомплекс *полного перерыва проводимости спинного мозга* характеризуется утратой всех видов чувствительности, вялой тетпа" или параплегией, арефлексией, центральными тазовыми нарушениями, ранним развитием трофических нарушений в виде пролежней, сухости кожи, развития плотного отека нижних конечностей, нарушений терморегуляции и пиломоторных рефлексов.

Синдром частичного нарушения проводимости спинного мозга наблюдается при неполном повреждении спинного мозга. При поражении половины поперечника спинного мозга развивается *синдром Броун-Секара*, при котором на стороне повреждения спинного мозга развиваются пирамидный парез, нарушения глубокой чувствительности и вазомоторные расстройства при наличии полосы анестезии соответственно пораженным сегментам. На противоположной очагу стороне отмечается расстройство болевой и температурной чувствительности, над уровнем анестезии определяется полоска гиперестезии.

При поражении *задних столбов* спинного мозга наблюдаются расстройства вибрационной чувствительности, мышечно-суставного чувства, проявляющиеся атаксией и расстройствами статики. В дистальных отделах конечностей наблюдаются непроизвольные движения типа псевдоатетоза. Поражение *бокового столба* спинного мозга характеризуется явлениями спастического монопареза, сочетающегося с проводниковыми расстройствами болевой и температурной чувствительности. Поражение серого вещества спинного мозга проявляется утратой болевой и температурной чувствительности при сохранности мышечно-суставного чувства, периферическим парезом и вегетативно-трофическими нарушениями.

При диагностике уровня поражения следует учитывать, что сегменты спинного мозга в шейном отделе находятся на один позвонок выше соответствующего позвонка, в верхнегрудном — на два позвонка, в нижнегрудном — на три. Поясничные сегменты находятся между X—XII грудными позвонками, крестцовые — между XII грудным и I поясничным позвонком.

Данные объективного исследования, при осмотре обращают внимание на состояние^ кожных покровов, регистрируют местные изменения воспалительного и травматического происхождения, вегетативные и трофические нарушения (изменения окраски, влажное* тургора, эластичности кожи, выражено^ кожных складок, состояние волосяного " " * ^ ва, ногтей, наличие пролежней, их харак размеры и локализация).

При исследовании позвоночника Ф^{***}Р^{***} наличие или отсутствие его деформации, пень подвижности, боли, возникаюши* движениях позвоночника, осевой нагру

пальпации паравертебральных зон или перкуссии остистых отростков.

При неврологическом обследовании важнейшее топико-диагностическое значение имеют; определение уровней расстройств болевой и температурной чувствительности, корешковых симптомов: особенности нарушения функций тазовых органов, зоны вызывания защитных рефлексов, рефлекторного дермографизма и пиломоторного рефлекса.

Диагностические методы. **Пункционные методы.** *Люмбальная пункция* применяется практически у всех больных с заболеваниями спинного мозга и обычно сочетается с проведением ликвородинамических проб. При соответствующих показаниях пункции субарахноидального пространства спинного мозга производятся на различных уровнях позвоночного столба выше и ниже предполагаемой локализации патологического процесса (поэтажная пункция).

Ликвородинамические пробы проводят для выявления проходимости ликворных путей. Для исследования проходимости субарахноидального пространства спинного мозга при люмбальной пункции оценивают изменения спинномозгового давления при сдавлении шейных вен — *проба Квекенштедта*. Повышение спинномозгового давления (отрицательная проба Квекенштедта) свидетельствует о нормальной проходимости субарахноидального пространства спинного мозга, в то время как отсутствие изменений спинномозгового давления (положительная проба Квекенштедта) указывает на наличие *блокады ликворных* путей выше уровня спинномозговой пункции.

Проба Стуки применяется для исследования проходимости субарахноидального пространства в нижнегрудном и поясничном отделах позвоночника. Сдавление нижней полой вены при сильном давлении на переднюю брюшную стенку нарушает венозный отток из эпидуральных вен позвоночника и ведет к повышению спинномозгового давления (отрицательная проба Стуки), свидетельствующего об отсутствии ликворного блока. При блокаде ликворных путей изменений спинномозгового давления не происходит (положительная проба Стуки).

Проба Нонне. У больных с явлениями блокады ликворных путей спинного мозга извлечение 5—10 мл люмбального ликвора приводит к резкому падению спинномозгового давления. При отсутствии блока выпуска такого количества жидкости практически не влияет на спинномозговое давление.

Контрастные методы. *Миелография* — контрастный метод исследования субарахноидального пространства спинного мозга. Негативное или позитивное контрастное вещество вводят через люмбальный или субокципитальный прокол, после чего производят рентгенографическое исследование (рис. 152).

Пневмопериурография применяется для уточнения уровня спинального процесса посредством введения воздуха в эпидуральное

пространство спинного мозга с последующей рентгенографией.

Радионуклидная миелография применяется для исследования проходимости субарахноидального пространства спинного мозга и осуществляется путем эндолюмбального введения радиоактивного ксенона с последующим радиометрическим исследованием.

Ангиографические методы. *Лортография* применяется при необходимости контрастирования артериальной системы спинного мозга на значительном протяжении, когда нет четких данных об уровне патологического процесса (например, артериальной аневризмы). Контрастное вещество, вводимое в просвет аорты, через корешковые артерии заполняет сосудистую сеть спинного мозга.

Селективная ангиография осуществляется путем катетеризации одной из корешковых артерий, зона васкуляризации которой контрастируется на уровне соответствующего сегмента.

Веноспондилография — метод, при котором контрастное вещество вводят внутрикостно в остистый отросток или тело соответствующего позвонка и получают изображения венозных сплетений спинномозгового канала.

Методы оперативных вмешательств

Ламинэктомия — вскрытие позвоночного канала для доступа к спинному мозгу. После разреза мягких тканей над местом предполагаемой ламинэктомии скальпируют дужки позвонков и специальными кусачками резецируют 2—3 (а при необходимости и более) дужки, что обеспечивает необходимый обзор спинного мозга и возможность для хирургических манипуляций. Ламинэктомию производят также и с целью декомпрессии спинного мозга при неоперабельных опухолях, ушибе спинного мозга и пр. В этих случаях, как правило, целесообразно продольное рассечение твердой мозговой оболочки.

Гемиламинэктомия — односторонняя резекция 1—2 дужек позвонков без удаления остистого отростка, применяющаяся обычно при латеральном расположении грыж межпозвонковых дисков.

Интерламинарный доступ основан на резекции желтой связки из междужкового пространства и применяется для удаления небольших боковых грыж межпозвонковых дисков.

Фораминотомия — расширение межпозвонкового отверстия с целью декомпрессии нервного корешка при сдавлении его остеофитами у больных с остеохондрозом позвоночника.

Передний доступ к позвоночнику и спинному мозгу используется в основном при операциях на шейном отделе позвоночника. Наибольшее распространение получил передний спондилодез в модификации Кловарда. Операция применяется для удаления межпозвонкового диска или остеофитов задней поверх -

ности тел позвонков и одновременно обеспечивает иммобилизацию тел позвонков.

Принципы восстановительного лечения и ухода за больными. В остром периоде поражения спинного мозга для защиты его структур от аутодеструктивных процессов из очага повреждения применяют гипотермию спинного мозга, гипербарическую оксигенацию, ферменто- и гормонотерапию. Для наиболее раннего выведения структур спинного мозга из состояния спинального шока может проводиться прямая радиочастотная стимуляция спинного мозга с имплантированных электродов. Разрабатываются способы лечения болевого и спастического синдромов с помощью электростимуляции и стереотаксических вмешательств на структурах спинного мозга.

Учитывая выраженность трофических нарушений при заболеваниях спинного мозга, важную роль в лечении играет организация ухода за больными. Следует особо отметить необходимость профилактики пролежней. Для этого применяют воздушные вибро-, поролоновые и водяные матрацы, подкладные круги, ватно-марлевые кольца, часто меняют положение тела больного, не допускают образования складок на простынях, оберегают область крестца от загрязнения. В начальной стадии образования пролежня обрабатывают пораженный участок раствором перманганата калия, при углублении расстройств трофики применяют повязки с мазью Вишневского, удаляют омертвевшие ткани, применяют местную энзимотерапию (трипсин, химотрипсин) ультрафиолетовое облучение, витаминотерапию, биогенные стимуляторы (алоэ, ФиБС, стекловидное тело солкосерил и др.).

Важное значение имеет профилактика урогенной инфекции. При задержке мочи необходимо проводить дренирование мочевого пузыря через постоянный катетер. Для этой цели хорошо зарекомендовала себя приливная система Монро, представляющая собой систему сифонов, дающих возможность регулировать давление в мочевом пузыре и промывать его антисептическими растворами. При периферическом типе расстройств мочеиспускания показана электростимуляция мочевого пузыря.

Пороки развития

Незаращение позвоночного канала (spina bifida) — врожденный порок развития позвоночника, при котором наблюдается незаращение позвоночного канала. Различают закрытое и открытое расщепление позвоночного канала; в последнем случае в образовавшуюся щель выпячивается содержимое спинномозгового канала (см. *Спинномозговые грыжи*). Незаращенными могут быть как дужки, так и тела позвонков. Незаращение позвоночного канала встречается у 10-12% взрослых, чаще локализуется в поясничном отделе и нередко протекает бессимптомно. В ряде случаев незаращенный участок покрывается плотной соединительной тканью, которая суживает про-

свет спинномозгового канала и обуславливает развитие корешковых болей и ночного недержания мочи, реже наблюдаются симптомы сдавления спинного мозга.

Диагноз устанавливается рентгенологически.

Лечение. При безуспешности симптоматической консервативной терапии показана операция. Удаляют измененную дужку: отсекают рубцово-перерожденную желтую связку и эпидуральную жировую клетчатку и освобождают мешок твердой мозговой оболочки от сдавления.

Спинномозговые грыжи — грыжевидное выпячивание оболочек, нервных корешков и спинного мозга через незаращенный позвоночный канал. В зависимости от содержимого грыжевого мешка различают несколько форм спинномозговых грыж.

Менингоцеле — спинномозговая грыжа, при которой выпячивающийся через дефект в позвоночнике грыжевой мешок содержит спинномозговую жидкость и оболочки спинного мозга.

Менингоррадикулоцеле. При этой форме патологии заполненный ликвором грыжевой мешок содержит оболочки и уродливо развитые корешки спинного мозга.

Миело менингоцеле — спинномозговая грыжа, грыжевой мешок которой содержит спинномозговую жидкость и участок спинного мозга вместе с его оболочками и корешками.

Миелоцистоцеле — грыжевой мешок при этой форме содержит спинномозговую жидкость, скопившуюся в расширенном центральном канале спинного мозга, окруженную истонченным спинным мозгом, его оболочками и корешками.

Миеломенингоцистоцеле — разновидность миелоцистоцеле, при которой отмечается скопление спинномозговой жидкости не только в расширенном центральном канале, но и между его оболочками.

Миелоцеле (рахизи́з) — спинномозговая грыжа, грыжевой мешок которой выбухает через дефект позвоночного канала и покрывающих его мягких тканей и содержит частично покрытый оболочками измененный спинной мозг и спинномозговую жидкость, скопившуюся в его подпаутинном пространстве.

Диагностика. Характер и выраженность неврологических расстройств находятся в зависимости от уровня локализации спинномозговой грыжи и степени уродства развития спинного мозга. В связи с тем что наиболее часто spina bifida располагается в пояснично-крестцовом отделе, клиническая картина складывается из симптомов, указывающих на поражение нижнего отдела спинного мозга и конского хвоста. Наблюдаются вялые парезы или параличи нижних конечностей с атрофиями мышц, расстройствами чувствительности в зоне иннервации пояснично-крестцовых корешков, парезы или параличи сфинктеров мочевого пузыря или прямой

кишки, трофические и вазомоторные расстройства в области нижних конечностей (я*вы, отеки и др.), понижаются или исчезают коленные, ахилловы и подошвенные рефлексы.

Лечение оперативное, должно производиться срочно, если имеется истончение стенок грыжевого мешка, склонность их к изъязвлению, ликворея. В противном случае возможны вторичные осложнения в виде нагноения грыжевого мешка, менингита, менингоэнцефалита. Операция заключается в удалении грыжевого мешка, выделении нервных элементов и пластике дефекта мышечно-фасциальной лоскутом.

Травматические повреждения

Различают открытые и закрытые спинномозговые травмы, -которые могут осложняться поражениями спинного мозга или его корешков в виде сотрясения, ушиба или сдавления мозга, гематомии или травматического радикулита. В мирное время больные со спинномозговой травмой составляют от 1 до 4% от общего числа больных с различными видами травмы.

К открытым повреждениям позвоночника и спинного мозга относятся огнестрельные и колото-резаные ранения, среди которых выделяют проникающие и непроникающие повреждения в зависимости от того, нарушается ли целостность стенки позвоночного канала.

Диагностика. По степени нарушения проводимости спинного мозга различают симптомокомплексы полного или частичного нарушения его проводимости. Клиническое течение спинномозговой травмы подразделяют на 4 периода: острый (продолжается 2—3 сут); ранний (2—3 нед); промежуточный (до 2—3 мес); поздний (от 3—4 мес до 2—3 лет после ранения). В клинической картине первого—второго и начале третьего периодов важную роль имеет *спинальный шок* — временное нарушение рефлекторной деятельности и проводимости спинного мозга, обусловленное, согласно современным представлениям, охранительным торможением или парабактериальным состоянием нервных элементов. Глубина и продолжительность спинального шока зависит от тяжести спинномозговой травмы. До 5—6 нед после травмы спинальный шок в значительной степени может маскировать степень повреждения вещества спинного мозга и не дает возможности на основании клинических данных дифференцировать функциональный и анатомический перерыв спинного мозга.

Сотрясение спинного мозга. Патологической основой его являются обратимые изменения функционального характера. Неврологические симптомы регрессируют в течение 2—3 дней. Цереброспинальная жидкость, как правило, бывает без патологических изменений.

Ушиб спинного мозга представляет собой сочетание патоморфологических изменений

(размножение мозгового вещества, кровоизлияние с последующим развитием очагов размягчения, отек и набухание спинного мозга, расширение центрального канала) с явлениями спинального шока. Ликвор при ушибе спинного мозга обычно содержит примесь крови. Восстановление нарушенных функций, различное по степени выраженности в зависимости от тяжести травмы, происходит обычно к 4—5-й неделе. В резидуальном периоде течение заболевания может осложняться реактивными изменениями со стороны оболочек (арахноидит, менингоградикулит, эпидурит), сосудистыми нарушениями и дегенеративными процессами в веществе спинного мозга (миеломалиция, некротический миелит, образование кист в веществе мозга).

Гематомия — кровоизлияние в вещество спинного мозга. В связи с более частой локализацией гематомии в сером веществе (задние рога, область центрального канала) наблюдаются диссоциированные расстройства чувствительности, атрофические параличи. Излившаяся кровь может распространяться по центральному каналу (трубчатая гематомия) с последующим разрушением серого вещества и сдавлением проводящих путей.

Сдавление спинного мозга может быть:

1) острым, возникающим в момент травмы; 2) ранним, развивающимся спустя часы или дни после травмы, и 3) поздним, развивающимся спустя месяцы или годы после перенесенной травмы. По локализации различают: 1) заднее сдавление — дужкой позвонка, желтой связкой или эпидуральной гематомой; 2) переднее — телом смещенного сломанного позвонка или выпавшим межпозвоночным диском и 3) внутреннее — внутримозговой гематомой, детритом в очаге размягчения с отеком спинного мозга. Компрессия спинного мозга проявляется симптоматикой полного или частичного нарушения проводимости спинного мозга. Наиболее неблагоприятный прогноз отмечается при повреждениях трех верхних шейных сегментов. Перерыв спинного мозга на уровне С₁ ведет к параличу диафрагмы и тетраплегии.

Помимо неврологической симптоматики, зависящей от уровня поражения спинного мозга, наличие сдавления спинного мозга может быть подтверждено с помощью рентгенографии позвоночника, миелографии и люмбальной пункции, при которой могут быть обнаружены белково-клеточная диссоциация в ликворе и симптомы нарушения проходимости субарахноидального пространства.

Лечение при сотрясении или ушибе спинного мозга консервативное: покой, дегидратирующие и гемостатические средства. При открытых и проникающих повреждениях показано применение антибиотиков.

При сдавлении спинного мозга показано неотложное оперативное вмешательство, которое проводят в первые часы и дни после травмы, тотчас после выхода больных из состояния травматического шока. Производят ламинэктомию, при которой обнаруживают и

устраняют факторы, сдавливающие спинной мозг. При переломах позвоночника со смещением репозиция осуществляется скелетным вытяжением за теменные бугры или проводится оперативным путем с фиксацией позвоночника костными трансплантатами. При переднем сдавлен и и спинного мозга показана передняя декомпрессия с устранением сдавления и фиксацией позвоночника ауто- или аллотрансплантатом (передний спондилодез).

Воспалительные заболевания

Арахноидит - воспалительный процесс в оболочках спинного мозга, обычно развивающийся на фоне нейроинфекций или в резидуальном периоде спинальной травмы. Различают слипчивый и кистозный арахноидиты. *Слипчивый арахноидит* характеризуется развитием спаек между паутинной и сосудистой оболочками, что вызывает расстройство нормальной циркуляции спинномозговой жидкости вплоть до полной блокады субарахноидального пространства. Для *кистозного арахноидита* характерно образование арахноидальных кист, заполненных ксантохромной жидкостью, порой вызывающих компрессию спинного мозга.

Диагностика. Клиническое течение спинального арахноидита хроническое с относительно стойкими ремиссиями, без повышения температуры и воспалительных изменений в крови. Корешковые и проводниковые симптомы выражены нерезко. В цереброспинальной жидкости часто обнаруживается белково-клеточная диссоциация. При ликвородинамических пробах и радионуклидной миелографии определяются нарушения проходимости подоболочечных пространств.

Лечение. При диффузных слипчивых формах арахноидита, а также при отсутствии выраженных расстройств ликвороциркуляции показано медикаментозное и физиотерапевтическое лечение. При наличии компрессии спинного мозга или выраженных нарушений ликвороциркуляции показана операция менингоградикомиелолиза с устранением арахноидальных спаек и кист и восстановлением свободного тока цереброспинальной жидкости.

Эпидурит — воспалительный процесс в эпидуральной клетчатке спинномозгового канала. Различают острые и хронические эпидуриты. Инфекция чаще всего проникает лимфогенно или гематогенно.

Острый гнойный эпидурит развивается в результате метастазирования инфекции из какого-либо гнойного очага. Различают диффузные (флегмонозные) и отграниченные (абсцессы) формы гнойных эпидуритов.

Диагностика. Заболевание развивается остро с высокой температурой и выраженной воспалительной реакцией крови и проявляется корешковыми болями и картиной нарастающего сдавления спинного мозж. У некоторых больных наблюдаются отечное *ь и

болезненность мягких тканей на уровне воспалительного процесса. При пункции эпидурального пространства можно обнаружить гной, однако ввиду возможности инфицирования субдурального и субарахноидального пространств производство таких пункций следует считать нецелесообразным. При люмбальной пункции, производить которую следует только в области, далеко отстоящей от очага поражения, можно обнаружить плеоцитоз, гиперальбуминоз, ксантохромия, частичный или полный блок.

Эпидурит хронический развивается как исход бывших острых эпидуритов на фоне консервативной терапии или в результате специфического, чаще сифилитического процесса.

Диагностика. Характерны корешковые боли. Картина крови и ликвора обычно без патологии. В случае блока может быть обнаружена белково-клеточная диссоциация.

Лечение хирургическое в возможно ранние сроки на фоне энергичной антибиотикотерапии. Ламинэктомию производят на уровне III—VI позвонков. После опорожнения абсцесса и удаления изменений эпидуральной клетчатки проводят дренаж эпидурального пространства с орошением антибиотиками. Прогноз лучше при абсцессах, хуже при флегмонах эпидурального пространства и при сопутствующем остеомиелите позвоночника.

Остеомиелит позвоночника — редкое заболевание (обычно гематогенного происхождения), развивающееся вследствие метастазирования гнойной инфекции или осложняющее течение открытой спинномозговой травмы.

Острый остеомиелит протекает бурно и может привести к смерти в течение нескольких дней. Характерны корешковые боли, отечность, болезненность и покраснение кожи, болезненность при давлении на остистый отросток пораженного позвонка. Рентгенологические изменения обычно отсутствуют. Они появляются только через 8—10 нед. Наиболее ранним признаком является снижение высоты межпозвонкового диска.

Хронический остеомиелит. Общее состояние может быть удовлетворительным. Корешковые боли, непостоянный субфебрилитет, свищи, иногда деформация позвоночника. Рентгенологически выявляются очаги деструкции костного вещества с кольцами отосклероза, периоститы, остеофиты. Необходимо дифференцировать от туберкулезного спондилита.

Лечение оперативное — удаление секвестров на фоне антибиотикотерапии.

Миелит — воспалительное заболевание вещества спинного мозга. Причиной могут быть нейроинфекций, интоксикации, **травма** спинного мозга.

Диагностика. Миелит **обычно** начинается с повышения температуры до 38—39°C что сопровождается увеличением СОЭ, сдвигом лейкоцитарной формулы влево. Отмечаются нерезко выраженные менингеальные явления, повышение спинномозгового давления, умеренный лимфоцитарный плеоцитоз в ликворе. **Неврологическая симптоматика** зависит

ої уровня поражения. Обычно поражаются 1-2 рядом лежащих сегмента спинного мозга. Развивается спастическая пара- или гетраплегия с газовыми нарушениями и нарушениями графики. После стихания острых явлений процесс обычно стабилизируется и начинается восстановление утраченных функций, хотя полного восстановления, как правило, не наступает. Дифференциальный диагноз следует проводить с опухолями спинного мозга. В пользу миелита свидетельствуют острое начало, отсутствие данных о блокаде ликворных путей.

Лечение. Антибиотики, витаминотерапия (В, В₆, В₁₂, С), профилактика пролежней и урогенной "инфекции; в восстановительном периоде — прозерин, дибазол, мелликтин, элатин, миодаккал и другие препараты; ЛФК, массаж, физио- и бальнеотерапия.

Сосудистые заболевания

Варикозное расширение вен спинного мозга — изменение формы, структуры и функций отдельных вен и венозных сплетений спинного мозга, приводящее к нарушениям венозного оттока в результате тромбообразования.

Клиническая классификация спинального варикозного расширения вен включает: 1) abortивную, 2) ремиттирующую, 3) менингопаралитическую, 4) геморрагическую формы и 5) апоплектиформное варикозное расширение. Спинальное варикозное расширение вен выявляется у 8% больных, оперированных с подозрением на опухоль спинного мозга. У мужчин это заболевание встречается в 3—4 раза чаще, чем у женщин. Расширенные вены чаще всего располагаются в каудальном отделе спинного мозга и обычно покрывают его заднюю, иногда боковую и реже переднюю поверхность.

Для *abortивной* формы характерны эпизодические приступы корешковых болей, варьирующих при изменении положения тела в пространстве. *Ремиттирующая* форма характеризуется частыми обострениями болей, иногда переходящими двигательными, чувствительными и тазовыми нарушениями, постепенным развитием блокады субарахноидального пространства. *Менингопаралитическая* форма проявляется симптомами компрессии и поражением вещества спинного мозга, блокадой субарахноидального пространства. Для *геморрагической* формы характерно развитие субарахноидального кровоизлияния. *Апоплектиформная* форма обусловлена тромбозом спинальных вен с нарушением кровообращения в спинном мозге и обычно развивается после сна, когда внезапно обнаруживается нижний парапарез с чувствительными и тазовыми нарушениями.

Экстра- и интрамедуллярные аневризмы спинного мозга возникают в результате пороков развития сосудов, наблюдаются редко и могут протекать бессимптомно. *Артериовенозные* аневризмы обычно проявляются медленно прогрессирующими, часто ремиттирую-

щими симптомами раздражения корешков и сегментарного поражения спинного мозга в сочетании с повторными субарахноидальными кровоизлияниями. В ряде случаев возникают трудности с дифференцированием от спинальной формы рассеянного склероза. *Артериальные* аневризмы спинного мозга представляют большую редкость, проявляясь субарахноидальными и паренхиматозными кровоизлияниями, которые могут сопровождаться тяжелыми повреждениями спинного мозга.

Диагностика сосудистых заболеваний спинного мозга представляет существенные трудности. Для уточнения характера патологического процесса производят веноспондилографию и ангиографию сосудов спинного мозга.

Лечение. При повторяющихся кровоизлияниях, упорной боли, нарастающих симптомах компрессии спинного мозга, полном блоке субарахноидального пространства могут возникнуть показания к хирургическому иссечению патологически измененных сосудов. Операции сложны и требуют обязательного применения микрохирургической техники. Оперативное вмешательство должно способствовать созданию наиболее благоприятных условий для кровообращения и циркуляции цереброспинальной жидкости путем разъединения спаек, вскрытия кист, иногда надсечения зубовидных связок. При гематомииелии, когда имеется полость, заполненная кровью, вскрывают полость и удаляют ее содержимое.

Опухоли позвоночника и спинного мозга

Различают первичные, вторичные (переходящие на позвоночник из паравертебральных тканей) и метастатические опухоли позвоночника.

Доброкачественные опухоли позвоночника. *Остеохондромы* чаще встречаются в грудном отделе позвоночника, исходят из дужек или отростков и обычно распространяются в сторону грудной полости, реже в полость позвоночного канала.

Гемангиомы — наиболее часто встречаются в теле, реже в дужках позвонков, особенно нижнегрудных и поясничных. В течение длительного периода опухоли могут протекать бессимптомно. Рентгенологически выявляются округлые просветления костной ткани, окруженные плотной **КОСТНОЙ** границей.

Хордомы развиваются из эмбриональных остатков спинной струны, встречаются чаще у детей и обычно локализируются в области крестца и копчика.

Злокачественные опухоли. Первичные опухоли встречаются редко (остео- и лимфосаркомы, опухоли Юинга, гемангиоэндотелиомы). Вторичные опухоли представлены метастазами рака (наиболее часто из простаты, молочной железы и легкого) и гипернефромы. Все эти опухоли достигают значительных размеров, отличаются быстрым ростом с обширными

разрушениями костного вещества и сдавлением спинного мозга. Твердую мозговую оболочку опухоли позвоночника, как правило, не прорастают. Клиническая симптоматика зависит от уровня поражения и степени воздействия на спинной мозг и его корешки.

Лечение при доброкачественных опухолях оперативное; при злокачественных опухолях после операции применяется лучевая терапия. В любом случае показанием к операции являются симптомы сдавления спинного мозга. При гемангиомах хороший эффект дает лучевая терапия. Для предупреждения патологического перелома при опухолях позвоночника необходимо ношение специального корсета или проведение операций, направленных на стабилизацию позвоночника.

Субдуральные опухоли составляют $\frac{3}{4}$ опухолей спинного мозга, являются истинными опухолями и подразделяются на интра- и экстрамедуллярные. К *интрамедуллярным* опухолям относятся эпендимомы, астроцитомы, злокачественные медулло- и спонгиобластомы. Эпендимомы развиваются из элементов центрального канала, являются ограниченными плотноватыми опухолями, имеют веретенообразную форму и располагаются чаще на уровне шейного отдела или в области конечной нити конского хвоста, поясничного утолщения. Эпендимомы — единственные из опухолей спинного мозга, доступные радикальному хирургическому удалению, описаны случаи успешного удаления (в несколько этапов) эпендимом, прораставших весь длинный спинной мозг. Остальные интрамедуллярные опухоли прорастают весь поперечник спинного мозга и практически неудаимы. Операции в этих случаях сводятся к декомпрессивной ламинэктомии.

Экстрамедуллярные опухоли составляют более 50% всех опухолей спинного мозга и являются наиболее благоприятным объектом для операций. Чаще всего встречаются арахноидэндоцитомы (менингиомы) и невриномы; реже псаммомы, фибромы, ангиомы. Арахноидэндоцитомы развиваются обычно в пожилом возрасте на задней или передней поверхности спинного мозга, оказывая на него локальное давление и вызывая развитие Броунсекаровского синдрома, который значительно предшествует блокаде субарахноидального пространства.

Невриномы, встречаясь в большинстве случаев в молодом возрасте, располагаются обычно не заднебоковой, реже переднебоковой поверхности спинного мозга. Эти опухоли часто дают полную блокаду субарахноидального пространства и сопровождаются упорной корешковой болью. При болезни Реклингхаузена невриномы могут быть множественными. При экстрамедуллярных опухолях часто наблюдаются положительные симптомы натяжения, симптомы остистого отростка Раздольского и симптом ликворного толчка.

Лечение при всех видах экстрамедуллярных опухолей хирургическое. Невриномы легко отделяются от сдавленного спинного моз-

га и удаляются целиком вместе с пораженным корешком. В тех случаях, когда невриномы растут в виде песочных часов, формируя узлы, располагающиеся в спинномозговом канале и паравертебрально, удаление их требует совместного участия нейрохирургов и торакальных хирургов. При удалении менингиом пораженную твердую мозговую оболочку иссекают вместе с опухолью или тщательно коагулируют.

Экстрадуральные опухоли составляют около 25% всех новообразований спинного мозга и разделяются на первичные, вторичные и метастатические. Первичные растут в полости спинномозгового канала из твердой мозговой оболочки, спинальных корешков, эпидуральной клетчатки или ее сосудов. Вторичные — проникают в позвоночный канал извне, возникая из позвоночника или из паравертебральных областей. Особое место в этой группе занимают опухоли в форме песочных часов, в большинстве случаев невриномы, развивающиеся из корешков снаружи от места выхода их из дурального мешка по обе стороны от межпозвоночного отверстия. Из метастатических опухолей наиболее часты метастазы рака предстательной железы, молочной железы, пищевода, реже саркомы или гипернефромы.

Лечение — ламинэктомия и оперативное удаление опухолей. Технически наиболее трудны для обнаружения и удаления опухоли, расположенные на передней стенке позвоночного канала.

Прочие заболевания

Остеохондроз (дискоз, дископатия) позвоночника — дегенеративные, прогрессирующие с возрастом изменения межпозвоночных дисков, при которых происходит обезвоживание, гиалинизация и разволокнение фиброзного кольца и грыжевидное выпячивание пульпозного ядра. Выбухание диска без прорыва фиброзного кольца обозначается как *протрузия диска*. В тех случаях, когда происходит прорыв фиброзного кольца с выходом пульпозного ядра за его пределы, говорят о *пролапсе*, или *грыже диска*. Передние или боковые грыжи, а также грыжи Шморля, при которых происходит внедрение пульпозного ядра в тело позвонка, обычно протекают бессимптомно. Направление грыжи диска кзади — в сторону позвоночного канала или дорсолатерально — в сторону межпозвоночного отверстия вызывает сдавление спинного мозга и его корешков, утолщение желтой связки и реактивное слипчивое воспаление оболочек.

В поясничном отделе чаще всего поражаются диски между IV и V поясничными или V поясничным и I крестцовым позвонками. Заболевают преимущественно лица, занимающиеся тяжелым физическим трудом.

Диагностика. Заболевание обычно развивается остро после подъема тяжести. Боль из поясничной области иррадирует по ходу

седалищного нерва. Положение туловища вынужденное с развитием сколиоза в сторону, противоположную выпадению диска. Воль усиливается при статической и динамической нагрузке на позвоночник, перкуссии соответствующего остистого отростка. Боль плохо поддается обычной при пояснично-крестцовом радикулите терапии. Симптомы выпадения соответствуют сдавленным корешкам. Грыжи дисков в грудном отделе позвоночника встречаются редко. При шейных дискозах чаще поражаются промежутки на нескольких (3—4 и больше) уровнях межпозвонковых дисков. Грыжи дисков встречаются относительно редко, а наблюдающиеся неврологические симптомы обычно обусловлены воздействием остеофитов на спинной мозг, его корешки и сосуды. Задние остеофиты, помимо сужения позвоночного канала с компрессией спинного мозга, могут вызывать сдавление передней спинальной артерии, снабжающей кровью $1/3$ поперечника спинного мозга, и обуславливать развитие его дисциркуляторной ишемии. Остеофиты в области унковертебрального сочленения, направленные в сторону позвоночного канала, воздействуют на позвоночную артерию и ее симпатическое сплетение с развитием заднего шейного симпатического синдрома и вертебробазилярной недостаточности. Клиническая диагностика дискозов подтверждается рентгенологическими данными, выявляющими сужение и веретенообразную форму межпозвонковых промежутков, уплотнение замыкающих пластинок, остеофиты (часто смыкающиеся). При люмбальной пункции обнаруживают различной степени нарушения ликворциркуляции, белково-клеточную диссоциацию. В этих случаях необходимо дифференцировать с опухолью спинного мозга.

Лечение. Покой, вытяжение позвоночника, дегидратирующая и обезболивающая терапия. Лечебная гимнастика. При отсутствии эффекта от консервативной терапии — ламинэктомия и удаление *выпячивающегося диска*. Существуют и более экономные доступы к протрузиям и пролапсам диска — гемиламинэктомия или междужковый (интерламинарный) доступ. Хорошие результаты получены при удалении пораженных дисков путем передней дискэктомии со спондилодезом тел позвонков. При распространении остеофитов в межпозвонковое отверстие с целью декомпрессии корешка производят расширение этого отверстия (фораминотомия).

Сирингомиелия — хроническое прогрессирующее заболевание спинного мозга, проявляющееся разрастанием глиозной ткани в сером веществе спинного мозга наряду с образованием кистозных полостей, иногда достигающих значительных размеров.

Диагностика. Сирингомиелия характеризуется сегментарными, диссоциированными расстройствами чувствительности и сегментарными периферическими парезами, обычно начинающимися с мелких мышц кисти. Распространение процесса на продолговатый мозг вызывает явления сирингобульбии с симптоматикой поражения IX, X, XI, XII, реже VII, VIII нервов.

Лечение. Начальные формы заболевания с преобладанием глиоза поддаются лучевой терапии. При неуспехе консервативной терапии и при кистозных формах заболевания иногда применяют операцию Пуссера — декомпрессию ламинэктомии с вскрытием сирингомиелической полости. В запущенных случаях операция противопоказана.

Глава XXIX

ПЕРИФЕРИЧЕСКИЕ НЕРВЫ

Общие вопросы диагностики повреждений периферических нервов

Повреждения нервов проявляются клинически в форме полного или частичного нарушения проводимости нервного ствола. Степень нарушения определяется по симптомам выпадения функций движений, чувствительности в области разветвления поврежденного нерва ниже уровня его ранения. Кроме симптомов выпадения, могут отмечаться и даже преобладать симптомы раздражения в чувствительной и вегетативной сфере. Нарушение проводимости нервного ствола наступает в момент повреждения нерва. Повреждения нервов разделяют на закрытые и открытые. Огнестрель-

ные ранения выделяют в особую группу среди открытых повреждений. Все формы повреждений по морфологическому признаку можно объединить в две основные группы: 1) анатомический перерыв нервного ствола — полный или частичный; 2) внутривольные повреждения нервов (гематома, инородные тела, разрывы пучков). Основным признаком полного анатомического перерыва нерва является нарушение целостности всех волокон и оболочек, составляющих нервный ствол. Внутривольные повреждения нервов характеризуются тем, что эпиневррий может быть поврежден относительно мало при значительном повреждении нервных пучков и внутривольной соединительной ткани.

Симптоматика повреждений сплетений и отдельных периферических нервов. Плечевое сплетение образовано 5 спинномозговыми

нервами, которые, соединяясь, образуют 3 первичных ствола плечевого сплетения (верхний, средний и нижний стволы). Первичные стволы, соединяясь, образуют вторичные стволы (латеральный, медиальный и задний).

По локализации различают две основные формы повреждения: верхний паралич (типа Дюшенна — Эрба) при повреждениях в надключичной области верхнего первичного ствола или составляющих его C_5 и C_6 корешков и нижний паралич (типа Дёжерин-Клюмпке) — при повреждениях вторичных стволов в подключичной области или нижнего ствола, состоящего из пучков C_7 — Th_1 корешков.

При травмах верхнего ствола могут наблюдаться как симптомы корешкового поражения в виде выпадения функции мышц плечевого пояса, так и клиника сегментарного поражения. В последнем случае отсутствует абдукция и латеральная ротация руки, а также сгибание локтя и супинация. При поражении среднего ствола выпадает функция экстензоров локтя, запястья и пальцев рук. Чувствительность нарушена вдоль лучевого (дорсального) края руки, кисти, указательного и среднего пальцев. Поражение нижнего ствола ведет к комбинированному параличу срединного и локтевого нервов. Потеря чувствительности наблюдается по ульнарной стороне кисти, предплечья и медиальной стороне плеча.

Для повреждений вторичных стволов (тип Дежерин-Клюмпке) более характерна клиника поражения периферических нервов, нежели сегментарные выпадения. При повреждении латерального ствола нарушается сгибание предплечья, пронация и абдукция руки. Чувствительность нарушена в зоне распределения кожно-мышечного нерва. Повреждения медиального вторичного ствола сходны с клиникой поражения первичного нижнего ствола. При этом наблюдается комбинированный паралич срединного и локтевого нервов с расстройством чувствительности по медиальной стороне кисти, предплечья и плеча. При повреждении заднего вторичного ствола нарушается функция подмышечного и лучевого нервов. Чувствительные расстройства наблюдаются вдоль дорсальной поверхности верхней конечности.

Наиболее характерными признаками первичного отрыва корешков плечевого сплетения являются корешковые расстройства, синдром Горнера, положительная гистаминовая проба и травматическое менингоцеле.

Подкрыльцовый нерв начинается от вторичного заднего ствола на разных уровнях. Чаще всего он образуется за счет пучков задней ветви верхнего первичного ствола из C_5 , C_6 , реже из C_4 — C_7 корешков. При изолированном ранении заднего пучка плечевого сплетения наблюдается комбинированное поражение лучевого и подкрыльцового нервов. Для этого вида травмы характерна картина отвисания плеча. В области хирургической шейки плеча нерв довольно плотно фиксирован своими ветвями и трудно смещается, что обуславливает его частые изолиро-

ванные повреждения при передних и нижних вывихах плеча, переломах головки и шейки плечевой кости. Поднимание и отведение плеча до горизонтального уровня делается невозможным из-за паралича дельтовидной и малой круглой мышц. Чувствительность нарушается по наружнозадней поверхности плеча. При длительном существовании травматического паралича иодкрыльцового нерва образуется стойкая атрофия дельтовидной мышцы, которая может приводить к подвывихам и вывихам плеча.

Мышечно-кожный нерв представляется самым изменчивым среди других длинных ветвей плечевого сплетения. В большинстве случаев он отходит от вторичного латерального ствола, но может являться и производным только передней ветви верхнего первичного ствола. Его изолированное поражение наблюдается редко. Обычно имеют место комбинированные поражения кожно-мышечного нерва и верхней части плечевого сплетения. Клиническая картина характеризуется выпадением иннервации клювовидно-плечевой, двуглавой и плечевой мышц. Это приводит к нарушениям сгибания предплечья и анестезии в виде узкой полосы в области наружной поверхности предплечья до лучезапястного сустава. Частичное сгибание может быть сохранено как за счет богатых связей со срединным нервом, так и за счет плечелучевой мышцы, получающей иннервацию от лучевого нерва.

Срединный нерв начинается двумя ножками от вторичного латерального и вторичного медиального стволов сплетения. При повреждении его на уровне плеча вследствие паралича лучевого сгибателя кисти и длинной ладонной мышцы нарушается сгибание кисти и она отклоняется в локтевую сторону. Нарушается пронация. Вследствие паралича поверхностного сгибателя пальцев нарушается сгибание средних фланг всех пальцев, а вследствие паралича лучевой половины глубокого сгибателя нарушается сгибание и концевых фланг указательного и среднего пальцев. Выключение червеобразных мышц ведет к утрате сгибания основных фланг соответствующих пальцев при одновременном разгибании средних и концевых фланг. Нарушается оппозиция.

При повреждении срединного нерва на уровне нижней трети предплечья нарушается функция двигательных волокон мышц тенара и становится невозможной оппозиция I пальца ко всем остальным. Потеря оппозиции и нарушения функции приведения ведут к образованию «обезьяньей кисти». Болевая чувствительность выпадает на ладонно-лучевой поверхности кисти, на I, II, III пальцах и по лучевому краю IV пальца. Наблюдается атрофия мышц на сгибательной поверхности предплечья и в области тенара. При повреждении срединного нерва характерны вегетативные расстройства и вазомоторные нарушения. Кожа пальцев истончается, делается гладкой, синевато-блестящей, поиеочные складки

на тыльной поверхности кониовых и средних фаланг, ладонной поверхности исчезают, ногти становятся мутыми, искривляются. Больные не могут производить царапающих движений указательным пальцем при положенной руке.

При повреждениях локтевого нерва на уровне нижней трети предплечья невозможно приведение и разведение всех пальцев, невозможно приведение большого пальца вследствие выпадения функции всех межкостных мышц, червеобразных мышц III—IV пальцев и мышц гипогенара. Потеря чувствительности развивается в области IV—V пальцев. Если повреждение нерва произошло на уровне средней трети предплечья, где нерв делится на волярную и дорсальную ветви кисти, то выпадает чувствительность на дорсально-локтевом крае кисти и на тыльной поверхности IV—V пальцев. При повреждении локтевого нерва на данном уровне нарушается хватательная функция кисти со снижением в ней мышечной силы. Паралич приводящей и короткой сгибающей мышц I пальца приводит к снижению силы его основной фаланги. Гиперэкстензия в пястно-фаланговых суставах I и IV—V пальцев приводит к функциональной слабости кисти. Паралич червеобразных мышц при сохранности общего разгибателя пальцев приводит к гиперэкстензии основных фаланг. Мизинец отведен от IV пальца. При высоком ранении кисти вследствие паралича глубоких сгибателей отклоняется в лучевую сторону. Сгибание основных и конечных фаланг IV—V пальцев нарушается. Приведение и разведение всех пальцев и приведение большого пальца невозможны. Вследствие атрофии указанных мышц полностью исчезает возвышение мышц мизинца и частично мышц большого пальца с западением первого межпальцевого промежутка. Атрофия мелких мышц кисти ведет к западению межкостных промежутков, и кисть получает вид «руки скелета» или «когтистой лапы». Больной не может произвести царапающих движений мизинцем, не может развести и свести пальцы при плотно приложенной ладони к столу. При попытке растягивать лист бумаги между указательным и выпрямленным большим пальцем поврежденная рука соскальзывает с бумаги. При частичном повреждении клиническая картина может быть весьма разнообразной. Характерны болевой синдром, трофические язвы, гиперкератоз.

Сочетанное повреждение срединного и локтевого нервов на плече приводит к очень тяжелым нарушениям функции конечностей. Полностью утрачивается способность производить сгибательные движения кистью и пальцами. Постепенно вследствие атрофии соответствующей мускулатуры передняя поверхность предплечья становится совершенно плоской. Ладонная поверхность кисти уплощается. Межкостные промежутки западают.

Даже при повреждении лучевого нерва в подкрыльцовой области разгибание в локтевом суставе не страдает, поскольку отдельные

ветви к головкам трехглавой мышцы отходят от ствола еще выше. При наиболее частых повреждениях на уровне средней трети плеча выпадает функция мышц преимущественно на разгибательной поверхности предплечья. В таких случаях активные разгибательные движения кистью невозможны. Кисть свисает. Пальцы в основных фалангах полусогнуты и свисают ступенеобразно. Отведение большого пальца невозможно. Супинация нарушена. Вследствие длительного свисания кисти и пальцев возможно сморщивание святочно-суставного аппарата с развитием стойкой контрактуры кисти в положении сгибания. При облокачивании на стол, при вертикальном положении предплечья кисть и пальцы свисают. Если придать кисти и пальцам больного вертикальное положение, а затем сразу же отнять руку, то кисть больного падает мгновенно. Вегетативные нарушения проявляются в виде цианоза, отека и припухлости на тыле кисти. Отмечен гипертрихоз тыльной поверхности предплечья и кисти, особенно при неполных перерывах с явлениями раздражения. Частичные повреждения редки. Полные разрывы наступают при непосредственном ранении лучевого нерва и при его повреждении обломками при переломах плечевой кости.

Пояснично-крестцовое сплетение образовано соединением передних ветвей всех поясничных и крестцовых нервов. Наибольший интерес в практическом отношении представляют длинные ветви, снабжающие нижнюю конечность. Верхние нервы (ветви поясничного сплетения) распространяются по передней и внутренней поверхности бедра и по внутренней поверхности голени, нижние (ветви крестцового сплетения) — по задней поверхности бедра и по задней и наружной поверхности голени.

Бедренный нерв является самой крупной ветвью поясничного сплетения. Он распадается на свои конечные ветви на уровне паховой складки или на 1—2 см ниже. Мышечные ветви снабжают портняжную мышцу, четырехглавую мышцу бедра и суставную мышцу колена. Территория распространения кожных ветвей бедренного нерва непостоянна и размеры ее тесно связаны с особенностями строения соседних нервов. Ранения и повреждения бедренного нерва наблюдаются относительно редко, еще реже встречаются полные перерывы его основного ствола. Нарушение разгибания колена наблюдается только при ранении нерва или выше пупартовой связки, или непосредственно под ней, а при более высоких перерывах в тазу составляющих его I—IV поясничных нервов может нарушиться и сгибание в тазобедренном суставе. Ходьба и стояние в результате паралича передней группы мышц бедра резко нарушены. Чувствительность нарушается на передней и отчасти медиальной поверхности голени, а также на внутреннем крае стопы (внутренний кожный нерв нижней конечности).

Седалищный нерв является самой крупной длинной ветвью крестцового сплете-

ния. Он выходит из полости таза в ягодичную область через нижний отдел большого седалищного отверстия и проецируется здесь на середине расстояния между седалищным бугром и большим вертелом бедра. Клиническая картина повреждений седалищного нерва складывается из симптомов поражения большеберцового и малоберцового нервов.

Большеберцовый нерв в пределах подколенной ямки отдает медиальный кожный нерв икры, ветви к коленному суставу и ветви к головкам икроножной мышцы. Несколько ниже отходит нерв к подколенной мышце и затем ветви к камбаловидной мышце. Еще ниже отделяются ветви к трем глубоким сгибателям: к задней большеберцовой мышце, длинному сгибателю пальцев, длинному сгибателю большого пальца. Чаще всего ранения большеберцового нерва встречаются в области подколенной ямки и в области канала внутренней лодыжки. При изолированном ранении большеберцового нерва в пределах бедра утрачивается сгибание стопы и пальцев, которые вследствие паралича межкостных мышц занимают так называемое когтевидное положение, т. е. разогнуты в плюснефаланговых суставах и согнуты в межфаланговых. При сохранении малоберцового нерва стопа разогнута, контуры сухожилий разгибателей на тыле стопы резко выделяются. Чувствительность расстроена на задней и задне-наружной поверхности голени, на наружном крае стопы и подошвенной поверхности пальцев. Рефлекс с ахиллова (пяточного) сухожилия утрачен. При ранениях на уровне средней трети голени и ниже страдают лишь мелкие мышцы подошвенной поверхности стопы. Это приводит к изменению свода стопы. Чувствительность нарушена только на стопе. Очень часто наблюдаются явления раздражения в виде болей. Сосудодвигательные и трофические расстройства часто бывают резко выраженными. На местах с нарушенной чувствительностью нередко развиваются язвы. В положении лежа на спине больной не может согнуть стопу и привести ее.

Малоберцовый нерв. Общий малоберцовый нерв отдает в пределах подколенной области только латеральный кожный нерв икры и суставную ветвь, а делится на свою поверхностную и глубокую ветви ниже, в области головки малоберцовой кости. Поверхностный малоберцовый нерв снабжает своими ветвями длинную и короткую малоберцовые мышцы, а затем распространяется в кожу тыла стопы. Глубокий малоберцовый нерв снабжает переднюю большеберцовую мышцу, длинный разгибатель пальцев и длинный разгибатель большого пальца. При ранениях общего малоберцового нерва стопа резко отвисает, наружный ее край опущен. Контуры сухожилий разгибателей на тыле стопы, которые в нормальных условиях хорошо заметны под кожей, увидеть не удастся. Пальцы согнуты. Характерным признаком является отсутствие разгибания стопы и пальцев и нарушение о/ведения *стопы*. Резко выраженное отвисание

стопы и приведение объясняются тягой антагонистов и задней большеберцовой мышцы. Походка больного нарушена: вначале он касается пола наружным краем стопы, затем наступает на пол всей ее поверхностью одновременно. Явления раздражения бывают резко выраженными. Вегетативные расстройства проявляются главным образом припухлостью тыла стопы, иногда изменением цвета кожи на тыле стопы и пальцах, а также нарушением потоотделения. В положении лежа на спине больной не может разогнуть стопу, пальцы и отвести стопу.

Данные объективного исследования. Осмотр поврежденной конечности должен предшествовать исследованию неврологического статуса. Положение конечности настолько типично, что предположительный диагноз намечается иногда уже на основании первого взгляда. Вялый паралич мышц на разгибательной поверхности предплечья с отвисанием кисти и полусогнутых пальцев характерен для ранения лучевого нерва на плече; отвисание стопы — при повреждениях малоберцового нерва; полувыпрямленное положение II-III пальцев кисти — при повреждениях срединного нерва не ниже верхней трети предплечья; полуразогнутое в пястно-фаланговых суставах положение пальцев кисти, особенно IV-V, согнутых в межфаланговых суставах и с отведенным V пальцем, — при повреждениях на уровне локтевого сустава.

Пальпация места повреждения представляет ценные данные главным образом в сравнительно поздние сроки после травмы нервов.

Неврологический статус. Повреждения нервов проявляются полным или частичным нарушением проводимости. Степень ее нарушения определяется по симптомам выпадения движений, чувствительности и вегетативных функций в области иннервации нерва ниже уровня повреждения. Исследование чувствительности сочетают с исследованием потоотделения, сосудодвигательных и трофических нарушений. Кроме симптомов выпадения, могут отмечаться, а иногда и преобладать симптомы раздражения в чувствительной и вегетативной сфере.

Обоснованное и достаточно четкое представление о повреждении периферических нервов и стволов можно получить лишь при комплексном исследовании пострадавшего. Кроме общеклинического, неврологического, рентгенологического, ортопедического, лабораторного исследований, необходимо применить классическую электродиагностику, определение кривой интенсивности — длительности, определение проводимости и лабильности нервно-мышечного аппарата, гистаминовые пробы, электромиографию, электронейрографию. При повреждениях плечевого сплетения, кроме применения вышеизложенных диагностических манипуляций, необходимо использовать миелорадикулографию с целью диагностики первичного отрыва корешков плечевого сплетения.

Диагностические методы. Электрофизиологические исследования проводят до, во время и после операции для выяснения восстановления проводимости нерва.

Классическая электродиагностика — методы исследования электровозбудимости мышц и нервов на фарадический и гальванический токи.

Хроноаксиметрия — метод исследования времени пороговых двигательных реакций с нервов и мышц.

Кривая интенсивность-длительность — метод графического отображения изменений пороговых величин электрического тока, вызывающих сокращение мышц, при различной длительности импульса. Этот метод основан на различной возбудимости нерва и мышцы. В норме реакция при раздражении током мышцы приближается к реакции нерва.

Определение импульсной активности нервов — метод исследования проводимости и функционального состояния нерва.

Электромиография — метод исследования двигательной функции нервов посредством регистрации электрических потенциалов скелетных мышц.

Стимуляционная электромиография исследует нервно-мышечную передачу и скорость распространения возбуждения по периферическому нерву, что позволяет установить степень нарушения его проводимости.

Метод ритмического раздражения нерва дает возможность исследовать лабильность нервно-мышечного аппарата.

Электроплетизмография, осциллография, реовазография — методы исследования кровенаполнения, тонуса и реактивности сосудов конечностей. Наиболее демонстративны данные термовизионной термографии, которая регистрирует инфракрасное излучение кожи.

Миелорадикулография — рентгеноконтрастный метод выявления повреждений корешков плечевого сплетения на преганглионарном уровне с помощью введения в субарахноидальное пространство позитивного контрастного вещества.

Гистаминовая проба — метод, используемый для дифференцирования уровня поражения плечевого сплетения. При повреждении первичных корешков (на преганглионарном уровне) реакция на гистамин на пораженной руке сохраняется, при постганглионарном уровне поражения отсутствует.

Проба Минора и нингидриновый тест — методы, объективизирующие нарушения потоотделения.

Методы

оперативных вмешательств

Невролиз. Наружный невролиз — устранение сдавления нерва окружающими тканями снаружи или субэпинеурально.

Внутренний невролиз — высвобождение здоровых элементов нерва из межфасцикулярной рубцовой ткани.

Шов нерва. Эпинеуральный шов — точное противопоставление и удержание в соприкосновении поперечных срезов центрального и периферического концов пересеченного нервного ствола с помощью швов, накладываемых на эпинеурей.

Фасцикулярный шов нерва — сшивание фасцикул нерва. **Перинеуральный шов** — соединение отдельных пучков с помощью швов, накладываемых на перинеурей. **Первичный шов** накладывают при первичной обработке раны. **Отсроченный (вторичный) шов** производят в ранние сроки (от 3—4 нед до 3—4 мес) после заживления раны. **Поздний шов** — шов, отложенный на несколько месяцев или даже лет.

Трансплантация нервов — метод соединения отдельных пучков нерва посредством трансплантата.

Аутоотрансплантация — пластика дефекта отдельных фасцикулярных групп из отрезка кожного нерва пациента. **Аллоотрансплантация** — пластика дефекта нерва отрезками нервов, извлеченных в стерильных условиях из трупа в ближайшие часы после смерти.

Операции, производимые при каузалгии и фантомно-болевым синдромах: невротомия (пересечение нерва), нейрэктомия (иссечение нерва), невротрипсия (раздавливание нерва), задняя радикулотомия (перерезка задних корешков спинного мозга), переднебоковая хордотомия (перерезка бокового столба спинного мозга, в котором проходит спиноталамический тракт, несущий болевую, температурную и тактильную афферентацию), заднепередняя комиссуротомия (заднепереднее срединное пересечение спинного мозга с целью перерыва перекрещивающихся спиноталамических путей), бульботомия или суболиварная трактотомия (перерезка спиноталамических путей на уровне продолговатого мозга), мезэнцефальная спиноталамическая трактотомия (средний мозг), стереотаксическая таламокортикальная трактотомия.

К настоящему времени в связи с применением микрохирургии пересматриваются показания к операции на сплетениях и нервах, изменилось отношение к вопросу об оперативных доступах и приемах. Появились новые доступы, изменилась техника шва. Более широко стал применяться интерфасцикулярный шов нерва, интерфасцикулярная аутоотрансплантация в случаях больших дефектов. Видное место в технике оперативных вмешательств придает как наружному, так и внутреннему невролизу. Последний особенно ценен при частичных повреждениях нервных стволов, при внутриствольных повреждениях, когда патологический процесс преимущественно локализуется в межфасцикулярной ткани и при тракционных повреждениях плечевого сплетения.

Болевые синдромы при поражениях периферических нервов

Каузалгия (от греч. каузис — жжение) — особый симптомокомплекс, характеризующийся чрезвычайной интенсивностью боли, обычно жгучего оттенка. Иногда больные жалуются на рвущую, раздирающую, стреляющую, пульсирующую боль. Чаще всего она наблюдается после огнестрельных ранений проксимальных отделов конечностей и начинается в ладони или подошве. Боль при каузалгии очень сильная и постоянная. Наиболее характерный признак каузалгии — приступообразное усиление боли до нестерпимой при любом физическом и эмоциональном раздражении. Боль может быть вызвана опусканием руки или ноги, прикосновением к пораженной конечности, кашлем, чиханьем, ярким светом, волнением и т. п. Подобные жалобы не бывают при других болевых синдромах, связанных с повреждениями нервов. Раненые стараются держать поврежденную руку приподнятой, с согнутым локтем и выпрямленными пальцами, охраняя ее от толчков и прикосновений. При повреждении ноги она согнута и стопа прикасается к постели лишь своим наружным краем. Часто боль сочетается с мучительным ощущением сухости кожи. Считается, что каузалгия развивается главным образом после ранений с частичным повреждением срединного или большеберцового нервов. Однако не всегда имеются четкие корреляции между выраженностью каузалгии и степенью морфологических изменений пораженного нерва. В большинстве случаев каузалгия начинается в первые сутки после ранения, и обычно появлению типичной боли предшествуют парестезии, онемение, чувство ползания мурашек или покалывания в кончиках пальцев, в ладони, подошве. В других случаях боли появляются спустя несколько дней или даже недель после ранения. Типична локализация боли при каузалгии. При ранениях плечевого пояса или плеча больные испытывают наибольшую боль в ладони, при ранениях ноги — боль в подошве. Однако боль эта всегда ощущается на более широком участке, чем максимальная зона распространения того или иного нерва.

Исследовать нарушения чувствительности легче, если попросить больного закрыть глаза. В той зоне, где больной локализует жгучие постоянные боли, как правило, определяется резкая гиперпатия на фоне пониженной болевой чувствительности при полной утрате тактильной чувствительности. Для этой стадии развития каузалгического синдрома характерны иррадиирующие невралгии и синестезии. Иррадиирующие невралгии проявляются тем, что становится болезненным раздражение кожных покровов, иннервируемых неповрежденными нервами не только тех же сегментов спинного мозга, но и более отдаленных сегментов своей и противополож-

ной стороны. Для синестезии характерно, что незначительные раздражения покровов в отдаленных участках тела вызывают приступ боли в пораженной конечности. Двигательные нарушения при каузалгии обусловлены не только повреждением тех или иных нервов с соответствующими выпадениями, но главным образом противоболевой контрактурой, которая с течением времени приводит к необратимым изменениям связочно-суставного аппарата конечности. Сухожильные и перистальные рефлексы иногда повышены. Могут наблюдаться функциональное дрожание и произвольные подергивания пальцев. Сосудодвигательные, секреторные и трофические расстройства при каузалгии обычно бывают выраженными. Изменения кожной температуры и потоотделения варьируют, но находятся в известной связи со сроком, прошедшим от начала заболевания. Изменения в психической сфере — настороженность, пугливость, стремление изолироваться от всех раздражений внешнего мира и другие особенности поведения больных — ярко выражены у больных, страдающих каузалгией.

Лечение. В тех случаях, когда диагноз каузалгии установлен клинически и подтвержден методом диагностической новокаиновой блокады узлов пограничного ствола симпатического нерва, возникают показания к преганглионарной симпатэктомии.

Перерыв эфферентного симпатического пути методом преганглионарной симпатэктомии подчас разрывает этот порочный круг, принося полное избавление от боли. Перерыв эфферентного соматического пути посредством нейротомии, нейрэктомии, шва нерва также отнюдь не всегда сопровождается облегчением боли. В тех случаях, когда болевой синдром не снимается симпатэктомией и вмешательствами на периферической нервной системе, может быть предпринята стереотаксическая операция на болепроводящих путях головного мозга. В последние годы она показала довольно хорошие результаты.

Фантомно-болевой синдром. В понятие «фантом» входит ложное восприятие отсутствующей конечности при поражении центральной и периферической нервной системы. Больной воспринимает мнимые движения отсутствующей части конечности и другие явления в ней, как, например, ползание мурашек, подергивание, сдавление, жар, зуд. Ампутированные части воспринимаются нередко в причудливом положении. С течением времени фантомная конечность укорачивается и как бы втягивается в культю. Фантомные ощущения связаны с мучительной болью в отсутствующих частях, особенно в пальцах кисти или стопы. В происхождении фантомной боли имеют определенное значение вид и тяжесть повреждения. Следует отличать от фантомно-болевого синдрома местную болезненность культей в результате хронической травмы поверхностно расположенных нервов. В подобных случаях, особенно после ампутаций и экзартикуляций пальцев и фаланг, выделение

невром из рубцов делает культю безболезненной.

Лечение. При местной боли в культе, если она поддерживается хроническим раздражением регенерационных невров, вовлеченных в послеоперационный рубец, а иногда имеющих в своей толще разнообразные включения в виде инфицированных инородных тел, гнойников и т. п., показано *иссечение рубцов* и отсечение нервов в пределах неизменных тканей. Однако эта операция при фантомной боли может вызвать ее обострение, несмотря на то что культя станет безболезненной. В связи с этим, прежде чем произвести реконструктивную операцию на культе, полезно испытать лечение физическими методами: кварцевое облучение, электрофорез новокаина, лидазы. Не следует забывать положительной роли *местных блокад* (спиртоновокаиновых, феноловых, спазмолитических и др.) во временном блокировании импульсов, поступающих в центральную нервную систему с периферии. Определенный лечебный эффект при фантомных болях оказывает длительное *медикаментозное лечение*, например, в виде внутримышечных инъекций раствора аминазина, пипольфена, димедрола, препаратов брома, витаминов группы В. В случаях неустранимой фантомно-болевого синдрома и неутолимой боли показаны операции на периферических отделах нервной системы, на спинальном уровне и стволовых отделах мозга и стереотаксические операции на болепроводящих путях головного мозга.

При выборе метода *хирургического лечения* придерживаются принципа постепенного перехода от более простых операций к более сложным, а именно принципа от периферии к центру. При указанной патологии оперативные вмешательства следует начинать на периферической нервной системе, т. е. на I невроне. До настоящего времени на культе проводятся самые различные операции — нейрэктомия, невротрипсия, невролиз, невротомия с частичной резекцией сосудов культы, резекция тромбированного участка артерии, симпатэктомия, различные методы обработки культы нервных стволов. Определенный эффект при фантомно-болевого синдрома оказывает задняя радикулотомия, т. е. перерезка задних корешков спинного мозга.

При безуспешности или малой эффективности противоболевых вмешательств на I невроне проводят операции на II невроне болепроводящей системы (переднебоковая хордотомия, заднепередняя комиссуротомия). Осуществляют оперативные вмешательства на более высоких уровнях спиноталамического тракта — на уровне продолговатого мозга (бульботомия или суболиварная трактотомия) и среднего мозга (мезенцефальная спиноталамическая трактотомия). Но подобные оперативные вмешательства из-за технической сложности их производства, временности положительного эффекта и возникновения весьма серьезных осложнений не получили широкого применения в клинической практике.

В связи с недостаточной эффективностью оперативных вмешательств при фантомно-болевого синдрома на периферических отделах нервной системы, на спинальном уровне и стволовых отделах мозга неоднократно делались попытки получить лечебный эффект путем удаления отдельных участков мозговой коры теменной доли и постцентральной извилины полушария, противоположного ампутированной конечности. В этом же плане производили и субкортикальную лейкотомию, которой иногда добивались относительно удовлетворительного лечебного воздействия.

Психопатологические теории патогенеза фантомной боли явились основанием к психохирургическим вмешательствам типа фронтальной лейкотомии. Но подобные операции приводят лишь к подавлению боли или ослаблению эмоционального резонанса боли и маскируются снижением памяти и внимания.

В последние годы применяют стереотаксическую таламокортикальную трактотомию, целью которой является перерыв таламокортикальных путей, идущих из дорсомедиального ядра таламуса к орбитально-базальным отделам лобной доли.

Исследования и опыт последних десятилетий показали, что более благоприятные лечебные эффекты при неутолимой боли, в частности при фантомно-болевого синдрома, делают стереотаксические вмешательства на афферентных системах зрительного бугра.

Невралгия тройничного нерва. Среди заболеваний тройничного нерва чаще других встречается невралгия. Это хроническое заболевание, и страдают им преимущественно люди среднего и пожилого возраста. Причины ее чаще всего неизвестны. Патологические процессы, приводящие к невралгии тройничного нерва, разнообразны, как и локализация вызываемых ими изменений. Она может быть одним из симптомов рассеянного склероза, краниостеноза, спинной сухотки, синингобульбии, различных патологических процессов в мостомозжечковом углу и на основании черепа. Одной из наиболее частых причин невралгии следует считать травму черепа и головного мозга. У ряда больных приступы невралгии могут возникнуть вслед за перенесенным гриппом или другими инфекционными заболеваниями. Важную роль в этиологии невралгии играет сосудистая патология, в частности склеротические изменения сосудов головного мозга и его оболочек, гипертоническая болезнь, спазм артерий, аномалии развития сосудов, аневризмы.

Заболевание характеризуется очень сильной, приступообразной болью в одной половине лица. Боль возникает внезапно, как удар, длится несколько секунд или минут, часто сопровождается тоническими сокращениями лицевой мускулатуры, покраснением лица и конъюнктивы, расширением зрачка на стороне болей, слезотечением, слизистыми выделениями из носа, слюнотечением. У ряда больных после приступа остается разной интенсивности постоянная боль — ломящая, ко-

лющая, давящая. Промежутки между атаками иногда очень коротки, иногда же приступы не повторяются длительное время. Малейшее движение, проглатывание слюны, попытка говорить, дуновение ветра вызывают новый приступ.

Лечение. Предложено много консервативных и хирургических методов лечения этого тяжелого страдания, однако ни один из них не получил всеобщего признания. Наряду с поисками совершенных химиотерапевтических средств значительное место продолжает занимать метод алкоголизации. Имеются сообщения о хороших результатах лечения невралгии тройничного нерва тегретолом (финлепсин). Наибольший эффект был достигнут при гидротермической деструкции корешка тройничного нерва и при феноловой блокаде. Успех лечения невралгии тройничного нерва в значительной мере зависит от двух условий: точного определения пораженной ветви и качества технического выполнения указанных процедур, а также от степени выключения проводимости нерва.

Опухоли периферических нервов

Опухоли спинномозговых нервов. *Невриномы* — доброкачественные опухоли различной величины, представляющие собой плотные узлы округлой формы, образующиеся из леммоцитов и располагающиеся по ходу нервных стволов. Клинически невриномы проявляются симптомами раздражения или выпадения чувствительной или двигательной функции пораженного нерва. Характерна иррадиация болей и перестезии по ходу разветвлений нерва на периферии при пальпации невриномы.

Лечение оперативное — вылушивание невриномы из фиброзной капсулы при стремлении к максимальной сохранности проходящих в толще этой капсулы нервных волокон.

Нейрофибромы, не отличаясь по своей гистогенетической природе от неврином, характеризуются множественностью и признаками нарушения развития соединительной ткани.

Множественный нейрофиброматоз, или болезнь Реклингхаузена, проявляется развитием многочисленных различной величины нейрофибром, развивающихся по ходу нервных стволов и их мелких ветвей, наличием пигментных пятен на коже светло-кофейного цвета, мелких гемангиом и лимфангиом. Показания к хирургическому лечению возникают лишь в случаях сдавления головного или спинного мозга или развития выраженных болевых синдромов.

Меланома относится к группе опухолей нервных окончаний. Опухоль образуется из леммоцитов и чувствительных телец в коже и может иметь вид родимого пятна или обширной плоской или сосочковой опухоли коричневого цвета. При злокачественной меланоме показано комбинированное лечение: радикальное удаление опухоли с регионарными лимфатическими узлами в сочетании с лучевой терапией.

Опухоли вегетативных нервов. *Гаглионевромы* — доброкачественные опухоли, развивающиеся из узлов и соединительных ветвей симпатического ствола, растущие изолированно и обычно не достигающие больших размеров. Клинически они проявляются сегментарными вегетативными нарушениями в зоне иннервации пораженных узлов.

Феохромоцитомы или *параганглиомы* развиваются из зрелых симпатических клеток, могут достигать значительной величины, нередко их единственным проявлением бывают периодически возникающие адреналовые кризы.

Нейробластомы — злокачественные опухоли, обычно развивающиеся в раннем детском возрасте из элементов симпатической и хромаффинной систем. Местами исходного роста этих опухолей могут быть узлы пограничного симпатического ствола, периферические симпатические сплетения, мозговой слой надпочечников.

Лечение опухолей вегетативной системы хирургическое. Наиболее неблагоприятен прогноз при нейробластомах из-за из раннего множественного метастазирования.

Глава XXX

ЖЕЛЕЗЫ ВНУТРЕННЕЙ СЕКРЕЦИИ

Общие вопросы диагностики

Симптоматика. В большинстве случаев поражается какая-либо одна железа внутренней секреции, в результате чего развивается недостаточная или избыточная ее функция с разнообразными клиническими проявлениями.

Это обусловлено не только специфическим влиянием каждого гормона на обмен веществ, но и тем, что одна железа может выделять несколько гормонов. Значительное место среди хирургических заболеваний желез внутренней секреции занимают эндокринные нарушения, в происхождении которых большая роль принадлежит психической травме (ти-

реотоксикоз, сахарный диабет и др.). **Сложные** функциональные взаимоотношения различных желез внутренней секреции и нервной системы при эндокринных заболеваниях практически невозможно уложить в какую-либо простую рабочую схему. Тщательно собранный анамнез и жалобы больного могут нацелить на необходимость проведения специальных исследований.

Жалобы на общую слабость, похудание, сердцебиение, нарушение психического состояния могут свидетельствовать о начале тиреотоксикоза, что далее подтверждается данными объективного исследования. Надо всегда принимать в расчет длительное проживание больного в местности, эндемичной по зобу. Указания на частые так называемые самопроизвольные переломы костей в анамнезе подозрительно на гиперпаратиреоз. Гипогликемические состояния, возникающие натощак и проходящие после приема сахара, заставляют заподозрить аденому островкового аппарата поджелудочной железы (инсулиному). Признаком опухоли коры надпочечников может быть ненормальное оволосение у женщин, сопровождающееся увеличением массы тела и нарушением менструального цикла. Пароксизмальная гипертензия, возникающая внезапно и протекающая приступообразно с болью в области сердца, живота, ознобом и сужением зрачков, характерна для опухоли мозгового слоя надпочечников (феохромочитома).

Данные объективного исследования. При некоторых эндокринных заболеваниях уже при осмотре больного можно предположить диагноз. Так, акромегалия свидетельствует о заболевании гипофиза. Пучеглазие, характерное изменение формы шеи, увеличение щитовидной железы говорят о токсическом зобе. Весьма характерен вид больных с так называемой бронзовой болезнью при недостаточности надпочечников.

Ценные данные могут быть получены при пальпации желез внутренней секреции или областей их расположения: щитовидной железы, области почек. Важные сведения получают также при изучении состояния кожи, характера ее оволосения, подкожной клетчатки (например, при гипотиреозе), сердечно-сосудистой системы и т. д.

Диагностические методы. Значимость гормональных исследований подтвердили новейшие данные о путях биосинтеза и действии гормонов, в частности тиреоидных. Доказано значение нарушений биосинтеза гормонов в формировании эндокринных заболеваний.

Гормональные исследования имеют исключительное значение в объективизации результатов лечения и в прогнозе болезни.

Немаловажное значение в диагностике эндокринных заболеваний имеют и обычные лабораторные исследования. Так, обнаруженные при исследовании мочи эритроциты, белок и цилиндры заставляют в ряде случаев предположить вторичный гиперпаратиреоз при предполагаемой мочекаменной болезни. Анализ крови может иметь подсобное

значение при феохромоцитоме (лейкоцитоз, сопровождающийся гипертоническим кризом), тиреотоксикозе (лимфоцитоз) и др. Биохимические исследования крови (содержание сахара, кальция, фосфора), ряд функциональных проб обязательны при подозрении на заболевания желез внутренней секреции.

Рентгенологические и специальные инструментальные методы важны в диагностике эндокринных заболеваний: рентгенография костей скелета при гиперпаратиреоидной остеодистрофии, болезни Иценко - Кушинга, метастазирующих аденомах; специальное рентгенологическое и ангиографическое исследование при подозрении на опухоль надпочечника и т. д.

Серьезную информацию о состоянии желез внутренней секреции дают радионуклидные методы исследования (сканирование, динамическая сцинтиграфия).

Ультразвуковое исследование (эхолокация) и компьютерная томография также имеют определенную ценность и в диагностике заболеваний желез внутренней секреции.

Лимфография — сравнительно новый метод исследования в хирургической эндокринологии — достаточно широко применяется при заболеваниях щитовидной железы (рак щитовидной железы, дифференциальная диагностика хронического тиреоидита и конгломератного зоба).

Методы оперативных вмешательств

Оперативные вмешательства на щитовидной и околощитовидных железах осуществляют под местным обезболиванием и под эндотрахеальным наркозом.

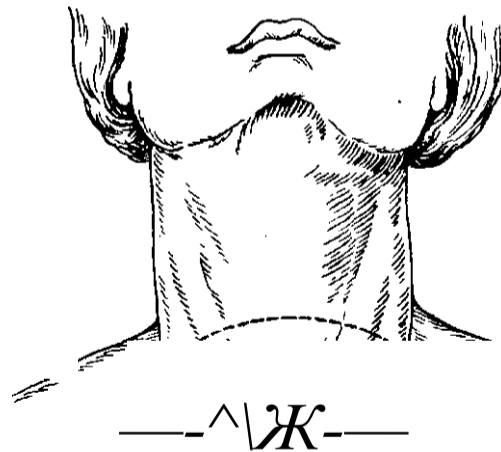


Рис. 153. Доступ к щитовидной железе — воротничкообразный разрез на 1—2 см выше грудины.

Операции на щитовидной железе проводят с обязательным соблюдением следующих основных принципов: создание оптимального доступа к железе; правильное определение объема резекции железы в зависимости от характера заболевания и функционального состояния железы; обеспечение косметического эффекта операции.

Адекватный доступ к щитовидной железе обеспечивает классический разрез по Кохеру (рис. 153). Важными деталями операции, обеспечивающими широкий доступ, являются правильная укладка больного, отпрепаровывание кожных лоскутов, пересечение предтиреоидных мышц, расширение раны ретрактором (рис. 154). Чресплевральный и чресстернальный доступы имеют свои узкие показания при внутригрудной локализации зоба. При радикальных операциях по поводу рака щитовидной железы доступ должен обеспечивать детальную ревизию и удаление всех регионарных лимфатических узлов.

Резекция щитовидной железы может быть различной по объему. Объем оставаемой функционально активной тиреоидной паренхимы бывает *от 5 до 20 г, что стоит в обратной пропорциональной зависимости от тяжести гиперпаратиреоидных проявлений. При эндемическом зобе и тиреотоксикозе наиболее распространен метод Николаева, при котором мобилизацию щитовидной железы осуществляют в пределах висцерального листка IV шейной фасции по Шевкуиенко (рис. 155). В отличие от других методов резекции щитовидной железы (Микулича — Мартынова, Кохера), техника операции обеспечивает возможность истинной субтотальной резекции щитовидной железы, надежно (арантируя от повреждения возвратного нерва и околощитовидных желез.

Тиреоидэктомия проводится при раке с соблюдением онкологических правил: экстракапсулярная перевязка сосудов железы* иссечение регионарных узлов, при необходимости удаляют претиреоидные мышцы.

Операция при заболеваниях околощитовидных желез. Положение больного на операционном столе и доступ такие же, как при операциях на щитовидной железе. Основные трудности, возникающие по ходу операции, зависят от существующей в норме вариабельности расположения околощитовидных желез, а также нередко от их эктопической локализации.

Удаление паратиреоидной аденомы при ее типичном расположении не представляет технических сложностей. После обычного доступа к щитовидной железе и мобилизации обеих ее долей путем перевязки и пересечения средних щитовидных вен осматривают последовательно боковую и заднюю поверхности обеих долей. Паратиреоидную аденому идентифицируют по характерной гладкой поверхности, мягкой консистенции, оранжево-красной окраске тканей ее капсулы. Аденома легко отделяется от окружающих тканей тупым путем обычно без заметного кровотечения. Поиски атипично расположенной аденомы представляют значительные сложности, что может потребовать выполнения стернотомии.

При раке околощитовидной железы одновременно производят гемитиреоидэктомию с удалением регионарных лимфатических узлов по ходу общей сонной артерии и внутренней яремной вены.

Операции при заболеваниях надпочечников производят под общим обезболиванием. " ° ^ " шое практическое значение имеют правильно проведение специальной предоперационно

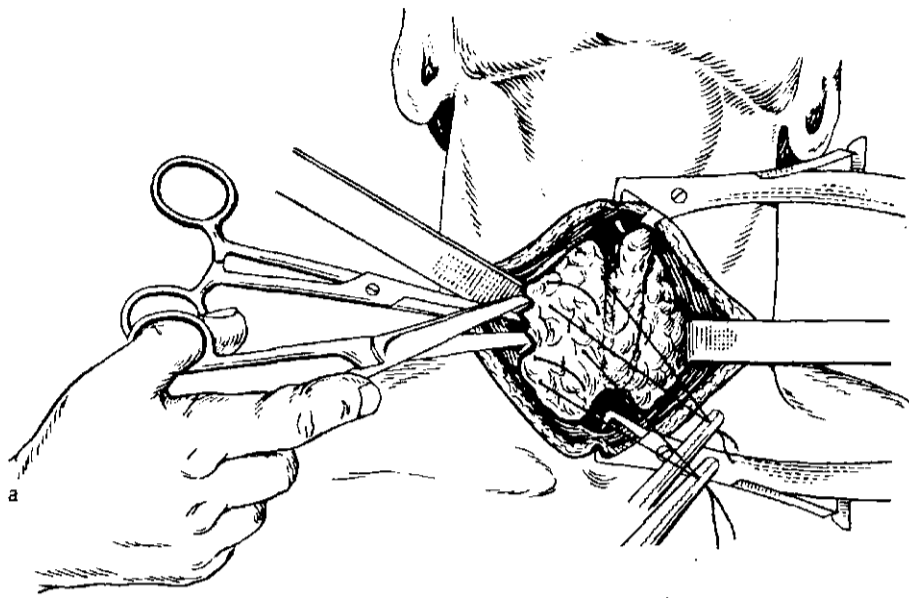
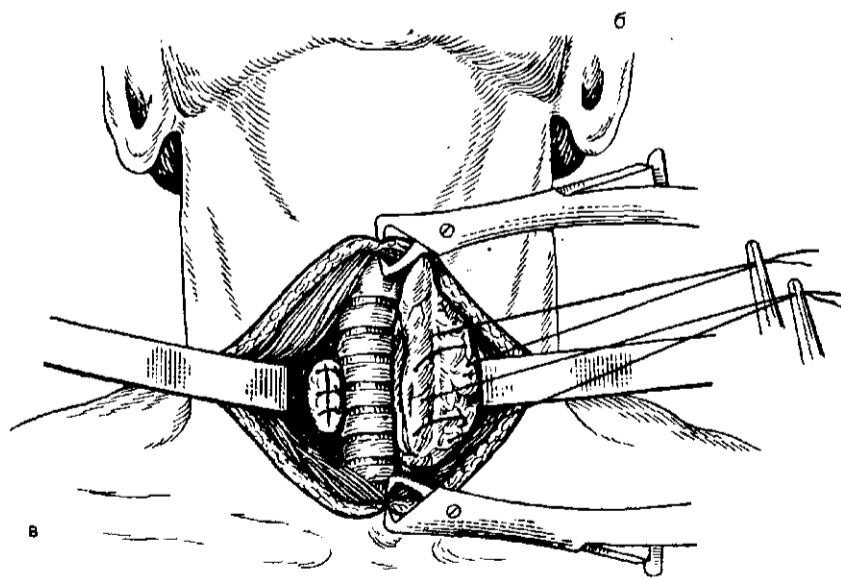
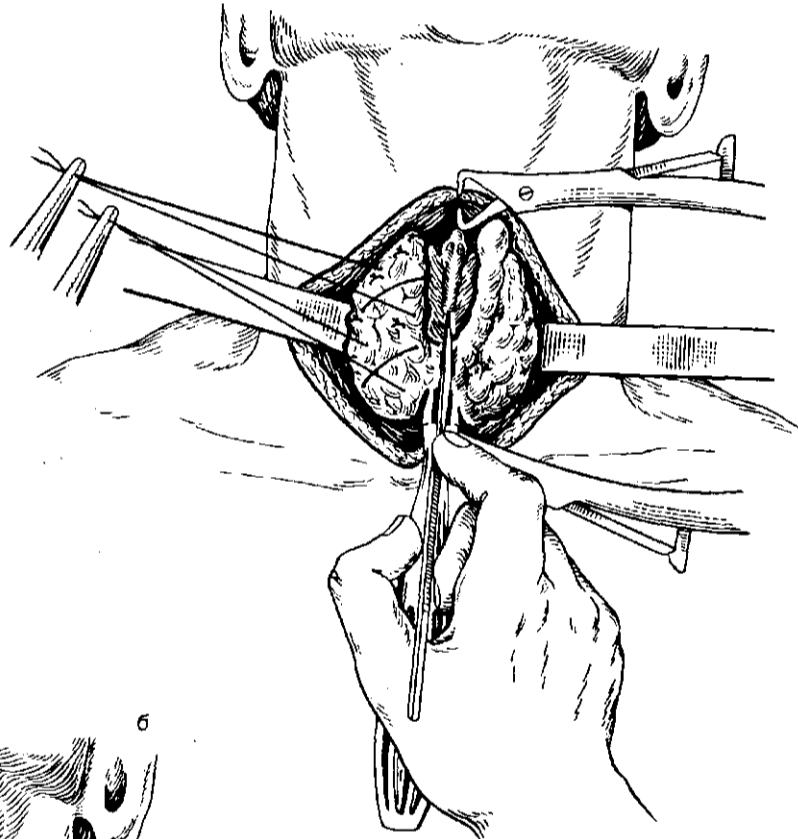


Рис. 155. Субфасциальная струмаэктомия по Николаеву.

а — мобилизация правой доли щитовидной железы; б — рассечение перешейка; в — формирование культи.



подготовки, выбор анестезирующего средства и управление наркозом при адrenaлэктомии по поводу болезни Иценко — Кушинга или при операции по поводу феохромоцитомы.

Техника оперативных вмешательств при заболеваниях надпочечников (односторонняя адrenaлэктомия, двусторонняя субтотальная или тотальная адrenaлэктомия, удаление феохромоцитомы и др.) отличается значительной сложностью. Хирургическое лечение этих больных проводят в условиях специализированных отделений хирургической эндокринологии.

Заболевания щитовидной железы

Классификация заболеваний щитовидной железы (по О. В. Николаеву) приведена в сокращении.

- I. Врожденные аномалии щитовидной железы:
 - 1) аплазия и гипоплазия (сопровождаются обычно гипотиреозом или микседемой);
 - 2) эктопия ткани железы (дает нередко начало язычному, подъязычному и другим формам аберрирующего зоба);
 - 3) незарращение язычно-щитовидного протока (дает начало развитию кист, свищей и, в частности, срединных кист шей).
- II. Эндемический зоб (и эндемический кретинизм):
 - 1) по степени увеличения щитовидной железы - 0, I, II, III, IV, V;
 - 2) по виду — диффузный, узловый, смешанный;
 - 3) по функциональному состоянию — эутиреоидный, гипертиреоидный, гипотиреоидный и с признаками кретинизма. Гипертиреоидный узловый зоб с выраженным тиреотоксикозом выделяется в особую форму — «токсическая аденома щитовидной железы».
- III. Спорадический зоб с разделением по степени, форме и функциональным проявлениям, как при эндемическом зобе.
- IV. Диффузный токсический зоб (синонимы по старым номенклатурам: базедова болезнь, тиреотоксикоз, первично-тиреотоксический диффузный зоб) с разделением по тяжести форм: легкая, средняя, тяжелая.
- V. Гипотиреозе разделением по тяжести: легкий, средний, тяжелый (микседема).
- VI. Воспалительные заболевания щитовидной железы:
 - 1) острый тиреоидит (струмит);
 - 2) подострый тиреоидит;
 - 3) хронический тиреоидит (Риделя, Хашимото);
 - 4) редкие воспалительные (туберкулез, сифилис и др.), грибковые и паразитарные

(актиномикоз, эхинококк и др.) заболевания.

- VII. Повреждения: открытые, закрытые.
- VIII. Злокачественные опухоли (рак, саркома, метастазирующая аденома, гемангиоэндотелиома, зоб Лангханса и др.).

В настоящем разделе приведены основные хирургические заболевания щитовидной железы, наиболее часто встречающиеся в клинической практике.

Эндемический зоб чаще встречается в определенных географических областях, характеризующихся недостаточностью йода.

Частота эндемического зоба в связи с проведенными в предыдущие десятилетия профилактическими мероприятиями значительно снизилась. Однако, по данным ВОЗ, им страдает около 7% населения земного шара. Наиболее распространен в горных районах. Чаще встречается у женщин; соотношение мужчин и женщин 1:6 или 1:8. В основном поражаются дети (от 5 до 15 лет) или лица молодого (16—30 лет) возраста.

Этиология и патогенез. В этиологии эндемического зоба ведущее значение принадлежит йодной недостаточности во внешней среде (норма потребления йода 200—220 мкг в сутки). Инфекционно-токсические и алиментарные факторы, изменения в уровне кальция и других микроэлементов, изменения в нервной системе не являются решающими факторами, хотя и имеют определенное значение. Придается значение полу и возрасту. Не случайно в разных по тяжести очагах зобной эндемии индекс Ленц-Бауэра (соотношение больных зобом женщин и мужчин) различен. Чем тяжелее выраженность эндемии, тем ближе к единице приближается этот индекс. Поставлена под сомнение роль наследственности в развитии эндемического зоба. Общепризнанная этиологическая теория йодной недостаточности тесно переплетается с учением о биогеохимических провинциях (с избытком или недостатком в них отдельных микроэлементов) и круговороте йода в природе.

Недостаточность йода приводит к понижению продукции тиреоидных гормонов и уменьшению их концентрации в крови. Компенсаторно развивается избыточная секреция тиреотропного гормона гипофизом. В свою очередь это вызывает не только активную функцию щитовидной железы, но и гиперплазию ее паренхимы, а это приводит к образованию зоба. Гиперплазия железы увеличивает продукцию тиреоидных гормонов. Первоначальная диффузная * гиперплазия переходит в смешанный и узловатый зоб, что наблюдают при далеко зашедших стадиях заболевания. Благодаря компенсаторным механизмам восстанавливается синтез тиреоидных гормонов и достигается эутиреоидное состояние. Реже наступает гипотиреоз.

Патологическая анатомия. Выраженность патологоанатомических изменений в щитовидной железе зависит от тяжести и характера эндемического процесса. Масса же-

лезы в эндемичных районах значительно увеличивается. Различают три основные формы эндемического зоба: диффузную, узловатую (нодозную) и смешанную. Микроскопически диффузный зоб может быть микро- или макрофолликулярным, коллоидным (фолликулы имеют очень большие размеры и заполнены коллоидной массой), васкулярным (обильная васкуляризация щитовидной железы). При узловатом зобе обнаруживают одиночные или множественные узлы различной консистенции и размеров. Микроскопически узловатый зоб бывает микро- и макрофолликулярным, редко трабекулярным. Смешанный зоб представляет собой гиперплазию паренхимы щитовидной железы, среди которой имеются одиночные или множественные узлы.

Диагноз. Основной клинический симптом заболевания — увеличение щитовидной железы. Размеры зоба распределяют на 5 степеней: нулевая степень — щитовидная железа не видна и не пальпируется; I степень — щитовидная железа не видна, но прощупывается перешеек, в редких случаях — боковые доли железы; II степень — при глотании видна и легко прощупывается увеличенная щитовидная железа, но форма шеи не изменена; III степень — увеличение щитовидной железы сильно выражено и изменяет контуры шеи, придавая ей вид «толстой шеи»; IV степень — щитовидная железа резко увеличена, что значительно изменяет конфигурацию шеи; V степень — увеличение зоба достигает огромных размеров. Нередко это сопровождается сдавлением пищевода и трахеи.

В большинстве случаев при эндемическом зобе функциональное состояние щитовидной железы не изменено и заболевание протекает бессимптомно. Лишь у небольшого числа больных в районах с тяжелой эндемией отмечаются явления легкого гипотиреоза, заключающиеся в физическом и умственном отставании, брадикардии. У очень небольшого числа больных могут наблюдаться симптомы легкого тиреотоксикоза. При III—V степени увеличения щитовидной железы, особенно при загрудинном зобе, отмечают нарушения со стороны дыхательной и сердечно-сосудистой систем. Они заключаются в «зобном сердце» с дистрофическими изменениями миокарда и нарушениями ритма сердечных сокращений, хронических бронхитах и эмфиземе легких. Причиной этих расстройств являются нарушения тиреоидной функции, сдавление органов переднего средостения. Нарушения тиреоидной функции могут сопровождаться также недостаточностью функции яичников, надпочечников, околощитовидных желез. В районах с тяжелой эндемией как следствие тиреоидной дистрофии встречаются кретинизм и глухонемота.

Диагностика эндемического зоба обычно не представляет трудностей. Объективные данные дополняются исследованием зоба с помощью ^{131}I . При этом обнаруживают повышенную поглощаемость и медленное выведение радиоактивного йода. Значительно труднее

диагностика при эктопической локализации зоба.

Загрудинный и **внутри! рудной** зоб проявляется симптомами компрессии соседних органов шеи и средостения. При сдавлении верхней полой вены появляются выраженный цианоз и отек лица и шеи, вены шеи и верхней половины грудной клетки набухают, варикозно расширяются. Сдавление трахеи вызывает одышку в покое, стридорозное дыхание. При компрессии симпатического ствола отмечают нарушение частоты пульса и ритма сердца, появляется симптом Горнера. Топический диагноз устанавливают с помощью сцинтиграфии, пневмомедиастинографии, медиастиноскопии. Важное значение имеет ангиография — контрастирование верхней полой вены и ее притоков.

Дифференциальный диагноз эндемического зоба необходимо проводить прежде всего со злокачественными опухолями щитовидной железы и хроническими тиреоидитами.

Лечение. Выбор метода лечения эндемического зоба зависит от вида зоба и степени увеличения железы, характера развившихся осложнений (воспаление, кровоизлияние в зоб, базедовификация, злокачественное перерождение).

Консервативное лечение показано при диффузном зобе. Йодотерапия применяется в микродозах, наиболее эффективна в детском и юношеском возрасте. Доза йода 1—2 мг в день. Она содержится в 1—2 таблетках антиструмина или в 1—2 каплях 1% раствора Люголя. Лечение проводят в течение 5 дней с перерывом 2 дня или в течение 20 дней с перерывом 10 дней на протяжении 6—12 мес.

При эутиреоидном и особенно гипотиреоидном зобе лучшие результаты дает применение тиреоидина. Лечение начинают низкими дозами — 0,02—0,05 г. Через 10—15 дней дозу постепенно увеличивают до 0,2 г в день. Лечение также проводят в течение 20 дней с 10-дневным перерывом. Хорошие результаты отмечают и при лечении трийодтиронином в дозах 50—100 мкг в день по такой же схеме.

Хирургическое лечение показано при узловом и смешанном зобе, при диффузном зобе IV—V степени, при загрудинной и внутригрудной локализации зоба, при развившихся осложнениях зоба. Предоперационная подготовка при эутиреоидном зобе заключается в нормализации имеющихся нарушений функции различных органов и систем. При больших размерах зоба, при его загрудинном расположении необходима предоперационная подготовка тиреоидином, так как в результате ее размеры зоба могут значительно уменьшиться. Это облегчает выполнение операции, а при гипотиреоидном зобе улучшает и состояние больных. Больные с базедовифицированным зобом нуждаются в предоперационной подготовке, как при тиреотоксикозе.

При наличии многоузлового или смешанного зоба показана субтотальная субфасциаль-

ная резекция щитовидной железы по Николаеву. При одиночном узле выполняют резекцию щитовидной железы.

В хирургии узлового (одиночного или конгломератного) эутиреоидного зоба не существует острейшей проблемы послеоперационного тиреотоксического криза. Но это не означает, что операции по поводу узлового зоба являются простыми. Прежде всего речь идет о «неожиданностях». Дело в том, что при нередко определяемом до операции лишь одиночном узле или при определяемых двух — трех узлах хирург во время операции обнаруживает в обеих долях щитовидной железы конгломерат узлов (разной величины), занимающих всю или большую часть тиреоидной ткани и «уходящих» за трахею, пищевод, рукоятку грудины. Необходимо удалить всю измененную ткань и сохранить максимально неизмененную, нормально функционирующую и при этом не повредить возвратные нервы, не травмировать или не удалить околощитовидные железы. Не случайно частота пареза голосовых связок и частота гипопаратиреоза и гипотиреоза после операций; произведенных по поводу конгломератного зоба, выше, чем после операций, произведенных по поводу диффузного токсического зоба.

Если большая частота послеоперационного гипотиреоза связана с невозможностью сохранения хотя бы минимально достаточного количества нормальной тиреоидной ткани, то развитие послеоперационного рецидива связано прежде всего с недостаточным опытом хирурга. Именно этот опыт и позволяет «не просмотреть» узлы и тем самым избежать ложного рецидива. Однако никогда нельзя быть уверенным, что узел или узлы не разовьются в оставшейся в действительности нормальной тиреоидной ткани, особенно если лица, подвергшиеся операции, после нее будут продолжать жить в эндемичной по зобу местности. Поэтому исключительно важно длительно назначать (а может быть, и постоянно) в определенной дозе тиреоидин с целью профилактики послеоперационного рецидива узлового зоба.

Профилактика эндемического зоба состоит в прибавлении к пище йодированной соли в дозе 1 : 10000 или 1 : 20000. Для этого используют йодид калия. Систематическое применение йодированной соли в эндемичных районах привело к значительному снижению частоты эндемического зоба.

Спорадический зоб в отличие от эндемического поражает лиц, живущих вне эндемичных районов.

Частота варьирует в довольно широких пределах. Встречается повсеместно. Значительно чаще наблюдается у женщин в возрасте после 50 лет.

Этиология и патогенез недостаточно изучены. Полагают, что в основе заболевания лежат нейрогенные и гуморальные нарушения, которые вызывают гиперсекрецию тиротропного гормона гипофизом, приводят к изменению гипофиз-тиреоидного равновесия.

Нередко наблюдают семейные формы заболевания, что указывает на значение генетических факторов.

Диагностика. Спорадический зоб, так же как эндемический, может быть диффузным, узловым и смешанным. Симптоматология определяется видом, расположением и размером зоба, функциональным состоянием щитовидной железы.

Лечение такое же, как и при эндемическом зобе.

Диффузный токсический зоб (тиреотоксикоз, базедова болезнь) — одно из наиболее распространенных и тяжелых заболеваний щитовидной железы, сопровождающееся гиперсекрецией тиреоидных гормонов и эндогенной интоксикацией. Болезнь может возникнуть в любом возрасте, но чаще встречается в 30 — 50 лет. У женщин развивается в 5—10 раз чаще, чем у мужчин.

Этиология и патогенез. В развитии диффузного токсического зоба длительное время основное значение придавали нервной системе, а именно роли психической травмы, хотя не исключалось значение инфекционных факторов (в особенности гриппа, тонзиллита), нарушений функции яичников, гипофиза, надпочечников. Длительно существовавшая схема развития диффузного токсического зоба, как это стало ясно в последние годы, была слишком упрощенной и целиком базировалась на учении о роли высшей нервной деятельности, хотя всегда с позиций этой схемы невозможно было объяснить многие факты. Лишь благодаря успехам современной иммунологии удалось убедительно доказать, что диффузный токсический зоб чаще является аутоиммунным заболеванием.

Стали более понятными многие аспекты проблемы, в частности связанные с экзофтальмом и претибиальной микседемой. С новых позиций стали рассматривать действие антитиреоидных препаратов и кортикостероидов, которые широко применяются как при медикаментозном, так и при хирургическом лечении диффузного токсического зоба; Надо подчеркнуть и полную необоснованность все еще существующего представления о так называемом вторичном диффузном токсическом зобе. В развитии тиреотоксикоза сам факт существования предшествующего диффузного эутиреоидного увеличения щитовидной железы никакого значения не имеет. Диффузный токсический зоб всегда первичен и обусловлен, как уже сказано, развитием специфических аутоиммунных процессов. Избыток тиреоидных гормонов приводит к резкому увеличению окислительных процессов в тканях и к уменьшению фосфорилирования. Этим объясняют ряд проявлений тиреотоксикоза — повышение основного обмена, внешнего дыхания, температуры и т. д.

Обмен веществ характеризуется усилением гликогенолиза в печени и мышцах, ускоренном распаде жиров, отрицательным азотистым балансом, в результате чего наступает значительное похудание вплоть до кахексии, оочм-

возникновение тканей. В результате гипопротеинемии и снижения онкологического давления могут возникать отеки. Характерны нервные и нервно-психические расстройства, связанные с непосредственным токсическим действием тиреоидных гормонов.

Патологическая анатомия. Морфологические изменения при диффузном токсическом зобе наблюдаются не только в щитовидной железе, но и в других органах и системах. Железа может быть увеличена равномерно или за счет очаговой гиперплазии. Наиболее типичен коллоидный макрофолликулярный зоб. Эпителий фолликулов превращается в цилиндрический, пролиферирует. У меньшей части больных щитовидная железа построена из мелких фолликулов — микрофолликулярный, паренхиматозный зоб.

Сердце увеличено за счет гипертрофии левого желудочка, полости сердца расширены (тиреотоксическое сердце). В печени отмечают дистрофию печеночных клеток, очаговые некрозы, диффузную инфильтрацию стромы. В далеко зашедших случаях развивается цирроз печени со спленомегалией и желтухой. При экзофтальме отмечают отек ретробульбарной соединительной ткани и глазных мышц. Претибальная микседема характеризуется отеком кожи и подкожной клетчатки в области передней поверхности большеберцовых костей.

При тяжелом тиреотоксикозе находят выраженные изменения других эндокринных желез. Вилочковая железа увеличена. В надпочечниках наблюдают атрофию коры и гипертрофию мозгового слоя. Атрофические изменения находят в инсулярном аппарате поджелудочной железы, в яичниках.

Патология. Проблема тиреотоксикоза связана прежде всего с биосинтезом и обменом тиреоидных гормонов, с выработкой и секрецией тироксина. Гормонально более активным является трийодтиронин, но он вырабатывается в значительно меньшем количестве. Чрезвычайно важное значение имеет то, что 99,9% циркулирующего в крови тироксина находится в связанной (физически обратимой) с белками форме (с тироксинсвязывающим глобулином, с тироксинсвязывающим преальбумином, с альбумином). Но именно количеством свободного, а не связанного тироксина определяется состояние тиреоидного гормонального статуса. Не менее важное значение принадлежит более слабой связи с белком и трийодтиронина, в частности, этим объясняется тот факт, что в крови определяются лишь чрезвычайно небольшие его количества.

Обмен тиреоидных гормонов изучен достаточно хорошо. Знание механизмов различных его звеньев совершенно необходимо для понимания возникающих при заболеваниях щитовидной железы изменений. При них в различной степени нарушаются гормонообразование в щитовидной железе, транспорт тиреоидных гормонов в крови, их периферический метаболизм. Так, при токсическом зобе ускоряется обмен йода в ткани щитовидной

железы и увеличивается выработка ею тиреоидных гормонов.

Одним из тонких показателей гормональной активности щитовидной железы является количество в периферической крови связанное с белками йода (**СБИ**). Особое значение имело внедрение в клиническую практику прямого радиоиммунологического определения в сыворотке крови уровней тироксина (Т₄К трийодтиронина (Т₃) и тиротропного гормона (ТТГ).

Диагностика. Один из наиболее типичных симптомов тиреотоксикоза — увеличение щитовидной железы. В начальных стадиях заболевания она может быть не увеличена. Не существует параллелизма между величиной щитовидной железы и тяжестью тиреотоксикоза.

Характерна тахикардия, пульс учащен до 120—140 и более в 1 мин, нередко наблюдается аритмия, предсердная или желудочковая экстрасистолия. Увеличивается амплитуда между систолическим и диастолическим давлением. При далеко зашедших формах тиреотоксикоза развивается «тиреотоксическое сердце» с приступами тахиаритмии, мерцанием предсердий.

Больные с тиреотоксикозом очень эмоциональны, раздражительны, плаксивы. Лицо их легко краснеет. Руки влажные, характерен тремор пальцев. Классические признаки тиреотоксикоза — экзофтальм и другие глазные симптомы: симптом Дальримпля — расширение глазной щели, сокращение верхнего века, в результате чего видна белковая оболочка глаза над верхним краем радужной оболочки; симптом Штельвага — редкое мигание и фиксирование глазных яблок; симптом Грефе — при взгляде вниз полоска склеры над радужной оболочкой расширяется; симптом Мебиуса — недостаточность конвергенции при фиксации близкого к глазу предмета.

Воздействие тиреоидных гормонов на метаболизм приводит к усилению обменных процессов. Кожа влажная и теплая, больные обильно потеют. Нередки случаи постоянной субфебрильной температуры. Основной обмен варьирует от 3,0% при легком тиреотоксикозе до 100% и более — при тяжелом.

Резкое похудание связано с нарушением жирового и водного обмена.

В зависимости от общего состояния больных и выраженности клинической картины заболевания выделяют три степени тиреотоксикоза: легкую, среднюю и тяжелую. По Милку выделяют 4 стадии заболевания: нейрогенную, нейрогуморальную, висцеропатическую и кахектическую.

Чаще характерные симптомы тиреотоксикоза (тахикардия, тремор, возбудимость, мышечная слабость, похудание, потливость, субфебрилитет, признаки гипокортицизма и др.) не оставляют места для трудностей в его диагностике и дифференциальной диагностике, особенно когда имеют место известные глазные симптомы. Наличие указанных симптомов и зоба достаточно для установления правильного диагноза.

При этом надо не забывать, что имеются определенные особенности клиники тиреотоксикоза у больных юношеского возраста и у пожилых. Например, у пожилых он чаще развивается медленно, тогда как у детей и юношей — нередко бурно. Важно подчеркнуть и то, что нередко тиреотоксикоз у пожилых длительное время остается нераспознанным, когда сердечно-сосудистые расстройства у них, обусловленные в действительности тиреотоксикозом, рассматриваются как следствие заболеваний сердца.

Трудности возникают и в тех случаях, когда имеется зоб, а достаточных оснований для того, чтобы считать отмечаемые клинические симптомы следствием тиреотоксикоза, нет. Ведь некоторые его симптомы отмечаются и при других заболеваниях, в том числе при неврозах, вегетососудистой дистонии. При этом решающее значение приобретают методы исследования функционального состояния щитовидной железы.

Лечение. *Консервативная терапия* должна проводиться в условиях режима покоя, усиленного полноценного питания с достаточным количеством витаминов. Медикаментозное лечение проводят йодом, тиреостатическими, седативными средствами, резерпином, транквилизаторами и др. Йод назначают в виде 1% или 5% раствора Люголя 1—2 раза в день на протяжении 20 дней с 10-дневным перерывом. Лечение йодом наиболее эффективно при легких формах заболевания. Его используют в основном в процессе предоперационной подготовки больных.

Тиреостатик мерказолил более эффективен. Начальные дозы 0,01 г 3—4 раза в день. При лечении мерказолилом возможен агранулоцитоз, поэтому необходимы еженедельный контроль за картиной крови и своевременная отмена препарата при появлении лейкопении. В последние годы широко используют β_1 -блокаторы (обзидан и др.).

Лечение радиоактивным йодом основано на выделении им β -частиц, разрушающих тиреоидные клетки. Показания: диффузный тиреотоксический зоб средней и тяжелой степени, особенно у пожилых больных с сердечной недостаточностью, а также у других больных с повышенным риском оперативного вмешательства. Абсолютные противопоказания: беременность, лактация, детский возраст. Общая доза ^{131}I колеблется от 3 до 15 мКи. Используют однократный или фракционный способ приема препарата. Основные осложнения при лечении радиоактивным йодом — обострение тиреотоксикоза и стойкий гипотиреоз. Хорошие результаты при лечении радиоактивным йодом отмечают у 60—80% больных.

Хирургическое лечение диффузного токсического зоба показано больным со средней и тяжелой степенью тиреотоксикоза, у которых лечение тиреостатиками на протяжении 4—6 мес оказывается неэффективным. Иногда острое начало или очень бурное течение (в особенности у мужчин) заболевания или желание сохранить беременность требуют проведе-

ния хирургического лечения в еще более ранние сроки от начала развития диффузного токсического зоба. Наконец, не так уж редки случаи непереносимости антитиреоидных препаратов.

Предоперационная подготовка должна быть комплексной и строго индивидуальной в зависимости от стадии заболевания, сопутствующей патологии. Основные ее задачи — достижение эутиреоидного состояния, коррекция нарушенных функций ряда органов и систем, психопрофилактика.

При нейровегетативной стадии заболевания длительность предоперационной подготовки 1—2 нед. Назначают 1% или 5% раствор Люголя в восходящих дозах от 3 до 10 капель 3 раза в день, седативные средства — настой валерианы, препараты брома, транквилизаторы, димедрол или супрастин, внутривенно 40% глюкозу, поливитамины.

При нейроэндокринной стадии длительность подготовки 4—6 нед. Она включает назначение мерказолила в индивидуально подобранной дозе, резерпина по 0,1–0,25 мг 3 раза в день, седативную и десенсибилизирующую терапию, витаминотерапию, внутривенное введение глюкозо-новокаиновой смеси (от 10 до 100 мл 0,25% раствора новокаина на 250 мл 5% раствора глюкозы), преднизолон по 25—30 мг в день внутрь за неделю до операции.

При висцеропатической стадии длительность подготовки от 6 до 12 нед. Мерказолил назначают в ударных дозах — до 140 мг в сутки с последующим уменьшением дозы в зависимости от чувствительности больного к тиреостатику. Для профилактики лейкопении одновременно назначают пентоксил по 0,2 г 3 раза в день. Для профилактики повышенной кровоточивости щитовидной железы во время операции целесообразно отменить мерказолил за 2 нед до оперативного вмешательства и назначить 5% раствор Люголя по 10 капель 3 раза в день.

В комплекс терапии, помимо седативных и десенсибилизирующих препаратов, глюкокортикоидов и т. д., включают сердечные гликозиды, β -адреноблокаторы (обзидан, индерал), переливание белковых препаратов, назначают витамин К.

При диффузном или смешанном токсическом зобе наибольшее признание получил метод субтотальной субфасциальной резекции щитовидной железы (без предварительной перевязки сосудов на протяжении), разработанный О. В. Николаевым. Именно строгое соблюдение его принципов позволяет свести к минимуму не только частоту повреждения возвратных нервов, но и частоту послеоперационного рецидива. Строгое соблюдение ее принципов имеет значение в профилактике послеоперационного гипотиреоза. Однако, говоря о последнем, нельзя все сводить лишь к аспектам строгого соблюдения принципа субтотальной субфасциальной резекции щитовидной железы. Большое значение принадлежит выраженности аутоиммунных процессов.

развивающихся в оставшейся ткани щитовидной железы. Чем они выражены, тем больший объем тиреоидной ткани нужно оставлять.

В связи с тем что современные методы предоперационной подготовки позволяют в большинстве наблюдений добиться эутиреоидного или близкого к нему состояния, то послеоперационный период чаще протекает гладко, если операция не осложнилась одно- или двусторонним парезом голосовых связок (не говоря о их параличе) или операционным либо послеоперационным кровотечением. Тиреотоксической криз, наиболее тяжелое послеоперационное осложнение, наблюдают в последние годы крайне редко. Хорошая предоперационная подготовка больных с тиреотоксикозом, перевод их в эутиреоидное состояние являются профилактикой тиреотоксических реакций после операции. Техника субтотальной субфасциальной резекции щитовидной железы обеспечивает профилактику послеоперационной тетании.

Воспалительные заболевания щитовидной железы встречаются относительно редко, составляя около 1 % тиреопатий. Если воспалительный процесс развивается в неизменной железе, диагностируют тиреоидит, если в зобе — струмит.

Острый тиреоидит и струмит могут развиваться при так называемой общей инфекционной гнойной очага любой локализации или при ранении в области шеи.

Диагностика. Заболевание сопровождается высокой температурой, ознобом, болью в области щитовидной железы и головной болью. Если воспалительный процесс переходит на трахею, появляется кашель и затрудненное дыхание. Местно отмечают отек, инфильтрацию и гиперемии кожи, болезненность при пальпации и глотании, увеличение и болезненность регионарных лимфатических узлов.

Лечение противовоспалительное, при гнойном процессе хирургическое вскрытие и дренирование гнойного очага.

Хронический тиреоидит Хашимото лишь условно включен в раздел воспалительных заболеваний щитовидной железы, поскольку аутоиммунная природа его в настоящее время не вызывает сомнений.

Диагностика. Распознавание аутоиммунного хронического тиреоидита (зоба Хашимото) не является очень затруднительным. Длительное многолетнее существование диффузного увеличения щитовидной железы (возможные участки уплотнения иногда ошибочно принимаются за узлы), постоянная тенденция к усилению клинических проявлений гипотиреоза (хотя в начале заболевания могут отмечаться признаки усиления функции щитовидной железы), отсутствие увеличенных регионарных лимфатических узлов, выявление лимфоцитарных скоплений в биоптате, полученном при пункционной биопсии щитовидной железы или при ее трепанобиопсии, характерная сканографическая картина (диффузная не-

равномерность «штриховки» с многочисленными «белыми» участками), определенная эффективность назначения тиреоидных гормонов и кортикостероидов позволяют в большинстве наблюдений поставить диагноз.

«Определенная эффективность» отмечена не случайно, так как об эффективности указанных гормонов следует говорить и тогда, когда в результате их назначения размеры щитовидной железы хотя и не уменьшаются, но и не увеличиваются в течение длительного наблюдения. Эффективность тем более очевидна, если плотность щитовидной железы уменьшается, а кажущиеся узлы исчезают. Диагноз аутоиммунного тиреоидита подтверждают и результаты определения титра анти-тиреоидных аутоантител.

Лечение зоба Хашимото преимущественно медикаментозное.

Хронический фиброзный тиреоидит Риделя — одна из наиболее редко встречающихся форм тиреопатий. Полагают, что в данном случае речь идет о хроническом воспалительном процессе в щитовидной железе.

Диагностика тиреоидита Риделя трудна. Характерна плотность, «железная» твердость железы. Прогрессирующий фиброз приводит к явлениям компрессии трахеи, пищевода. Диагноз подтверждается лишь после гистологического исследования во время операции.

Лечение тиреоидита Риделя хирургическое.

Опухоли щитовидной железы могут быть как доброкачественными, так и злокачественными.

Частота. О частоте *доброкачественных эпителиальных опухолей* щитовидной железы (аденом) следует говорить в связи с частотой узлового зоба. Аденома при клиническом исследовании обычно диагностируется как узловой зоб, и поэтому статистические данные о них приводятся в исследованиях авторов, занимающихся изучением различных аспектов (тем более морфологических) проблемы узлового зоба. Вместе с тем значительная частота различных аденом щитовидной железы очевидна.

Наиболее частая форма *злокачественных эпителиальных опухолей* щитовидной железы — папиллярный рак. Так, по данным ОНЦ АМН СССР, суммированным Р. М. Пропп (1977), он отмечался в 66,7 % случаев. По приведенным Р. М. Пропп данным, частота фолликулярного рака щитовидной железы составляет 11 — 12%. Эта форма рака, развивающегося из С-клеток щитовидной железы, в последние годы подвергается наиболее интенсивному многоплановому изучению, что связано с его некоторыми клиническими проявлениями (эндокринной направленностью) и частым сочетанием с гиперпаратиреозом, феохромоцитомой.

Рак из клеток Ашкенази — Гюртле отмечается приблизительно в 5 % случаев, еще реже встречается плоскоклеточный рак и очень редко — опухоли Грехема и Лангханса. Что касается выделяемой некоторыми морфологами метастазирующей аденомы, то в настоя-

щее время ее относят к высокодифференцированной фолликулярной аденокарциноме.

Частота недифференцированного рака (анapластического), основной формой которого является мелкоклеточный рак, по материалам ВОИЦ АМН СССР, составляет около 6%.

Н^эпителиальные опухоли (как доброкачественные, так и злокачественные) встречаются очень редко, хотя нельзя не отметить увеличения числа сообщений, касающихся саркомы (лимфомы) щитовидной железы.

Этнология и патогенез. Следует подчеркнуть значение предшествующей радиации, изменения уровня секреции тиреотропного гормона и других гормональных нарушений, роли наследственности в развитии медуллярного рака щитовидной железы. Проблема рака щитовидной железы многими исследователями рассматривалась в связи с проблемой эндемического зоба и проблемой йодной недостаточности. Нельзя говорить о ней, не упоминая аспект проблемы, касающейся вопроса о злокачественном перерождении узлового зоба (аденомы щитовидной железы). Существуют два противоположных представления. Согласно одному из них нет серьезных оснований говорить о злокачественном перерождении узлового зоба, согласно другому — частота злокачественного перерождения достигает 30 % и более. Именно вторым утверждением и тем, что первое имеет меньше сторонников, диктуется необходимость обязательного хирургического лечения узлового зоба.

Диагностика. Факт существования местного признака — зоба превалирует при установлении диагноза рака или саркомы щитовидной железы, хотя и при злокачественных опухолях функциональное состояние щитовидной железы иногда может быть нарушено (гипотиреоз, тиреотоксикоз). В ряде случаев местные признаки (плотность, бугристость, малая подвижность новообразования), тем более если отмечаются увеличенные регионарные лимфатические узлы, настолько характерны, что диагноз рака щитовидной железы не вызывает сомнений уже при первом осмотре. В дальнейшем он лишь как бы «документируется» специальными исследованиями*. В других случаях диагноз рака щитовидной железы является очень трудным, а нередко устанавливается лишь после гистологического исследования, произведенного во время операции или после нее. Диагностика затрудняется тем, что общее состояние при раке щитовидной железы нередко (даже при наличии метастазов в легких) длительно сохраняется удовлетворительным.

Большое значение в диагностике рака щитовидной железы принадлежит быстрому росту определяемого в ней образования, тогда как ограничение смещаемости щитовидной железы, изменение голоса, нарушение дыхания или глотания, венозный застой — слишком поздние симптомы. Еще большие сложности возникают при так называемом скрытом течении рака щитовидной железы, когда в ее ткани не определяются даже участки уплот-

нения, а регионарные лимфатические узлы уже увеличены. Последние обычно (в особенности у детей) принимаются за увеличенные лимфатические узлы при специфическом или неспецифическом лимфадените, в результате чего длительно проводится ошибочное лечение. Вот почему постоянно следует помнить о возможности скрытого (окультированного) течения злокачественных опухолей щитовидной железы и в связи с этим проводить пункционную биопсию увеличенных лимфатических узлов или даже их удаление с последующим срочным гистологическим исследованием.

В других случаях резко увеличенные боковые лимфатические узлы шеи принимаются за аберрантный зоб, но в настоящее время абсолютным большинством исследователей боковой аберрантный зоб не признается. Поэтому при увеличенных боковых лимфатических узлах шеи надо в первую очередь думать о «скрытом» раке щитовидной железы. Аберрантный зоб является истинным, если он развивается из добавочной тиреоидной ткани, располагающейся в корне языка или по средней линии шеи. Рак, как и зоб, может развиваться в щитовидно-язычном протоке.

Дифференциальный диагноз рака щитовидной железы могут облегчить пневмотиреоидография, медиастинография, эзофагография, лимфография и даже обычное рентгенологическое исследование легких и костей, при котором выявляются «неожиданные» метастазы у больных, у которых при клиническом исследовании диагностирован узловой эутиреоидный зоб. Рентгенологические исследования могут выявить *спаяние опухоли* (узла) щитовидной железы с окружающими тканями, смещение трахеи и пищевода, что вместе с другими клиническими признаками может лишним раз указывать на рак щитовидной железы.

Радиоизотопное исследование при проведении дифференциальной диагностики рака щитовидной железы хотя и важно, но его значимость в значительной степени снижается из-за того, что «холодные зоны» могут отмечаться и при деструктивных процессах в узловом доброкачественном зобе. Они имеют большее значение при распознавании метастазов. Что касается артериографии, то она может оказаться полезной при подозрении на «скрытый рак» щитовидной железы.

При дифференциальной диагностике между злокачественными опухолями щитовидной железы и аутоиммунным тиреоидитом надо иметь в виду, что аутоиммунный тиреоидит чаще развивается у женщин. Труднее бывает исключить развитие злокачественной опухоли на фоне аутоиммунного тиреоидита. Очень трудна дифференциальная диагностика с фиброзным тиреоидитом (зобом Риделя).

Лечение. Объем операции при раке щитовидной железы определяется его стадией. По классификации Комитета по изучению опухолей головы и шеи (1970) выделяют 4 стадии (I, II, III, IV), Междуна-

родная классификация (1966) по системе TNM предполагает использование для установления стадийности как клинко-рентгенологических данных, так и данных инструментальных и радионуклидных исследований. Объем операции зависит и от того, верифицирован ли рак до операции, во время ее проведения или только после гистологического исследования резецированной железы.

При верифицированном (подтвержденном результатами цитологического исследования или результатами гистологического исследования биоптата) раке I и IIa стадии можно ограничиться *субтотальной резекцией* железы или даже *гемитиреоидэктомией*, но с обязательным удалением перешейка. Эти операции производят при папиллярном и фолликулярном раке. Если лимфатические узлы не увеличены, лимфаденоэктомия обычно не производится. Ее выполняют при IIb и IIIb стадиях. Неоднозначно решается вопрос о тиреоидэктомии при IIb и даже IIIa стадиях (при одиночных опухолях). Не все хирурги производят тотальное удаление щитовидной железы. Некоторые ограничиваются гемитиреоидэктомией и удалением перешейка или производят и субтотальную резекцию контралатеральной доли. При других стадиях показания к тотальной тиреоидэктомии ставят большинство хирургов. Единодушными стали хирурги и онкологи при отказе во многих случаях от операции Крайля. В то же время, сохраняя внутреннюю яремную вену и грудноключично-сосцевидную мышцу, многие авторы обращают особое внимание* на удаление паратрахеальных и парагортанных лимфатических узлов (большая частота обнаружения в них метастазов!). При выполнении лимфаденоэктомии все большее признание находит метод фасциально-футлярного иссечения шейной клетчатки, разработанный А. И. Пачесом и соавт. (1972).

Дискутируются показания к пред- и послеоперационной гамма-терапии. Многие хирурги предоперационную гамма-терапию при начальных стадиях рака щитовидной железы не проводят, другие не назначают ее и после операции при IIb—III стадиях. Еще более сложным является вопрос о повторном, более расширенном вмешательстве, когда правильный диагноз установлен лишь после выполненного через несколько дней гистологического исследования. Его решение связано как с гистоструктурой опухоли, так и с взглядами хирурга на объем хирургического вмешательства. Сторонники не столь большого объема операций учитывают и значение сохранения определенного количества тиреоидной ткани с точки зрения важности эндогенных тиреоидных гормонов. Роль нормализации секреции тиреотропного гормона в профилактике рецидива опухоли или развития метастазов признается многими исследователями, но она невозможна без сохранения определенного уровня тиреоидных гормонов.

Необходимость *комбинированного* лечения при *распространенном* раке щитовидной же-

лезы никем не оспаривается. Речь идет *прежде* всего о послеоперационной гамма-терапии. Она имеет значение и как самостоятельный метод, если хирургическое вмешательство невыполнимо.

Прогноз. Результаты *лечения* и прогноз при раке щитовидной железы прежде всего определяются гистоструктурой опухоли и распространенностью процесса. Они вполне удовлетворительны при папиллярном раке; даже при имевшихся регионарных метастазах пятилетняя выживаемость превышает 80%. При анапластическом раке отдаленные результаты и прогноз плохие. Дальнейшее их улучшение в определенной степени связано с постоянным назначением тиреоидина или трийодтиронина всем больным независимо от стадии процесса и метода лечения. Надо принимать во внимание и возрастающие возможности динамического радиоиммунологического определения уровня ТТГ. Пересмотрены показания к установлению группы инвалидности больным раком щитовидной железы, подвергшимся хирургическому лечению при ранних стадиях. Группа инвалидности им не устанавливается или устанавливается на короткий срок, если не развились тяжелые послеоперационные нарушения.

Заболевания околощитовидных желез

Среди заболеваний околощитовидных желез наибольшее практическое значение имеют гиперпаратиреоз и гормонально-неактивные опухоли их. Гипопаратиреоз для хирургов представляет интерес лишь в связи с развитием его после операций, производимых либо по поводу различных заболеваний щитовидной железы, либо по поводу различных форм гиперпаратиреоза.

Гиперпаратиреоз — заболевание, развитие клинической картины которого обуславливается избыточным образованием паратиреоидного гормона аденомой (редко двумя—тремя) околощитовидной железы или гиперплазированными околощитовидными железами. Очень редко его развитие обуславливается раком или кистой из околощитовидных желез.

Заболевание проявляется системным остеопорозом, кистами или патологическими переломами костей, образованием камней в почках и мочевыводящих путях, что формирует клиническую картину почечного страдания.

Клиническая классификация. Для практических целей обычно выделяют следующие формы первичного гиперпаратиреоза (в зависимости от преобладания клинических проявлений): костную, почечную, смешанную, а также редкие формы, при которых преобладают желудочно-кишечные или психоневрологические проявления.

Так называемый вторичный гиперпаратиреоз чаще обуславливается хронической почечной недостаточностью или заболеваниями, при

которых имеет место длительная гипокальциемия, в частности, при заболеваниях, протекающих с нарушением всасывания кальция в кишечнике. Третичный гиперпаратиреоз является следствием вторичного.

Различают также истинный и эктопический (ложный) гиперпаратиреоз. Последний развивается при внепаратиреоидных опухолях, продуцирующих соединения, действие которых сходно с действием паратгормона.

В связи с характером клинического течения различают острый и хронический гиперпаратиреоз.

Частота гиперпаратиреоза, по данным прежних статистик, очевидно, преуменьшена. После проведения массовых осмотров населения с применением биохимических скрининг-тестов частота гиперпаратиреоза, по данным некоторых авторов, достигала 0,12% (Boonstra, Jackson). Заболевание чаще наблюдается в возрасте между 40 и 50 годами, причем женщины болеют в 2 раза чаще мужчин. Судя по данным литературы, гиперпаратиреоз значительно чаще встречается в скандинавских странах. Причина этого факта не выяснена. Можно также предположить возрастание частоты вторичного гиперпаратиреоза, что связано с увеличением продолжительности жизни больных с хронической почечной недостаточностью благодаря применению современных методов лечения (гемодиализ, трансплантация почек).

Этиология, патогенез гиперпаратиреоза становятся ясными из самого определения заболевания. Избыточное выделение паратгормона влечет за собой глубокие метаболические нарушения, приводящие в конечном итоге к мобилизации кальция из костей и образованию растворимых соединений кальциевых цитратов. Паратгормон активирует разрушительное действие остеокластов, нарушая корковый слой костей. Все это в конечном итоге приводит к кистозной дегенерации костной ткани, тяжелым деформациям скелета и самопроизвольным переломам.

Избыточное выделение паратгормона приводит к глубоким нарушениям обмена фосфора (гиперфосфатурия) и кальция (гиперкальциемия, гиперкальциурия), в результате чего образуются камни в почечных лоханках и происходит интенсивное отложение солей кальция в ткани почек.

Патологическая анатомия паратиреоаденом и гиперплазированных околощитовидных желез изучена достаточно хорошо. Их гистоструктура определяется преимущественным развитием аденомы (рака) или гиперплазии околощитовидных желез из того или иного типа клеток. В них различают три типа клеток: светлые и темные главные клетки, эозинофильные и С-клетки (наличие последних в околощитовидных железах признается не всеми). В связи с преимущественным клеточным составом различают светлоклеточные или темноклеточные (из главных клеток) аденомы, оксифильные и аденомы, развившиеся из С-клеток. Установление же корреляционной

зависимости клинического течения гиперпаратиреоза от гистоструктуры аденомы или гиперплазированных околощитовидных желез требует дальнейших специальных исследований.

Диагноз гиперпаратиреоза основывается на тщательном (нередко повторном) анализе клинических симптомов, данных, полученных в результате объективного исследования, и лабораторных методов исследования.

Клинические симптомы гиперпаратиреоза весьма вариабельны. Вследствие обусловленного гиперкальциемией и другими электролитными нарушениями снижения нервно-мышечной возбудимости развивается общая или мышечная слабость, а несколько позднее изменяется походка, которая к тому же становится и затруднительной. Нервно-мышечные симптомы особенно доминируют у пожилых больных, которые составляют весьма большой процент среди больных гиперпаратиреозом. Из-за атонии гладкой мускулатуры развиваются запоры. Сравнительно ранние жалобы — снижение или исчезновение аппетита, тошнота, рвота. Развивающееся похудание обусловлено не только снижением аппетита, но и полиурией. Вначале нарушение функции почек может быть выявлено лишь при использовании специальных методов, позднее почечные нарушения легко выявляются даже при использовании лишь обычных методов исследования. Почечные нарушения являются причиной различных диспепсических расстройств.

Более поздние жалобы связаны с развитием изменений в костях и с прогрессирующим ухудшением состояния почек. Но и возникающие боли в спине, костях, суставах, грудной клетке еще в течение длительного времени связываются больными с ревматизмом, а поясничные боли даже врачами считаются признаком люмбаго.

Если ранние симптомы гиперпаратиреоза длительное время остаются незамеченными, то поздние симптомы (переломы и деформация костей; отставание в росте или его снижение; отложение солей кальция под конъюнктивой, в роговой оболочке, на барабанной перепонке; кальцификация сосудов; выпадение и расшатывание зубов, возникновение эпулидов; образование мочевых камней, частые приступы почечной колики) обращают на себя внимание и нацеливают врача на проведение специальных исследований для подтверждения уже предполагаемого первичного гиперпаратиреоза. Необходимость таких исследований становится еще более очевидной, если появились указания на развитие холелитиаза, панкреатита, язвы желудка или двенадцатиперстной кишки, а также если жажда и полиурия стали резко выраженными.

При резком подъеме в крови уровня кальция может развиваться гиперпаратиреондный (гиперкальциемический) криз, клиническая картина которого также вариабельна и распознавание в значительной степени затруднительно, если до этого гиперпаратиреоз не был распознан.

Вторичный гиперпаратиреоз, развивающийся чаще при хронической почечной недостаточности и у больных, длительно подвергающихся гемодиализу или у которых произведена трансплантация почки, распознается более своевременно, чем первичный гиперпаратиреоз. Прежде всего это обеспечивается врачебной настороженностью, и как только появляются признаки кальцификации сосудов или мягких тканей, рентгенологические или сканографические признаки поражения костей (они могут целенаправленно выявляться и при трепанобиопсии), начинают выполняться специальные методы исследования.

Наиболее частыми лабораторными признаками являются снижение уровня фосфора и повышение уровня кальция в крови. В связи с тем что функциональное состояние околощитовидных желез в большей степени характеризует не уровень связанного кальция, а уровень ионизированного кальция, то его определение представляет наибольший интерес. Отмечается частое повышение активности щелочной фосфатазы (еще большее значение имеет раздельное определение активности печеночной и костной ее фракций). Все большее признание получает необходимость определения содержания оксипролина в крови и в моче, необходимость изучения активности кислой фосфатазы.

Корреляция всех лабораторных показателей отмечается далеко не всегда. В то же время следует подчеркнуть важность одновременного и повторного комплексного их определения, так как может быть изменен лишь один из показателей. Показатели могут быть различными в связи со степенью выраженности и в связи со стадийностью выявляемых в костях изменений (преобладанием в них продуктивных или деструктивных процессов). Повышение экскреции оксипролина — признак интенсивности костных катаболических процессов. Уровень же кальция в крови зависит также от сопутствующей гипопроотеинемии, нарушения функции почек, от количества кальция в употребляемых продуктах питания. Сделанные оговорки имеют значение и при оценке отмечаемых при гиперпаратиреозе гиперфосфатурии и гиперкальциурии. Вместе с этим следует сказать о большем (чем выявление гиперкальциурии и гиперфосфатурии) диагностическом значении снижения показателя канальцевой реабсорбции фосфора, особенно если содержание кальция и фосфора в крови нормальное. Предлагается определять разницу в содержании кальция в артериальной и венозной крови. У больных гиперпаратиреозом она значительно выше, чем у здоровых. Не лишены определенного значения снижение относительной плотности мочи и ее щелочная реакция, отсутствие в моче белковых телец Бене-Джонса. Последнее исследование обычно подразумевает исключение миеломной болезни.

Изучение состава крови и мочи дает возможность получить дополнительные данные, характеризующие тяжесть гиперпаратиреоза и выраженность почечных нарушений. В целях

дополнительной объективизации тяжести клинических проявлений гиперпаратиреоза следует проводить динамическое изучение электрической активности мозга, динамические электрокардиографические исследования, целенаправленное изучение состояния желудочно-кишечного тракта.

Определенное значение при проведении дифференциальной диагностики гиперпаратиреоза принадлежит функциональным (нагрузочным) пробам-тестам (проба с нагрузкой паратгормоном, кальцием, фуросемидом, преднизолоном). Все они основаны на знании патофизиологических эффектов, развивающихся при назначении применяемых в указанных пробах средств, и на знании биологических свойств околощитовидных желез.

Рентгенологическое исследование шейного отдела пищевода, пневмотиреоидография и пневмомедиоцистография имеют вспомогательное значение, так как размеры аденом околощитовидных желез редко бывают большими.

Попытки получить убедительную визуализацию околощитовидных желез при их сканировании предпринимаются давно, но результаты, о которых сообщалось, более чем скромные.

Артериографические проявления паратиреоаденом и тем более гиперплазированных околощитовидных желез все еще мало изучены. Чаще используется серийная ангиография по Сельди нтеру.

Контрастирование аденомы — важнейший симптом заболевания, в то время как все другие отмеченные разными авторами семиологические артериографические признаки аденомы или гиперплазии околощитовидных желез трудны для интерпретации, которая требует участия рентгенолога-ангиолога. Важно подчеркнуть, что отсутствие соответствующих ангиографических признаков не исключает гиперпаратиреоза. Поэтому большое значение приобретает выявление локализаций гиперфункциональной паратиреоидной ткани с помощью селективной катетеризации вен шеи, при которой производят многочисленный забор проб крови для радиоиммунологического определения в них паратиреоидного гормона. Значимость этого метода особенно велика, если уже производилась безрезультативная операция, а также если данные, полученные при определении уровня кальция и уровня фосфора, не подтверждают диагноз гиперпаратиреоза, основывающегося на данных других исследований. Он безусловно показан при рецидиве, в особенности обусловленном раком околощитовидных желез.

О значении ультразвукового метода (эхографии) в распознавании локализации паратиреоаденомы еще трудно говорить. Необходимо дальнейшее накопление опыта в интерпретации эхографических данных. Новые возможности открываются в связи с внедрением в клиническую практику компьютерной томографии.

Небольшое значение в диагностике гиперпа-

ратиреоза принадлежит пунктирной биопсии. В связи с тем что размеры аденомы обычно небольшие, она редко определяется при пальпации, поэтому редко представляется возможным получить биоптат. Большее значение имеют трепанобиопсия костей (гребешок подвздошной кости) и сканирование костей.

Дифференциальный диагноз. Хотя и накопился большой опыт в интерпретации характерных для гиперпаратиреоза рентгенологических признаков поражения костей, в настоящее время нередко возникают трудности при их дифференциации с поражениями костей, развивающимися при других заболеваниях. В распознавании характера поражения костей, к сожалению, не нашла широкого применения микрорентгенография, облегчающая выявление внутрикостальной резорбции. Имеет также большое значение оценка степени минерализации на основании отношения фосфор/оксипролин в биоптате кости.

Гиперпаратиреоз становится более достоверным, если при наличии характерных биохимических признаков и рентгенологических признаков поражения костей выявляются язва желудка или двенадцатиперстной кишки, кальциноз слизистой оболочки желудка (легче выявляется при фиброгастроскопии и гистологическом исследовании биоптата слизистой), сосудов мягких тканей, калькулезный холецистит или панкреатит, рецидивирующие или двусторонние коралловидные камни почек.

Лечение первичного гиперпаратиреоза только хирургическое. Медикаментозное лечение является вынужденным при гиперпаратиреозе, обусловленном генерализованным или неоперабельным раком околощитовидной железы. Оно направлено на снижение уровня кальция в крови (кальцитонин, фосфатный раствор, препараты магния, исключение из диеты продуктов, содержащих большое количество кальция). При гиперкальциемическом кризе раствор, содержащий натрий, кальций и фосфат, вводят парентерально. Оно должно учитывать висцеропатические (язва желудка или двенадцатиперстной кишки, камни желчевыводящих путей, панкреатит, изменения в почках и т. д.) и неврологические проявления гиперпаратиреоза.

Хирургическое лечение гиперпаратиреоза заключается в удалении доброкачественной или злокачественной паратиреоаденомы, кисты околощитовидной железы, удалении единственной (гиперплазированной) околощитовидной железы или удалении 3,5 или всех 4 гиперплазированных желез с последующей ауто-трансплантацией ткани одной из них.

Ревизия мест возможного расположения околощитовидных желез требует определенной плановости. Учитывая, что паратиреоаденомы чаще развиваются в нижних околощитовидных железах, при их ревизии необходимо обращать внимание на увеличение размеров нижних щитовидных артерии как на один из признаков ирагирсоаденомы. Если в них паратиреоаде-

нома не обнаружена, производится ревизия мест типичного расположения верхних околощитовидных желез, которые находятся несколько ниже верхних полюсов щитовидной железы. Если паратиреоаденома не выявлена и в них, то необходимо исключить ее наличие в тиреоидной ткани. При гиперпаратиреозе щитовидная железа нередко диффузно увеличена, но затруднения возникают в связи со значительной частотой узловатого зоба при гиперпаратиреозе.

После безуспешной ревизии мест типичного расположения околощитовидных желез и щитовидной железы производится доступная из иервикального доступа ревизия мест атипичного расположения паратиреоаденомы (впереди и сзади трахеи, за пищеводом, за щитовидным хрящом, в толще сосудисто-нервного пучка или рядом с ним, в клетчатке, расположенной за рукояткой грудины и за грудиноключичными сочленениями).

При злокачественной паратиреоаденоме, если метастазы в контралатеральной доле щитовидной железы не выявляются, производится гемитиреоидэктомия, а при явных метастазах — и субтотальная резекция контралатеральной доли. Могут также возникнуть показания к лимфаденомэктомии. При трудно удалимых эктопических паратиреоаденомах и при неоперабельном раке околощитовидных желез можно попытаться произвести транскатетеризационную эмболизацию, интерес к которой все возрастает.

Особое место в хирургии околощитовидных желез занимает использование с целью диагностики растворов толудида голубого или метиленового синего, однако методы и сроки их введения до операции или во время операции, оптимальная безопасная концентрация окончательно не разработаны. Целям обнаружения паратиреоаденомы служат также интраоперационные ангиография и селективная венозная катетеризация. Данные последующего радиоиммунологического определения паратгормона в пробах крови могут оказаться решающими при проведении повторных вмешательств.

Трудно переоценить возможность срочной гистологической верификации паратиреоаденомы или гиперплазированных околощитовидных желез. Срочному гистологическому исследованию, по мнению многих хирургов и морфологов, должны быть подвергнуты биоптаты всех желез, даже если в одной из них верифицирована паратиреоаденома.

Послеоперационные осложнения и особенности ведения послеоперационного периода. Как и после любого хирургического вмешательства, возможно послеоперационное кровотечение, а стойкое или преходящее повреждение возвратных нервов отмечается чаще, чем после операций на щитовидной железе. Но самым частым является послеоперационный гипопаратиреоз, при котором назначают (нередко длительно) препараты кальция, паратиреоидный витамин D, дегидротакистерол (АТ-10), гидро-

гормоны - глюкокортикоиды, андрогены, минералокортикоиды) и связано в определенной степени условное выделение в представленной выше классификации различных опухолей коры надпочечника, которые могут быть как доброкачественными, так и злокачественными.

Для хирургов важно знать, что при кортикостероме кора противоположного надпочечника резко атрофирована в результате снижения уровня эндогенного АКТГ. Атрофирована кора" контралатерального надпочечника и при андростероме, но выраженность атрофии меньшая. Выраженность атрофии имеет место при смешанной опухоли — кортикоандростероме. Из сказанного становится понятным, почему после удаления кортикостеромы и кортикоандростеромы развивается надпочечниковая недостаточность. Забегая вперед, укажем, что заместительная терапия в послеоперационном периоде у больных, подвергшихся удалению указанных опухолей коры надпочечников, во многом должна быть такой же, как у подвергшихся двусторонней тотальной адреналэктомии.

Диагностика. Симптоматология при синдроме Иценко—Кушинга обусловлена гиперпродукцией глюкокортикоидов, в меньшей степени андрогенных и эстрогенных гормонов коры надпочечников. Ожирение — один из наиболее ранних и характерных симптомов. Лицо становится полным, округлым — лунообразное лицо. Характерны также красные кожные полосы — стрии, локализующиеся по боковым поверхностям живота и грудной клетки, на бедрах.

Кожа становится атрофичной, иногда пигментирована. Отмечают выпадение волос, ломкость ногтей, обилие угрей, локализующихся больше на лице и спине. *Гирсутизм* — увеличение оволосения подбородка, верхней губы, вокруг сосков и на конечностях у женщин вследствие избыточной секреции андрогенов. Более выражен при злокачественных кортикоандростеромах.

Мышечная слабость и быстрая утомляемость, остеопороз костей, нарушения менструального цикла, стойкое повышение артериального давления наряду с характерным внешним видом больных (матронизм, стрии, перераспределение жировой клетчатки, отставание в росте, истончение кожи, петехии и угри, гирсутизм) делают нетрудным распознавание синдрома Иценко—Кушинга, особенно при подтверждении клинических данных высоким уровнем кортикостероидов.

Гиперальдостеронизм следует предполагать всегда, когда при стойко повышенном артериальном давлении отмечаются выраженная мышечная слабость, полидипсия, полиурия, изостенурия. Придают определенное значение щелочной реакции мочи, гипокалиемии, и гипохлоремическому алкалозу. Отсутствие гипокалиемии не исключает гиперальдостеронизма. Появление гипокалиемии после назначения тиазидов может считаться одним из симптомов гиперальдостеронизма. В выявлении ги-

покалемии немаловажная роль принадлежит динамическому ЭКГ-исследованию.

Решающее значение в диагностике гиперальдостеронизма имеют выявление повышенного содержания в крови и в моче альдостерона и резкое снижение (или полное отсутствие) активности ренина. В то же время достаточная активность ренина при гиперальдостеронизме может сохраняться. Возможно, это, как и непостоянство гипокалиемии, связано с непостоянно одинаковой активностью альдостером или гиперплазированных клеток клубочковой зоны коры надпочечников. Возможно, имеют значение ауторегулирующие факторы.

В топической диагностике опухолей коркового слоя надпочечников важную роль играют рентгенологические методы исследования.

Оксисупраренография с использованием томографа — наиболее часто применяемый рентгенологический метод исследования надпочечников. Она нередко сочетается с экскреторной урографией, которая как самостоятельный метод иногда (на основании косвенных признаков) может дать информацию, достаточную для установления локализации опухоли коркового слоя надпочечников.

Как бы конкурирующим с оксисупраренографией методом, нашедшим в последние годы широкое применение в практике хирургов и рентгенологов, занимающихся изучением заболеваний надпочечников, является их ангиография.

Если представляется важным произвести забор проб из оттекающей от надпочечников крови, из крови почечных вен и из крови нижней полой вены, то предпочтение отдается венографии. Трудности получения хорошего изображения надпочечников при их артериографии прежде всего связаны с трудностями проведения селективной или субселективной артериографии. Частота же визуализации надпочечников после абдоминальной аортографии невелика.

Важное значение имеет радиоиммунологическое определение гормонов в крови. Так, в диагностике первичного гиперальдостеронизма имеет значение не только определение повышенного уровня альдостерона в периферической крови. В плане топической диагностики более важно раздельное определение уровня альдостерона в крови вен надпочечников. Альдостеромы редко бывают большими, и поэтому они нередко не выявляются даже при ангиографических исследованиях. Резкая разница в уровне альдостерона в крови вен надпочечников указывает на наличие альдостеромы в одном из них. Если же этой разницы нет, речь идет о гиперальдостеронизме, обусловленном двусторонней гиперплазией или двусторонним аденоматозом клубочковой зоны надпочечников. Эти обстоятельства относятся и к невыявленным при оксисупраренографии или при соответствующих ангиографических исследованиях кортикостеромам, андростеромам, хгромам, смешанным опухолям. Но только тогда в пробах крови определяют другие гормоны (кортизол, эстрогены и др.).

Сканирование надпочечников (¹³¹I-холестерол) перспективно при выявлении опухолей коркового слоя или его гиперплазии.

Для распознавания опухолей надпочечника применяется компьютерная томография и ультразвуковая эхолокация (эхография). В хирургии надпочечников значима эхография нижней полой вены. Она позволяет выявить выраженность ее девиации, состояние ее стенки и даже наличие в просвете опухолевой ткани надпочечника или почки.

В диагностике опухолей надпочечника применяется термография. Распространению метода способствуют абсолютная безопасность и простота, неинвазивность, возможность исследования при неотложных состояниях и в динамике наблюдения за больными. Это исследование можно проводить у больных, тяжесть состояния которых заставляет воздерживаться от ангиографии. Информативность ее при опухолях надпочечника сводится к выявлению повышенного асимметрического инфракрасного излучения над областью почки на стороне, соответствующей локализации опухоли коркового или мозгового слоя надпочечников. При этом придается значение и отмечаемому перепаду температуры.

Термография, эхография приобретают особое значение при исследовании беременных женщин, у которых подозревается опухоль надпочечника, так как им противопоказаны исследования с лучевой нагрузкой. Нежелательно и введение им контрастных веществ.

Дифференциальный диагноз не представляется столь трудным только при болезни Иценко—Кушинга и кортикоостероме. Уже один характерный внешний вид больных позволяет распознать аденогиперкортицизм, который впоследствии подтверждается и во многом дифференцируется результатами гормональных исследований и специальных проб-тестов (пробы с дексаметазоном, метапироном и др.). Но так как от правильной дифференциальной диагностики этих заболеваний зависит выбор метода лечения, то исключительную важность приобретают рентгенологические и другие методы исследования. Результаты исследования гормонального фона и проведенных тестов лишь указывают на кортикоостерому, но не позволяют установить ее локализацию. Не представляет больших сложностей и дифференциальная диагностика между болезнью Иценко—Кушинга, андростеромой, синдромом Стейна—Левенталя или гормонально-активными опухолями яичников.

Большие трудности возникают при дифференциальной диагностике феохромоцитомы и альдостеромы. Прежде всего следует исключить почечный генез повышения артериального давления, что невозможно полностью сделать без аортографии или селективной артериографии почек. При этом надо иметь в виду и возможность сочетания стеноза почечной артерии или стеноза обеих почечных артерий с феохромоцитомой или альдостеромой.

Учитывая тот факт, что при самых редких, но, как правило, всегда злокачественных

опухолях коры надпочечников — кортикоэстромах (эстромах) — важнейшим или даже единственным признаком является гинекомастия, то становится ясной необходимость исключения других, более частых причин гинекомастии. Решающее значение принадлежит определению уровня эстрогенов и рентгенологическим исследованиям надпочечников. Кропотливость специальных исследований окупается тем, что они позволяют избежать неоправданной, а в дальнейшем еще более затрудняющей правильную диагностику операции по поводу гинекомастии.

Жажда и полиурия являются характерным признаком несахарного диабета, поэтому при подозрении на первичный гиперальдостеронизм необходимо исключить и это заболевание.

Лечение гормонально-активных опухолей коры надпочечников хирургическое (адреналэктомия). Оно должно проводиться в условиях специализированного отделения эндокринной хирургии, поскольку требует уточненной диагностики, специальной предоперационной подготовки и послеоперационного ведения больных.

Феохромоцитома — гормонально-активная опухоль хромоафинной ткани, продуцирующая избыточное количество катехоламинов (адреналин, норадреналин). Название «феохромоцитома» связано с окрашиванием клеток солями хрома и с цветом, возникающим при этой окраске (phaios — бурый, греч.).

Частота. Среди больных с повышенным артериальным давлением частота феохромоцитом составляет 0,5—1%. Чаще встречается в среднем возрасте, одинаково у мужчин и женщин. Чаще локализуется в мозговом слое надпочечников, причем в правом в 2 раза чаще, чем в левом. У 10-15% больных находят вненадпочечниковые феохромоцитомы (по ходу брюшной аорты, по верхнему краю поджелудочной железы, в стенке мочевого пузыря, пищевода, в вилочковой железе и т. д.).

Патологическая анатомия. Масса феохромоцитомы чаще 1—70 г, хотя и сообщалось о феохромоцитомах, масса которых достигала 3600 г; нередко они кистозно изменены. Диаметр опухолей варьирует от 1 до 15 см.

В феохромоцитоме различают 3 типа клеток: 1) обычные клетки мозгового слоя с тонкими цитоплазматическими гранулами; 2) большие клетки с выраженными гранулами и базофильной протоплазмой; 3) онкоциты, имеющие мелкозернистую протоплазму и большие ядра.

Гранулы, расположенные в протоплазме клеток и содержащие катехоламины, неоднородны, в связи с чем различают несколько видов гранул. Кроме гранул, в цитоплазме обнаруживаются гиалиновые капли и оксифильная зернистость.

Патология. Из всех эффектов катехоламинов для понимания клинической картины феохромоцитомы имеет первостепенное значение влияние адреналина и норадреналина на сердечно-сосудистую систему (с уче-

том различий в действии адреналина и норадреналина), на гладкую мускулатуру и состояние центральной нервной системы, обменные процессы и гомеостаз.

Диагноз опухоли мозгового слоя надпочечников прежде всего базируется на знании клинических симптомов. Очень важна настороженность. Если ее нет, то врач будет лечить гипертоническую болезнь.

Нередко при феохромоцитоме основным симптомом — стойкое повышение артериального давления. В то же время долго существовало ошибочное мнение, что при феохромоцитоме всегда обязательно должны быть пароксизмы подъема артериального давления. С накоплением опыта это убеждение не стало доминирующим при диагностировании феохромоцитомы. Опыт показал, что при феохромоцитоме артериальное давление очень часто повышено постоянно или только на фоне постоянного его повышения возникают гипертонические кризы.

Выраженное стойкое повышение артериального давления, неэффективность антигипертензивной терапии рано (особенно у детей) приводят к изменениям в сетчатке глаза (вплоть до полной слепоты). Придают диагностическое значение ортостатическому снижению артериального давления без применения каких-либо средств.

Обращают на себя внимание во время феохромоцитомного криза резкая потливость, тахикардия, возбуждение, бледность кожных покровов. Может быть ангинозная боль в области сердца, в конечностях, в брюшной полости. Из-за сильной боли в животе иногда ставится ошибочный диагноз «острого живота» и производятся ошибочные лапаротомии. Здесь важно подчеркнуть значительную частоту камней в желчных путях и динамической непроходимости у больных феохромоцитомой.

В диагностике феохромоцитомы немаловажное значение принадлежит результатам обычных исследований — повышению количества лейкоцитов и уровня сахара в крови, появлению сахара в моче во время приступа. Одним из признаков могут быть трудности компенсации нарушенного углеводного обмена, если нарушения обуславливаются развитием при феохромоцитоме диабета. Изменения углеводного обмена при феохромоцитоме обусловлены адренергическим эффектом катехоламинов, в результате которого снижается выделение инсулина и могут возникать трудности при дифференциальной диагностике феохромоцитомы и сахарного диабета.

Повышение артериального давления в молодом возрасте, во время беременности или при проведении различных хирургических вмешательств, результаты указанных исследований должны наводить на мысль о возможности феохромоцитомы и диктовать необходимость специальных исследований и прежде всего определения уровня катехоламинов, их предшественников и метаболитов в суточной моче (меньшее значение имеет определение катехоламинов в плазме крови). Информативны тесты

с тропafenом, или реджитином. Резкое снижение как систолического, так и диастолического давления после их введения указывает на феохромоцитому.

Верифицирование феохромоцитомы еще более убедительно, если, кроме отмеченных признаков, выявляются нейрофиброматоз, опухоли других эндокринных желез (синдром множественного эндокринного полиаденоматоза). Для постановки точного топического диагноза феохромоцитомы используют рентгенологические методы исследования: ретропневмоперитонеум, реиовазографию по Сельдингеру, кавографию, венографию надпочечников.

Дифференциальный диагноз. Клиническая картина феохромоцитомы может быть сходной с клинической картиной тиреотоксикоза. Трудности не возникнут, если всегда помнить о том, что при тиреотоксикозе повышается только систолическое давление (диастолическое же часто снижено). Чаще приходится дифференцировать клинические проявления феохромоцитомы от дисэнцефальных кризов. На первый план при дисэнцефальных кризах выступают вегетативные симптомы, и этому следует придавать первостепенное значение. Иногда приходится проводить пробное лечение. Дело в том, что исключение феохромоцитомы при рентгенологических, ангиографических и других специальных исследованиях еще не означает, что ее нет. Ее можно верифицировать при повторных динамических исследованиях.

С клинической картиной феохромоцитомы сходна клиническая картина карциноидов различной локализации. Они вырабатывают большое количество серотонина, способного резко изменить тонус сосудов. Возникает также необходимость (особенно у детей) в дифференциальной диагностике между феохромоцитомой и опухолями из нервной ткани мозгового слоя надпочечников — симпатобластомой или ганглионевромой. Кроме раннего метастазирования в печень или в другие органы, большое значение имеют при неврогенных опухолях особенности в экскреции предшественников катехоламинов.

При тяжелом течении феохромоцитомного криза можно ошибочно диагностировать инфаркт миокарда (хотя он и может развиваться при феохромоцитоме), так как при нем определенное повышение уровня катехоламинов в крови и в моче — нередкое явление. При феохромоцитомном кризе может неправильно трактоваться генез развившегося отека легких, когда он рассматривается как следствие заболеваний сердца.

Лечение опухолей мозгового слоя надпочечников только хирургическое. Предоперационное медикаментозное лечение направлено на устранение органных и системных расстройств, в первую очередь на компенсацию углеводного обмена. У страдающих феохромоцитомой важно не допускать повторения кризов. Неотложное хирургическое вмешательство показано при некупируемом феохромоцитомном кризе.

Глава XXXI

ТРАВМАТОЛОГИЯ

Повреждения мягких тканей, сухожилий и суставов

Мягкие ткани часто подвергаются травме, при этом наблюдается как самостоятельный вид повреждения тканей, так и с одновременным повреждением других тканей и органов.

Ушибы и гематомы мягких тканей разной локализации без нарушения целостности кожи возникают при быстром, кратковременном и непосредственном воздействии силы, например при ударе, падении и т. п. При ушибе частично разрушаются подкожная жировая ткань, мышца и другие ткани с их лимфатическими и кровеносными сосудами. Вследствие этого происходит кровоизлияние в ткани (экстравазаты) — от точечных до больших скоплений крови в виде ограниченных полостей (гематомы).

Диагноз ушиба может быть поставлен лишь после того, как врач исключил наличие других, более тяжелых, повреждений (травмы головного мозга, органов грудной и брюшной полости, почек, мочевого пузыря, сосудов, нервов, переломы и др.)- Основными признаками ушиба являются кровоизлияние, боль в области ушиба. При наличии гематомы иногда определяется флюктуация. В периоде рассасывания при больших кровоизлияниях температура тела повышается до 38 °С и выше. При нагноившейся гематоме усиливаются боли, еще выше поднимается температура, увеличивается отек, нарастает лейкоцитоз.

Лечение в первые дни состоит в создании покоя, местном применении холода, эластичной давящей повязки, придании возвышенного положения конечности. Если исключено повреждение сосудов, может быть произведено отсасывание шприцем крови или опорожнение гематомы при проколе троакаром. С 3—4-го дня после стихания боли назначают тепловые процедуры: грелку, согревающие компрессы, ванны и физиотерапевтическое лечение. В случаях нагноения показано вскрытие гнойника.

Травматическая отслойка кожи. Эпифасциальная гематома. Наиболее часто наблюдается на бедре и в ягодичной области. Отслойка кожи происходит при действии травмирующей силы в тангенциальном направлении, при скользящих ушибах. При этом происходит отрыв кожи от фасции и апоневроза на значительном участке. На всем протяжении кожа полностью отслаивается или остается связанной с подлежащими тканями перемычками. Под отслоенной кожей и фасцией в подкожной клетчатке происходит постепенное скопление крови и лимфы. Таким образом возникает эпифасциальная, часто многокамерная киста.

Диагностика. На коже над местом ушиба в большинстве случаев бывают обширные ссадины. Отмечается ненапряженная флюктуирующая припухлость, которая при перемене положения больного также перемещается. За исключением чувства тяжести и косметических изменений формы тела, других беспокойств эпифасциальные кисты больным не причиняют.

Лечение. При небольшой отслойке кожи можно ограничиться одной или несколькими пункциями и наложением давящей повязки. При обширных отслойках в большинстве своем пункции не приводят к желаемому результату, так как слипания отслоенной кожи с фасцией не происходит. В таких случаях применяют хирургическое лечение. Гематому или кисту вскрывают и удаляют жидкость и сгустки крови. Затем применяют аспирационное дренирование или накладывают в шахматном порядке пуговчатые прошивающие (стеганные) швы через кожу и фасциальное дно кисты, что обеспечивает спаяние стенок кисты между собой.

Подкожный разрыв мышц возникает как при прямом ударе по сократившейся мышце, так и при внезапном и чрезмерном сокращении или растяжении мышцы, например, при поднятии больших тяжестей; разрывы мышц наблюдаются также у спортсменов при прыжках, игре в теннис и других видах спорта. К разрывам часто предрасполагают изменения в мышцах после микротравм или таких заболеваний, как брюшной тиф. Бывают полные или неполные (частичные) разрывы мышц. При разрыве между сократившимися отрезками возникает щель, которая заполняется кровью.

Диагностика. В момент разрыва больной ощущает боль, иногда треск. Вскоре появляется припухлость, функция мышцы может быть ослаблена, но не нарушена. В свежих случаях, если поврежденная мышца расположена поверхностно, в толще ее прощупывается щель. Позже на месте разрыва отмечается втянутость и уплотнение в мышце.

Лечение. Неполные разрывы лечат консервативно: иммобилизация, в первые дни холод, а через 3—5 дней тепловые процедуры. При полном разрыве мышцы показано оперативное лечение — сшивание мышцы. В более позднем периоде между разорвавшимися отрезками мышцы образуется рубец, иногда кровяная киста, оссифицирующий миозит, контрактура.

Разрыв фасции и мышечная грыжа. Разрывы фасции чаще наблюдаются при прямой травме (ушибе), реже при непрямом насилии.

Диагностика. В анамнезе — травма и появление сразу или спустя некоторое время

ограниченной- припухлости, то появляющейся, то исчезающей. При осмотре в расслабленном состоянии прощупываются края щели (дефекта) фасции. Сокращение мышцы сопровождается выпячиванием через щель мышечного валика — мышечной грыжи, и, наоборот, при расслаблении мышцы валик полностью или частично исчезает и становится мягким.

Лечение. Зашивание щели фасции; фасциальная пластика показана лишь при больших дефектах, вызывающих нарушение функции, неудобства, боль, или в тех случаях, когда больной сильно беспокоится, подозревая злокачественную опухоль.

Повреждения сухожилий. Полные и частичные подкожные разрывы и отрывы сухожилий чаще возникают в результате резкого сокращения мышцы, например при подъеме тяжести у мужчин среднего и старшего возраста, при этом часто имеют место случаи дегенеративных изменений в сухожилиях. Разрывы среди лиц молодого возраста наблюдаются преимущественно у спортсменов в связи с частыми перегрузками и микротравмами. Открытые повреждения сухожилий часто бывают при ранениях кисти и пальцев.

Отрывы и разрывы сухожилия надостной мышцы. Подкожное повреждение обычно связано с сильным напряжением мышц плечевого пояса и вывихом плеча.

Диагностика. При ощупывании определяется боль в области бугра плечевой кости. Отведение руки при полных разрывах максимально возможно на 60—70°, при неполных разрывах до 90—100°. На рентгенограмме плечевого сустава отмечается широкая щель между акромионом и головкой плечевой кости.

Лечение. Руку укладывают на отводящую шину в положении отведения на 110°, небольшого приведения к сагиттальной плоскости и наружной ротации на 4-8 нед. Однако таким образом успех лечения достигается лишь при неполных разрывах. При полных разрывах показано оперативное лечение: при разрыве - сшивание концов разорвавшегося сухожилия, при отрыве - фиксация сухожилия к

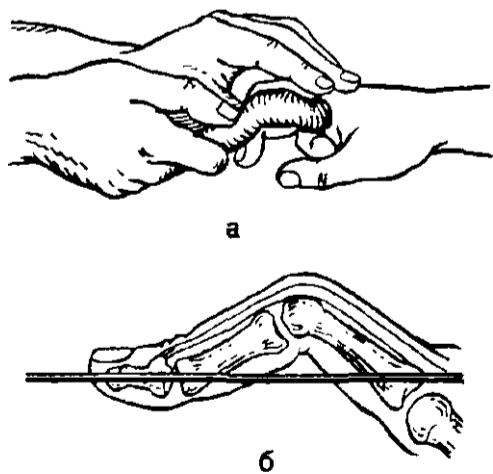


Рис. 156. Гипсовая повязка (а) и трансоссальная фиксация спицей (б) при отрыве разгибателя пальца.

большому бугру. В застарелых случаях, когда это не удается, применяют лавсанопластику.

Разрывы сухожилия двуглавой мышцы. Подкожные разрывы преимущественно возникают у мужчин среднего возраста. Чаще наблюдаются разрывы сухожилия длиной головки двуглавой мышцы, чем отрывы ее дистального сухожилия от бугристости лучевой кости.

Диагностика. В момент разрыва больные ощущают острую боль, а иногда слышат треск. При разрыве длинной головки бицепса и сгибании руки в локтевом суставе в нижней половине плеча образуется мягкий мышечный валик, а выше его — западение; при отрыве нижнего сухожилия, наоборот, валик образуется наверху, а западение — ниже его. Сила в руке несколько снижена. Активные движения в плечевом и локтевом суставах в пределах нормы за счет сокращения неповрежденных мышц. Этим объясняются нередкие ошибки в диагностике.

Лечение. У людей молодого и среднего возраста, а также крепких больных пожилого возраста разрывы сухожилий лечат оперативно. Разорванное или оторванное сухожилие длинной головки бицепса натягивают в проксимальном направлении и фиксируют его в специально сделанном желобке в межбугорковой борозде или несколько ниже на плечевой кости. При отрыве дистального сухожилия его пришивают к бугристости лучевой кости. Можно также пришить к венечному отростку локтевой кости или к сухожилию плечевой мышцы. У пожилых и старых людей, если больные ощущают боли в плечевом суставе, можно ограничиться назначением физиотерапевтического лечения.

Отрыв сухожилия разгибателя пальца. Обычно подкожный отрыв происходит от места прикрепления у основания ногтевой фаланги, иногда вместе с костной пластинкой.

Диагностика. Ногтевая фаланга находится в положении сгибания. Больной не может активно разогнуть ее.

Лечение. Ногтевой фаланге придают положение переразгибания, а средней фаланге - умеренного сгибания. Для сохранения этого положения накладывают гипсовую повязку или специальную шину (рис. 156, а). Лучшая фиксация такого положения достигается трансартикулярной фиксацией тонкой спицей (рис. 156, б). Фиксация осуществляется в течение 4—6 нед. При раннем сроке лечения результаты хорошие.

Разрывы сухожилия четырехглавой мышцы и собственной связки надколенника. Такие подкожные разрывы обычно возникают в момент внезапного и резкого сокращения четырехглавой мышцы или при прямой травме. Различают полные и частичные разрывы.

Диагностика. При полном разрыве активное разгибание в полном объеме невозможно. При разрыве сухожилия четырехглавой мышцы над надколенником прощупывается дефект, а сам надколенник не смещен кверху. В отличие от злого при разрыве собственной связки надколенника иод надколенником про-

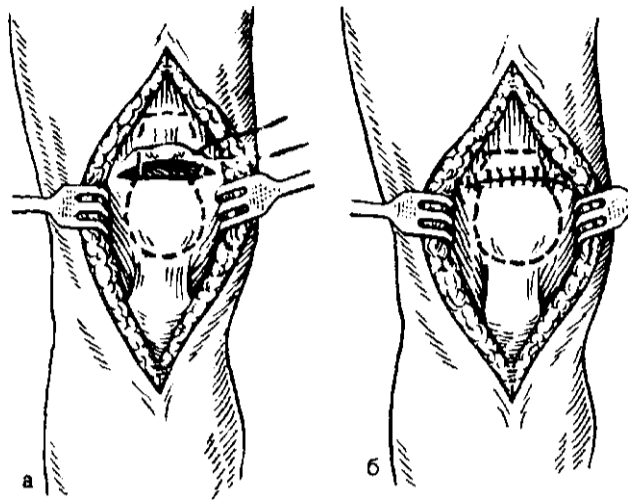


Рис. 157. Операция восстановления сухожилия четырехглавой мышцы после разрыва по Каплану.
а, б—этапы операции.

щупывается дефект, а надколенник смещен кверху. Это хорошо видно при сравнении боковых рентгенограмм коленного сустава (поврежденной стороны со здоровой).

Лечение оперативное: восстановление целостности разрыва четырехглавой мышцы (рис. 157) или собственной связки (рис. 158) по Каплану. В застарелых случаях применяется лавсанопластика. После операции накладывают гипсовую повязку на 6 нед.

Подкожный разрыв ахиллова сухожилия. Разрыв возникает при прыжках на носки, при чрезмерном напряжении икроножных мышц, реже при прямой травме. В большинстве случаев наблюдается полный разрыв.

Диагностика. В момент травмы пострадавшие испытывают резкую боль. Подошвенное сгибание без нагрузки при разрывах сохраняется, вследствие этого наблюдаются ошибки в диагностике. Важным признаком является то, что больные не могут стоять на носках на поврежденной ноге. В области ахиллова сухожилия над пяткой отмечается дефект.

Лечение оперативное: сшивание разорванного сухожилия. Имобилизация в течение 6 нед в глухой гипсовой повязке, при этом стопе придать положение подошвенного сгибания. При невозможности сблизить края разрыва применяют пластику ахиллова сухожилия по Чернавскому (рис. 159) или другие методы.

Вывих сухожилий. Вследствие подвертывания стопы может произойти разрыв верхнего и нижнего фиброзных связочных образований, которые удерживают в своем ложе проходящие сзади и снизу наружной лодыжки сухожилия длинной и короткой малоберцовых мышц. Вывихи этих сухожилий могут также произойти при наличии слишком уплощенной борозды позади наружной лодыжки.

Диагностика. Больные испытывают боль позади и ниже наружной лодыжки в от-

личие от растяжения связочного аппарата, когда боли локализируются впереди наружной лодыжки. Иногда прощупываются сместившиеся кпереди от лодыжки сухожильные тяжи.

Лечение. Вправление достигается давлением кзади на сместившееся кпереди от наружной лодыжки сухожилие. Стопу при этом необходимо опустить книзу и слегка повернуть подошвой кнутри. После вправления на 3-6 нед накладывают гипсовую повязку до колена. Оперативное лечение показано лишь при частом рецидиве вывиха сухожилия. Восстановление фиброзных связочных образований достигается с помощью пересадки полосок широкой фасции бедра или лавсанопластикой. Можно также предупредить вывихи сухожилий путем углубления борозды позади наружной лодыжки.

Повреждения суставов. К этому виду повреждений относятся: ушибы суставов, растяжения и разрывы связок суставов, гемартрозы, внутрисуставные повреждения (разрывы менисков, крестообразных связок и др.), вывихи (см.), внутрисуставные переломы (см.).

Ушибы. Под неосложненным ушибом сустава подразумевается такой вид травмы, который не сопровождается повреждением анатомических структурных образований самого сустава (сумочно-связочного аппарата, костных, хрящевых и других образований) и гемартрозом.

Диагноз ушиба ставят только тогда, когда клинически и рентгенологически исключены другие повреждения (гемартроз, вывих, перелом, разрыв связок и др.). Ушиб сопровождается небольшим кровоизлиянием. Движения в суставе болезненны.

Лечение. Простые ушибы лечат давящей повязкой или накладывают иммобилизирующую гипсовую повязку. После ушиба, обычно лок-

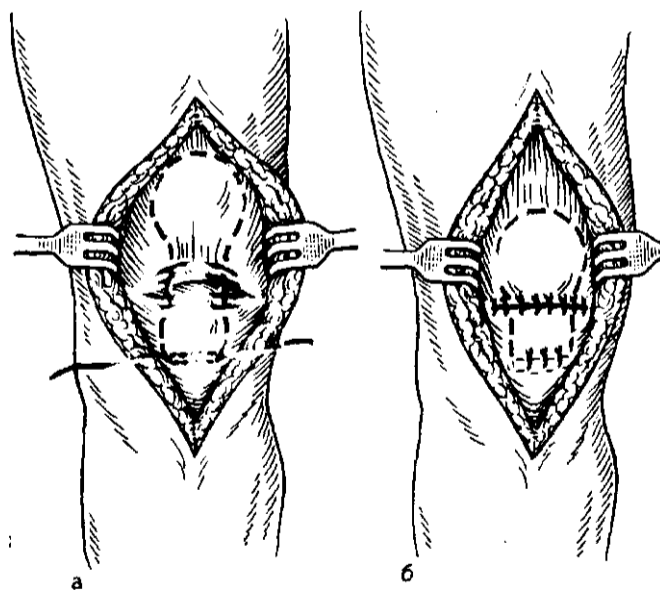


Рис. 158. Операция восстановления собственной связки надколенника,
а, б—этапы операции.

тевого сустава, могут образовываться гетеротопические травматические оссификаты, нарушающие функцию сустава. Тепловые физиотерапевтические процедуры на локтевой сустав (в отличие от других суставов) назначать не следует.

Растяжение связок (дисторсия сустава). Связки, укрепляющие сустав, при резких чрезмерных и несвойственных этому суставу движениях (боковых, вращательных и др.) сильно натягиваются. Если натяжение связки переходит предел ее физиологической эластичности, то может произойти надрыв, разрыв и отрыв ее вместе с костной пластинкой от места прикрепления. Однако под дисторсией подразумевается только перерастяжение и возникающие при этом небольшие надрывы волокон связки. Наиболее часто дисторсия наблюдается в голеностопном, затем в коленном и плечевом суставах.

Диагностика. Острая локальная боль обычно быстро проходит, отмечается припухлость в области сустава, кровоизлияние и отек, функция сустава не нарушается. Диагноз дисторсии ставят только после клинического и рентгенологического исследования, позволяющего исключить другие повреждения: перелом, вывих, подвывих, разрыв связок и др.

Лечение. Накладывают ватно-марлевую повязку или гипсовую лонгету на 8—12 дней, а иногда и более. Затем назначают тепловые ванны, бинтование сустава, физиотерапевтические процедуры.

Травматический хронический бурсит локтевого сустава и препателлярный бурсит. Ушиб локтя и коленной чашки может сопровождаться кровоизлиянием в расположенные в этой области слизистые сумки. После кровоизлияния или в некоторых случаях при частых микротравмах развивается хронический травматический бурсит. Процесс носит асептический характер, стенка бурсы утолщается. При

хронических бурситах в полости слизистой сумки накапливается серозная или серозно-кровоянистая жидкость.

Диагностика. В области локтевого отростка или на передней поверхности надколенника определяется ограниченная шаровидная припухлость мягкоэластичной консистенции, не спаянная с кожей. Определяют зыбление, которое иногда сопровождается нежным хрустом, напоминающим «хруст снега».

Лечение. Вскоре после травмы кровь из слизистой сумки можно отсосать шприцем и наложить давящую повязку. В большинстве случаев оставшаяся кровь при дальнейшем тепловом лечении (ванны теплые и др.) рассасывается. В случаях хронического бурсита, затрудняющего движения в суставе, показано удаление слизистой сумки.

Гемартроз коленного сустава. Травмы суставов (внутрисуставные переломы, вывихи, повреждения связок и др.) сопровождаются большим или меньшим кровоизлиянием и скоплением крови в полости сустава — гемартрозом. Однако гемартрозы бывают и при травме сустава без видимых повреждений его анатомических образований. Наиболее часто такие гемартрозы наблюдаются в коленном суставе.

Диагностика. Контуры сустава сглажены, окружность его увеличена. Присутствие крови устанавливают по зыблению, баллотированию надколенника, а также при проколе сустава. Диагноз гемартроза ставят после клинического и рентгенологического исключения других повреждений сустава. Гемартрозы нередко осложняются травматическим синовитом.

Лечение. Под местным обезболиванием производят пункцию коленного сустава. Сустав промывают 0,25% раствором новокаина. К концу отсасывания в сустав вводят 20 мл 1—2% раствора новокаина. После этого на колено накладывают гипсовую лонгету или гильзу на 12—20 дней. При накоплении жидкости в суставе через 3—5 дней после травмы повторяют пункцию сустава. Назначают УВЧ на колено и лечебную гимнастику, не снимая гипсовой повязки (сокращение и расслабление мышц конечности, движения в свободных от иммобилизации суставах). Ходить разрешают вначале в течение 10—15 дней на костылях без нагрузки на конечность. После снятия гипсовой повязки назначают лечебную гимнастику, физиотерапевтическое лечение, направленное на рассасывание оставшейся жидкости в суставе.

Разрывы менисков. Чаще наблюдается разрыв внутреннего мениска, который нередко сочетается с разрывом внутренней боковой связки.

Диагностика. Повреждение мениска непосредственно после травмы часто не распознается. В дальнейшем основным симптомом является периодически наступающая (рецидивирующая) блокада, сопровождающаяся острыми болями. Часу мри блокаде появляются жидкость в коленном суставе, неболь-

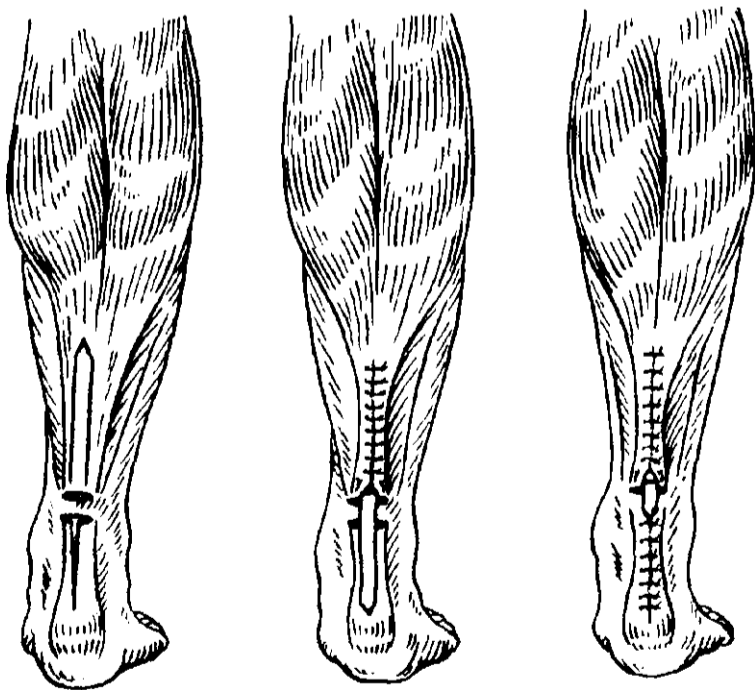


Рис. 159. Пластика ахиллова сухожилия по Чернавскому.

шаягибательная контрактура. Нередко мениск при движении в коленном суставе самостоятельно вправляется. Больные испытывают затруднения при спускании с лестницы. На ровные шели при ощупывании или ротационных движениях голени чувствуется боль. Нередко при повреждении внутреннего мениска развивается атрофия мышцы бедра. Для уточнения диагностики имеет значение артропневмография или контрастная рентгенография. В последние годы применяется артроскопия.

Лечение. В случае острой блокады мениска показано вправление. Больному делают инъекцию 1 мл 1% раствора промедола. В коленный сустав вводят 20—30 мл 1% раствора новокаина. Вправление производят через 15 мин после анестезии. Больной сидит, свисающая нога согнута в коленном суставе (рис. 160). Этапы вправления внутреннего мениска: первый этап — согнутое под прямым углом колено сначала максимально отводят; второй — производят наружную и внутреннюю ротацию голени; третий — при максимальной степени внутренней ротации и вытяжения за голень производят разгибание голени. Полное разгибание и безболезненность движений свидетельствуют о том, что блокада сустава ликвидирована. При блокаде наружного мениска вправление осуществляют в таком же положении. Голень приводят и при максимальной степени наружной ротации ногу сразу разгибают. После устранения блокады накладывают на 5—10 дней гипсовую лонгету. Повторные блокады служат показанием к оперативному лечению — удалению мениска.

Разрывы крестообразных связок. Обычно наблюдается разрыв передней крестообразной связки (разрыв задней встречается редко). Разрыв передней крестообразной связки часто сочетается с разрывом внутренней боковой связки и внутреннего мениска. Происходит при насильственном вращении голени и стопы наружу, а бедра внутрь.

Диагностика. При разрыве передней крестообразной связки голень часто подвывихивается кпереди, а при разрыве задней крестообразной связки — кзади. При разрыве передней крестообразной связки отмечается передний симптом выдвижного ящика, а при разрыве задней крестообразной связки — задний симптом выдвижного ящика.

Лечение оперативное — пластика крестообразных связок.

Разрывы боковых связок коленного сустава. Разрыв внутренней боковой связки часто сочетается с разрывом мениска. Разрывы боковых связок могут произойти на уровне суставной щели. Наблюдаются также отрывы связок в местах их прикрепления.

Диагностика. Боли локализируются на стороне поврежденной связки. Для распознавания разрыва внутренней связки одной рукой производят давление на наружную поверхность разогнутого колена, а другой одновременно отводят голень (симптом отклонения голени). При наличии разрыва голень отводится. Усиливается вальгусное положение колена.

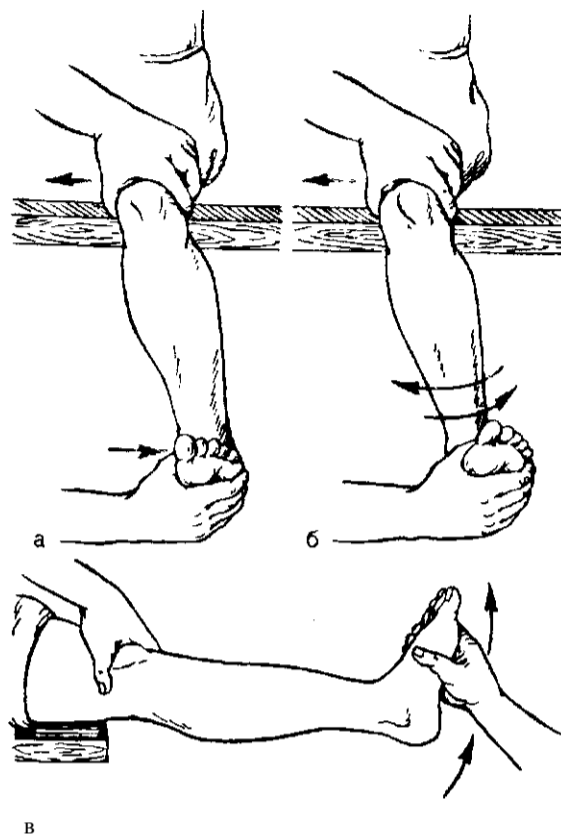


Рис. 160. Вправление внутреннего мениска при блокаде коленного сустава, а — первый этап; б — второй этап; в — третий этап.

Это положение можно зафиксировать на пленке при рентгенографии. При неполном разрыве на рентгенограмме щель между мышелком бедра и голени расходится незначительно в пределах 2—3 мм; при полном разрыве голень легче отводится, а на рентгенограмме щель шире.

Лечение. При неполном разрыве боковой связки после отсасывания жидкости из сустава накладывают гипсовый тугор на 4—6 нед. В дальнейшем — лечебная гимнастика, массаж и тепловые физиотерапевтические процедуры. При полном разрыве лечение оперативное — восстановление боковой связки.

Вывихи

Общие вопросы диагностики и лечения. Травматический вывих представляет собой стойкое смещение соприкасающихся в норме суставных костей, возникшее под влиянием воздействия внешней силы и сопровождающееся, как правило, разрывом суставной сумки. При этом суставной конец вывихнутой кости обычно выходит из полости сустава через образовавшееся отверстие. Вывихнутая часть удерживается в неправильном положении благодаря сокращению окружающих сустав мышц, создавая различное положение конечности при вывихе. В большинстве случаев вы-

вихи возникают под влиянием не прямой травмы,

В отличие от полного вывиха при подвывихе или неполном вывихе между суставными поверхностями остается частичное соприкосновение. Если при вывихе возникает перелом сочленяющей поверхности костей, то его называют переломовывихом.

Условно принято считать вывихнутым периферический или дистально расположенный сегмент конечности. Только вывихи позвонков определяют по вышележащему позвонку.

Частота. Вывихи у мужчин встречаются в 3-4 раза чаще, чем у женщин. На травматические вывихи плеча падает около половины всех вывихов, на втором месте по частоте стоят вывихи предплечья, затем ключицы и т. д. Частота вывихов в различных суставах зависит от анатомических и физиологических особенностей сустава, его формы, размеров, крепости связок, степени развития мышц, объема движений в суставе и др.

Классификация. По времени, прошедшему с момента травмы, различают свежие вывихи (до 3 дней после травмы) и несвежие (до 3 нед после травмы). Если после 3 нед вывих остается недиагностированным и своевременно не вправленным, то его называют застарелым; вправление таких вывихов достигается, как правило, оперативным путем.

Привычные вывихи — это частые и повторяющиеся вывихи в одном и том же суставе, наступающие при каком-то определенном или резком движении. Есть особая форма — так называемые произвольно-привычные подвывихи, которые больной может вызвать волевым сокращением мышц. С прекращением сокращения мышц подвывих самостоятельно вправляется. Чаще привычные вывихи наблюдаются в плечевом суставе.

Диагностика. Больные жалуются на боль и невозможность движений в суставе. Клиническая картина вывиха тем характернее, чем поверхностнее расположен сустав, чем меньше мышечный слой и чем более выражена деформация сустава. Характерным симптомом вывиха является неправильное фиксированное положение конечности. При всякой попытке движения в поврежденном суставе ощущается своеобразное сопротивление к изменению положения конечности — симптом пружинной функции, или пружинного сопротивления. В осложненных вывихах к указанным выше типичным симптомам присоединяется ряд других, обусловленных вторичными повреждениями: при разрыве, сдавлении и повреждении сосудов — ишемия конечности; при повреждении нервов — нарушение чувствительности и др. В связи с этим нужно всегда исследовать пульс на периферии конечности, а также определить чувствительность и возможность движения. Во всех случаях до вправления необходимо сделать рентгеновские снимки. Лишь в особых случаях, когда исключается возможность рентгенографии, вправление вывиха производят без этого исследования.

Лечение свежих травматических вы-

вихов состоит в возможно раннем безотлагательном вправлении вывиха, иммобилизации конечности на срок, необходимый для сращения поврежденных тканей и последующего функционального лечения. Для вправления вывиха разных локализаций и видов существует ряд приемов. Вправление вывиха должно производиться не грубо и, как правило, под общим или местным обезболиванием. Применение миорелаксантов облегчает вправление. Вправление вывиха без анестезии наносит дополнительную травму суставу и окружающим мягким тканям, вызывает сильную боль и наносит психическую травму пострадавшему. При грубых приемах вправления, особенно у пожилых людей, страдающих остеопорозом костей, может произойти перелом кости. Свежие вывихи, как правило, хорошо вправляются. Если вправить вывих под наркозом при полном расслаблении мышц не удастся или после вправления суставные поверхности не удерживаются на своем месте, не следует упорствовать и применять грубую силу, так как вывих может оказаться невправленным в связи с ущемлением между суставными поверхностями костей суставных или околосуставных образований. В таких случаях вправление должно производиться оперативным путем. Позднее вправление вывиха затруднено, хотя в ряде случаев удается произвести вправление и в поздние сроки (через 1—2 мес после травмы). После вправления сустав нужно иммобилизовать. Вид и сроки иммобилизации определяются локализацией и типом вывиха. При повреждении нерва или других образований одновременно проводят лечение, направленное для восстановления их функции.

После снятия иммобилизирующей повязки проводят функциональное лечение: лечебную гимнастику, массаж всей конечности, электростимуляцию и тепловые ванны. В суставах и околосуставных тканях при застарелых вывихах развиваются необратимые дегенеративные изменения — плотные рубцы и нередко оссификаты." В этих условиях даже при оперативном вмешательстве не всегда удается восстановить функции сустава. У некоторых больных возникает необходимость в применении шарнирных дистракционных аппаратов, а иногда приходится прибегать и к более сложным операциям: артропластике, резекции, артродезу в функционально выгодном положении или эндопротезированию. Имеют место также случаи, когда даже после своевременного вправления вывихов может возникнуть ряд осложнений, таких как привычный вывих, околосуставная оссификация мягких тканей, асептический некроз суставного конца кости, деформирующий артроз, контрактура и др.

Вывихи суставов верхней конечности. *Вывихи ключицы.* Различают полные и неполные вывихи в акромиальном и грудинном сочленении. Значительно чаще наблюдаются вывихи акромиального, чем грудинного конца ключицы.

Вывихи акромиального конца ключицы. При полном вывихе в отличие от неполного, помимо разрыва связок акромиально-ключич-

ного сочленения, происходит разрыв ключично-клювовидной связки.

Диагностика. При вывихе акромиального конца ключицы над плечевым суставом виден ступенеобразно приподнятый конец ключицы, что особенно заметно при полном вывихе. При надавливании на акромиальный конец ключицы ощущается скольжение суставных поверхностей ключично-акромиального сочленения. С прекращением давления на акромиальный конец ключицы последний вновь смещается (симптом клавиши). Для распознавания следует делать на одной большой пленке рентгеновский снимок обоих плечевых суставов при вертикальном положении больного со спущенными вдоль туловища руками.

Лечение. Вправляют путем надавливания на акромиальный конец ключицы и противонадавливания на локоть. Удержать ключицу во вправленном состоянии, как правило, удается лишь при неполном вывихе. Для этого применяют гипсовую повязку типа Дезо или лонгету (напоминающую португую) с пелотом и др., которые накладывают на наружную часть ключицы сроком на 4—6 нед. В этот период необходимо следить за тем, чтобы не произошло повторное смещение, так как давление пелота и сама повязка часто ослабевают.

Полные вывихи акромиального конца ключицы лечат преимущественно оперативным путем. Оперативное вмешательство направлено на восстановление связочного аппарата акромиально-ключичного сочленения и создание связки между ключицей и клювовидным отростком лопатки одной полоской фасции либо из шелковой или лавсановой нитки (операция Беннеля) или создание двух отдельных связок: одной между ключицей и клювовидным отростком и другой П-образной между ключицей и акромиальным отростком (операция Каплана, рис. 161).

Вывихи грудынного конца ключицы. Наиболее часто встречается предгрудинный вывих, затем надгрудинный и значительно реже загрудинный.

Диагностика. При предгрудинных и надгрудинных вывихах соответственно расположению вывихнутого внутреннего конца ключицы под кожей определяется выступ, а при загрудинных вывихах, наоборот, западение. При смещении внутреннего конца ключицы за грудину у больных возможно сдавление дыхательных путей.

Лечение. Вправление производят путем оттягивания обоих плечевых суставов назад и надавливания на грудинный конец ключицы. Положение это фиксируют при помощи восьмиобразной повязки или отводящей торакобрахиальной гипсовой повязки с ватно-марлевым пелотом. Этим способом удается удержать ключицу главным образом при неполных вывихах. При полных вывихах у молодых людей может возникнуть необходимость в оперативном лечении — фиксации ключицы к груди и к I ребру.

Вывихи плеча. Различают передний (под-

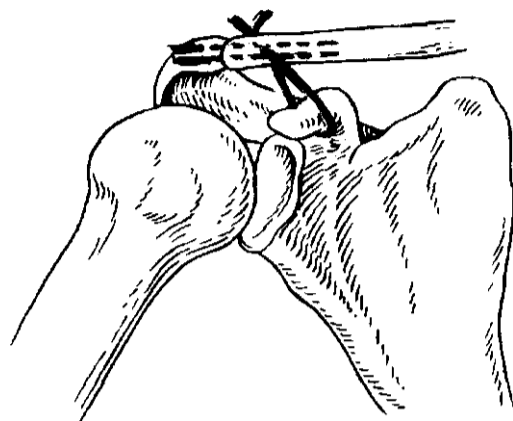


Рис. 161. Операция Каплана при полном вывихе наружного конца ключицы.

клювовидный), нижний (подмышечный) и задний (подакромиальный) вывихи. Наиболее часто наблюдаются нижние вывихи и реже всего задние вывихи.

Диагностика. Больные жалуются на сильные боли в плечевом суставе. Активные и пассивные движения невозможны, и их попытка усиливает боль. Область плечевого сустава, в особенности при наиболее частом нижнем вывихе, уплощена. Акромиальный отросток резко выдается, а под ним прощупывается опустевшая суставная впадина. Головка плеча пальпируется под клювовидным отростком при подклювовидном вывихе и в подмышечной впадине при подмышечном вывихе. При попытке поднять руку больного, привести или отвести ее ощущается характерное для вывиха плеча пружинящее сопротивление. Особенно часты ошибки диагностики при задних вывихах, так как область плечевого сустава не бывает уплощенной, головка плеча как будто клинически остается несмещенной. Основным признаком служит невозможность при обследовании произвести движение в суставе.

Смещенная головка плеча может сдавить или повредить плечевое сплетение либо тот или иной нервный ствол. В равной степени могут быть сдавлены сосуды. Пульс на лучевой артерии может отсутствовать или быть ослабленным. Иногда при вывихе плеча повреждается подкрыльцовый нерв. При всяком вывихе следует исследовать периферический пульс на лучевой артерии, чувствительность кожи, функцию пальцев и кисти. Вывихи плеча нередко сопровождаются отрывом бугорка плечевой кости. Для уточнения диагноза необходимо сделать рентгеновский снимок. Рентгенограмма в аксиальном направлении может помочь в диагностике заднего вывиха.

Лечение. Вывих плеча необходимо срочно вправить под наркозом или местным обезболиванием.

Способ Джанелидзе. После обезболивания больного укладывают на бок, соответствующий вывихнутой конечности, со свисающей через край перевязочного стола рукой.

В таком положении больной должен оставаться 15—20 мин. Под тяжестью руки мышцы плечевого пояса постепенно расслабляются. Техника вправления показана на рис. 162.

Способ Кохера. Больного укладывают на перевязочном столе таким образом, чтобы поврежденная рука выходила за край стола. Вправление производится в четыре этапа (рис. 163). На третьем и четвертом этапе плечо обычно становится на свое место. При вправлении часто слышен щелкающий звук. После вправления делают контрольную рентгенограмму и на 3 нед накладывают гипсовую лонгету, фиксирующую руку в плечевом суставе. Через 3 нед начинают движения в плечевом суставе, массаж. Если после вправления вывиха контрольная рентгенограмма показывает, что оторвавшийся бугор сместился, руку укладывают на отводящую шину. В том случае, если и это не приводит к успеху лечения, производят операцию — фиксацию бугра к своему ложу. Невозможность вправить вывих может зависеть от ущемления оторвавшегося костного фрагмента от головки или суставной впадины, ущемления надорвавшегося края хрящевого кольца, сместившегося сухожилия или капсулы сустава. Такие невправленные вывихи лечат оперативно.

Вывих плеча привычный. Вследствие слишком кратковременной иммобилизации после травматического вывиха, слабости связочного аппарата и других причин развивается привычный вывих.

Диагностика. Вывих плеча возникает от незначительного физического усилия или при определенном движении в плечевом суставе. Клиническая картина привычного вывиха тождественна свежему травматическому вывиху, однако боль при этом бывает не столь сильной.

Лечение оперативное. Применяют различные способы укрепления капсулы сустава, теносуспензии и др.

Вывихи предплечья. Различают: 1) вывихи обеих костей предплечья (кзади, внутри, кнаружи, кпереди и наиболее редко встречаются

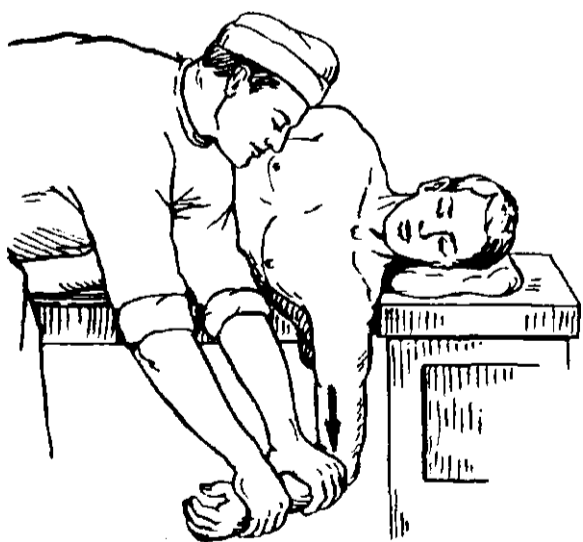

Рис. 162. Вправление вывиха плеча по Джанелидзе.

расходящиеся вывихи); 2) вывих одной лучевой кости (кпереди, кзади, кнаружи); 3) вывих одной локтевой кости. Вывихи могут осложняться отрывом венечного отростка, переломами локтевой и лучевой костей, переломами мыщелков и отрывом надмыщелка плечевой кости. Вывих одной лучевой или локтевой кости встречается редко. Плечевая артерия, лучевой, локтевой и срединные нервы при вывихах могут быть сдавлены, ушиблены и в редких случаях разорваны.

Диагностика. Больные жалуются на боль в локтевом суставе. При вывихе обеих костей предплечья плечо кажется удлинненным, а предплечье укороченным. Ось предплечья в зависимости от вида вывиха смещена кнутри или кнаружи от оси плеча, локтевой отросток резко выступает кзади. Активные и пассивные движения невозможны. При попытке воспроизвести движения в локтевом суставе нерелко определяется так называемый симптом пружинящего сопротивления. Иногда передний вывих предплечья сопровождается переломом локтевого отростка. Вывих одной лучевой кости часто сопровождается переломом локтевой кости в верхней трети или отрывом наружного мыщелка плеча. В области локтя в зависимости от вида вывиха на передней, наружной или задней поверхности прощупывается выступ, соответствующий головке лучевой кости. Вывих одной локтевой кости кзади обычно сопровождается переломом лучевой кости в верхней трети.

Лечение. Вправление можно производить под местным обезболиванием, однако лучше под наркозом. Больной укладывается на столе; плечо отводят до прямого угла. Техника вправления заднего вывиха представлена на рис. 164, а, переднего - на рис. 164, б. До и после вправления необходимо производить рентгеновские снимки. Локтевой сустав после вправления вывиха должен быть фиксирован гипсовой шиной под прямым углом. Предплечью при этом придают положение супинации. Такую повязку накладывают на 5—10 дней, после снятия ее начинают движения в локтевом суставе. Массаж локтевого сустава и насильственные форсированные движения противопоказаны, так как в тканях, окружающих сустав, и мышцах легко развиваются оссифицирующие процессы, резко ограничивающие функцию локтевого сустава.

Вывих дистального конца локтевой кости. Дистальный конец локтевой кости смещен в тыльную или ладонную сторону в результате разрыва связок. Такой вывих нередко сочетается с переломом лучевой кости.

Диагностика. Головка локтевой кости смещена. Резких болей при этом вывихе не бывает. Отмечается симптом клавиши.

Лечение. Вправление производят путем вытяжения за пальцы и давления на сместившуюся головку локтевой кости. Удержать вправленный вывих нередко бывает трудно. Гипсовую повязку накладывают на предплечье и кисть на 3 нед. При невправленном вывихе головки локтевой кости в большин-

Рис. 163. Этапы (а, б, в, г) вправления вывиха плеча по Кохеру.

стве случаев функция руки нарушается мало. При более значительных нарушениях движения применяют оперативное лечение.

Вывихи кисти между лучевой костью и костями первого ряда запястья встречаются редко.

Диагностика. Кисть в зависимости от типа вывиха смещена в тыльную или ладонную сторону. Диагноз устанавливают на основании рентгенограммы.

Лечение. Вправление достигается путем вытяжения за пальцы согнутой в локтевом суставе под прямым углом конечности. После вправления накладывают гипсовую лонгету на 2~3 нед.

Вывих перилунарный. Вывих возникает в момент крайнего тыльного разгибания кисти. Головка головчатой кости выскальзывает из соответствующей вырезки полулунной кости, увлекая за собой все кости запястья. В от-

дельных случаях перилунарный вывих сопровождается переломом полулунной кости. Степени перилунарных смещений бывают разные — от незначительного до полного вывиха.

Диагностика. Отмечается разлитая припухлость области кистевого сустава и ограничение движения в нем. Соответственно положению сместившейся полулунной кости на ладонной поверхности определяется ограниченный выступ, а на тыльной — западание. Ощупывание этой области болезненно. Средние пальцы обычно находятся в положении легкого сгибания. Движения пальцев вызывают резкую боль. Часто отмечается сдавление срединного нерва. Решающее значение для диагноза имеет рентгеновский снимок в боковой проекции.

Лечение. Вправление производят под наркозом или при местном обезболивании. Основным моментом, обеспечивающим хороший

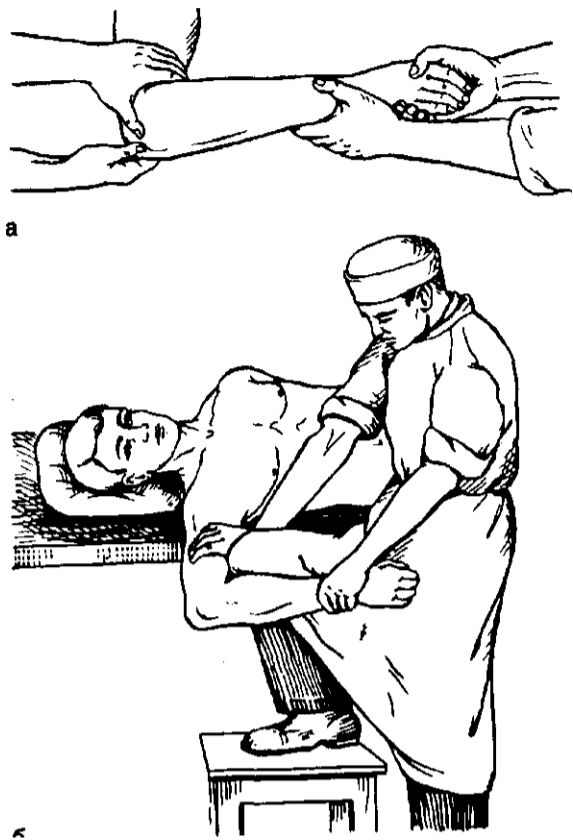


Рис. 164. Вправление вывиха предплечья, а-заднего; б — переднего по Куперу.

результат вправления, является достаточное растяжение лучезапястного сустава при надавливании на вывихнутую полулунную кость. После вправления накладывают широкую гипсовую шину на предплечье и кисть до головок пястных костей. Кисть фиксируют в положении небольшого ладонного сгибания. Через 7—8 дней шину заменяют другой. Кисти придают небольшое тыльное разгибание. Вторую гипсовую шину снимают через 12—14 дней. Большой с первых же дней начинают производить движения в пальцах. После снятия гипсовой шины назначают движения в кистевом суставе, массаж, парафиновые аппликации и тепловые процедуры. При невправимых вывихах в застарелых случаях вправление производят оперативным путем.

Вывихи пальцев кисти. Вывихи в пястно-фаланговых и межфаланговых суставах обычно возникают при переразгибании пальцев. Смещение в таких случаях происходит в тыльную сторону. Чаще наблюдаются вывихи I пальца.

Диагностика. Основная фаланга стоит по отношению к метакарпальной кости под тупым или прямым углом, открытым в тыльную сторону, а ногтевая фаланга по отношению к основной фаланге — под таким же углом, открытым в ладонную сторону. Вывихи нередко осложняются ущемлением длинного сгибателя и сесамовидной косточки. На ладонной поверхности определяется выступ, соответствующий головке I пястной кости, а на тыльной — выступ, соответствующий основанию I фаланги.

Лечение. Неосложненные вывихи вправляются под местным обезболиванием. Вправление производят, переразгибая и одновременно втягивая палец и в заключение сгибая его в ладонную сторону. Вправление вывиха осложненного ущемлением длинного сгибателя и сесамовидной косточки, значительно труднее и должно производиться под тщательным обезболиванием, лучше под наркозом. Вправленный вывих фиксируют гипсовой повязкой, наложенной на предплечье, лучезапястный сустав и палец, который фиксируют в положении легкого сгибания и отведения. Гипсовую повязку снимают через 10—12 дней после чего назначают движения в пястно-фаланговом сочленении, теплые ванны или парафиновые аппликации. Если вправление не удалось, показано оперативное вправление.

Вывихи суставов нижней конечности. Вывихи бедра. Наиболее часты задние (подвздошные и седалищные), реже передние (надлонный и запирающий) вывихи бедра. В некоторых случаях при вывихах наблюдается перелом края вертлужной впадины.

Диагностика. Вывихи бедра сопровождаются сильными болями. Движения в тазобедренном суставе невозможны. Нога обычно находится в фиксированном положении. Попытка пассивно вывести конечность из этого положения сопровождается болью. При этом выявляется характерный для вывиха симптом пружинящего сопротивления. *Задние вывихи: подвздошный и седалищный.* Нога согнута, приведена и ротирована кнутри. Отмечаются укорочение ноги и лордоз. Большой вертел стоит высоко. Сзади и сверху от вертлужной впадины иногда прощупывается сместившаяся головка бедра.

Передние вывихи: над лонный вывих. Конечность выпрямлена, слегка отведена и ротирована кнаружи. Укорочение ноги незначительное. Под пупартовой связкой виден выступ и хорошо прощупывается головка бедра. Большой вертел не прощупывается. Сместившаяся головка сдавливает сосуды, вследствие чего пульс на периферических сосудах исчезает, лио ослаблен. Нога в большинстве случаев синюшна.

Запирающий вывих. Нога согнута, отведена и ротирована кнаружи. Укорочение ее незначительно, а в некоторых случаях она кажется удлиненной. В области запирающего отверстия виден выступ. Иногда удается прощупать головку бедра. Большой вертел не пальпируется. Важное значение для диагностики имеет рентгенологическое исследование, которое дает возможность точно определить вид вывиха.

Лечение. Вправление вывиха бедра лучше и легче производить под наркозом.

Способ Джанелидзе. Больного кладывают на перевязочный стол таким образом, чтобы пострадавшая нога свисала. Больной должен оставаться в таком положении в течение 10-20 мин. Техника вправления показана на рис. 165, а и б. При вправлении можно часто слышать щелкающие звуки.

Способ Кохера - Кефера. Больной укладывается на полу. Помощник фиксирует таз двумя руками. Хирург становится на колено, а другую ногу сгибает под прямым углом, подводит под коленную ямку вывихнутой ноги больного. Пользуясь голенью пострадавшей конечности как рычагом, врач надавливает на дистальный конец голени и проводит таким образом вытяжение вверх. Одновременно этим он ротирует и отводит ногу. Этим приемом часто легко удается вправить задний вывих.

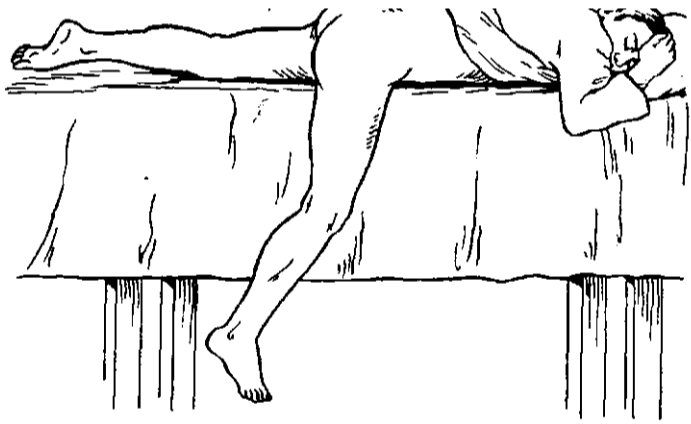
После вправления на 15-20 дней накладывают заднюю гипсовую лонгету, фиксирующую тазобедренный, коленный и голеностопный суставы, или вытяжение. С 15-20-го дня больные начинают ходить с помощью костылей без нагрузки на пострадавшую ногу. Назначают также лечебную гимнастику, массаж, теплые ванны, физиотерапевтические процедуры. Нагрузка разрешается не ранее чем через 3-5 мес после вправления. У некоторых больных отмечают явления, связанные с сопутствующей травмой седалищного нерва, которые требуют дополнительного специального лечения (электролечение, водолечение, грязелечение, массаж, инъекции витамина В₁ и др.). Прогноз после вправления вывихов бедра хороший. Однако

иногда на почве нарушения кровоснабжения и слишком ранней нагрузки на конечность может развиваться асептический некроз головки бедра и обезображивающий остеоартроз.

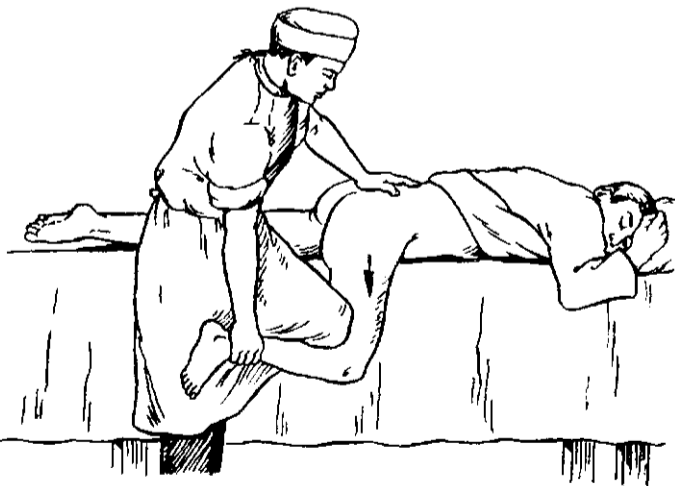
Невправимые вывихи, а также случаи с отрывом верхнезаднего края вертлужной впадины, если после вправления не создается устойчивого положения головки бедра в вертлужной впадине, лечат оперативно. В последнем случае оторвавшийся край вертлужной впадины фиксируется 1-2 винтами к материнскому ложу.

Вывихи голени. Наблюдаются полные и неполные вывихи большеберцовой кости спереди, сзади, снаружи и внутри. Чаще наблюдаются передние вывихи. Вывихи большеберцовой кости почти всегда сопровождаются разрывами крестообразных и боковых связок коленного сустава.

Диагностика. Отмечаются сильные боли. Конечность часто бледна или синюшна, температура кожи понижена, отмечается значительный отек голени и стопы. Для полного вывиха характерно выпрямленное положение конечности и значительное укорочение ее. Для неполного — слегка согнутое положение; при этом конечность не укорочена, голень смещена вперед и назад или в сторону. Часто она бывает ротированной. Активные движения в



а



б

Рис. 165. Этапы (а, б) вправления вывиха бедра по Джанелидзе.

коленном суставе при вывихе невозможны, пассивные при неполных вывихах возможны. Обследование больного должно обязательно включать определение пульса на стопе, определение характера и степени расстройства кровообращения, чувствительности и двигательной функции, так как при вывихах голени нередко наблюдаются разрывы магистральных сосудов и нервов. Большое значение для диагноза имеет рентгенологическое исследование.

Лечение. Вправление вывиха голени должно производиться безотлагательно, так как расстройство кровообращения, обусловленное вывихом, может вызвать подчас необратимые изменения в сосудах и привести к гангрене конечности. Вправление, *особенно* полных вывихов, лучше производить под наркозом. Один помощник удерживает бедро больного, а другой производит вытяжение за надлодыжечную область в направлении оси голени. Хирург одновременно оказывает одной рукой давление на выступающие мышелки бедра, а другой — на выступающие мышелки голени, стремясь при этом сдвинуть голень: при передних вывихах — назад, при задних — вперед, при наружных — внутрь, а при внутренних — наружу. Не следует прибегать к грубым приемам, сгибать или разгибать конечность в коленном суставе, так как при этом может произойти разрыв сосудисто-нервного пучка в подколенной ямке. В случаях нарушения кровоснабжения производят ангиографию. При разрыве артерии показан сосудистый шов или пластика сосуда. После вправления скопившуюся в коленном суставе кровь удаляют с помощью прокола, а затем накладывают гипсовую гильзу на слегка согнутый (5°) коленный сустав. Гипсовую гильзу снимают не раньше чем через 10—12 нед после травмы и заменяют гипсовой шиной, которой больной пользуется еще в течение 2—3 нед. Назначают массаж и физиотерапевтические процедуры: парафин, озокерит, грязелечение. Движения в коленном суставе начинают не раньше 10-й недели.

Вывихи надколенника. В преобладающем большинстве случаев имеет место наружный вывих.

Диагностика. Больные жалуются на резкие боли и невозможность активного движения в коленном суставе. Пассивные движения, *особенно* при *неполных* вывихах, в незначительных пределах возможны. Нога обычно бывает слегка согнута в коленном суставе. У наружного или внутреннего мышелка бедра при боковых вывихах определяется выступ, соответствующий сместившемуся надколеннику. Для уточнения диагноза большое значение имеет рентгенологическое исследование.

Лечение. Иногда больные сами вправляют вывих. Вправление лучше производить под местным обезболиванием, а в более трудных случаях под наркозом. После вправления на коленный сустав накладывают гипсовую гильзу или лонгету, которую снимают через 2 нед. Далее больному назначают массаж, нефорсированные движения в коленном суставе

и физиотерапевтические процедуры. Привычные вывихи надколенника лечат оперативным путем.

Вывихи стопы. *Вывихи в голеностопном суставе.* Чистые вывихи без переломов наблюдаются исключительно редко. Обычно они сопровождаются переломами голеностопного сустава (см. Переломы лодыжек и таранной кости). Подтаранный вывих и изолированный вывих таранной кости наблюдаются редко.

Диагностика. Отмечаются большая отечность и боль в суставе, меньшая или большая деформация стопы соответственно расположению таранной кости. Диагноз уточняется по рентгенограмме.

Лечение. Вправление производят под наркозом путем вытяжения за стопу и давления на таранную кость. В подавляющем числе случаев вправление достигается оперативным путем. На голень и стопу накладывают гипсовую повязку на 3—6 нед. Нагрузка разрешается через 8—10 нед, назначают лечебную гимнастику, физиотерапевтическое лечение.

Вывихи в суставе Лисфранка (в плюсно-предплюсневом сочленении). Вывихи плюсневых костей в большинстве случаев сопровождаются переломами. Различают полные вывихи всех плюсневых костей и изолированные вывихи в суставе Лисфранка. Вывихи плюсневых костей могут быть кверху, вниз, внутри и в разные стороны.

Диагноз уточняется по рентгенограммам.

Лечение. Вывихи вправляют под наркозом или внутрикостным обезболиванием. Вправление осуществляют тягой за дистальный конец стопы и непосредственным давлением на сместившиеся плюсневые кости. После вправления на 6—8 нед на стопу и голень накладывают гипсовую повязку, после снятия которой больной должен носить супинатор в течение 6—12 мес. Если вправление не удается, показано применение дистракционного аппарата или оперативное вправление и фиксация спицами.

Вывихи пальцев стопы. Вывихи могут иметь место в плюснево-фаланговом и межфаланговом сочленении. **Чаще** всего происходит вывих I пальца.

Диагностика. Пальцы укорочены и фиксированы в ненормальном положении. Основание первой фаланги располагается над головкой плюсневой кости.

Лечение. Вправление производят под местным обезболиванием, реже под наркозом путем вытяжения за палец. Производят иммобилизацию. Если вывих вправить не удается, показано оперативное вмешательство.

Вывихи позвонков без повреждения спинного мозга. Травматический вывих позвонков наблюдается в шейном отделе позвоночника, преимущественно средних позвонков. Бывают односторонние и двусторонние вывихи.

Диагностика. Шейный отдел позвоночника неподвижен, малейшие движения вызывают резкую боль. При сгибательном вывихе вышележащий позвонок смещается вперед;

голова наклонена и смещена кпереди. Нередко больные жалуются на затруднение при глотании. При пальпации остистых отростков остистый отросток смещенного позвонка прощупывается глубже нижележащего. Поперечные отростки нижележащего позвонка определяются более четко. При вывихе верхних шейных позвонков через рот на задней стенке носоглотки можно прощупать пальцем выпячивание. При одностороннем ротационном вывихе голова наклонена вбок в сторону смещения и удерживается в неподвижном положении напряженными мышцами. Движения в противоположную сторону невозможны из-за резких болей. Поперечный отросток смещенного позвонка определяется более четко, чем обычно. Решающее значение для диагноза имеют рентгенограммы. На боковой рентгенограмме видно смещение тела позвонка кпереди, а на переднезадней — боковое смещение. Дифференцировать вывих позвонка следует от дисторсии и перелома.

Лечение. Вправление часто представляет большие трудности и в ряде случаев может оказаться безрезультатным. Необходимо применить одномоментное или постепенное скелетное черепное вытяжение или вытяжение с помощью глассоновой петли в положении разгибания шеи. Через 1—2 нед накладывают гипсовый полукорсет на 1½—2 мес. Операция показана, если вправление вывиха не достигнуто.

Переломы

Общие вопросы диагностики и лечения. С патологоанатомической и клинической точки зрения в понятие перелома включается совокупность повреждений кости с нарушением ее целостности и одновременным повреждением окружающих мягких тканей. Степень и характер повреждений их могут быть весьма разнообразны. Чаще всего имеют место небольшие разрывы мышц и мелких сосудов. Вокруг перелома всегда образуется гематома. В некоторых случаях имеются и более тяжелые повреждения близлежащих тканей и органов: кожи, нервов, крупных сосудов, спинного мозга, внутренних органов.

Механизм и виды переломов. Переломы могут произойти: 1) от прямой травмы, т. е. под непосредственным воздействием силы, и 2) от непрямой травмы, т. е. под влиянием силы, действующей вдали от места перелома. В зависимости от действия силы возникают переломы: *поперечные*, косые, винтообразные, оскольчатые, компрессионные и вколоченные, которые обычно наблюдаются в губчатых участках кости. Под прямым воздействием большой тяжести происходит раздробление кости. Различают также Т-образные, У-образные и клиновидные переломы. Под влиянием резкого сокращения мышц в месте прикрепления сухожилия может произойти отрыв костной пластинки, отрыв бугра или отростка кости — это так называемые отрывные

переломы. Переломы могут быть **со смещением** и без смещения отломков. Различают пять основных видов смещения отломков: 1) продольное, или смещение по длине, 2) боковое, 3) смещение по оси, 4) ротационное (внутрь и наружу), 5) расхождение отломков. У детей наблюдаются поднадкостничные переломы. Переломы в области костномозгового канала трубчатых костей носят название диафизарных. Переломы по обе стороны от диафиза кости до эпифиза, в губчатой зоне кости, называют метафизарными, или околосуставными. Переломы эпифизарных концов трубчатых костей носят название эпифизарных, или внутрисуставных. Переломы, сопровождающиеся вывихами, называют переломовывихами. Травматические переломы делятся на закрытые и открытые.

Открытые переломы. Открытый перелом кости отличается от закрытого тем, что ему сопутствует рана, которая, как правило, служит входными воротами для проникновения инфекции в зону перелома. Тяжесть открытого перелома в значительной степени зависит от обширности и степени повреждения мягких тканей, локализации и вида перелома. Чем обширнее, глубже, тяжелее повреждение кожи и подлежащих мягких тканей при открытых переломах, тем больше вероятности значительного микробного загрязнения и развития инфекции. Открытые переломы многообразны по своим клиническим формам, поэтому диагноз «открытый перелом» не дает истинного представления о тяжести травмы. Общеизвестно, что нельзя ставить диагноз «термический ожог» без указания на степень его и площадь. Точно так же нельзя ограничиться диагнозом «открытый перелом» той или иной локализации без указания на его тип. В связи с этим в настоящее время принята классификация открытых переломов длинных трубчатых костей, разработанная А. В. Капланом и О. Н. Марковой, которая учитывает локализацию *перелома*, *вид* и смещение отломков, характеризует тяжесть и размер повреждения мягких тканей и нарушение кровообращения конечности.

Классификация открытых переломов длинных трубчатых костей Каплана — Марковой

Локализация перелома	Верхний или нижний метафиз плечевой, локтевой, лучевой, бедренной, большеберцовой и малоберцовой костей Верхняя, средняя, нижняя треть диафиза плечевой, локтевой, лучевой, бедренной, большеберцовой и малоберцовой костей
Вид перелома	Поперечный, косой, винтообразный, крупнооскольчатый, мелкооскольчатый, двойной и др. (без смещения и со смещением отломков)

В этой классификации тип открытого перелома в зависимости от размера раны обозначают римскими цифрами (I — рана до 1,5 см; II - от 2 до 9 см; III - от 10 см и более) и тяжесть повреждения мягких тканей в зоне перелома - первыми буквами алфавита (А — ограниченное повреждение — преимущественно колотые раны; Б — повреждения средней тяжести — ушибленные или рваные раны; В — тяжелые повреждения — разможенные и раздавленные мягкие ткани); IV тип открытого перелома — особый, при котором жизнеспособность конечности нарушена за счет разможения, раздробления и раздавливания всех мягких тканей и кости или повреждения магистральных артерий (см. табл.).

Классификация позволяет уточнить диагноз открытого перелома, более правильно ставить показания к применению того или иного метода лечения и прогнозировать исход.

Диагностика. Переломы костей нередко вызывают шок и кровопотерю (см.). Большое значение для клинического распознавания перелома имеет анамнез — выяснение механизма травмы. Для перелома характерны местная боль, припухлость, деформация, ненормальная подвижность на месте перелома, крепитация, укорочение и нарушение функции конечности. Не всегда все симптомы имеются одновременно, в особенности при трещинах, поднадкостничных, вколоченных, внутрисуставных и других переломах костей. При обследовании больного с переломом нужно обязательно проверять наличие пульса дистальнее места повреждения кости. Исследование кожной чувствительности, активных движений и мышечной силы позволяет судить о возможности поражения периферических нервов. Рентгенологическое исследование для правильной диагностики перелома имеет огромное значение. Рентгенограмма в двух плоскостях правильно ориентирует хирурга в расположении отломков и этим самым помогает в выборе соответствующей методики вправления перелома. Рентгеновскими лучами контролируется вправление отломков, состояние мозоли и др. В ряде случаев исключить перелом, а при некоторых переломах поставить безошибочный диагноз можно только на основании рентгенологического анализа. Каждый хирург должен уметь читать рентгенограмму.

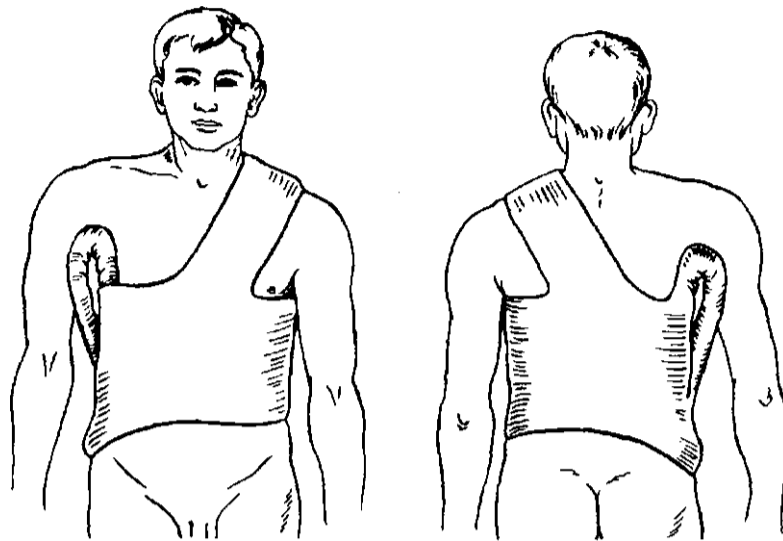
Сращение переломов. Репарация кости на месте перелома начинается сразу

после повреждения и развивается на основе физиологической регенерации. При восстановительном остеогенезе наблюдаются два основных процесса. Первый: вначале формируется соединительнотканная органическая матрица, соединяющая отломки между собой. Второй процесс: осаждение, пропитывание и обызвествление образовавшегося белкового вещества. В организме человека обычно достаточно материала, необходимого для кальцификации вновь сформированной костной матрицы. Переломы, при которых отломки хорошо сопоставлены, плотно прилегают друг к другу и неподвижны, хорошо срастаются обычно с образованием едва заметной интермедиарной костной мозоли (первичное, или прямое заживление-натяжение). В противоположность этому при смещении, подвижности отломков сращение происходит путем образования грубого разрастания мозоли (вторичное, или не прямое, заживление-натяжение). Процесс восстановления кости зависит от ряда общих и местных факторов (возраста, функции эндокринных желез, обмена веществ, локализации перелома и др.). Смещение и подвижность отломков, интерпозиция мягких тканей, плохая васкуляризация отломков и окружающих мягких тканей, инфекция и другие отрицательно действующие факторы замедляют, а иногда и нарушают процесс мозолеобразования, что может привести к развитию ложных суставов.

Основные принципы лечения переломов костей. 1. Лечение должно начинаться на месте происшествия. Успех во многом зависит от своевременного и правильного оказания первой медицинской помощи на догоспитальном этапе. 2. Лечение пострадавших должно строиться на принципах неотложной хирургической помощи и в первую очередь должно быть направлено на спасение жизни. 3. Оказание неотложной медицинской помощи пострадавшим при политравме необходимо проводить на основе принципа доминирующей травмы. 4. Выбор метода лечения переломов определяется общим состоянием больного, возрастом и т. п. Чем тяжелее состояние больного, тем менее травматичен и более прост должен быть способ лечения. 5. Профилактика раневой инфекции является важнейшей задачей лечения открытого перелома. В комплексе мероприятий по профилактике раневой инфекции (антибиотикотерапия, средства, по-

Характер повреждения (вид), раны кожи и подлежащих мягких тканей	Размер раны			
	I - точечные	II - средние	III - большие	IV — крайне тяжелые повреждения
А	IA	IIA	IIIA	С нарушением жизнеспособности конечности (раздробление кости и раздавливание мягких тканей на обширном протяжении, повреждении магистральных артерий)
Б	IB	IIB	IIIB	
В	IV	IIV	IIIV	

Рис. 166. Дугообразная шина для лечения переломов ключицы по Каплану. Вид спереди и сзади.



вгшающие сопротивляемость организма, и др.) основным методом является тщательно проведенная первичная хирургическая обработка раны. 6. Вправление отломков при переломе и все манипуляции должны быть безболезненны. 7. Сместившиеся отломки должны быть хорошо вправлены. 8. Вправленные отломки должны находиться в обездвиженном состоянии до костного сращения. 9. Для нормализации процесса репарации следует применять средства, стимулирующие процессы мозолеобразования. 10. Лечение переломов при любом способе должно быть направлено не только на анатомическое, но и на функциональное восстановление конечности.

Методы лечения. К основным методам лечения переломов костей относятся вытяжение, гипсовая повязка, наружный чрескостный компрессионно-дистракционный остеосинтез аппаратами Илизарова, Гудашаури, Волкова—Оганесяна, Акулича, Ткаченко, Калберза, Сиваша и др. При оперативном методе осуществляется внутренний остеосинтез различными видами внутрикостных и надкостных металлических фиксаторов: гвоздями, пластинками (Каплана—Антонова, Воронцова, Мюллера и др.), проволокой, металлической лентой, полукольцами (Роднянского), винтами, болтами, спицами и другими фиксаторами. Все эти методы лечения следует применять в комплексе с лечебной гимнастикой, массажем, механо-физиотерапией и др.

Переломы костей верхней конечности. *Переломы лопатки* наблюдаются не часто.

Диагностика. Перелом суставной впадины сопровождается гемартрозом и болями при движении в плечевом суставе. При вывихах плеча иногда происходит перелом переднего края суставной впадины лопатки, что может в дальнейшем быть причиной привычного вывиха плеча. При переломе шейки лопатки периферический отломок смещается книзу и кнутри и часто вклинивается в тело лопатки. Одновременно с этим иногда травмируется подкрыльцовый нерв, что ведет к парезу дельтовидной мышцы. Плечо смещается кпереди. При дви-

жении в плечевом суставе боли усиливаются. Перелом тела лопатки сопровождается припухлостью, кровоизлиянием и болью в области перелома. Рентгенография завершает диагностику.

Лечение. При переломах тела и шейки лопатки без смещения в подмышечную впадину подкладывают ватную подушку, а руку, согнутую под прямым углом в локтевом суставе, фиксируют к груди повязкой типа Дезо или подвешивают ее на косынку. Повязку снимают через 2—3 нед. При переломах шейки и суставной впадины лопатки со смещением пользуются отводящей шиной, укрепленной на 10° назад от фронтальной плоскости. Шину накладывают на месяц. С первых дней проводят гимнастику. Движения в плечевом суставе начинают с 15—20-го дня, а массаж — с 20—25-го дня.

Переломы ключицы. Чаще всего переломы происходят на границе наружной и средней трети ключицы. Обычно периферический отломок смещается вниз, вперед и внутрь, а центральный кверху и кзади. В некоторых случаях наблюдается повреждение сосудисто-нервного пучка.

Диагностика. В области перелома видны припухлость, кровоизлияние и деформация ключицы. Ощупывание ключицы болезненно. Движения в плечевом суставе возможны, но при этом возникает боль в области перелома ключицы. Исследование пульса на лучевой артерии и определение чувствительности и подвижности пальцев обязательны. Рентгеновский снимок дает точное представление о характере перелома и смещении отломков.

Лечение. Установить отломки в правильном положении нетрудно; для этого необходимо приподнять плечо, отвести его назад кнаружи. При переломах ключицы без смещения или с небольшим смещением применяют восьмиобразную повязку. Чтобы повязка не ослабла, ходы бинта прошивают. Для лечения переломов ключицы применяют специальные шины или шину Крамера (согнутую в виде овала) (рис. 166).

Неотложное оперативное лечение свежих закрытых переломов ключицы показано при повреждении или сдавлении сосудисто-нервного пучка и в тех случаях, когда имеется опасность, что попытка к вправлению отломков может вызвать прободение кожи или повредить сосудисто-нервное сплетение. Если, несмотря на наложение соответствующей повязки, клиническое и рентгенологическое исследование показывает, что смещение отломков остается, создавая значительную деформацию и условия для несращения перелома, больным молодого и среднего возраста показано оперативное лечение. В пожилом возрасте операция производится лишь при общем хорошем состоянии больного. Если нет срочных показаний, оперировать следует на 2—3-й день после травмы. Фиксация отломков лучше всего достигается при помощи внутрикостного введения металлического стержня из нержавеющей стали или использованием специальных аппаратов для наружного остеосинтеза.

Переломы плечевой кости. Различают переломы верхнего конца, диафиза и нижнего конца плечевой кости.

Переломы верхней части плечевой кости. Наиболее часто наблюдаются переломы хирургической шейки плеча, далее отрывы и переломы бугра плечевой кости, значительно реже встречаются внутрисуставные переломы головки и анатомической шейки и переломовывихи хирургической шейки плеча.

Переломы хирургической шейки плеча часто наблюдаются у людей пожилого возраста. При аддукционном переломе шейки плеча между обоими фрагментами образуется угол, открытый кнутри и кзади, а при абдукционном переломе оба отломка составляют угол, открытый кнаружи и кзади. При обоих видах переломов часто на большем или меньшем протяжении происходит внедрение проксимального конца плечевой кости в головку плечевой кости. Угловое смещение отломков между центральным и периферическим отломком при обоих видах перелома хирургической шейки плеча в одних случаях может быть незначительным, в других большим. Помимо вколоченных переломов шейки плечевой кости без смещения, вколоченных и невколоченных аддукционных и абдукционных переломов, встречаются переломы хирургической шейки с вывихом отделившейся головки плечевой кости.

Диагностика. В области плечевого сустава отмечаются большая или меньшая припухлость и кровоизлияние. Симптом пружинящего сопротивления в отличие от вывиха при этом не определяется. Ощупывание и надавливание в верхнем конце плеча вызывают боль. Движения в плечевом суставе сопровождаются резкой болью. Переломы верхней части плечевой кости иногда могут осложниться повреждением подкрыльцевого нерва и его ветвей, иннервирующих дельтовидную мышцу. Верхний конец нижнего отломка может сдавить, а иногда и повредить сосудисто-нервный пучок в подмышечной впадине. Сдавление сосуда дист-периио! о пучка вызывает отек, веноз-

ный застой, расстройство чувствительности, парезы и параличи верхней конечности. Большое значение для распознавания перелома в верхней части плеча имеет рентгенография.

Лечение. Для обезболивания в области перелома вводят 20 мл 1 % раствора новокаина. При переломах хирургической шейки и других видах переломов без смещения или с небольшим угловым смещением руку подвешивают на косынке. Локоть при этом должен оставаться свободным, а предплечье — согнутым под углом 60—70°. В подмышечную впадину предварительно помещают плотную ватную подушку с пришитыми к ней двумя широкими тесемками, которые завязываются над здоровым надплечьем. Назначают лечебную гимнастику, через 3—4 нед после травмы больным назначают также массаж и физиотерапевтические процедуры.

У больных молодого и среднего возраста при аддукционных переломах хирургической шейки с угловым смещением (угол открыт кнутри) применяют отводящую шину с накожным или скелетным вытяжением. Шина должна быть фиксирована на 40° впереди от фронтальной плоскости. При таком положении плеча на шине периферический отломок устанавливается соответственно положению смещенного центрального отломка, и ось плеча выравнивается. Шину снимают у взрослых через 4—6 нед.

Больным с нарушением сердечно-сосудистой системы, очень тучным людям, а также в старческом возрасте при вколоченных аддукционных переломах со смещением отводящую шину не накладывают. Лечение проводят такое же, как при вколоченных переломах шейки плеча без смещения.

При абдукционных переломах после предварительного обезболивания места перелома 20 мл 1 % раствора новокаина в подмышечную впадину помещают толстую ватную подушечку, подвешенную через здоровое надплечье при помощи пришитых к ней тесемок. Руку подвешивают на косынку или ватно-марлевую повязку за нижний конец предплечья, согнутого под углом 45° в локтевом суставе. Через 7—15 дней назначают движения в плечевом суставе. Угловое искривление в области хирургической шейки постепенно, под влиянием тяжести подвешенной на косынке руки со свободным локтем, само выравнивается.

Переломы шейки плеча можно также лечить после предварительного обезболивания одномоментной репозицией. После иммобилизации во вправленном положении в течение 10-12 дней дальнейшее функциональное лечение проводится на косынке с валиком в подмышечной впадине. Несращения отломков не наблюдается, за исключением тех случаев, когда отломанная головка была вывихнута и осталась невправленной.

При переломах головки и шейки плеча с большим смещением и особенно при полном отделении головки без вывиха или с вывихом ее сопоставить отломки в правильном положении в преобладающем большинстве

случаев у нас есть лишь оперативным путем. Вправленную головку плеча фиксируют металлическим или костным штифтом, спицами, цапкой Каплана и др. Операция показана у людей молодого возраста, а также в пожилом возрасте при общем хорошем состоянии больного.

Переломы и отрывы бугорков плечевой кости без смещения и со смещением часто наблюдаются как сопутствующее повреждение при переломах шейки и вывихах плеча. Изолированные переломы большого бугорка возникают вследствие прямой травмы и при сильном рефлекторном сокращении надостной, подостной и малой круглой мышцы. Под влиянием сокращения мышц бугор может сместиться под акромиальный отросток.

Диагностика. Отмечается резкая боль при движении в плечевом суставе и при ощупывании области бугорка. Рентгеновский снимок дает точное представление о положении оторвавшегося бугорка.

Лечение. Переломы большого и малого бугорков плеча без смещения лечат повязкой типа Дезо с ватным валиком в подмышечной впадине или руку подвешивают на косынке. На 5-й день больному назначают движения в плечевом суставе, объем движений постепенно увеличивается, хотя боли и ограничения движений продолжают долго.

При отрывных переломах бугорка со смещением применяют отводящую шину с вытяжением. В этом положении плеча часто бугорок становится на свое место, что должно быть проверено рентгенографически. Через 10—12 дней назначают движения в плечевом суставе. Шину снимают через 4 нед.

При больших смещениях бугорка, если контрольная рентгенограмма, сделанная на 2—4-й день, показывает, что оторвавшийся бугорок плеча не лег на свое место, показано оперативное лечение. Оторвавшийся бугорок можно чрескостно пришить двумя лавсановыми швами к своему ложу или лучше фиксировать с помощью винта. После операции руку на 4—6 нед укладывают на отводящую шину.

Переломы диафиза плеча. В большинстве случаев наблюдается смещение отломков, которое зависит от уровня перелома и сокращения соответствующих групп мышц. При всех переломах верхний отломок поворачивается вокруг своей продольной оси кнаружи. Наибольшее смещение верхнего отломка кпереди от фронтальной плоскости наблюдается при переломах на границе верхней и средней трети, когда линия перелома проходит под местом прикрепления большой грудной мышцы. Нижний отломок всегда подтянут кверху и повернут внутрь.

Диагностика. На месте перелома видны деформация, припухлость, часто имеется угловое искривление, определяются ненормальная подвижность и костный хруст, который специально вызывать не следует. При малейшем движении усиливается боль. Рентгенограммы, сделанные в двух направлениях,

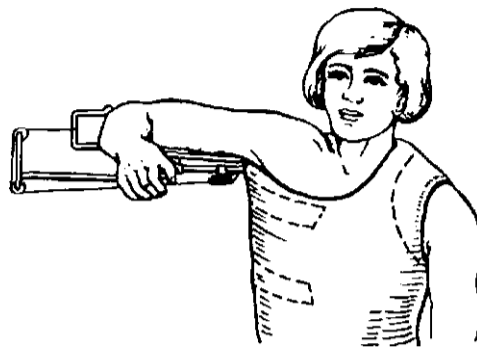


Рис 167. Скелетное вытяжение при переломах плеча на отводящей шине.

дают более точное представление о смещении отломков. Переломы диафиза, особенно в среднем и нижнем отделе, нередко сопровождаются повреждением лучевого нерва. Клинически это проявляется свисанием кисти и невозможностью активного разгибания кисти и основных фаланг пальцев, а также понижением чувствительности на лучевой части кисти и разгибательной поверхности предплечья. В большинстве случаев повреждение лучевого нерва связано с его ущемлением и сдавлением, а также с кровоизлиянием в его толщу; значительно реже наблюдаются разрывы лучевого нерва. Повреждения срединного и локтевого нервов при переломах плеча сравнительно редки. При исследовании больного следует также сравнить пульс на лучевых артериях обеих рук.

Лечение. Для того чтобы придать периферическому отломку направление центрального, при переломах диафиза плеча пользуются абдукционной шиной, известной под названием аэропланной. Угол отведения плеча на абдукционной шине должен быть тем больше, чем центральнее расположен перелом. Однако практически целесообразно во всех случаях применять отведение под углом 90°. Шину следует фиксировать на 30—40° вперед от фронтальной плоскости. Репозиции достигают путем потягивания за локоть и давления на отломки в направлении, обратном их смещению. Накладывают скелетное вытяжение за основание локтевого отростка (рис. 167). Положение отломков контролируют рентгеновскими снимками в двух проекциях. Со 2-го дня больному назначают активные движения в пальцах и кисти. Костное сращение винтовых и оскольчатых переломов наступает в среднем через 6—8 нед. Более длительны сроки при поперечных переломах. После костного сращения перелома вытяжение снимают и назначают движения в плечевом суставе вначале на шине. При хорошем стоянии отломков и так называемых стабильных переломах плеча можно наложить гипсовую торакобрахиальную повязку. У пожилых людей при переломах диафиза плеча, если имеются противопоказания к лечению на отводящей шине и оперативному лечению, накладывают U-образную

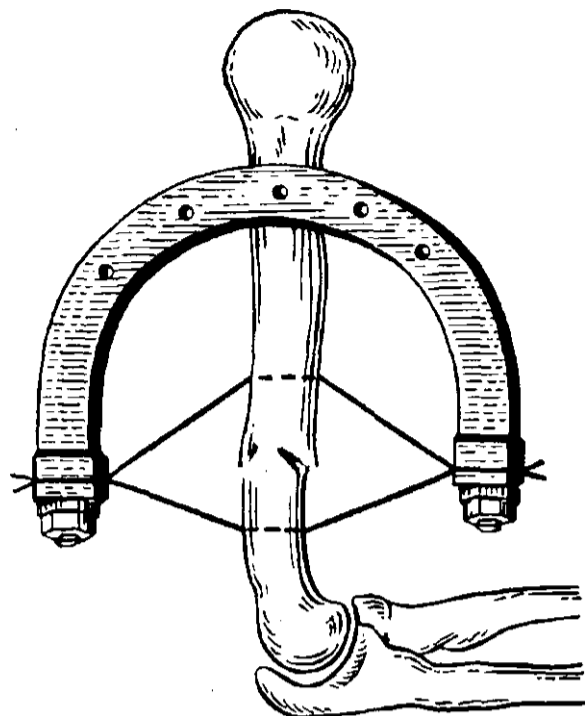


Рис. 168. Чрескожный компрессионный остеосинтез при помощи двух спиц и дуги Киршнера по Грайфенштейнеру.

повязку. Сращение отломков с небольшим укорочением и смещением заметно не сказывается отрицательно на восстановлении функции конечности. В тех случаях, когда наблюдается повреждение лучевого нерва, на предплечье и кисть необходимо наложить ладонную гипсовую лонгету, которая должна удерживать кисть и пальцы в пястно-фаланговых сочленениях в разгибательном положении. Одновременно назначают продольную гальванизацию, проводят курс лечения витамином В, прозерин, аденозинтрифосфорной кислотой и др. Если нет анатомического перерыва лучевого нерва, в большинстве случаев парез постепенно проходит.

Наружный чрескостный компрессионный остеосинтез также применяется для лечения диафизарных переломов плечевой кости при помощи аппаратов Илизарова и других. В ряде случаев с успехом применяют наружный остеосинтез при помощи двух спиц и дуги Киршнера по Грайфенштейнеру (рис. 168). При проведении спиц нужно учитывать топографо-анатомическое расположение сосудов и нервов, чтобы их не повредить.

Оперативное лечение (один из видов остеосинтеза) показано при интерпозиции мягких тканей и в тех случаях, когда контрольные рентгенограммы выявляют, что удовлетворительная репозиция отломков не достигнута. Операция (невролиз или сшивание поврежденного нерва в сочетании с остеосинтезом) показана при смещении отломков и повреждении лучевого нерва. Наиболее целесообразно оперировать больных на 2—5-й день после травмы.

Переломы нижнего конца плечевой кости. К 3-й I групп относятся переломы надмыщелочные, чрезмыщелковые и межмыщелковые, Y-образные переломы, без смещения и со

смещением отломков. По механизму они делятся на сгибательные и разгибательные. Наблюдаются также изолированные переломы внутреннего и наружного мыщелка, перелом головчатого возвышения и отрыв надмыщелка. Изолированные переломы внутреннего мыщелка наблюдаются сравнительно редко. Оторвавшийся наружный надмыщелок с прикрепленными к нему мышцами может ущемляться в локтевом суставе. Переломы головчатого возвышения плеча нередко сочетаются с переломами головки лучевой кости.

Диагностика. В области локтевого сустава определяются большая припухлость, боль и при смещении отломков деформация. Сместившиеся отломки могут сдавить и повредить срединный и локтевой нерв и артерию; при обследовании больного это должно быть выяснено (см. Повреждения нервов). Большое значение для распознавания перелома имеют рентгенограммы, сделанные в переднезадней и боковой проекции.

Лечение. Надмыщелковые, чрезмыщелковые, межмыщелковые и так называемые Y-образные переломы, а также переломы одного из мыщелков без смещения лечат наложением гипсовой лонгеты на разгибательную поверхность плеча, предплечья и кисти. Предплечье фиксируют в согнутом под прямым углом положении. Через 15—20 дней гипсовую лонгету снимают и начинают нефорсированные движения в локтевом суставе. Массаж локтевого сустава противопоказан. Надмыщелковые, чрезмыщелковые, межмыщелковые T- и Y-образные переломы и переломы одного мыщелка со смещением трудно поддаются одномоментной репозиции и в большинстве случаев их лечат скелетным вытяжением за локтевой отросток на отводящей шине. С первых дней больной должен активно двигать пальцами и производить движения в лучезапястном суставе. Через 4—6 нед снимают скелетное вытяжение и больному назначают движения в локтевом суставе. В последние годы для фиксации отломков и обеспечения ранних движений в локтевом суставе применяется шарнирный компрессионно-дистракционный аппарат Волкова — Оганесяна или аппарат Илизарова.

Оперативное лечение применяется лишь в тех случаях, когда вправление описанным выше способом не удастся или невозможно, а также если имеются симптомы расстройства иннервации и кровообращения. Сопоставленные отломки и восстановленный блок фиксируются тонкими спицами, реже винтами. После операции накладывают на плечо и предплечье, согнутое под углом в 100° гипсовую лонгету или гипсовую повязку, руку подвешивают на косынку. Движения в локтевом суставе начинают через 3—6 нед. При изолированных переломах наружного мыщелка следует производить остеосинтез. При оперативном лечении головчатого возвышения производят трапсартукулярный остеосинтез спицей, конец которой оставляют над поверхностью кожи. Спицу удаляют через 3-4 нед.

Отрыв внутреннего надмыщелка. В тех случаях, когда внутренний надмыщелок ущемлен в локтевом суставе, показано срочное оперативное лечение.

Отрыв наружного надмыщелка. В случаях ущемления наружного надмыщелка в локтевом суставе показана операция — извлечение надмыщелка вместе с прикрепленными к нему мышцами. Надмыщелок фиксируют к его ложу.

Переломы предплечья встречаются часто.

Перелом локтевого отростка относится к внутрисуставным. Линия перелома в большинстве случаев имеет поперечное направление и чаще проходит близко к основанию или через середину локтевого отростка. Иногда наблюдается отрыв вершины отростка вследствие сильного сокращения трехглавой мышцы.

Диагностика. В области локтевого отростка определяются припухлость, кровоизлияние и боль. При переломе со смещением между подтянутым кверху отломком и верхним концом локтевой кости прощупывается поперечная борозда. Большое значение для распознавания перелома локтевого отростка имеет боковая рентгенограмма.

Лечение. Если боковая рентгенограмма, сделанная при согнутом положении локтя, показывает, что имеется перелом локтевого отростка без смещения, в этом (согнутом) положении накладывают гипсовую повязку или лонгету на плечо и предплечье. При незначительном расхождении отломков, которое исчезает при разогнутом положении, накладывают на 2—3 нед гипсовую повязку на плечо и предплечье при выпрямленном в локте положении. Движения в полном объеме обычно восстанавливаются через 1—2 мес.

Оперативное лечение показано при переломах локтевого отростка с расхождением отломков, а также в тех случаях, когда при разогнутом положении локтевого сустава между отломками остается щель, достигающая хотя бы 3 мм. При операциях отросток при помощи шелкового, проволочного шва или длинного винта соединяют с основа-

нием (рис. 169). Предплечье в локтевом суставе следует фиксировать после сшивания локтевого отростка в том положении, в котором был произведен остеосинтез, иначе между отломками остается диастаз. Наиболее выгодное положение — сгибание под углом 100°. Гипсовую повязку снимают через 2—3 нед.

Перелом венечного отростка локтевой кости чаще всего наблюдается при задних вывихах предплечья. Встречаются также изолированные переломы вследствие резкого сокращения внутренней плечевой мышцы, прикрепляющейся своим сухожилием к венечному отростку.

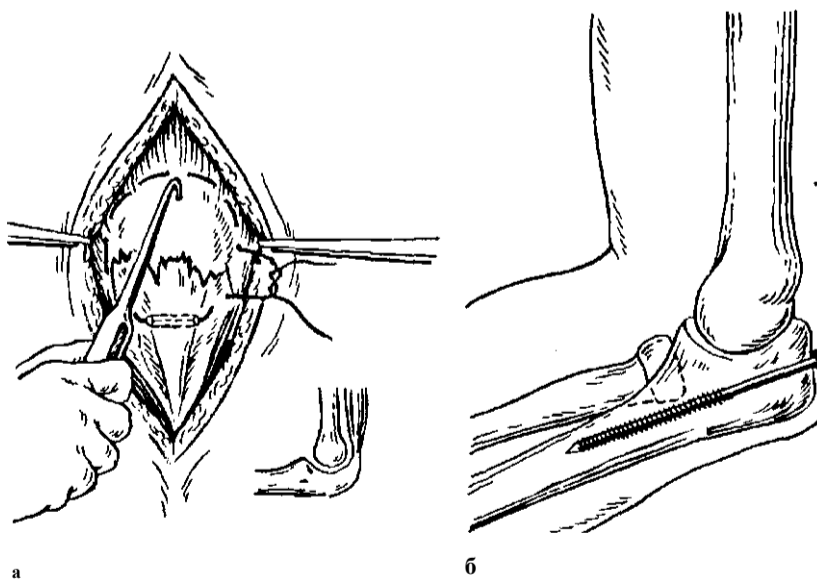
Диагностика. В области локтевого сгиба определяются небольшая припухлость и боль при попытке сгибания и разгибания в локтевом суставе. Большое значение для распознавания имеет боковая рентгенограмма.

Лечение, как правило, консервативное. При переломе венечного отростка с небольшим смещением накладывают гипсовую повязку на плечо и предплечье, согнутое в локтевом суставе под углом 100°. Повязку снимают через 10—18 дней. Слишком ранние движения и особенно форсированные движения и массаж противопоказаны, так как это способствует развитию оссифицирующего процесса и ограничению движений в локтевом суставе. В отдельных случаях при большом смещении венечного отростка прибегают к оперативному вправлению и фиксации отломка.

Перелом головки и шейки лучевой кости. Различают три вида переломов головки лучевой кости: 1) трещины и переломы без смещения; 2) краевые переломы со смещением; 3) раздробленный перелом головки лучевой кости.

Диагностика. В области головки луча отмечают припухлость и гематома. Ощупывание и давление на головку лучевой кости болезненны. Активное и пассивное сгибание и вращение предплечья возможны, но ограничены в объеме и вызывают резкую боль в области головки плечелучевого сустава. Рентгенограмма позволяет установить точно

Рис. 169. Остеосинтез перелома локтевого отростка,
а — в локтевом отростке просверлен канал, отломки сближены и фиксированы круговым швом; б — соединение отломков длинным шурупом.



перелом головки и шейки лучевой кости и его характер.

Лечение. При переломах без смещения и трещинах головки и шейки лучевой кости накладывают гипсовую повязку от середины плеча до пястно-фалангового сочленения в положении сгибания локтевого сустава под углом 90—100°. Предплечье фиксируют в положении, среднем между пронацией и супинацией. Гипсовую повязку снимают через 2 нед и назначают дозированное сгибание, разгибание и вращение предплечья.

Оперативное лечение показано при краевых переломах со смещением и раздробленных переломах головки. Операция должна проводиться на 1—5-й день после травмы. Во всех случаях у взрослых показана резекция головки лучевой кости. После операции предплечью придают положение, среднее между пронацией и супинацией, и сгибают локоть под прямым углом. В таком положении накладывают гипсовую повязку на 12—14 дней.

Перелом диафиза костей предплечья. Наряду с переломами обеих костей наблюдаются также переломы одной из костей предплечья. Перелом диафиза локтевой кости часто сочетается с вывихом головки лучевой кости (перелом Мантеджа), а перелому со смещением нижнего отдела диафиза лучевой кости сопутствует вывих или подвывих нижнего конца локтевой кости (перелом Галеацци). При переломе лучевой кости выше места прикрепления *m. pronator teres* дистальный отломок находится в положении супинации и благодаря сокращению прикрепленной к нему двуглавой мышцы смещается в ладонную сторону. Если плоскость перелома проходит ниже прикрепления *m. pronator teres*, дистальный отломок находится в положении пронации.

Диагностика. В области перелома определяются деформация, припухлость, ненормальная подвижность и ощущается боль. Поврежденное предплечье по сравнению со здоровым укорочено. Переломы предплечья без смещения, а также переломы одной кости распознать труднее. На месте перелома обычно имеется припухлость. При надавливании появляется боль. Рентгенография обязательна в двух плоскостях.

Лечение переломов диафиза обеих костей или одной из костей предплечья без смещения отломков производится гипсовой бесподстильной повязкой, наложенной на плечо и предплечье в согнутом под прямым углом положении. Снимают повязку через 8—10 нед. В течение этого времени больной производит активные движения в пальцах и плечевом суставе, после снятия гипсовой повязки и в локтевом суставе.

Лечение переломов диафиза обеих костей или одной из костей предплечья (без вывиха и с вывихом другой кости) со смещением отломков предельно затруднено из-за сложности репозиции отломков. Плохое вправление и недостаточная иммобилизация — основные причины несращения отломков. Вправление производится под местным обезбо-

ливанием 20—30 мл 1—2% раствора новокаина, внутрикостной анестезией или наркозом на аппарате Соколовского, Иванова и др. либо ручным способом (рис. 170).

При вправлении ручным способом помощник одной рукой производит тягу за I палец больного, а другой за II—V пальцы. Противовытяжение за плечо создают при помощи пояса. При переломах в верхней трети предплечья придают положение супинации, а при переломах в средней и нижней трети — положение, среднее между супинацией и пронацией. После вправления отломков и вывиха при непрекращающемся вытяжении накладывают гипсовую лонгетную бесподстильную повязку на плечо и предплечье. Соответственно межкостному промежутку вгипсовывают две деревянные палочки с ладонной и тыльной поверхности предплечья. После этого делают контрольный рентгеновский снимок. При полных боковых смещениях, а также при косых и оскольчатых переломах обеих костей удержать отломки в правильном положении трудно. Нередко они смещаются даже в хорошо моделированной гипсовой повязке, поэтому через 2 нед после вправления отломков необходимо произвести рентгеновский контроль перелома в гипсовой повязке.

Для предотвращения отека руке придают приподнятое положение на подушке или подвешивают ее к штанге. После наложения гипсовой повязки необходимо наблюдать за больным. Если он жалуется на боли, чувство жатия, онемения или имеются другие симптомы, указывающие на расстройство кровообращения, гипсовую повязку немедленно пересекают. Нарушенное кровообращение может привести к развитию ишемической контрактуры и даже к омертвлению конечности, поэтому у таких больных нельзя «заглушать» боли наркотиками. На следующий день после вправления и наложения гипсовой повязки больной начинает производить активные движения пальцами, а через 3—5 дней и в плечевом суставе. Необходимо научить больных ритмично напрягать и расслаблять мышцы плеча и предплечья в гипсовой повязке. Гипсовую повязку снимают через 2¹/₂—4 мес. Поперечные переломы срастаются медленнее, чем косые и оскольчатые. Слишком раннее снятие гипсовой повязки (до костного сращения перелома) ошибочно, так как могут произойти вторичные смещения, искривления предплечья и образование ложных суставов. После снятия гипсовой повязки больному назначают лечебную гимнастику, массаж.

Оперативное лечение занимает большое место при лечении переломов диафиза предплечья, так как часто бывает трудно вправить и удержать отломки. Оперировать следует во всех случаях, когда контрольные рентгенограммы показывают, что отломки сопоставлены неудовлетворительно. Операция заключается в остеосинтезе вправленных отломков при помощи внутрикостно введенных стержней из нержавеющей стали или при помощи пластинок. Чаще остеосинтез локтевой кости про-

и **ИЮЛЯГ** имтрамедуллярно, а лучевой - пластинкой. После остеосинтеза на 2/3-3/4 мес накладывают гипсовую повязку на плечо, предплечье и кисть при локте, согнутом под углом 10-100. При рано начатых движениях пальцами, в плечевом суставе, ритмических сокращениях мышц плеча и предплечья, правильном проведении лечебной физкультуры после снятия гипсовой повязки функция конечности быстро восстанавливается. Гвозди и металлические пластинки удаляют только после костного сращения переломов. Наружный компрессионно-дистракционный остеосинтез при переломах предплечья применяется реже, чем при переломах голени.

Переломы нижнего конца костей предплечья. Наиболее распространен перелом предплечья в области нижнего эпифиза лучевой кости, известный под названием разгибательный «типичный перелом предплечья», или перелом Коллеса. Периферический отломок смещен в лучевую и тыльную сторону. Перелом часто сопровождается переломом шиловидного отростка локтевой кости. Основную группу больных с такими переломами составляют женщины, чаще пожилого возраста.

Часто переломы нижнего конца лучевой кости вследствие внедрения центрального отломка в периферический бывают вколоченными. Имеются два вида повреждений нижнего эпифиза: околосуставной, когда эпифиз лучевой кости остается целым, и внутрисуставной, когда он раздроблен. Прогноз хуже при внутрисуставных эпифизарных переломах лучевой кости, в особенности если эпифиз сильно раздроблен. Значительно реже наблюдается сгибательный тип перелома, обратный по механизму типичному перелому Коллеса. Перелом этот известен под названием перелома Смита. Возникает он при падении не на ладонную, а на тыльную поверхность кисти. Периферический отломок в этих случаях смещен в ладонную сторону и сдвинут в тыльную сторону.

Диагностика. Деформация дистального конца при переломе нижнего эпифиза предплечья имеет характерную штыкообразную форму. При разгибательном типе перелома на тыльной поверхности, непосредственно над лучезапястным суставом, видно выпячивание сместившегося к тылу дистального отломка. Кисть вместе с нижним отломком отклонена в лучевую сторону. На ладонной поверхности заметна выпуклость, соответствующая сместившемуся дистальному концу нейтрального отломка. При сгибательном типе перелома выпячивание на тыльной и ладонной поверхности предплечья соответственно смещению отломков носит противоположный характер. Движения в лучезапястном суставе резко ограничены. Значительно труднее распознать перелом без смещений. На месте перелома заметна только припухлость, ощупывание болезненно. Решающее значение имеет рентгенограмма, сделанная в двух проекциях.

Лечение. Место перелома обезболивают введением 20 мл 1-2% раствора новокаина.

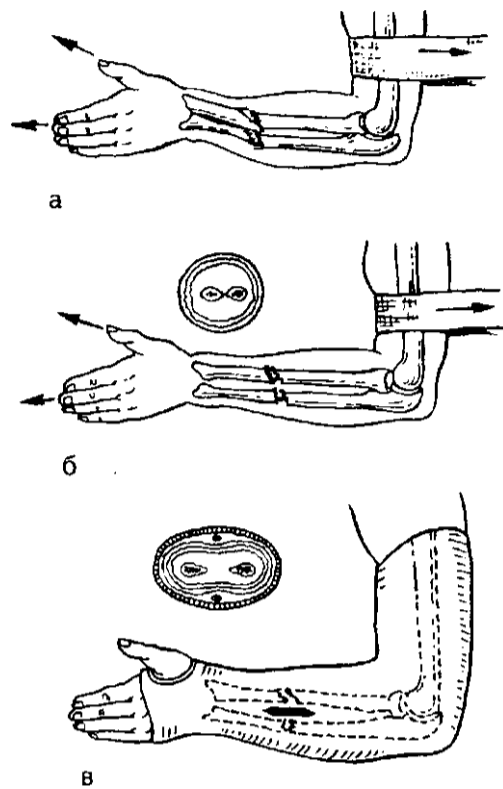


Рис. 170. Вправление и наложение гипсовой повязки при переломах предплечья (а, б, в).

При переломе без смещения предплечья фиксируют тыльной гипсовой лонгетой в положении, среднем между пронацией и супинацией. Кисти при этом придают положение небольшого тыльного сгибания. Гипсовую повязку снимают через 3-4 нед. Перелом лучевой кости со смещением легко вправить ручным способом или при помощи специальных аппаратов.

При отсутствии растягивающего аппарата хорошей репозиции отломков удается достигнуть ручным методом вправления (рис. 171). Для этого при непрекращающемся вытяжении за кисть хирург при смещении дистального отломка в лучевую сторону (перелом Коллеса) подкладывает одну руку под нижний конец центрального отломка с ладонной стороны, другой рукой надавливает на периферический отломок с тыльной стороны, затем перемещает руку на нижнюю часть предплечья с локтевой стороны, сильно сгибает кисть в ульнарном направлении и далее производит пронацию кисти. В заключение хирург сдавливает отломки мышечными возвышениями больших пальцев своих рук. Накладывают гипсовую повязку или глубокую лонгету. Глубокая тыльная гипсовая лонгета должна прикрывать две трети предплечья и лучезапястного сустава и фиксировать кисть при переломе Коллеса в положении небольшого ладонного сгибания и ульнарного отведения. Гипсовая лонгета должна быть хорошо моделирована и прибинтована марлевым бинтом. После того как повязка застыла, вытяжение прекращают. Положение отломков проверяют по тут же снятым

Рис. 171. Вправление (а, б, в) и наложение гипсовой повязки (г) при разгибательном переломе предплечья в типичном месте.

рентгенограммам. Обращают внимание на радиолярный угол. В норме он на прямой рентгенограмме равен от 15 до 30°, в среднем 25°; на боковой рентгенограмме 10°. В случаях перелома Смита, когда периферический отломок смещен в ладонную сторону, вправление производят давлением на нижний конец центрального отломка в ладонную сторону при сильном сгибании кисти в тыльную сторону. В этом положении накладывают гипсовую лонгету. Если отломки не вправились, производят повторную репозицию. В течение первых двух суток после наложения повязки могут нарастать отек, возникнуть расстройство кровообращения и трофические нарушения не только в мягких тканях, но и кости. Во избежание таких осложнений больной должен быть предупрежден, что в случае усиления боли, нарастания отека, появления ощущения ползания мурашек, онемения, цианоза или побледнения пальцев он должен немедленно обратиться к врачу. В таких случаях марлевый бинт с ладонной стороны разрезают и края или всю лонгету слегка отделяют от кожи. Повязку тут же забинтовывают другим марлевым бинтом. Через 2—3 дня после уменьшения отека повязку подбинтовывают простым или гипсовым бинтом. Ввиду того что с уменьшением отека могло произойти повторное смещение, необходимо через 5—10 дней сделать контрольные рентгенограммы и в случае смещения отломков произвести повторную репозицию. С первого же дня больной должен производить активные движения пальцами. От этого зависит успех лечения. В этом смысле необходимо в первые дни контролировать больных, так как можно упустить время и тогда наступит тугоподвижность пальцев. Гипсовую повязку снимают через 4—5 нед. Назначают лечебную гимнастику, механотерапию, массаж и тепловые процедуры. При раздробленных переломах нижнего метафиза лучевой кости преимущественно у молодых и среднего возраста людей применяют

наружный дистракционный остеосинтез при помощи соответствующих аппаратов. Спицы проводят через I, III, IV, V пястные кости и верхнюю четверть локтевой кости.

Переломы костей запястья. Наиболее часто встречаются переломы ладьеобразной кости, реже полулунной и еще реже переломы других костей запястья.

Перелом ладьеобразной кости. Ладьеобразная кость, как правило, ломается на две части. Нередко переломы ладьеобразной кости сочетаются с переломами предплечья в типичном месте или перилунарным вывихом. Переломы ладьеобразной кости часто просматриваются. Эта диагностическая ошибка приводит к тяжелым последствиям, выражающимся в болях, ограничении движения в лучезапястном суставе и понижении трудоспособности пострадавших.

Диагностика. Припухлость и боль при давлении локализуются в области «анатомической табакерки». Особенно выражена чувствительность при давлении непосредственно под шиловидным отростком лучевой кости. Точный диагноз ставится только на основании рентгеновских снимков. Если на рентгенограммах лучезапястного сустава, сделанных в трех плоскостях (переднезадней, боковой и в три четверти), трещина ладьеобразной кости не обнаруживается, а у больного боли держатся, нельзя все же быть уверенным в отсутствии перелома. Необходимо через 3 нед сделать повторное рентгенологическое исследование. К этому времени при наличии трещины щель между отломками в результате процесса рассасывания расширяется и легко выявляется на снимке.

Лечение. Перелом бугорка ладьеобразной кости всегда бывает внесуставной. Кровообращение отломка не нарушается, отломки срастаются. После того как перелом распознан, на предплечье и кисть до пястно-фаланговых суставов II—V пальцев и межфалангового сустава I пальца накладывают гипсовую по-

вязку на 3 нед. Переломы ладьеобразной кости в середине и в проксимальном полюсе относятся к внутрисуставным. Сращение отломков возможно только при полной и продолжительной иммобилизации лучезапястного сустава. При переломе ладьеобразной кости лучезапястный сустав фиксируют в прямом положении при легком тыльном сгибании с небольшим отведением кисти в локтевую сторону. Гипсовую повязку накладывают от головок пястных костей и межфалангового сустава I пальца до локтя на 8—10 нед. С первого дня больной должен производить активные движения пальцами и всей рукой. После снятия гипсовой повязки делают рентгенограмму и, если сращение отломков не наступило, накладывают такую же повязку еще на 1—3 мес. После снятия гипсовой повязки назначают лечебную гимнастику, механотерапию, массаж и физиотерапевтические процедуры. При несросшихся переломах, сопровождающихся болями, показана операция. Чаще всего применяется костная пластика.

Перелом полу лунной и других костей запястья. Наряду с изолированными переломами полулунной кости наблюдаются переломы в сочетании с вывихами и переломами других костей запястья и переломом предплечья в типичном месте.

Диагностика. Отмечается боль при движении в кистевом суставе. Небольшая припухлость на тыльной стороне кистевого сустава; при надавливании на эту область усиливается боль.

Лечение. При трещинах кости гипсовую повязку на предплечье и кисть накладывают на 6 нед, а при отрыве тыльного отростка — на 3 нед. При раздробленных (компрессионных) переломах полулунной кости иммобилизация более длительна (8—10 нед), хотя это часто не дает успеха и не гарантирует от развития асептического некроза и деформации ее.

Переломы кисти и пальцев. По своему характеру переломы весьма многообразны, часто бывают открытыми.

Переломы основания I пястной кости. Первый тип — перелом только локтевого края основания I пястной кости. Отломок имеет треугольную форму и остается на месте. Палец вместе с периферическим отломком пястной кости вывихивается в запястно-пястном суставе в тыльно-лучевую сторону. Такой перелом-вывих называется переломом Беннета. Вторым типом — сгибательный перелом основания I пястной кости. Линия перелома проходит на 1,5 см выше сустава и не проникает в него. Дистальная часть смещается и располагается под углом, вершина которого обращена в тыльную сторону. Вторым типом перелома в отличие от первого внесуставной.

Диагностика. Палец I устанавливается в положении приведения. На тыльной поверхности его основания прощупывается болезненный выступ. Рентгенограммы в двух проекциях уточняют диагноз и дают возможность усновить тип перелома.

Лечение. Переломы основания I пястной

кости вправляют под местным обезболиванием. Производят вытяжение за I палец и отводят I пястную кость в лучевую сторону. Надавливая с лучевой стороны на основание I пястной кости, одновременно отводят ее еще больше в лучевую сторону. В этом случае накладывают бесподстилочную гипсовую повязку с тыльной лонгетой (рис. 172). В отдельных случаях при опасности вторичного смещения после вправления перелом Беннета (первый тип) лечат скелетным вытяжением за ногтевую фалангу или производят закрытый остеосинтез тонкой спицей (рис. 173). С первых же дней больной должен производить активные движения свободными пальцами. После снятия гипсовой повязки особое внимание обращают на движения в первом пястно-фаланговом сочленении. Помимо движения, больному назначают теплые ванны или парафинотерапию. Лечение перелома диафиза I пястной кости проводят таким же образом.

Переломы II, III, IV, V пястных костей могут быть в области основания, тела и головки. Наряду с переломами одной наблюдаются переломы двух и больше пястных костей. Переломы бывают без смещения и со смещением отломков. Часто при смещенных переломах отломки стоят под углом, вершина которого обращена в тыльную сторону. Боковое смещение наблюдается при переломах нескольких пястных костей. В таких случаях между отломками нередко происходит интерпозиция мягких тканей.

Диагностика. В области переломов обнаруживается кровоизлияние, иногда на тыльной поверхности кисти виден выступ. Более точно переломы пястных костей распоз-

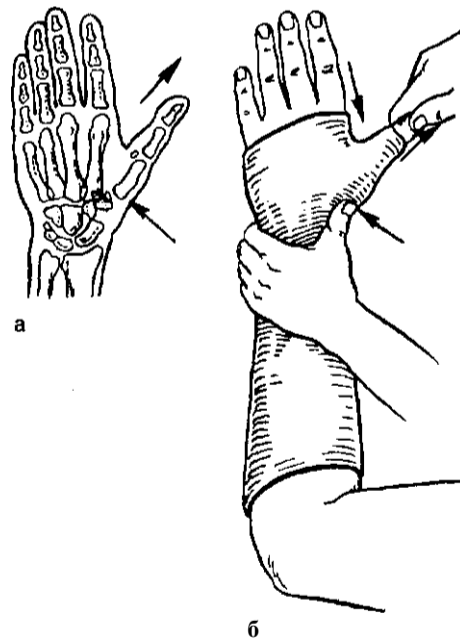


Рис. 172, Вправление перелома основания I пястной кости, а — вытяжение за большой палец и давление в области первого пястно-запястного сочленения; б — образование углубления в гипсовой повязке.

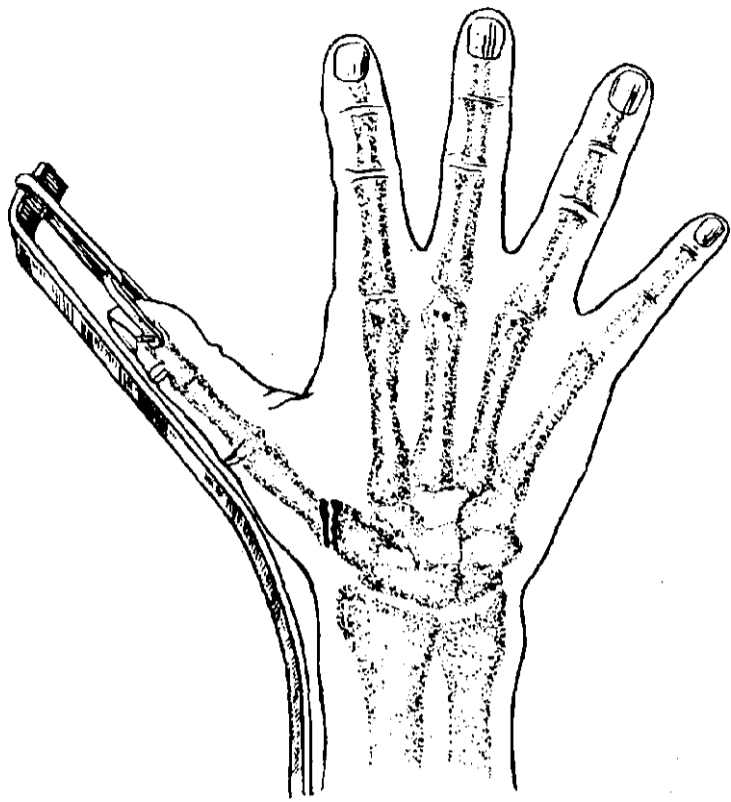


Рис. 173. Скелетное вытяжение при переломе Беннетто.

наются по рентгенограммам, сделанным в двух проекциях.

Лечение. При переломах костей без смещения накладывают бесподстилочную лонгетную гипсовую повязку на предплечье и кисть. При переломах со смещением после местного обезболивания помощник производит репозицию путем вытяжения за соответствующий палец по длине. После этого накладывают гипсовую повязку. С первых же дней больным назначают активные движения пальцами и в свободных суставах руки. Гипсовую повязку снимают через 2 нед. При переломах одной или нескольких пястных костей со смещением к гипсовой повязке пригипсовывают проволоочные шины, изгибают их соответственно пястно-фаланговому сочленению на $10-20^\circ$, в первом межфаланговом сочленении на 90° и во, втором на 45° . Через фалангу проводят спицу или цапку из нержавеющей стали. Отломки вправляют вытяжением за соответствующий палец и удерживают эластической тягой. Больной с первых дней должен двигать всеми свободными пальцами. Гипсовую повязку снимают через 3 нед, после чего назначают движения в ранее обездвиженном пальце, массаж и теплые ванны.

Оперативное лечение показано в том случае, если по данным контрольной рентгенограммы вправление перелома пястной кости не достигнуто, а также при переломах, имеющих тенденцию к смещению. Лучше всего фиксация отломков достигается при помощи спицы и* нержавеющей стали (рис. 174). На предплечье и кисть накладывают гипсовую лопетку. Спицу удаляют через 2-3 нед. С первых же дней нужно приступать к движениям пальцев кисти.

Переломы фаланг пальцев кисти. Различают внутрисуставные, околоуставные переломы и переломы тела фаланг.

Диагностика. Перелом со смещением отломка в области тела фаланг характеризуется деформацией и укорочением пальца. Значительная припухлость и кровоизлияние сглаживают деформацию; ощупывание вызывает боль в месте перелома. Рентгенограммы, сделанные в двух проекциях, дают достаточное представление о характере перелома и смещении отломков.

Лечение. Переломы фаланг без смещения лечат наложением гипсовой лонгеты или гипсовой повязки. Для лечения переломов фаланг со смещением в кончик пальца вводят 2—3 мл 0,5% раствора новокаина. Через ногтевую фалангу проводят цапку или спицу из нержавеющей стали, которую фиксируют к маленькой дужке. К ней подвязывают резиновую трубку и затем производят одномоментное вправление перелома. Проволоку, проведенную через кончик пальца, и прикрепленную к ней резиновую трубку натягивают и привязывают к толстой проволоке, специально вгипсованной с ладонной стороны гипсовой повязки. Положение отломков проверяют по рентгенограмме. Больной с первых дней должен упражнять все суставы неповрежденных пальцев, а также локтевой и плечевой суставы. Гипсовую повязку снимают через 3 нед. Назначают лечебную гимнастику, массаж и теплые ванны. Если репозиция отломков не удастся, показано оперативное вправление. В последнее время применяется фиксация при помощи спиц. При лечении внутрисуставных переломов фаланг чрезвычайно важно точно вправить отломки. Если это не удастся, показана операция. Только при этом условии и одновременном функциональном лечении можно восстановить функцию сустава. Раздробленные и невправленные внутрисуставные и околоуставные переломы фаланг нередко приводят к анкилозам, деформирующим артрозам, контрактурам, ограничениям движений в суставах пальцев. Это обстоятельство необходимо учитывать при иммобилизации пальцев. Обездвиживающие повязки накладывают в функционально-выгодном положении, т. е. фиксируют сломанный палец в слегка согнутом во всех суставах положении.

При переломах ногтевой фаланги, сопровождающихся подногтевым кровоизлиянием, во избежание инфицирования места перелома гематому следует удалить. В этих целях производят трепанацию ногтя.

Переломы костей таза и нижних конечностей. *Переломы костей таза.* Переломы таза, особенно тяжелые, сопровождаются забрюшинной гематомой. В забрюшинное пространство при этом изливается иногда 1—2 л и более крови. Нередко имеет место повреждение мочевого пузыря, мочеиспускательного канала и реж других внутренних органов. При тяжелых переломах таза часто наблюдается шок.

Диагностика. Ощупывание и давление на поврежденные отделы таза вызывают боль.

Сжимание с боков крыльев подвздошных костей или облаем* больших вертелов бедра при наличии перелома на протяжении тазового кольца вызывает боль в месте перелома. Рентгенограмма должна быть сделана на большой пленке для того, чтобы получить изображение всего таза. У каждого больного с переломом таза прежде всего необходимо исключить повреждение мочевого пузыря, мочеиспускательного канала и других внутренних органов.

Лечение. Комплекс противошоковых мероприятий при переломах таза (см. гл. III) включает внутритазовую анестезию по Школьникову—Селиванову—Цодыпсу. В область передневерхней ости подвздошной кости с внутренней стороны ее, постепенно продвигаясь к внутренней поверхности подвздошной кости, на глубину 12 см вводят иглу (14—15 см), насаженную на шприц с 0,25% раствором новокаина. При продвижении иглы все время должна ощущаться близость подвздошной кости, куда вводят раствор новокаина. При одностороннем переломе 0,25% раствор новокаина вводят на стороне перелома в количестве 400 мл; при двустороннем переломе (у взрослых людей) с каждой стороны вводят по 250 мл раствора новокаина. Лечение самого перелома проводят в соответствии с видом перелома.

При краевых переломах передневерхней и передненижней ости подвздошной кости, а также переломах крыла подвздошной кости ногу, соответствующую поврежденной половине таза, укладывают в согнутом положении на подушку, валик или на шину. Через 2—3 нед больной начинает ходить.

При переломах крестца ниже подвздошного сочленения, а также при переломах и вывихах копчика под таз больного подкладывают мягкую подушку или не сильно натянутый подкладной круг. Назначают физиотерапевтическое лечение. В ряде случаев у больных с переломами копчика остаются боли, особенно в положении сидя. Если боли при сидении и акте дефекации (кокцигодиния) долго не прекращаются, больных следует оперировать и удалить отломавшийся копчик.

При переломах костей тазового кольца без нарушения непрерывности его, не сопровождающихся смещением отломков, лечение такое же, как и при краевых переломах. Срок покоя более длительный — до 3—4 нед. Ходить больным разрешают на 4—5-й неделе.

При переломах со смещением отломков применяют скелетное вытяжение на шине за поврежденную ногу с грузом 7—8 кг. На 10-й день груз уменьшают до 6—7 кг, на 15-й день — до 5—6 кг. В течение всего периода вытяжения проводится лечебная гимнастика. Вытяжение прекращают через 5—6 нед. Больному разрешают ходить через 6—7 нед.

Переломы костей тазового кольца с нарушением непрерывности его без смещения отломков лечат скелетным вытяжением за обе конечности на шине с небольшим грузом или под согнутые в коленях ноги подкладывают плотную подушку или свернутый матрац-

валик (положение «лягушки»). С первых дней больному назначают лечебную гимнастику. Через 5—6 нед вытяжение прекращают. Больному разрешают ходить через 7—8 нед после травмы.

При переломах *переднего отдела* тазового кольца с нарушением непрерывности, а также при полифокальных переломах переднего и заднего отдела со смещением отломков применяют скелетное вытяжение. При односторонних переломах подвешивают груз 8—12 кг. На здоровую сторону для противовытяжения целесообразно также наложить скелетное вытяжение. При двусторонних и диагональных переломах применяют двустороннее скелетное вытяжение. При разрывах симфизов с расхождением обеих половин таза в разные стороны, помимо вытяжения по длине, следует использовать гамачок. Если нужно устранить расхождение лонного сочленения, используют подвешивающий гамачок под таз. Шнуры с грузом от подвешивающего гамачка переkreщивают и спускают через блоки в противоположные стороны. В течение всего периода лечения проводят лечебную гимнастику. Положение отломков на 5—6-й день контролируют рентгенограммой. Если отломки вправились, с 10-го дня постепенно уменьшают груз на 1 кг так, чтобы к 30-му дню на каждой стороне оказалось по 6—8 кг. Вытяжение снимают через 2—2½ мес. Ходить при помощи костылей при двусторонних переломах разрешают не ранее 3 мес.

Перелом края и дна вертлужной впадины без смещения лечат вытяжением на шине с грузом 4—5 кг. Вытяжение прекращают через 6—8 нед. После этого больному разрешают ходить при помощи костылей.

В преобладающем большинстве случаев при переломе вертлужной впадины с так называемым центральным вывихом наблюдается перелом и других отделов таза. При центральном вывихе применяют двойное вытяжение (рис. 175). Кроме обычного скелетного

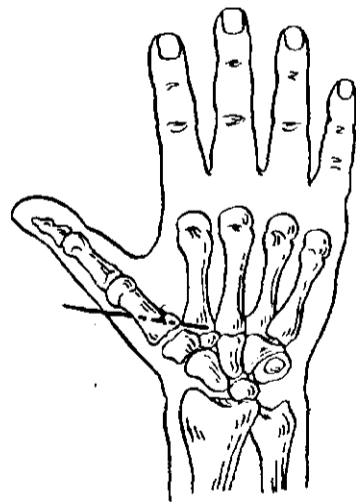


Рис. 174. Закрытый остеосинтез спицей при переломе пястной кости.

Рис. 175. Скелетное вытяжение,
а — при переломах таза со смещением; б — двойное скелетное вытяжение при
переломе вертлужной впадины при центральном вывихе бедра.

вытяжения за бугристость большеберцовой кости с грузом 8—12 кг, применяют боковое скелетное вытяжение за большой вертел — груз 6—8 кг в течение 8—10 нед. Больным назначают лечебную гимнастику. Разрешают ходить при помощи костылей без нагрузки на конечность не ранее чем через 3 мес. Если указанным способом репозиция не удастся, то у больных молодого и среднего возраста, а также пожилых людей при удовлетворительном их общем состоянии показано оперативное, лечение. Операция должна производить-

травмы ^{сечени}с ближайших 3-20 дней *после*
 ним и в ^леп ^кр ^рая *"Р"У"ой впадины* с зад-
 тивно *С* **вывихом** бедра лечат опера-
 после « т ^ ^ к Р а й ^ *ртяужной впадины*
 отломз **rf** ^сни ^я ^вывиха **Фиксируют** к месту
 П, > n ^ри ^помо ^и ^м **одного** или **двух винтов,**
малышго Г Т ^тм ^ори - **Шеломы** **верхнего** (*проке**
 тельной ^дг ^ш ^ое ^ора < ^шс ^йк ^и ^от ^мр * ^и ^вер *
 белпрм ^об ^ласт ») **улягся** на переломы головки
 б е X / I ^кости ¹ **медиальные переломы** шейки
 Д р а ^ " У Фисуставные), **которые в свою оче-**

рель делятся на вальгусные, или абдукционные (вколоченные), и варусные, или аддукционные (невколоченные). вертельные переломы (межвертельные и чрезвертельные), изолированные переломы и отрывы большого и малого вертелов. Переломы шейки бедра чаще всего наблюдаются у пожилых людей. Условия для сращения отломков при медиальных переломах шейки бедра неблагоприятны. Для сращения медиального перелома имеют важное значение правильная репозиция, точное соприкосновение отломков и создание неподвижности в области перелома. В отличие от этого вертельные переломы обычно хорошо срастаются.

Диагностика. В состоянии покоя боль носит нерезкий характер и усиливается при попытке произвести движение. При вертельных переломах бедра в отличие от переломов головки бедренной кости и медиальных переломов шейки отмечаются припухлость и гематома в области тазобедренного сустава, широко распространяющиеся по наружной поверхности верхней трети бедра. Для переломов верхнего конца бедра характерно положение наружной ротации. В случае медиального перелома поворот ноги наружу неполный и колеблется в пределах $45-60^\circ$. При вколоченных медиальных переломах шейки бедра наружная ротация часто отсутствует. У больных с межвертельными и чрезвертельными переломами наружное вращение бедра выражено больше, чем с медиальными. При переломах со смещением отмечается укорочение конечности на 2—4 см. У больных с вколоченными переломами укорочение обычно отсутствует или бывает небольшим (в пределах 1 см). В отдельных случаях абдукционных переломов шейки бедра отмечается некоторое удлинение конечности до 1 см за счет увеличения шеечно-диафизарного угла. В норме верхушка большого вертела расположена по так называемой розер-нелатоновской линии, которая проходит от передневерхней ости подвздошной кости до бугра седалищной. У больных с переломами шейки бедра верхушка большого вертела расположена выше этой линии. Некоторые больные отмечают иррадиирующую боль в коленном суставе, что объясняется наличием анастомоза между запирательным и подкожным нервом. Поколачивание области большого вертела при медиальном переломе вызывает боль в тазобедренном суставе. При вколоченных медиальных переломах шейки бедра больные иногда продолжают ходить, хотя испытывают боль в тазобедренном суставе. Это может привести к ошибочной диагностике, расклинению перелома и превращению вколоченного перелома в невколоченный. Если, несмотря на отсутствие некоторых клинических данных, больные после падения и ушиба области большого вертела жалуются на небольшую боль в тазобедренном суставе, ощущение неловкости, необходимо произвести рентгенологическое исследование в двух проекциях (фасной и профильной). Только таким путем можно исклю-

чить наличие вколоченного медиального перелома шейки бедра. Иногда при вколоченных переломах шейки бедра в первые дни после травмы на рентгенограммах нечетко определяется линия перелома. В таких случаях необходимо через 10—15 дней повторить рентгеновский снимок. Если перелом имеется, то в это время линия перелома на рентгенограмме будет определяться более четко. Вальгусный медиальный перелом шейки бедра, как правило, бывает вколоченный и обычно срастается.

Лечение. В основном лечение вальгусных (вколоченных) медиальных переломов шейки бедра заключается в предупреждении возможности расклинения перелома. Обычно это достигается путем наложения укороченной кокситной гипсовой повязки. Больному разрешают ходить при помощи костылей без нагрузки на больную конечность. Гипсовую повязку снимают через 3—4 мес. Эти переломы обычно хорошо срастаются. После этого назначают движения в тазобедренном и коленном суставах. У тучных больных, которые плохо переносят гипсовую повязку, лечение можно производить при помощи вытяжения на шине

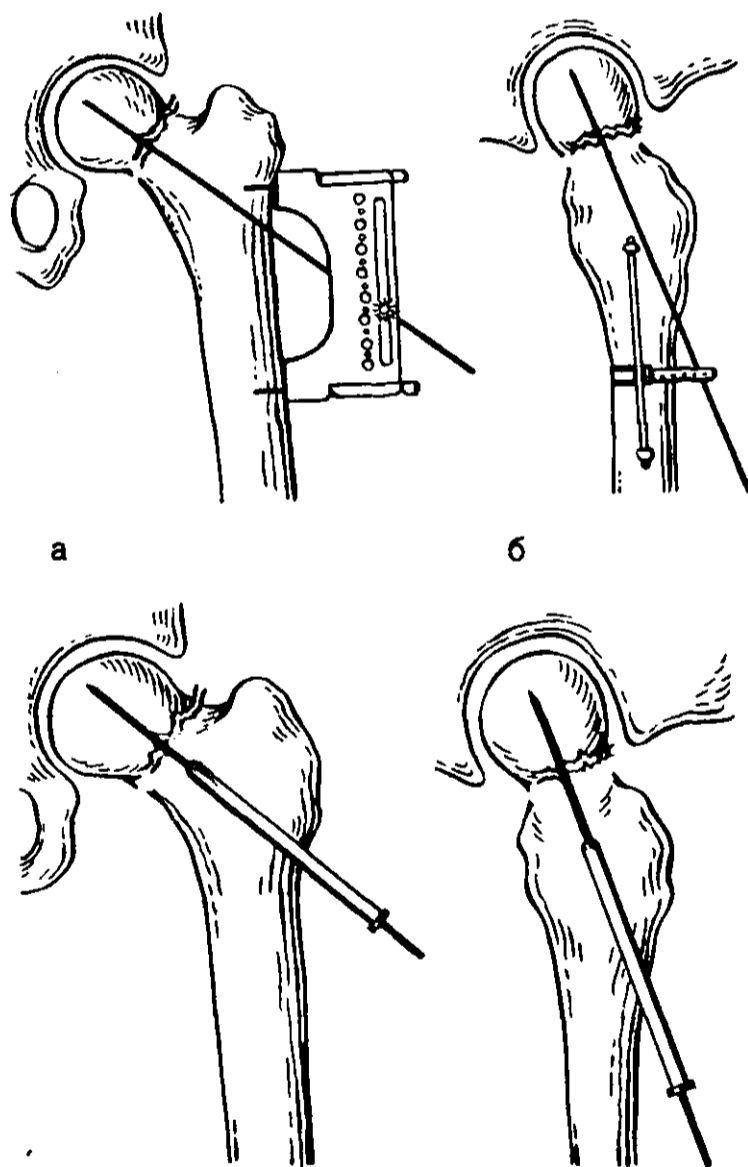


Рис. 176. Остеосинтез перелома **шейки** бедра трехлопастным гвоздем с помощью направляющего аппарата и спицы по Каплану. а, б — с помощью направляющего аппарата Каплана проведена спица; в, г — по направлятелю введен трехлопастный гвоздь; а, в — вид в переднем направлении; б, г — вид в боковом направлении.

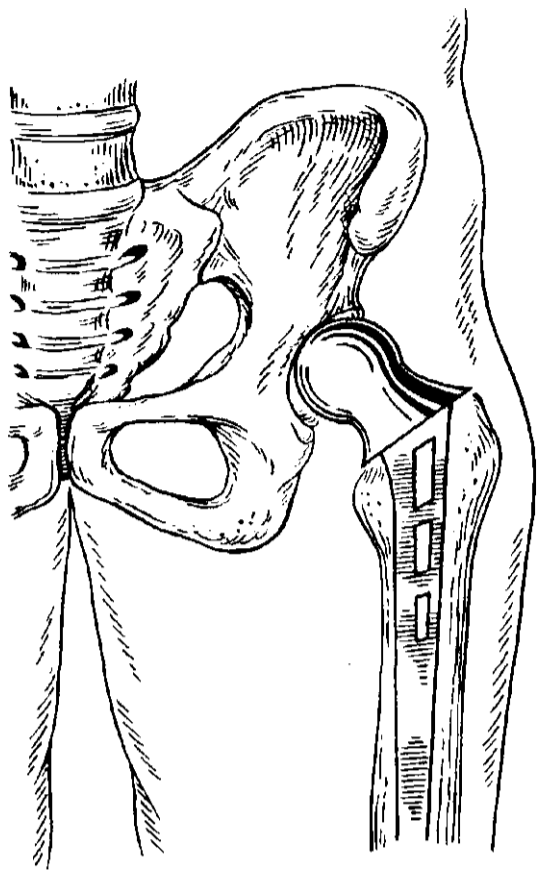


Рис. 177. Эндопротезирование при переломе шейки бедра эндопротезом Мура—Каплана—Антонова (ЦИТО).

с грузом 3 кг в течение 2 мес. Нагрузка на ногу для предупреждения асептического некроза при любом методе лечения не должна разрешаться ранее 5—6 мес.

Внесуставной остеосинтез трехлопастным гвоздем Смита—Петерсона является основным способом лечения варусных (невколоченных) медиальных переломов шейки бедра. Обычно для этого пользуются направляющим аппаратом Каплана (рис. 176) и других. Больному перед операцией накладывают скелетное вытяжение за мышелку бедра или бугристую большеберцовую кость с грузом 6—8 кг. Обычно на 2—3-й день происходит вправление. Операцию производят на 2—5-й день.

Если репозиция вытяжением не была достигнута, то ее производят на ортопедическом столе путем вытяжения за обе конечности по длине. Поврежденную конечность отводят и ротируют внутрь. Как правило, контрольные рентгенограммы в двух проекциях показывают правильное положение отломков. В послеоперационном периоде, особенно у пожилых людей, надо обращать внимание на предупреждение осложнений со стороны сердца, легких и т. д. Большое значение в этот период имеет дыхательная гимнастика. Больные начинают ходить через 1—1½ мес после операции на костылях без нагрузки на конечность. Для предупреждения асептического некроза головки бедра нагрузка на конечность разрешается не раньше чем через 6—8 мес, т. е. когда в большей или меньшей степени восстанавливается васкуляризация, опорность и выносливость

головки бедра. Необходимо периодически в 1-2 мес, проверять положение гвоздя и сращение перелома рентгеновским снимком. Фиксаторы удаляют спустя 10-12 мес после операции, если рентгенограмма покажет, что костное сращение перелома уже произошло.

Эндопротезирование в настоящее время широко применяется и наряду с остеосинтезом является одним из основных методов лечения варусных (невколоченных) переломов шейки бедра у людей пожилого и старческого возраста. Для этого наиболее часто применяется эндопротез-полусустав Мура—Каплана—Антонова (ЦИТО) (рис. 177). Преимуществом эндопротезирования по сравнению с остеосинтезом является возможность ранней ходьбы больного с нагрузкой на конечность (через 3-4 нед со дня операции). Эндопротезирование — операция выбора при всех варусных переломах шейки бедра со смещением отломков у больных старше 70—75 лет. Этот метод показан также у пожилых людей при субкапитальных переломах, при всех варусных переломах шейки бедра с выраженным сенильным остеопорозом, а также при вывихах бедра с переломом его шейки.

При вертельных (межвертельных и чрезвертельных) переломах применяют постоянное вытяжение. Спицу проводят через мышелку бедра или бугристую большеберцовую кость. При переломах без смещения шину не отводят. Груз подвешивают небольшой (4—6 кг). Скелетное вытяжение снимают через 8—10 нед. Больному разрешают ходить с костылями через 2 мес после травмы. Нагрузку на конечность разрешают через 2½ мес.

При переломах со смещением вытяжение производят с грузом 6—8 кг. Нога при межвертельных переломах лежит без отведения, а при чрезвертельных переломах — в положении небольшого или среднего отведения. Сроки сращения при вертельных переломах со смещением, а также при расхождении отломков при вертельных переломах достигают 2½—3 мес. Больному разрешают ходить с помощью костылей с полной нагрузкой на конечность через 4 мес. Для лечения вертельных переломов применяется также остеосинтез при помощи двух- и трехлопастного гвоздя с боковой накладкой. В последние годы при межвертельных и чрезвертельных переломах применяется также компрессионно-дистракционный метод. Для этого используется аппарат Илизарова. В некоторых случаях у старых людей показано также эндопротезирование эндопротезом Мура—Каплана—Антонова (ЦИТО). Больных старческого возраста, которых нельзя лечить этими методами, вначале укладывают в постель в наиболее удобном положении и иммобилизируют

конечность между двумя кобасовидными мешками с песком. Принимают профилактику нарушений сердечно-сосудистой и легочной системы, а также стараются как можно раньше активизировать.

Изолированные переломы и отрывы большого вертела встречаются редко.

Диагностика. Больные обычно жалуются на боль в области большого вертела. Здесь же отмечаются припухлость и кровоподтек. Больной из-за боли избегает движений в тазобедренном суставе. Рентгенограмма уточняет диагноз.

Лечение. При переломах без или с небольшим смещением ногу укладывают на стандартную шину на 10—15 дней. Больные начинают ходить с помощью костылей в среднем через 12—20 дней после травмы. При значительном смещении большого вертела показано оперативное лечение. Большой вертел обнажают и фиксируют к его ложу с помощью металлического винта.

Изолированные переломы и отрывы малого вертела встречаются чрезвычайно редко.

Диагностика. На передней и задней поверхности бедра соответственно расположению малого вертела определяют болезненность при пальпации и припухлость. Движения в тазобедренном суставе болезненны. Рентгенография уточняет диагноз.

Лечение. При отрывах малого вертела ногу укладывают на шину на 2—3 нед.

Переломы диафиза бедра (подвертельные переломы, переломы в верхней, средней и нижней трети и надмышечковые переломы бедра). Проксимальный отломок при переломах в верхней и средней трети устанавливается в положении отведения, сгибания и наружной ротации. Переломы в средней трети диафиза сопровождаются меньшим отведением и отклонением кпереди центрального отломка. При переломах в нижней трети бедра периферический отломок вследствие тяги смещается кзади и кверху. В связи с таким смещением нижнего отломка в подколенной ямке надмышечковые переломы бедра иногда сопровождаются сдавлением или повреждением сосудисто-нервного пучка.

Диагностика. В области перелома бедра определяются боль, припухлость и подвижность отломков. Нога ниже уровня перелома сильно повернута кнаружи. Бедро укорочено в большинстве случаев на 4—6 см. Для уточнения диагностики добиваться хруста отломков не следует, так как при этом травмируются окружающие ткани. При обследовании больных чрезвычайно важно своевременно выявить повреждение сосудисто-нервного пучка. Для этого необходимо определить пульс на периферических сосудах и проверить движения в голеностопном суставе и в пальцах стопы. Прямая и боковая рентгенограммы уточняют диагноз.

Лечение. Скелетное вытяжение является одним из основных методов лечения закрытых переломов диафиза бедра у взрослых. После введения 20 мл 1—2% раствора новокаина в месте перелома ногу укладывают на стандартную шину с блоками. Спица может быть проведена через мышелки бедра или через бугристость большой берцовой кости. Для устранения смещения отломков по длине до-

статочно 8—12 кг. Чем выше уровень перелома диафиза бедра, тем большее отведение надо придать конечности при вытяжении на шине. Малые грузы при поперечных переломах не устраняют смещения, а большие МОИ могут вызвать перерастяжение. Это может служить причиной замедленного сращения перелома и даже образования ложного сустава.

Выведение дистального отломка вперед при надмышечковых переломах нижней трети диафиза бедренной кости достигается подкладыванием под нижний отломок плотного валика (мешочек с песком) толщиной 5—6 см. Шнур для тяги должен проходить немного ниже оси бедра. При переломах в нижней половине диафиза бедра не следует устанавливать шину с вытяжением в положение отведения. Через 1—2 дня после наложения вытяжения положение отломков определяется на основании рентгенологического и клинического исследования, решают, нужно ли изменить направление вытяжения, увеличить груз и т. п. При продолжающемся вытяжении, если это необходимо, можно также производить ручное одномоментное вправление отломков. Убедившись, что отломки вправлены, постепенно уменьшают груз с таким расчетом, чтобы к 15-му дню он был не более 6—8 кг. Груз к 5-й неделе уменьшают до 5—6 кг. Вытяжение в этот период имеет назначение удерживать отломки в правильном положении и предупредить их смещение. С первых дней больному назначают лечебную гимнастику (движения стопой, на-

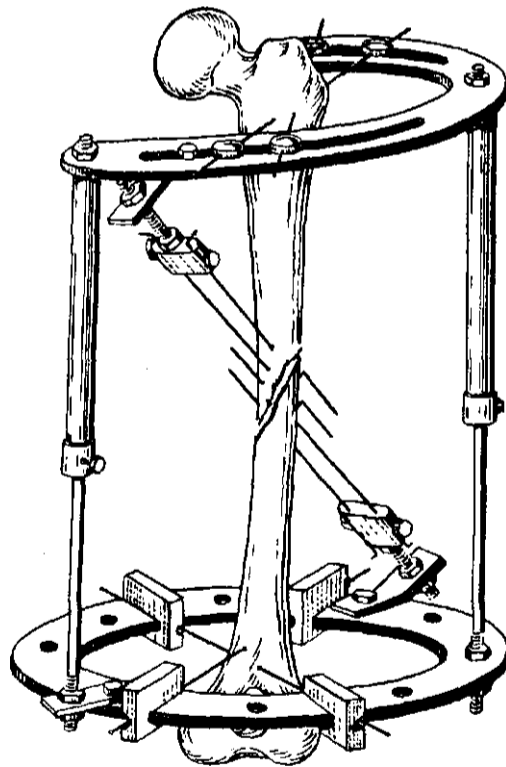


Рис. 178. Остеосинтез бедренной кости компрессионно-дистракционным аппаратом Илизарова (вариант встречно-боковой компрессии штыкообразно изогнутыми спицами).

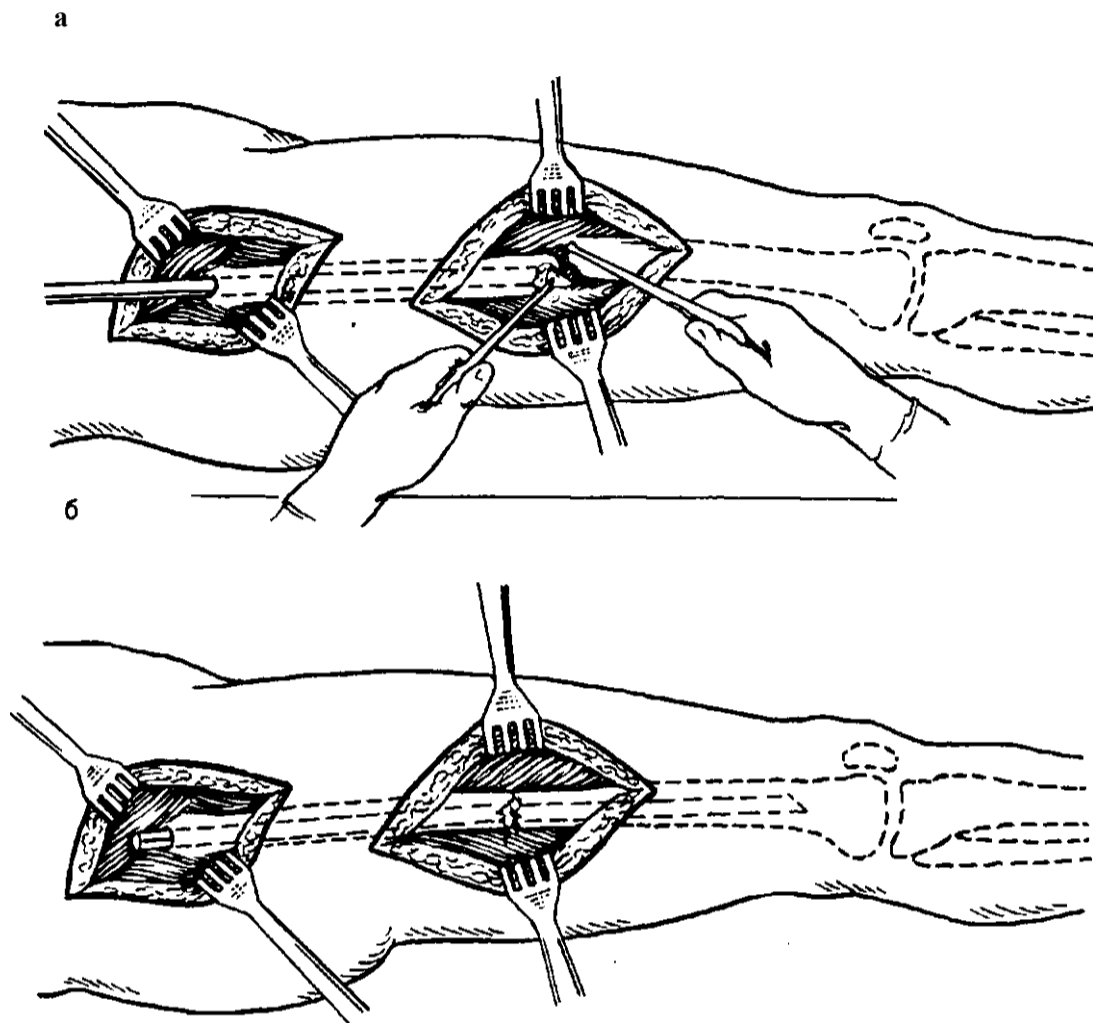


Рис. 179. Открытый способ остеосинтеза перелома диафиза бедра,
 а — разрез; б — гвоздь введен ретроградно в проксимальный отломок, сделан разрез в области большого вертела, отломки сопоставляют однозубыми крючками; в — гвоздь введен из центрального отломка в периферический.

пряжение мышц бедра, ритмические движения надколенником). Через 2 — 2^х1 мес после перелома необходимо сделать повторно контрольную рентгенограмму для того, чтобы выяснить, образуется ли мозоль. Если имеется костное сращение перелома, вытяжение снимают. Слишком раннее снятие вытяжения, до образования костного сращения, приводит к искривлению оси бедра кзади и образованию так называемого галифе. Через 2^х1, — 3 мес после перелома больному разрешают ходить с помощью двух костылей без нагрузки на ногу.

Тазобедренная (кокситная) гипсовая повязка при лечении свежих закрытых переломов диафиза бедра применяется редко, так как даже хорошо вправленные отломки часто смешаются внути гипсовой повязки. Однако у некоторых больных возникает необходимость замены скелетного вытяжения тазобедренной

гипсовой повязкой, например, при воспалительных явлениях в области спицы, замедленном сращении и пр. При лечении перелома бедра применяется также компрессионно-дистракционный метод (рис. 178).

Оперативное лечение переломов диафиза бедра применяется часто и показано, если скелетным вытяжением не удастся установить отломки в правильном положении при интерпозиции мягких тканей и при трудно репозируемых и удерживаемых переломах. Операция должна проводиться в ранние сроки (2-5-й день). Основным признаком интерпозиции является отсутствие крепитации при попытке ручным способом вправить отломки. Срочная операция показана также больным, у которых имеется угроза повреждения или сдавления сосудов и нервов сместившимися отломками, например, при давлении на сосуды подколенной ямки при надмышечковых переломах бедр^а

при давлении на седалищный нерв при под-
вертельных переломах и др. Наиболее широ-
кое применение получил метод внутрикост-
ной фиксации перелома костей металлическим
стержнем (рис. 179). К внутрикостному введе-
нию стержня не следует прибегать при корот-
ких верхних и низких переломах диафиза
бедря, а также в тех случаях, когда трещины
проникают в *коленный* сустав или в вертель-
ную область. При гладком течении, обычно с
10-12-го дня, больные начинают ходить сна-
чала с помощью двух костылей, постепенно
усиливая нагрузку на ногу. К 3-й неделе
они ходят с помощью одного костыля и палки,
а к 7—10-й неделе — с одной палкой. Для из-
бежания разгибательной контрактуры колен-
ного сустава лечебную гимнастику больные
должны начинать с первых дней после операции.
Стержень извлекают лишь после костного сра-
щения перелома. Однако удалять его следует
не раньше чем через 6—8 мес после операции.
Остеосинтез переломов бедренной кости при
коротком (6—8 см) отломке осуществляется
металлическими стержнями (рис. 180), пластин-
ками Каплана—Антонова и др. В ряде случаев
при недостаточно устойчивом остеосинтезе и
др. целесообразно дополнительно наложить
кокситную гипсовую повязку.

Переломы мыщелков бедра относятся к внут-
рисуставным переломам, так как линия пере-
лома проникает в коленный сустав. Плоскость
перелома при повреждениях обоих мыщелков
имеет Т- и Y-образную форму. Костные
осколки, сместившиеся в подколенную область,
могут сдавить или повредить подколенную
артерию. Различают переломы внутреннего,
наружного мыщелка, перелом обоих мыщелков
и отрыв надмыщелка. Переломы мыщелков
могут быть без смещения и со смещением.

Диагностика. Контуры коленного су-

става сглажены вследствие гемартроза. Над-
коленник баллотирует. Ощупывание и дав-
ление на мыщелки бедра резко болезненны.
При смещении наружного мыщелка кверху
голень находится в отведенном положении
(*genu valgum*), а при смещении внутреннего
мыщелка приведена внутрь (*genu varum*). Пас-
сивные движения в коленном суставе болез-
ненны. Исследование должно быть завершено
ощупыванием сосудов стопы. Рентгенограм-
мы, сделанные в прямой и боковой проекции,
имеют решающее значение для распознава-
ния.

Лечение. При переломе одного или обоих
мыщелков бедра без смещения вытяжение
производят в почти выпрямленном в колене
положении. Для этого накладывают вытяжение
с небольшим грузом на шине с одной наклон-
ной плоскостью для бедра и голени. Спицу
для вытяжения проводят через надлодыжеч-
ную область. Через 2—3 нед, не прекращая
вытяжения, назначают движения в коленном су-
ставе. Вытяжение снимают через 45 дней
после травмы. Объем движений в коленном су-
ставе постепенно увеличивают. Через 60 дней
после травмы больному разрешают ходить
вначале без нагрузки на ногу.

При переломе внутреннего мыщелка бедра
низведение сместившегося кверху внутреннего
мыщелка бедра достигается максимальным
отведением голени в коленном суставе кна-
ружи, а низведение наружного мыщелка —
приведением голени кнутри, после чего накла-
дывают круглую лонгетную тазобедренную
гипсовую повязку. Лечение переломов одного
и обоих мыщелков бедра может быть также
осуществлено при помощи скелетного вытя-
жения на шине с одной наклонной плоскостью.
Спицу проводят через бугристость большебер-
цовой кости или через надлодыжечную об-

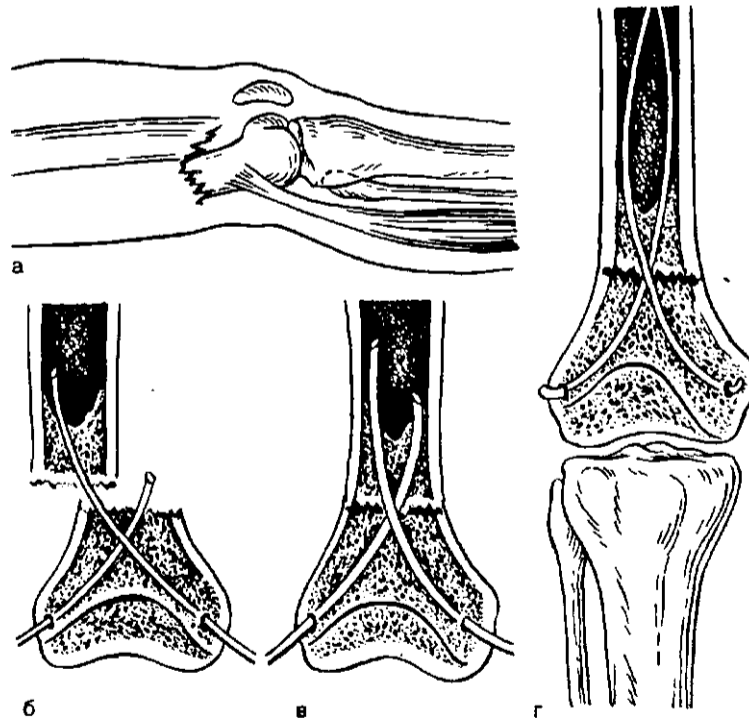


Рис. 180. Остеосинтез низких пере-
ломов бедра при помощи двух ме-
таллических стержней,
а — вид перелома до операции; б, в, г —
этапы операции.

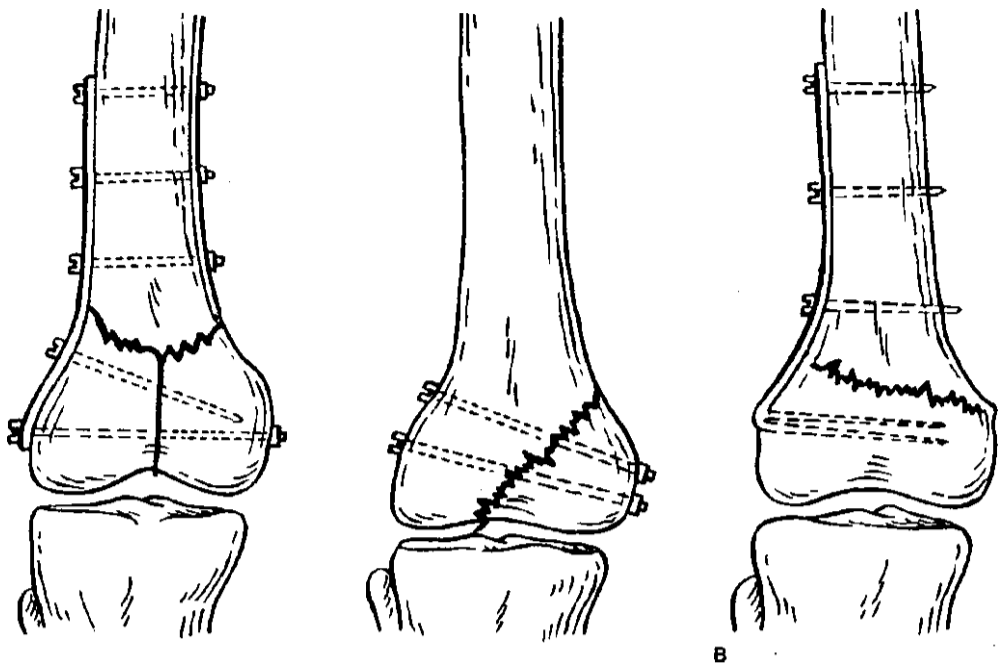


Рис. 181. Остеосинтез при переломе мышечков бедра со смещением отломков.
а, б, в — способы фиксации отломков.

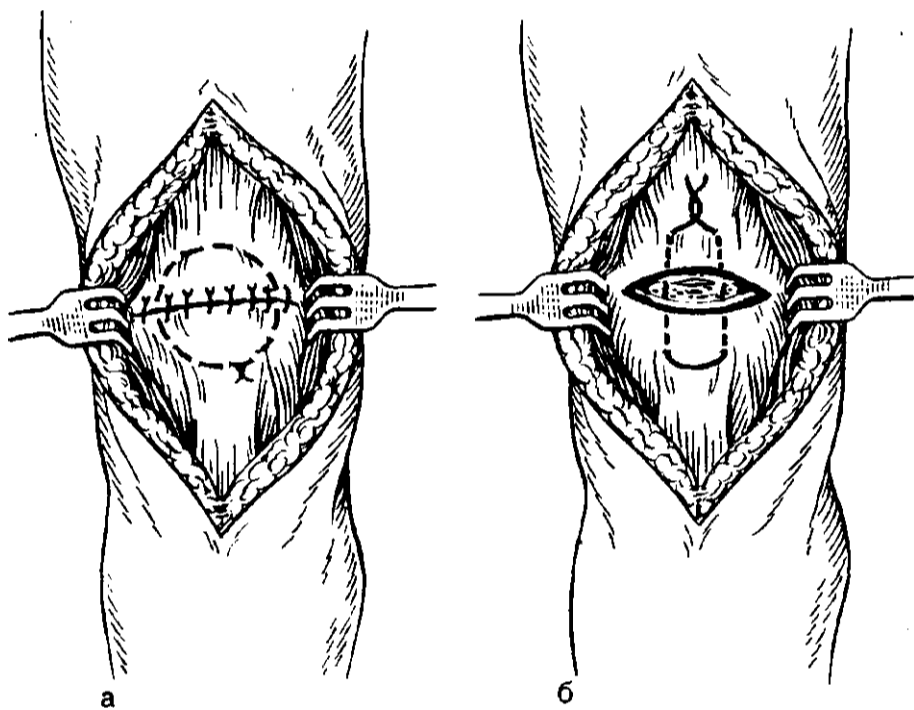


Рис. 182. Сшивание надколенника.
а — круговой шов; б — чрескостный П-образный шов.

ласть большой берцовой кости. Используют груз 3—4 кг. При переломе одного мышелка одновременно применяют боковые тяги в таком же направлении, как это выше описано при одномоментном низведении мышелка. С целью ранних движений в коленном суставе при переломах мышечков применяется также шарнирно-дистракционный аппарат Волкова — Оганесяна или аппарат Илизарова.

При лечении переломов обоих мышечков бедра со смещением скелетным вытяжением за бугристость большой берцовой кости оба мышелка низводят до одного уровня. Затем, сдавливая мышелки между обеими кистями, сближают их и удерживают в этом положении с помощью гипсовой гильзы, наложенной на колено. Через 3—4 нед с колена снимают повязку и приступают к активным движениям в коленном суставе. Вытяжение снимают через 2 мес. Ходить с нагрузкой на ногу больным разрешают через 3—3½ мес. Если репозиция не удастся, то производят операцию. После вправления отломков их фиксируют винтами, болтами с коні рі ников, специальными пластинками (рис. ІІІ). После опера-

ции накладывают гипсовую повязку. С 4-й недели после операции больные начинают движения в коленном суставе. Ходить с нагрузкой на ногу им разрешают через 3-4 мес.

Переломы надколенника. Чаще всего встречаются поперечные переломы надколенника, реже сегментарные, оскольчатые, звездчатые, вертикальные и *другие виды*. Различают переломы без расхождения и с расхождением отломков. Расхождение отломков всегда указывает на разрывы боковых связок надколенника. При целости связок разгибательного аппарата расхождение отломков невозможно.

Диагностика. Активные движения в коленном суставе и поднятие выпрямленной конечности при переломе надколенника с расхождением отломков затруднены, а иногда и невозможны. Объем коленного сустава вследствие гемартроза увеличен. Ощупывание надколенника болезненно. При переломе с расхождением между отломками прощупываешь. Діш ноз уточняю! на основами" Г^сіновско!о снимка. Перелом особенно лорор^то виден на боковой рентієнограмме.

Лечение. Переломы надколенника без расхождения осколков и с расхождением их в пределах 2—3 мм лечат консервативно. Производят прокол коленного сустава и отсасывают кровь. В сустав вводят 20—40 мл 0.25 % раствора новокаина. Кровь, перемешавшаяся с раствором новокаина, отсасывают. После этого на бедро и голень накладывают гипсовую гильзу или заднюю лонгету. Коленному суставу сразу придают положение небольшого (3—5) сгибания. На 7—8-й день больному разрешают ходить с помощью костылей или палки. Гипсовую повязку снимают через 3—4 нед после травмы.

Переломы надколенника с расхождением осколков лечат оперативно. Оперировать лучше сразу или через 1—2 дня после травмы. Операцию производят только при отсутствии ссадин в области колена или после их заживления. Основная цель операции — восстановить разорванный связочный аппарат. Отломки фиксируют циркулярно проведенной вокруг надколенника через сухожилия прямой мышцы и собственной связки надколенника прочной шелковой или лавсановой ниткой или П-образным чрескостным швом (рис. 182). Сшивают разорванные боковые связки надколенника. Колено иммобилизуют задней лонгетой или гипсовой гильзой. Через 4 нед снимают гипсовую повязку и назначают лечебную гимнастику.

При переломах надколенника с одним большим верхним, сместившимся вверх отломком и нижним раздробленным отломком последний удаляют (частичная пателэктомия), а сухожилие и боковые связки надколенника сшивают.

Переломы голени. Переломы голени делятся на переломы мышечков, диафиза костей голени и лодыжек. Переломы костей голени встречаются часто.

Переломы мышечков большеберцовой кости. Следует различать перелом одного внутреннего или наружного мышечка и перелом обоих мышечков большеберцовой кости. Все эти переломы могут быть без смещения и со смещением. При переломе наружного мышечка нередко одновременно имеется перелом под головкой малой берцовой кости, который иногда может осложниться повреждением малоберцового нерва.

Диагностика. В верхнем отделе голени при переломе мышечков часто имеются припухлость и разлитая гематома. Отмечается гемартроз коленного сустава. Контуры коленного сустава сглажены. Если наружный мышечлок смещен книзу или имеется компрессионный перелом его, голень отклоняется наружу — genu valgum. При таком же смещении внутреннего мышечка голень отклоняется внутрь — genu varum. Область поврежденных мышечков при надавливании болезненна. Определяется боковая подвижность голени в коленном суставе. Функция коленного сустава нарушена. Решающее значение для правильной постановки диагноза имеют рентгенограммы в прямой и боковой проекциях. При повреждении малоберцового нерва стопы и пальцы находятся в положении подошвенного сгибания.

Лечение. При переломах одного или обоих мышечков голени без смещения из коленного сустава удаляют кровь и вводят в сустав 20 мл 1 % раствора новокаина, затем накладывают гипсовую повязку. На 12—20-й день гипсовую повязку снимают и больному назначают движения в коленном суставе, массаж, парафинотерапию. На 8—10-й неделе после травмы разрешают нагружать ногу, вначале слегка, а потом больше.

При переломе внутреннего мышечка со смещением его книзу для того, чтобы поднять отломок вверх, поставить оба мышечка на одном уровне и восстановить нормальную ось конечности, голень в колене с помощью бокового вытяжения отводят наружу, а при переломе наружного мышечка, наоборот, приводят (рис. 183). Гипсовую повязку на бедро, голень и стопу накладывают при непрекращающемся действии двух боковых тяг. Гипсовую повязку снимают через 8 нед после перелома и проводят контрольную рентгенограмму. После этого назначают лечебную гимнастику, механотерапию, массаж, парафинотерапию и др. Полную нагрузку на ногу не следует давать раньше 3—4 мес после травмы. Лечение переломов наружного мышечка со смещением можно также проводить

При переломе внутреннего мышечка со смещением его книзу для того, чтобы поднять отломок вверх, поставить оба мышечка на одном уровне и восстановить нормальную ось конечности, голень в колене с помощью бокового вытяжения отводят наружу, а при переломе наружного мышечка, наоборот, приводят (рис. 183). Гипсовую повязку на бедро, голень и стопу накладывают при непрекращающемся действии двух боковых тяг. Гипсовую повязку снимают через 8 нед после перелома и проводят контрольную рентгенограмму. После этого назначают лечебную гимнастику, механотерапию, массаж, парафинотерапию и др. Полную нагрузку на ногу не следует давать раньше 3—4 мес после травмы. Лечение переломов наружного мышечка со смещением можно также проводить

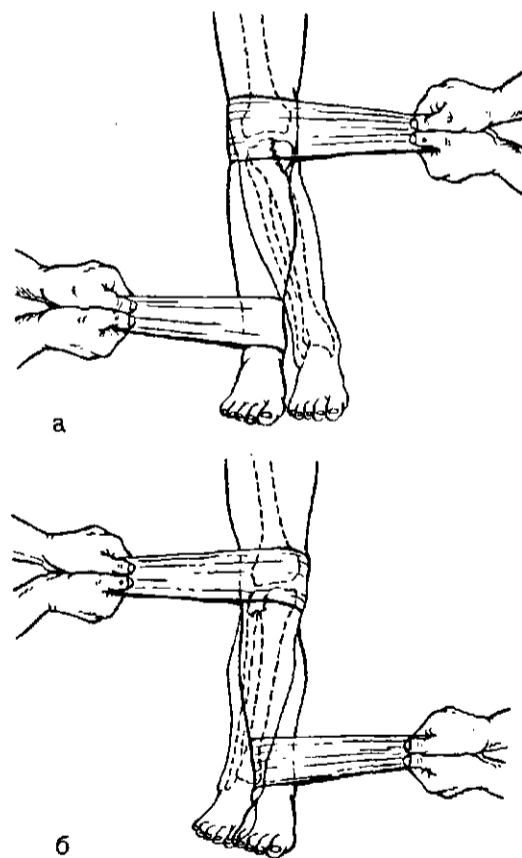


Рис. 183. Вправление перелома внутреннего (а) и наружного (б) мышечков большеберцовой кости со смещением осколков.

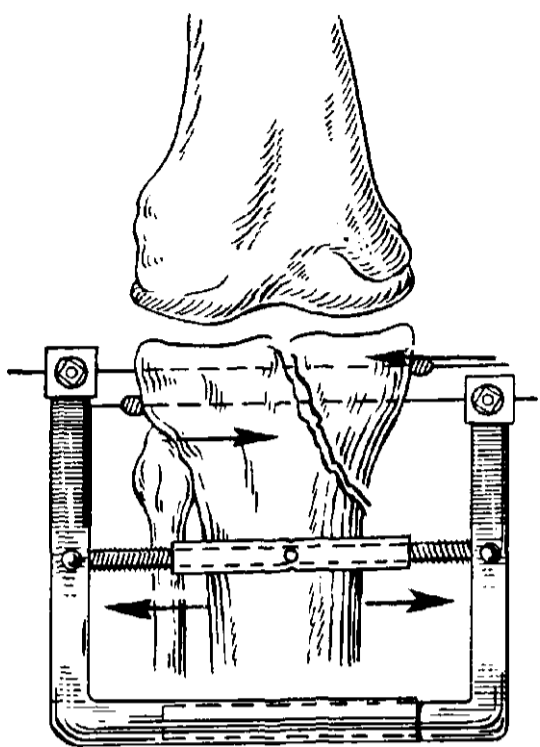


Рис. 184. Закрытый остеосинтез переломов мыщелков большеберцовой кости при помощи встречных спиц с упорными площадками, которые натягиваются в дуге.

при помощи скелетного вытяжения с боковыми тягами на функциональной или одноплоскостной шине. Лечение закрытым остеосинтезом при помощи двух спиц с упорными площадками, которые натягиваются в дуге (рис. 184) или в компрессионном аппарате. Этот метод позволяет рано начать движения в коленном суставе.

При переломах обоих мыщелков большеберцовой кости со смещением из коленного сустава через прокол удаляют кровь и вводят в сустав 20 мл 1% раствора новокаина. Ногу укладывают в выпрямленном в колене положении на шине Каплана с одной наклонной плоскостью для бедра и голени (рис. 185). Вытяжение осуществляется с помощью спицы, проведенной через надлодыжечную область большеберцовой кости или через пяточную кость. К дуге подвешивают 7—9 кг груза. Через 2—3 дня делают контрольную рентгенограмму. Обычно к этому времени диафиз большеберцовой кости под влиянием вытяжения уже низведен, но мыщелки остаются разошедшимися. После этого, сдавливая мыщелки обеими ладонями или специальными винтовыми тисками, сближают их и накладывают гипсовую гильзу при непрерывном вытяжении. Груз постепенно уменьшают к 15-му дню до 5—7 кг, а к 30-му дню — до 4—5 кг. С первых дней больному назначают лечебную физкультуру (ритмические сокращения мышц, движения в тазобедренном и голеностопном суставах, «игра» надколенником и т. п.). Через 6—8 нед вытяжение снимают. Больному назначают движения в коленном суставе. Через 2 1/2 мес после травмы больному разрешают ходить с помощью двух костылей, вначале без нагрузки, а затем с небольшой,

но постепенно увеличиваемой нагрузкой на ногу. Переломы обоих мыщелков со смещениями лечатся также аппаратами Илизарова, Кадберза, Волкова — Оганесяна (рис. 186) и др. Сближение мыщелков осуществляется двумя спицами с упорными площадками. Этот метод позволяет рано начать движения в коленном суставе.

Оперативное лечение переломов мыщелков большеберцовой кости показано в тех случаях, когда описанными выше приемами не удалось сопоставить мыщелки в правильном положении. Остеосинтез производится болтом с контргайкой, винтами, металлическими пластинками.

Переломы диафиза кости голени. Поперечные, косые, винтообразные, оскольчатые переломы диафиза голени могут быть на различных уровнях: в верхней, средней и нижней трети. Чаще наблюдаются переломы в нижней и средней трети. Различают переломы диафиза одной большеберцовой или малоберцовой кости и переломы обеих костей голени без смещения и со смещением отломков.

Диагностика. Больной старается не двигать ногой. Имеются припухлость и гематома. Голень в области перелома деформирована. Ось голени искривлена. Укорочение в большинстве случаев бывает в пределах 1—3 см. На месте перелома определяются ненормальная подвижность и костная крепитация. При переломе обеих костей голени ощупывание малоберцовой кости болезненно. Чаще малоберцовая кость при переломах диафиза ломается выше и реже ниже большеберцовой. При ее целостности смещение отломков большеберцовой кости отмечается нередко. Изолированный перелом часто не распознается. При ощупывании малоберцовой кости больной испытывает на месте перелома боль. При переломе в области головки малоберцовой кости следует обратить особое внимание на движение пальцев стопы, так как нередко при этом повреждается малоберцовый нерв.

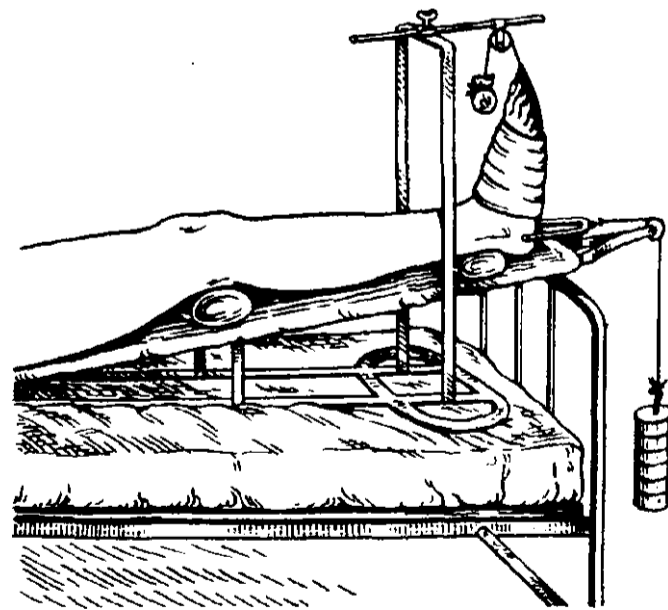


Рис. 185. Скелетное вытяжение за пяточную кость при переломе обоих мыщелков большеберцовой кости.

Решающее значение для диагноза имеет рентгенограмма, снятая в двух проекциях.

Лечение. Переломы диафиза большеберцовой кости без смещения лечат бесподстилочной гипсовой повязкой, которую накладывают на стопу, голень и до середины бедра. При поперечных переломах через 8—10 дней накладывают стремя и больным разрешают ходить с помощью двух костылей. На 20-й день они ходят с одним костылем или палкой. При косых, винтовых и оскольчатых переломах одной большеберцовой кости без смещения во избежание вторичного смещения отломков лучше на 3 нед наложить скелетное вытяжение, а затем гипсовую повязку. Вначале больные ходят с помощью двух костылей с небольшой нагрузкой на конечность. Нагрузка на больную конечность постепенно увеличивается. Через 6—8 нед больной ходит с помощью одной палки. Гипсовую повязку накладывают на 8—12 нед.

При переломах диафиза большеберцовой кости со смещением вначале применяют скелетное вытяжение на стандартной шине. Спицу проводят через пяточную кость или надлодыжечную область большеберцовой кости. К дуге подвешивают груз 6—7 кг. Через 2—3 дня производят контрольную рентгенограмму. Если отломки вправились, груз начиная с 8—10-го дня постепенно уменьшают и к 15-му дню доводят до 4—6 кг. На 25-й день вытяжение снимают и накладывают гипсовую повязку до середины бедра. Через 2 дня пригипсовывают стремя и больному разрешают ходить, вначале с помощью двух костылей. На 40—45-й день больной ходит только с палкой. Через 10—12 нед после травмы, если костное сращение наступило, гипсовую повязку снимают.

При переломах одной малоберцовой кости в средней и верхней трети накладывают гипсовый тугор на 2—3 нед. На 2—3-й день больному разрешают ходить без палки с полной нагрузкой на ногу.

При поперечных переломах обеих костей голени без смещения применяют бесподстилочную гипсовую повязку, которую накладывают до середины бедра. На 11—12-й день пригипсовывают стремя. На 20—25-й день больному разрешают ходить при помощи двух костылей, вначале без нагрузки, а затем с нагрузкой на ногу.

При косых, винтовых и оскольчатых переломах обеих костей голени без смещения производят скелетное вытяжение на стандартной шине, так как при лечении этих переломов гипсовой повязкой, несмотря на иммобилизацию, бывают вторичные смещения. К дуге подвешивают 4—5 кг груза. На 20—30-й день, когда между отломками уже имеется мягкая костная мозоль, накладывают гипсовую повязку до середины бедра. Через день пригипсовывают стремя. На 27—30-й день больной начинает ходить с помощью двух костылей. Гипсовую повязку снимают через 2½—3 мес после травмы. Больному назначают лечебную физкультуру, массаж и физиотерапию.

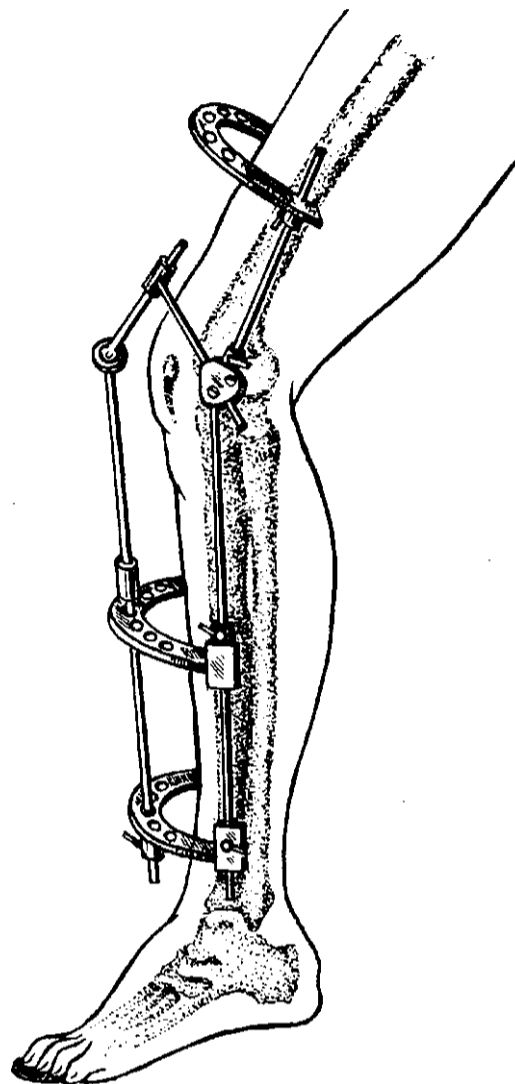


Рис. 186. Лечение переломов мыщелков бедра или голени с помощью шарнирно-дистракционного аппарата Волкова—Оганесяна.

Переломы диафиза обеих костей голени со смещением лечат вытяжением на стандартной шине. Вытяжение накладывают сразу после поступления больного. Спицу проводят через пяточную кость или через надлодыжечную область. К дуге подвешивают груз 7—9 кг. Через 2—3 дня проводят контрольную рентгенограмму. Если отломки вправились, груз постепенно уменьшают и к 15-му дню доводят до 5—7 кг. При поперечных переломах во избежание перерастяжения, как только отломки вправились, груз уменьшают до 5—6 кг. На 24—30-й день вытяжение прекращают и накладывают гипсовую повязку до середины бедра. Через 2 дня пригипсовывают стремя. Гипсовую повязку снимают, если наступило костное сращение, через 2½—3 мес после травмы. Если вправление отломков вышеописанным способом не удалось, показаны оперативное вправление и остеосинтез, который чаще осуществляется при помощи пластинки Кап-

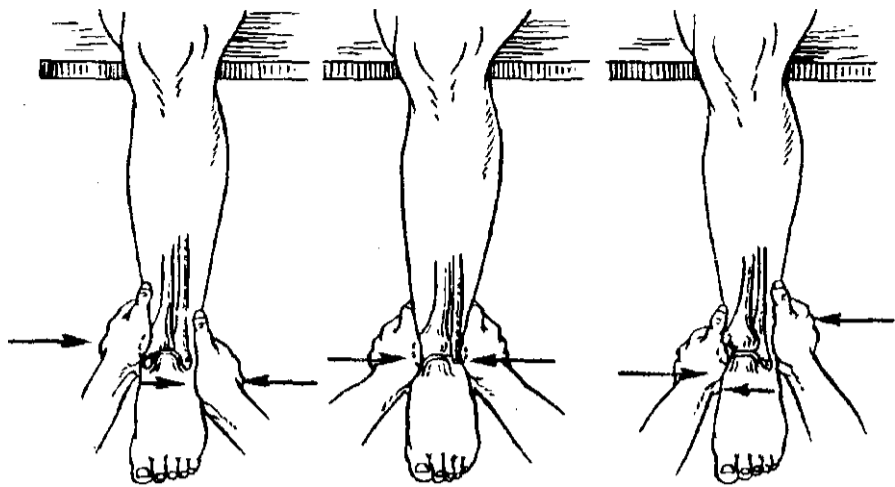


Рис. 187. Вправление переломов лодыжек со смещением стопы, а — при смещении кнаружи; б — сжатие вилки сустава при смещении кнутри.

дана — Антонова со съёмным сближающим приспособлением или винтами. Реже применяется внутрикостный остеосинтез металлическими стержнями. Компрессионно-дистракционный метод лечения при помощи различных аппаратов (Илизарова, Волкова—Оганесяна и др.) показан при любых переломах костей голени. Положительная сторона этого метода проявляется при лечении открытых и инфицированных переломов голени, а также при замедленном сращении и ложных суставах.

Переломы лодыжек наблюдаются весьма часто. Классификация в зависимости от механизма перелома различает: абдукционно-пронационный (Дюпюитрена), абдукционно-супинационный (Мальгена) и ротационный, или эверсионный, типы переломов костей. С клинко-анатомической точки зрения различают изолированные переломы наружной лодыжки (сюда включаются переломы малоберцовой кости выше уровня голеностопного сустава) или внутренней лодыжки и переломы обеих лодыжек. Эти переломы могут сопровождаться разрывом связок голеностопного сустава, откалыванием наружного края большеберцовой кости и, наконец, переломом заднего и переднего края большеберцовой кости. В одних случаях при таких переломах смещение отломков не происходит, в других — в связи с этими осложнениями может произойти смещение или вывих стопы кнаружи или кнутри, расхождение вилки голеностопного сустава и вывих стопы кзади или кпереди. Подвывихи стопы могут одновременно произойти в двух и даже трех направлениях. Наиболее часто кнаружи и кзади. Все переломы лодыжек, сопровождающиеся смещением стопы, относятся к группе переломовывихов. Наиболее часто наблюдаются переломы лодыжек со смещением стопы кнаружи.

Диагностика. Перелом лодыжки без смещения стопы диагностировать труднее, чем перелом со смещением ее. Больные жалуются на боли в области голеностопного сустава. Чем значительнее повреждение, тем больших размеров припухлость и гематома. Движения в голеностопном суставе в небольшом объеме возможны. При абдукционном (**пронанионном**) переломе лодыжек со смеще-

нием стопа отклонена от оси голени кнаружи. Смещение стопы при абдукционных (супинационных) переломах лодыжек наблюдается реже, чем при абдукционных. Стопа смещается кнутри и находится в варусном положении. При переломах лодыжек с переломом заднего края большеберцовой кости и смещении заднего отломка кверху стопа не только смещается в сторону, но и находится в положении подошвенного сгибания. В отличие от этого при переломе переднего края большеберцовой кости стопа находится в положении тыльной разгибания. Особенно большое значение для правильной постановки диагноза имеет рентгенологическое исследование. Рентгенограммы во всех случаях должны быть обязательно сделаны в двух проекциях.

Лечение. Если перелом лодыжек не вправлен, это приводит к длительным болям, деформирующему артрозу, нарушению статики, функции голеностопного сустава и к инвалидности.

При переломах лодыжек без смещения после местного обезболивания накладывают на 6 нед бесподстилочную гипсовую повязку до колена, фиксируя при этом стопу под прямым углом. Стремя для ходьбы накладывают на 2-3-й день.

Лечение переломов со смещением состоит во вправлении и удержании отломков в правильном положении до костного сращения их. Вправление надо производить сразу после поступления больного.

Техника вправления абдукционных (дюпюитреновских) переломов представлена на рис. 187. Этапы вправления и наложения гипсовой повязки при переломе лодыжек, переломе заднего края большеберцовой кости, разрыве межберцового синдесмоза и смещении стопы кзади и кнаружи показаны на рис. 188. Гипсовую повязку следует хорошо моделировать. Затем производятся контрольные рентгенограммы. Суставная щель должна быть ровная, а межберцовый диастаз должен быть устранен. В тех случаях, когда, несмотря на хорошую анестезию, репозиция не удалась, следует попытаться повторно вправить перелом. Если репозиция вновь не удалась, то последующая попытка вправления должна быть произведена

обезболиванием или под
 через 5—6 дней, когда отек умень-
 сяет. После всех манипуляций отек может
 вращаться, что может угрожать сдавливанию
 нарушением кровообращения конечности,
 в этом случае гипсовую повязку разрезают,
 и через 7—10 дней накладывают новую гипсо-
 вую повязку. Во всех случаях сразу и повторно
 через 7—10 дней после вправления необходимо
 ввести контрольные рентгенограммы в гипсо-
 вой повязке, так как по мере уменьшения
 отека в гипсовой повязке возможно повторное
 смещение. Стремя для ходьбы накладывают
 через 10-й день после перелома, после чего больной
 начинает ходить с помощью костылей. Гипсо-
 повязку снимают не раньше чем через
 12 нед после вправления перелома и тут же

производят контрольную рентгенограмму.
 Назначают лечебную гимнастику и массаж.
 Больному рекомендуется избегать бинтовать го-
 леноостопный сустав, а также ношение супина-
 тора в течение года.

*Закрывая трансоссальную и трансартику-
 лярную фиксацию спицами по Каплану.* Для пре-
 дупреждения повторного смещения вправлен-
 ного перелома, вывиха лодыжек, заднего края
 большеберцовой кости, а также при разрыве межберцового синдесмоза можно
 использовать закрытую трансоссальную и
 трансартикулярную фиксацию отломков и
 стопы с помощью тонких спиц (рис. 189). Для
 этого сразу после вправления и наложения
 гипсовой повязки через небольшие окна, выре-
 занные в ней, проводят спицы с соблюдением

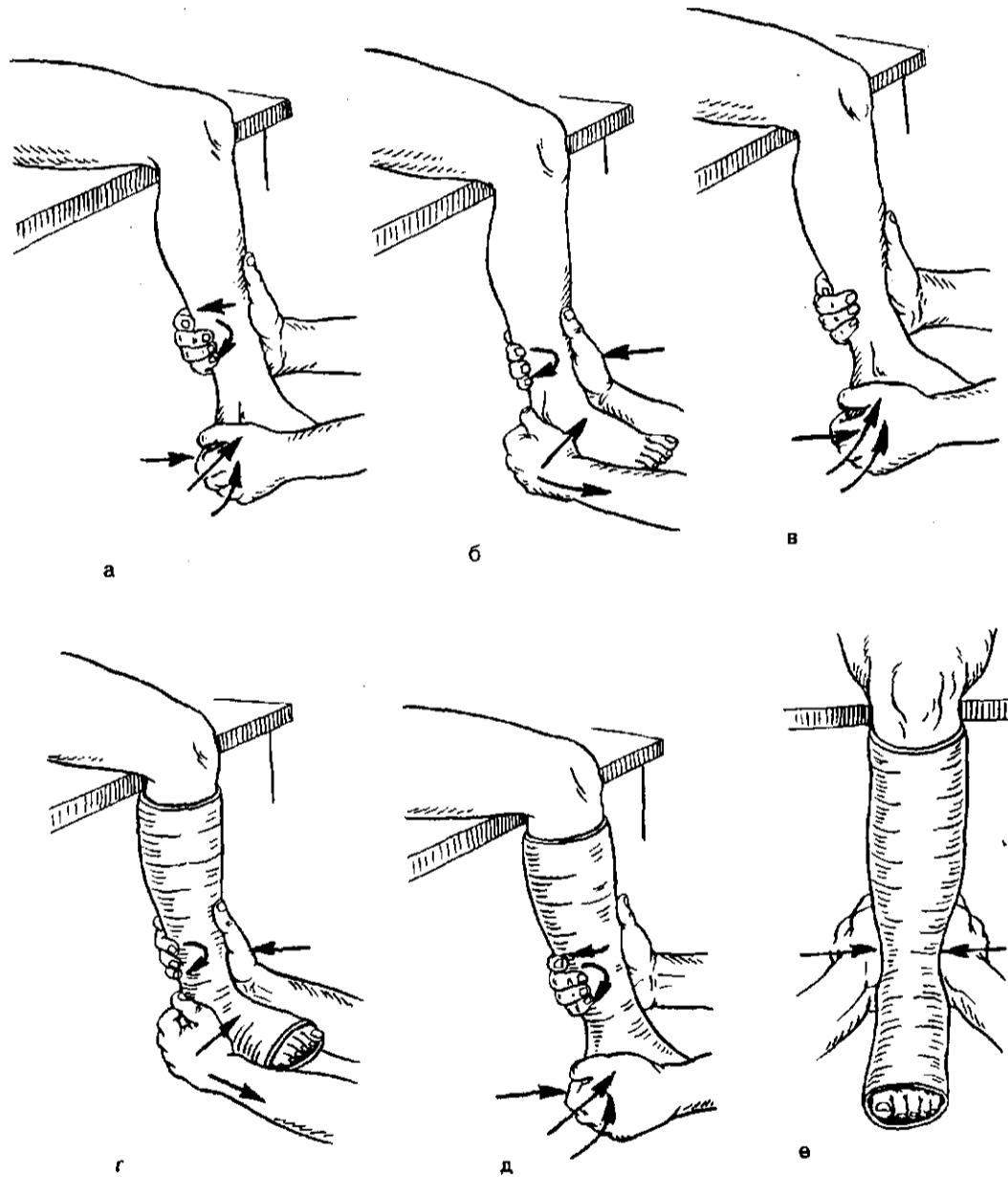


Рис. 188. Этапы вправления (а, б, в) и наложения гипсовой повязки (г, д, е) при переломе обеих лодыжек и заднего края большеберцовой кости с разрывом синдесмоза и смещением стопы кзади и кнаружи.

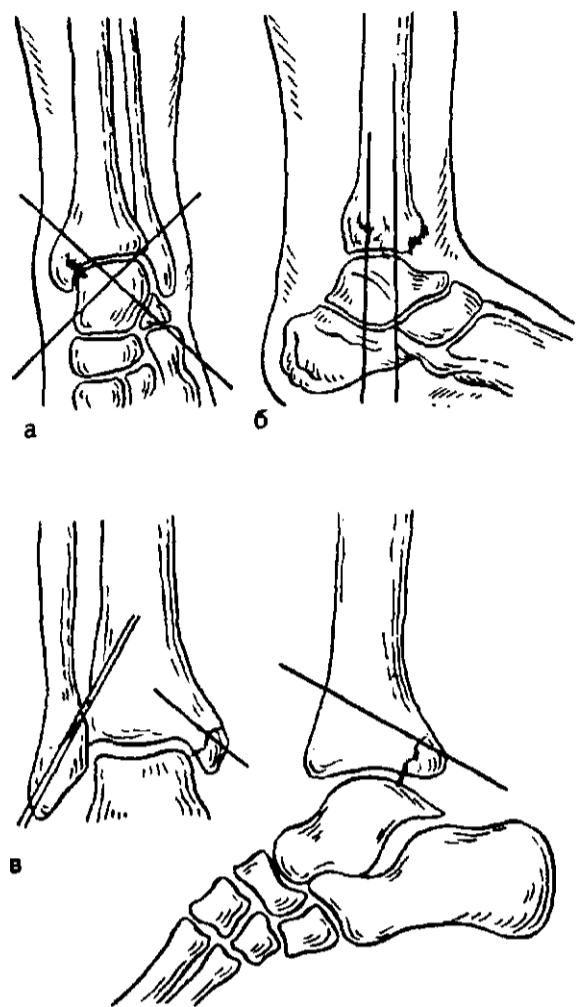


Рис. 189. Трансартрикулярная фиксация и закрытый остеосинтез переломов лодыжек по Каплану.

а — фиксация двумя перекрещивающимися спицами; **б** — двумя спицами, проведенными через пяточную и таранную кости; **в** — закрытый остеосинтез спицами внутренней и наружной лодыжек; **г** — закрытый остеосинтез спицей заднего края большеберцовой кости.

строгой асептики. Спицы скусывают, оставляя над кожей концы размером 1,5—2 см, и забинтовывают во избежание их миграции. Места введения спиц закрывают стерильными салфетками, смоченными спиртом. Правильность проведения спиц контролируется рентгеновскими снимками. Через 4—5 нед спицы после повторного рентгеновского контроля удаляют. Дальнейшее лечение проводят так же, как описано выше.

Скелетное вытяжение в трех направлениях по Каплану. В некоторых случаях, например, при большом отеке, ссадинах, неправильных переломах лодыжек и заднего края большеберцовой кости с вывихом стопы, а также при общем тяжелом состоянии больного, когда одномоментная репозиция не может быть осуществлена и имеются противопоказания к оперативному вмешательству, может быть применено скелетное вытяжение спицами в трех направлениях (рис. 190). Одну спицу проводят через пяточную кость. Грузом 6—7 кг, который навешивают на спицу, осуществляют

вытяжение вдоль оси голени и грузом 3—4 кг вытяжение вверх. Вторую спицу проводят через передний край большеберцовой кости на 2—3 см выше голеностопного сустава. Эту спицу навешивают груз 3—4 кг для вытяжения книзу. Через 2—5 дней производят контрольную рентгенограмму; если репозиция достигнута, груз постепенно уменьшают. Через 4 нед вытяжение снимают и накладывают гипсовую повязку на 2—3 мес.

Оперативное лечение перелома лодыжек показано в тех случаях, когда при правильно примененной методике вправления не удалось устранить подвывих стопы, правильно сопоставить отломки и устранить диастаз между обеими берцовыми костями. Операцию лучше всего производить на 2—5-й день после травмы. Отек и гематома не служат противопоказанием к операции. Операция состоит в устранении подвывиха, межберцового диастаза и остеосинтезе отломков в правильном положении при помощи спиц, винтов, болта с контргайкой (рис. 191, а, б, в) или аппарата Илизарова.

Переломы таранной кости. Различают переломы шейки таранной кости без смещения и со смещением, вывихом тела кости. Последние обычно сопровождаются переломом внутренней лодыжки. Помимо перелома шейки таранной кости, бывают компрессионные переломы тела этой кости и переломы заднего ее отростка.

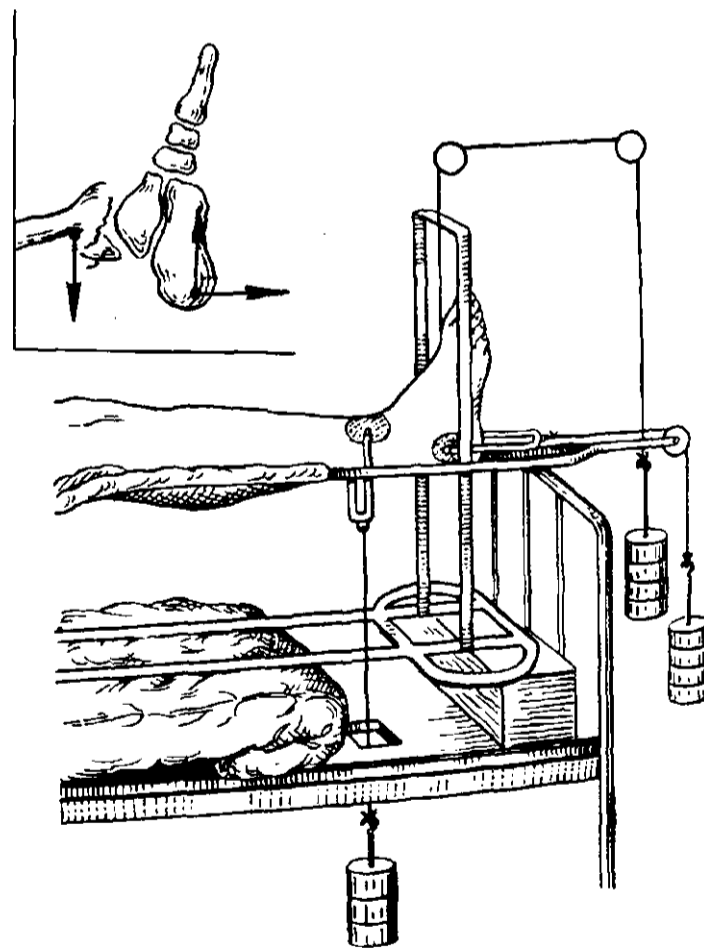


Рис. 190. Тройное скелетное вытяжение по Каплану при застарелых и легко смещающихся переломах лодыжек и заднего края большеберцовой кости с подвывихом стопы. Слева — схема.

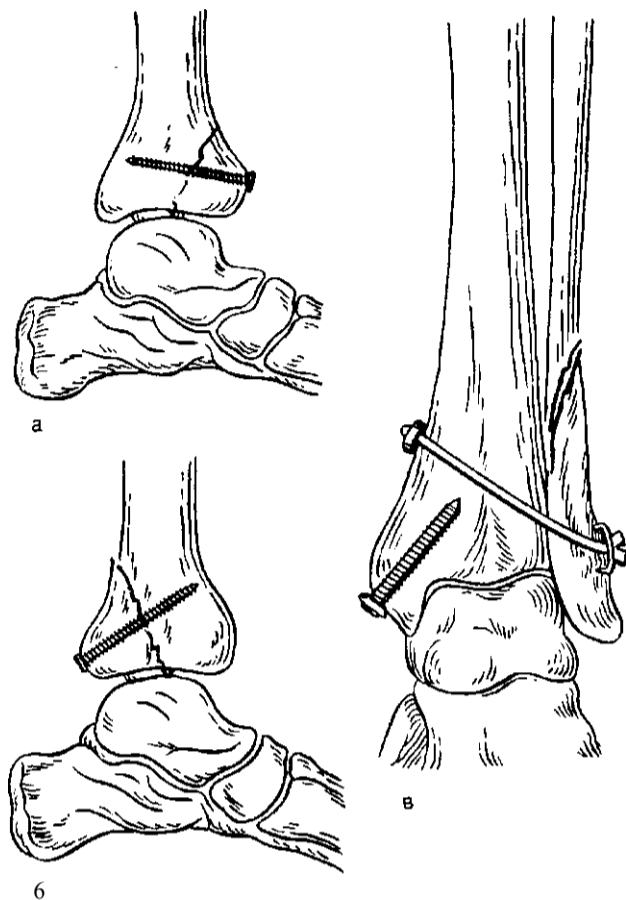


Рис. 191. Остеосинтез при переломе переднего (а) и заднего (б) краев большеберцовой кости при помощи винта; остеосинтез межберцового сочленения и наружной лодыжки (в).

Диагностика. На стопе ближе к голеностопному суставу отмечается припухлость. При вывихе тела таранной кости сзади стопа находится в подошвенном сгибании вследствие натяжения ахиллова сухожилия над задним отломком. Сзади голеностопного сустава, под ахилловым сухожилием, прощупывается отломок; кожа над ним натянута и бледна. Возможно развитие некроза кожи; в отдельных случаях в связи с перерастяжением она лопается. Стопа в верхнем отделе и сзади голеностопного сустава деформирована. Движения стопой резко ограничены и болезненны. Для распознавания большое значение имеют рентгенограммы в тыльно-подошвенной и боковой проекциях. Особенно важна боковая рентгенограмма.

Лечение. При переломах таранной кости без смещения накладывают гипсовую повязку до колена, тщательно моделируя ее в области голеностопного сустава и стопы. На 7-й день больному разрешают ходить без нагрузки на больную конечность. Через 6—8 нед гипсовую повязку снимают, больному назначают физиотерапевтические процедуры. Нагрузку на ногу разрешают не ранее 10—12 нед после травмы, причем обязательно ношение

супинатора. При изолированном переломе заднего отростка гипсовую повязку накладывают на 2—3 нед. Компрессионные переломы тела таранной кости лечат гипсовой повязкой в течение 3—4 мес. Переломы таранной кости с вывихом тела ее сзади во избежание некрозов кожи требуют неотложного вправления под наркозом. Если вправление закрытым путем не удастся, необходима неотложная операция для вправления вывиха таранной кости. После вправления на голень и стопу накладывают гипсовую повязку, которую снимают через 4 мес.

Перелом пяточной кости. Компрессионный перелом пяточной кости сопровождается сплющиванием и уменьшением ее высоты. Задняя часть пяточной кости поднимается кверху вследствие сокращения икроножной мышцы. Наблюдаются также переломы пяточной кости без смещения отломков, а также изолированные переломы пяточного бугра и отростка, поддерживающего тело таранной кости.

Диагностика. Свод стопы уплощен. Пяточная область расширена. Отмечается отечность ниже голеностопного сустава и в области ахиллова сухожилия. Наступать на него больной не может из-за боли в пятке. Ощупывание подошвы и боковых поверхностей пятки резко болезненно. Особенно ценную информацию для распознавания дают рентгенограммы пяточной кости, которые должны быть сделаны в боковой и тыльно-подошвенной проекциях. На боковой рентгенограмме пяточно-таранный угол уменьшен.

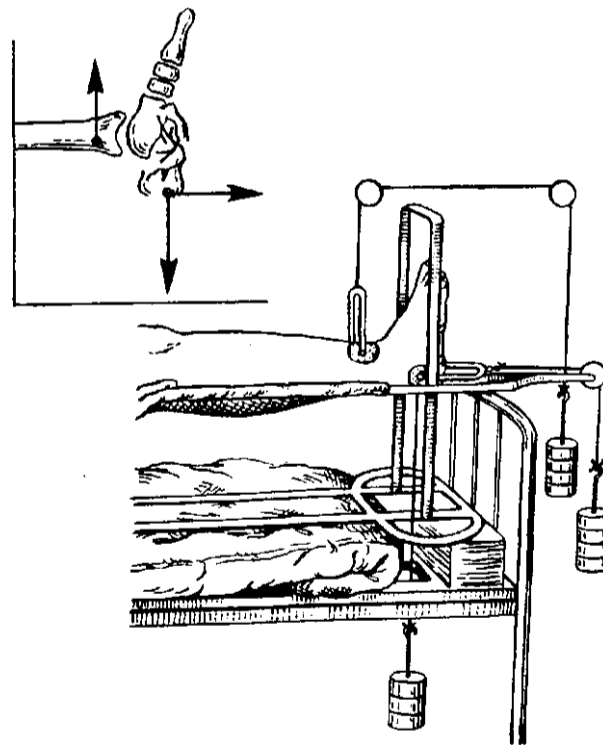


Рис. 192. Лечение перелома пяточной кости по Каплану скелетным вытяжением в трех направлениях. Слева — схема.

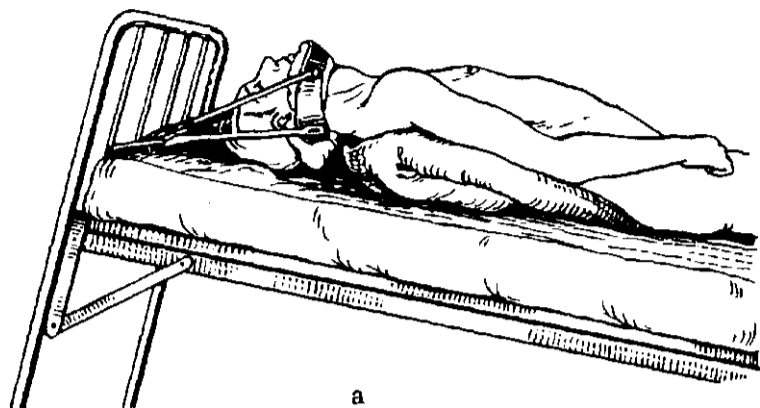
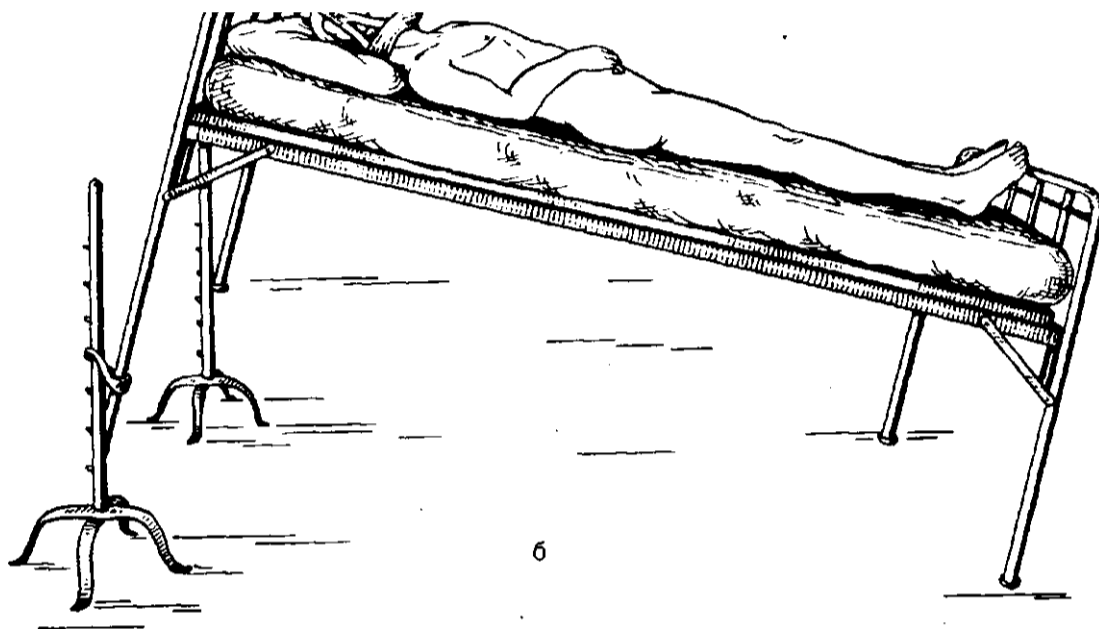


Рис. 193. Вытяжение с помощью сонной петли.
а - при сгибательном переломе - б - при сгибательном переломе шейных позвонков



»

Лечение. Все виды переломов пяточной кости без смещения лечат гипсовой повязкой, наложенной до колена. Больной начинает ходить через 5—15 дней после перелома. Гипсовую повязку снимают через 3—6 нед после травмы. В дальнейшем назначают физиотерапевтические процедуры, массаж и лечебную гимнастику.

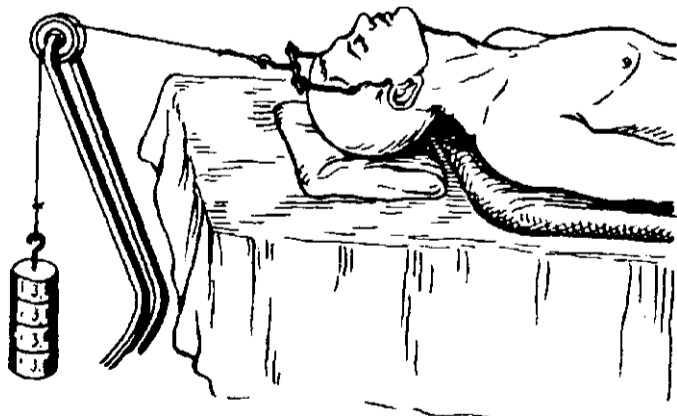При переломе пяточного бугра со смещением (так называемый утиный клюв) вправление производят под местным обезболиванием. Стопе придают подошвенное сгибание.

Хирург размещает большие пальцы по обеим сторонам ахиллова сухожилия и надавливает на отломок книзу. Последний часто легко ложится на свое место. Затем накладывают гипсовую повязку до колена. Стопу фиксируют в слегка (100°) эквинусном положении. Через 3 дня накладывают стремя и больному разрешают ходить. Гипсовую повязку снимают через 5—6 нед. В дальнейшем назначают лечебную гимнастику, массаж, физиотерапевтические процедуры. Если вправление не удастся, показано оперативное лечение: репозиция и остеосинтез винтом.

Компрессионный перелом пяточной кости со смещением лечат скелетным вытяжением с тягой, действующей в трех направлениях (рис. 192). На 30-40-й день вытяжение и повязку снимают и заменяют обычной гипсовой повязкой, которую нужно хорошо моделировать, особенно на стопе. Через 2-3 дня больному разрешают ходить с помощью двух костылей, вначале без нагрузки на ногу, а затем слегка нагружая ее. Гипсовую повязку снимают через $2\frac{1}{2}$ мес после травмы.

Переломы других костей предплюсны (ладьевидной, кубовидной и клиновидных костей). Наблюдаются изолированные переломы этих костей, однако часто они повреждаются одновременно.

Диагностика. Отмечается ограниченная припухлость и боль при ощупывании и дав-



ременные бугры ^ вытяжение за черепного отдела позвоночника.

тении на область предплюсны. Ходьба затруднена, больной наступает юлько на пятку. Большое значение для распознавания имеет рентгенологическое исследование.

Лечение. На стопу и голень накладывают бесподстилочную гипсовую повязку и хорошо моделируют в области сводов стопы. Через 2 дня накладывают стремя для ходьбы. Гипсовую повязку снимают через 3—6 нед. После этого в течение года больной должен носить супинатор. Назначают массаж и физиотерапевтические процедуры. Оперативное лечение применяется при переломах вывихах предплюсневых костей и некоторых отрывных переломах.

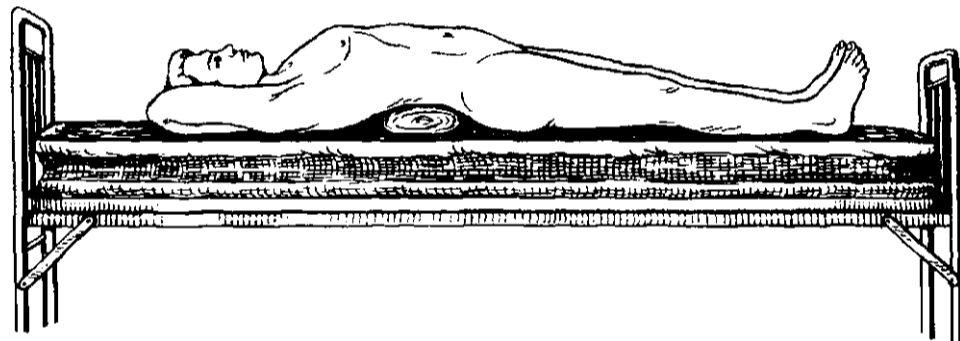
Переломы плюсневых костей. Различают переломы одной и нескольких плюсневых костей. Переломы основания плюсневых костей часто сопровождаются переломами предплюсневых костей.

Диагностика. Отмечается больший или меньший отек стопы и боль при ощупывании стопы. Потягивание за соответствующий палец вызывает боль в области перелома. Диагноз необходимо уточнить на основании рентгенограмм. Отрыв бугорка основной кости следует дифференцировать от добавочной весалпановой косточки.

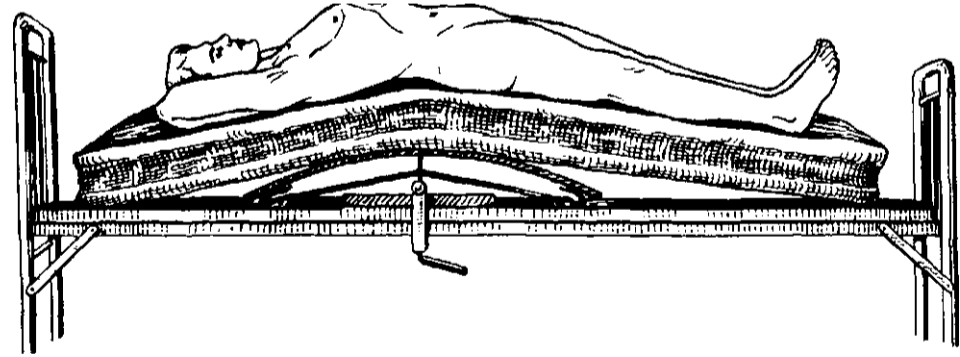
Лечение. При переломах плюсневых ко-

стей без смещения применяют бесподстилочную гипсовую повязку до колена, хорошо моделированную в области стопы. Через 2 дня накладывают стремя для ходьбы. Гипсовую повязку при переломе одной плюсневой кости снимают через 2—3 нед, а при переломах двух и более плюсневых костей — через 5—6 нед. После этого больной должен в течение 6—12 мес носить супинатор.

Переломы со смещением отломков необходимо вправить. Прямая травма, нарастающий отек и гематома могут служить причиной развития некроза кожи на тыле стопы. Для профилактики этих осложнений большое значение имеют немедленное вправление отломков и иммобилизация. Больному накладывают гипсовую повязку на стопу и голень и укрепляют на стопе против пальцев металлическую рамку Черкес-Заде. Через ногтевую фалангу соответствующих пальцев проводят тонкую спицу, концы которой фиксируют к небольшой дужке. Затем проводят вправление путем вытяжения за соответствующий палец. К металлической рамке посредством промежуточной резиновой трубки привязывают дужку со спицей, проведенной через ногтевую фалангу. Через день делают контрольную рентгенограмму. Вытяжение снимают через 3 нед и накладывают стремя для ходьбы. Гипсовую повязку



а



б

Рис. 195. Положение больного при постепенном расклинении компрессионного перелома поясничных и нижнегрудных позвонков по Каплану.

а — на валике; б — на специальном щите-подъемнике.

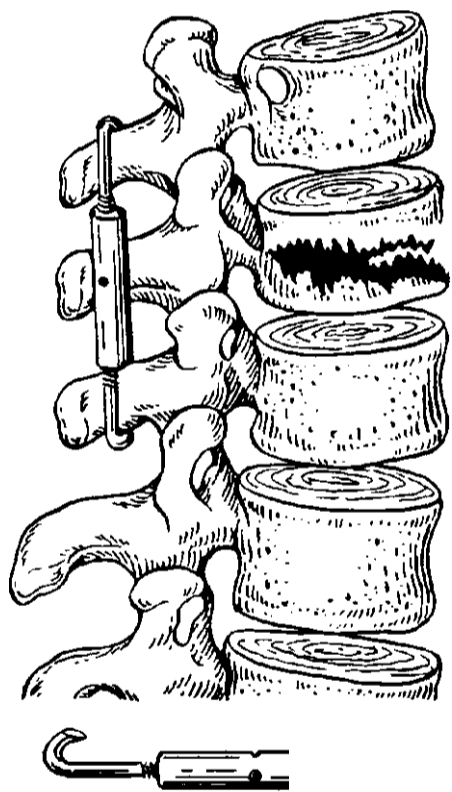
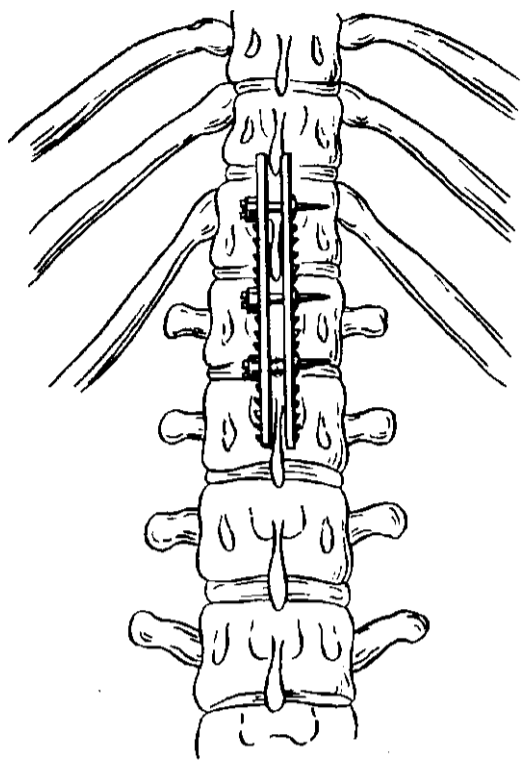


Рис. 196. Положение фиксатора-стяжки на остистых отростках по Цивьяну (а); фиксация переломовывиха поясничного позвонка со значительной компрессией при помощи двух металлических окончатых пластин по обеим сторонам остистых отростков (б).

снимают при переломе одной кости через месяц, а при переломе нескольких плюсневых костей — через 6—8 нед. Больной должен носить супинатор в течение года. Кроме того, назначают физиотерапевтические процедуры, массаж и лечебную гимнастику. Если контрольная рентгенограмма при переломах диафиза плюсневых

костей, сделанная через 1-2 дня, показывает что вправление не удалось и что смещение плюсневых костей в дальнейшем затруднит ходьбу, показано оперативное вмешательство. Для удержания отломков внутрикостно вводят тонкую спицу в каждую плюсневую кость. Спицу удаляют через 6-8 нед. После операции накладывают гипсовую повязку. Дальнейшее лечение такое же, как при переломах плюсневых костей, леченных закрытым способом.

Переломы пальцев стопы. Переломы основных фаланг пальцев стопы, особенно I пальца требуют исключительного внимания, так как при анкилозе и тугоподвижности в пястно-фаланговом суставе затрудняется отталкивание ноги от почвы и при ходьбе пострадавшие постоянно чувствуют боль.

Диагностика. На месте перелома отмечается припухлость и боль при ощупывании и давлении. Диагноз уточняют на основании рентгенограммы.

Лечение. При закрытых переломах пальцев без смещения на соответствующий палец для иммобилизации накладывают липкий пластырь циркулярно в несколько слоев на 10 дней. Переломы основной фаланги пальцев стопы со смещением отломков, в особенности переломы основной фаланги I пальца, лечат вытяжением за кончик пальца. Техника вытяжения изложена в разделе «Переломы плюсневых костей». Через 3 нед вытяжение снимают и пригипсовывают стремя для ходьбы. Гипсовую повязку снимают через 2—3 нед.

Переломы сесамовидных костей большого пальца стопы встречаются редко.

Диагностика. Отмечается припухлость под головкой I плюсневой кости. При ощупывании и давлении на эту область, а также при движении пальцем ощущается боль. Наступать на головку I плюсневой кости из-за боли невозможно. Диагноз ставят на основании рентгенограммы. Не следует забывать, что иногда сесамовидная косточка состоит из двух или трех частей (бипарциальные и трипарциальные сесамовидные косточки).

Лечение. Переломы сесамовидных косточек I пальца лечат гипсовой повязкой, наложенной на стопу и голень на 2—3 нед. Больным рекомендуется пользоваться супинатором в течение 6 мес.

Переломы позвоночника. Переломы позвоночника без повреждения спинного мозга чаще возникают под воздействием силы, вызывающей резкие и чрезмерные сгибания позвоночника; значительно реже повреждения происходят вследствие чрезмерного разгибания. Часто наблюдаются переломы одного позвонка шейном, грудном или поясничном отделе позвоночника. Иногда происходят перелом двух и более позвонков. Различают компрессионные переломы тела позвонка (неоолыпг умеренная, значительная компрессия), Р дробленные и переломовывихи тел

Переломы шейных позвонков. Д и а г н о з . Больные жалуются на боль и не могут поворачивать, сгибать и разгибать шею.

цы шеи напряжены. Для распознавания важны рентгенограммы в переднезадней и боковой проекциях.

Лечение. Переломы шейных позвонков без повреждения спинного мозга лечат вытяжением при помощи петли Гл'яса на (рис. 193). В случаях сгибательного перелома (угол открыт кпереди) под лопаточную область подкладывают подушку. Вытяжение за голову, запрокинутую кзади, производят по направлению кверху и кзади. При разгибательных переломах (угол открыт кзади) подушку подкладывают под голову больного. Вытяжение за согнутую голову производят по направлению кверху и кпереди. По истечении месяца в легких случаях накладывают на шею высокий плотный ватно-марлевый воротник. В более тяжелых случаях рекомендуется полукорсет для фиксации шейного и верхнегрудного отдела позвоночника на 8—12 нед. При смещениях и переломовывихах шейного отдела позвоночника вместо глиссоновой петли применяют специальное вытяжение за череп при помощи специальной клеммы (рис. 194).

Переломы тел грудных и поясничных позвонков. Диагностика. Больные жалуются на боль в позвоночнике на уровне повреждения. Боли у некоторых больных небольшие. Часто отмечается выстояние остистого отростка. Ограниченный кифоз выражен тем более, чем значительнее клиновидное сдавление позвонка. Кифоз также сильнее выражен при переломах двух соседних позвонков. В поясничном отделе позвоночника кифоз при переломе менее выражен. Мышцы спины напряжены. Рентгенологическое исследование при всех случаях подозрения на перелом позвоночника имеет решающее значение для диагностики.

Лечение. При компрессионных переломах грудных и поясничных позвонков больного укладывают на кровать с деревянным щитом, покрытым матрацем, и подкладывают под поясницу плотный валик. На следующий день его заменяют валиком средней толщины, через 1—2 дня этот валик заменяют большим — шириной 12—20 см и высотой 7—10 см. Так постепенно происходит расправление компрессионного перелома этапным переразгибанием позвоночника. Больные постепенно привыкают к такому положению. Этапная реклинация компрессионного перелома позво-

на по Каплану (рис. 195) может быть **также** осуществлена при помощи специальных кроватей с дугообразно изгибающимися рамами с винтовым подъемником. Если имеется боковое или переднезаднее смещение, а также сплющивание или перелом не только переднего отдела позвонка, но и других частей его, то целесообразно применить вытяжение на наклонной плоскости при помощи лямок за подмышечную область. Головной конец кровати приподнимают. В таком положении больной остается 15—30 дней. В этот период ему назначают лечебную гимнастику и массаж. После этого больным в зависимости от тяжести повреждения назначают съемный ортопедический корсет или накладывают гипсовый корсет на срок от 2 до 6 нед.

Оперативное лечение переломов шейного, грудного и поясничных отделов позвоночника без повреждения спинного мозга показано преимущественно при переломах со значительной компрессией, при раздробленных переломах с сопутствующими повреждениями межпозвоночных дисков, а также при переломовывихах. В этих случаях показан задний спондилодез с использованием различных фиксаторов (Цивьяна, Вильсона и др.) или передний спондилодез (рис. 196).

Переломы поперечных отростков позвонков встречаются почти исключительно в поясничной области. Переломы поперечных отростков иногда бывают двусторонними.

Диагностика. Резкие боли по бокам от остистых отростков. Точный диагноз устанавливают на основании рентгенограмм.

Лечение. В каждую болезненную точку, соответствующую перелому поперечного отростка, вводят 10 мл 0,5% раствора новокаина. Через 1—2 дня в случае непрекращающихся болей введение новокаина повторяют. Постельный режим обычно продолжается в течение 10—15 дней.

Переломы остистых отростков встречаются редко.

Диагностика. Припухлость, гематома и резкая болезненность в области остистого отростка. Иногда определяется подвижность отломка.

Лечение. В область перелома вводят 5 мл 0,5% раствора новокаина. Постельный режим назначают в течение 10—15 дней.

Глава XXXII

ОРТОПЕДИЯ

Общие вопросы диагностики

Симптоматика. Наиболее часто больные жалуются на *боль*. Локализация боли нередко не соответствует расположению патоло-

гического очага в результате ее иррадиации в соседние или отдаленные сегменты конечностей и тела. Характер боли определяется особенностями патологического процесса. Острая боль сопровождается воспалительные и

объемные процессы, причем в первом случае она, нарастает быстро, во втором значительно медленнее. Умеренная, медленно нарастающая боль, усиливающаяся при нагрузке, характерна для дегенеративно-дистрофических процессов (артроз, остеохондроз позвоночника и др.), последствий переломов костей (ложные суставы). При многих врожденных деформациях скелета боль отсутствует.

Деформация опорно-двигательного аппарата — наиболее частый и характерный спутник ортопедической патологии. Деформации позвоночника включают искривления во фронтальной (сколиоз) и сагиттальной (выпуклостью кзади — **кифоз**, выпуклостью кпереди — **лордоз**) плоскостях. Кифоз и лордоз свойственны нормальному позвоночнику. Патологическое их усиление нередко свидетельствует о пороках осанки. В большинстве же случаев эти деформации являются следствием или осложнением других патологических процессов (туберкулезный спондилит, болезнь Шойермана — Мау, сгибательные контрактуры тазобедренных суставов и др.). Указанные деформации нередко встречаются в виде различных сочетаний (кифосколиоз и др.). Деформации трубчатых костей и соответствующих им сегментов опорно-двигательного аппарата также определяются особенностями основного заболевания. Так, при ложных суставах наблюдаются искривления оси конечности, укорочения; при опухолях — увеличение объема конечности и ее искривления. Наиболее сложны деформации при некоторых врожденных пороках (хондродистрофия, незавершенный остеогенез и др.). Деформации суставов внешне проявляются увеличением их объема, порочными установками, ограничениями движений вплоть до полного их отсутствия (контрактура, анкилоз). Частыми деформациями являются варусные (О-образные) и вальгусные (Х-образные) искривления конечностей. Имеются в виду патологические углубления **варуса** и **вальгуса** вследствие деформаций суставов и трубчатых костей. Деформации опорно-двигательного аппарата могут быть вызваны патологическими изменениями мягких тканей как врожденного, так и приобретенного генеза.

Функция пораженного сегмента может быть нарушена вследствие боли, деформаций, мышечных атрофии, вторичных неврогенных и сосудистых нарушений и др. Сосудистые и неврологические осложнения могут входить в обязательный симптомокомплекс заболевания.

Нарушения состава крови, цереброспинальной жидкости, структуры клеток различных тканей и другие лабораторные данные в большинстве случаев малоспецифичны и говорят лишь о характере процесса без указания нозологической единицы.

Данные объективного исследования. Исследование ортопедических больных включает общедиагностические приемы (сбор анамнеза, осмотр, пальпацию, аускультацию, измерение), имеющие в данном случае свои специфические особенности.

Осмотр ортопедических больных должен быть сравнительным. Больного следует обнажать полностью независимо от локальных жалоб. Лишь такой осмотр позволяет обнаружить полные клинические проявления многих ортопедических заболеваний. Обращают внимание на общий вид и позу больного, его осанку, пропорции тела, положение конечностей и суставов, походку, цвет кожи, волосяной покров, развитие мышечного аппарата, выраженность подкожной клетчатки и сосудистой сети. В ряде случаев одного только осмотра достаточно для полной постановки диагноза (например, при врожденной крыловидной шее).

Пальпацией определяют сухость и влажность кожи, ее тургор, местную температуру, чувствительность различных участков тела, болезненность пораженного сегмента, наличие патологических образований и их характер (поверхность, плотность, возможное содержимое). Определяют также костные ориентиры для суждения об анатомических соотношениях частей тела, элементов конечностей, суставов и т. д.

Аускультация имеет значение в основном при диагностике таких заболеваний суставов, при которых их движения сопровождаются теми или иными характерными звуками.

Измерение в ортопедии играет особенно важную роль. Оно позволяет определить полноту объема движений в суставах, выявить укорочение конечностей и их сегментов, нарушения их анатомических соотношений, нарушения трофики мышц. Амплитуда движений в суставах определяется с помощью угломера — транспортира с двумя длинными браншами. Активные и пассивные движения исследуются во всех плоскостях, в которых они совершаются в норме. Кроме того, определяется патологическая подвижность в суставах. Движения в суставах могут быть ограничены вследствие патологических изменений в самом суставе или окружающих его тканях. Иногда эти ограничения (контрактуры) вызваны изменениями в центральной или периферической нервной системе. Полное отсутствие движений свидетельствует о наличии анкилоза, т. е. костного или фиброзного сращения сочлененных костей. Переходным между ними состоянием является ригидность сустава — фиброзное его сращение с объемом движений не более 5°. Измерение длины конечностей производят сантиметровой лентой, пользуясь постоянными ориентирами тела и конечностей. Таковыми являются на верхней конечности акромион, надмыщелки плеча, локтевой и шиловидный отростки локтевой кости, при измерении нижней конечности — передневерхняя ость подвздошной кости, большой вертел, мышелки бедра и большеберцовой кости, надколенник, лодыжки.

Укорочение истинное (анатомическое) обусловлено отставанием конечности в росте или деструкцией одной из ее сегментов, неправильным сращением отломков после перелома.

Укорочение кажущееся (проекционное) воз-

пикает при порочной установке суставов конечностей (например, анкилот в порочном положении).

Укорочение относительное появляется при вывихах суставов (например, относительное укорочение ноги при вывихе бедра кверху). Характер укорочения устанавливается путем поsegmentного измерения конечности.

Естественные анатомические ориентиры позволяют пользоваться некоторыми воображаемыми геометрическими фигурами (некоторые могут быть для удобства нарисованы на коже) для выявления нормальных или нарушенных анатомических соотношений сегментов тела и конечностей.

Линия Розера — Иелатона (соединяет передневерхнюю ость подвздошной кости с седалищным бугром, проходя через большой вертел) позволяет контролировать положение большого вертела и, следовательно, *головки бедра*.

Треугольник Брайента (Бриана) — в норме равнобедренный прямоугольный треугольник. Его катеты — продолжение оси бедра кверху и перпендикуляр к ней из передневерхней ости, гипотенуза соединяет указанную ость и большой вертел. При смещениях бедра соотношение сторон треугольника меняется.

Локтевой отросток и надмышелки плеча при разогнутом локтевом суставе образуют прямую линию Гютера, а при согнутом суставе — равнобедренный треугольник Гютера.

Треугольник талии образован талией и свободно висящей рукой. При сколиозе увеличивается с одной стороны и уменьшается с другой.

Своды стопы (продольный и поперечный) — условное обозначение взаимного расположения костей стопы в норме, напоминающего дуги (своды), выпуклостью кверху, в сагитальной (продольный свод) и фронтальной (поперечный свод) плоскостях. Снижение высоты сводов свидетельствует о слабости связочного и мышечного аппаратов стопы и появлении *плоскостопия*.

Диагностические методы. В комплекс исследования ортопедических больных входят изучение состояния внутренних органов, сердечно-сосудистой, центральной и периферической нервной систем, состояния мышц и т. д. Все большее значение приобретают исследования указанных органов с помощью специальной аппаратуры, хотя традиционные методы и не утратили своего значения. Принципиально важно, что эти исследования в настоящее время должны проводиться квалифицированными специалистами, ибо их сложность и одновременно диагностическая ценность исключают возможность дилетантского подхода к ним.

Рентгенологическое исследование ортопедических больных должно быть сравнительным (кроме случаев поражения непарных костей). Наряду с обзорными рентгенограммами широко используются специальные виды рентгенографии; артрография, вазография, внутрикостная флебография и др.

Чтение рентгенограмм опорно-двигательного аппарата должно проводиться в определенной последовательности. Изучают форму кости или сустава. Кроме искривлений оси кости или сустава, могут быть обнаружены увеличение их (например, «вздутие» при опухолях) или уменьшение (например, при последствиях туберкулезных артритов), сужение суставной щели (при артрозах) или ее расширение (при болезни Легга-Калве-Пертеса), нарушения соотношений костей одного сустава (например, при дисплазии тазобедренного сустава), нарушение целостности костей (ложный сустав) и т. д.

Контуры костей и суставов могут быть ровными и неровными, четкими и нечеткими. Например, неровные и нечеткие контуры свидетельствуют об активном воспалительном процессе, одном из видов сарком и др.

Структура костной ткани может быть уплотненной (остеосклероз) либо разреженной (остеопороз). Оба указанных феномена могут распространяться на весь скелет (системный феномен), свидетельствуя о системном поражении скелета, могут захватывать отдельные анатомические образования (регионарный феномен), например регионарный остеопороз при некоторых артритах, или могут ограничиваться небольшим участком кости (локальный феномен). Остеопороз и остеосклероз могут быть гомогенными, пятнистыми, ячеистыми и т. д., могут чередоваться на протяжении одной кости. В толще костей могут обнаруживаться отделившиеся от них фрагменты (секвестры) различной плотности и величины.

Мягкие ткани должны изучаться на «мягких» снимках. При этом можно обнаружить опухолевые образования, абсцессы, секвестры, подчеркнутые межмышечные промежутки и другие признаки той или иной патологии.

Все большее распространение получают сложные инструментальные и аппаратные методы исследования, позволяющие с *большой* точностью судить о состоянии кровоснабжения отдельных костей и их фрагментов, об изменении нагрузки на кости и суставы и соответствующих морфологических изменениях, а также обнаружить начальные формы деструкции и дегенерации суставов и т. д. К этим методам относятся различные биомеханические исследования, радиоизотопная диагностика, артроскопия, тепловидение и др. Указанные диагностические пособия требуют специальной подготовки и соответствующего оборудования, поэтому проводятся обычно в специализированных клиниках.

Принципы лечения

Лечение может быть консервативным и оперативным. Это разделение условно, так как указанные методы во многих случаях дополняют друг друга и используются совместно.

Консервативное лечение. Цели

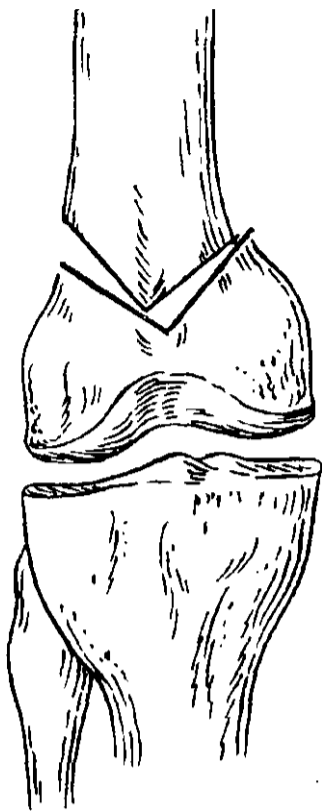

Рис. 197. Схема угловой остеотомии бедренной кости по Репке.

лечения: влияние на некоторые патологические процессы с помощью средств общего воздействия (антибактериальные, гормональные препараты, лучевая терапия и др.), консервативное (закрытое) исправление некоторых деформаций, разгрузка и обездвижение (иммобилизация) пораженных сегментов тела и конечностей, укрепление и восстановление функциональной полноценности мышечного аппарата, связок, нервов, стимуляция обменных процессов в организме для повышения его общего тонуса.

Консервативное исправление деформаций скелета принципиально основано на этапной коррекции их с фиксацией пораженного сегмента на каждом этапе внешними конструкциями и приспособлениями (ортопедические аппараты, корсеты, повязки и др.). Для изготовления этих устройств наряду с традиционным гипсом, кожей, металлами используются сейчас полимерные материалы, в том числе так называемые термопластические, позволяющие значительно сократить сроки изготовления протезно-ортопедических изделий (поливик, вспененный полиуретан и др.). Разгрузка и иммобилизация в ортопедии достигается путем назначения щадящего режима, применения специальных устройств (костыли, трости, ходунки) и ортопедических аппаратов для внешней фиксации. Незаменимы в ортопедии физические методы лечения: лечебная физкультура, массаж, физио- и бальнеотерапия. С их помощью достигается восстановление общего тонуса организма больного, мышечной силы и проводимости нервных стволов, обезболивание и восстановление местного кровообращения при некоторых процессах, улучшение подвижное/и позвоночника и суставов.

профилактика контрактур, пролежней и т. д. С реабилитационной целью широко используется общая и специальная трудотерапия. Консервативное лечение может быть самостоятельным или дополнять оперативное. Во втором случае оно является подготовкой больного к операции и способствует его реабилитации в послеоперационном периоде.

Оперативное лечение. Цели: удаление патологических очагов и тканей, являющихся морфологическим субстратом ряда заболеваний, исправление деформаций опорно-двигательного аппарата, восстановление анатомической целостности костей и мягких тканей, восстановление нормальных анатомических соотношений отдельных частей скелета, ограничение или ликвидация подвижности (нормальной или патологической) костей и суставов. Многие ортопедические операции имеют назначением создание новых анатомических взаимоотношений в области пораженного сегмента, позволяющих компенсировать утраченную функцию. В последние десятилетия пораженные кости, суставы и другие анатомические образования успешно заменяются с помощью консервированных тканей или искусственных изделий. Ортопедические операции в зависимости от места их приложения могут быть разделены на несколько групп.

Основные операции на костях. Остеотомия—пересечение кости. Показания: деформации, укорочения костей конечностей, необходимость улучшения местного кровообращения. Остеотомии таза применяют преимущественно для создания «крыши» вертлужной впадины при диспазиях тазобедренного сустава. По конфигурации сечения кости различают поперечные, косые, Z-образные, винтообразные, окончатые, шарнирные, угловые (рис. 197), клиновидные, сегментарные (множественные) и другие остеотомии. Выполняются с помощью различных пил (ленточных, циркулярных, проволочных), долот, а также с помощью ультразвуковых инструментов. Последние позволяют пользоваться минимальными оперативными доступами, обеспечивают хороший гемостаз, сводят к минимуму риск повреждения соседних органов.

Удлинение костей и исправление их осей выполняется обычно путем остеотомии с последующей медленной дистракцией костных фрагментов. Показания: укорочения и деформации костей врожденного и приобретенного генеза с функциональными или косметическими нарушениями. Применявшиеся с целью дистракции скелетное и другие виды вытяжения уступили место компрессионно-дистракционному методу, который обеспечивает надежную фиксацию отломков кости, а также в ряде случаев у детей позволяет достигнуть цели без остеотомии, путем разрыва зоны росткового хряща.

Остеосинтез — соединение костных фрагментов, восстановление анатомической непрерывности кости. Показания и техника остеосинтеза аналогичны таковым в травматологии (см. раздел «Травматология»). Вор-

гопедни остеосинтез в последние годы нередко осуществляется с помощью ультразвуковой «сварки» костей. Сущность метода состоит в прочном склеивании костей «озвученной» смесью костных опилок с полимером циакрином.

Резекция кости — удаление ее части. Показания: необходимость укорочения кости, наличие опухолевых, некоторых дилластических, воспалительных и других процессов. Техника резекции предусматривает удаление патологического очага с окружающими его тканями в пределах здоровой кости. При нарушении в результате резекции анатомической непрерывности кости следующим этапом (или одновременно) выполняется остеосинтез. Большие пострезекционные полости в костях обычно заполняются с помощью костнопластических операций.

Некрэктоми — удаление патологических, некротических тканей из ограниченного очага. Показания: деструктивные процессы без признаков малигнизации и некоторые доброкачественные опухоли. Осуществляется путем выскабливания ограниченных полостей, содержащих гной, грануляции, секвестры, диспластическую ткань.

Основные операции на суставах. **Артротомия** — вскрытие сустава. Показания: обычно необходимость создания доступа к суставу для выполнения какой-либо операции. В качестве самостоятельной операции применяется в основном для однократной или длительной эвакуации гноя из суставов при гнойных артритах. Техника сводится к послойному рассечению мягких тканей и вскрытию суставной капсулы. Описано большое количество доступов к каждому из суставов, отличающихся линией кожных разрезов и отношением к подлежащим мышцам, сосудам, нервам. Принципиально важно дифференцированное использование доступов (артротомии) в соответствии с целями основного вмешательства, что обеспечивает для него оптимальные условия и позволяет минимально травмировать ткани.

Резекция сустава — удаление хрящевого покрова сустава с участком подлежащей кости. Показания: деструктивные процессы, опухоли суставных концов костей. Удаляется хрящ и подлежащая костная ткань, saniруются патологические очаги. Резецированные кости сопоставляются в функционально выгодном положении с учетом пола, возраста, профессии больного и фиксируются до сращения, т. е. до наступления анкилоза. При экономной резекции удаляется незначительный слой субхондральной кости (рис. 198), при расширенной — значительный ее фрагмент, вплоть до удаления всего суставного конца. При моделирующей резекции опиленным концом придается форма, приближенная к нормальной; в дальнейшем производится разработка движений в суставе.

Артродез — операция обездвижения сустава. Показания: деформации суставов различного генеза, патологическая их подвижность, не устраняемая другими способами.

Внутрисуставной артродез по технике обычно схож с экономными резекциями. Внесуставной артродез осуществляется с помощью костных трансплантатов, соединяющих участвующие в суставе кости вне суставной щели. Нередко оба вида артродеза сочетаются (рис. 199).

Артропластика — восстановление ана-

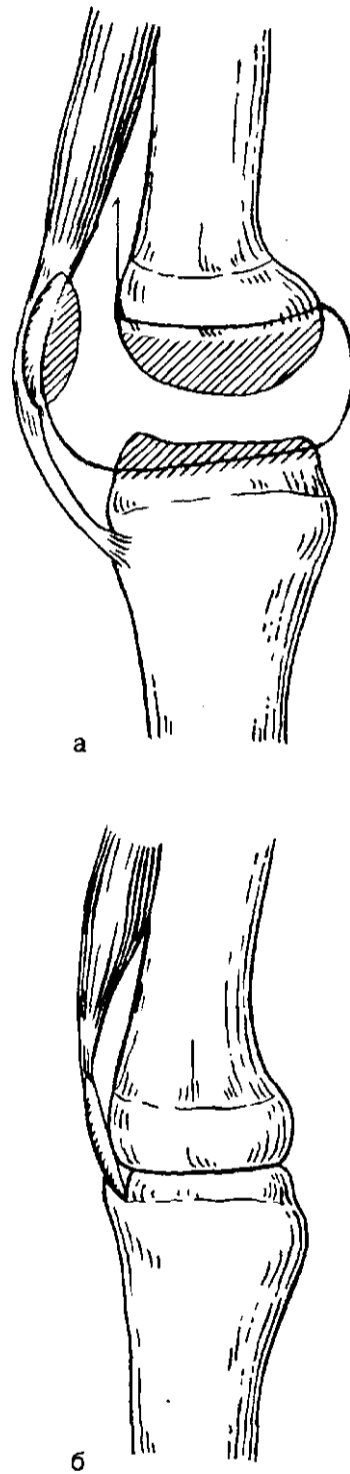


Рис. 198. Схема экономной резекции коленного сустава по Корневу.

а — до операции, обведены и заштрихованы резецируемые фрагменты сустава; б — после операции.

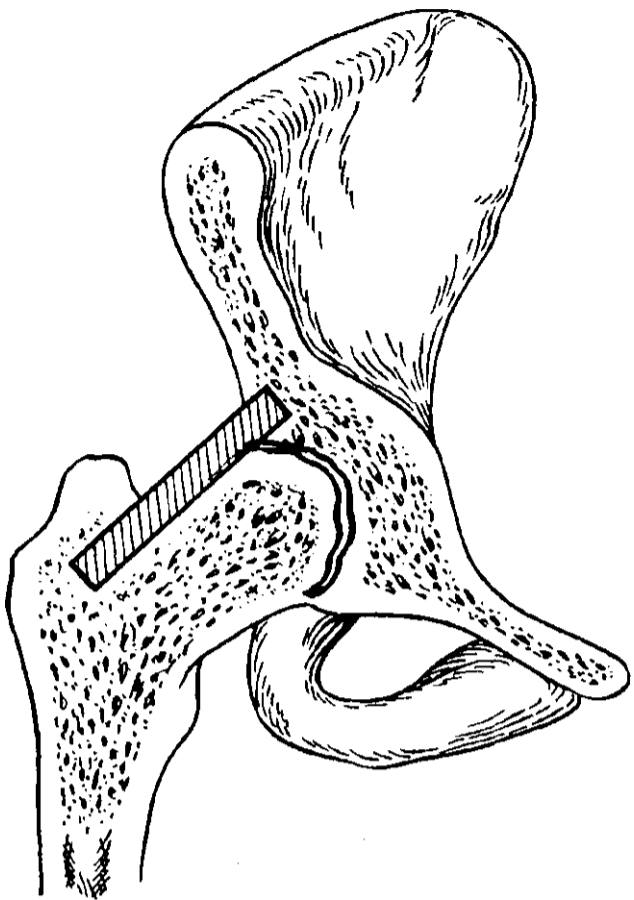


Рис. 199. Схема вне- и внутрисуставного артродеза тазобедренного сустава по Чаклину: резецирован суставной хрящ головки бедра и вертлужной впадины, костный трансплантат (заштрихован) внедрен в тело подвздошной кости и основание большого вертела,

томо-функциональной полноценности сустава пластическими методами. Показания: последствия деструктивных и других процессов с нарушениями формы и функции суставов. Удаляются патологически измененные участки сустава или весь сустав и замещаются аналогичными по структуре и функциональному назначению костными, хрящевыми или костно-хрящевыми трансплантатами. Пластические операции производятся также на мягкотканых образованиях суставов — связках, менисках, сухожилиях.

Основные операции на позвоночнике. Резекции тел позвонков, некрэктомии, остеотомии (вертебротомии) позвоночника принципиально имеют те же показания, что и аналогичные операции на других костях. Техника этих операций на позвоночнике значительно сложнее вследствие более глубокого его залегания в теле и близкого соседства с крупными сосудами и спинным мозгом.

Декомпрессивные операции — вмешательства с целью освободить спинной мозг от сдавления секвестрами, опухолями, абсцессами, сужениями позвоночного канала и др. Позвоночный канал вскрывают сзади с удалением дужек позвонков (ламинэктомия) или их половинок (гемиламинэктомия, рахотомия по Седдону) или спереди путем резекции тел позвонков. В большинстве случаев декомпрессивная операция является одновре-

менно радикальной по отношению к основному заболеванию (например, удаление гноя и секвестров при спондилите).

Костно-пластические операции на позвоночнике. Показания: патологическая подвижность позвонков в результате какого-либо заболевания (деструкция тел позвонков при спондилите, остеохондроз позвоночника и др.) или оперативного вмешательства (резекция тел позвонков, ламинэктомия и др.). Операция осуществляется обычно путем укладки костных трансплантатов в специальные пазы в телах позвонков либо вдоль дужек и остистых отростков. Трансплантаты должны при этом перекрывать зону патологической подвижности и соединять выше- и нижележащий здоровые отделы позвоночника (сиондилодез — рис. 200). В ряде случаев достаточно фиксации только тел пораженных позвонков (корпородез — рис. 201).

Основные операции на мягких тканях. Операции на мышцах, сухожилиях — удлинение, укорочение, пересадка мест прикрепления — применяются с целью восстановления нормального или функционального объема движений в суставах, ликвидации их разболтанности и порочных установок.

Абсцессотомия, фистулотомия — вскрытие и выскабливание нарывов и свищей в условиях применения антибиотиков — заменили их полное иссечение, применявшееся ранее, и выполняются обычно в качестве компонента основных радикальных операций при гнойных процессах или в качестве паллиативных при противопоказаниях к радикальным вмешательствам.

Ампутации и экзартикуляции — операции отсечения дистальных отделов конечностей на уровне костей или сустава. Показания: злокачественные опухоли, хронические нагноительные процессы, не поддающиеся радикальному лечению и осложненные амилоидозом или малигнизацией, крайние степени сосудистой недостаточности с гангреной.

Пластика в ортопедии — операции восстановления анатомо-функциональной полноценности костей, суставов и мягких тканей опорно-двигательного аппарата или репаративных процессов путем перемещения собственных или чужеродных тканей. Показания: обширные дефекты в костях, в том числе с нарушением их непрерывности, некоторые остеохондрозы и дегенеративно-дистрофические заболевания, анатомо-функциональная неполнота суставов и их элементов после травматических заболеваний и операций. Техника операций разнообразна. К ним относятся микропластические операции, пластика связок, сухожилий, менисков и ДР. При космической пластике используются трансплантаты костей самого больного (аутопластика), костей доноров - трупов взрослых (аллопластика), костей и хрящей человека эмбрионов (брефопластика) и костей животных (ксенопластика). Последние две применяются редко. Трансплантаты

быть в различных вариантах внедрены в костные дефекты: массивные прочные трансплантаты служат фиксаторами различных сегментов скелета, тонкие линейные трансплантаты подводятся к ростковым зонам костей у детей для стимуляции остеогенеза при некоторых остеохондропатиях. Мелкие линейные трансплантаты, уложенные по типу «вязанки хвоста», применяются для заполнения костных дефектов (метод Волкова).

Эндопротезирование — замена отдельных сегментов скелета и анатомических образований протезами. Применяются эндопротезы суставов (чаще всего тазобедренного) и в единичных случаях — целых костей, а также связок, сухожилий и т. д. Эндопротезы суставов и костей изготавливаются из металлов, полимеров, керамических материалов. Эндопротезы мягкотканых образований готовятся чаще всего из лавсана.

Компрессия и дистракция в ортопедии. Показания: нарушение непрерывности костей, их деформации и укорочения различного генеза, необходимость разработки движений в суставах после различных заболеваний, повреждений и мобилизующих операций, а также иммобилизация и фиксация суставов после резекций и артродезов. Осуществляется с помощью различных компрессионно-дистракционных аппаратов (Илизарова, Гудушаури, Волкова—Оганесяна, Калнберза и др.), представляющих собой металлические или пласт-

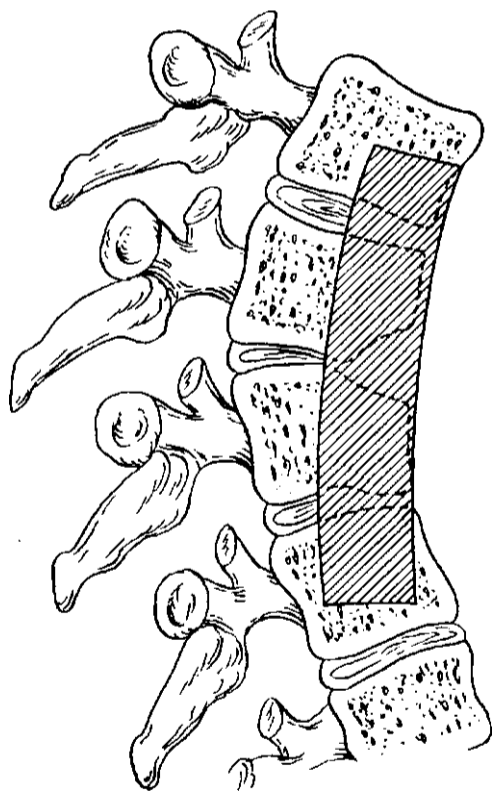


Рис. 200. Схема переднего спондилодеза при деструкции тел двух позвонков и диска между ними: костный трансплантат (заштрихован) блокирует пораженные и соседние с ними интактные тела позвонков.

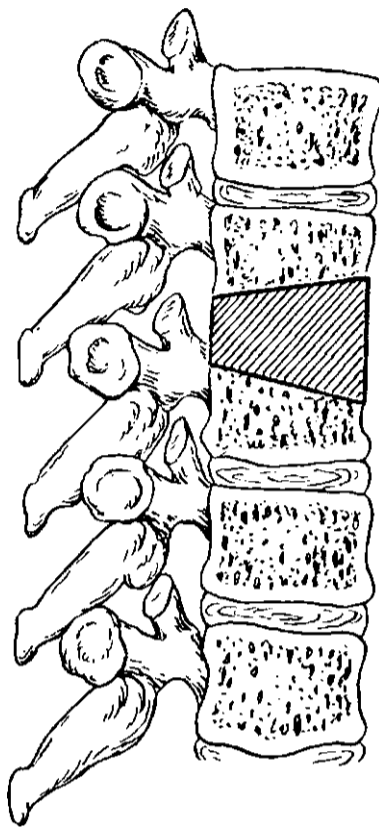


Рис. 201. Схема корпородеза: костный трансплантат (заштрихован) блокирует резецированные тела позвонков.

массовые дуги (кольца), подвижно соединенные между собой и фиксированные на костях посредством спиц. При раздвижении дуг (скоб) или их сближении создается соответственно дистракция или компрессия костных фрагментов. Оба действия можно проводить в разных направлениях, по разным осям, что позволяет не только удлинять кости, но и менять их форму. Снабженные специальными шарнирами, повторяющими кинематику суставов (шарнирно-дистракционные аппараты), эти конструкции позволяют восстанавливать подвижность суставов, нарушенную травмами и заболеваниями (аппараты Волкова — Оганесяна).

Деформация позвоночника и грудной клетки

Сколиоз (сколиотическая болезнь) — стойкое искривление позвоночника во фронтальной плоскости, сочетающееся с торсией тел позвонков (их поворотом вокруг своей оси), асимметричной деформацией грудной клетки с образованием реберного горба и вторичными нарушениями функции внутренних органов вследствие деформации скелета. Встречается часто. Среди детей в ортопедических стационарах больные сколиозом составляют до 28%. Однако в это число включены дети со всеми видами сколиотической деформации, в том

числе с пороками осанки. Частота истинного сколиоза около 3%.

Этиология сколиоза различна, в связи с чем выделены 5 основных групп: 1) сколиоз миопатического происхождения (недостаточность мышечного и связочного аппарата); 2) сколиоз неврогенного происхождения (следствие полиомиелита, нейрофиброматоза, спастического паралича, сирингомиелии и др.); 3) сколиоз на почве аномалии развития ребер и тел позвонков; 4) сколиоз на почве врожденных и приобретенных деформаций грудной клетки; 5) сколиоз на почве дисплазии и слабости мышечного и связочного аппарата (неправильно именуемый идиопатическим).

Диагностика. По степени выраженности искривления позвоночника различают 4 степени сколиоза. При IV степени угол искривления может достигать 60—90°. Дуга искривления может быть простой и сложной — в несколько изгибов. Искривления могут занимать отдельные отрезки позвоночника или весь позвоночник (рис. 202). Ведущими клиническими симптомами являются искривление позвоночника во фронтальной плоскости и

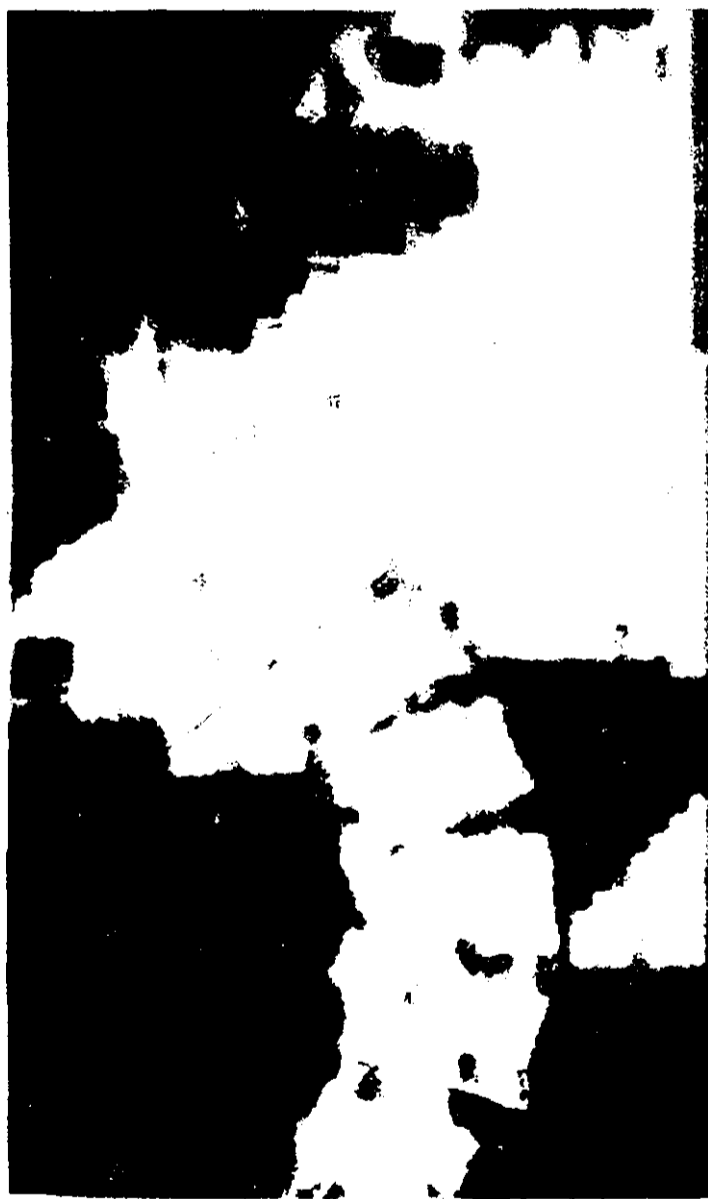


Рис. 202, Сколиотическая болезнь позвоночника: S-образная деформация позвоночника во фронтальной плоскости, торсия тел позвонков вокруг своей оси.

деформация грудной клетки с образованием реберного горба с одной стороны и вдавленности ее с другой. В связи с деформацией позвоночного канала, грудной и брюшной полостей соответственно нарушается функция расположения в них органов.

Лечение сколиоза — сложная задача, требующая организованной системы лечения, опытного медицинского персонала и дисциплины больного и его родителей. Идиопатические сколиозы выявляются в дошкольном периоде и должны лечиться систематически амбулаторно, лучше в системе детских садов (или детсадовских подготовительных групп) и в системе интернатов для детей со сколиозом. Первый такой интернат для детей школьного возраста открыт в 1966 г. при ЦИТО, в настоящее время в стране функционирует 40 таких лечебно-учебных заведений. Основное в консервативном лечении сколиоза — режим дня и ночи, сон на жесткой постели, ежедневная многочасовая лечебная гимнастика (в основном лежа), массаж, ношение по показаниям различных съемных корсетов, летом курортное лечение с плаванием и водными процедурами. Мобилизация стойких искривлений достигается гипсовыми корсетами с вытяжением, активной и пассивной гимнастикой, фиксацией выправленных участков корсетами, а в отдельных случаях оперативной стабилизацией позвоночника.

Оперативное лечение сколиоза имеет в виду коррекцию деформации и последующую фиксацию позвоночника. Операции делаются при II—III и III—IV степенях сколиоза после предварительной консервативной подготовки. Наибольшее распространение имеют: 1) фиксация позвоночника (задний спондилодез) по Чаклину; 2) рассечение дисков (дискотомия) в грудном отделе в сочетании с задним спондилодезом по Казмину (при сколиозах II—III степеней); 3) мобилизация грудного отдела позвоночника по Харрингтону; 4) клиновидная резекция тел позвонков в грудном отделе при III—IV степенях по Казмину и Рофу в сочетании с задним спондилодезом; 5) клиновидная вертебротомия при тяжелых формах кифосколиоза по Цивьяну; 6) эпифизодез тел позвонков (разновидность спондилодеза) у детей младшего возраста по Закревскому и Рофу; 7) тендолигаментокапсулотомия при сколиозах II—III степеней по Щулутко; 8) дистракция по Роднянскому.

Прогноз. Эффективность консервативных и оперативных методов различна в зависимости от своевременности лечения. При ранней диагностике и лечении нередко удастся восстановить нормальную форму позвоночника. При грубых искривлениях хорошим исходом считается нередко не только частичное исправление деформации, но и остановка ее прогрессирования.

Врожденная мышечная кривошея — порок развития, проявляющийся прогрессирующим наклоном головы в сторону и вперед и деформацией скелета лица и свода черепа. По частоте занимает третье место среди врожден-

ных пороков опорно-двигательного аппарата (5—2°) после дисплазии тазобедренного сустава и врожденной косолапости.

Этиология. Основная причина — неправильное положение головки плода в утробе матери при поперечном, косом или ягодичном предлежании, вследствие чего в последние месяцы развития плода происходит укорочение одной или обеих грудиноключично-сосцевидных мышц. При быстрых родах волокна этих мышц могут повреждаться при прохождении головки через родовые пути. Последующее рубцевание мышцы может также служить причиной кривошеи.

Диагностика. Клиника проявляется с рождения и выявляется в первые дни жизни ребенка: *толови* наклонена с поворотом в противоположную сторону. На концах мышцы пальпируются уплотнения, в начале мягкие, затем более плотные (рубцово-перестроившиеся гематомы). У части детей на первом месяце жизни определяется асимметрия щечек, подбородка. К моменту удержания головки наклон ее определяется особенно резко, а к двум годам отчетливо видны асимметрия лица, свода черепа, ушных раковин, опущение угла рта. Глазная щель на стороне поражения располагается ниже, сужена. У взрослых нелеченых больных голова может лежать на надплечье.

Лечение должно начинаться сразу по установлении диагноза. В него входит правильное положение ребенка в кровати (его взгляд должен быть направлен в сторону поражения). Это положение должно сохраняться при его сидении, а также при изготовлении фиксаторов шеи (тесемки к чепчику, ошейник Шанца из картона, ваты и марли и др.). Постоянно проводятся массаж и лечебная гимнастика, в том числе в послеоперационном периоде, если принято оперативное лечение. Операция состоит в иссечении рубцово-измененного участка пораженной мышцы по всей ее ширине, перевязке культей мышцы кетгутотом и подсечении фасции шеи. После операции ребенка укладывают с петлей Глиссона, если операция была под наркозом. При применении местной анестезии в положении стоя с помощью аппарата Энгельмана накладывают на 1 мес гипсовую торакальную повязку с гиперкоррекцией шеи. Через месяц — массаж, лечебная гимнастика. Общая длительность лечения несколько месяцев.

Прогноз при своевременном лечении благоприятный. В значительной мере исправляются уже имеющиеся деформации лица.

Болезнь (синдром) Клиппеля—Вейля — одна из форм врожденной костной кривошеи — деформация шейного и верхнегрудного отделов позвоночника вследствие синостозирования шейных позвонков.

Частота 1 на 42 000 новорожденных. В 10 % болезнь Клиппеля—Вейля сочетается с другими пороками развития опорно-двигательного аппарата.

Этиология — нарушение внутриутробного развития шейного и верхнегрудного отделов позвоночника.

Диагностика. Короткая шея, низкая граница волосистой части головы. Голова наклонена в сторону и кпереди, лицо и череп асимметричны. Подвижность шеи резко ограничена. Высокое стояние лопатки. Нередки вторичные парезы, параличи и другие неврологические нарушения. Рентгенологически выделяются два типа болезни: 1) атлант и эпистрофей соединены с остальными позвонками, число которых не более четырех, дужки не зарастены, первые ребра присоединены сзади выше, чем спереди; 2) синостоз атланта с затылочной костью, нижележащие позвонки соединены между собой, могут быть добавочные полупозвонки и шейные ребра. Дифференцировать от других форм кривошеи, болезни Шпренгеля, добавочных полупозвонков.

Лечение. Рано начатые массаж, лечебная гимнастика, физиотерапия позволяет у части больных несколько увеличить подвижность шейного отдела позвоночника. Изредка применяется оперативное разделение позвонков — сложная операция с сомнительным эффектом.

Прогноз обычно неблагоприятный.

Болезнь Гризеля (назофарингеальная кривошея) — кривошея, обусловленная контрактурой околопозвоночных мышц. Встречается редко.

Этиология. Мышечная контрактура возникает вследствие воспалительных заболеваний зева и носоглотки.

Диагностика. Вследствие смещения атланта движения черепа вокруг зубовидного отростка ограничиваются. Голова поворачивается в одну сторону, наклоняется в другую. Сгибание и разгибание шеи и ее наклоны в сторону поворота могут быть свободными, а движения в противоположную сторону всегда ограничены. Увеличены и уплотнены подчелюстные лимфатические узлы. Ротация головы сохраняется за счет нижнешейного отдела позвоночника. Рентгенограмма через рот обнаруживает подвывих атланта. Необходимо дифференцировать от аневризальной кисты, опухолей, экзостоза шейного отдела, которые могут вызвать аналогичную контрактуру паравerteбральных мышц.

Лечение типичной болезни Гризеля проводится путем вытяжения петлей Глиссона в течение нескольких недель с одновременной противовоспалительной и антибактериальной терапией, последующим массажем и гимнастикой.

Прогноз обычно благоприятный. При запущенной болезни может возникнуть стойкая костно-фиброзная контрактура шеи.

Крыловидная шея (синдромы Бонневи—Ульриха, Шершевского—Тернера) — врожденный порок шеи и надплечий. Встречается редко.

Этиология. Деформация возникает вследствие нарушения эмбрионального развития плода.

Диагностика. Порок состоит в крыловидных изменениях кожи надплечий и шеи. Деформация обычно симметрична. Натянутые кожные складки идут от сосцевидных отростков

до середины надплечий. Из-за напряжения фасции шеи лицо приобретает застывшее выражение сфинкса, подчеркнутое деформированными ушными раковинами и короткой шеей. Нижние веки оттянуты книзу. Крыловидная шея может сопровождаться другими пороками — разболтанностью суставов или их врожденными вывихами, синдактилией, артрогрипозом, карликовостью, нарушениями функции центральной и периферической нервной системы.

Лечение только оперативное в возрасте 5—6 лет. Метод встречных кожных лоскутов по Лимбергу устраняет как деформацию, так и вторичные изменения лица. После операции голова фиксируется ошейником из полиуретана. Через 2 нед лечебная гимнастика и массаж.

Прогноз. При своевременном лечении деформация полностью устраняется. Дальнейшее состояние больного в этом случае определяется сопутствующими деформациями.

Остеохондроз позвоночника — дегенеративно-дистрофическое заболевание позвонков и межпозвоковых дисков. Включает спондилоз — преимущественное поражение передних отделов позвоночника, тел позвонков и межпозвоковых дисков и спондилоартроз — преимущественное поражение задних отделов позвоночника, межпозвоковых суставов. Как правило, в чистом виде эти формы остеохондроза не встречаются.

Частота. Нередко заболевание начинается в возрасте около 30 лет, однако клинические проявления констатируются обычно после 40 лет. После 45 лет дегенеративные изменения в позвоночнике констатируются часто — до 70% в зависимости от общей конституции.

Этиология до конца не изучена. Появлению остеохондроза способствуют врожденные пороки и аномалии позвоночника (переходные позвонки, добавочные клиновидные полупозвонки и др.), травмы и перегрузки позвоночника, малая подвижность людей, перенесенные спондилиты различной этиологии и другие факторы.

Диагностика. Жалобы на боль в позвоночнике по утрам (до разминки) и по вечерам (в связи с дневной нагрузкой), повышенную утомляемость спины, боль при подъеме тяжестей и резких движениях, при незначительном переохлаждении, неудобной постели, частые корешковые боли с иррадиацией в нижележащие сегменты тела и конечности. Чаще поражается поясничный (наиболее нагружаемый) отдел позвоночника. Движения в пораженном отделе или всем позвоночнике ограничены, болезненны, нередко отмечается клиника радикулита, радикулоневрита, обусловленная сдавлением корешков спинного мозга, вплоть до периферических парезов и параличей. Клинические проявления остеохондроза обусловлены уменьшением высоты дисков, клювовидными разрастаниями тел позвонков и обнаруживаемыми рентгенологически «выпадениями» ткани дисков в тела позвонков (так называемые *рыжи Шморля*). При «выпадениях» дисков в просвет позвоночного канала

возможны парезы и параличи центрального типа. С течением времени проявления остеохондроза нарастают, достигая в ряде случаев большой выраженности. Постоянные интенсивные боли инвалидизируют больных.

Лечение в начальных стадиях консервативное: разгрузка позвоночника (щадящий режим, вытяжение на наклонной плоскости малыми грузами, подводное вытяжение), лечебная гимнастика, массаж, физио- и бальнеотерапия, блокады ущемленных корешков (новокаин, спирт), иглоукалывание, обезболивающие препараты. Основное назначение консервативной терапии — снятие болей и повышение подвижности позвоночника. При ее неэффективности — операция, проводимая с целью ликвидировать имеющиеся осложнения (сдавление спинного мозга и его корешков) и стабилизировать пораженный отдел позвоночника, ликвидировать его патологическую подвижность. Эти цели достигаются путем резекции тел позвонков, их расклинивания и спондилодеза (корпородеза). Просвет позвоночного канала ревизуется одновременно с основным вмешательством (радикальным) либо (если оно не показано) путем ламинэктомии (гемиламинэктомии). Для предотвращения нестабильности позвоночника после удаления его дужек обязательен задний спондилодез. В последние годы разработана методика *консервативного корпородеза* — в разволокненный диск вводится фермент папаин, что ведет к лизису диска и синостозированию пораженных тел. Необходимо рациональное трудоустройство.

Прогноз при современных методах лечения обычно благоприятный, однако они не предупреждают его развития в других отделах позвоночника.

Воронкообразная грудная клетка — врожденная деформация грудной клетки, характеризующаяся вдавлением грудины. Встречается редко.

Этиология. Нарушение эмбриогенеза, неполноценность реберных хрящей диспластического характера.

Диагностика. При осмотре грудина вдавлена внутрь, иногда до упора в позвоночник. По форме и глубине «воронки» различают симметричную, асимметричную и плосковоронкообразную формы деформации. Сдавление органов грудной клетки ведет к нарушению их функции вплоть до декомпенсации. Больные дети астеничны, отстают в физическом развитии, имеют слабо развитые мышцы, симптомокомплекс вегетодистонии.

Лечение. При маловыраженных деформациях — многолетний комплекс лечебной гимнастики, плавание, лыжный спорт, гребля, массаж. Корсеты не показаны. Оперативное лечение в возрасте от 3 до 14 лет. Операции имеют в основном не косметический, а функциональный характер. В основе их лежит торакопластика, перемещение «вдавленного» участка грудной клетки вперед с последующей его фиксацией различными способами. Благоприятные результаты дает приосоенная диафрагмотомия с резекцией реберных

хрящей около грудины без последующей фиксации ее.

Прогноз зависит от выраженности деформации, своевременности лечения и правильности выбранной тактики.

Врожденная китовидная (куриная) грудь — деформация грудной клетки, характеризующаяся увеличением ее переднезаднего размера, выступанием спереди грудины и ее мечевидного отростка, вдавлениями нижней части грудной клетки. Встречается редко.

Этиология. Деформация всегда вторична и возникает при врожденных кифосколиозах, нарушениях роста позвоночника, врожденной хондродистрофии. Аналогичная деформация возникает как приобретенная при рахите, туберкулезном спондилите.

Лечение проводится в основном по поводу основного заболевания. Раннее его прерывание — эффективная мера профилактики килевидной груди.

Деформация плечевого пояса и верхних конечностей

Врожденное высокое стояние лопатки (болезнь Шпренгеля) — порок развития, заключающийся в асимметричном по высоте расположении лопаток.

Частота около 1 % всех пороков развития скелета. Обычно деформация левосторонняя, двусторонний вариант крайне редок.

Этиология связана с задержкой опускания лопатки во внутриутробном периоде, причиной чего иногда служат дополнительная косточка между шейными позвонками и гребнем лопатки, или порок развития I—II ребер (их раздвоение), или дополнительное шейное ребро. В ряде случаев причина неизвестна.

Диагностика. На пораженной стороне размеры лопатки в длину и ширину на 1—2 см меньше. Резко выступает верхний угол лопатки, симулируя экзостоз, могут быть дополнительные пороки развития шейных позвонков. Поднятие руки в сторону ограничено 90°. Заболевание необходимо дифференцировать от болезни Клиппеля—Вейля, крыловидной лопатки.

Лечение только оперативное — освобождение лопатки, низведение ее и фиксация нижнего угла к VIII ребру. Вместо фиксации возможно удлинение трапецевидной и ромбовидной мышц с рассечением передней зубчатой мышцы. Оптимальный возраст для операции 5—6 лет, пока нет вторичных деформаций шеи, позвоночника, грудной клетки.

Прогноз благоприятный.

Врожденная крыловидная лопатка — выстояние медиального края лопатки кзади. Встречается редко, обычно сочетается с высоким стоянием лопатки.

Этиология — нарушение внутриутробного перемещения лопатки книзу и медиально.

Диагностика. При осмотре — выстояние медиального края лопатки, усиливающееся

при попытках поднять руку. Плоскость лопатки при этом приближается к саги пильной. Вместе с поднятой рукой создается фигура, напоминающая ружье, «прикладом» которого является лопатка. — *симптом приклада*. Дифференцировать от приобретенной крыловидной лопатки вследствие паралича передней зубчатой мышцы, ромбовидной или трапецевидной (средней порции) мышц.

Лечение оперативное — фиксация лопатки к ребрам с помощью лигатур или путем внедрения ее медиального края в специальные пазы в ребрах.

Врожденная косорукость — порок развития дистальных отделов верхних конечностей, выражающийся отклонением кисти кнутри или кнаружи от нормальной оси. Встречается сравнительно редко.

Этиология. Врожденная косорукость может быть самостоятельным пороком внутриутробного развития либо проявлением артрогрипоза. Обусловлена: 1) врожденным укорочением сухожилий, мышц и связок ладонно-радиальной стороны или 2) отсутствием (недоразвитием) лучевой, реже локтевой кости.

Дифференцированный диагноз проводят с *болезнью Маделунга* — штыкообразной деформацией лучезапястного сустава вследствие остановки роста дистального эпифиза лучевой кости у 6—8-летних детей. Причинами такой задержки могут быть физарные дисплазии, эпифизолиз или остеомиелит в области дистального метаэпифиза. Дифференцировать также с пороками предплечья на почве дисхондроплазии.

Лечение. Первая форма косорукости требует удлинения укороченных сухожилий и рассечения связок. При костной форме косорукости, если имеется хотя бы небольшой рудимент кости, ее следует попытаться распрямить и удлинить с помощью дистракционного аппарата. Возраст для операций 6—7 лет.

Прогноз зависит от выраженности деформации и своевременности лечения.

Врожденные деформации кисти разнообразны по этиологии и клиническим проявлениям. Встречаются довольно часто.

Этиология. В большинстве случаев нарушение внутриутробного развития, иногда следствие хромосомных нарушений. Грубые деформации кисти могут возникать в результате некоторых патологических состояний матери.

Диагностика. Врожденные пороки кисти подразделяются на гиперпластические (увеличение размеров и числа частей кисти) и гипопластические (уменьшение их). К первой относятся: синдактилия — сращение пальцев между собой, гигантизм — увеличение пальцев или отдельных фаланг, полидактилия и полифалангия — увеличение числа пальцев или фаланг. Во вторую группу входят: брахидактилия и орахифалангия — уменьшение размеров пальцев или фаланг, гиподактилия и гипофалангия — уменьшение числа пальцев и фаланг и некоторые другие, более редкие деформации. Отдельные части кисти могут пол-

ностью отсутствовать: отсутствие всех пальцев — адактилия, одного пальца — эктродактилия, всей кисти — ахейрия.

Лечение сводится к компенсации нарушенных функций кисти и по возможности к устранению косметического дефекта. С этой целью применяется консервативное лечение (массаж, лечебная гимнастика, физиотерапевтические процедуры), этапное шинирование, бинтование и др. Оперативное лечение не ранее 2—7-летнего возраста сводится к различным костно- и кожно-пластическим вмешательствам.

Дюпюитрена контрактура — хроническое заболевание соединительной ткани с преимущественным поражением кисти и образованием контрактур пальцев.

Частота 1—3% от всех травм и заболеваний опорно-двигательного аппарата в возрасте старше 40 лет.

Этиология не выяснена. Возможно влияние хронических травм кисти, в результате которых ткань ладонного апоневроза перерождается в грубую фиброзную.

Диагностика. В подавляющем большинстве случаев поражаются кисти, хотя возможны и заболевания стоп. Заболевание начинается с образования плотных узелков и тяжелей в ладонном апоневрозе, затем появляются контрактуры пальцев, усиливающиеся и сопровождающиеся грубыми изменениями в коже и межфаланговых суставах. Чаще поражается правая кисть, двусторонний вариант наблюдается реже. Поражение захватывает обычно область IV—V пальцев.

Лечение. Консервативное лечение только в начальных стадиях (местное применение ферментов, инъекции стекловидного тела, гидрокортизона, физиолечение). В более выраженных случаях — иссечение ладонного апоневроза.

Деформации нижних конечностей

Дисплазия тазобедренного сустава — недоразвитие элементов сустава, приводящее к нарушению анатомических соотношений вертлужной впадины, головки бедренной кости, тазовых костей, связок, капсулы сустава и окружающих мышц. Ведущий признак — смещение головки бедренной кости латерально и кверху по отношению к вертлужной впадине.

Частота в среднем 16 на 1000 детей. В районах, где принято тугое пеленание грудных детей, дисплазия чаще переходит во врожденный вывих бедра. Обычай носить детей на поясе и спине матери с разведенными ножками (Африка, Южная Азия) приводит к практически полному отсутствию врожденного вывиха бедра в 31 их районах. Средняя частота врожденной вывиха бедра 5 на 1000 детей. Двусторонний вывих встречается в 2 раза чаще, чем односторонний.

Этиология и патогенез. Порок формируется в последние месяцы внутриутробной

жизни. Наиболее частая причина — маловодие, ведущее к приведению ножек плода с исключением взаимодавления головки бедра и вертлужной впадины. С каждой неделей после рождения дисплазия прогрессирует и без лечения нередко заканчивается вывихом бедра. Раздельное развитие головки и впадины усугубляет уплощение последней, деформацию и атрофию головки. Капсула сустава удлиняется, приобретает вид песочных часов, что затрудняет вправление головки во впадину. Дисплазия тазобедренного сустава — понятие собирательное. В зависимости от выраженности несоответствия головки и впадины и смещения головки латерально и кверху у детей старше одного года выделяют: предвывих (головка смещена латерально, но находится во впадине), подвывих (головка у верхнего края впадины) и три степени вывиха головки бедра (рис. 203), при крайних степенях которого она находится у гребня подвздошной кости. Степень дисплазии определяется клинико-рентгенологически.

Диагностика. Характерно ограничение сгибания и отведения бедра. У новорожденных вывихнутая головка при отведении вправляется с характерным щелчком (симптом Ортолани—Маркса), а при приведении ножки вновь вывихивается. При односторонней дисплазии или различной ее выраженности длина ножек ребенка неодинакова, различно число кожных складок на его бедрах. При вывихе большой вертел смещается выше линии Розера—Нелатона, нарушается равнобедренность треугольника Брайента. С началом ходьбы нарушается походка: при одностороннем вывихе хромота, связанная с укорочением ножки, при двустороннем — «утиная» походка (переваливающаяся). В связи с ограничением разгибания бедра усиливается поясничный лордоз.

Дифференциальный диагноз необходимо проводить у новорожденных с физиологическим спазмом мышц бедра, который легко преодолевается при исследовании. У ходячего ребенка исключаются деформации вследствие рахита, ахондроплазии, перенесенного коксита, опухоли тазобедренного сустава.

Лечение. В грудном возрасте — разведение бедер и фиксация их в этом положении в течение 3—4 мес с помощью гипсовых повязок, полимерных шин Волкова, распорок Виленского. При поздней диагностике вывиха и затрудненном вправлении головки — операция. У детей первых 3 лет жизни показано открытое вправление головки бедра, причем в случае двустороннего вывиха желательно с одной стороны ограничиться консервативным лечением. При подвывихе с поворотом шейки бедра кпереди (антетореия) и уменьшением шеечно-диафизарного угла (валы ус шейки) — подвертельная остеотомия с поворотом шейки бедра кзади и увеличением шеечно-диафизарного угла (деторсионно-варизирующая остеотомия). При плоской, не покрывающей головку впадине — остеотомия основания подвздошной кости с перемещением нижнего сегмента ее медиально (операция Киари) или

Рис. 203. Правосторонний врожденный вывих бедра. Головка бедренной кости вне вертлужной впадины, смещена кверху.



с внедрением костного трансплантата в расщеп, вследствие чего крыша впадины отгибается книзу и накрывает головку (операция Солтера). У подростков со сформировавшимся вывихом и сужением суставной капсулы — иссечение ее с внедрением головки в искусственно углубленную впадину. Головка предварительно окутывается частью капсулы (метод Колонна) или амниотическим колпачком (метод Волкова). Для предупреждения дистрофии головки вследствие повышенного на нее давления в меж- или подвертельной зоне резецируют фрагмент бедренной кости (метод Заградничека). В последующем при одностороннем вывихе возможно удлинение этого бедра.

Прогноз. Нелеченые дисплазия и вывих приводят к грубому артрозу тазобедренного сустава и деформациям других частей скелета. Своевременное адекватное лечение позволяет полностью восстановить форму и функцию сустава.

Врожденный вывих голени — взаимное соскальзывание суставных поверхностей бедра и голени. Встречается редко.

Этиология. Порок развивается в последние месяцы внутриутробной жизни при отсутствии, недоразвитии или излишне длинных связках коленного сустава.

Диагностика. Аномалия выглядит в виде *рекурвации* коленного сустава — переразгибания с углом, открытым кпереди (рис. 204), патологических боковых движений и отсутствия сгибания. С началом ходьбы опорной поверхностью вместо подошвы становится икроножная сторона голени.

Лечение начальных форм состоит в массаже, гимнастике, фиксации конечности гипсовым тутором. При выраженной деформации показаны сопоставление суставных концов и фиксация их сроком до 5—6 мес с помощью шарнирно-дистракционных аппаратов. В запущенных случаях сопоставление возможно лишь после сегментарной резекции

метафиза бедра (3—4 см). В последующем фиксация фрагментов бедра осуществляется также указанными аппаратами. В ходе операции ушиваются растянутые сухожилия и связки.

Прогноз при своевременном лечении благоприятный. Без лечения — тяжелая инвалидизация.

Врожденный вывих надколенника — смещение надколенника через латеральный (чаще) или медиальный мыщелки бедра.

Частота около 0,45% всех врожденных вывихов.

Этиология — недоразвитие костных и мягкотканых элементов коленного сустава.

Диагностика. Надколенник крупный, часто дольчатый. Латеральная порция четырехглавой мышцы бедра подходит к прямой мышце под тупым углом, оттягивая ее при сокращении латерально. При этом надколенник уходит не вверх, а в сторону, затем — к подколенной ямке, прямая мышца бедра и ее сухожилие образуют с бедром и голенью треугольник. Нога теряет тонус, подкашивается. Со временем развиваются вальгус голени, артроз коленного сустава.

Дифференциальный диагноз необходимо проводить с травматическим вывихом надколенника (в анамнезе обязательен разрыв связок), с патологическим вывихом вследствие деструкции мыщелка бедра, привычным вывихом надколенника (в анамнезе травма или артрит).

Лечение оперативное. При начальных формах — перемещение прямой мышцы медиально и фиксация ее к медиальной группе мышц бедра (метод Фридланда). При более тяжелых формах — дополнительное перемещение медиально бугристости большеберцовой кости с собственной связкой надколенника, латеральные волокна четырехглавой мышцы бедра отсекаются от сухожилия и в более расслабленном состоянии подшиваются к прямой



Рис. 204. Коленный сустав при врожденном вывихе голени: берцовые кости смещены кзади (а) и кверху (б).

мышце бедра (метод Волкова). При деформациях голени — корригирующая остеотомия.

Прогноз определяется своевременностью лечения. В запущенных случаях развивается артроз коленного сустава, требующий отдельного лечения.

Врожденная косолапость — контрактура суставов стопы, проявляющаяся подошвенным сгибанием в голеностопном суставе, поворотом подошвенной поверхности стопы кнутри и приведением стопы в переднем отделе.

Частота около 36% от всех врожденных деформаций опорно-двигательного аппарата. Деформация чаще двусторонняя.

Этиология. Задержка в приведении к норме положения стопы в утробе матери вследствие маловодия, избыточного давления стенок матки, опухолей, амниотических перетяжек и др. Морфологически деформация проявляется недоразвитием и укорочением внутренних связок и сухожилий стопы.

Диагностика определяется наличием описанных выше деформаций. При атипичной внутренней косолапости могут быть, кроме того, амниотические перетяжки, отсутствие

одной из костей голени или стопы, сращение отдельных костей между собой. Следует дифференцировать от спастической косолапости вследствие родовой травмы, физиологической спастичности стоп в первые дни жизни.

Лечение направлено на ликвидацию деформаций и должно быть максимально ранним, с первых дней после отпадения пупка. Сущность его в поэтапном растяжении связок и сухожилий и фиксации стопы в положении коррекции на определенный срок гипсовыми бинтами. По достижении гиперкоррекции — фиксация задними пластмассовыми шинами на срок до 1 года. При позднем обращении детей первых 2 лет жизни лечение сразу включает этапные гипсовые повязки. Если к двухлетнему возрасту деформация полностью не устранена, проводят операцию, состоящую в удлинении укороченных сухожилий и рассечении укороченных связок. После операции на полгода накладывают гипсовый сапожок в положении гиперкоррекции и разрешают ходить. У старших детей иногда делают клиновидные и серповидные резекции среднего отдела стопы. У части ооленных.

числе у взрослых, исправление косолапости успешно досзигается с помощью шарнирно-листракционных аппаратов.

Прогноз. При своевременном лечении анатомо-функциональные результаты хорошие. В запущенных случаях тяжелые деформации стоп приводят к инвалидизации больных.

Врожденное плоскостопие — уплощение сводов стопы врожденного характера.

Частота 11—12% от всех врожденных деформаций стоп.

Этиология. Деформация является следствием порока развития зачатка, амниотических перетяжек, недоразвития или отсутствия малоберцовой кости и др.

Диагностика. Повышенная утомляемость ног, боль в икроножных мышцах и стопе к концу дня, расширение и удлинение стоп, видимое уплощение сводов, подтверждаемое плантограммой (отпечатком подошвенной поверхности), нередко невриты подошвенного нерва. Часто сочетание с вальгусной установкой стопы.

Лечение. Массаж, лечебная физкультура, ручная коррекция стопы с мягкотканной фиксацией, фарадизация большеберцовых мышц, обувь без рантов, с твердой подошвой и шнурками. Для школьников необходима обувь с выкладкой свода стопы и поднятием ее края. При грубых формах плоскостопия — фиксация гипсовыми сапожками в положении гиперкоррекции. При неуспехе консервативного лечения — операция с удлинением ахиллова сухожилия, пересадкой длинной малоберцовой мышцы на внутренний край стопы и ручным исправлением деформации. Последующая фиксация стопы и ношение ортопедической обуви.

Профилактика; ношение рациональной обуви, укрепление мышц стопы, хождение босиком, особенно по рыхлой почве.

Полая стопа — врожденная деформация, характеризующаяся увеличением высоты сводов стопы. Встречается редко.

Этиология. В основе деформации обычно лежат нарушение внутриутробного развития нижних конечностей, укорочение и недоразвитие подошвенного апоневроза и сухожилий свода стопы.

Диагностика. Высокий подъем стопы, отпечаток ее на плантограмме выражен в трех точках, своды стопы в нагрузке не участвуют. Повышенная утомляемость стоп и голеней.

Дифференциальный диагноз необходимо проводить с *болезнью Фрида Рейха*, при которой полая стопа может быть на почве миелодисплазии спинного мозга на пояснично-крестцовом уровне.

Лечение при легких формах консервативное — стельки с коррекцией сводов и корригирующая гимнастика. В возрасте 8—10 лет возможна операция — рассечение подошвенного апоневроза и пересадка сухожилия длинного разгибателя большого пальца стопы на головку I плюсневой кости. Срастание сухожилия на новом месте должно происходить без натяжения, в гипсовой повязке, модели-

рующей свод стопы. При хорошем исходе операции необходимость в ношении ортопедической обуви отпадает. Прогноз благоприятный.

Заболевания и деформации различной локализации

Системные заболевания скелета. Системные дисплазии встречаются довольно часто. Многие из них носят семейный и наследственный характер, являясь хромосомными генетическими заболеваниями.

Фиброзная остеодисплазия (болезнь Брайцева—Лихтенштейна) — системное заболевание, связанное с нарушением развития костной ткани.

Частота — около 7% от всех опухолевых и диспластических заболеваний скелета у детей. Выявляется у детей и подростков.

Этиология не изучена. Порок развития костной ткани связан с остановкой и замедлением остеогенеза на определенной стадии эмбриогенеза и с его извращением.



Рис. 205. Бедренная кость при фиброзной остеодисплазии: видны вздутости кости, кистовидные просветления в ней.

Диагностика. Характерны патологические переломы в метафизарных отделах бедренных и плечевых костей, голеней и предплечий на месте образовавшихся кист. Пораженная кость имеет вид бессосудистой хрупкой неполноценной неопорной костной ткани. Когда патологические изменения распространяются на кости основания черепа, возникают эндокринные расстройства — пигментные пятна и преждевременное половое созревание (синдром Олбрайта). Типична деформация проксимального конца бедра — дугообразная, типа «пастушьей палки». Рентгенологически определяются различной величины неправильной формы кистовидные просветления (рис. 205).

Лечение деформаций и переломов оперативное, *дополняемое костной пластикой* кист. Обязательно полное удаление бессосудистой диспластической фиброзной ткани, лишенной активного остеогенеза. С этой целью хорошо зарекомендовали себя ультразвуковые инструменты. При оставлении патологической ткани переломы не срастаются. Костная пластика дефектов осуществляется мелкими линейными ауто- и аллотрансплантатами, уложенными по типу «вязанки хвороста» (метод Волкова).

Прогноз определяется распространенностью процесса и своевременностью лечения.

Несовершенный остеогенез (врожденная ломкость костей, болезнь Лобштейна—Фролика) — извращенное костеобразование с повышенной хрупкостью костей. Встречается редко. Этиология не выяснена.

Диагностика. При ранней форме заболевания первые его признаки проявляются с момента рождения, дети при ней нежизнеспособны. При поздней форме больные достигают взрослого возраста, а начало болезни характерно для 2—3-летнего возраста. Основные симптомы: ломкость костей без видимой причины или при минимальном механическом воздействии, голубые склеры, плохой слух, крошащиеся зубы. Переломы срастаются в обычные сроки. В связи с множественными переломами обычны различные сложные деформации костей. Переломы прекращаются с окончанием полового созревания.

Лечение сводится к лечению переломов — всегда консервативному. Деформации лечат оперативным путем, прибегая к внутрикостному остеосинтезу, костной аллопластике, декорткации костей. После операции фиксация гипсовой повязкой.

Прогноз неблагоприятный.

Ахондроплазия (хондродистрофия, болезнь Парро—Мари) — комплекс наследственных деформаций скелета, в основе которых лежит нарушение энхондрального роста костей. Заболевание редкое. Этиология не выяснена.

Диагностика. Преждевременное окостенение зоны росткового хряща ведет к карликовости, причем наиболее укорочены проксимальные кости конечностей. Наряду с отставанием в росте конечностей и позвоночника наблюдаются резко выраженные варусные де-

формации бедренных и берцовых костей (типа «галифе» — рис. 206). Кости сплющены в поперечнике и скручены — дистальные отделы ротируются внутрь.

Лечение хирургическое с целью исправления деформаций. При остеотомиях и остеосинтезе следует помнить о сложности деформаций. Из этих соображений предпочтителен остеосинтез с помощью компрессионно-дистракционных аппаратов. У маленьких детей эти аппараты позволяют исправлять деформации закрытым способом путем медленной дистракции по длине кости и в поперечном направлении — боковыми тягами. Удлинение костей проводится после поперечной остеотомии их в метафизарной части с помощью тех же аппаратов. Удлинение целесообразно в возрасте не ранее 10—12 лет.

Прогноз функциональный обычно благоприятен. Косметический дефект полностью устранить удается редко.

Хондродисплазия — пороки развития хрящевой ткани, ведущие к различного рода деформациям и укорочению костей. Встречаются нередко.

Этиология — задержка окостенения эпифизарного хряща в результате нарушения внутриутробного развития тканей.

Диагностика. В зависимости от локализации аномалии различают эпифизарные, фizarные (дисплазии зоны роста) и диафизарные хондродисплазии. Эпифизарные дисплазии включают; множественную эпифизарную хондродисплазию (болезнь Файербанка), характеризующуюся сплющиванием эпифизов и контрактурами крупных суставов; спондило-эпифизарную дисплазию (поражаются эпифизы суставов и позвонков с отставанием последних в росте); фizarные дисплазии связаны с пороком развития ростковых зон. Они чаще проявляются в виде экзостозной хондродисплазии, развивающейся у детей в период их бурного роста, проявляющейся разрастанием множественных костно-хрящевых экзостозов, достигающих порой больших размеров и сдавливающих сосудисто-нервные пучки и кости, искривляя последние. Примером диафизарной хондродисплазии служит дисхондроплазия (болезнь Олье), множественный хондроматоз костей. Диафизы и особенно метафизы костей булавовидно вздуты хрящевыми образованиями. Пальцы рук обезображены этими вздутиями. К группе дисплазии суставных концов костей относится множественная суставная деформирующая хондродисплазия (болезнь Волкова) — редкая форма дисплазии скелета, ведущим симптомом которой является разрастание хрящевых масс в суставах и гигантизм одной или нескольких конечностей.

Лечение хондродисплазии состоит в выскабливании хрящевых очагов, при наличии деформаций костей — корригирующие остеотомии.

Прогноз определяется выраженностью диспластического процесса и своевременностью лечения.

Артрогрипоз — наследственные множественные контрактуры крупных суставов верхних и нижних конечностей. Встречается нередко (1-3% в детских ортопедических заболеваниях). Тип наследования аутосомно-рецессивный.

Диагностика. У новорожденного с артрогрипозом конечности имеют атрофичный вид: не выражены булавовидность бедер, выпуклость икроножных мышц. Стопы в положении резкого и стойкого эквино-варуса, коленные суставы чуть согнуты и имеют лишь качательные движения, отведение бедер ограничено (нередко сочетание с врожденным вывихом бедра), на верхних конечностях — лучевая косорукость, локтевые суставы в положении сгибания и пронации. Иногда отсутствуют сгибатели или разгибатели голени, предплечья.

Лечение состоит в коррекции отдельных пороков, составляющих всю клиническую картину (вправление вывихов, исправление контрактур и т. д.).

Прогноз неблагоприятный. Зависит от выраженности порока.

Последствия спастического паралича — приводящие и сгибательные контрактуры коленных суставов, спастическая косолапость и др.

Этиология. Спастический паралич является следствием родовых травм головного мозга и его оболочек, а также травм и заболеваний их после рождения. Клиника характеризуется наличием спастических гемипараличей, контрактур и произвольными движениями.

Лечение. Дозированное удлинение натянутых сухожилий и окружающих их фасциальных листков, рассечение связок с последующей фиксацией после операции и профилактики осложнений со стороны других суставов. При тяжелых деформациях — корригирующие остеотомии. При спастической конской стопе наряду с удлинением ахиллова сухожилия рассекается плантарный апоневроз и производится пересадка разгибателя большого пальца стопы на головку I плюсневой кости.

Прогноз малоблагоприятный.

Приобретенные деформации различной локализации. Ложный сустав — стойкое нарушение анатомической непрерывности кости.

Частота зависит от характера перелома. В среднем около 3% от диафизарных переломов.

Этиология. Наиболее частые причины ложных суставов: тяжелые переломы с размождением костей и мягких тканей, инфицирование костей при открытых переломах или во время операции остеосинтеза, дефекты лечения (недостатки иммобилизации, ошибочная тактика лечения переломов), сниженная резистентность организма больного, алиментарные дистрофии и др. Ложные суставы нередки после патологических переломов (например, при фиброзной остеодисплазии). Врожденные ложные суставы встречаются редко. Частная форма ложного сустава — костный дефект — отсутствие костного фрагмента на протяжении



Рис. 206. Девочка с ахондроплазией: грубые варусные деформации нижних конечностей, укорочение плеч, бедер и голени.

(рис. 207). При длительно существующих ложных суставах могут формироваться структуры, напоминающие нормальный сустав (концы отломков покрыты хрящом, имеется суставная капсула и синовиальная жидкость — неоартроз).

Диагностика. Ложные суставы сопровождаются патологической подвижностью и деформациями костей, умеренной болезненностью при нагрузке на них, атрофией мягких тканей. Рентгенологически: нарушение непрерывности кости, зарастание костномозговых каналов отломков костной тканью.

Лечение. При нормальном кровоснабжении костных отломков для их сращения обычно достаточно точная репозиция (сопоставление) отломков и их прочная фиксация. Наиболее эффективно это достигается с помощью компрессионно-дистракционных алпа-

ратов. При недостаточной васкуляризации отломков (атрофический ложный сустав) необходима дополнительная стимуляция репаративного остеогенеза, достигаемая применением костной пластики с помощью ауто- и аллотрансплантатов. При костных дефектах показана остеотомия проксимального отломка и *постепенное* перемещение образовавшегося фрагмента дистально, до соприкосновения с нижележащим отломком. При этом дефект заполняется костным регенератом, а компрессия соприкасающихся костных фрагментов заканчивается их сращением (операция бифокального остеосинтеза по Илизарову).

Прогноз. Современные методы лечения ложных суставов позволяют добиться сращения отломков у 90% больных и более.

Анкилозирующая спондилоартрит (болезнь Штрюмпеля — Мари — Бехтерева). Встречается нередко.

Этиология связывается с аутоиммунными нарушениями, инфекцией, вследствие чего развивается анкилозирующее воспаление крупных и мелких суставов и суставов позвоночника. Болеют в основном мужчины в возрасте 20-40 лет.



Рис. 207. Большой дефект бедренной кости и патологический вывих бедра вследствие гематогенного остеомиелита.

Диагностика. Обездвижение начинается с позвоночника, затем последовательно наступает обездвижение тазобедренных, коленных суставов, суставов верхних конечностей, в том числе кисти. Характерна рентгенологическая картина.

Лечение. Патогенетически обоснованной терапии нет. Противовоспалительная и симптоматическая терапия несколько улучшает состояние больных, замедляет динамику процесса. Оперативное лечение сводится к синовэктомии пораженных суставов, нередко прекращающей воспаление. Оперативная синовэктомия у детей успешно заменяется химической — введением в сустав йодистых соединений. При анкилозах суставов наиболее эффективно их эндопротезирование (особенно тазобедренных и межфаланговых суставов). Деформации позвоночника устраняются путем корригирующих вертебротомий.

Прогноз неблагоприятный. Обычно удается частичное восстановление функции суставов и позвоночника, что позволяет больным обходиться без постороннего ухода.

Ортопедические последствия полиомиелита — мышечные атрофии, разболтанность и контрактуры суставов, деформации костей и суставов.

Лечение главным образом консервативное с применением лечебного и постоянного протезирования (ортопедические аппараты, обувь, туторы, корсеты) и санаторно-курортных методов. Консервативное лечение следует продолжать не менее 3 лет, чтобы можно было судить о его эффективности. Оперативные методы применяют при неэффективности консервативного лечения и предусматривают удлинение и утолщение конечностей, вправление патологических вывихов и удержание суставов в правильном положении, исправление контрактур, пересадку здоровых мышц на место нефункционирующих, удлинение натянутых сухожилий и мышц, частичное или полное устранение разболтанности суставов. Наряду с мышечно-сухожильной пластикой применяются лавсановые ленты и шнуры, прорастающие впоследствии соединительной тканью. При неустранимой разболтанности суставов прибегают к артродезам.

Прогноз зависит от выраженности ортопедических деформаций, настойчивости медицинского персонала и самого больного.

Остеохондропатии — группа заболеваний скелета, связанных с развитием асептического некроза отдельных его участков.

Частота различна, в ортопедической практике остеохондропатии встречаются часто. Наиболее частая из остеохондропатий болезнь Легга — Калве — Пертеса составляет около 1,5% от детской ортопедической патологии. Этиология окончательно не выяснена. Установлено, что остеохондропатии являются следствием местного нарушения кровообращения в кости.

Диагностика. В зависимости от локализации различают: болезнь Легга — Калве — Пертеса — остеохондропатия головки бедренной кости, болезнь Оегуда-Шла пера — остео-

Рис. 208. Тазобедренные суставы при болезни Легга—Кальве—Пертеса: деформация головок бедра, фрагментированная структура их.



хондропатию бугристости большеберцовой кости, болезнь Келлера II — остеохондропатию II и III плюсневых костей, болезнь Кинбека — остеохондропатию полулунной кости кисти, болезнь Келлера I — остеохондропатию ладьевидной кости стопы, болезнь Кенига — остеохондропатию внутреннего мыщелка бедра, болезнь Шойермана—Мау — остеохондропатию апофизов тел позвонков. Клиника остеохондропатий неспецифична и отличается малой информативностью: повышенная утомляемость пораженной конечности, хромота, при нагрузке незначительные боли в ней. При болезни Легга—Кальве—Пертеса характерно ограничение отведения бедра. Общее состояние не изменено. Рентгенологически: уменьшение размеров пораженной части кости, неровность ее контуров, неоднородность структуры: фрагментированный остеопороз в сочетании с участками остеосклероза (рис. 208).

Лечение консервативное: разгрузка пораженной конечности на срок до 1—2 лет, витаминотерапия, массаж, лечебная гимнастика, физиотерапевтические процедуры. Попытки оперативного лечения остеохондропатий широкого распространения не нашли.

Прогноз при ранней диагностике благоприятный. Вследствие малосимптомности болезни обращаемость больных обычно поздняя, что нередко является причиной артрозов.

Артроз — дегенеративно-дистрофическое заболевание суставов.

Частота клинически проявляющихся артрозов в возрасте старше 50 лет — около 20%, однако рентгенологически артроз обнаруживается значительно чаще и в более молодом возрасте.

Этиология до конца не изучена. В числе причин указываются травмы суставов, артриты, несоответствие суставных поверхностей, первичные нарушения биомеханики суставов, их перегрузки и др. Поражаются все суставы нижних конечностей и плечевые. Морфологи-

чески заболевание проявляется дистрофией, истончением суставного хряща, его помутнением, разрастанием соединительной ткани в суставе, деформацией суставных концов.

Диагностика. Клинические проявления артроза: боли в суставе, преимущественно при нагрузке, ограничения подвижности суставов. Деформация суставных концов приводит к изменению нагрузки на кости конечности, их искривлению. Это в свою очередь влечет за собой еще большие биомеханические изменения в суставе, усиливает явления артроза. Рентгенологически выявляются сужение суставной щели до ее исчезновения, костные разрастания по краям суставных поверхностей, грубо деформированные суставные концы. Структура их неомогенна, могут быть кистовидные просветления различной величины (рис. 209).

Лечение артроза направлено на улучшение кровоснабжения тканей сустава, в первую очередь суставных концов, устранение деформаций костей и восстановление биомеханики пораженного сустава. Начинается лечение всегда с консервативных мер: временной разгрузки и иммобилизации конечности, лечебной гимнастики, массажа, физиотерапевтических процедур, курортного лечения. При тучности необходимо похудание. Целесообразны местная оксигенация сустава (введение в него кислорода), инъекции в сустав гидрокортизона. При неэффективности консервативного лечения показаны операции: эпиметафизарные остеотомии для исправления деформации костей и улучшения васкуляризации суставных концов; рассечение внутрисуставных спаек, артропластика, эндопротезирование. В крайних случаях прибегают к артродезу, который избавляет от боли, но полностью ликвидирует подвижность сустава.

Прогноз. Лечение артрозов — трудная задача. Полное восстановление безболезненной функции удается не всегда.

Ортопедические последствия кости о-сустав-

Рис. 209. Тазобедренные суставы: справа — деформирующий артроз (деформация головки и впадины, сужение суставной щели, повышенная плотность головки и впадины), слева — анкилоз (кости сустава деформированы, суставная щель отсутствует, единая костная структура головки и впадины).

иого туберкулеза. Деформации скелета после перенесенного костно-суставного туберкулеза встречаются часто, особенно при поздней диагностике и лечении последнего. Возникают они вследствие разрушения позвонков и суставов, рубцовых сращений суставных поверхностей, нарушения роста конечностей.

Диагностика. Деформация позвоночника выглядят в виде патологического кифоза, кифосколиоза или сглаженности физиологического лордоза. Суставы деформируются в виде контрактур и анкилозов (обычно фиброзных), как правило, в порочной установке. Часты укорочения конечностей, атрофия их мягких тканей. При нелеченом или леченом консервативном туберкулезе в суставах и позвонках остаются замурованные в рубцах туберкулезные очаги, таящие угрозу обострения процесса.

Лечение деформаций скелета обычно сочетается с радикальным оперативным лечением костно-суставного туберкулеза. Современные специфические антибактериальные препараты позволяют не опасаться генерализации или активизации процесса вследствие оперативного вмешательства. Тем не менее операции предпочтительны лишь по отграничению воспалительных очагов. Это позволяет оперировать в пределах видимых здоровых тканей и обуславливает меньшие послеоперационные дефекты в костях и суставах. Некрэктомии сустава и позвонков, санируя очаги, одновременно предупреждают развитие последующих деформаций. Резекции суставов завершаю **1**ся их иммобилизацией в функционально выподном положении до наступления

анкилоза. Резекции тел позвонков сопровождаются передним спондилодезом, также предупреждающим прогрессирование горбов. При последствиях костно-суставного туберкулеза применяются корригирующие операции (остеотомии, вертебротомии), а также восстановительные вмешательства — моделирующие резекции, артропластика, эндопротезирование и др. Консервативное лечение применяется в чистом виде лишь при начальных формах туберкулеза, при отсутствии деформаций или незначительных искривлениях. Чаще оно дополняет оперативный метод.

Прогноз функциональный и косметический при начальных формах костно-суставного туберкулеза обычно благоприятный. При выраженных деструктивных процессах и последствиях туберкулеза функция опорно-двигательного аппарата в большинстве случаев в той или иной мере восстанавливается, косметический же дефект нередко остается.

Ортопедические последствия остеомиелита отличаются сложностью и многообразием: укорочения и искривления костей, ложные суставы, костные и фиброзные анкилозы и контрактуры в порочном положении, атрофия мягких тканей.

Лечение. Корригирующее лечение можно начинать лишь при окончательном затихании процесса, т.е. не ранее 2-3 лет после последнего обострения. Более ранние вмешательства чреваты опасностью обострения процесса. В принципе методы корригирующего оперативного лечения сходны с таковыми при костном туберкулезе. Однако при прочих ря

нм\ условиях предпочтение обычно отдается операциям! без пластики и эндопротезирования, по возможности следует избегать применения металлических пластин, штифтов и других погружных конструкций. В условиях скрытой инфекции их применение может стать толчком для активизации воспаления.

Прогноз функциональный относительно благоприятный — функции пораженных конечностей в большинстве случаев восстанавливаются либо компенсируются. Косметические дефекты менее поддаются исправлению.

Ортопедические *последствия опухолей* опорно-двигательного аппарата разнообразны. При доброкачественных опухолях деформации костей обычно невелики, за исключением некоторых (например, при остеобластокластомах могут быть значительные искривления костей). При доброкачественных опухолях эпиметафизарных зон возможен артроз соответствующих

суставов. Лечение зрелых опухолей обычно сводится к их экскохлеации, выскабливанию, ограниченным резекциям костей с последующим заполнением костных полостей соответствующими ауто- и аллотрансплантатами. При злокачественных опухолях и их лечении на первом месте обычно стоит проблема радикального удаления опухоли (даже при проведении лучевой и химиотерапии), поэтому оперативные вмешательства сводятся к ампутациям, экзартикуляциям, обширным резекциям костей. При последних широко применяются замещения резецированных фрагментов и целых костей костными аллотрансплантатами и эндопротезами. Функциональные задачи лечения при этом решаются с гораздо большими трудностями, нежели при доброкачественных опухолях.

Прогноз определяется характером опухоли и операции.

Глава XXXIII

ХИРУРГИЯ ДЕТСКОГО ВОЗРАСТА

Общие вопросы диагностики и лечения

Хирургия детского возраста включает учение о заболеваниях детей до 14 лет по всем основным разделам хирургии, в каждом из которых имеется своя специфика, обусловленная возрастными анатомо-физиологическими особенностями ребенка.

Особенности диагностики и хирургического лечения детей определяются в первую очередь относительной незрелостью органов и систем и диспропорцией их роста и развития в процессе формирования организма в целом. Созревание отдельных органов завершается у ребенка через несколько лет после рождения: легких — через 7 лет, почек — через 9 лет, а эндокринные железы претерпевают глубокие изменения на протяжении не только детства, но и у подростков. Наибольшая относительная незрелость органов отмечается в периоде новорожденности и у детей первых лет жизни.

Клинически недостаточная сформированность нервной системы проявляется и более генерализованными, чем у взрослых, реакциями. Этим в ряде случаев объясняется однотипность клинических проявлений различных заболеваний, особенно у детей первых лет жизни. Так, высокая температура, рвота, понос могут быть начальными проявлениями различных соматических, инфекционных и хирургических заболеваний (пневмония, кишечная инфекция, острый аппендицит, остеомиелит), т. е. на первом плане выступают общие явления, а не местные, что значительно усложняет поиск объек-

тивных симптомов того или иного заболевания.

Недостаточная психическая зрелость ребенка приводит к негативному поведению, выражающемуся в нежелании выполнять любые требования врача, и к диссимуляции. Несовершенство вегетативной системы в сочетании с эндокринными сдвигами способствует более частым расстройствам перистальтики, аллергическим реакциям. Хотя к моменту рождения ребенка его сердечно-сосудистая система более развита, чем другие органы, дети первых месяцев жизни чрезвычайно чувствительны к кровопотере и ортостатическим нарушениям, что связано с большой централизацией крови и плохим развитием барорецепторов. У детей большой удельный вес составляют заболевания легких, что определяется также относительной незрелостью трахеобронхиального дерева и паренхимы легких. Площадь дыхательной поверхности легких у маленьких детей на 1 кг массы тела значительно меньше, чем у взрослых, а потребность в кислороде выше. Бочкообразность грудной клетки, преимущественно диафрагмальный тип дыхания, относительная узость просвета трахеобронхиального дерева приводят к тому, что для поддержания необходимого газообмена работа этого органа должна осуществляться с максимальным напряжением. Поэтому малейшие нарушения дыхания приводят к быстрым изменениям газообмена и другим расстройствам жизненных функций. Основной обмен у детей значительно выше, чем у взрослых. Напряженность обмена обуславливает необходимость относительного увеличения дозировок лекарственных веществ.

Особенностью электролитного баланса является более резкая чувствительность к недостатку или избытку основных анионов и катионов, главным образом хлора. У детей раннего возраста имеется тенденция к метаболическому ацидозу, что связано с минимальным запасом буферных резервов.

Незрелость пищеварительной системы, замыкательных аппаратов приводит к более замедленной эвакуации из желудка, частым регургитациям и рвоте, что может служить причиной развития ряда хирургических заболеваний, специфических для детского возраста. В течении различных заболеваний в послеоперационном периоде возможны значительные колебания температуры, что связано с легкостью нарушения гомеостаза, незрелостью центров терморегуляции, высокой теплопроводностью тела, слабым развитием мускулатуры и недостаточностью кровообращения.

Перечисленные и некоторые другие анатомо-физиологические особенности детей накладывают отпечаток на частоту и специфику хирургических заболеваний не только по сравнению со взрослыми больными, но и с детьми разного возраста, т. е. для каждого хирургического заболевания обычно имеется свой возрастной «пик», который необходимо учитывать в диагностике.

Таким образом, в диагностике хирургических заболеваний у детей прежде всего следует учитывать возраст больного, его негативизм, возможность генерализованной реакции и невыраженность местных более объективных симптомов. Ввиду сходности клинических симптомов соматических, инфекционных и хирургических заболеваний важно знать о имеющихся контактах ребенка с инфекционными заболеваниями, выяснить ранний анамнез и психосоматическое развитие ребенка, а также уточнить генетическую ситуацию, особенно при подозрении на порок развития того или иного органа.

Оперируют детей только с согласия родителей или людей, которые их заменяют; при согласии на операцию они расписываются в истории болезни. Если имеются абсолютные показания, а родителей известить не удастся, вопрос об операции решается консилиумом из 2—3 врачей. В большинстве случаев перед проведением сравнительно небольших операций ограничиваются общепринятым клиническим обследованием. Перед большими и травматичными операциями определяют состояние основных жизненно важных функций организма ребенка. В число исследований входит определение показателей газообмена и внешнего дыхания, основных параметров гемодинамики, определяется функция почек, печени. Проводят электрофизиологические и биохимические исследования.

Перед плановыми операциями в течение нескольких дней проводят коррекцию имеющихся нарушений жизненно важных функций, перед срочными и тяжелыми операциями — предоперационную подготовку в течение 2—3 ч.

Особенности хирургической техники связаны с анатомо-физиологическими особенностями ребенка. Необходимым условием техники детского хирурга является стремление к минимальной травматизации тканей. Ткани ребенка, особенно младшего возраста, богаты жидкостью, рыхлые, нежные и тонкие. Они склонны к отеку, разрывам, размозжениям, образованиям гематом. Все это способствует последующему инфицированию, плохому заживлению и возникновению других осложнений. Для уменьшения травматизации тканей необходимо исключительно нежное, бережное обращение с тканями, выбор по возможности наиболее простого метода операции, при необходимости гидравлическая препаровка тканей 0,25% раствором новокаина. Во время операции органы и ткани ребенка лучше брать пальцами, а не применять для этого пинцет. Препаровку тканей лучше проводить острым путем. Весьма существенное значение в атрауматичном оперировании имеет применение специальных инструментов для детской хирургии.

Дети весьма чувствительны к кровопотере, поэтому необходимо стремиться к бескровному оперированию, что достигается тщательным гемостазом, применением электрокоагуляции и электроножа, кровоостанавливающих губок.

Лабильность терморегуляции требует по возможности быстрого оперирования, укрытия внутренних органов теплыми влажными салфетками и поддержания адекватного теплового режима. Для этого применяют специально подогреваемые столы, укладывают ребенка на грелки и т. п. Быстрота оперирования ни в коем случае не должна быть за счет торопливых, резких и неосторожных движений.

У детей паренхиматозные органы брюшной полости относительно больше, чем у взрослых, поэтому хирургический доступ, в частности лапаротомия, у маленького ребенка также производят относительно шире, чем у взрослого.

Диагностические методы. В диагностике хирургических заболеваний у детей используют те же рентгенологические, эндоскопические и другие инструментальные методы исследования, что и у взрослых. Они имеют лишь некоторые особенности в плане применения специальной аппаратуры, дозировки контрастных препаратов, обезболивания и т. д.

Рентгенологические методы исследования. Важно отметить, что чем младше ребенок, тем предпочтительнее рентгенография, нежели рентгеноскопия.

Рентгенологическое исследование пищевода и желудка с контрастным веществом у детей раннего возраста нередко проводят путем введения контраста в пищевод через катетер. Для выявления желудочно-пищеводного рефлюкса бариевую взвесь через катетер непосредственно вводят в желудок. После этого катетер удаляют и ребенка исследуют в положении Тренделенбурга. Для исследования применяют раствор бариевой взвеси, йодолпол или водо-

растворимые контрастные вещества. Последние более целесообразны при подозрении на перфорацию пищевода. При рентгеноконтрастном исследовании верхнего отдела пищеварительного тракта особенностью у детей является более быстрое прохождение контрастной смеси по тонкой кишке и длительная задержка небольшой порции бариевой взвеси в желудке при хорошей эвакуации основной порции.

При *ирригографии* в острых случаях при подозрении на инвагинацию используют для контрастирования толстой кишки не бариевую взвесь, а воздух, который нагнетают в кишку с помощью газоотводной трубки и баллона Ричардсона. Давление должно быть не более 80 см вод. ст.

Слепография, *холецистохолангиография* особенности у детей не представляют. Применяют водорастворимые контрастные средства из расчета 1 мл/кг, но не более 20—25 мл.

Портогепатографию и *портонометрию* у детей легче, чем у взрослых, можно осуществлять через пупочную вену.

Внутривенную урографию целесообразно проводить методом инфузионного введения контрастного вещества.

Ретроградная пиелоуретрография у детей должна проводиться в исключительных случаях, так как возможно обострение воспалительного процесса с переходом на паренхиму почки.

Цистография. Используют 60—70% раствор уротраста в возрастных дозах: до 1 года - 20-40 мл, 2-5 лет - 40-60 мл, 5-10 лет - 60—100 мл, старше 10 лет - 100—200 мл.

Почечная ангиография. Контрастное вещество в дозе 1 мл 70% раствора на 1 кг массы тела вводят под давлением 3—5 атм.

Диагностический пневмоперитонеум применяют в основном для уточнения локализации опухоли, располагающейся в области диафрагмы, и для дифференциации опухоли и релаксации диафрагмы. Расчет вводимого газа производят следующим образом: детям до 1 года вводят 100—150 см³ газа в брюшную полость, затем на каждый год жизни прибавляется по 50 см³, однако более 500 см³ газа в брюшную полость вводить не следует.

Бронхографию выполняют при хронических гнойно-воспалительных процессах в легких (редко), когда имеется подозрение на бронхоэктазию. У детей лучше всего производить бронхографию под наркозом с управляемым дыханием. Дозировку водорастворимого контрастного вещества рассчитывают в зависимости от возраста ребенка и величины поражения бронхиального дерева: от 4 до 7 лет — 7 мл, от 5 до 6 лет — 8 мл, от 6 до 7 лет — 9 мл. В целях предупреждения осложнений лучше поэтапно исследовать каждое легкое отдельно.

Ангиопульмонография дает представление о морфологическом и функциональном состоянии легочного кровотока. Особенно важно это знать перед операцией для оценки и

определения объема поражения. При хронической пневмонии у детей даже на основании бронхограммы не всегда можно с уверенностью сказать о т. н. здоровых отделах легкого.

Пневмомедиастинографию можно проводить прямыми и косвенными методами. Непосредственное введение газа в клетчатку средостения является более эффективным. Количество вводимого газа зависит от возраста ребенка и величины патологического образования. Детям до года вводят не менее 75—100 см³ газа, прибавляя затем на каждый год жизни по 25 см³.

Диагностический пневмоторакс производят в основном с целью уточнения локализации объемного образования. Для определения количества вводимого газа можно пользоваться следующей схемой: детям до года вводят 75—150 см³, затем на каждый год жизни прибавляют по 50 см³.

Эндоскопические методы исследования. *Эзофагоскопию* лучше проводить фиброгастроскопом, но в некоторых случаях для удаления инородных тел следует применять и жесткий эзофагоскоп, при этом обязательное использование трубок, соответствующих возрастному диаметру пищевода. Оптимальные условия для выполнения эзофагоскопии создает интубационный наркоз с управляемым дыханием.

Фиброгастродуоденоскопия может быть выполнена у детей любого возраста. Обычно ее следует проводить под наркозом.

Лапароскопия особенностей также не представляет, показания те же, что и у взрослых больных.

Бронхоскопия у детей жестким бронхоскопом всегда должна проводиться под наркозом с искусственной вентиляцией. Фибробронхоскопию в основном применяют для диагностических целей. При выполнении бронхоскопии жестким бронхоскопом очень важно у детей применять трубки соответствующего диаметра.

У детей даже раннего возраста через бронхоскоп можно рассмотреть вид и расположение устья долевых и сегментарных бронхов. Чем меньше ребенок, тем чаще следует прибегать к осмотру с помощью оптических телескопов.

Медиастиноскопия, *торакоскопия* и другие инструментальные методы исследования — *цистоскопия*, *уретроскопия*, *катетеризация мочеточников* и т. д. — особенностей не представляют, но, как правило, у детей, особенно раннего возраста, должен использоваться детский специальный инструментарий.

Принципы обезболивания и реанимации. Более чем в 95% случаев в детской хирургии применяют общее обезболивание. Основные требования, предъявляемые к аппаратуре для проведения наркоза у детей, сводятся к возможному обеспечению минимального сопротивления дыханию, уменьшению мертвого пространства, поддержанию достаточной влажности и температуры газонаркотической смеси,

максимальной точности дозировки анестетических агентов. Для проведения наркоза могут быть использованы обычные наркозные аппараты, но укомплектованные специальными клапанами, обеспечивающими минимальное сопротивление дыханию, дыхательным контуром, позволяющим проводить наркоз по маятникообразной системе, шлангами меньшего диаметра, абсорберами меньшего размера.

При интубационном наркозе обязательен набор возрастных эндотрахеальных трубок, предварительно стерилизованных. При проведении наркоза у детей необходимо иметь обычные ларингоскопы с тремя различными по размеру клинками.

Подготовка к анестезии включает общесоматическую, гигиеническую, психологическую подготовку и премедикацию. Первые два компонента являются и подготовкой к оперативному вмешательству.

Общесоматическая подготовка заключается в возможной коррекции к моменту операции всех жизненно важных функций. При экстренных операциях больному независимо от предстоящего вмешательства или манипуляции (вскрытие абсцесса, репозиция костных обломков) обязательно вводят зонд в желудок и опорожняют его, если неизвестно точно, что ребенок принимал пищу не менее чем 4[^]5 ч назад.

Психологическая подготовка к анестезии важна особенно для ребенка старше 3 лет.

Премедикация и принципы дозирования лекарственных веществ в. В большинстве случаев детям, которые не страдают повышенной чувствительностью и аллергическими реакциями и которым предстоит операция продолжительностью не более 30—60 мин, в премедикацию включают промедол (1% раствор—0,1 мл на год жизни, но не более 1 мл) и атропин (0,1% раствор в том же количестве).

Большое внимание заслуживает метод премедикации с помощью введения различных веществ в прямую кишку. При таком методе ребенок после введения в прямую кишку свечи, содержащей метацин, барбамил, левомепромозин (тизерцин), засыпает через 10—15 мин, и его доставляют в операционную сонным.

Дозировка лекарственных веществ у детей представляет некоторые особенности. Как правило, детям требуются большие дозы препаратов в миллиграммах на 1 кг массы тела, чем взрослым. У детей с нормальным развитием применяются следующие дозы по сравнению со взрослыми: ребенку до 1 мес — $\frac{1}{10}$ дозы взрослого, от 1 до 6 мес — $\frac{1}{8}$ от 6 до 12 мес — $\frac{1}{6}$ от 1 года до 3 лет — $\frac{1}{3}$, от 3 до 7 лет — $\frac{1}{2}$ и от 7 до 12 лет — $\frac{2}{3}$ дозы взрослого.

Вводный наркоз. Введение в наркоз — наиболее ответственный для ребенка этап общей обезболивания. Во время вводного наркоза происходит резкий переход от бодрствующего состояния к наркотическому сну. У детей до 5—6 лет вводный наркоз чаще

всего осуществляется ингаляционным методом. С этой целью применяют закись азота с кислородом в чистом виде с последующим добавлением мощных анестетиков: фторотана, циклопропана, эфира.

Поддержание наркоза. Наиболее целесообразно поддерживать наркоз закисью азота с кислородом в сочетании с каким-либо анестетиком. Желательно, чтобы в газонаркозной смеси было не меньше 30—40% кислорода. Добавлением 4—8 об. % эфира, 0,7—1,5 об. % фторотана или 8—15% циклопропана, как правило, поддерживают хирургическую стадию наркоза.

Аппаратно-масочный способ наркоза — наиболее распространенный вид анестезии у детей. Под аппаратно-масочным ингаляционным наркозом проводят почти все оперативные вмешательства, помимо тех, при которых необходим эндотрахеальный способ. Эндотрахеальный способ наркоза широко применяют для анестезии у детей, так как при нем легче поддержать необходимую вентиляцию легких. Поэтому чем больше опасность нарушения дыхания, тем чаще следует прибегать к эндотрахеальному способу наркоза.

Мышечные релаксанты широко применяют в детской анестезиологии. Дети младшего возраста несколько более устойчивы к деполаризующим препаратам и, наоборот, чувствительны к антидеполяризующим релаксантам. Деполаризующий мышечный релаксант дитилин (листенон, миорелаксин) получил значительно большее распространение в детской анестезиологии.

Антидеполяризующие мышечные релаксанты тубокурарин-хлорид (тубарин), диплацин, флакседил (галламин) не вызывают брадикардии и оказывают более выраженный ганглиоблокирующий эффект. Действие их более продолжительно. Практически в настоящее время используется только тубокурарин-хлорид (тубарин).

Принципы реанимации. Реаниматологические мероприятия в первую очередь складываются из проведения искусственной вентиляции легких и массажа сердца. В отличие от взрослых искусственное дыхание у детей производят с большей частотой (20—28 вдохов в 1 мин), и за один вдох ребенку необходимо вдуть в легкие объем, примерно в 1,5 раза превышающий его дыхательный объем. При восстановлении сердечной деятельности длительную искусственную вентиляцию осуществляют специальными дыхательными аппаратами, включающими в себя обязательный подогрев подаваемой смеси и увлажнение. В подавляющем большинстве у детей восстановление сердечной деятельности нужно начинать с непрямого массажа сердца со скоростью 80—100 раз в 1 мин соответственно к дыханию 4 : 1. У детей вследствие хорошей подвижности реберного каркаса непрямым массаж сердца более эффективен, чем у взрослых, и поэтому его осуществляют более длительно, прежде чем перейти к прямому массажу сердца.

*Пороки развития головы,
шеи, позвоночника,
головного и спинного мозга*

Среди хирургических заболеваний лицевого скелета у детей наиболее часто встречаются пороки развития. Большинство их возникает в результате незаращения эмбриональных свищей. Остановка в развитии лицевого скелета ведет к образованию врожденных расщелин лица (макростомия, колобома, синдром Пьера—Робина, незаращение неба, губы).

Макростомия. Поперечная щель лица, представляющая собой дефект мягких тканей угла рта и щеки — «большой рот». Хирургическое лечение предпринимается после 1 года. Во время операции большое значение уделяют формированию угла рта.

Колобома. Косая боковая щель, идущая от внутреннего угла глаза к нижней губе. Лечение колобомы оперативное начиная с 1 года. Принцип операции заключается в пластике дефекта местными тканями.

Синдром Робина. Характеризуется микрогнатией (недоразвитие нижней челюсти), незаращением неба или его высоким стоянием, западением языка. Первые симптомы появляются вскоре после рождения. Ребенок задыхается, беспокоится, появляется цианоз. Во время кормления развивается приступ асфиксии.

Лечение. Придают положение, при котором не происходит западение языка, для чего ребенка лучше держать на животе или на боку, в некоторых случаях создают специальный гамак для головы лицом вниз. Кормление иногда приходится осуществлять через зонд. По мере роста ребенка завершается формирование нижней челюсти, мышцы крепнут и наступает выздоровление.

Незаращение верхней губы может быть полным, когда расщепление переходит и на верхнечелюстной отросток, и неполным, когда имеется незаращение только мягких тканей. Полное незаращение губы, как правило, сочетается и с незаращением неба. Незаращение губы может быть также одно- и двусторонним.

Диагностика. При полном незаращении губы возникают большие трудности при кормлении, дети плохо сосут, нередко поперхиваются, что может привести к развитию аспирационной пневмонии. В большинстве случаев дети приспособляются, иногда же приходится переходить на искусственное вскармливание.

Лечение. Оперативное устранение имеющихся дефектов путем пластической операции. Полное незаращение губы следует оперировать как можно раньше, даже в периоде новорожденности. Это дает в последующем более правильное формирование верхней челюсти. Неполное незаращение губы следует оперировать после 5—6 мес, тогда косметический эффект бывает значительно лучше.

Незаращение неба встречается у 1 ребенка на 1000—1200 новорожденных. Различают неполное расщепление неба, не достигающее до переднего края челюсти, и полное с незаращением альвеолярного отростка верхней челюсти. Расщепления могут быть одно- и двусторонние, иногда в центре расщелины видны сошник и хоаны, могут быть и другие варианты.

Диагностика. Клинические проявления зависят от протяженности расщелины. Обычно родители отмечают, что у детей часто отмечается поперхивание, иногда молоко при кормлении выливается через нос. Может развиваться аспирационная пневмония. У детей старшего возраста речь гнусавая.

Лечение. Устранение дефекта путем пластической операции у детей после 3—5 лет. До этого периода обязательны ношение специальных obturаторов и занятия у логопеда.

Ранула. Кистозное образование, расположенное в подъязычной области в толще мышц дна полости рта. Образование кисты связывают с закупоркой выводного протока слюнных желез.

Лечение только оперативное, предпочтительно вылушение ранулы. Сроки операции зависят от ее величины и роста.

Короткая уздечка языка. Порок развития складки слизистой оболочки, фиксирующей язык резко кпереди, иногда почти к зубам. Обычно родители отмечают, что ребенок при сосании прищелкивает языком, у детей более старшего возраста может быть дефект речи.

Лечение. Уздечку надсекают и тупым путем язык максимально отодвигают кзади. Кровотечение минимальное, останавливается самостоятельно. У детей старшего возраста рекомендуют устранение уздечки проводить путем перемещения встречных треугольных лоскутов.

Макроглоссия. Резкое увеличение языка чаще всего бывает за счет наличия в нем опухоли сосудистого характера (гемангиома, лимфангиома), иногда она обусловливается мышечной гипертрофией. Обычно поражается какая-либо часть языка.

Диагностика. При легкой форме рот у ребенка полуоткрыт, но он может спрятать язык. В более тяжелых случаях язык не помещается в полости рта, отмечается постоянное слюнотечение, нередко происходит инфицирование полости рта и появляется воспалительная реакция. При этом состоянии ребенка ухушается.

Лечение. Производят клиновидное иссечение языка. При наличии гемангиомы возможен комбинированный метод (частичное иссечение с применением склерозирующей терапии).

Врожденные пороки черепа и головного мозга см. главу XXVII.

Срединные кисты и свищи шеи. У детей встречаются довольно часто, являются результатом незаращения щитовидно-язычного протока.

Диагностика. Срединная киста или

свищ выявляются чаще у детей в возрасте 1—2 лет. Обычно по средней линии шеи в подъязычной области определяется плотно-эластичной консистенции кистозное образование, при пальпации можно определить, что от него идет тяж к подъязычной кости, который при глотании несколько смещается. При нагноении возникают местные симптомы воспаления. Свищи обычно формируются в результате самопроизвольного вскрытия нагнавшейся срединной кисты. Острые воспалительные явления стихают, но свищ остается с характерным тяжем, идущим к подъязычной кости.

Лечение. Радикальное иссечение кисты и свища на всем протяжении. Лучше оперировать после 1½, ~ 2 лет. Нередко тяж идет непосредственно к глотке, в этих случаях приходится иссекать срединный участок подъязычной кости и перевязывать свищ у основания. К сожалению, не всегда удается полностью иссечь свищ, в результате возникают рецидивы.

Боковые свищи. Результат нарушения облитерации протока, связанного с формированием вилочковой железы.

Обычно располагаются на переднебоковой поверхности и имеют вид точечных отверстий с незначительным слизистым отделяемым. По ходу свища нередко удается пропальпировать плотный тяж.

Лечение. Иссечение свища на всем протяжении вплоть до боковой стенки глотки. В косметических целях иногда выгодно сделать дополнительный разрез над свищем уже непосредственно у входа его в глотку.

Спинномозговые грыжи см. главу XXVIII.

Пороки развития и заболевания грудной клетки и органов грудной полости

Врожденные деформации грудной клетки связаны с пороками развития грудины, ребер, позвоночника. «Воронкообразная» и «килевидная» грудь — наиболее выраженные изменения грудной клетки. Аномалии развития ребер (отсутствие или недоразвитие ребер, добавочные ребра, их сращения) редко сопровождаются значительными деформациями и обычно хирургической коррекции не требуют. Полное незаращение грудины встречается у детей очень редко.

Диагностика воронкообразной и килевидной грудной клетки не представляет трудности.

Лечение. Сложность заключается в определении показаний к хирургической коррекции в зависимости от выраженности косметического дефекта, возраста ребенка и функциональных нарушений. Кроме того, в некоторых случаях приходится учитывать и системность поражения, *i. e.* иногда подобные деформации МОи уг бы Iь одним из симптомов болезни Мар-

фана, когда имеется общий порок развития соединительной ткани, нередко с арахнодактилией, подвывихом хрусталика глаза и деформацией грудной клетки. При этом процессе нередко страдает и сосудистая система. Может быть расслаивающаяся аневризма аорты. При системных поражениях подобного рода показания к коррекции деформации грудной клетки весьма относительны, так как чрезвычайно велик риск гибели ребенка при выполнении самой операции. В этих случаях лечение должно быть направлено на повышение общего тонуса организма.

При деформациях грудной клетки, связанных с местным пороком развития реберных хрящей, возможна хирургическая коррекция. Принцип операции заключается в иссечении деформированных реберных хрящей по парастернальным линиям, резекции измененного мечевидного отростка с пересечением диафрагмально-грудинной связки, проведении стернотомии в области места наибольшей деформации (рис. 210). После коррекции показан тот или иной вид фиксации в правильно заданном положении грудной стенки: а) применение наружных тракционных швов за грудину и специального корсета; б) использование магнитных пластинок по Гераськину; в) применение фиксирующих швов или специальных спиц, пластинок.

Пороки развития легких встречаются в самых разнообразных вариантах и нередко сопровождаются нагноительными процессами. Наиболее часто встречаются пороки, связанные с недоразвитием органа в целом или же его анатомических, структурных, тканевых элементов. К ним относятся: агенезия и аплазия легких, гипоплазия, врожденная долевая эмфизема, трахеобронхомегалия и др.

Пороки, связанные с наличием избыточных (добавочных) дизэмбриогенетических образований, встречаются несколько реже: добавочные легкое, доля, киста легкого, секвестрация легкого, гамартома и т. д. У детей необычное расположение структур легкого («зеркальное» легкое, обратное расположение легких, трахеальный бронх, доля непарной вены), нарушение строения трахеи и бронхов (стенозы, дивертикулы, свищи и, наконец, аномалии кровеносных и лимфатических сосудов легких) клинически проявляются очень редко.

При агенезии или аплазии отсутствует или недоразвивается легкое. Данный вид порока встречается также крайне редко.

Гипоплазия легкого или доли. Недоразвитие бронхолегочной структуры соответствующего отдела легкого различной степени. Возможно прекращение развития на уровне главных и долевых бронхов или бронхов 3—5-го порядка, тогда развивается особая форма гипоплазии — поликистоз. При этом респираторный отдел соответствующей доли замещается кистовидными расширениями.

Диагностика. Клинические проявления зависят от обширности поражения и выраженности воспалительного процесса. У детей нередко отмечаются повторные пневмонии, брон-

хиги. возможны проявления гипоксии, часто развивается деформация грудной клетки (западение на стороне поражения); выявляются укорочение перкуторного звука и влажные хрипы. Рентгенологически определяется затемнение легочного поля, иногда с ячеистыми просветлениями. При бронхоскопии выявляется картина гнойного бронхита. Бронхографическими признаками кистозной гипоплазии являются кистозное расширение концевых бронхов, деформация и колбообразное вздутие более проксимальных отделов.

Лечение. При рецидивирующем воспалительном процессе показано оперативное вмешательство, заключающееся в удалении пораженных отделов.

Врожденная долевая эмфизема. Относится к пороку развития различных бронхолегочных структур, вследствие чего доля легкого находится в резко раздутом состоянии и при выдохе не спадается. Это приводит к коллапсу прилежащих долей легкого и смещению органов средостения в здоровую сторону.

Диагностика. Клинически данное заболевание выражается в нарастающей одышке, которая появляется с рождения, гипоксии той или иной степени. Рентгенологически отмечается повышенная прозрачность этого отдела легкого со смещением тени средостения и сердца в здоровую сторону. Выраженность заболевания зависит от формы поражения и степени сдавления прилежащих отделов легкого.

Лечение. При де- и субкомпенсированных формах врожденной долевой эмфиземы оперативное вмешательство показано в срочном порядке. При компенсированной форме поражения его следует проводить в плановом порядке. Операция заключается в боковой торакотомии и резекции пораженной раздутой доли. Ввиду плохого спадения этой доли, как правило, возникают некоторые трудности в обработке элементов корня удаленной доли. Бронх доли может быть просто перевязан шелком с наложением дополнительной прошивной лигатуры. Очень важно, чтобы с раневой поверхности оставшегося легкого не было продувания. После удаления пораженной доли лучше вызвать временный парез диафрагмы путем френикотрипсии.

Легочная секвестрация. Довольно редкий порок развития, при котором определяется участок легкого с дополнительным аномальным сосудом, отходящим от аорты. Чаще всего бывает внутри/долевая секвестрация, т. е. отделившийся участок находится внутри доли и отделить его от нормальной доли не удастся. Нередко этот участок кистозно изменен.

Лечение. Легочная секвестрация подлежит оперативному лечению в плановом порядке, так как возможно нагноение в этом отделе легкого с переходом на соседние участки. Принцип операции состоит в нахождении и перевязке аномального сосуда и удалении всей пораженной нижней доли.

Киста легких. Может быть как врожденного, так и приобретенного характера. Диффе-

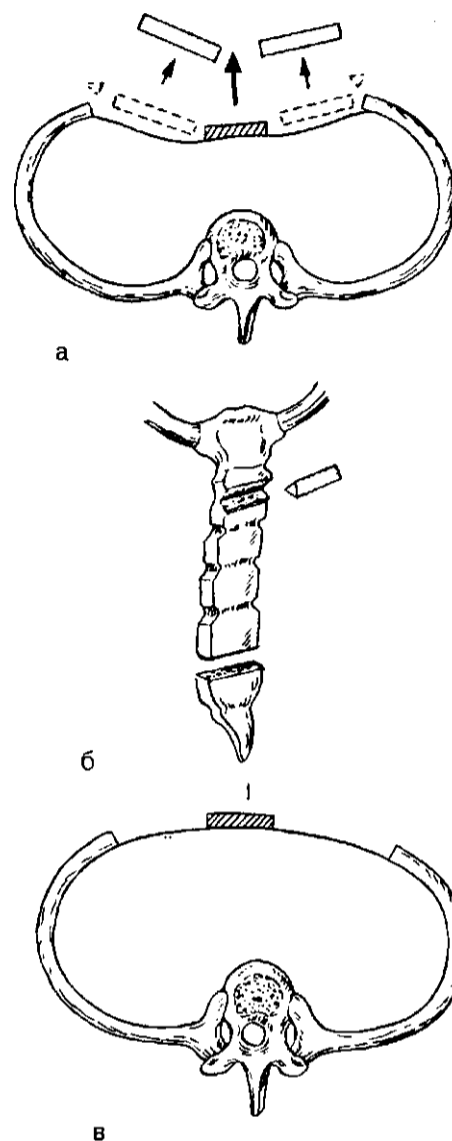


Рис. 210. Принцип операции торакопластики при воронкообразной деформации грудной клетки.

а — резекция хрящей от грудины до перехода их в костную часть; б — клиновидная стернотомия и пересечение мечевидного отростка; в — поперечное сечение грудной клетки после коррекции.

ренциацию даже морфологически провести трудно, хотя наличие выстилки в кисте больше говорит о врожденном характере образования.

Диагностика. Различают кисты неосложненные и осложненные. К осложнениям относят нагноение кисты с характерными признаками гнойной интоксикации и напряжение кисты за счет накопления в ней воздуха в результате сообщения ее с бронхом. Кисты, наполненные воздухом или гноем, могут сдавливать соседние участки легкого и вызывать симптомы внутригрудного напряжения; кашель, одышку, явления гипоксии. Рентгенологически будет определяться полость с более или менее выраженными стенками. Заполненная гноем киста дает округлую четкую тень.

при наличии воздуха и гноя выявляется уровень жидкости, ограниченной стенками кисты.

Лечение. Абсолютные показания к хирургическому лечению кисты возникают при осложненной форме заболевания. При воздушной кисте небольших размеров необходимо наблюдение в пределах года. Возможно ее самостоятельное спадение и полное заживление. Операция заключается в иссечении оболочки кисты, если она расположена субплеврально, или резекции пораженного участка легкого.

Бронхоэктазии. Заболевание, сопровождающееся расширением бронхов с гнойно-воспалительным процессом в них и явлениями пневмосклероза. Частоту установить трудно, потому что бронхоэктазии нередко рассматривают под рубрикой других заболеваний: хроническая пневмония, пневмосклероз, синусопатия и др. Почти 80% бронхоэктазии выявляются уже в возрасте до 10 лет.

Этиология и патогенез. Бронхоэктазии — заболевание полиэтиологичное. Причиной возникновения могут быть и врожденные факторы — недоразвитие легкого, и, чаще всего, приобретенные заболевания: затяжная пневмония, особенно в раннем возрасте, когда нередко возникают нарушения бронхиальной проходимости, ателектазы. В патогенезе бронхоэктазии ведущая роль принадлежит нарушению бронхиальной проходимости с развитием инфицированного ателектаза. В последующем на месте ателектаза развиваются явления пневмосклероза. Со стороны же бронхов 3—5-го порядка происходит постепенное расширение со скоплением в них гнойно-слизистой мокроты. Терминальные отделы бронхов чаще всего облитерируются в результате развивающегося склероза в паренхиме легкого.

Многие авторы, особенно педиатры, отождествляют хроническую пневмонию с бронхоэктазией и считают, что бронхоэктазы — это конечная стадия хронической пневмонии, т. е. сначала развивается хронический бронхит, затем ограниченный или диффузный пневмосклероз с последующим развитием бронхоэктазии.

Классификация. Целесообразна в практическом отношении следующая классификация бронхоэктазии у детей: по генезу — врожденные, приобретенные; по форме — цилиндрические, мешотчатые, кистовидные; по распространенности — односторонние, двусторонние (обширные, необширные поражения); по фазе процесса — обострение, ремиссия.

Диагностика. Клинические проявления зависят от обширности поражения и распространенности бронхита. Если бронхит не выходит за пределы пораженной доли, то он считается локализованным. Ведущим симптомом бронхоэктазии является влажный кашель, в период обострения дети даже откашливают мокроту слизисто-гнойного характера. Часты рецидивирующие пневмонии. Нередко они являются затяжными, в других же случаях очень быстро купируются. Температура в период

ремиссии остается нормальной или субфебрильной, но иногда отмечают внезапные ее подъемы. В легких почти постоянно прослушиваются сухие или при обострении влажные хрипы. Перкуторные изменения наблюдаются в тех случаях, когда имеются ателектатические формы поражения. В тяжелых запущенных случаях или системном поражении (муковисцидоз) значительно страдает и общее состояние, развиваются явления гипоксии и сердечно-сосудистой недостаточности. Нередко присоединяются явления гипертензии в малом круге кровообращения.

На обзорной рентгенограмме прямых указаний на наличие бронхоэктазов можно и не найти, но чаще всего отмечают некоторое расширение корня легкого, явления пневмосклероза и, наконец, наиболее доказательным следует считать факт наличия длительного ателектаза. При бронхоэктазии чаще всего поражаются нижние доли, особенно слева, поэтому нередко ателектаз нижней доли левого легкого на фоне сердца плохо виден.

Большое значение в диагностике придают бронхоскопии и бронхографии. При бронхоскопии выявляют распространенность и характер бронхита, выраженность воспалительного процесса в области предполагаемого поражения, берут мокроту на бактериологическое исследование и, наконец, бронхоскопия является не только диагностической, но и лечебной процедурой, позволяющей максимально санировать трахеобронхиальное дерево. При бронхографии определяют степень расширения бронхов и их локализацию. При двусторонних процессах и невозможности суждения о функциональной способности сомнительных участков легкого проводят ангиографические исследования.

Лечение. Консервативное лечение включает ряд мероприятий, целью которых является: 1) укрепление общего состояния ребенка; 2) тренировка аппарата внешнего дыхания; 3) санация бронхиального дерева; 4) борьба с гнойной инфекцией.

Индивидуализация консервативного лечения, которое одновременно в определенных случаях является и предоперационной подготовкой, связана с возрастом ребенка и его общим состоянием.

Оперативное лечение заключается в удалении пораженных отделов легкого (пульмонэктомия, лобэктомия, сегментарная резекция) и показано: 1) детям с выраженными цилиндрическими и мешотчатыми бронхоэктазами при локализованном одностороннем и двустороннем поражении; 2) детям с нерезко выраженными локализованными бронхоэктазами при длительном течении заболевания и отсутствии успеха от консервативного лечения; 3) как паллиатив при рассеянной форме поражения и выраженной гнойной интоксикации при наличии локализованного очага с наиболее выраженными изменениями.

С большей осторожностью нужно относиться к двусторонним поражениям. Пределом возможного удаления считается 13 сегментов

с оставлением по 3 сегмента с каждой стороны при условии полной их функционально-морфологической полноценности.

Операцию у детей выполняют под интубационным наркозом. Доступ зависит от локализации поражения.

В настоящее время при определенных показаниях с целью максимальной сохранности сосудистого русла легкого в ряде клиник производят только экстирпацию бронхов с бронхоэктазами и оставлением паренхимы пораженного участка легкого (по методу Степанова).

Острые гнойные заболевания легких и плевры встречаются довольно часто, чаще всего заболевают дети в возрасте 2—3 лет.

Этиология и патогенез. Острые гнойные процессы в легких у детей обычно возникают на почве стафилококковой пневмонии, которая нередко, если не проводить комплексное лечение с применением антибиотиков широкого спектра действия, осложняется появлением отдельных или множественных гнойников или воздушных полостей. Иногда процесс в легком при стафилококковой пневмонии идет по типу образования отдельных пневмонических очагов с последующим образованием, как правило, мелких абсцессов, расположенных субплеврально. В других же случаях воспалительный процесс протекает по типу инфильтративной пневмонии с последующим переходом ее в стадию гнойного лобита с образованием мелких гнойников, пропитывающих всю долю, или крупных абсцессов, расположенных более или менее центрально.

Диагностика. Чаще всего отмечается выраженная интоксикация. Клинические проявления во многом зависят и от возраста ребенка. Чем моложе ребенок, тем более тяжело протекает заболевание, нередко с выраженными явлениями сепсиса. Процесс в легком может осложняться прорывом гнойников в плевральную полость. Возникают различные формы острой эмпиемы плевры: **гнойный плеврит, пиопневмоторакс**. По мере накопления гноя или воздуха в плевральной полости повышается внутригрудное напряжение. При этом и без того тяжелое состояние ребенка начинает прогрессивно ухудшаться, помимо нарастания интоксикации, наблюдают выраженные явления гипоксии с гемодинамическими нарушениями.

Рентгенологическое исследование при поражении легких является решающим для определения тактики *лечения* больного. Выявляют явления деструкции легочной ткани в виде отдельных просветлений на фоне затемнения того или иного отдела легкого. Для абсцесса характерно появление полости с уровнем жидкости и перифокальной реакцией паренхимы легкого в окружности абсцесса. При переходе воспалительного процесса с легкого на плевру отмечают вначале понижение прозрачности легочного поля, особенно в области синуса, и появление характерного гомогенного затемнения вдоль костальной плевры. При пиопневмотораксе, как правило, определяют широ-

кий уровень жидкости от грудной стенки до средостения, коллабированное легкое.

Лечение зависит от степени процесса в легком и плевральной полости, а также возраста ребенка. Чем меньше возраст, тем меньше шансов на отграничение и купирование процесса, тем активнее должна быть тактика, особенно у детей первых месяцев жизни.

При инфильтративном процессе в легком обязательно введение антибиотиков широкого спектра действия в крупные вены, применение антистафилококковой плазмы, антистафилококкового гаммаглобулина. Эффективно переливание крови, особенно от иммунизированных родителей. При возникновении гнойного абсцесса у ребенка старше 3—4 мес можно попытаться дренировать его с помощью бронхоскопии и катетеризации. У детей старшего возраста подобное 2—3-разовое дренирование абсцесса, как правило, дает положительный эффект. У детей младшего возраста при отсутствии положительной динамики показана операция — торакотомия с абсцессотомией и ушиванием паренхимы легкого, санацией плевральной полости и дренированием ее в послеоперационном периоде. При гнойных лобитах, когда вся доля состоит из мелких гнойников, местами сливающихся в более крупные, показано удаление пораженной доли. Плевральную полость также saniруют, промывают антисептическими растворами, удаляют фибриновые наложения, дренируют.

При гнойном плеврите или пиопневмотораксе производят пункцию плевральной полости, эвакуируют экссудат и воздух, если он имеется. Пункцию лучше производить в пятом—шестом межреберье по аксиллярной линии. Содержимое берут на исследование (посев, мазок), в плевральную полость вводят антибиотики. Кроме того, уже при первой пункции можно судить о наличии бронхиального свища, в этом случае отмечается постоянное накопление воздуха, несмотря на его аспирацию. В случае быстрого повторного накопления гноя производят торакоцентез и дренирование плевральной полости. Осуществляют активную аспирацию, при этом быстрее расправляется легкое и лучше эвакуируется гной. Комплексная терапия более чем в 80% случаев дает положительный эффект, лечение занимает в среднем ПД—2 мес. При напряженном пиопневмотораксе, когда имеется бронхиальный свищ, следует придерживаться активной тактики. В этих случаях целесообразно провести временную окклюзию долевого бронха, несущего бронхиальный свищ, или провести оперативное вмешательство с абсцессотомией или резекцией доли легкого с тщательной санацией плевральной полости.

Атрезия пищевода (рис. 211). Порок развития, при котором верхний отдел пищевода оканчивается слепо, нижний почти в 90% сообщается с трахеей чуть выше ее бифуркации (рис. 211, а). Могут быть и другие формы атрезии. Встречается данный вид порока развития один раз на 3—4 тыс. новорожденных. Нередко дети с атрезией пищевода рож-

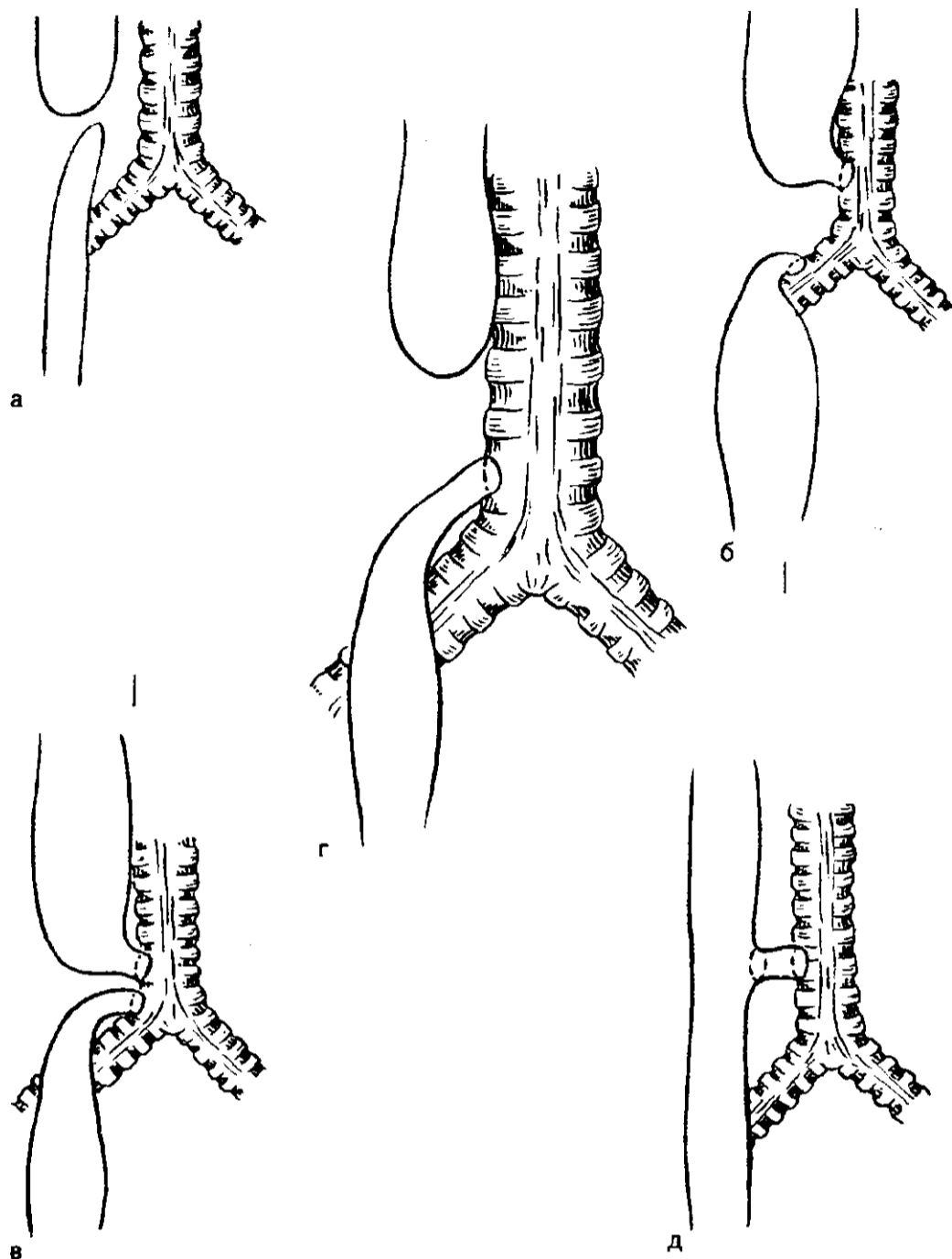


Рис. 211. Пороки развития пищевода.

а, б, в, г — варианты атрезии пищевода; в центре — наиболее частая форма атрезии; д — врожденный пищеводотрахеальный свищ.

даются недоношенными, в сочетании с другими пороками развития желудочно-кишечного тракта, сердца, мочеполовой системы.

Диагностика. Атрезия пищевода клинически проявляется сразу после рождения выделением слизи пенистого характера изо рта и носовых ходов. При отсасывании слизь очень быстро накапливается, при этом ребенок становится более беспокойным, появляется умеренный акроцианоз, который может постепенно нарастать. Чрезвычайно важно поставить диагноз в первые часы и предупредить развитие аспирационной пневмонии, которая развивается за счет забрасывания желудочного сока через пищеводно-трахеальный свищ. Кроме того, слизь, скапливающаяся в слепом конце верхнего отдела пищевода, может попадать через голосовую щель в трахею, особенно это выражено при попытке кормления. В этих случаях при кормлении дети поперхиваются, возникает гипоксия, которая с большим трудом ликвидируется, так как уже развиваемая пневмония. При первом появлении на атрезия пищевода следует проводить зон-

дирование желудка обычным катетером (Лё 8 — 10), который вводится через рот. При атрезии он задерживается на уровне слепого конца пищевода и дальше не идет или образует петлю. В сомнительных случаях рекомендуется под давлением ввести воздух шприцем в катетер, и если имеется атрезия, то он выходит изо рта и носа. Окончательное подтверждение атрезии можно получить при рентгенографии, при этом хорошо виден кончик резинового катетера. При наличии трахеопищеводного свища очень хорошо виден воздух в желудке. Контрастное вещество вводится только в исключительных случаях при положении на наличие *двойного* свища. Это исследование лучше проводить в специализированной клинике, где проводятся торакальные операции.

Лечение. Перед *любым* видом оперативного вмешательства должна быть проведена тщательная санация трахеобронхиального дерева, что достигается путем бронхоскопии или ларингоскопии и аспирации слизи из трахеи, а затем из слепого конца пищевода, м-

цельно внутривенно переливают плазму, 5% или 10% раствор глюкозы с учетом потери жидкости.

Врожденный пищеводно-трахеальный свищ без атрезии пищевода (рис. 211. д). Порок встречается очень редко. Свищ, как правило, локализуется в верхнегрудном или шейном отделе пищевода.

Диагностика. Клиническая картина зависит от диаметра свища. Симптомы обусловлены забрасыванием жидкости и пищи в дыхательные пути. Характерны приступы цианоза и приступообразный кашель во время кормления. Диагноз подтверждается бронхоскопически и при рентгенокинематографии. Рентгенологически даже при введении контрастного вещества (водорастворимого) через катетер в пищевод не всегда выявляется свищ.

Лечение. Если свищ расположен высоко в области верхнегрудной апертуры, лучше разделение свища производить из шейного доступа. Сложность оперативного вмешательства заключается в выделении свища и его разобщении, особенно если имеется широкое соустье. В этих случаях нельзя ограничиться простой перевязкой свища, приходится накладывать швы раздельно на трахею и пищевод.

Врожденные стенозы пищевода относятся к числу редких пороков развития пищевода и чаще всего локализуются в его кардиальном отделе. Развиваются в результате неправильного разделения в эмбриональном периоде «первичной кишки» на две трубки — дыхательную и пищеварительную, результатом чего может быть дистопия бронхиального хряща, который, располагаясь в подслизистом слое пищевода, полукольцом сужает его просвет.

Диагностика. Клинические проявления заключаются в затрудненном прохождении пищевых масс, чаще в период прикорма или когда ребенок начинает есть более грубую пищу. Выраженность непроходимости зависит от степени сужения. Нередко пищевые массы застревают в пищеводе. Дети плохо развиваются, часто отмечается регургитация съеденной пищи без примесей желудочного содержимого. Рентгенологически определяется расширение пищевода и медленное поступление контрастного вещества очень узкой струйкой в желудок. Большую часть бариевой взвеси обычно ребенок срыгивает. Окончательный диагноз подтверждается при эзофагоскопическом исследовании, при котором четко выявляется сужение кардии без каких-либо изменений со стороны слизистой. Трубку эзофагоскопа провести в желудок через суженный отдел пищевода обычно не удается.

О степени стенозирования пищевода после ожога судят по клиническим симптомам дисфагии, общему состоянию ребенка, рентгенологическим данным при исследовании пищевода с контрастным веществом и, наконец, данным фиброэзофагогастроскопии.

Лечение. При врожденном стенозе пищевода операция заключается в лапаротомии с рассечением суженного отдела пищевода,

удалении хрящевой пластинки и наложении анастомоза. Операцию лучше всего дополнять образованием фундопликационной манжетки по Ниссену.

Ахалазия пищевода см. главу ХТ.

Желудочно-пищеводный рефлюкс — синдром, который встречается у детей в основном при трех заболеваниях: врожденном коротком пищеводе, эзофагеальной грыже, зиянии (халазии) кардии. При врожденном коротком пищеводе слизистая оболочка желудка переходит на пищевод и образует его внутреннюю выстилку на том или ином протяжении, при этом исчезает складка Губарева и нарушается угол Гиса, из острого он становится тупым. При эзофагеальной грыже имеется расширенное эзофагеальное кольцо диафрагмы, через которое желудок может частично входить в грудную полость, при этом нарушается угол Гиса. Халазия, или зияние кардии, как самостоятельное заболевание не имеет органической природы и является результатом нарушенных нервно-рефлекторных связей.

Диагностика. Клиническое проявление всех этих заболеваний заключается в наличии у больных рвоты желудочным содержимым, чаще после приема пищи. Клинические симптомы заболевания могут отмечаться в периоде новорожденности. В этих случаях рвота нередко бывает значительной и напоминает рвоту при пилоростенозе, но в отличие от него в рвотных массах бывает примесь желчи. Рвота чаще наблюдается у ребенка в положении лежа, при крике, плаче, когда повышается внутрибрюшное давление. Нередко вследствие агрессивного воздействия желудочного сока на слизистую оболочку пищевода могут возникать явления эзофагита вплоть до образования эрозий и язв на различном его протяжении. В этих случаях у больных, помимо рвоты, отмечаются явления нарастающей анемии. Дети старшего возраста нередко отмечают загрудинные боли, неприятные ощущения. При рентгенологическом обследовании больного в положении Тренделенбурга после заполнения контрастным веществом желудка отмечается забрасывание контраста в пищевод, при этом не выявляется типичного угла Гиса, а прослеживается в кардиальном отделе пищевода складчатость слизистой подобно желудочной. Не всегда при одномоментном исследовании подобный рефлюкс удается уловить.

К дополнительным объективным методам выявления рефлюкса относится рН-метрия пищевода (кислая среда, обнаруженная в нем, говорит о рефлюксе) и определение давления в кардиальном отделе пищевода (при недостаточной кардии оно снижено, при норме 15—20 см вод. ст.). Все эти исследования позволяют установить наличие рефлюкса, но окончательно судить о его выраженности, об изменениях, имеющих в пищеводе, о причине рефлюкса позволяет лишь эндоскопическое исследование. С нашей точки зрения, наилучшим методом исследования является гастротифиброскопия, при которой четко выявляется степень эзофагита, его протяженность.

кроме того, можно отличить эзофагеальную грыжу от короткого пищевода, провести биопсию слизистой и, наконец, определить тактику лечения. В некоторых случаях может быть сочетание рефлюкса с рубцовым стенозом пищевода, развившимся на почве эрозивно-язвенного эзофагита.

Лечение. Прежде чем ставить показания к операции, необходимо провести консервативное лечение, которое должно быть наиболее настойчивым и длительным. В некоторых случаях эзофагеальных грыж у детей первых месяцев жизни также можно провести консервативное лечение, во-первых, в целях некоторой подготовки ребенка к операции и, во-вторых, в надежде на созревание кардиоэзофагеальной зоны. В литературе есть указания на подобную возможность созревания.

Консервативное лечение складывается из назначения более густых и концентрированных смесей, добавления творога. Иногда рационально более дробное кормление. Целесообразно ежедневно взвешивать ребенка. Очень важное значение придается положению ребенка при кормлении: кормить следует в вертикальном положении, после кормления и во время сна придают также возвышенное положение.

Если консервативное лечение неэффективно, нарастают явления гипотрофии, эзофагита, анемии, рвота остается, то следует перейти на парентеральное питание с кратковременной, в течение нескольких дней, интенсивной подготовкой ребенка к операции. Оперативное вмешательство заключается в создании клапанного аппарата в кардиоэзофагеальной области. Наибольшее распространение получили операция Ниссена и ее различные модификации создания круговой фундопликационной манжетки из фундального отдела желудка. Наиболее часто применяется операция Каншина: образуется манжетка на $\frac{1}{4}$ окружности пищевода и формируется желудочная трубка за счет мобилизованной большой кривизны желудка. Имеются и другие виды операций, направленные на создание острого угла Гиса за счет различного вида фиксаций фундуса или образования шпоры путем рассечения желудка и сшивания его в этой области.

Ожоги пищевода возникают при случайном проглатывании едких химических веществ, в состав которых входит кислота или щелочь. Наиболее часто поражаются дети 2—6 лет.

Диагностика. Сочетание ожога пищевода с общим отравлением у детей встречается значительно реже, чем у взрослых. Первыми клиническими симптомами ожога полости рта и пищевода являются отек и фибриновые наложения на слизистой полости рта, языка и глотки. Ребенок перестает глотать, имеется выраженная саливация, но все эти симптомы не всегда указывают на обширность поражения пищевода. Необходимо помнить, что в первые дни после приема едких химических веществ у детей могут развиваться явления отека подвязочного пространства.

Лечение. В остром периоде складывается

из общей и местной терапии. Местное лечение заключается в максимальном удалении едкого химического вещества из пищевода и желудка, что достигается обильным промыванием водой с добавлением соды или кислоты с целью его нейтрализации. Промывание осуществляют с помощью зонда. В зависимости от тяжести состояния назначают противошоковую терапию, внутривенное введение жидкости. В этот период приводят санацию полости рта — удаляют слизь, слюну, увлажняют слизистую оболочку. Для определения обширности поражения в первые дни после поступления ребенку необходимо провести эзофагоскопическое исследование. Почти в 60% ожог ограничивается только полостью рта. Подобным больным терапию проводят в течение 5—6 дней. При наличии подтвержденного ожога пищевода лечение продолжают и с 6—8-го дня начинают бужирование, которое проводят 2—3 раза в неделю бужами соответственно возрастному диаметру пищевода. Через 2—3 нед следует произвести визуальный контроль слизистой пищевода с помощью фиброэзофагоскопа. Обычно у 20—30% детей от общего числа с ожогом пищевода наступает эпителизация слизистой оболочки пищевода и дети выписываются на амбулаторное лечение. Только у 10—20% детей возникает необходимость длительного бужирования (до 6 мес и более) с целью предупреждения развития непроходимости пищевода на почве формирующихся рубцов.

Перфорация пищевода у детей наиболее часто возникает при бужировании рубцово-измененного пищевода или при попытках эндоскопического удаления инородных тел.

Диагностика. Общее состояние очень быстро ухудшается, нарастают явления интоксикации, нередко нарушается сердечная деятельность. Дети начинают беспокоиться, появляется одышка, хрипящее дыхание. Иногда они занимают вынужденное полусидячее положение, отмечают за грудиной боли, появляется страдальческое выражение лица. Выраженность симптомов зависит от уровня повреждения, размеров перфоративного отверстия и, наконец, от того, имелся ли до перфорации рубцовый процесс в клетчатке средостения или нет. От этого зависит быстрота распространения воспалительного процесса по средостению и, естественно, нарастание клинических симптомов. Нередко, особенно при перфорациях в верхнегрудном или шейном отделе средостения, может возникать подкожная эмфизема шеи. Перфорация нижних отделов пищевода часто сопровождается болями в животе, особенно в эпигастриальной области. Окончательно диагноз устанавливают при рентгенологическом исследовании. При обзорной рентгенограмме тень средостения расширена, часто определяется полоска воздуха вокруг перикарда. При исследовании пищевода с водорастворимым контрастным веществом или йодолиполом можно видеть затекание его за пределы пищевода. Иногда для решения вопроса о размере перфорации целесообразно провести фиброэзофагоскопию.

Лечение во многом зависит от времени, прошедшего с момента травмы, размера и уровня перфоративного отверстия, а также состояния стенки пищевода и окружающих тканей. При ранней диагностике (до одних суток) целесообразно ушивание перфоративного отверстия с укреплением линии шва мышцей. Если перфорация произошла в резко измененном рубцовом пищеводе, предпочтительнее резекция пищевода по Доброммыслову—Тореку. При позднем поступлении независимо от уровня перфорации показана задняя внеплевральная медиастинотомия с дренированием гнойника дренажной трубкой, через которую осуществляют постоянную аспирацию гнойного содержимого. Необходимо также подведение микроирригаторов для промывания полости.

Диафрагмальные грыжи у детей чаще всего являются врожденными. Грыжевыми воротами служит отверстие в диафрагме, образовавшееся вследствие нарушения ее развития в эмбриональном периоде. У детей различают три основных вида диафрагмальных грыж: ложные, истинные и грыжи пищеводного отверстия диафрагмы. При ложных грыжах имеется сквозное отверстие в диафрагме, в то время как при истинных всегда существует грыжевой мешок. Среди ложных грыж чаще встречается дефект в заднем отделе диафрагмы слева (щель Богдалека). Значительно реже встречается дефект в области купола диафрагмы или в ее переднем отделе.

Диагностика. Клинические проявления наиболее выражены при ложных грыжах, так как органы брюшной полости беспрепятственно перемещаются в грудную и создают внутригрудное напряжение. Возможны явления частичной кишечной непроходимости. Очень редко развивается ущемление петли кишки или желудка. Ведущим симптомом является расстройство дыхания. Как правило, дети доставляются в первые дни после рождения с явлениями выраженной дыхательной недостаточности, нередко подобные явления усугубляются после кормления. При осмотре можно отметить бочкообразную, вздутую грудную клетку и запавший живот. Дыхание на стороне грыжи резко ослаблено или отсутствует. Иногда прослушивается перистальтика кишечника в грудной полости. Клинические проявления при истинных грыжах чаще менее выражены, так как обычно в грудную полость перемещается только часть органов брюшной полости. Обычно грыжевые ворота широкие, поэтому ущемления не бывает. В редких случаях имеется тотальное недоразвитие диафрагмы и грыжевой мешок заполняет всю плевральную полость вплоть до ее купола; при этом вскоре после рождения ребенка развиваются также симптомы внутригрудного напряжения. Истинную диафрагмальную грыжу следует дифференцировать от релаксации диафрагмы, когда возникает ее парез без анатомических изменений в ней. Клинические проявления грыжи пищеводного отверстия зависят от ее формы. При грыжах пищеводного отверстия диафрагмы

имеется синдром желудочно-пищеводного рефлюкса — рвота» иногда с примесью крови, изжога, загрудинные боли, анемия, аспирационные пневмонии. При паразофагеальных грыжах *клинические* симптомы более неопределенны, иногда отмечаются неприятные ощущения, рвота.

При обзорной рентгенографии на стороне поражения, чаще слева, вместо легочного рисунка можно видеть кистозные округлые тени различной величины и плотности. Наличие большой округлой тени с уровнем жидкости наиболее характерно для желудка, внедрившегося в грудную полость. Обычно отмечается смещение средостения в здоровую сторону. При истинных грыжах в отличие от ложных чаще прослеживают верхний контур грыжи, выше его можно видеть легочный рисунок. Паразофагеальные грыжи чаще всего рентгенологически определяют по частично внедрившемуся в грудную полость желудку, создавшему тень двух полостей с уровнем жидкости над диафрагмой и под ней. Для уточнения диагноза можно провести рентгенологическое исследование желудочно-кишечного тракта с контрастным веществом. При небольших истинных грыжах, особенно справа, когда печень, частично внедрившаяся в грудную полость, создает тень, похожую на опухоль, приходится прибегать к диагностическому пневмоперитонеуму.

Лечение. Характер и сроки операции зависят от формы грыжи и клинических проявлений. При выраженных признаках грудного напряжения операцию приходится производить по экстренным показаниям. При выраженной гипоксии ребенка следует перевести на искусственное или вспомогательное дыхание, а затем уже после коррекции газов крови и кислотно-основного состояния производить оперативное вмешательство. Обычно подобная клиническая картина наблюдается у новорожденных первых дней жизни, когда имеется значительное внутригрудное напряжение или сочетанные пороки сердца, легких. Оперативное вмешательство заключается в лапаротомии или торакотомии, низведении органов *брюшной* полости, пластике диафрагмы путем наложения узловых шелковых швов на имеющийся дефект диафрагмы. При недоразвитой брюшной полости в целях предупреждения развития повышенного внутрибрюшного давления апоневроз передней брюшной стенки не ушивают, накладывают лишь швы на кожу. Если гипоксия обусловлена не только внутригрудным напряжением, а наличием незаращенного артериального протока, показана одномоментная перевязка протока с устранением грыжи. При этом операцию лучше проводить из торакального доступа с целью не только провести пластику диафрагмы, но и выполнить перевязку незаращенного артериального протока.

При невыраженной клинической картине, допускающей возможность наблюдения за ребенком, операция может быть выполнена в плановом порядке у детей более старшего

возраста. Чаще всего это бывает при истинных грыжах. Пластику диафрагмы в этих случаях удобнее осуществлять из торакального доступа. Истонченный отдел диафрагмы, представляющий собой грыжевой мешок, иссекают или в виде дубликатуры сшивают. При полном истончении диафрагмы иногда прибегают к пластическому материалу. При грыжах пищевода отверстия методика операции зависит от клинических симптомов. При синдроме желудочно-пищеводного рефлюкса операция должна быть направлена на его устранение.

Пороки развития и заболевания брюшной стенки и органов брюшной полости

Эмбриональная грыжа. Порок развития передней брюшной стенки, когда часть органов брюшной полости находится в грыжевом мешке, стенка которого представлена тонкой просвечивающейся пуповинной оболочкой, не имеющей кожного покрова. Возможны осложненные формы эмбриональных грыж: разрыв оболочек во время рождения ребенка и наличие врожденного кишечного свища (необлитерированный желточный проток).

Диагностика. Грыжевое выпячивание располагается на месте пупка. Различают малые грыжи (до 5 см в диаметре, средние — от 5 до 10 см, большие — более 10 см). При больших грыжах брюшная полость, как правило, недоразвита и имеет малый объем. Через стенки грыжевого мешка может просвечивать кишечник, часть печени. В первые часы пуповинные оболочки блестящие, прозрачные; через несколько часов они высыхают, мутнеют, становятся отечными, инфильтрируются.

Лечение. Тактика во многом определяется величиной и формой грыжи (осложненная или неосложненная), а также степенью недоношенности и наличием тяжелых сопутствующих пороков развития. Консервативное лечение показано при больших грыжах, так как содержимое грыжевого мешка трудно погрузить в брюшную полость, не создав повышенного внутрибрюшного давления. При недоношенности с массой тела ребенка менее 2000 г и наличии тяжелых сопутствующих пороков консервативное лечение заключается в обработке пуповинных оболочек прижигающими веществами и наложении асептической повязки. Образуются грануляции, которые постепенно замещаются кожным эпителием. Исключение составляют некоторые большие грыжи с малыми грыжевыми воротами, т. е. когда создается возможность ущемления и травматизации петель, входящих в состав грыжи. В этих случаях операция часто паллиативная и заключается лишь в продольном рассечении апоневроза выше и ниже грыжевых ворот. Кожную рану ушивают. Оперативное вмешательство показано при малых и средних грыжах, когда общее состояние ребенка вполне

удовлетворительное. Экстренную операцию производят и при развитых грыжевых мешках.

Радикальная операция сводится к рассечению пуповинных оболочек, вправлению грыжевого содержимого в брюшную полость и пластике брюшной стенки. Если размеры грыжи таковы, что при погружении органов в брюшную полость существует опасность резкого повышения внутрибрюшного давления, применяют двухэтапную операцию по Гроссу. Иссекают избыточную часть пуповины, оболочки обрабатывают йодной настойкой, широко мобилизуют кожу с мелкими насечками в шахматном порядке для уменьшения натяжения и ушивают кожу над грыжевым выпячиванием. В последующем проводят лечебную физкультуру для укрепления мышц брюшной стенки и развития брюшной полости. В некоторых случаях рекомендуют ношение бандажа. Второй этап операции производят в возрасте 2—5 лет. Устраняют вентральную грыжу путем мышечно-апоневротической пластики дефекта. Предварительно проводят функциональные пробы, позволяющие судить о возможных нарушениях при повышении внутрибрюшного давления. Прогноз при малых и средних эмбриональных грыжах весьма благоприятный. Если грыжа большая и имеются различные сочетанные пороки развития, летальность очень высока.

Пупочная грыжа является результатом неполного замыкания пупочного кольца вокруг сосудов. Процесс зарастания пупочного кольца иногда длится несколько лет (3—4 года).

Диагностика. Клиническая картина проявляется грыжевым выпячиванием в области пупка, особенно при плаче и крике ребенка. Когда ребенок успокаивается и грыжевое содержимое вправляется в брюшную полость, определяют расширенное пупочное кольцо, иногда свободно пропускающее кончик пальца. При больших грыжах кожа грыжевого мешка несколько растянута и истончена. Обычно ущемления при пупочной грыже не наблюдают.

Лечение. Хирургическое вмешательство следует применять у детей в возрасте не ранее 3—5 лет, так как вначале есть надежда на самоизлечение, особенно если ребенку проводится лечебная гимнастика, направленная на крепление мышц брюшной стенки.

При операции выделяют грыжевой мешок, содержимое вправляют в брюшную полость, шейку мешка прошивают и перевязывают, ушивают дефект апоневроза. Затем накладывают швы на кожу, при этом кожная часть пупка полностью сохраняется.

Паховая грыжа. Одно из самых распространенных заболеваний детского возраста. Все паховые грыжи у детей следует считать врожденными. Паховые грыжи встречаются преимущественно у мальчиков, что связано с процессом опускания яичка. В норме к рождению ребенка влагалищный отросток брюшины облигерирован на всем протяжении. Если он остается необлитерированным, то создаются условия для выхождения содержимого брюшной полости в существующий грыжевой мешок.

Врожденные паховые грыжи являются косыми, прямые грыжи встречаются исключительно редко. Содержимым грыжевого мешка чаще всего у детей бывают петли тонкой кишки, сальник. У девочек в грыжевом мешке нередко находят яичник, иногда вместе с трубой.

Диагностика. Клинические признаки довольно типичные (выпячивание в паховой области). При пахово-мошоночной грыже образование имеет овальную форму, опускается в мошонку, вызывая ее растяжение и асимметрию. Выпячивание безболезненное, при плаче и крике ребенка увеличивается, мягкоэластической консистенции, в спокойном состоянии ребенка легко вправляется в брюшную полость при надавливании. После вправления грыжи паховое кольцо обычно не имеет большого растяжения, как это бывает у взрослых.

Дифференцировать пахово-мошоночную грыжу приходится от водянки оболочек яичка. В отличие от грыжи водянка оболочек яичка не вправляется в брюшную полость, на свет просвечивает и, как правило, яичко пальпаторно не удается определить, так как оно окружено жидкостью.

Лечение. Операция чаще всего выполняется после 6 мес — 1 года, когда ребенок достаточно полно адаптируется к окружающей среде. При больших или часто ущемляющихся грыжах операция может быть выполнена и в более раннем возрасте. В связи с тем что основной причиной грыжи у детей является наличие сообщения влагалищного отростка, ставшего грыжевым мешком, с брюшной полостью, целью оперативного вмешательства является и' разобщение без укрепления передней брюшной стенки и пахового канала. Выделяют грыжевой мешок или, если он большой, выделяют его шейку, прошивают, перевязывают и пересекают без удаления самого грыжевого мешка. Подобная операция значительно уменьшает травму элементов семенного канатика. Нет необходимости пластики пахового кольца. Только в исключительно редких случаях, когда имеется явная слабость апоневроза этой области и широкое паховое кольцо (1,5—2 см), выполняют пластику пахового кольца по Ру—Краснобаеву. При благоприятном течении ближайшего послеоперационного периода дети могут быть выписаны домой на 2—3-й сутки. Швы снимают на 7-е сутки.

Ущемленная паховая грыжа. Может быть у детей любого возраста.

Диагностика. Клиническая картина выражается в появлении внезапного беспокойства, ребенок начинает плакать, жаловаться на боли в области грыжевого выпячивания. Грыжевое образование становится напряженным, резко болезненным, в брюшную полость самостоятельно не вправляется. В поздние сроки (после суток от начала заболевания) появляются симптомы непроходимости и даже перитонита, если возникает некроз ущемленной петли кишки, что у детей бывает крайне редко.

Дифференциальный диагноз проводят с остро возникшей кистой семенного канатика,

перекрутом неопустившегося яичка, паховым лимфаденитом.

Лечение. Консервативные мероприятия допускаются у детей, поступивших в сроки до 12 ч от начала заболевания. В этих случаях лечение должно быть направлено на создание условий для самопроизвольного вправления грыжи. С этой целью вводят 0,1% раствор атропина (из расчета 0,1 мл на 1 год жизни) и 1% раствор промедола (0,1 г на 1 кг массы тела), делают теплую ванну на 15—20 мин, затем ребенка укладывают с приподнятым тазом. При отсутствии эффекта в течение 1—1½ ч показана операция. Экстренное оперативное вмешательство технически отличается тем, что вначале вскрывают грыжевой мешок, убеждаются в жизнеспособности кишки, а затем, после рассечения наружного пахового кольца, вправляют грыжевое содержимое. Мешок выделяют и отсекают у шейки. Пластику пахового канала производят по Мартынову или Ру—Краснобаеву. Летальность составляет не более 0,5—1%.

Свищи пупка являются, как правило, врожденными и возникают в результате незаращения в эмбриональном периоде желточного (рис. 212) или мочевого протоков, которые входят в состав пупочного канатика. Следует различать свищи полные и неполные, а также энтерокистостомы.

Диагностика. Полные кишечные свищи пупка сообщаются с подвздошным отделом тонкой кишки, отделяемое кишечное. При больших свищах возможна инвагинация кишки с явлениями частичной кишечной непроходимости. Если просвет очень узкий, то по характеру содержимого трудно судить о виде свища, приходится проводить фистулографию с водорастворимым контрастным веществом и по рентгенограмме судить, сообщается ли свищ с кишкой или с мочевым пузырем. Иногда при осторожном зондировании направление свища может указывать на его принадлежность.

При полных свищах мочевого пузыря отделяется моча, которая может отходить по каплям или струйкой, особенно при надавливании на брюшную стенку. Нередко в окружности свища отмечают мацерирование кожи.

При неполных свищах отделяемое скудное, но иногда отмечается воспаление, тогда отделяемое становится гнойным. Иногда определяют инфильтрат передней брюшной стенки по ходу свища. Эти свищи нередко принимаются за гранулему («мокнущий пупок») и пытаются лечить консервативно путем промывания и прижигания нитратом серебра (ляписом). Если в течение 3—4 нед подобной терапии воспалительные явления не прекращаются, то следует думать о неполном кишечном свище, иногда можно определить ход свища с помощью зонда.

Лечение. При полных широких кишечных свищах операцию следует проводить в первые месяцы жизни ребенка. После срединной лапаротомии клиновидно иссекают свищ. Дефект стенки кишки ушивают атравматическими

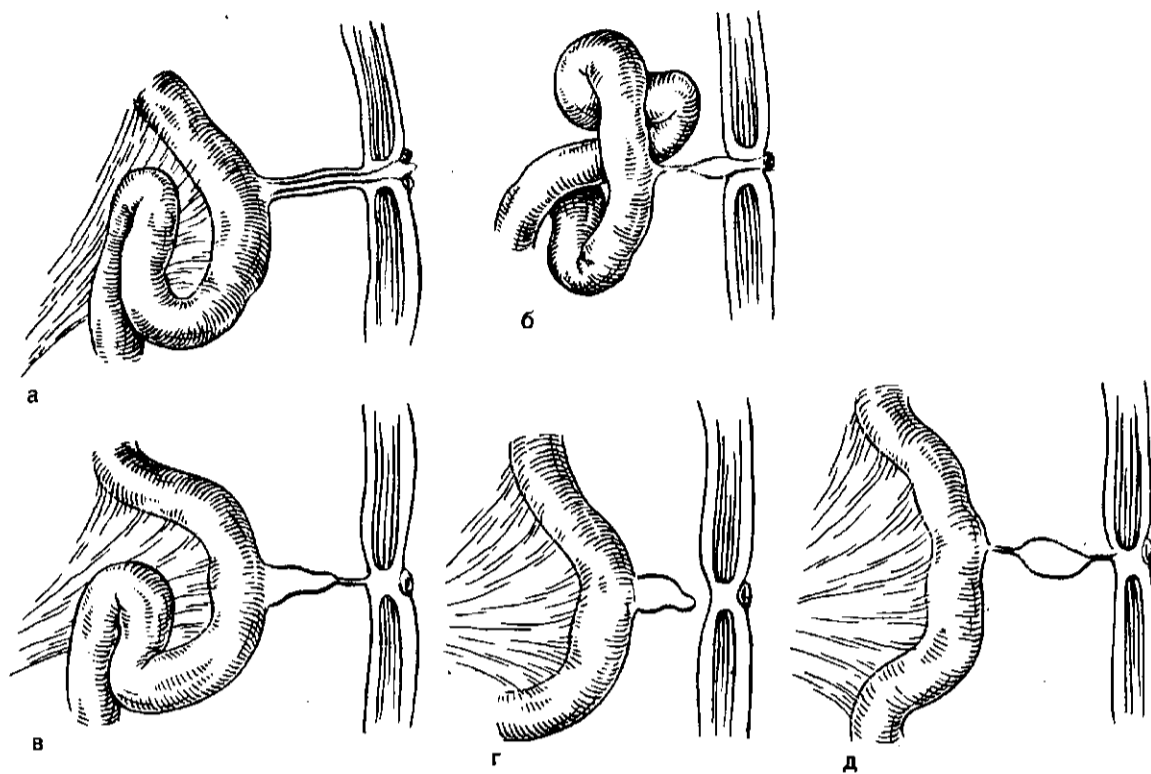


Рис. 212. Аномалии желточного протока.

а — полный свищ пупка; б — неполный свищ пупка; в, г — дивертикул Меккеля; д — энтерокистама.

швами. Область пупка вместе со свищевым ходом иссекают. При свищах мочевого пузыря рассекают апоневроз от пупка до лобка и из предбрюшинной клетчатки выделяют уплотненный и часто инфильтрированный мочевой свищ вплоть до мочевого пузыря. Свищ перевязывают кетгутовой лигатурой, погружают в мышцы мочевого пузыря.

Лечение неполных свищей в течение первых месяцев жизни ребенка консервативное: туалет, прижигающие средства. Если излечение не наступает, то после 6—8 мес показана операция — иссечение свища в пределах здоровых тканей. Лучше пупок удалить вместе со свищевым ходом.

Энтерокистама пупка чаще всего является результатом незаращения желточного протока, при котором облитерируются концы протока. В средней части его образуется киста, которая по мере накопления содержимого постепенно увеличивается. Возможно инфицирование кисты, тогда появляются признаки воспалительного процесса передней брюшной стенки, обычно несколько ниже пупка.

Лечение. Иссекают кисту или при тяжелом воспалительном процессе вскрывают только гнойник, а затем уже через несколько месяцев кисту удаляют в плановом порядке.

Пилоростеноз. При этом заболевании привратник гипертрофируется, имеет вид плотного опухолевидного образования беловатого цвета и хрящевидной плотности. У мальчиков пилоростеноз встречается в 3 раза чаще, чем у девочек.

Диагностика. Клинические проявления заболевания уже к концу второй недели жизни ребенка становятся весьма выраженными. Одним из первых симптомов является рвота. Вначале рвота периодическая, затем приобретает более постоянный характер; рвоте предшествует обычно обильное срыгивание. Рвотные массы состоят из створоженного молока без примеси желчи и имеют кислый запах. Все это свидетельствует о застойном характере пищевых масс в желудке. У детей не увеличивается или даже уменьшается масса тела, развивается гипотрофия, обезвоживание. Кожа становится сухой, собирается в складки. Стул и мочеотделение скудные. При осмотре можно отметить, что нижний отдел живота находится в спавшемся состоянии, а в эпигастральной области несколько вздут. Там же через брюшную стенку периодически определяется перистальтика желудка в виде характерных «песочных часов». Нередко в области правого подреберья пальпируется через брюшную стенку утолщенный пилорус. При рентгенологическом исследовании желудочно-кишечного тракта с бариевой взвесью можно отметить плохую ее эвакуацию из желудка с задержкой на сутки и более. В сомнительных случаях, особенно в ранние сроки заболевания, для постановки диагноза можно провести фиброгастродуоденоскопию. При этом пилорический отдел остается закрытым и провести зонд в двенадцатиперстную кишку не удается даже после пинизации.

Лечение. Оперативное вмешательство

выполняют независимо от возраста ребенка. Обязательно проводят в течение 1—2 сут предоперационную подготовку. Разрезом длиной 3—4 см параллельно реберной дуге вскрывают брюшную полость. Пилоропластику выполняют по способу Фреде—Рамштедта, т. е. рассекают серозно-мышечный слой привратника продольно вплоть до слизистой оболочки. Через 3 ч ребенка начинают поить 10% раствором глюкозы, а затем кормить сцеженным грудным молоком по 10 мл через 2 ч. На каждый следующий день в кормление прибавляют по 10—15 мл молока. С 5—6-го дня переводят на нормальное кормление.

Язвенная болезнь желудка и двенадцатиперстной кишки в детском возрасте встречается значительно реже, чем у взрослых. У детей довольно редко наблюдают осложненные формы заболевания: кровотечение, стеноз привратника и перфорацию. Диагностика заболевания и хирургическая тактика такие же, как у взрослых больных. У детей важно отметить стремление к органосохраняющим методам хирургического лечения, что свойственно последние годы и хирургии взрослых (см. главу XIII).

Меккелев дивертикул (дивертикул подвздошной кишки). Является результатом неполной облитерации желточного протока (см. рис. 212). При этом часть его сообщается с полостью кишки, а другой конец слепо заканчивается и свободно находится в брюшной полости. Меккелев дивертикул имеет различную длину — чаще от 3 до 8 см, располагается на расстоянии 30—80 см от баугиниевой заслонки (илеоцекального клапана), имеет небольшую собственную брыжейку. При морфологическом исследовании стенки меккелева дивертикула его слизистая оболочка подобна слизистой оболочке желудка. Наличие меккелева дивертикула может вызвать у ребенка три вида осложнений: кровотечение, кишечную непроходимость, воспаление. Считают, что причиной кровотечения являются язвы, эрозии, возникшие в результате агрессивного воздействия желудочного сока на его слизистую оболочку.

- **Диагностика.** Кровотечение из меккелева дивертикула возникает чаще всего у детей первых 2 лет, нередко оно профузное, при этом отмечается частый жидкий стул почти без примесей каловых масс. Очень быстро нарастает анемия, тахикардия, дети становятся бледными, вялыми, заторможенными.

Кишечная непроходимость, возникшая на почве меккелева дивертикула, как правило, протекает остро с явными признаками механической непроходимости. Ребенок беспокоен, плачет, жалуется на схваткообразные боли в животе. Возможно изменение конфигурации живота с наибольшей болезненностью в правой подвздошной области. Нередко удается прослушать усиленную перистальтику. Стул может быть лишь в начале заболевания из нижележащих отделов тонкой и золотой кишок. При странгуляции и поздних сроках поступления возможно появление кровянистых выде-

лений из ануса. Рентгенологическое исследование кишечника с контрастным веществом возможно только в неясных случаях, при отсутствии ущемления петли кишки.

Дивертикулит возникает в результате застоя в просвете дивертикула с проникновением инфекции в его стенку, попаданием инородных тел; не исключается гематогенный или лимфогенный занос инфекции. Клиническая картина идентична таковой при остром аппендиците, и, как правило, ребенка оперируют с подозрением на острый аппендицит. При отсутствии воспалительных изменений в отростке необходим осмотр подвздошной кишки на протяжении 80 см для исключения патологии со стороны меккелева дивертикула.

Лечение. Во всех случаях осложненного течения меккелева дивертикула показана экстренная операция. Техника удаления дивертикула во многом зависит от характера патологии и ширины его основания. При воспалительном процессе резекция должна быть произведена в пределах здоровых тканей. Чаще всего приходится делать резекцию кишки вместе с дивертикулом, если воспаление захватывает его основание. При кровотечении и непроходимости, если дивертикул внешне не изменен, его удаляют путем клиновидной резекции или при узком основании, как при аппендэктомии, погружая культю в кисетный шов.

Удвоение пищеварительного тракта. Порок развития с образованием двухпросветной трубки. Удвоения могут быть кистозной, тубулярной и дивертикулярной формы. Наиболее часто бывает удвоение тонкой кишки, хотя оно может возникнуть в любом отделе пищеварительного тракта. Гистологическое исследование удвоенной кишки или выявляет идентичную картину этого отдела кишки, или обнаруживает дистопированную другую слизистую оболочку, нередко желудочного характера.

Диагностика. Клиника чаще проявляется желудочно-кишечным кровотечением, реже явлениями непроходимости. Диагностика сложна, но в некоторых случаях фиброзофагогастроудоденоскопия или рентгенологическое исследование пищеварительного тракта с контрастным веществом выявляет дополнительную кишечную трубку или дивертикул.

Лечение. Показано оперативное вмешательство, иногда операцию приходится проводить в экстренном порядке. Очень важно во время операции установить локализацию удвоения кишки, особенно тубулярной формы, когда серозный покров для основной кишечной трубки и удвоенной единый. Обычно это выявляют при тщательном осмотре всего кишечника. Вылущить и удалить отдельно порочно развитую кишку или энтерокистому, как правило, не удается, приходится резецировать кишку вместе с имеющимся образованием.

Врожденная непроходимость кишечника. У детей в отличие от взрослых кишечную непроходимость следует разделять не только на механическую и динамическую, но и на

врожденную и приобретенную. Наиболее часто у новорожденных встречается врожденная непроходимость, развивающаяся на почве незавершенного поворота кишечника, — синдром Ледда, при котором отмечается сочетание заворота средней кишки со сдавлением двенадцатиперстной тяжами брюшины, фиксирующими высоко расположенную слепую кишку. Нередко встречаются такие формы непроходимости, как атрезии, стенозы, развивающиеся в результате неправильного формирования трубки кишечника. Кроме того, причиной врожденной непроходимости может быть неправильное развитие поджелудочной железы — кольцевидная поджелудочная железа, охватывающая кольцом двенадцатиперстную кишку и суживающая ее просвет; дубликационные кисты, возникающие в результате удвоения того или иного отдела пищеварительного тракта.

К л а с с и ф и к а ц и я, Ниже приведены виды врожденной кишечной непроходимости, что необходимо учитывать в диагностике и определении лечебной тактики.

1. Острая непроходимость: а) высокая: атрезия двенадцатиперстной кишки и начального отдела тонкой кишки; внутренний стеноз двенадцатиперстной кишки; наружный стеноз — синдром Ледда или его отдельные компоненты; кольцевидная поджелудочная железа; аберрантный сосуд;

б) низкая: атрезия подвздошной кишки, ее внутренний стеноз, дубликатура (энтерокистома); ущемление во врожденном дефекте брыжейки; *внутренние грыжи; заворот слепой и подвздошной кишки; мекониевый илеус.*

2. Хроническая непроходимость: внутренний стеноз кишки, наружный стеноз за счет сдавления складками, опухолью или кистой.

3. Рецидивирующая непроходимость: рецидивирующий заворот средней кишки; непроходимость в результате внедрения кишечника во внутреннюю грыжу.

Диагностика. Клинические проявления зависят от уровня и вида кишечной непроходимости.

При высокой непроходимости у новорожденных с первых часов жизни отмечается рвота, которая может быть непрерывной. Характерна примесь желчи, если непроходимость ниже фатерова соска (дуоденального сосочка). Очень быстро при высокой непроходимости развиваются явления эксикоза и аспирационной пневмонии. Значительно нарушается водно-электролитный баланс, развивается гипохлоремия, гипонатриемия и постепенно гипокалиемия. Определяются изменения конфигурации живота, в верхних отделах (эпигастральная область) он вздут, в нижних — запавший. Живот обычно мягкий, безболезненный. При наличии заворота кишки ребенок беспокоен, живот временами напряжен и болезнен. При рентгенологическом исследовании на обзорной рентгенограмме брюшной полости видны два уровня жидкости (слева и чуть ниже справа), на боковой рентгенограмме соответственно спереди и сзади, т. е. уровни в желудке и двенадцатиперстной кишке. Особенно хорошо

эти уровни прослеживаются при исследовании желудочно-кишечного тракта раствором бариевой взвеси: чайную ложку бария разводят в 30—50 мл грудного сцеженного молока. Остальные части живота затемнены за счет отсутствия в кишечнике газа.

При острой низкой кишечной непроходимости все симптомы заболевания развиваются менее остро, вначале появляются вздутие живота и задержка стула. Рвота отмечается несколько позже, рвотные массы имеют зловонный запах («каловая» рвота). Состояние детей ухудшается постепенно, объем живота увеличивается, перистальтика усиливается настолько, что часто становится видимой через *брюшную* стенку. Нарастание водно-электролитных нарушений и токсикоза идет довольно медленно, если, конечно, нет некроза петли кишки с развивающимся перитонитом.

Хроническая непроходимость развивается главным образом за счет стеноза двенадцатиперстной кишки или сдавления ее просвета поджелудочной железой или эмбриональными тяжами. Значительно реже могут быть стенозы и в дистальных отделах, чаще в результате опухолевого процесса. Клинические проявления складываются из симптомов частичной кишечной непроходимости. Временами отмечается рвота, ребенок нередко беспокоится, плохо ест, масса тела мало увеличивается. Диагноз устанавливают с помощью рентгеноконтрастного исследования желудочно-кишечного тракта с бариевой взвесью. Обычно имеется супрастенотическое расширение кишки с задержкой бариевой взвеси в ней.

Рецидивирующая непроходимость течет волнообразно, периоды ремиссии сочетаются с острыми явлениями непроходимости. При этом дети начинают беспокоиться, плакать, жаловаться на боли в животе, иногда принимают необычное положение. Пальпаторно можно определить в этот период значительную болезненность в области пупка, явления перитонизма, усиленную перистальтику. После клизмы все явления могут разрешиться на некоторый период времени.

Лечение. При врожденной кишечной непроходимости показано оперативное вмешательство. Экстренность зависит от остроты процесса и вида непроходимости. При острой полной непроходимости операция показана по экстренным показаниям: чем раньше она будет выполнена, тем лучше для больного. Особенно это относится к больным с острой высокой непроходимостью. Очень важно провести операцию до развития аспирационной пневмонии. Но необходимо помнить, что даже при острой кишечной непроходимости чрезвычайно важна подготовка ребенка к оперативному вмешательству. Иногда, если нет клинической картины некроза кишки, подготовка длится сутки и более. Хроническую и рецидивирующую непроходимость нужно стараться оперировать в плановом порядке, хотя это и не всегда удается. Степень и длительность предоперационной подготовки во многом зависят от тяжести больного и гидроионных

нарушений. Оперативное вмешательство при непроходимости у новорожденных осуществляется путем срединной или поперечной лапаротомии (поперечная лапаротомия дает меньше осложнений в виде эвентрации). Характер вмешательства зависит от вида непроходимости. При синдроме Ледда операция заключается в устранении заворота средней кишки путем поворота кишечника вокруг брыжейки по ходу часовой стрелки и рассечении эмбриональных тяжей, сдавливающих просвет двенадцатиперстной кишки с последующей возможной фиксацией купола слепой кишки, если есть на то еври показания (большая подвижность).

При атрезии и внутреннем стенозе тощей и подвздошной кишок производят резекцию атрезированной кишки вместе с расширенным ее отделом (на протяжении 15—20 см), так как этот отрезок является неполноценным в функциональном отношении. При атрезии и внутреннем стенозе двенадцатиперстной кишки или сдавлении ее кольцевидной поджелудочной железой или аберрантным сосудом применяют дуоденоанастомоз. При внутреннем стенозе, когда имеется мембранозная форма, удается произвести продольную дуоденотомию, иссечь перепонку и ушить рану двенадцатиперстной кишки в поперечном направлении. При мекониевом илеусе производят операцию У-образной илеостомии с резекцией наиболее расширенного и заполненного меконием участка кишки. Во время операции и в послеоперационном периоде через илеостому промывают кишку панкреатином для разжижения ее содержимого. После операции новорожденный должен помещаться в кювез. В течение первых 3—4 сут проводят парентеральное питание. Желудок дренируют тонким зондом, проведенным через носовой ход. Через рот начинают кормление только после восстановления перистальтики кишечника и появления стула.

Приобретенная кишечная непроходимость. Механическая непроходимость у детей может быть трех видов: обтурационная, странгуляционная, смешанная. У детей чаще всего отмечают инвагинации, спаечную кишечную непроходимость. Непроходимость опухолевого генеза встречается значительно реже. Заворот после периода новорожденности отмечается крайне редко.

Инвагинация возникает в результате внедрения одного участка кишки в другой, встречается в основном у детей в возрасте от 4 до 9 мес.

Этиология и патогенез. Причиной инвагинации считают расстройство правильного ритма перистальтики из-за неkoordinированного сокращения мышечных слоев, которое может возникнуть в результате изменения режима питания, введения прикорма, воспалительных процессов, наличия дивертикула, полипа, опухоли и т. д. У детей в возрасте от 4 до 9 мес изменение перистальтики чаще всего связано с введением прикорма или нарушением питания. Чаще всего бывает илео-

цекальная инвагинация (90%). Значительно реже отмечают тонкокишечную инвагинацию, но может быть и тройная инвагинация — тонкая в тонкую и затем все это внедряется в толстую кишку. Инвагинацию можно отнести к смешанной форме непроходимости, здесь имеются элементы не только обтурации, но и странгуляции.

Диагностика. Заболевание начинается остро среди полного здоровья у сравнительно упитанных крепких детей. Ребенок периодически начинает беспокоиться, плакать, сучить ножками, отказываться от приема пищи. Временами ребенок успокаивается, но ненадолго, вдруг вновь вскрикивает и опять начинает плакать. Вначале может быть одно-двукратная рвота, которая носит чисто рефлекторный характер. Постепенно беспокойство ребенка нарастает, светлые промежутки становятся более кратковременными. Вначале живот не вздут, мягкий. При беспокойстве ребенка живот становится недоступным пальпации; как только приступ заканчивается, живот опять можно хорошо прощупать. При этом нередко удается определить инвагинат в виде округлого плотного тяжа, чаще в области печеночного угла. Пальпация образования резко болезненна. Стул у ребенка может быть в начале заболевания (из ниже лежащих отделов толстой кишки). Обязательно у детей проводят ректальное исследование, которое нередко позволяет определить пальпаторно инвагинат. Амбула прямой кишки обычно пустая. Окончательный диагноз устанавливают при рентгенологическом исследовании (ирригоскопии). В прямую кишку вводят катетер и через него с помощью баллона Ричардсона начинают нагнетать воздух в толстую кишку под контролем рентгеновского экрана. При этом очень хорошо видно, как воздух ее заполняет и доходит до инвагината, окутывая его головку, возникает характерный рентгенологический симптом «серпа». Дальше воздух по толстой кишке не распространяется и не заполняет купол слепой кишки.

Лечение зависит от срока поступления ребенка от начала заболевания. В первые 12 ч от начала заболевания лечение консервативное. Диагностическая ирригоскопия переходит в лечебную. Нагнетание воздуха в прямую кишку продолжают до тех пор, пока не происходит расправление инвагината. Манипуляцию производят под контролем рентгеновского экрана. При расправлении инвагината его тень постепенно перемещается по направлению к куполу слепой кишки и затем исчезает. Воздух же заполняет купол слепой кишки, а иногда частично проникает через баугиниевую заслонку в подвздошную кишку. Практически осложнений при этой манипуляции не бывает, анус является естественным клапаном, через который отходит воздух при наличии значительного давления в толстой кишке. Почти в 70% с помощью этого метода удается консервативно расправить инвагинацию. Для контроля ребенку дают бариевую взвесь через рот и проводят наблюдение

в стационаре до первого самостоятельного стула. Наблюдение осуществляют с *целью* исключения возможной тонкокишечной инвагинации. Если состояние ребенка после первичного расправления инвагинации не улучшается, он продолжает беспокоиться, появляется рвота, живот вздувается, эвакуации бариевой взвеси не происходит, то, естественно, подозревается еще и тонко-тонкокишечная инвагинация, что бывает очень редко.

При поступлении после 12 ч от начала заболевания показана операция без попытки предварительного консервативного расправления. После срединной лапаротомии в рану выводят инвагинат и очень осторожно его начинают выдавливать. Нельзя пытаться извлечь внедрившуюся кишку путем ее тракции, так как возможны разрывы стенки кишки и брыжейки. Если имеется значительный отек и дезинвагинация не удастся, необходимо весь инвагинат слегка сдавить с целью уменьшения его отека с последующей попыткой проведения дезинвагинации. При нарушении кровообращения в стенке кишки выполняют резекцию этого отдела кишечника.

Непроходимость обтурационная. У детей чаще всего развивается на почве копростазов, врожденных кист, опухолевого процесса и значительно реже аскаридоза. Нередко причиной копростазов являются те или иные аномалии толстой кишки, вызывающие сужение ее просвета или нарушение перистальтики.

Диагностика. Клинические проявления разные, но чаще отмечаются симптомы частичной кишечной непроходимости. При пальпации обнаруживают нередко болезненное опухолевидное образование. При обзорной рентгенографии обращают внимание на равномерность газонаполнения кишечника, наличие или отсутствие уровней, расположение кишечных петель, их смещение, сдавление, что возможно при опухолях или кистах брюшной полости. Если позволяет состояние больного, проводят рентгеноконтрастное исследование желудочно-кишечного тракта с бариевой взвесью. При подозрении на обтурационную непроходимость толстой кишки проводят ирригографию для исключения порока развития толстой кишки как возможной причины копростазов и образования каловых камней. При подозрении на непроходимость в верхних отделах кишки обследование начинают с контрастного исследования желудка и двенадцатиперстной кишки, а затем следят за эвакуацией контрастного вещества по кишечнику.

Лечение зависит от причины, вызвавшей непроходимость. При отсутствии эффекта от консервативных мероприятий показана операция — срединная лапаротомия с ревизией органов брюшной полости. В зависимости от интраоперационных данных решают вопрос о характере вмешательства. Хирургическая тактика при обтурационной непроходимости опухолевой этиологии аналогична тактике у взрослых больных (см. главу XVII).

Спаечная непроходимость. У детей среди всех видов непроходимости стоит на втором

месте по частоте после инвагинации. Следует различать раннюю спаечную непроходимость и позднюю, которая встречается после первичной операции через 3—4 нед.

Этиология и патогенез. Причиной спаечной непроходимости чаще всего бывает инфицирование брюшной полости, десерозирование и травма серозного покрова кишечника и париетальной брюшины и, наконец, длительный парез кишечника в послеоперационном периоде. Кроме того, считают, что при сенсибилизированном организме возможна выработка антител к собственному брюшинному покрову с образованием спаек, которые могут вызывать явления непроходимости. Ранняя спаечная непроходимость обусловлена часто парезом кишечника, развивающимся на фоне воспалительных явлений в брюшной полости, при этом петли кишки вздуваются, деформируются, склеиваются между собой, образуются нежные плоскостные спайки, нарушается эвакуация содержимого кишечника. Подобный вид непроходимости называют элаечно-паретическим. Ранняя непроходимость может быть вызвана воспалительным инфильтратом или осумкованным гнойником.

Диагностика. Клинические явления ранней спаечной кишечной непроходимости обычно начинают появляться после операции на 3—4-е сутки. Состояние ребенка, несмотря на парентеральное питание, не улучшается. Периодически появляется рвота, живот начинает вздуваться, газы отходят плохо. Все эти явления нарастают, появляются признаки эксикоза. Живот становится болезненным, при беспокойстве ребенка активно напряжен. Перистальтика вначале обычная, затем более усилена, но потом ослабевает и развиваются явления пареза. Даже стимулирующая терапия может вызвать только кратковременный эффект в плане появления перистальтики. При рентгенологическом исследовании в ранние сроки заболевания отмечается равномерное газонаполнение кишечника, позже могут появиться множественные уровни.

При поздней спаечной кишечной непроходимости все явления непроходимости возникают сразу без особых предшествующих симптомов, хотя и могут быть отдельные жалобы в виде неприятных ощущений в области живота, чаще через некоторый период после приема пищи. Боли обычно носят интенсивный схваткообразный характер, часто бывает вначале одно-двукратная рвота, затем через несколько часов рвота может быть неукротимой с примесью желчи и даже зелени с неприятным запахом. Конфигурация живота несколько меняется, в отдельных местах он становится вздутым и особенно болезненным. Прослушивается бурная перистальтика, стула нет, газы не отходят. Рентгенологическая картина во многом определяется временем от начала заболевания. Только через 12 ч и даже через сутки при рентгеноскопии брюшной полости появляются уровни в тонкой кишке. В срочных случаях, если состояние ребенка позволяет и нет данных за странгуляционн\k>

непроходимость, проводится рентгенологическое исследование желудочно-кишечного тракта с бариевой взвесью, одновременно проводится консервативная терапия и подготовка ребенка к операции. В случаях разрешения непроходимости операция естественно откладывается и проводится терапия по рассасыванию спаек в брюшной полости.

Лечение. Во время первичной операции необходимо провести профилактические меры, которые должны заключаться в максимально щадящем, бережном отношении к брюшным покровам, тщательной санации брюшной полости при наличии ее воспаления и, наконец, в послеоперационном периоде должно быть обеспечено со 2—3-го дня наличие хорошей перистальтики, что достигается в/в введением прозерина, хлорида натрия, длительной перидуральной анестезией. Нередко подключают физиотерапевтические процедуры (электростимуляция кишечника). Обязательно нужно предупредить развитие гипокалиемии как одной из важных причин пареза кишечника. Подобные профилактические мероприятия в некоторой степени являются и лечебными мероприятиями при спаечно-паретической непроходимости.

Если в течение суток ранняя спаечно-паретическая непроходимость не разрешается и переходит в третью стадию пареза, консервативные мероприятия становятся неэффективными из-за нарушения микроциркуляции в стенке кишки. В этих случаях приходится прибегать к оперативному лечению, которое заключается в широкой лапаротомии, устранении спаек вызывающих явления непроходимости. При наличии спаек в сочетании с выраженным парезом кишечника накладывают гастростому с интубацией кишечника с помощью тонкого резинового или силиконового зонда, проведенного почти до средней трети кишечника. На зонде должны быть отверстия диаметром 2—3 мм на расстоянии 5—10 см друг от друга на всем протяжении. Через зонд эвакуируют все содержимое желудочно-кишечного тракта. Переднюю стенку желудка тщательно фиксируют к брюшной стенке. Одно-два отверстия трубки обязательно должны быть в желудке. Это дает возможность содержимое всего желудочно-кишечного тракта аспирировать через вставленный зонд, пока не восстановится перистальтика кишечника. У детей пытаются интубировать кишечник через носовые ходы нецелесообразно, так как это приводит к затруднению дыхания в послеоперационном периоде, беспокойству, возможным осложнениям в виде развития отека подсвязочного пространства, и, наконец, подобное проведение зонда значительно затрудняет интубацию кишечника, а в некоторых случаях делает ее невозможной.

Если ранняя непроходимость связана с наличием гнойника в брюшной полости, то операция должна быть направлена только на вскрытие этого гнойника при полной изоляции свободной брюшной полости. Обычно эвакуация гноя разрешает явления непроходимости.

В некоторых случаях при воспалительных инфильтратах приходится прибегать к временной илеостоме, показания к ней должны быть очень ограничены.

Экстренность оперативного вмешательства при поздней спаечной непроходимости зависит от характера и интенсивности клинических проявлений. При подозрении на странгуляцию операция должна быть срочной. Если имеются явления непроходимости спаечного характера без симптомов ущемления стенки кишки, показана попытка консервативной терапии, которая заключается в назначении средств, стимулирующих перистальтику, включая сифонную клизму. Только при отсутствии эффекта прибегают к оперативному вмешательству. Во время проведения стимулирующей терапии одновременно осуществляют предоперационную подготовку. Тактика хирургического вмешательства зависит от причин, вызвавших непроходимость, и изменений со стороны кишки. При одиночных сращениях и спайках без изменений со стороны кишечника показано рассечение спаек. При наличии явления странгуляции и необратимых изменений в стенке кишки производят ее резекцию в пределах здоровых тканей. Во время операции вставляют в брюшную полость микроирригаторы и вводят двойную возрастную дозу гидрокортизона в большом разведении 0,25% раствором новокаина. В последующем, в течение 3—4 дней, вводят гидрокортизон продолжают в возрастных дозах. Если ребенок поступает неоднократно с явлениями частичной или полной кишечной непроходимости, причем нередко уже после повторных операций, релапаротомия должна проводиться в возможно выгодных условиях для больного, желательна в специализированном отделении. При операции производят тщательное выделение всего кишечника из спаек с последующей интестинопликацией с помощью клея МК-6, причем петли кишки укладываются правильными горизонтальными рядами (от 8 до 12). Подобная интестинопликация дает наилучший результат в плане профилактики возможного рецидива непроходимости.

Динамическая непроходимость. Встречается в виде паралитической и спастической. Спастическая непроходимость, как правило, носит кратковременный характер и связана чаще с заболеваниями желудочно-кишечного тракта инфекционного и соматического порядка. Хирургам обычно приходится встречаться с паралитической непроходимостью, которая у детей отмечается довольно часто, причем чем ребенок меньше, тем чаще она встречается. Причиной паретической непроходимости у детей является токсикоз на фоне воспалительного процесса (пневмония, плеврит и др.). У новорожденных причиной паралитической непроходимости нередко может быть родовая травма. Самой частой причиной тяжелого пареза кишечника являются воспалительные процессы брюшной полости, нередко возникающие после оперативных вмешательств. Сравнительно часто паралитическая непро-

ходимость поддерживается гипокалиемией и даже развивается на ее фоне.

Диагностика. Клиническая картина довольно характерна и сопровождается постепенным вздутием живота, появлением рвоты. Стул отсутствует, газы не отходят. Живот обычно равномерно вздут, перистальтика не прослушивается. При рентгенологическом исследовании отмечается избыточное, но равномерное газонаполнение кишечника. В поздние сроки заболевания могут быть чаши Клойбера, но они мелкие и множественные.

Лечение зависит от стадии пареза и его причины. Прежде всего стремятся ликвидировать причину, вызвавшую парез. Проводят борьбу с токсикозом, устраняют гидроионные нарушения. Гипокалиемию у детей ликвидируют введением раствора калия (0,01 г сухого вещества на 1 кг массы тела в сутки). Лучше вводить раствор в капельнице в течение нескольких часов. Хорошую стимуляцию кишечника вызывают прозерин и хлорид натрия. У детей широко применяют обычные или сифонные клизмы с 1% солевым раствором. Широко используют продленную перидуральную анестезию как с профилактической целью после тяжелой операции на органах брюшной полости, так и в лечебном плане. Когда явления пареза выражены и консервативные мероприятия неэффективны, следует прибегать к оперативному вмешательству — лапаротомии и интубации кишечника через гастростому.

Острый аппендицит. Наиболее распространенное хирургическое заболевание детского возраста. Острым аппендицитом болеют дети всех возрастов, однако у детей грудного возраста острый аппендицит встречается крайне редко. В дальнейшем его частота увеличивается, достигая «пика» в возрасте 9—12 лет.

Диагностика. Клинические проявления острого аппендицита у детей разнообразны и во многом зависят от реактивности организма, анатомического расположения червеобразного отростка и возраста ребенка. Наиболее сложна клиническая картина у детей первых 3 лет жизни. Во многом она отличается от детей старшего возраста и взрослых.

Одной из особенностей клиники острого аппендицита детей младшего возраста является преобладание общих симптомов над местными. Обычно у детей этого возраста прямых указаний на боль в животе нет. Изменяется поведение ребенка, он становится капризным, вялым, малоконтактным, непрерывность боли ведет почти в 60% к нарушению сна. Довольно постоянным симптомом является рвота (75%). нередко многократная. Повышается температура тела (95%). Может наблюдаться расстройство стула, но чаще это бывает не в первый день заболевания, а когда наступает деструкция отростка.

В диагностике большое значение придается выявлению пассивного мышечного напряжения в правой подвздошной области, однако у детей данного возраста чрезвычайно важно дифференцировать этот вид напряжения мышц от активной напряженности, зависящего

от негативного настроения ребенка. Определению локальной болезненности в правой подвздошной области также придается определенное значение. Для выявления подобных наиболее существенных симптомов очень важно найти с ребенком контакт, когда ребенок успокаивается и начинает доверять врачу, необходимо провести очень нежную поверхностную пальпацию живота и, продолжая отвлекать ребенка, следить за его реакцией. Довольно часто, обследуя таким образом, можно установить, что на пальпацию правой подвздошной области ребенок начинает болезненно реагировать. При сравнительной пальпации двумя руками правой и левой подвздошных областей также можно установить и напряжение мышц брюшной стенки в правой подвздошной области.

При невозможности войти с ребенком в контакт из-за его малого возраста или беспокойства необходимо осмотреть ребенка во время медикаментозного сна. После очистительной клизмы в прямую кишку с помощью резинового катетера (примерно на расстоянии 10-15 см) шприцем вводится слегка подогретый (не более 37 °С) 3% раствор хлоралгидрата. Доза в зависимости от возраста: до 1 года — 10—15 мл, от 1 года до 2 лет — 15—20, от 2 до 3 лет — 20—25 мл. Через 20 мин ребенок засыпает, и в этот период можно приступать осторожно к пальпации его живота. При наличии воспалительного процесса в отростке сохраняется пассивное мышечное напряжение брюшной стенки, о болезненности судят опять по поведению ребенка. Даже во сне он начинает кричать и отталкивать руку доктора, а иногда и на короткий период времени просыпается.

Важными следует считать данные пальцевого ректального исследования, при котором можно не только установить инфильтрат в малом тазу, но и выявить место наибольшей болезненности. В настоящее время для диагностики острого аппендицита у детей все шире применяются электромиография, термография и другие методы исследования. Наиболее распространенным лабораторным методом является определение количества лейкоцитов. Обычно отмечается умеренный лейкоцитоз, хотя он может быть и высоким, до 15-20-109/л.

Дифференциальный диагноз. Вопросы дифференциальной диагностики у детей до 3 лет имеют большое значение, поскольку большинство заболеваний у них начинается с повышения температуры, беспокойства, рвоты, нарушения стула, т. е. симптомов, которые отмечаются и при остром аппендиците. Наибольшее количество ошибок отмечается именно в этой возрастной группе, поэтому мы считаем оправданным госпитализацию всех детей в хирургический стационар при малейшем подозрении на острый аппендицит. У ребенка этого возраста чаще всего острый аппендицит приходится дифференцировать от острых респираторных заболеваний, копростазы, заболеваний желудочно-кишечного тракта, детских кишечных инфекций, пневмоний, отита, даже ангины. При дифференциаль-

ной диагностике необходимо помнить, что у детей при остром аппендиците в отличие от всех этих заболеваний первыми симптомами являются беспокойство и боль в животе, а затем развиваются все остальные симптомы. При обследовании ребенка наиболее важным симптомом является напряжение мышц брюшной стенки, которое не встречается при всех вышеуказанных заболеваниях.

Лечение. При установленном диагнозе острого аппендицита показана экстренная операция. У детей раннего возраста аппендэктомия лучше выполняется лигатурным методом без погружения культи отростка. При этом культю перевязывают шелком. У детей старшего возраста методика ничем не отличается от таковой у взрослых больных.

Аппендикулярный инфильтрат может быть обнаружен как через брюшную стенку, так и при обследовании через прямую кишку. Лучше он выявляется во время медикаментозного сна и даже наркоза.

Лечение. По сравнению со взрослыми у детей по отношению к инфильтратам должна быть более активная тактика. Наблюдение, выжидание и консервативное лечение не обосновано, так как возможность абсцедирования инфильтрата и прорыва в брюшную полость чрезвычайно велика. Лишь за редким исключением у детей старшего возраста при явно холодном течении возможна консервативная терапия.

Аппендикулярный абсцесс — см. главу XVI.

Перитонит. Воспалительный процесс брюшины, сопровождающийся тяжелой токсико-септической реакцией организма, может наблюдаться во всех возрастных группах, включая новорожденных.

Классификация. По этиологии перитонит может быть инфекционным и асептическим; в зависимости от характера экссудата — серозным, гнойным, хилезным, желчным и т. д. По распространенности различают перитонит общий и местный, возможна и более детальная градация (см. главу XVIII). Причины перитонита разнообразны. У детей наиболее часто встречаются перитонит аппендикулярный, диплококковый (криптогенный) и перитониты новорожденных, которые имеют различный этиологический характер.

Диагностика. Перитонит чаще развивается на фоне предшествующих заболеваний (аппендицит, пупочный сепсис и т. д.), реже — криптогенный. Характер местных и общих симптомов зависит от многих факторов: возраста ребенка, реактивности его организма, источника заболевания, сроков от начала развития перитонита и т. д. Для детского возраста в начале заболевания характерно несоответствие тяжести общего состояния местным изменениям в брюшной полости. Состояние ребенка оценивают обычно лучше, чем это есть в действительности.

В течении перитонита у детей выделяют три стадии: начальную, компенсации, декомпенсации. Вначале характерно изменение по-

ведения ребенка, он беспокоен, плохо, поверхностно спит. Отмечают поочередную рвоту. Язык суховат, обложен. Живот чаще вздут, напряжен и болезнен.

Со 2—3-х суток в результате как бы адаптации ребенка может наступить стадия относительной компенсации, мнимого благополучия. Рвота нередко отсутствует. У грудных детей часто понос, вздутие живота. С 4—5-х суток развивается стадия декомпенсации. Нарастают токсикоз и эксикоз. Ребенок адинамичен. Кожные покровы сухие с желтушной окраской. Рвота с примесью желчи, кишечным содержимым. Живот резко вздут, мышцы его не напряжены. Перистальтические шумы не прослушиваются. При перфорации полых органов отмечается исчезновение печеночной тупости.

Дифференциальный диагноз. У детей, особенно младшего возраста, трудности диагностики перитонита обусловлены сходством его симптомов с симптоматологией тяжелых форм диспепсии, дизентерии, ряда других соматических и инфекционных заболеваний. В сомнительных случаях для установления диагноза целесообразно использовать лапароскопию или даже лапаротомию.

Лечение. Чем тяжелее состояние ребенка, тем длительнее должна быть предоперационная подготовка. На протяжении 2—6 ч необходимо проводить мероприятия по коррекции гомеостаза. Для предупреждения рвоты в желудок вводят зонд. Регидратацию осуществляют внутривенным введением 10—15% раствора глюкозы с инсулином, солевых растворов. Потерю белков возмещают переливанием плазмы. Обязательно введение витаминов. Операция заключается в ликвидации источника перитонита и тщательной санации брюшной полости. Так же как и у взрослых, по показаниям используют массивное орошение брюшной полости растворами антибиотиков широкого спектра действия.

Тактика послеоперационного лечения детей с перитонитом не имеет существенных отличий от тактики у взрослых.

Аппендикулярный перитонит наиболее часто встречается в детском возрасте. Тяжесть состояния ребенка определяется сроками возникновения перитонита и распространенностью воспалительного процесса по брюшной полости. У детей младшего возраста тяжесть процесса в первое время не всегда выражена за счет кратковременного напряжения работы всех органов и систем, затем очень быстро наступает декомпенсация и состояние прогрессивно ухудшается.

Лечение начинают с предоперационной коррекции имеющихся нарушений водно-солевого обмена, кислотно-основного состояния, устраняется гиповолемия, гипертермия, производится эвакуация желудочного содержимого. Весь объем предоперационной подготовки продолжается не более 2—3 ч. При аппендикулярном перитоните у детей чаще всего используют несколько расширенный доступ по Волковичу—Дьяконову.

При разлитых перитонитах методики могут быть различными, но наиболее существенным является одномоментное тщательное санирование брюшной полости, для чего даже целесообразно делать дополнительный разрез в левой подвздошной области. Брюшную полость промывают несколькими литрами антисептического раствора, затем проводится перитонеальный диализ в течение 2—3 сут или ставят микроирригаторы для введения в брюшную полость растворов с антибиотиками. В послеоперационном периоде продолжают проводить весь комплекс интенсивной терапии.

Диплококковый перитонит. Чаще всего наблюдается у девочек младшего школьного возраста. Существует мнение, что инфекция проникает в брюшную полость из влагалища.

Диагностика. Для клинической картины характерно острое и бурное начало. Отмечаются сильные боли в животе, чаще в нижних отделах, высокая температура, многократная рвота. Иногда появляется частый жидкий стул. Ребенок страдает, беспокоен, стонет. Живот резко болезнен во всех отделах, особенно в нижних. Имеется стойкая ригидность мышц брюшной стенки по всему животу. Симптом Щеткина резко положительный. При исследовании крови определяется выраженный лейкоцитоз (15—20 · 10⁹/л).

Лечение. Ввиду невозможности дифференцировать диплококковый перитонит от перитонита аппендикулярного характера показана операция. Предоперационная подготовка обычно недлительная, так как дети поступают чаще всего в первые сутки заболевания. Разрез производят по Волковичу—Дьяконову в правой подвздошной области. По вскрытии брюшной полости находят ослизлый липкий выпот с резкой гиперемией серозного покрова кишечника и париетальной брюшины. Вторично изменен и сам червеобразный отросток. Обязательно делают мазки и посев гноя. В брюшную полость вводят пенициллин — 500000 ЕД в 50 мл 0,25% раствора новокаина. Брюшную полость зашивают наглухо. В послеоперационном периоде общая антибактериальная терапия проводится в течение 5—6 дней. Прогноз, как правило, благоприятный.

Перитонит у новорожденных. Этиология и патогенез. В большинстве случаев наступает в результате перфорации кишечной стенки, значительно реже возникает контактным и лимфогенным путем (при перифлебите, при иерииартериите пупочных сосудов).

Перфорация кишки чаще всего развивается в результате образования постгипоксических или септических некротических язв, кроме того, нередко причиной перфорации служат осложненные формы механической непроходимости (заворот, ущемление кишки, меконисый илеус, атрезия тощей кишки и т.д.).

Дине костяка. Клинически перитонит у новорожденных характеризуется появлением рвоты, вздутием живота, отекающей брюшной стенки, жидким зеленым стулом или его

отсутствием, если развивается парез кишечника. Напряжение мышц живота не всегда выражено, на пальпацию ребенок реагирует беспокойством, плачет. Рентгенологически очень часто выявляется свободный газ под диафрагмой.

Лечение. Производят широкую лапаротомию. Тактика зависит от характера поражения кишечника. Если имеется одиночное перфоративное отверстие в области подвздошной кишки или толстой, то накладывается стома в этом месте, если перфорация в верхних отделах тонкой кишки, то она тщательно ушивается. При множественных перфорациях учитывается их уровень и расположение. Иногда приходится выводить на кожу пораженный отдел кишки. Брюшную полость тщательно санитруют, вводят антибиотики. Как в предоперационном периоде, так и после операции осуществляют интенсивную терапию и парентеральное питание. Для борьбы с парезом кишечника в течение 3-4 сут довольно эффективной является перидуральная анестезия. Обязательно проводят постоянную декомпрессию желудка. Летальность чрезвычайно высокая.

Некротический энтероколит развивается обычно у недоношенных новорожденных детей с выраженным постгипоксическим синдромом. Септический энтероколит возникает обычно на фоне пупочного сепсиса не в первые дни после рождения.

Диагностика. Для септического энтероколита характерны повышение температуры, ухудшение общего состояния, перемежающееся вздутие живота, рвота желчью, частый жидкий стул с примесью кровянистых выделений. Живот болезнен, особенно в местах пораженного отдела кишечника (чаще всего область илеоцекального или селезеночного угла). Иногда определяется инфильтрат (предперфоративная стадия). В некоторых случаях, когда наступает перфорация, а процесс осумкован, в области инфильтрата определяется еще большая болезненность, локальное напряжение мышц брюшной стенки, в некоторых случаях отечность и покраснение. Если процесс прогрессирует, а осумкование не произошло, возможно развитие перитонита.

При рентгенологическом исследовании выявляют пневматоз кишечника и межпетлевые затемнения, соответствующие локализации инфильтрата.

Лечение должно начинаться с консервативных мероприятий: антибактериальная терапия, инфузионная терапия (реополиглюкин, 5% глюкоза, нативная и антистафилококковая плазма). С целью стимуляции реактивности показаны прямые переливания крови, введение стафилококкового анатоксина. Для улучшения микроциркуляции оправдано применение гепарина. Специфическая терапия заключается в применении витаминов, бифидумбакгерина, обязательно включение десенсибилизирующей терапии.

Нередко комплексная терапия предупреждает возникновение перфорации и наступаем из-

течение. Если в течение течения болезни обнаружены абсцессы в толстой кишке, показано вскрытие абсцессов и дренирование. При вскрытии абсцесса обычно находят гной с кишечным содержимым. В последующем формируется кишечный свищ, который в большинстве случаев закрывается самостоятельно.

Мегаколон. Этиология и патогенез. Чаще мегаколон является вторичным. Развивается в результате повышенного тонуса внутреннего сфинктера прямой кишки, различных врожденных сужений и рубцовых процессов прямой кишки. В этих случаях, как правило, расширяется в основном супрастенотический отдел толстой кишки, т. е. имеется частичный ее гигантизм, что хорошо распознается при ирригографии. Некоторую избыточность длины сигмы также считают одной из возможных причин хронических запоров ребенка, реже наблюдают атонический мегаколон как следствие нарушения иннервации толстой кишки.

Диагностика. Клиническая картина всех видов мегаколон проявляется одним симптомом. С раннего возраста у ребенка отсутствует самостоятельный стул, только с помощью клизм удается получить его. Дети обычно отстают в развитии, живот у них несколько увеличен, вздут, они нередко жалуются на неприятные болезненные ощущения в области живота, особенно если несколько дней не было акта дефекации. Иногда через брюшную стенку пальпируют каловые камни. В некоторых случаях развивается частичное недержание кала за счет переполнения ампулы прямой кишки и некоторого перерастяжения сфинктера.

Одним из важных диагностических исследований является рентгенологическое. После полного освобождения толстой кишки от каловых масс, что достигается сифонными клизмами 1 % солевым раствором, производится ирригография жидкой бариевой взвесью с примесью танина. Делают рентгеновский снимок при заполнении золотой кишки и после ее опорожнения. Это позволяет оценить функциональную возможность толстой кишки и степень ее расширения на различных уровнях. Окончательный диагноз ставят только после измерения функции сфинктеров (внутреннего, наружного), а также установления способности перистальтических движений. В некоторых случаях целесообразна биопсия мышц внутреннего сфинктера.

Лечение зависит от причины, вызвавшей мегаколон. Если имеется так называемая атоническая форма мегаколон, то лечение начинают с консервативных мероприятий, направленных на восстановление перистальтики. Для этого наиболее эффективными следует признать физиотерапевтические процедуры, электростимуляцию атонического отдела толстой кишки и регулярные очистительные клизмы. Лечение должно повторяться курсами в течение 3—4 нед. При отсутствии эффекта решают вопрос в пользу оперативного вмешательства. Проводят резекцию заднего отдела

толстой кишки, которая может быть выполнена в лапароскопическом способе, а также операцию Омве или Дюамеля. При мегаколон, связанном с повышенным тонусом внутреннего сфинктера, следует провести его рассечение с резекцией задней его порции шириной до 1 см.

Болезнь Ирриунда встречается с частотой одно заболевание на 2000—5000 новорожденных.

Этиология и патогенез. Причиной заболевания является участок аперистальтирующей суженной толстой кишки, чаще всего в ректосигмоидальной зоне. При морфологическом исследовании отмечают отсутствие нормальной структуры ауэрбахова и мейснеровского сплетений. Длина зоны аганглиоза может быть различной, над суженной зоной определяется супрастенотическое гипертрофическое расширение толстой кишки.

Диагностика. Клинические проявления заболевания зависят от длины суженной зоны и вторичных изменений, происшедших в стенке кишки. Различают острую, подострую и хроническую форму заболевания.

Острая форма развивается в результате значительного поражения аганглиозом толстой кишки. Как правило, при этой форме поражения вовлекаются в процесс сигма и нисходящий отдел толстой кишки. Редко встречаются тотальное поражение толстого кишечника. Острая форма заболевания проявляется в периоде новорожденности и протекает по типу низкой кишечной непроходимости. При этом отмечается резкое вздутие живота с видимой перистальтикой кишечника. Может быть рвота. Рентгенологически удается определить вздутие проксимальных отделов толстой кишки. Катетер, введенный в прямую кишку, с трудом удается провести за суженную зону. При этом нужно соблюдать определенную осторожность, так как легко повредить стенку кишки и ее перфорировать. Как только катетер проводится в просвет расширенного отдела толстой кишки, сразу же начинают хорошо отходить газы и каловое содержимое вместе с введенным 1 % солевым раствором воды. Живот опадает и явления непроходимости разрешаются. Только в исключительных редких случаях сифонные клизмы неэффективны, особенно когда суженная зона очень длинная. Тогда приходится прибегать к оперативному вмешательству — колостомии. Радикальная операция в грудном возрасте из-за ее тяжести не рекомендуется.

Подострая форма развивается при аганглиозной зоне меньшей длины. Заболевание проявляется несколько позднее, но уже в возрасте 5—6 мес родители отмечают, что у ребенка по нескольку дней не бывает стула и приходится делать клизмы и давать слабительное.

Хроническая форма заболевания характеризуется более медленным началом и более поздним проявлением клинических симптомов. При недостаточном уходе в результате длительного копростаз образуются каловые

камни. Начинает страдать общее состояние. Обычно дети развиваются несколько хуже. Обращают на себя внимание вздутый живот, бочкообразная форма грудной клетки. При обзорной рентгеноскопии определяют высокое стояние диафрагмы и резко расширенную газом толстую кишку. При ирригографии (рентгеновские снимки обязательно выполняются в двух проекциях) определяют размеры суженной зоны — зоны аганглиоза. Очень редко имеется сегментарная форма поражения толстой кишки.

Лечение. При хронической форме болезни хирургическое: После соответствующей подготовки производят резекцию суженной части толстой кишки (чаще это бывает ректосигмоидальная юна) и частично супрастенотической расширенной зоны толстой кишки на протяжении 15—20 см. Наиболее распространенными методиками оперативного вмешательства, дающими наилучший результат, являются операция Соаве, выполняемая в два этапа, и операция Дюамеля. Получает распространение и операция Ромуальди — внутрибрюшная резекция. Для этой операции лучше предварительно наложить колостому.

Аноректальные пороки. Пороки развития аноректальной области встречаются 1 : 5000 новорожденных. Они формируются на 4-й неделе внутриутробного развития эмбриона, когда происходит разделение клоаки на 2 отдела: передний, образующий мочевыводящие пути, и задний, из которого формируется верхняя часть прямой кишки. Анальный отдел образуется в результате вворачивания эктодермального слоя с поверхности в глубь.

Классификация. Различают следующие пороки развития (рис. 213).

Эктопия анального отверстия: а) промежностная, б) вестибулярная.

Врожденные свищи при нормально сформированном заднем проходе: а) в прямую систему, б) в мочевую, в) в промежность.

Врожденные сужения: а) заднего прохода, б) заднего прохода и прямой кишки, в) прямой кишки.

Атрезии: а) простые - прикрытое анальное отверстие, атрезия анального канала, атрезия анального канала и прямой кишки, атрезия прямой кишки, б) со свищами — в половую систему, в мочевую систему, в промежность.

Диагностика. *Эктопия* анального отверстия у девочек, вестибулярная форма клинически может проявляться загрязнением мочеполовой системы. Промежностная форма обычно клинически не проявляется. *Врожденные свищи при* нормально сформированном заднем проходе проявляются рано. При ректо-вестибулярных и ректовагинальных свищах на фоне нормального самостоятельного стула отмечают выделения жидкого кала и газов через половую щель. Ректовезикальные и ректоуретральные свищи встречаются несколько чаще, их клиника характеризуется рецидивирующим течением с проявлениями острого воспаления. Для уточнения хода свища применяется фис! уло! рафия. *Врожденные суже-*

ния в зависимости от уровня и протяженности делят на стенозы заднепроходного отверстия, прямой кишки или того и иного вместе. Сужение может иметь мембранозную или рубцовую формы. Клинические симптомы зависят от степени стеноза, чаще появляются в возрасте после года. Характерны запоры, трудность акта дефекации. Возможны каловые завалы.

Атрезии заднего прохода и прямой кишки являются наиболее частым пороком развития. Атрезии заднего прохода выявляют обычно в первые часы жизни ребенка. При осмотре промежности анальное отверстие отсутствует, а на его месте может быть углубление или валик. При поверхностной форме (прикрытое анальное отверстие) кожа настолько нередко истончена, что просвечивает меконий. При крике ребенка пальпаторно в этой области определяется симптом толчка. Если атрезия распространяется и выше на прямую кишку, то подобные симптомы выявить не удастся. Очень редко встречается правильно сформированный анус с высокой атрезией прямой кишки. Об уровне атрезии судят по длине катетера, введенного в заднее проходное отверстие. Если отсутствует анус для определения длины атрезированного отдела прямой кишки, применяют рентгенологический метод исследования. На область промежности прикрепляют маркирующий предмет (монета), после чего производят рентгеновский снимок в положении ребенка вниз головой. По расстоянию между газовым пузырем, определяющимся в прямой кишке, и меткой, приклеенной к коже, судят о длине атрезии. Некоторые хирурги предлагают пунктировать прямую кишку со стороны промежности и вводить водорастворимое контрастное вещество с последующей рентгенографией.

Лечение. При промежностных эктопиях хирургическое лечение не показано. При вестибулярных формах операцию производят после 1—2 лет и заключается она в перенесении заднепроходного отверстия на обычное место. Важно при этом не повредить наружный сфинктер прямой кишки. Экстренность хирургического вмешательства при свищах зависит от его характера. При ректовезикальных и ректоуретральных свищах разъединение соустья производят сразу по установлении диагноза. При свищах в половую систему у девочек операцию выполняют начиная с 1—2 лет. Она в этом случае заключается в мобилизации стенок свища со стороны преддверия влагалища, затем они вворачиваются в просвет прямой кишки, прошиваются и перевязываются. Рану со стороны преддверия послойно ушивают. При внутренних свищах промежностным доступом производят их разделение с отдельным ушиванием раны уретры и прямой кишки. Очень важно между ними сшить мя1кие ткани, так как возможны рецидивы. Операции должны проводиться в условиях хорошей подгоювки прямой кишки. При промежностных свищах,

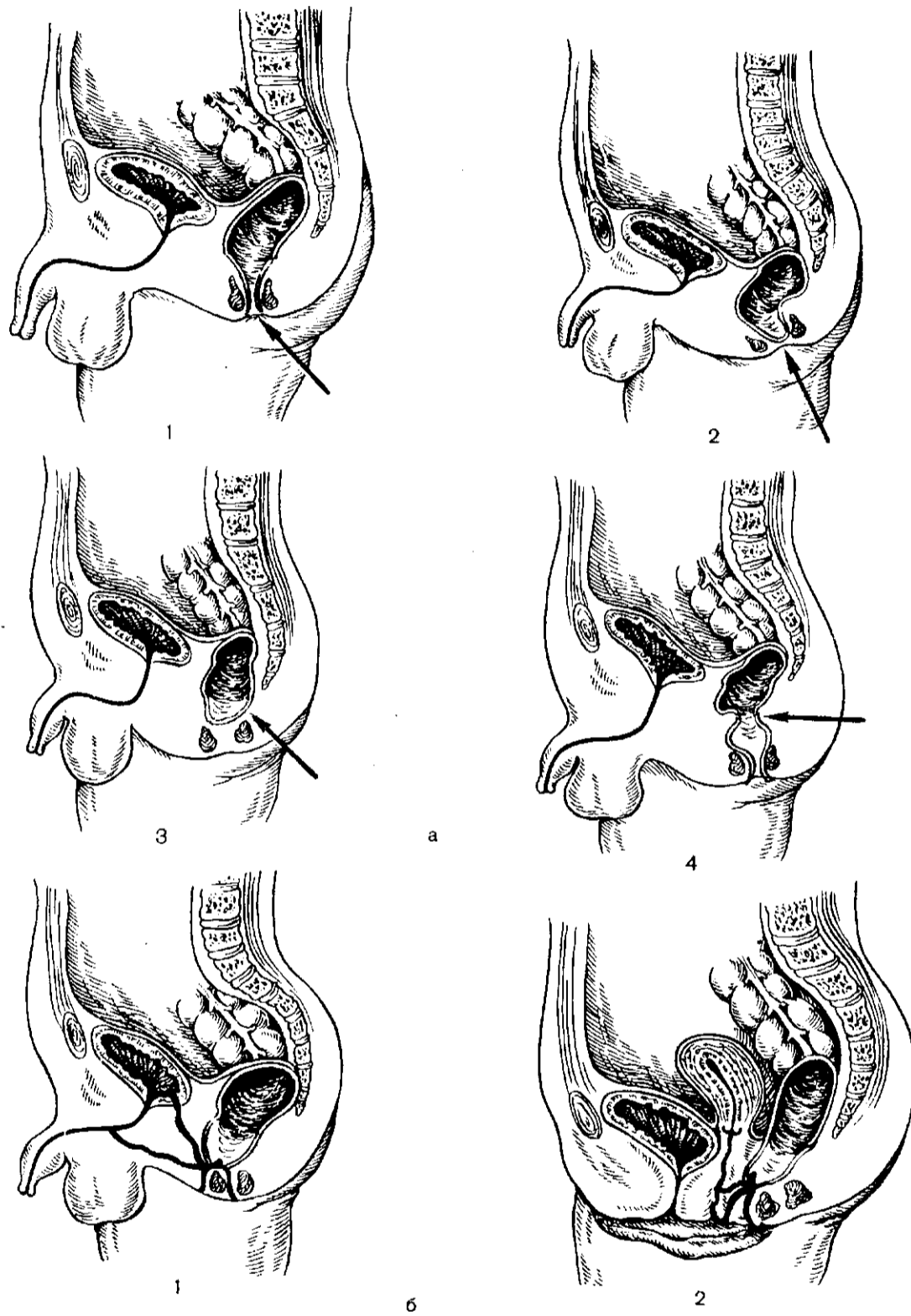


Рис. 213. Наиболее частые формы аномалий развития прямой кишки, а — несвищевые формы: 1 — стеноз заднепроходного отверстия; 2 — атрезия заднепроходного отверстия; 3 — атрезия заднепроходного отверстия и прямой кишки; 4 — атрезия прямой кишки; б — свищевые формы: 1 — у мальчиков; 2 — у девочек.

если они не закрываются, операцию лучше всего проводить после года. Операция заключается в иссечении свища.

Стеноз прямой кишки первоначально пытаются разбуживать. При отсутствии эффекта в течение 2—4 мес производят оперативное вмешательство. Объем зависит от длины стеноза. Если заинтересована кожная часть, то достаточно простого рассечения с подшиванием слизистой оболочки прямой кишки к коже. Если стеноз распространяется на прямую кишку, то приходится проводить промежностную проктопластику. Оперативное вмешательство при простых формах атрезии прямой кишки заключается в разрезе кожи длиной 3 см на промежности в проекции ануса. Послойно разделяют ткани, стремясь не повредить мышечные волокна наружного жома, которые располагаются непосредственно под кожей. Находят слепой конец прямой кишки и мобилизуют ее так, чтобы она свободно, без напряжения могла быть подшита к мышцам промежности и к коже по всей окружности. При высокой атрезии прямой кишки, когда слепой конец расположен на уровне выше 2,5 см от кожи промежности, или ограничиваются колостомой, если ребенок в тяжелом состоянии, недоношенный, или проводят брюшно-промежностную проктопластику.

Выпадение прямой кишки. Это заболевание наиболее часто встречается у детей в возрасте 2—3 лет. Выпадение прямой кишки связывают со слабостью мышц тазового дна, возникающей часто после заболеваний, вызывающих расстройства акта дефекации: хронические запоры, колиты, дизентерия и т. д. Различают частичное и полное выпадение нижнего отдела прямой кишки.

Диагностика. При начальных стадиях выпадает только слизистая оболочка, при полном выпадении кишка имеет вид колбасообразной опухоли различной величины. Выпавший отдел кишки очень быстро отекает, становится болезненным, легко кровоточит, при беспокойстве ребенка с трудом вправляется.

Лечение. Вправление осуществляют после смазывания выпавшей кишки вазелином с последующим вворачиванием при помощи салфетки кишки внутрь. Ягодицы сближают и фиксируют полосками липкого пластыря на сутки. Ребенка укладывают на живот, первый акт дефекации должен проходить после сделанной клизмы. В последующем лечение направлено на ликвидацию запоров, при необходимости дается слабительное или делается очистительная клизма, исключается возможность резкого напряжения ребенка при акте дефекации. Ребенка не высаживают на юршок, а акт дефекации должен происходить на судне в положении ребенка лежа или слегка в возвышенном положении. Обычно указанные меронригия в течение 1-2 мес приводят к полному выздоровлению в 90—95%. Если консервативное лечение не дает эффекта, то прибегают к инъекциям 70% спирт в пара-

ректальную клетчатку. Спирт применяют из расчета 1,5 мл на 1 кг массы тела ребенка. Общее количество спирта не должно превышать 15—20 мл. Инъекции спирта обязательно осуществляют под контролем пальца, введенного в прямую кишку. В крайне редких случаях приходится прибегать к оперативному вмешательству. Наиболее распространенной операцией является операция Тирша - проведение вокруг прямой кишки толстой шелковой нити или кетгутовой лигатуры.

Полип прямой кишки см. главу XV.

Трещина заднего прохода см. главу XV.

Острый парапроктит см. главу XV.

Парапроктит хронический см. главу XV.

Киста общего желчного протока см. главу XIX.

Атрезия желчных ходов см. главу XIX.

Пороки развития поджелудочной железы см. главу XX.

Киста поджелудочной железы см. главу XX.

Острый панкреатит см. главу XX.

Наследственная микросфероцитарная гемолитическая анемия см. главу XXI.

Болезнь Верльгофа см. глава XXI.

Синдром портальной гипертензии см. главу XVIII.

Гнойно-воспалительные заболевания

В детской хирургии гнойная хирургическая инфекция представляет одну из важнейших проблем. Около 50 % хирургических коек занято больными с гнойными заболеваниями.

Форма гнойного воспалительного процесса зависит от вирулентности и патогенности возбудителя, а также от реакции тканей всего организма ребенка. Воротами инфекции часто бывает кожа, особенно у детей первого месяца жизни, так как она подвержена мацерации, опрелостям и чрезвычайно ранима. У недоношенных детей с тяжелым преморбидным фоном антител, переданных от матери, значительно ниже, чем у детей, родившихся в срок. Недостаточность гуморальной фазы иммунитета во многом объясняет частоту токсических и септикопиемических форм хирургической инфекции, а также склонность к ее генерализации, при этом чем ребенок меньшего возраста, тем больше она выражена.

Омфалит. Воспалительный процесс в пупочной ямке и окружающих тканях. Различают простую, флегмонозную и некротическую формы омфалита. Инфекция может распространяться на пупочные сосуды.

Диагностика. При простой форме общее состояние не страдает, в области пупка отмечается мокнутие с образованием корочки. При флегмонозной форме состояние ребенка постепенно начинает ухудшаться, местно пупочная ямка представляет собой язвочку с гнойным отделяемым и фибринозными наложениями. В окружности пупка определяется

инфильтрация мягких тканей, пальпация болезненная. При некротической форме наступает некроз кожи и подкожной клетчатки. Может наступить эвентрация. Общее состояние у таких детей тяжелое: высокая температура, отказ от кормления, нарастание явлений токсикоза. Омфалит (простую и флегмонозную формы) нужно дифференцировать от врожденных свищей пупка, некротическую форму — от флегмоны новорожденного.

Лечение. В начальных стадиях заболевания проводят местное лечение (туалет раствором перекиси водорода с последующим прижиганием 5—10° нитратом серебра — ляписом). Назначают ванны с раствором перманганата калия. При флегмонозной форме проводят комплексное лечение: антибиотики широкого спектра действия, стимулирующее лечение и местное — ранку расширяют, накладывают повязки с гипертоническим раствором, фурацилином и мазью Вишневского; применяют УВЧ, ультрафиолетовое облучение. При некротической форме, помимо обычного лечения, пораженный участок обкладывают раствором антибиотиков и производят множественные насечки скальпелем, захватывая и границу здоровой кожи. Затянувшийся омфалит может служить источником сепсиса, поэтому очень важно купировать процесс максимально быстро до развития периаортита пупочных сосудов.

Флегмона новорожденного. Особая форма гнойного поражения кожи и подкожной клетчатки у новорожденных. Входными воротами является кожа, возбудителем — чаще стафилококк. Распространение процесса идет очень быстро, в течение нескольких часов может быть поражена значительная поверхность. Чаще всего процесс локализуется в области спины, поясницы, крестца.

Диагностика. Клиническая картина характеризуется общим ухудшением состояния, повышением температуры, появлением токсикоза, нарастанием беспокойства. Затем появляются отечность и гиперемия отдельного участка кожи с быстрым развитием инфильтрации значительной плотности. Кожа приобретает багровый цвет, а затем принимает цианозичный оттенок. Если не проводится лечение, процесс быстро прогрессирует. В центре флегмоны появляются очаги размягчения, кожа начинает отслаиваться, некротизируется и отторгаться, образуются обширные дефекты мягких тканей.

Лечение. Проводят комплексную терапию с применением антибиотиков широкого спектра действия, активной и пассивной иммунизации организма с помощью антистафилококкового гамма-глобулина, плазмы, прямых переливаний крови. Местное лечение заключается в нанесении множественных разрезов (насечек) в шахматном порядке не только в зоне поражения, но обязательно с захватом здоровой кожи на 0,5—1 см от границы поражения. Перевязку проводят через 6—8 ч. При распространении процесса границу его инфильтруют 0,25% раствором но-

вокаина с антибиотиками и дополнительно наносят разрезы.

Прогноз зависит от своевременности лечения и степени развития септических явлений. Летальность в настоящее время составляет 1—2%.

Гнойный мастит. Развитие воспалительного процесса в области зачатков молочной железы. Чаще всего встречается у новорожденных независимо от пола. Общее состояние зависит от выраженности воспалительного процесса.

Лечение. В стадии инфильтрации местно подводят антибиотики, назначают согревающие компрессы и физиотерапевтические процедуры. При наличии флюктуации делают радиальный разрез над околососковым кружком и дренируют гнойники с помощью резинового выпускника. Накладывают повязку с гипертоническим раствором, назначают УФО, УВЧ, антибиотики.

Рожистое воспаление, фурункул, карбункул, острый лимфаденит, панариций см. главу IV.

Острый гематогенный остеомиелит. Заболевание в основном детского возраста. Характеризуется первичным воспалением костного мозга, но обычно процесс распространяется и на костную ткань.

Этиология и патогенез. Считают, что развитие остеомиелита возможно только в сенсibilизированном организме. Роль predisposing факторов могут выполнять самые различные раздражители: перенесенные инфекции, гипо- и авитаминозы, охлаждение и травма. Возбудителем чаще всего бывает стафилококк или смешанная флора. В течение инфекционного гематогенного остеомиелита различают две стадии: острую и хроническую. Острый процесс длится около 3—4 мес; если процесс не заканчивается, то образуются секвестры, свищи, т. е. развивается хроническая стадия. Клинически различают токсическую форму, септикопиемическую и местную.

Диагностика. Токсическая форма характеризуется преобладанием общих симптомов над местными. Начало заболевания острое с потерей сознания, бредом, коллаптоидными явлениями, иногда судорогами, высокой температурой. Местные симптомы чаще смазаны, болезненные ощущения могут отмечаться в области очага поражения. Чаще подобные формы остеомиелита отмечают при поражении крупных костей нижней конечности. Нередко очаги множественные, но выявить их сразу не удается. Иногда, несмотря на массивную антибактериальную терапию, больные умирают в течение 2—5 сут.

Септическая форма проявляется как общим токсикозом, так и выраженными местными воспалительными явлениями. В этой группе иногда наблюдаются метастазы в другие кости скелета, а также и другие органы, преимущественно в легкие.

При местной форме преобладают локальные изменения без заметных септических проявлений.

По локализации различают метаэпифизар-

ное поражение, когда в процесс вовлекаются проксимальные отделы костей, и диафизарную форму. У детей в возрасте до 2 лет наиболее часто отмечается метаэпифизарная форма.

Заболевание проявляется обычно остро, возникает резкая болезненность в области конечностей, дети беспокоятся, плачут, не спят. Поднимается до высоких цифр температура тела* иногда с ознобом, очень быстро нарастают явления токсикоза. Ухудшается аппетит, усиливается жажда. В области больной конечности появляется отечность, нарастает инфильтрация. Даже осторожная пальпация конечности в области поражения резко болезненна. У детей ранней возрастной группы локализацию поражения установить значительно сложнее, местные симптомы нарастают более медленно. Ввиду метаэпифизарного поражения чаще всего отмечается припухлость и нарастание отека в области сустава, движения болезненны, конечность ребенок держит в вынужденном положении. Чрезвычайно важна постановка диагноза в первые дни заболевания, а не в поздние сроки. Когда отмечается проникновение гноя поднадкостнично или в мягкие ткани, определяются все классические признаки воспаления.

При подозрении на острый гематогенный остеомиелит уже в первые дни заболевания в области наибольшей болезненности необходимо произвести диагностическую пункцию кости с целью обнаружения гноя. В тех случаях, когда гной не обнаруживают, о начале воспалительного процесса судят по давлению в костномозговом канале. В зависимости от возраста оно колеблется от 80—120 мм вод. ст., но при наличии воспаления значительно превышает эти цифры. Ряд авторов рекомендует делать мазки и определять лейкоцитарную реакцию, и, наконец, даже в ранние сроки рентгенологически при контрастном исследовании можно предположить очаг поражения. Для этого через иглу, введенную в костномозговой канал, вводят водорастворимый контрастный препарат. При остром гематогенном остеомиелите контрастное вещество на длительный срок задерживается в очаге воспаления и не эвакуируется за несколько секунд, как это бывает в норме. На обзорных же рентгенограммах признаки острого гематогенного остеомиелита обычно проявляются довольно поздно, на 12—16-й день заболевания. Сроки выявления во многом обусловлены возрастом и массивностью кости. У детей младшего возраста эти признаки выявляются раньше. Основные признаки — периостит, пятнистость и неомоленность структуры кости, смазанность костных балок. К одним из ранних рентгенологических симптомов относится появление реакции надкостницы в виде ее некоторого утолщения. При метаэпифизарной локализации этих признаков может и не быть, если процесс не распространяется на диафию. В последующем выявляют очаги и деструкции в виде просветления сосклерозированной костной ткани в

окружности. В очагах деструкции, если процесс не останавливается, можно видеть секвестры.

Лечение — раннее применение антибиотиков широкого спектра действия, инфузионная терапия, включая антистафилококковую плазму, обезболивающие средства. Для уменьшения внутрикостного давления и для введения антибиотиков непосредственно в очаг перфорируют кости. Делают разрез и раздвигают рану, надсекают надкостницу, если есть гной, его эвакуируют. Наносят 2—3 небольших отверстия диаметром 3—5 мм на границе со здоровыми участками. Очаг промывают через трубочки, вставленные в перфоративные отверстия. Промывание можно производить капельно или фракционно раствором с антибиотиками. На рану накладывают сближающие швы и дренируют. Повязка с антисептическим раствором. Местное введение антибиотиков обычно продолжают 1—1½ нед. Антибактериальную терапию продолжают не менее 2—3 нед с периодической сменой антибиотиков с учетом чувствительности к имеющейся флоре. Периодически курс антибактериальной и стимулирующей терапии повторяют.

При лечении острого гематогенного остеомиелита необходимо один раз в 2-3 нед производить рентгенографию с целью определения происходящих изменений в кости. При значительном разрушении кости и возможности образования патологического перелома обязательно наложение гипсовой повязки или лонгеты. При раннем поступлении в большинстве случаев удается купировать процесс и предупредить его переход в хроническую стадию, но и в этих случаях через 2—3 недели от начала заболевания целесообразна фиксация конечности с исключением нагрузки.

Хронический остеомиелит см. главу IV.

Онкологические заболевания

Детская онкология существенно отличается от онкологии взрослых как по характеру опухолей (почти не встречаются раковые опухоли), так и по локализации (чрезвычайно редки опухоли легких, желудочно-кишечного тракта, молочной железы, половых органов). У детей преобладают опухоли мезенхимальные — саркомы, эмбриомы и смешанные опухоли.

Несмотря на то что у детей, как и взрослых, сохраняется разделение опухолей на доброкачественные и злокачественные, подобное разграничение, равно как и отделение истинных опухолей от опухолеподобных процессов и пороков развития, чрезвычайно сложно вследствие их биологической общности и наличия переходных форм.

На первом месте из числа злокачественных стоят опухоли кроветворения (лейкозы, лимфолейкоз), опухоли головы и шеи (рабдомиосаркома), брюшинного пространства (нейробластома и опухоли Вильмса) и, наконец, костей и кожи (саркома, меланома).

И* доброкачественных опухолей на первом месте стоят папилломы и полипы, почти так же часто наблюдаются гемангиомы, лимфангиомы, дермоидные кисты, тератомы, невусы. Значительно реже встречаются нейрофибромы, липофибромы, хондромы и остеохондромы. Около 42% гемангиом у детей располагаются на лице, лимфангиомы локализуются преимущественно на шее, около 72% тератом — в крестцово-копчиковой области, 46% дермоидных кист — в области надбровных дуг. Таким образом, излюбленная локализация доброкачественных опухолей может служить целям диагностики.

Возраст детей, страдающих опухолями, дает при графическом изображении резкий подъем кривой к 3—6 годам, хотя известны наблюдения злокачественных опухолей у только что родившихся детей. Существует мнение, что каждому возрасту ребенка свойствен свой тип опухоли. Так, дизонтогенетические образования (опухоль Вильмса) свойственны детям в возрасте до 2 лет. Лимфогранулематоз, опухоли мозга встречаются у детей от 2 до 12 лет, опухоли костей чаще проявляются к 13—14 годам. Это объясняется особенностями обмена и физиологических функций, меняющихся с возрастом. Одна из важных особенностей опухолей детского возраста — существование семейного предрасположения к некоторым новообразованиям (ретинобластома, хондроматоз, полипоз кишечника). Установление в анамнезе такой отягчающей наследственности облегчает своевременное распознавание опухолей и намечает пути их профилактики. Течение злокачественных опухолей у детей варьирует от бурного с диссеминацией в течение нескольких недель до торпидного, что определяется биологической потенциальностью опухоли, ее локализацией и общей резистентностью организма. Злокачественная опухоль независимо от типа и характера роста местного очага на определенном этапе развития проявляется регионарными или отдаленными метастазами. Пути метастазирования обычные. Иногда процесс метастазирования протекает бурно, по типу генерализации.

Хотя до сих пор окончательно не доказано существование общего или местного иммунитета, однако наличие определенных защитных свойств организма не вызывает сомнений. Эю подтверждается неравномерностью развития опухоли, обнаружением в различных органах эмболов, не реализующихся в метастазы, и,

наконец, случаями спонтанной регрессии опухоли.

Диагностика. Онкологическая настроженность в отношении детей предусматривает следующие моменты: 1) знание ранних симптомов опухолей, наиболее часто встречающихся в детском возрасте (5 основных локализаций — кровеносные органы, кости, брюшинное пространство, ЦНС, глаза); 2) знание предраковых заболеваний и их выявление; 3) быстрое направление ребенка в специализированное отделение; 4) тщательное обследование каждого ребенка, обращающегося к врачу любой специальности, для выявления возможности онкологического заболевания.

Известно, что причиной запущенных случаев детской онкологии наряду с отсутствием личного опыта врачей вследствие относительной редкости новообразований у детей является еще и атипичность течения начальной стадии заболевания. Так, под маской обычных, характерных для периода роста ребенка болей в нижних конечностях могут скрываться начальные стадии лейкоза, «увеличение» печени и селезенки при внимательном осмотре оказываются опухолью брюшинного пространства. С целью диагностики применяют простейшие методы исследования — осмотр и пальпацию. Последовательно внимательно изучают состояние лимфатических узлов, почечных областей, черепа, глаз, длинных трубчатых костей.

Для диагностики используют рентгенологические и инструментальные методы исследования. С целью определения характера образования и решения вопроса о терапии применяют пункционную биопсию.

Лечение. Наряду с хирургическим методом в детской онкологии применяют лучевое лечение и химиотерапию. Два последних метода назначают только при установлении точного диагноза. Выбор метода лечения определяется характером и распространенностью опухолевого процесса, клиническим течением и индивидуальными особенностями ребенка.

Применение комбинированного лечения, расширяющийся ассортимент химиопрепаратов позволяют у значительной части детей (по данным московского детского онкологического отделения, до 44%) добиться выживания более 2 лет без рецидивов и метастазов, что приравнивается к 5 годам у взрослых и дает надежду на полное выздоровление.

А

- Абсцесс 59
 — брюшной полости 364
 — внутрикостный Броди 63
 — головного мозга 481
 — легкого 119
 — печени 290
 — — амебный 291
 — предстательной железы 426
 — селезенки 351
 — шеи 66
 i Аденома гипофиза см. *Опухоли головного мозга*
 — печени 296
 — предстательной железы см. *Опухоли половых органов*
 Аденоматоз желчного пузыря 321
 Актиномикоз легких 133
 Альвеококкоз печени 296
 — — диагноз 296
 — — — дифференциальный 296
 — — лечение 296
 — — патологическая анатомия 296
 Анафилактический шок 35
 Анаэробная гангрена 77
 Аневризма аорты 457
 — — брюшной 459
 — — грудной 457
 I — артериальная 483
 — артериовенозная 483
 | — сердца 174
 ! — — диагностика 175
 — — классификация 174
 I — — лечение 176
 — — патогенез 174
 — — патологическая анатомия 175
 — — патофизиология 175
 — частота 174
 — спинного мозга интрамедуллярные 497
 — — экстрамедуллярные 497
 Анемия апластическая 348
 — гемолитическая 347
 — гипонластическая 348
 Анкилозирующий спондилоартрит 584
 Аномалии желчевыводящих путей 308
 — мочевого пузыря 407
 — мочеточников 404
 — почек 386
 развития уретры 415
 [Анфектальные пороки 612

- Аппендикулярный инфильтрат 609
 Аппендицит острый 608
 — — — диагноз 608
 — — — дифференциальный 608
 — — — лечение 609
 Арахноидит 496
 — головного мозга 480
 Артрит гнойный 64
 — — диагностика 64
 — — лечение 64
 — — патогенез 64
 — — патологическая анатомия 64
 — — этиология 64
 Артрогрипоз 583
 Артродез 571
 Артроз 585
 Артропластика 571
 Артротомия 571
 Астроцитомы см. *Опухоли головного мозга*
 Атрезия желчевыводящих путей 308
 — пищевода 595
 Ахондроплазия 582

Б

- Баланит 425
 — диагностика 425
 — лечение 425
 — этиология и патогенез 425
 Баланс водно-электролитный 10
 Бедренная грыжа 202
 Болевые синдромы при поражениях периферических нервов 504
 Болезнь Бадда-Киари 291
 — Брайцева — Лихтенштейна 581
 — Версальгофа 346
 — Гиршпрунга 611
 — Гома 349
 — Гризеля 575
 — ишемическая 171
 — Клиппеля — Вейля 575
 — Лобштейна — Фролика 582
 — Парро — Мари 582
 — почечнокаменная 399
 — Шпренгеля 577
 — Штрюмиеля — Мари — Бехтерева 584
 Бронхоэктазы 122, 594
 Бурсит гнойный 65
 — — диагностика 65
 — — лечение 65

— - патогенез 65
— — патологическая анатомия 65
— — этиология 65
Брюшные наружные грыжи 191

В

Варикозное расширение вен спинного мозга
Вариоцеле 432
Васкулит геморрагический 23
— — лечение 23
Ведение больных послеоперационное 27
Везикулит 427
Верльгофа болезнь 346
Внутрижелудочковые опухоли 486
Водно-электролитный баланс 10
Водный баланс, нарушения, признаки 11
Водянка оболочек семенного канатика 421
— — — — диагностика 421
— — — — лечение 421
— — — — патогенез 421
— — — — этиология 421
Воронкообразная грудная клетка 576
Воспаление прямой кишки у детей 614
— рожистое 58
— — диагноз 58
— — — дифференциальный 58
— — лечение 58
— — патогенез 58
— — этиология 58
Врожденная долевая эмфизема 593
— килевидная грудь 577
— косолапость 580
— косорукоость 577
— крыловидная лопатка 577
— ломкость костей 582
— мышечная кривошея 574
Врожденное высокое стояние лопатки 577
— плоскостопие 581
Врожденные деформации грудной клетки 592
— — кисти 577
— пороки черепа и головного мозга 475
— — — — — Арнольда — Киари синдром 476
— — — — — грыжи 475
— — — — — краниостеноз 476
— — — — — Стерджа — Вебера болезнь 476
— стенозы пищевода 597
Врожденный вывих голени 579
— — надколенника 579
— пищеводно-трахеальный свищ без атрезии пищевода 597
Вывихи 529
— бедра 534
— в суставе Лисфранка 536
— голени 535, 579
— диагностика 530
— классификация 530
— ключицы 530
— лечение 529
— надколенника 536, 579

— пальцев кисти 534
— — стопы 536
— плеча 531
— позвонков без повреждения спинного мозга 536
— предплечья 532
— стопы 536
— суставов конечности верхней 530
— — — нижней 534

Г

Гангрена анаэробная 77
— легкого 119
— мошонки 427
Гемангиобластома см. *Опухоли головного мозга*
Гемашиома печени 296
Гемолитическая анемия 347
Геморрагический васкулит 23
Гидативный эхинококкоз печени 294
— — — диагноз 295
— — — — дифференциальный 295
— — — — лечение 295
— — — патологическая анатомия 295
— — — прогноз 296
Гидраденит 58
— диагностика 58
— лечение 58
Гидронефроз 400
— диагностика 400
— классификация 400
— лечение 401
— патогенез 400
— этиология 400
Гидроцефалия 489
Гинекомастия 85
Гиперпаратиреоз 517
— — — — — диагноз 518
— — — — — дифференциальный 520
— — — — — классификация 517
— — — — — лечение 520
— — — — — патогенез 518
— — — — — патологическая анатомия 518
— — — — — частота 518
— — — — — этиология 518
Гиперплазии дисгормональные молочной железы 84
— — — — — диагностика 84
— — — — — классификация 84
— — — — — лечение 84
Гипертония вазоренальная 401
— — нефрогенная 401
— — паренхиматозная 402
Гипоплазия легкого или доли 592
Гипопластическая анемия 348
Гиршпрунга болезнь 611
Глиобластома гигантоклеточная см. *Опухоли головного мозга*
Гнойно-воспалительные заболевания у детей 614
Гнойные заболевания кожи 57
— — — — — костей 60
— — — — — лимфатических сосудов 59

- — — узлов 59
- — пальцев кисти 67
- — подкожной клетчатки 57
- — синовиальных сумок 67
- — суставов 64
- процессы в клеточных пространствах 65
- Гнойный артрит 64
 - — диагностика 64
 - — лечение 64
 - - патогенез 64
 - — патологическая анатомия 64
 - — этиология 64
- мастит 615
- нарочит 72
- тендовагинит 69
- Гомеостаз. нарушения 6
- Головной мозг 466
- Гоше болезнь 349
- Гранулемы мочевые инфекционные 481
 - — — актиномикоза 482
 - — - сифилома 482
 - — — туберкулома 482
- Грибная болезнь 575
- Грудная клетка воронкообразная 576
- Грудь килевидная врожденная 577
- Грыжа(и) бедренная 202
 - — диагностика 202
 - — классификация 202
 - — лечение 203
 - — прогноз 203
 - — частота 202
 - белой линии живота 203
 - — — — диагностика 203
 - — — — классификация 203
 - — — — лечение 204
 - - — — частота 203
 - брюшные наружные 191
 - - - диагностика 192
 - - — классификация 191
 - — — лечение 194
 - - — методы оперативных вмешательств 195
 - — - нешгравимые 192
 - - - осложненные 193
 - — — патогенез 191
 - — — патологическая анатомия 191
 - — — профилактика 194
 - — — частота 191
 - — — этиология 191
- диафрагмы у детей 599
- мечевидного отростка 204
- мышечная 525
- паховая 201, 600
 - классификация 201
 - лечение 201
 - ущемленная 601
 - частота 201
 - послеоперационная 205
 - классификация 205

- - классификация 205
- — лечение 205
- — частота 205
- — этиология 205
- пупочная 204, 600
- — лигаменты 204
- - лечение 204
- — частота 204
- спинномозговые 494
- сухожильных перемычек прямых мышц живота 204
- эмбриональная 600

Д

- Двенадцатиперстная кишка 209
- Деформация(и) верхних конечностей 577
 - I рудной клетки 573
 - — — врожденные 592
 - кисти врожденные 577
 - нижних конечностей 578
 - плечевую пояса 577
 - позвоночника 573
- Диафрагма 100
 - грыжи 105
 - — диагностика 100
 - заболевания воспалительные 104
 - инородные тела 103
 - кисты 104
 - опухоли 104
 - повреждения 103
 - хирургическое лечение 101
- Диафрагмальная грыжа у детей 599
- Дивертикулы пищевода 186
 - подвздошной кишки 603
- Динамическая непроходимость 607
- Дискинезии желчных путей 321
- Дисплазия тазобедренного сустава 578
- Диффузный токсический зоб 512
- Добавочная поджелудочная железа 331
- Дыхательная недостаточность острая 8
 - — — диагностика 8
 - — — патогенез 8
 - — — этиология 8

Ж

- Железа(ы) внутренней секреции 506
 - — - заболевания желез(ы) околощитовидных 517
 - — — - щитовидной 510
 - — — — надпочечников 521
 - — — методы оперативных вмешательств 507
 - — — общие вопросы диагностики 506
 - молочная 78
 - — гиперплазия дисгормональные 84
 - — диагностика 78
 - — — заболевания врожденные 82
 - — — редкие 87
 - метлы онкологические — метастазы 80
 - рак 85
 - H(желудочная 322

- — диагностика 322
- - заболевания врожденные 331
- — - редкие 341
- ~ — кисты 338
- — методы оперативных вмешательств 325
- — панкреатит *острый* 334
- - — хронический 336
- — рак 340
- — травма 332
- Желудок* 209
- и двенадцатиперстная кишка 209
- — — — заболевания врожденные 219
- — — — редкие 238
- — — — инородные тела 220
- — — — методы оперативных вмешательств 213
- — — — опухоли 234
- — — — повреждения 220
- — — — язва неосложненная 221
- Желудочки сердца, недостаточность острая 7
- Желудочно-кишечные кровотечения 365
- Желудочно-пищеводный рефлюкс 597
- Желчевыводящие пути 298
- Желчнокаменная болезнь 313
- — диагностика 314
- — лечение 315
- — патогенез 313
- — этиология 313
- Желчный пузырь 298
- — болезнь желчекаменная 313
- — диагностика 298
- — заболевания врожденные 308
- — — редкие 32J
- - — паразитарные 312
- — методы оперативных вмешательств 303
- — опухоли 319
- — повреждения 310
- Живот острый 352
- — диагноз 353
- — — дифференциальный 356
- — классификация 352
- — лечение 357
- — частота 352

- Заболевания вен 460
- ~ варикозное расширение вен нижних конечностей 460
- — тромбозы 461
- головного мозга паразитарные 482
- ~ железистых органов гнойные 72
- брюшинного пространства 414
- — — опухоли 414
- — — фиброз брюшинный 414
- — — кожи гнойные 57
- — — костей гнойные 60
- — лимфатических сосудов гнойные 59
- — узлов гнойные 59
- — молочных желез редкие 87
- — — саркома 87
- - — — сифилис 87
- — — — туберкулез 87
- — — — эхинококкоз К7
- мочевого пузыря 407
- — — аномалии 407
- — — воспалительные 409
- ~ — — инородные тела 4(4
- — — камни 413
- — — опухоли 4| 1
- — — повреждения 408
- мочеточников 404
- — аномалии 404
- — камни 407
- — опухоли 406
- мужских половых органов 420
- — — аномалии развития 420
- — — — воспалительные 423
- — — — опухоли 428
- — — — повреждения 422
- надпочечников 521
- — Иценко—Кушинга синдром 521
- — феохромоцитомы 523
- околощитовидных желез 517
- онкологические у детей 616
- пальцев кисти гнойные 67
- — — — оперативное лечение 70
- — — — панариций 67
- — — — тендовагинит 69
- — — — флегмона 69
- печени паразитарные 294
- — — альвеококкоз 296
- — — эхинококкоз гидативный 294
- пищевода воспалительные 187
- — редкие 190
- — — сифилис 190
- — — туберкулез 191
- плевры воспалительные 119
- подкожной клетчатки гнойные 57
- сердца и перикарда паразитарные 1
- — — — цистицеркоз 178
- — — — эхинококкоз 178
- синовиальных сумок гнойные 64
- суставов гнойные 64
- уретры 415
- — аномалии 415
- — инородные тела 416
- — опухоли 419
- — повреждения 416
- — свищи 417
- — стриктура 417
- — уретрит 418
- щитовидной железы 510
- — — воспалительные 5)5
- — — зоб диффузный токсический 51
- — — — спорадический 512
- — — — эндемический 510
- — — — опухоли 515
- Забрюшинная флегмона 67
- Закрытые повреждения печени 289
- Зоб спорадический 512

— токсический диффузный 512
— — — диагностика 513
— — — лечение 514
— — — патогенез 512
— — — патологическая анатомия 513
— — — патофизиология 513
— — — этнология 512
Зоидовое питание 27

И

Инородные тела диафрагмы 103
— - желудка и двенадцатиперстной кишки 220
— — мочевого пузыря 414
— — мочеиспускательного канала 416
— — пищевода 183
Инсулома 341
Инсульт геморрагический 483
— ишемический 484
Интенсивная терапия в хирургической практике 24
Интерстициальный цистит 410
Инфаркт селезенки 351
Инфекционные гранулемы мозга 481
— - — актиномикоза 482
— - — сифилома 482
— — — туберкулома 482
Инфекция гнойная общая 73
— — при сахарном диабете 56
— — — — — лечение 56
— хирургическая 37
— — аспекты биологические 38
— — — клинические 38
— — — возбудители 37
— — — диагностика 39
— — — классификация 37
— — — принципы лечения 41
— — — — терапия антибактериальная 43
— — — — — лезинтоксикационная 48
— — — — — общеукрепляющая 48
— — — — — стимулирующая 48
— — — специфическая 75
— — — гангрена анаэробная 77
— — — столбняк 75
Инфильтрат аппендикулярный 609
Ишемическая болезнь 171
— — диагностика 172
— — классификация 171
— — лечение 173
— — патогенез 171
— — патологическая анатомия 171
— — прогноз 174
— — частота 171
— — этиология 171
Ишемический инсульт 484

К

Камни мочевого пузыря 413
Карбунк) I 57
— диатоника 57
— **лечение** 57

Кардиоспазм 187
Каузалгия 504
Киста(ы) легких 593
— поджелудочной железы 338
— селезенки 351
Кистозное расширение желчных протоков 309
Кишечная непроходимость приобретенная 605
— - — диагностика 605
— -- — лечение 605
— — — **патогенез** 605
— — — **этиология** 605
Кишка двенадцатиперстная 209
— ободочная 243
— топкая 239
— прямая 243
— — воспаление у детей 614
Клетка грудная 88
— — вопросы диагностики 88
— — воронкообразная 576
— — методы хирургического лечения 90
— — повреждения закрытые 91
— — — открытые 92
Клиппеля-Вейля синдром см. *Деформация позвоночника и грудной клетки*
Колобома см. *Пороки развития головы*
Кольцевидная поджелудочная железа 331
Концентрация водородных ионов 14
Косолапость врожденная 580
Косорукость врожденная 577
Краниофарингиома см. *Опухоли головного мозга*
Кривошея мышечная врожденная 574
— — — диагностика 575
— — — лечение 575
— — — прогноз 575
— — — **этиология** 575
Крипторхизм 420
— диагностика 420
— классификация 420
— лечение 420
Критерии операционного риска 25
Кровотечения желудочно-кишечные 365
— — — диагноз 369
— — — — дифференциальный 372
— — — классификация 365
— ~ — лечение 372
— — — патофизиология 368
— - — причины 366
— - — прогноз 374
— — — частота 366
Кровоточивость 20
— выявление 20
— диагностика 20
— — лекарственного генеза 21
— лечение 20
Крыловидная шея 5"5

Л

Легкие 109
— **лечение** 119

— — диагностика 109
— заболевания воспалительные 119
— — паразитарные 131
— киста 593
— опухоли 133
— — — хирургическое лечение ПЗ
Легочная секвестрация 593
Лейкозы 349
Лейшманиоз 351
Лечение местное 49
— — консервативное 49
— — хирургическое 52
— некоторых послеоперационных осложнений 29
— туберкулеза легких хирургическое 128
Лимфаденит 60
— диагноз 60
— — дифференциальный 60
— лечение 60
— патогенез 60
— этиология 60
Лимфангит 59
— диагностика 59
— лечение 60
— патогенез 59
— этиология 59
Лимфангиома печени 297
Лимфогранулематоз 349
Лобштейна — Фролика болезнь 582
Ложный сустав 583
Ломкость костей врожденная 582
Лопатка крыловидная врожденная 577
Лучевой цистит 411

М

Макроглоссия см. *Пороки развития головы, шеи, позвоночника, головного и спинного мозга*
Макростомия 591
Малярийная спленомагалия 350
Мастит 83
— гнойный 615
— диагностика 83
— классификация 83
— лечение 83
— патогенез 83
— патологическая анатомия 83
— этиология 83
Мегаколон 611
Медуллобластома см. *Опухоли головного мозга*
Меккелев дивертикул 603
Менингиома см. *Опухоли головного мозга*
Миелит 496
Мозг головной 466
— — заболевания воспалительные 480
— — — паразитарные 482
— — — сосудистые 483
— — методы оперативных вмешательств 470
— — опухоли 484
— — общие вопросы диагностики 466
— — пороки врожденные 475

— спинной 491
— - травмы 476
Молочная железа 78
Мочевыводящие пути 375
— — диагностика 375
— — заболевания брюшинного пространства 414
— - — мочевого пузыря 407, 409
— — — мочеточников 404
— — — уретры 415
— — инородные тела мочевого пузыря 413, 414
— - камни 414
— — методы оперативных вмешательств 408
— — опухоли мочевого пузыря 411
— — повреждения мочевого пузыря 408
Мужские половые органы 375

Н

Нарушения гомеостаза 6
— свертываемости крови 20
Невралгия тройничного нерва 505
Невринома см. *Опухоли головного мозга*
Недостаточность острая дыхательная 8
— — — диагностика 8
— — — патогенез 8
— — — этиология 8
— — почечная 17
— — сердечно-сосудистая 6
— — — левожелудочковая 6
— — — — обоих желудочков 7
— — — — правожелудочковая 7
— — сосудистая 7
Незаращение верхней губы 591
— неба 591
Некроз канальцев острый 18
— — — диагноз 18
— — — лечение 18
Некротический энтероколит 610
Некрэктомия 571
Неосложненная язва двенадцатиперстной кишки 221
— — желудка 221
Непроходимость динамическая 607
— — обтурационная 606
— — спаечная 606
— кишечника врожденная 603
— — — диагностика 604
— — — классификация 604
— - — лечение 604
— - острая 267
— — — диагноз 270
— — — дифференциальный 272
— — — исходы 280
— — — классификация 267
— — — лечение 273
— — — отдаленные результаты 280
— — — патогенез 268
— — — патологическая анатомия 269
— — — патофизиология 269
— — — частота 268
— — — этиология 268

- Нервы периферические 499
— - диагностика 499
— — методы оперативных вмешательств 503
— — опухоли 506
— — синдромы болевые при поражениях периферических нервов 504
- Нефрогенная гипертония 401
— — вазоренальная 401
— — паренхиматозная 402
- Нефроптоз 402
— диагностика 403
— классификация 402
— лечение 403
— патогенез 402
— прогноз 403
— этиология 402
- О**
- Ободочная кишка 243
— — выпадение 260
— — геморрой 258
— — диагностика 243
— — дивертикулез 253
— — долихосигма 256
— — заболевания воспалительные 247
— — мегаколон 257
— — методы оперативных вмешательств 245
— — опухоли 250
— — повреждения 246
— — свищи толстой кишки 261
— — стаз толстокишечный хронический 255
— — трещина заднего прохода 256
- Обтурационная непроходимость 606
- Общая гнойная инфекция 73
— — — сепсис 73
— — — — диагноз 73
— — — — — дифференциальный 75
— — — — — классификация 73
— — — — — лечение 75
— — — — — патогенез 73
— — — — — патологическая анатомия 73
— — — — — частота 73
— — — — — этиология 73
- Общие вопросы гнойной хирургии 37
- Ожог** пищевода 185, 598
- Олигодендроглиома см. *Опухоли головного мозга*
- Олигурия преренальная 17
— — диагноз 17
— — лечение 18
- Омфалит 614
~ диагностика 614
— лечение 615
- Онкологические заболевания у детей 616
- Операции на позвоночнике 572
- Опухоли больших полушарий головного мозга 486
— Вильмса 398
— интражелудочковые 486
— юльенова типа 484
желудка доброкачественные 234
— — злокачественные 234
— желчевыводящих путей доброкачественные 319
— - - рак 319
— задней черепной ямки 488
— легких доброкачественные 133
— — рак 135
— мочевого пузыря 411
— мочеиспускательного канала доброкачественные 419
— — — — рак 420
— мочеточника 406
— перикарда 178
— периферических нервов 506
— печени доброкачественные 296
— — злокачественные 297
— пищевода доброкачественные 188
— — злокачественные 189
— поджелудочной железы доброкачественные 341
— — — — рак 340
— позвоночника и спинного **мозга** доброкачественные 497
— — — — — злокачественные 497
— — — — — субдуральные 498
— полового члена 431
— почечной лоханки 398
— придатка яичка 431
— селезенки доброкачественные 352
— — злокачественные 352
— сердца доброкачественные 177
— — злокачественные 177
— хиазмально-селлярной области 487
— щитовидной железы 515
— яичка 430
- Опущение почки 402
- Ортопедические последствия костно-суставного туберкулеза 586
— — опухолей 587
— — остеомиелита 586
— полиомиелита 584
- Ортопедия 567
— деформация конечностей верхних 577
— — — — — нижних 578
— — плечевого пояса 577
— — позвоночника и грудной клетки 573
— диагностика 567
— лечение 569
— — консервативное 569
— — оперативное 570
- Орхит 423
— диагностика 423
— лечение 424
— патогенез 423
— этиология 423
- Осложнения язвенной болезни 224
— — — кровотечения гастродуоденальные 225
— — — перфорация желудка 224
— - - пилородуоденальный стеноз 227
- Основы предоперационной подготовки 25
- Особенности **длительного** мостки и хирургического лечения **дефектов** **5X7**

- лечения тонкой инфекции при сахарном диабете 56
 - СХчеогениз несовершенный 582
 - Остеодисплазия фиброзная 581
 - Остеомиелит 60
 - альбуминозный Олье 63
 - — — диагностика 63
 - — — лечение 63
 - гематогенный острый 60, 615
 - — — диагноз 61, 615
 - — — дифференциальный 61
 - — — лечение 61, 615
 - — — патогенез 60, 615
 - — — патологическая анатомия 61
 - — — этиология 60, 615
 - — — хронический 62
 - — — диагностика 62
 - — — лечение 62
 - костей черепа 480
 - позвоночника острый 496
 - — хронический 496
 - склерозирующий Гарре 62
 - — — диагностика 63
 - — — лечение 63
 - травматический 63
 - — диагностика 63
 - — лечение 64
 - Остеосинтез 570
 - Остеотомия 570
 - Остеохондроз позвоночника 498, 576
 - Остеохондропатия 584
 - Острая дыхательная недостаточность 8
 - непроходимость кишечника 267
 - почечная недостаточность 17
 - Острое нарушение мезентериального кровообращения 448
 - Острые заболевания легких 595
 - — плевры 595
 - тромбозы 447
 - эмболии 447
 - Острый аппендицит 608
 - некроз канальцев 18
 - панкреатит 334
 - пиелонефрит 391
 - простатит 425
 - тромбоз артерии 448
 - Открытые повреждения печени 290
 - Отслойка кожи травматическая 525
- П**
- Панариций 67
 - Панеоинтома см. *Опухоли головного мозга*
 - Панкреатит острый 334
 - — — диагноз 334
 - — — дифференциальный 335
 - — — классификация 334
 - — — лечение 335
 - — — патогенез 334
 - — — патологическая анатомия 334
 - — — этиология 334
 - — — хронический 336
 - — — диаг ноз 336
 - - — дифференциальный 337
 - — — классификация 336
 - — — патогенез 336
 - — — лечение 337
 - — — этиология 336
- Папилома хориоидного сплетения см. *Опухоли лонного мозга*
- Паразитарные заболевания головного мозга 4
 - — — — цистицеркоз 482
 - — — — эхинококкоз 482
 - — — печени 294
 - — — сердца и перикарда 178
- Парапанкреатит 394
 - диагностика 394
 - лечение 394
 - патогенез 394
 - патологическая анатомия 394
 - этиология 394
- Парафимоз 422
- Парацистит острый 411
 - хронический 411
- Парез кишечника послеоперационный 30
- Парентеральное питание 28
- Паротит гнойный 72
- Парро—Мари болезнь 582
- Патология обмена электролитов 13
- Паховая грыжа 201, 600
 - — — ущемленная 601
- Первичный фибринолиз 23
- Переломы 537
 - — — бура 550
 - — — диагностика 538
 - — — костей конечностей верхних 539
 - — — — нижних 548
 - — — голени 557
 - — — запястья 546
 - — — предплечья 543
 - — — таза 548
 - — — лодыжек 560
 - — — лопатки 539
 - — — методы и принципы лечения 538, 539
 - — — механизмы и виды переломов 537
 - — — надколенника 556
 - — — остистых отростков позвонков 567
 - — — позвоночника 566
 - — — поперечных отростков позвонков 567
 - — — тел грудных позвонков 567
 - — — — поясничных позвонков 567
 - — — фаланг пальцев кисти 548
 - — — шейных позвонков 566
- Перикард 141
- Перикардит сдавливающий 176
- Перитонит 357
 - — — диагноз 359
 - — — дифференциальный 360
 - — — классификация 357
 - — — лечение 361

- патогенез 35S
- у детей 609
- — — аппендикулярный 609
- — — диагностика 609
- — — диплококковый 610
- — — классификация 609
- — — лечение 609
- — — новорожденных 610
- частота 358
- этиология 35S
- Периферические нервы 499
- Перфорация пищевода у детей 598
- Печень 280
- диагностика 280
- заболевания воспалительные 290
- — паразитарные 294
- методы оперативных вмешательств 284
- опухоли 296
- повреждения 289
- цирроз 292
- Пиелонефрит острый 391
- — диагностика 391
- — классификация 391
- — лечения 392
- — патогенез 391
- — прогноз 392
- — частота 391
- — этиология 301
- хронический 392
- — диагностика 392
- — лечение 392
- — прогноз 392
- Пилоростеноз 602
- Пионефроз 393
- диагностика 393
- лечение 394
- патогенез 393
- прогноз 394
- этиология 393
- Питание парентеральное 28
- энтеральное 27
- — зондовое 27
- Пищевод 178
- атрезия 595
- диагностика 178
- дивертикулы 186
- заболевания воспалительные 185
- — редкие 190
- — инородные тела 183
- кардиоспазм 187
- лечение хирургическое 181
- ожоги 185
- опухоли 188
- повреждения 183
- свищи 183
- Плановая хирургия 26
- Пластика в ортопедии 572
- Плевра 109
- Плоскостопие врожденное 581
- Повреждения легких 117
- мочевого пузыря 408
- мочепускающего канала 416
- мочеточника 405
- мягких тканей 525
- печени закрытые 289
- — открытые 290
- пищевода 183
- позвоночника и спинного мозга травматические 495
- половых органов 422
- — — мошонки 423
- — — яичка 422
- почки 390
- сердца и перикарда непроникающие 152
- — — проникающие 153
- суставов 527
- сухожилий 526
- Подготовка предоперационная, основы 25
- Поджелудочная железа 322
- — добавочная 331
- — кисты 338
- — кольцевидная 331
- Позвоночник 491
- и спинной мозг 491
- — — — — заболевания воспалительные 496
- — — — — сосудистые 497
- — — — — методы оперативных вмешательств 493
- — — — — общие вопросы диагностики 491
- — — — — опухоли 497
- — — — — повреждения травматические 495
- — — — — пороки развития 494
- Полая стопа 581
- Полипы желудка 234
- Поражения травматические артерий 445
- — — вен 446
- — — сосудов 445
- Пороки аноректальные 612
- кровеносных сосудов врожденные 442
- развития головы 591
- — головного мозга 591
- — и заболевания брюшной стенки и органов брюшной полости 600
- — — — — грудной стенки и органов грудной полости 592
- — легких 592
- — позвоночника 591
- сердца врожденные 153
- — приобретенные 165
- — — клапана аортального 168
- — — — митрального 165
- — — — трехстворчатого 170
- — спинного мозга 591
- — шеи 591
- Послеоперационная грыжа 205
- тромбозомия 23
- Послеоперационное ведение больных 27
- — — основные принципы 24
- Потери жидкости и патологическое перемещение ее в органы »мс J2
- Почки 375

- аномалии 386
- гидронефроз 400
- гипертония нефрогенная 401
- диагностика 375
- заболевания воспалительные 391
- методы оперативных вмешательств 377
- опухоли 39"
- почечнокаменная болезнь 399
- эхинококкоз 403
- Преренальная олигурия 17
 - - диагноз 17
 - - лечение 17
- Принципы коррекции нарушений гомеостаза 6
 - основные предоперационной подготовки больных 24
 - - послеоперационного ведения больных 24
- Приобретенная кишечная непроходимость 605
- Простатит острый 425
 - хронический 426
- Профилактика некоторых послеоперационных осложнений 29
 - пневмонии 29
 - пареза кишечника 30
- Процессы гнойные в клеточных пространствах 65
- Прямая кишка 243
- Пункция перикарда 144
- Пупочная грыжа 204
- Пути желчевыводящие 298
 - мочевыводящие 375

Р

- Разрыв мышц подкожный 525
- Рак желудка 235
 - — диагностика 236
 - — классификация 236
 - — лечение 237
 - — патогенез 235
 - — патологическая анатомия 235
 - — этиология 235
 - молочной железы 85
 - — — диагностика 85
 - — — классификация 85
 - — — лечение 86
 - — — прогноз 87
 - — — у мужчин 87
 - Педжета 87
 - поджелудочной железы 340
 - почки 397
 - — диагностика 397
 - — классификация 397
 - — лечение 398
 - - прогноз 398
 - предстательной железы 429
 - печени 297
- Ранула см. *Пороки развития головы, шеи, позвоночника*
- Расстройство водного и электролитного баланса 12
- Расстройства послеоперационные по поводу язвенной болезни 229

- — — — — анемия 234
- — — — — демпинг-синдром 230
- — — — — нарушения метаболические 234
- — — — — панкреатит пострезекционный хронический 232
- — — — — синдром гипогликемический 231
- — — — — язвы пептические рецидивные 232
- Редкие заболевания желудка и двенадцатиперстной кишки 238
 - — — — — дивертикулы 238
 - — — — — заворот желудка 239
 - — — — — расширение желудка острое 238
 - — нишевода 190
 - формы грыж 206
 - — — запирающая 206
 - — — поясничная 206
 - — — промежностная 209
 - — — седалищная 207
 - — — спигелевой линии 206
- Резекция кости 571
 - сустава 571
- Рефлюкс желудочно-пищеводный 597
- Риск операционный, критерии 25
- Рожистое воспаление 58
 - — диагноз 58
 - — — дифференциальный 58
 - — патогенез 58
 - — лечение 58
 - — этиология 58

С

- Саркома желудка 238
 - — диагностика 238
 - — лечение 238
 - печени 297
- Свищи боковые 592
 - пищевода 183
 - поджелудочной железы 339
 - пузырно-кишечные 409
 - пупка 601
 - уретральные 417
- Сдавливательный перикардит 176
- Секвестрация легочная 593
- Селезенка 344
 - анемия 347
 - болезнь Верльгофа 346
 - — Гоше 346
 - диагностика 344
 - заболевания редкие 350
 - инфаркт 351
 - кисты 351
 - лейкозы 349
 - лимфогранулематоз 349
 - методы оперативных вмешательств 345
 - опухоли 352
 - повреждения 346
- Сенсис 73
- Сердечно-сосудистая недостаточность острая 6
 - — — — левожелудочковая 6

- — — — правожелудочковая 7
- Сердце и перикард 141
- — — диагностика 141
- — — ишемическая болезнь 171
- — — лечение хирургическое 144
- — — опухоли 177
- — — паразитарные заболевания 178
- — — повреждения 152
- — — пороки врожденные 153
- — — приобретенные 165
- Синдром Вернера—Моррисона см. *Поджелудочная железа редкие заболевания*
- верхней поллой вены см. *Заболевания вен*
- диссеминированного внутрисосудистого свертывания крови 21
- — — — — диагностика 22
- — — — — клиническая картина 22
- — — — — лечение 23
- гепаторенальный 19
- — диагноз 20
- — лечение 20
- Золлингера—Эллисона см. *Поджелудочная железа, редкие заболевания*
- Иценко—Кушинга 521
- — — диагноз 522
- — — — дифференциальный 523
- — — лечение 523
- — — патогенез 521
- — — патологическая анатомия 521
- Педжета—Шреттера см. *Заболевания вен*
- Пьера—Робина см. *Пороки развития головы, шеи, позвоночника*
- фантомно-болевого см. *Болевые синдромы при поражениях периферических нервов*
- шокового легкого 8
- — — клиническая картина 9
- — — лечение 9
- — — этиология 8
- Сирингомиелия 499
- Системные заболевания скелета 581
- Системы буферные 15
- Сифилис поджелудочной железы 344
- Склерозирующий холангит 322
- Сколиоз 573
- диагностика 574
- лечение 574
- этиология 574
- Смешанная опухоль почки 398
- — — диагностика 398
- — — лечение 398
- — — патогенез 398
- — — прогноз 398
- — — этиология 393
- Сосудистая недостаточность острая 7
- — — клиническая картина 7
- — — лечение 7
- Сосуды 433
- аневризма аорты 457
- лит носчика 433
- заболевания артерий 450
- — вен 460
- методы оперативного вмешательства 436
- поражения травматические 444
- пороки врожденные 442
- тромбозы острые 447
- Состав электролитный человеческого организма 10
- Состояние кислотно-основное 14
- Спаечная непроходимость 606
- Специфическая хирургическая инфекция 75
- ~ — — гангрена 77
- — — столбняк 75
- Сптшиой мозг 491
- Спинномозговые грыжи 494
- Спленомегалия малярийная 350
- Спондилоартрит анкилозирующий 584
- Спорадический зоб 512
- Срединные кисты и свищи шеи 591
- Средостение 93
- инородные тела 94
- лечение хирургическое 94
- медиастиниты 96
- общие вопросы диагностики 93
- опухоли и кисты 97
- Среды организма водные 10
- Стенозы пищевода врожденные 597
- Столбняк 75
- диагностика 76
- дифференциальный диагноз 76
- классификация 75
- лечение 76
- профилактика экстренная 77
- Стопа полая 581
- Стриктура мочеиспускательного канала 417
- мочеточника 406
- Субпекторальная флегмона 66
- — диагностика 66
- — дифференциальный диагноз 66
- — лечение 66
- Сустав ложный 583
- Тела инородные мочеиспускательного канала 419
- — мочевого пузыря 414
- — пищевода 183
- Тендовагинит гнойный 69
- — диагностика 69
- — патологическая анатомия 69
- Терапия интенсивная в хирургической практике 24
- Тератомы печени 297
- Токсический зоб 512
- Тонкая кишка 239
- — диагностика 239
- — инородные тела 241
- — заболевания воспалительные 241
- — методы оперативных вмешательств 240
- — опухоли 242
- — повреждения 240
- Травма Гичские повреждения позвоночника и спинного мозга 495

поражения сосудов 444
Трипановый остеомиелит 63
Травма головы 525
Травмы черепа и головного мозга 476
- - - - гематома внутричерепная 478
- - - - - дефекты черепа 480
- - - - - ликворея назальная 479
- - - - - переломы черепа 477
- - - - - пролапс мозга 479
- - - - - сдавление головного мозга 478
- - - - - сотрясение головного мозга 478
- - - - - ушиб головного мозга 478
Тромбозы вен 461
- острые и эмболии 447
- послеоперационные глубоких вен конечностей
23
- - - - диагностика 23
- - - - - лечение 24
- - - - - профилактика 24
Тромбоцитопения 20
- диагностика 20
- лечение и профилактика 21
Тромбоз эмболии послеоперационные 23
- - диагностика 23
- - - лечение 24
- - - профилактика 24
Туберкулез поджелудочной железы 344
- почки 395
- - диагностика 396
- - - лечение 396
- - - этиология и патогенез 395
- селезенки 351

У

Удвоение пищеварительного тракта 603
Уравнения буферных систем организма 15
Ургентная хирургия 25
Уретральные свищи 417
Уретрит 418
Уросепсис 395
- диагноз 395
- - дифференциальный 395
- лечение 395
- патогенез 395
- прогноз 395
- этиология 395

Ф

Феохромоцитома 523
- диагноз 524
- - дифференциальный 524
- лечение 524
- патологическая анатомия 523
- патофизиология 523
- частота 523
Фибринолиз первичный 23
Фиброз кистозный поджелудочной железы 332
Фиброзная остеодистрофия 581

Фимоз 421

- диагностика 421
- лечение 422
- патогенез 421
- этиология 421
Флегмона забрюшинная 67
- - диагностика 67
- - - лечение 67
- - - этиология и патогенез 67
- кисти 69
- - диагностика 69
- - - лечение 70
- конечностей субфасциальная и межмышечная 67
- - - - диагностика 67
- - - - - лечение 67
- новорожденного 615
- подкожной клетчатки 65
- - - диагностика 66
- - - - лечение 66
- - - патологическая анатомия 65
- - - этиология и патогенез 65
- подмышечной впадины 66
- - - диагноз 66
- - - - лечение 67
- субпекторальная 66
- - диагностика 66
- - дифференциальный диагноз 66
- - - лечение 66
- шеи 66
- - диагноз 66
- - - лечение 66
Фурункул 57
- диагностика 57
- лечение 57
Фурункулез 57

Х

Хирургическая инфекция 37
Хирургическое лечение туберкулеза легких 128
Хирургия детского возраста 587
- - - заболевания гнойно-воспалительные 614
- - - - онкологические 616
- - - пороки развития головы, шеи, позвоночника, головной и спинного мозга 591
- - - - - заболевания грудной стенки и органов грудной полости 592
- - - - - - брюшной стенки и органов брюшной полости 600
- - - общие вопросы диагностики и лечения 587
- плановая 26
- ургентная 25
Холангит склерозирующий 322
Холестероз желчного пузыря 321
Хондродисплазия 582
Хондродистрофия 582
Хронические облитерирующие заболевания артерий 450
- - - - аорто-артериит неспецифический 450
- - - - болезнь Рейно 456

— — — — ишемия хроническая верхних конечностей 452
— — — — — нижних конечностей 455
— — — — — — органов пищеварения 453
— — — — — тромбангиит облитерирующий 455
Хронический панкреатит 336
— пиелонефрит 392
— — диагностика 392
— — лечение 392
— — прогноз 392
— простатит 426

Ц

Цирроз печени 292
— — диагностика 292
— — дифференциальный диагноз 293
— — классификация 292
— — лечение 293
— — патологическая анатомия 292
— — патофизиология 292
Цистит 409
— интерстициальный 410
— лучевой 411
Цистицеркоз 482

Ч

Червеобразный отросток 262
— — аппендицит острый 262
— — — хронический 266
— — инородные тела 267
— — опухоли 267
— — поражения паразитарные 267

Ш

Шея крыловидная 575
Шок 30
— анафилактический 35
— — диагностика 36
— — классификация 35
— — лечение 36
— — патофизиология 36
— геморрагический 33
— — диагностика 34
— — лечение 34
— — патофизиология 34
— септический 35
— — диагностика 35
— — лечение 35
— — патофизиология 35
— травматический 31
— — диагностика 32

— — классификация 31
— — лечение 33
— — патофизиология 32
Шпренгеля болезнь см. *Врожденное высокое стоящие лопатки*
Штрюмпеля—Мари—Бехтерева болезнь см. *Анкилозирующий спондилоартрит*

Э

Экстра- и интрамедуллярные аневризмы спинного мозга 497
Элементы контроля водно-электролитного баланса 11
Эмболии бифуркации аорты 447
— легочной артерии 449
Эмбриональная грыжа 600
Эмпиема плевры 125
Эмпиема долевая врожденная 593
Эндемический зоб 5_0
Энтеральное питание 27
Энтероколит некротический 610
Энцефалит 481
Эпендиома см. *Опухоли головного мозга*
Эпидидимит 424
— диагностика 424
— лечение 424
— этиология и патогенез 424
Эпидурит острый 496
— хронический 496
Эпилепсия 490
Эризипеллоид 59
— диагностика 59
— лечение 59
— патологическая анатомия 59
Эхинококкоз головного мозга 482
— легких 131
— печени гидативный 294
— почки 403

Я

Язва(ы) желудка и двенадцатиперстной кишки неосложненная 221
— — — — — — диагностика 222
— — — — — — классификация 221
— — — — — — лечение 223
— — — — — — патологическая анатомия 222
— — — — — — этиология и патогенез 221
— — симпатические 228
Язвенная болезнь желудка и двенадцатиперстной кишки в детском возрасте 603
Язык, уздечка короткая 591

Оглавление

Предисловие

Глава I. <i>Нарушение гомеостаза у хирургических больных и принципы их коррекции.</i> Г. А. Рябов		6
Острая сердечно-сосудистая недостаточность	6	Кислотно-основное состояние 14
Острая дыхательная недостаточность	8	Острая почечная недостаточность 17
Водно-электролитный баланс	10	Нарушение свертываемости крови 20
Глава II. <i>Основные принципы предоперационной подготовки и послеоперационного ведения больных.</i> Г. А. Рябов		24
Общие вопросы интенсивной терапии в хирургической практике	24	Послеоперационное ведение больных 27
Критерии операционного риска	25	Профилактика и лечение послеоперационных осложнений 29
Основы предоперационной подготовки	25	
Глава III. <i>Шок.</i> Ю. Г. Шапошников, М. Н. Лизанец		30
Травматический шок	31	Септический шок 35
Геморрагический шок	33	Анафилактический шок 35
Глава IV. <i>Хирургическая инфекция.</i> А. В. Григорян , В. К. Гостищев, А. М. Маршак, Ю. Г. Шапошников		37
Общие вопросы гнойной хирургии	37	Особенности лечения гнойной инфекции у больных сахарным диабетом 56
Классификация хирургической инфекции	37	Гнойные заболевания кожи и подкожной клетчатки 57
Возбудители и условия развития гнойной инфекции в организме	37	Гнойные заболевания лимфатических сосудов и узлов 59
Биологические и клинические аспекты течения гнойных ран	38	Гнойные заболевания костей 60
Общие вопросы диагностики	39	Гнойные заболевания суставов и синовиальных сумок 64
Общие принципы лечения	41	Гнойные процессы в клетчаточных пространствах 65
Профилактика хирургической инфекции	41	Гнойные заболевания пальцев кисти 67
Антибактериальная терапия	43	Гнойные заболевания железистых органов 72
Дезинтоксикационная, стимулирующая и общеукрепляющая терапия	48	Общая гнойная инфекция 73
Местное лечение	49	Специфическая хирургическая инфекция 75
Глава V. <i>Молочная железа.</i> А. П. Баженова		78
Общие вопросы диагностики	78	Дисгормональные гиперплазии молочной железы 84
Методы оперативных вмешательств	80	Рак молочной железы 85
Врожденные заболевания	82	Редкие заболевания молочных желез 87
Мастит	83	

Глава VI. <i>Грудная клетка.</i> Н. Н. Каншин, С. И. Яковлев			88
Общие вопросы диагностики поврежденной грудной клетки	88	Закрытые повреждения грудной клетки	91
Методы хирургического лечения	90	Открытые повреждения грудной клетки	92
Глава VII. <i>Средостение.</i> Н. Н. Каншин, С. И. Яковлев			93
Общие вопросы диагностики	93	М е д и а с т и н и т ы	96
Методы хирургического лечения	94	Опухоли и кисты средостения	97
Повреждения и инородные тела средостения	94		
Глава VIII. <i>Диафрагма.</i> Н. Н. Каншин, С. И. Яковлев			100
Общие вопросы диагностики	100	Воспалительные заболевания	104
Методы хирургического лечения	101	Опухоли и кисты диафрагмы	104
Повреждения и инородные тела диафрагмы	103	Диафрагмальные грыжи	105
Глава IX. <i>Легкие и плевры.</i> М. И. Перельман			109
Общие вопросы диагностики	109	Хирургическое лечение туберкулеза легких	128
Методы хирургического лечения	113	Паразитарные заболевания	131
Повреждения легких	117	Опухоли	133
Воспалительные заболевания легких и плевры	119		
Глава X. <i>Сердце и перикард.</i> В. А. Бухарин, В. С. Работников			141
Общие вопросы диагностики	141	Приобретенные пороки трехстворчатого клапана	170
Методы хирургического лечения	144	Ишемическая болезнь и другие заболевания сердца	171
Повреждения сердца и перикарда	152	Опухоли сердца и перикарда	177
Врожденные пороки сердца	153	Паразитарные заболевания сердца и перикарда	178
Приобретенные пороки сердца	165		
Приобретенные пороки митрального клапана	165		
Приобретенные пороки аортального клапана	168		
Глава XI. <i>Пищевод.</i> Э. Н. Ванцян			78
Общие вопросы диагностики	178	Воспалительные заболевания пищевода	185
Методы оперативных вмешательств	181	Дивертикулы пищевода	186
Повреждения, инородные тела, свищи пищевода	183	Кардиоспазм (ахалазия кардии)	187
Ожоги пищевода	185	Опухоли пищевода	188
		Редкие заболевания пищевода	190
Глава XII. <i>Наружные брюшные грыжи.</i> Ю. А. Нестеренко			19
Общее учение о грыжах	191	Грыжи белой линии живот:	203
Методы оперативных вмешательств	195	Пупочная грыжа	204
Паховая (рыжа)	201	Послеоперационная Грыжа	205
ведренная грыжа	202	Редкие формы грыж	206

Глава XIII. Желудок и двенадцатиперстная кишка.	Ю. М. Панцырв, В. И. Сидоренко	209	
Общие вопросы диагностики	209	Симптоматические язвы желудка	228
Методы оперативных вмешательств	213	Расстройства после оперативных вмешательств по поводу язвенной болезни	229
Врожденные заболевания	219	Доброкачественные и злокачественные опухоли	234
Повреждения, инородные тела	220	Редкие заболевания желудка и двенадцатиперстной кишки	238
Неосложненная язва желудка и двенадцатиперстной кишки	221		
Осложнения язвенной болезни	224		
Глава XIV. Тонкая кишка.	В. Д. Федоров	239	
Общие вопросы диагностики	239	Инородные тела	241
Методы оперативных вмешательств	240	Воспалительные заболевания	241
Повреждения тонкой кишки	240	Опухоли тонкой кишки	242
Глава XV. Ободочная и прямая кишка.	В. Д. Федоров	243	
Общие вопросы диагностики	243	Воспалительные заболевания толстой кишки	247
Методы оперативных вмешательств	245	Опухоли	250
Врожденные заболевания	246	Другие заболевания	253
Повреждения ободочной и прямой кишки	246		
Глава XVI. Червеобразный отросток.	Б. Д. Савчук	262	
Острый аппендицит	262	Другие заболевания червеобразного отростка	267
Хронический аппендицит	266		
Глава XVII. Острая непроходимость кишечника.	Ю. М. Дедерер	267	
Глава XVIII. Печень.	М. Д. Пациора, К. Н. Цацаниди	280	
Общие вопросы диагностики	280	Паразитарные заболевания	294
Методы оперативных вмешательств	284	Опухоли	296
Повреждения печени	289	Доброкачественные опухоли	296
Воспалительные заболевания	290	Злокачественные опухоли	297
Цирроз	292		
Глава XIX. Желчный пузырь и желчевыводящие пути.	М. В. Данилов	298	
Общие вопросы диагностики	298	Желчнокаменная болезнь (холелитиаз). холецистит	313
Методы оперативных вмешательств	303	Опухоли желчевыводящих путей	319
Врожденные заболевания	308		
Повреждения желчных путей	310		
Паразитарные заболевания	312		
Глава XX. Поджелудочная железа.	А. А. Шалимов	322	
Общие вопросы диагностики	322	Хронический панкреатит	336
Методы оперативных вмешательств	325	Кисты	338
Врожденные заболевания	331	Свищи	339
Травма поджелудочной железы	332	Рак	340
Острый панкреатит	334	Редкие заболевания	341

Глава XXI. <i>Селезенка.</i> Л. С. Цепя			344
Общие вопросы диагностики	344	Анемии	347
Методы оперативных вмешательств	345	Болезнь Гоше	349
Повреждения селезенки	346	Лейкозы и лимфогранулематоз	349
Болезнь Верльгофа (тромбоцитопени- ческая пурпура)	346	Редкие заболевания	350
Глава XXII. <i>Острый живот.</i> А. А. Гринберг			352
Глава XXIII. <i>Перитонит.</i> Б. Д. Савчук .			357
Глава XXIV. <i>Желудочно-кишечные кровотечения.</i> А. А. Гринберг			365
Глава XXV. <i>Почки, мочевыводящие пути и мужские половые органы.</i> Н. А. Лопаткин, Я. Н. Житникова, В. Г. Горюнов			375
Общие вопросы диагностики	375	Аномалии мочевого пузыря	407
Методы оперативных вмешательств	377	Повреждения мочевого пузыря	408
Заболевания почек	386	Воспалительные заболевания	409
Аномалии почек	386	Опухоли мочевого пузыря	411
Повреждения почки	390	Камни мочевого пузыря	413
Воспалительные заболевания почек	391	Инородные тела мочевого пузыря	414
Опухоли почки и почечной лоханки	397	Заболевания забрюшинного простран- ства	414
Почечнокаменная болезнь (нефро- литиаз)	399	Заболевания уретры	415
Гидронефроз	400	Заболевания мужских половых органов	420
Нефрогенная гипертония	401	Аномалии развития	421
Эхинококкоз почки	403	Повреждения половых органов	422
Заболевания мочеточников	404	Воспалительные заболевания	423
Заболевания мочевого пузыря	407	Опухоли половых органов	428
Глава XXVI. <i>Сосуды,</i> В. С. Работников, А. А. Спиридонов			433
Общие вопросы диагностики	433	Острые тромбозы и эмболии	447
Методы оперативных вмешательств	436	Хронические облитерирующие заболе- вания артерий	450
Врожденные пороки кровеносных сосу- дов	442	Аневризма аорты	457
Травматические поражения сосудов	444	Заболевания вен	460
Глава XXVII. <i>Головной мозг.</i> А. Н. Коновалов, В. Л. Анзимиров, Б. А. Кадашов			466
Общие вопросы диагностики	466	Воспалительные заболевания	480
Диагностические методы	468	Паразитарные заболевания	482
Методы оперативных вмешательств	471	Сосудистые заболевания головного мозга	483
Врожденные пороки развития черепа и головного мозга	475	Опухоли головного мозга	484
Травмы черепа и головного мозга	476	Прочие заболевания головного мозга	489
Воспалительные и паразитарные забо- левания черепа и головного мозга	480		
Глава XXVIII. <i>Позвоночник и спинной мозг.</i> А. Н. Коновалов, В. Л. Анзимиров			491
Общие вопросы диагностики	491	Воспалительные заболевания	496
Методы оперативных вмешательств	493	Сосудистые заболевания	497
Пороки развития	494	Опухоли позвоночника и спинного мозга	497
Травматические повреждения	494	Прочие заболевания	498

Глава XXIX. *Периферические нервы.* А. Н. Коновалов, И. Н. Шевелев

Общие вопросы диагностики поврежде- ния периферических нервов	503	Болевые Ж ^ ^ ^ ^ ^ о Т поражения oZyLL пер^ериГских нервов \ \ \
Методы оперативных вмешательств	503	

Глава XXX. *Железы внутренней секреции,* А. П. Калинин

Общие вопросы диагностики	506	Заболевания околощитовидных желез
Методы оперативных вмешательств	507	Заболевания надпочечников
Заболевания щитовидной железы	510

Глава XXXI. *Травматология.* А. В. Каплан

Повреждения мягких тканей, сухожилий и суставов	525	Вывихи Переломы \ \ \ \ \ \ \ \ \ \ \ \ \ \ \
--	-----	--

Глава XXXII. *Ортопедия.* М. В. Волков, Э. Р. Маттис

Общие вопросы диагностики	567	Деформация плечевого пояса и верхних конечностей
Принципы лечения	569	Деформации нижних конечностей . \ \
Деформации позвоночника и грудной клетки	573	Заболевания и деформации различной локализации

Глава XXXIII. *Хирургия детского возраста.* Э. А. Степанов

Общие вопросы диагностики и лечения	587	Пороки развития и заболевания брюш- ной стенки и органов брюшной полости
Пороки развития головы, шеи, позво- ночника, головного и спинного мозга	591	Гнойно-воспалительные заболевания
Пороки развития и заболевания грудной клетки и органов грудной полости	592	Онкологические заболевания

Предметный указатель

Справочное издание

**Владислав Львович Анзимиров,
Агнесса Петровна Баженова,
Виталий Алексеевич Бухарин и др.**

Клиническая хирургия

т

Научный редактор *Ю. К. Квашинин*
Редактор издательства *А. Ф. Голощапова*
Иллюстрации художников *Н. В. Стахеевой*
и *В. А. Соборской*

Оформление художника *Ф. К. Мороз*
Художественный редактор *В. Ф. Киселев*
Технический редактор *Л. А. Зубова*
Корректор *Л. А. Сазыкина*

ИВ 4201

Слано в набор 17.07.87. Подписано к печати 24.05.88. Формат бумаги 70 x 100/16. Бумага книжно-журн. офс. Гарнитура тайме. Печать офсет. Усл. печ. л. 52,00. Усл. кр.-отт. 104,00. Уч.-изд. л. 81,25. Тираж 100000 экз. (1-й з-д 1-50000 экз.) Заказ **1091**. Цена 4 р. 60 к.

Ордена Трудового Красного Знамени издательство «Медицина». **101000**, Москва, Пестровершский пер., 6/8.

Ордена Октябрьской Революции, ордена Трудового Красного Знамени Ленишрадское производственно-техническое объединение «Печатным Двор» имени А. М. Горькою Союзпошграфпрома при Государственном комитете СССР но делам из штельегн, иолтрафии и книжной торговли. 197136, Лепит рад, ГЫЖ Чкаловскнй пр., 15.