

48.75973  
0-60

УЧЕБНИКИ ДЛЯ ВУЗОВ  
**ВЕТЕРИНАРИЯ**

# ОПЕРАТИВНАЯ ХИРУРГИЯ

УЧЕБНИКИ И УЧЕБНЫЕ ПОСОБИЯ  
ДЛЯ СТУДЕНТОВ ВЫСШИХ УЧЕБНЫХ ЗАВЕДЕНИЙ

# ОПЕРАТИВНАЯ ХИРУРГИЯ

под редакцией профессора И. И. Магды

Допущено Управлением высшего и среднего специального образования  
Государственного агропромышленного комитета СССР  
в качестве учебника для студентов высших учебных  
заведений по специальности «Ветеринария»

Москва ВО Агропромиздат- 1990



ББК 48.759?3

0-60

УДК 619 : 617—089(075.8)

Авторы: И. И. Магда, Б. З. Иткин, И. И. Воронин, Е. Н. Пономаренко, Г. Н. Фоменко  
Редактор Н. И. Емельянова  
Рецензенты: профессор В. В. Мосин (Казанский ветеринарный институт) профессор Б. С. Семенов и кандидат ветеринарных наук В. С. Пономарев (кафедра оперативной хирургии Ленинградского ветеринарного института)

**Оперативная хирургия/И. И. Магда, Б. З. Иткин, И. И. Воронин и др.; Под ред. И. И. Магды. - М.: Агро-промиздат, 1990. — 333 с: ил. - (Учебники и учеб. пособия для студентов высш. учеб. заведений). ISBN 5—10—000682—X**

Книга состоит из двух частей общей и специальной. В общей части рассмотрены **учение о хирургической операции и методы** местного и общего обезболивания, профилактика инфекционных осложнений и кровотечений, инъекции, инфузии, кровопускание, каутеризация десмургия. В специальной части описаны хирургические операции по областям тела, приводятся их анатомо топографические данные Для студентов вузов по специальности «Ветеринария»

3706000000-047

ББК 48.75

° 035(01)—90<sup>248</sup>

ISBN 5-10-000682-X

© Коллектив авторов. 1990

## ВВЕДЕНИЕ

### ОПРЕДЕЛЕНИЕ ПОНЯТИЯ ВЕТЕРИНАРНОЙ ОПЕРАТИВНОЙ ХИРУРГИИ,

#### ЕЕ ЦЕЛИ И ЗАДАЧИ

Оперативная хирургия — наука, изучающая правила и способы выполнения хирургических операций. Как учебная дисциплина она дает учащимся теоретические основы и прививает технические навыки хирургического оперирования животных. Эти навыки вырабатываются в процессе систематических упражнений на трупах и закрепляются при операциях на учебно-опытных и больных животных. Таким образом, условия обучения ветеринарной оперативной хирургии в отличие от медицинской имеют свою специфику. Прежде чем приступить к работе в хирургической клинике, студент не только принимает участие, но даже самостоятельно выполняет учебные хирургические операции на подопытных животных тех видов, которые при дальнейшем прохождении клинического обучения будут его пациентами.

Ведущим моментом оперативной хирургии, делающим операцию успешной, является техническое ее исполнение, тем не менее хирургическую операцию нельзя считать только местным вмешательством: наоборот, она глубоко затрагивает весь организм в целом. Из этого следует, что изучение оперативной хирургии теснейшим образом связано с необходимостью приобретения студентами определенного запаса знаний из области общенаучных дисциплин: анатомии, физиологии, патологической физиологии, фармакологии и др.

Ставя своей целью обучение хирургическому оперированию, ветеринарная оперативная хирургия, используя способы и методы оперативных вмешательств, совершенствуя их и намечая пути к обоснованной разработке игровых операций, решает конкретные хозяйственные задачи: а) восстановление в кратчайший срок утраченной или снизившейся продуктивности животного и дальнейшее ее повышение; б) улучшение или восстановление рабочих качеств животного; в) содействие быстрейшему воспроизводству стада; г) качественное и количественное улучшение мясной, шерстной и молочной продуктивности.

Оперативная хирургия наряду с другими учебными дисциплинами способствует подготовке и воспитанию будущих ветеринарных врачей широкого профиля.


## ИЗ ИСТОРИИ РАЗВИТИЯ ОПЕРАТИВНОЙ ХИРУРГИИ

На Руси при княжеских и царских дворах содержались ветеринарные специалисты — придворные конские и подковные мастера, коновалы и т. п. Существовало некоторое подобие лазаретов — «чеховые конюшни», где практиковали лечение лошадей. О том, что лица, «умеющие конской лечбе», требовались при дворах, свидетельствует царский указ (1632) о присылке из Новгорода некоего Бачманова, знающего это дело, а также в последующем указ Петра I об отборе в уездах для службы в армии коновалов.

В 1733 г. вблизи Москвы была создана первая **школа**-пансионат для теоретической подготовки коновалов, после окончания которой ученики под руководством практиков-коновалов приобретали навыки лечения животных. Но вскоре она была закрыта. Впервые открывшиеся ветеринарные школы во Франции (в Лионе, 1762 и Альфоре, 1766) существуют и поныне.

В России научная подготовка ветеринарных специалистов началась с 1807 г., когда в Петербурге и Москве при **медико-хирургических академиях** были организованы ветеринарные отделения, где велось преподавание хирургии. Выдающимся ветеринарным хирургом того времени был профессор В. И. Всеволодов, автор трехтомного сочинения по хирургии (третий том был посвящен оперативной хирургии). За свою деятельность В. И. Всеволодов был удостоен Демидовской премии.

В связи с развитием анатомии **оперативно-хирургическая техника** получает еще большую научную базу. Появляется ряд классических работ из области оперативной хирургии. Наиболее выдающейся работой того времени был трактат Жирара на французском языке (1827), посвященный оперативному лечению пахово-мошоночных грыж у однокопытных (Girard «Traite des hernies inguinales dans le cheval»). Приложенные к нему рисунки по достоверности




М. А. Мальцев (1862—1955)

В. И. Всеволодов (1790—1863)

Жан Батист Жирар (1770-1852)

и техническому исполнению до сих пор являются образцом наглядности и анатомической точности.

На развитие и укрепление оперативной хирургии оказали большое влияние работы выдающегося хирурга и топографо-анатома Н. И. Пирогова.



С учреждением ветеринарных училищ, а Н. И. Пирогов (1810—1881) затем институтов (Варшава — 1840, Дерпт — 1848, Харьков — 1851, Казань — 1873) кабинет оперативной хирургии был организован впервые при Харьковском (1872), а впоследствии и при других ветеринарных институтах. Среди руководителей этой дисциплины были такие выдающиеся хирурги, как Л. С. Сапожников (Казань), М. А. Мальцев (Харьков), С. Е. Пучковский (Дерпт) и др. Начали издаваться учебники по оперативной хирургии.

После Великой Октябрьской социалистической революции в связи с реорганизацией, расширением и улучшением ветеринарного образования в СССР оперативная хирургия с топографической анатомией как учебная дисциплина полностью оформилась и окрепла. Не только преподают как самостоятельную дисциплину, но при многих ветеринарных вузах учреждены одноименные самостоятельные кафедры.

Прогрессу этой дисциплины способствовали достижения в области смежных наук. Благодаря зарождению новой отрасли науки — микробиологии — введены антисептико-асептический метод, а с ним и научно обоснованная система профилактики и борьбы с раневой инфекцией. Достижения в области химических наук дали определенный толчок к открытию средств наркоза и местного обезболивания. Наконец, успехи в области физиологии, патологической физиологии, патологической анатомии и других наук создали новые представления о механизме развития патологических процессов и внесли в хирургию принцип физиологического отношения к органу как части целостного организма.

Среди ветеринарных хирургов послереволюционного периода, создавших различные научные направления, выдающимся является Б. М. Оливков, автор учебников по оперативной и общей хирургии и нескольких монографий по важнейшим разделам хирургии. Его широкая эрудиция и многочисленные труды оказали большое влияние на развитие

отечественной ветеринарной хирургии, на рост и подготовку научных кадров.



Л. С. Сапожников (1878—1937)



Б. М. Оликов (1892—1954)

Значительный вклад в развитие оперативной хирургии сделали А. Ю. Тарасевич (автор ряда монографий и учебного пособия по оперативной хирургии) и В. К. Чубарь (автор учебного пособия)

Профессора И. Е. Поваженко и И. Д. Медведев создали специальные руководства по военно-полевой ветеринарной хирургии и являются авторами учебников и монографий из различных ведущих разделов хирургии. Как бывшие военно-полевые хирурги, наряду с другими хирургами (А. А. Веллер, М. В. Плахотин, П. П. Андреев, Г. В. Дегтярев и др.) они оказали большое влияние на подготовку и усовершенствование хирургических кадров.

Перед Великой Отечественной войной коллектив ветеринарных хирургов разработал ряд актуальных вопросов абдоминальной хирургии (А. А. Веллер, И. Д. Медведев, Г. В. Дегтярев, В. П. Федотов и др.), переливания крови (В. А. Герман), обезболивания (М. В. Плахотин, С. Г. Ельцов, А. Я. Краситский, Н. В. Садовский, И. И. Магда и др.). Полученные результаты исследований были широко использованы военными хирургами. За время войны ветеринарные хирурги предложили ряд хирургических методов лечения, обеспечивших высокую лечебную эффективность (операции на холке, копытах, суставах, половых органах и др.).

После окончания Великой Отечественной войны с уменьшением роли лошади в народном хозяйстве изменились и задачи ветеринарной хирургии в целом и оперативной в частности. На первый план выдвинулись продуктивные животные, и в связи с этим начались разработка и усовершенствование хирургических операций, способных восстановить или повысить их продуктивность. Появился ряд специальных работ, в которых в оперативно-хирургическом аспекте изложены способы лечения при заболеваниях конечностей (А. Ф. Бурденюк, Г. С. Кузнецов, Н. С. Островский и др.), желудочно-кишечного тракта (И. Е. Поваженко, В. Р. Тарасов, Л. А. Ганимедов, А. В. Алексеев, А. Л. Хохлов, С. Г. Ельцов, В. В. Мосин и др.), половых органов (И. Е. Поваженко, Л. Т. Андриш, И. И. Воронин и др.), центральной нервной системы (В. Р. Тарасов, П. П. Герцен); разработаны были новые данные по наркозу под руководством профессоров Н. В. Садовского, И. Е. Поваженко, П. П. Сундукова и др.

Особое значение приобрела методика кастрации сельскохозяйственных животных. Сделаны попытки существенного ее усовершенствования, направленные на получение

большого количества мяса (а не сала) и шерсти (А. А. Байбуртцян, А. Н. Мочаловский, В. В. Мосин, И. А. Телятников, К. Г. Голенский, И. А. Глушко, М. А. Ханин, И. Е. Поваженко и др.). Наконец, были изданы специальные монографии по оперативной хирургии отдельных видов продуктивных животных (Г. С. Кузнецов, П. П. Герцен — по крупному рогатому скоту, А. Ф. Бурденюк — по свиньям, В. Р. Тарасов — по мелкому рогатому скоту).

### ТОПОГРАФИЧЕСКАЯ АНАТОМИЯ

Изучение и выполнение хирургических операций неразрывно связаны с использованием данных анатомии. В связи с этим большое значение для оперативной хирургии приобретает топографическая анатомия — наука, изучающая взаимное расположение органов животных по областям и определение проекций органов на кожу. Знание топографической анатомии позволяет осмыслить и обосновать операцию анатомически, то есть в каждом случае выяснить анатомо-топографические условия, при которых возможно или невозможно выполнить оперативное вмешательство. Точные знания топографической анатомии позволяют уверенно и свободно ориентироваться на операционном поле и четко различать необходимые органы и ткани. Таким образом, топографическая анатомия представляет единое целое с оперативной хирургией.

Выдающийся русский хирург Н. И. Пирогов впервые указал на значение топографической анатомии для оперативной хирургии; он был ее первым преподавателем и создателем единой дисциплины *оперативной хирургии и топографической анатомии*.

С ростом и развитием организма органы и ткани претерпевают изменения в своем положении по отношению к соседним участкам. Возникающие при этом закономерности всегда должны учитываться при операциях (*возрастная анатомия*). С другой стороны, нормальное взаиморасположение органов иногда значительно изменяется при поражении их патологическими процессами. Чтобы предупредить возможные ошибки, в процессе операций всегда следует принимать во внимание эти отклонения (*хирургическая анатомия*).

На протяжении длительного времени в отечественной литературе не было руководства по топографической анатомии животных. В необходимых случаях прибегали к иностранным руководствам Элленбергера и Баума (лошадь и собака), Шталъца с шеститомным атласом (лошадь), Бредли (лошадь и собака), Монтане, Бурделя, Брессо (лошадь, рогатый скот, свинья), Тейлора. В 1968 г. издан трехтомный атлас топографической

анатомии сельскохозяйственных животных на пяти языках ч. II. Попеско

(Чехословакия).

Среди отечественных крупных работ по топографии имеются обстоятельные монографии Л. Ф. Максименко и В. К. Чубаоя (совместно с В. Г. Касьяненко) - обе они посвящены исследованиям топографии холки лошади, а также руководство Садовского «Топографическая анатомия домашних животных». Заслуживает внимания разработанный М. В. Пихотиным и А. Ф. Ханжиным оригинальный метод анатомо-топографических исследований животных - так называемая послойная координатная диоптрография и визирография. Посредством этого метода создаются достоверные точные топографические данные областей тела.

## **ОБЩАЯ ЧАСТЬ**

### **УЧЕНИЕ О ХИРУРГИЧЕСКОЙ ОПЕРАЦИИ**

Хирургическая операция (лат. *operari*—действие, работа, труд)—совокупность механических воздействий на органы и ткани животного преимущественно с лечебной и диагностической целями. Исходя из хозяйственных соображений, отдельные операции производят и на здоровых животных: это в первую очередь кастрация самцов и самок. Операция целесообразна только в том случае, если вследствие ее выполнения у животного восстановится или повысится продуктивность и хозяйственная ценность. Исключения составляют случаи оперирования из гуманных соображений (животные-любимцы), с целью физиологического эксперимента, а также для украшения животных.

Показания и противопоказания к операции. Каждой операции предшествует диагноз, который ставят на основе тщательного клинического, а иногда рентгенологического, лабораторных и других специальных исследований. Еще Н. И. Пирогов писал: «Ловко сделанная хирургическая операция не дает права на звание опытного клинициста. Только врач, имеющий хорошую клиническую подготовку, может быть хорошим хирургом».

Показания к операции могут быть абсолютными — *indicatio vitalis*, например начинающееся злокачественное новообразование, выпадение внутренностей, смещение и ущемление внутренних органов, острая непроходимость дыхательных путей, кровотечение, пневмоторакс, тимпания рубца, сычуга, слепой кишки, закупорка мочевыводящих путей и др., и относительными, когда можно не оперировать, не нанося этим существенного ущерба здоровью животного, и, стало быть, без риска снизить его продуктивность (доброкачественное новообразование, не- ущемленная грыжа и др.).

Противопоказания к операции обуславливаются общим состоянием животного в данный момент: истощение, возраст, обострение процесса, неоперабельность вследствие больших поражений, большая беременность или состояние половой охоты. Операции нельзя выполнять до снятия карантина в хозяйстве, если в нем имеются острозаразные заболевания, свойственные животному данного вида (рожа и чума свиней, мыт лошадей, сибирская язва и др.). Исключения составляют только неотложные случаи, требующие экстренного вмешательства, при которых операция должна быть выполнена с соблюдением

всех правил личной защиты и предупреждения дальнейшего распространения заболевания. Массовые операции нельзя выполнять в хозяйствах, не имеющих надлежащих условий для послеоперационного содержания животных. Нельзя оперировать животных перед перегонем или в период массовых профилактических прививок, оперируют не ранее как за 2 нед до и после окончания прививок.

Всякая операция, сопряженная с риском для животного, должна выполняться с согласия юридического владельца животного или его представителя (председателя колхоза, директора совхоза или другого доверенного лица, частного владельца животного). Если речь идет о животном, являющемся социалистической собственностью, то врач, представляя себе всю необходимость операции, обязан настоять на ее выполнении, а при неотложности оперировать, не дожидаясь согласия. Во всех сомнительных и трудных случаях необходимо прибегать к консилиуму.

Перед операцией следует хорошо продумать и составить ее план. Так как в большинстве случаев оперировать можно разными способами, то для конкретного случая избирают наиболее пригодный *modus operandi*. В соответствии с этим предусматривают характер фиксации животного, метод обезболивания, нужный инструментарий, намечают особенности этапов операции, а также учитывают возможные осложнения, способы их предупреждения и устранения и др.

**Классификация операций.** Все операции делят на две основные группы: *кровоавые*, сопровождающиеся нарушением кожи, слизистых оболочек и кровотечением из проходящих сосудов, и *некровоавые*, при которых целостность наружных покровов не нарушается: вправление вывихов, зондирование, катетеризация, наложение повязок и др.

В зависимости от целенаправленности операции бывают *лечебные* и *диагностические*, они составляют большинство; *экономические* выполняют исключительно по хозяйственным показателям (кастрация); *экспериментальные* производят для создания моделей болезней, с целью физиологических экспериментов при изучении жизнедеятельности организма или функций его отдельных органов.

Среди лечебных операций в зависимости от степени срочности их выполнения различают экстренные, срочные и несрочные.

*Экстренные* операции делают незамедлительно при угрожающих жизни явлениях (асфиксии, кровотечении, ущемлении, выпадении внутренностей или их перфорации, тимпании рубца и др.). *Срочные* операции выполняют в тех случаях, если откладывание их на длительный срок может привести к быстрому развитию болезни. Это касается в первую очередь злокачест

венных новообразований, так как их развитие может вызвать появление метастазов. *Несрочные* (плановые) операции обычно проводят в сроки, когда это не наносит ущерба ни здоровью, ни хозяйственной ценности животного.

По своему характеру операции могут быть *радикальными* (лат. *radix* — корень), цель которых — полностью устранить причину болезни, и *паллиативными* (лат. *palliativus* — одетый в плащ, скрытый): задача последних — временно облегчить состояние больного путем устранения или уменьшения опасного или тяжелого симптома болезни, чтобы продлить жизнь и хозяйственную ценность животного. К таким операциям относят трахеотомию» невректомию, удаление жидкости при водянке и др.

Если оперируют на неинфицированных органах и тканях, операцию называют *асептической* или «*чистой*»-, в остальных случаях говорят о *гнихой* операции. Существуют также операции пластические— для исправления формы, восстановления протяженности и функции поврежденных органов и тканей и *косметические*— для украшения животных (ампутация ушных раковин и хвоста у собак и др.).

Большинство операций выполняется в один прием, но при слабости животного, угрозе сильного кровотечения, возможности развития шока и других осложнений иногда оперируют в 2 приема — *двухмоментные* операции.

**Содержание хирургической операции.** Выполнение операции складывается из трех последовательных действий: оперативного доступа, оперативного приема и заключительного этапа операции.

**Оперативный доступ** — та часть операции, при которой обнажают пораженный орган и патологический очаг путем нарушения целостности покровов, стенок полостей. Доступ должен быть рациональным, чтобы при минимальном повреждении тканей производимый разрез обеспечивал наилучшее условие для обозрения и необходимых действий на органе. Большинство операций предусматривает определенное положение и характер оперативного доступа. Однако в отдельных случаях (при сместившихся внутренних органах, наличии патологических очагов в местах подхода к пораженному органу) выбор рационального доступа нередко наталкивается на значительные трудности, требующие учета всех условий, измененных анатомо-топографических отношений в области операции (смещение сычуга при его вздутии, сращение оболочек семенникового мешка, обширные новообразования или сращения в брюшной полости). Вопрос о выборе оперативного доступа решается в общем плане операции.

**Оперативный прием**—собственно вмешательство на пораженном органе. При этом необходимо соблюдать максимальную бережность по отношению к органу с тем, чтобы исключить серьезные нарушения жизнедеятельности его и организма в целом.

*Это обязывает хирурга мыслить физиологически, а оперировать анатомически.*

Заключительный этап операции — это наложение швов, повязок, введение дренажа, иногда специальное подковывание и т. п.

Нередко первые 2 этапа операции нельзя разграничить один от другого (вскрытие абсцесса, свища, расширение раны).

Выполняемые хирургические операции имеют свои названия, которые чаще всего слагаются из латинского или греческого наименования оперируемого органа и термина, обозначающего применяемый оперативный прием. Отсюда: руменотомия (rumen — рубец, tome — разрез)—вскрытие рубца; уретростомия (urethra — мочеиспускательный канал, stoma — отверстие) — создание искусственного свища мочеиспускательного канала; энтерэк- томия (enteron — кишка, ectome — вырезание, иссечение)—иссечение кишки; колпотомия (colpos — пазуха, влагалище, tome — разрез)—рассечение стенки влагалища; гистерэктомия (hyste- га — матка, ectome — иссечение) —иссечение матки. Кроме того, в оперативной хирургии широко применяют следующие термины, обозначающие ту или иную операцию, например: резекция (re- sectio — частичное иссечение), экстирпация (extirpatio — вылушивание), ампутация (amputo — отрезаю)—удаление периферической части органа и др.

#### ФИКСАЦИЯ ЖИВОТНЫХ ПРИ ОПЕРАЦИЯХ

Главное при фиксации животных — применить нужный прием, успокаивающий и обездвиживающий их, создать условие для безопасного исследования и оперирования.

Для животного каждого вида применяют особые методы фиксации, разнообразие которых зависит еще и от состояния больного, и от характера оперативного вмешательства. Особые трудности представляет фиксация крупных животных.

Обычно животных фиксируют в стоячем или в лежачем положении. Поскольку фиксация в лежачем положении представляет насильственное и подчас очень грубое действие, то, будучи применена на крупных животных, она сопряжена с риском причинить животному различные повреждения: переломы костей, разрывы внутренних органов, перегревание организма, перерождение сердечной мышцы, шок и др. Поэтому при повалах следует применять такие действия, от которых животное в силу возникающей необходимости принимало бы лежачее положение без особого сопротивления.

При фиксации необходимо учитывать привычки животного, его характер и т. п. Никогда не следует подходить к лошади сзади, а к крупному рогатому скоту сбоку ввиду особенностей пер

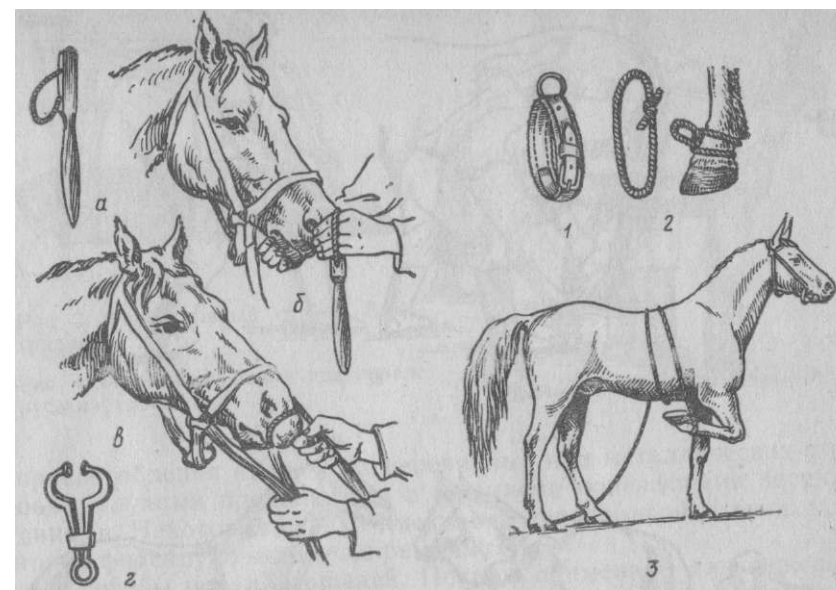


Рис. 1. Пользование закруткой: и —закрутка; б, в — этапы ее наложения; г - носовые щипцы для крупного рогатого скота. Фиксация грудной конечности лошади (3): 1 путовой ремень; 2 импровизированная путка

вой бить ногой сзади, а второго в сторону. Окликая животное, к нему подходят всегда спереди. Строптивых лошадей берут за недоуздок сбоку, со стороны плеча. Желательно, чтобы животное сопровождал работник, ухаживающий за ним; ему же поручают наиболее простые приемы фиксации: наложение закрутки (рис. 1), поднятие конечности, наложение пут и других средств. Перед фиксацией, особенно при повале, у животных освобождают кишечник и мочевой пузырь от содержимого. Иногда физически сильных, злых и буйных животных длительно выдерживают на голодной диете.

**Фиксация лошади в стоячем положении.** При некоторых исследованиях и небольших операциях, как правило, прибегают к фиксации грудной конечности, которую помощник приподнимает и удерживает руками или веревкой, укрепленной в области пута. Для этого применяют специальные или импровизированные путовые ремни.

*Тазовую конечность* фиксируют при подковывании, исследовании и расчистке копыт. Помощник приподнимает, оттягивает конечность назад и фиксирует на бедре (рис. 2, а). Строптивым лошадям прикрепляют к хвосту двойную веревку, пропускают ее

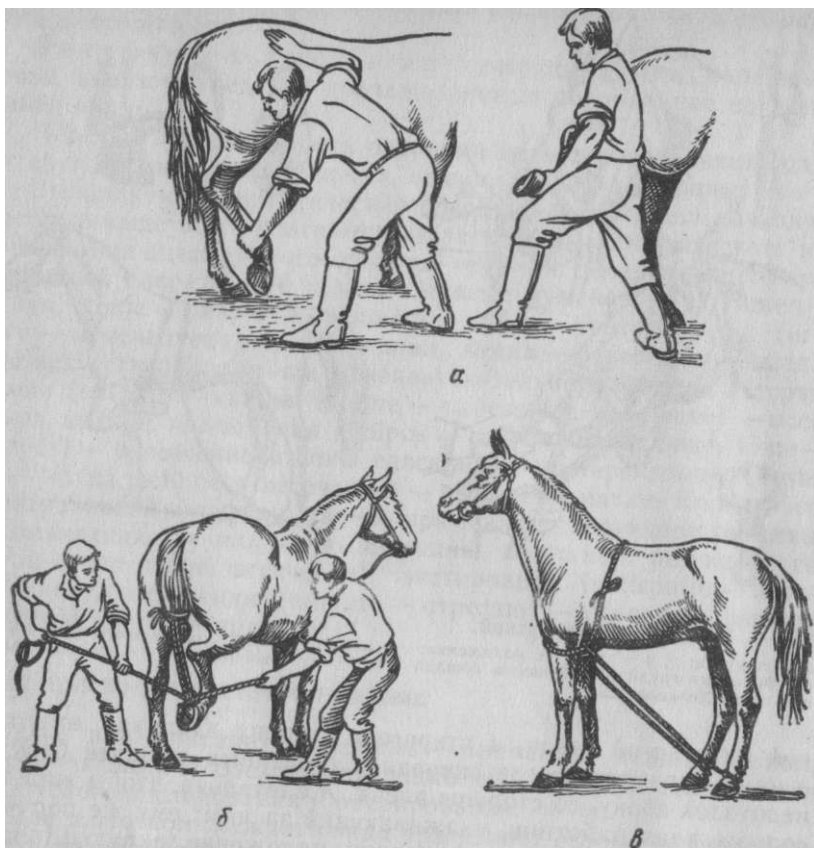


Рис. 2. Фиксация тазовой конечности лошади

через кольцо путового ремня, и свободные ее концы растягивают помощники (б). При исследовании и операциях, требующих подхода к задним частям тела, тазовые конечности укрепляют веревками, которые привязывают к кольцам путовых ремней; другие концы веревок пропускают между грудными конечностями, обвивают предплечья и закрепляют на спине (в). Чтобы избежать излишних движений, при беспокойстве животному необходимо наложить на губу закрутку.

Надежно укрепить животное можно в специальных *станках* (переносных или неподвижных). Первые для удобства делают разборными. Наиболее распространенными считают станок системы Китаева и станок Виноградова (рис. 3). Неподвижные станки представляют собой главным образом импровизированные

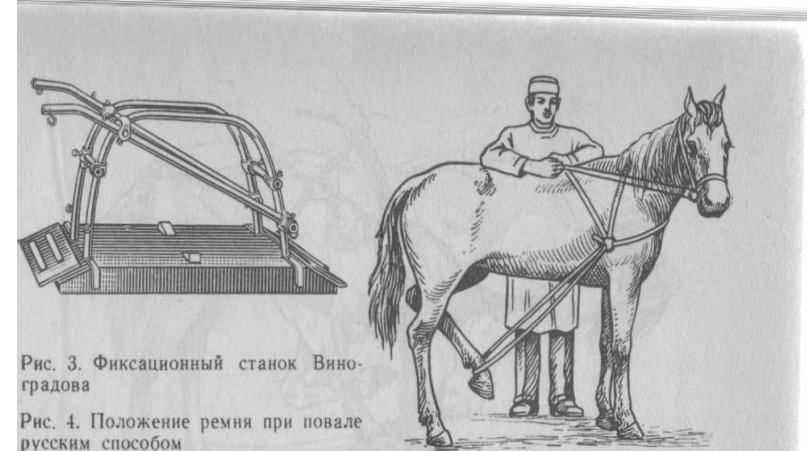

Рис. 3. Фиксационный станок Виноградова

Рис. 4. Положение ремня при повале русским способом

приспособления из четырех деревянных или металлических столбов с глухими продольными и съемными поперечными перекладинами. Некоторые станки имеют вид неподвижной стенки, к которой фиксируют животное ремнями.

**Способы повала лошадей.** Повалы применяют для фиксации животного в лежачем положении, при котором можно придать ему надлежащую позицию. Прибегают к повалу при отсутствии операционного стола и при оказании экстренной помощи в условиях хозяйства. Перед повалом необходимо подготовить площадку, покрыв ее мягкой соломенной или травянистой подстилкой, чтобы не было пыли и чтобы избежать повреждений животного. Для этой цели используют также специальные матрасы. Подготовленное место покрывают брезентом. Существуют самые разнообразные способы повалов лошадей.

Русский способ повала осуществляется только одним ремнем (при умении его может выполнить даже один человек). Для этого используют стандартный длинный (7—10 м) кожаный или хлопчатобумажный ремень с металлическим кольцом на конце (диаметр 8—10 см). Прodef дважды свободный конец ремня через кольцо, образуют петлю. Ее набрасывают на шею лошади так, чтобы кольцо пришлось примерно на уровень локтевого бугра, противоположного той стороне, на которую валят животное. Затем ремень обводят изнутри наружу вокруг путового сгиба противоположной тазовой конечности и конец его снова пропускают через кольцо; свободный конец ремня перебрасывают через спину и круп животного на другую сторону (рис. 4). Помощник становится у крупа лошади на той стороне, куда предполагается ее свалить, и быстрым движением, не бросая свободного конца ремня, подтягивает тазовую конечность к животу лошади. Затем помощник левой рукой тянет повод от недоуздка, а пра-



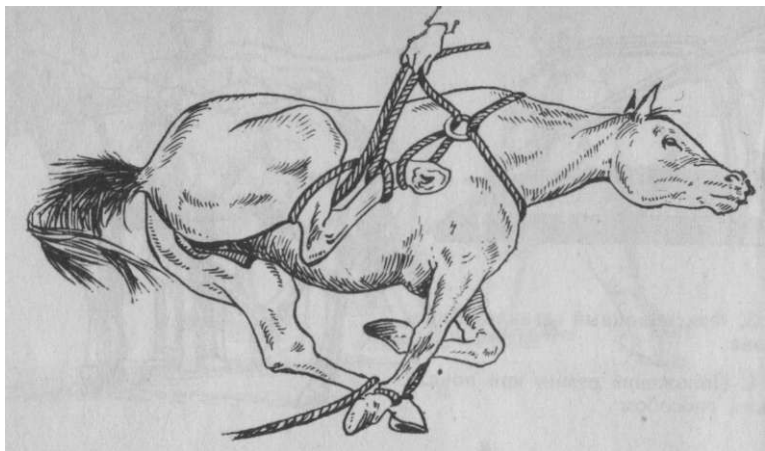


Рис. 5. Фиксация конечностей при повале русским способом

вой — повальный ремень, нажимает локтями на круп лошади и своим усилием валит животное. У лежащей лошади немедленно фиксируют голову, а также спутывают грудные конечности, связывают их с нижней тазовой. Верхнюю тазовую конечность подтягивают к животу повальным ремнем и укрепляют ремнем скакательный сустав (рис. 5). Чаще всего русский способ повала применяют при кастрации жеребцов.

Повал по способу В. С. Решетника (с соавторами) осуществляется тремя помощниками с использованием одного ремня (веревки), сложенного вдвое и закрепленного петлей на пути той тазовой конечности, на сторону которой животное валят. Пропустив оба конца ремня между грудными конечностями поверх спутывающей их веревки, один из концов перебрасывают позади холки лошади (рис. 6). Два помощника тянут концы ремней в противоположные стороны. Третий помощник фиксирует голову лошади, отводя ее от направления повала. Лошадь плавно ложится. Для укрепления тазовой конечности, например при кастрации, используют ремень с петлей, которую набрасывают на шею, и далее поступают с ней так, как это делают при русском повале.

Берлинский и английский способы повала выполняют с применением разборных путовых ремней, имеющих пряжки и кольца. Один ремень главный, на нем фиксируется посредством винта цепь от веревки. Укрепляют его на грудной конечности, противоположной той, на которую валят животное. Когда ремни надеты, через туловище перебрасывают веревку, проходящую между грудными конечностями. В повале участвуют четыре че-

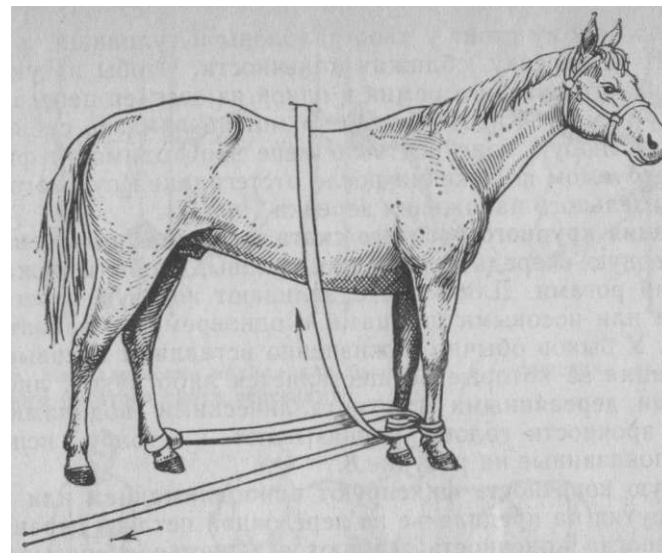


Рис. 6.

Фиксация

конечностей при повале по способу В. С. Решетника

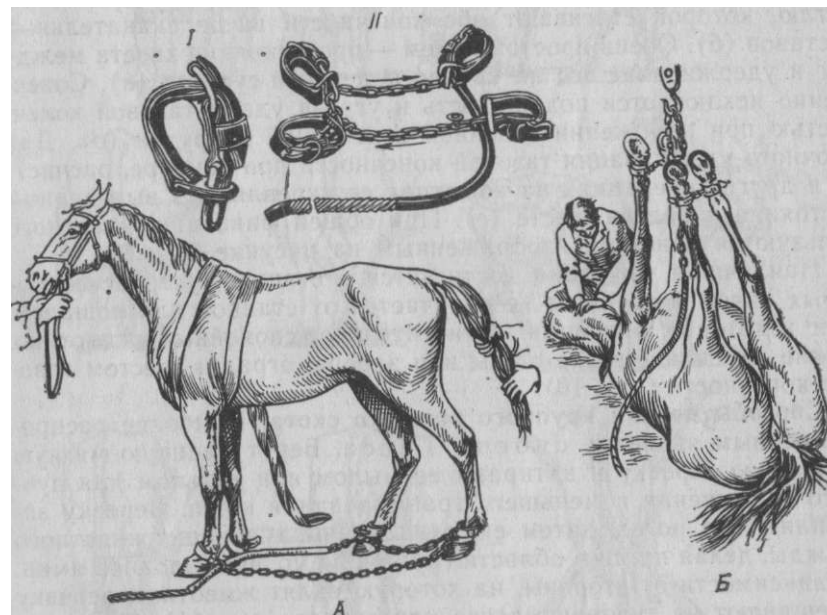


Рис.7. Приспособление для берлинского повала лошади:

1 – главный путовый ремень, II – общий вид повала, А – фиксация лошади перед повалом, Б – фиксация лошади на спине

ловека: по одному стоят у хвоста, головы и туловища, а четвертый тянет за веревку, сближая конечности. Чтобы их укрепить, около главного путового ремня в одной из звеньев цепи вставляют дужку замка. Животному легко можно придать спинное положение, а любую конечность по мере необходимости фиксировать в требуемом положении после отстегивания путового ремня и дополнительного наложения веревки (рис. 7).

**Фиксация крупного рогатого скота в стоячем положении** требует в первую очередь укрепления головы, чтобы избежать повреждений рогами. Для этого сдавливают носовую перегородку пальцами или носовыми щипцами и одновременно захватывают один рог. У быков обычно пожизненно вставляют носовые кольца, фиксация за которые осуществляется либо рукой, либо специальными деревянными или металлическими водилами. Для большей прочности голову привязывают к столбу, используя приемы, показанные на рисунке 8.

Грудную конечность фиксируют приподниманием или применяют закрутки на предплечье из веревочной петли и деревянного бруска; иногда конечность сгибают в запястье и связывают ее веревкой в области пясти и предплечья (рис. 9, а).

Для фиксации тазовых конечностей используют веревочную петлю, которой стягивают обе конечности выше скакательных суставов (б).

Очень простой прием — протягивание хвоста между ног и удерживание его на уровне коленного сустава (в). Совершенно исключается подвижность и угроза удара тазовой конечностью при наложении голенной веревочной закрутки (д). Для прочного удерживания тазовой конечности при осмотре, расчистке и других операциях на копытцах ее укрепляют в выведенном состоянии назад на шесте (е). При общей фиксации животного пользуются приемом, изображенным на рисунке 9, з, ж.

Наилучшая фиксация достигается в станках, устройство которых ничем особенным не отличается от станков для лошадей. При некоторых операциях относительно спокойных животных можно укреплять возле стены или забора, оградив шестом тазовые конечности (рис. 10).

**Способы повала крупного рогатого скота.** Наиболее распространенным является способ Г е с а. Берут длинную мягкую и прочную веревку и натирают ее мылом или тальком для лучшего скольжения и меньшего травмирования кожи. Веревку закрепляют на рогах, затем ею охватывают туловище животного дважды, делая петли в области груди и на уровне голодной ямки. В зависимости от стороны, на которую валият животное, веревку скрещивают на туловище слева или справа (рис. 11). При этом вымя или половой член не должны быть ущемлены. Два помощника натягивают веревку и хвост в ту сторону, куда хотят повалить животное, а стоящий у головы помощник запрокидывает

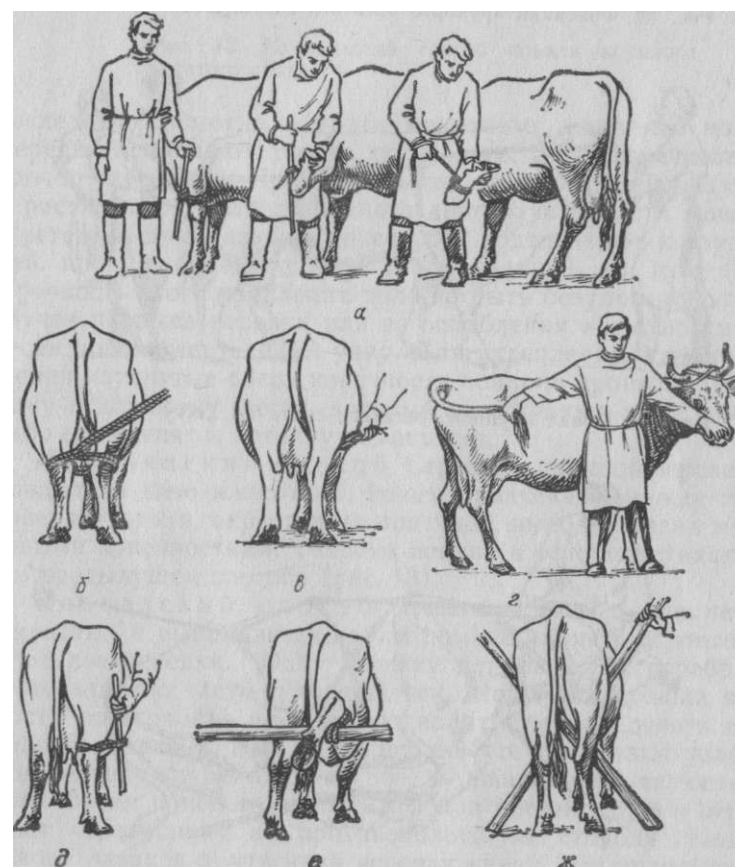
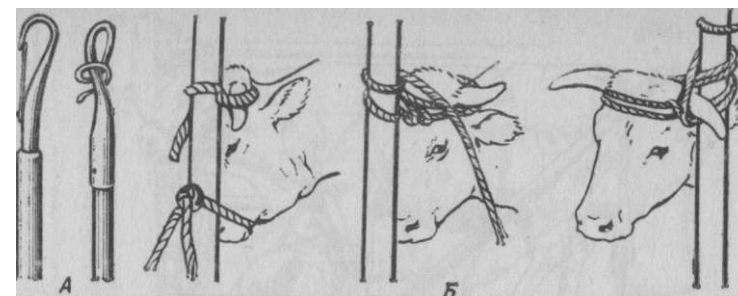


Рис. 9. Различные способы фиксации крупного рогатого скота

Рис. 8. Металлические водила для быков А; Б — фиксация головы крупного рогатого скота веревками




Рис. 10. Фиксация крупного рогатого скота у забора

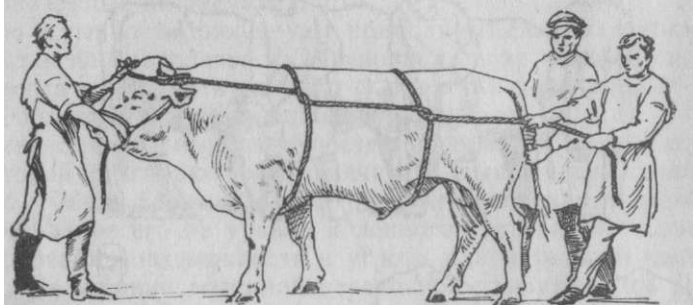
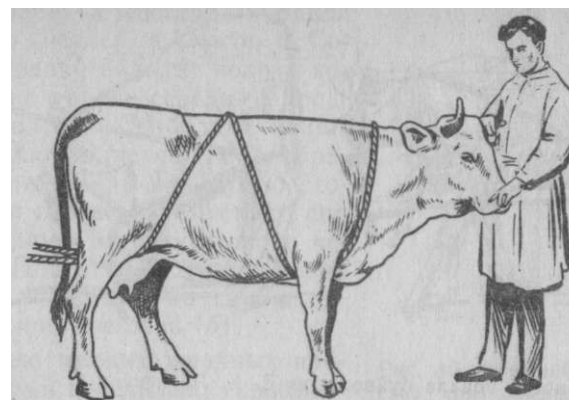


Рис. 11. Повал крупного рогатого скота по Гессу

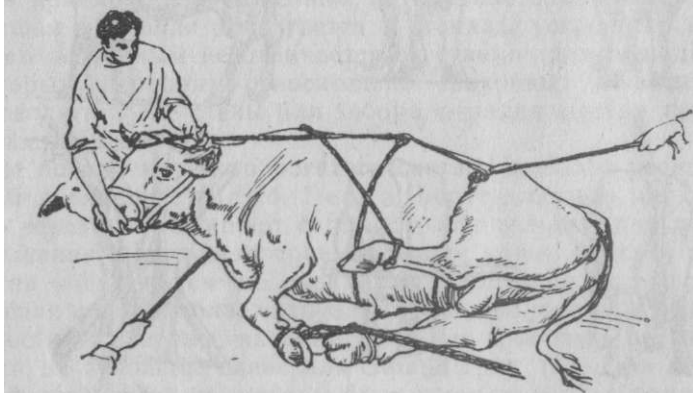

Рис. 12. Фиксация конечностей крупного рогатого скота при повале



последнюю, помогая придать животному желаемое положение. Веревку ослабляют только после того, как конечности будут прочно укреплены. При боковом положении их связывают вместе и растягивают. Для свободного доступа к области мошонки соответствующую тазовую конечность подтягивают к груди веревкой, пропущенной под шейю и завязанной на пупе (рис. 12). Прочность этого крепления должна быть безупречной, так как в случае разрыва веревки или ее ослабления животное может нанести ногой смертельный удар. Для укрепления в спинном положении натянутые вверх конечности попарно привязывают к прочному и длинному шесту, который удерживают либо помощники, либо его крепят к потолку помещения.

Итальянский способ. Сердину длинной веревки набрасывают на шею животного, концы пропускают между грудными конечностями и, скрестив на пояснице, выводят назад между тазовыми конечностями. Техника повала в основном такая же, как и в предыдущем способе (рис. 13).

Кавказский способ применим только для небольших животных и выполняется одним помощником. Для этого используют две веревки. Одну веревку длиной 2,5 м перебрасывают через заднюю часть туловища так, чтобы она прошла в зависимости от стороны, на которую валят, спереди левого и позади правого маклока, или, наоборот, ее туго связывают узлом. Другую веревку закрепляют на роге и обвивают ею челюсти животного. Затем конец ее пропускают под предыдущую и перебрасывают через спину на противоположную сторону. Подтягивая голову назад и притягивая веревку книзу, помощник заставляет животное лечь. Свободный конец веревки натягивают и закрепляют на рогах.

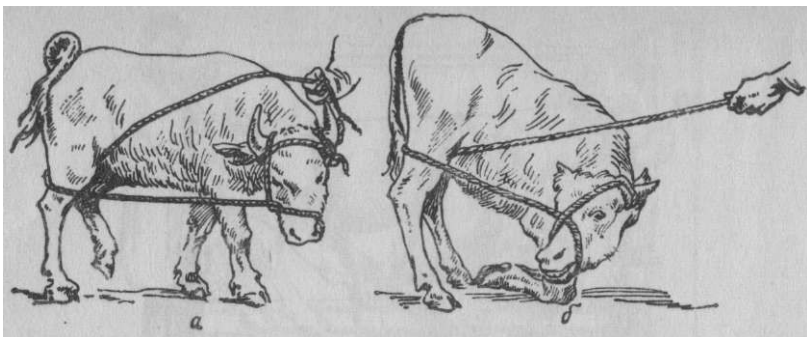


Рис. 14. Способ повала буйвола по Д. Х. Латифову:  
а — наложение веревок; б — момент повала

Второй вариант этого повала для фиксации буйвола предложил Д. Х. Латифов. Используют одну веревку, которую сначала укрепляют на рогах, а затем ею обвивают челюсти; свободный конец пропускают между тазовыми конечностями на уровне голени, протягивая сзади наперед, и перебрасывают через холку. Подтягиванием веревки голова прижимается к туловищу, и таким образом животное принуждают спокойно лечь. Когда оно ляжет, свободный конец веревки фиксируют также на рогах. Он удерживается помощником и в любой момент может быть отпущен (рис. 14).

Армянский способ (С. Г. Меликсетян, Г. Г. Арутюнян) фиксации крупного рогатого скота применяют для обработки копытцев и при некоторых операциях на конечностях. Используется устройство: а) жердь длиной 1,7 м с отверстиями на концах для фиксирующих веревок и дугообразной металлической скобы и б) опорная тренога (рис. 15). После повала животного жердь пропускают между конечностями и фиксируют их выше путовых суставов. Приподняв жердь выше с конечностями животного, подводят треногу к его туловищу и перебрасывают дугообразную скобу через верхний выступающий конец опорной треноги. Может быть металлический вариант устройства.

**Повал и фиксация верблюда.** Одним из наиболее простых способов является прием, состоящий в том, что грудные конечности спутывают короткой веревкой, а под нее протягивают две длинные веревки, укрепленные на путях тазовых конечностей. Их концы выводят назад между этими конечностями. При повале один помощник тянет за хвост и за повод, а другой — сближает конечности (рис. 16, а). Укрепляют верблюда для кастрации в боковом положении, причем фиксируют три конечности вместе, как у лошади, а одну тазовую подтягивают к животу.

**Повал оленя** осуществляют одной веревкой с петлей (Голосов и Соломко). Веревку обводят вокруг конечностей на уровне середины пред-

плечий и голеней. Свободные концы ее пропускают в петлю и перебрасывают через спину на другую сторону. Затем веревку пропускают под горизонтальную веревку и снова через спину. Подтягивая за этот конец веревки и нажимая на спину, побуждают животное лечь (б).

**Фиксацию мелких жвачных** производят двумя веревками, укрепленными на конечностях. Подтянув за веревки, животное осторожно опрокидывают. После повала все конечности связывают вместе (рис. 17).

**Повал и фиксация свиней.** На область пястей и плюс накладывают веревочные петли с кольцами; сквозь них пропускают вдвое сложенную длинную веревку, проходящую через свою собственную петлю. Свинью сваливают, сближая ноги и сгибая голову второй веревкой, петля которой затянута на верхней челюсти (рис. 18, а).

В стоячем положении свинью можно укрепить подтягиванием ее головы к полу. Для этого сделанную на конце длинной веревки подвижную петлю затягивают на верхней челюсти позади клыков. Свободный конец веревки привязывают у основания вкопанного в землю столба или к вделанному в пол кольцу. При такой фиксации свинья не может лечь (б). При непродолжительных манипуляциях помощники удерживают животное за хвост и веревку, укрепленную на верхней челюсти. Хорошая фиксация свиней достигается захватыванием верхней челюсти специальными щипцами (в).

**Укрепление собак и кошек** требует исключительной осторожности в целях самозащиты от укусов, царапин и связанной с ним угрозой возможного заражения бешенством. У собак смыкают челюсти наложением на них петли из тесьмы: сначала делают один узел под челюстями, а конец тесьмы завязывают на затылке распускающимся узлом (рис. 19).

Кошку берут рукой за кожные складки шеи и поясницы и помещают в специальный кожаный мешок или заворачивают в плотную ткань. При длительных и болезненных манипуляциях: этим животным вводят общеуспокаивающие и наркотические средства.

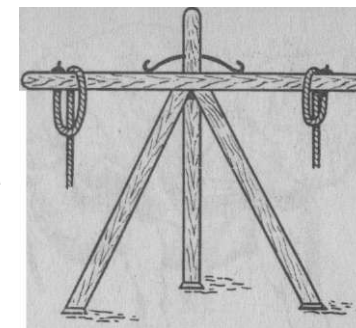


Рис. 15. Внешний вид устройства при армянском способе повала




Рис. 16. Наложение веревок при повалах верблюда (а) и оленя (б).

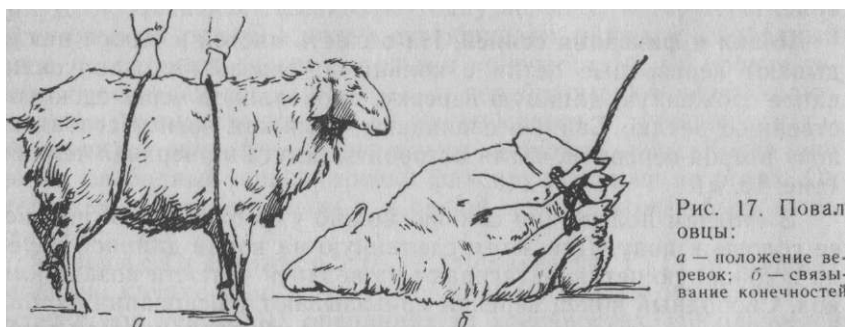


Рис. 17. Повал овцы:  
а — положение веревок; б — связывание конечностей

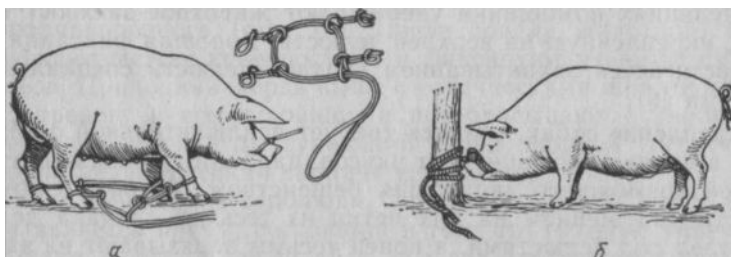


Рис. 18. Повал свиньи по Хааке (а); фиксация в стоячем положении у столба (б); щипцы для фиксации свиней за верхнюю челюсть (в)



## Фиксация диких животных

требует максимум внимания и осторожности, особенно при обращении с хищными. Обычно их помещают в особые клетки с передвижной боковой стенкой. При сдвигании последней уменьшают площадь клетки и животное зажимают с боков, что не позволяет ему делать оборонительных движений. Поскольку все четыре стенки клетки состоят из металлических прутьев, создается доступ к любой части тела животного.

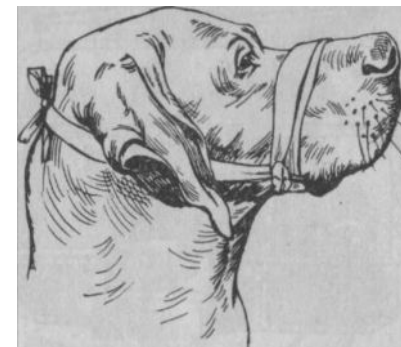


Рис. 19. Фиксация челюстей собаки при помощи тесьмы

Операционные столы бывают нескольких видов. Широко распространен стол конструкции И. Жемайтиса и А. Юревичуса. Он состоит из металлического основания с электромотором и подвижной крышки (площадки), которой можно придавать столу горизонтальное и вертикальное положение (рис. 20). В настоящее время имеются столы с гидравлическим устройством.

Представляет интерес универсальный стол-станок системы П. П. Герцена с гидравлическим приводом.

По желанию станок можно быстро превратить в операционный стол (рис. 21).

В любых условиях можно изготовить импровизированный стол. Для этого берут деревянную раму или ящик высотой 50—60 см, набивают стружками, опилками, соломой или другим материалом и покрывают брезентом. По бокам стола прикрепляют кольца, скобы и другие приспособления для дополнительной фиксации головы и конечностей сваленных животных (рис. 22). В экстренных случаях этот стол можно заменить восемью тюками прессованной соломы или сена.

Собак фиксируют на металлических операционных столах, в крышках которых имеются отверстия для тесемок; ими животное укрепляют в нужном положении (рис. 23). На деревянных столах также предусматривают специальные отверстия: одно в центре крышки для стока жидкости и другие с боков для тесемок. При отсутствии специального операционного стола его с успехом можно заменить обычным столом, где животное укрепляют, привязывая тесьмой или кольцам, прибитым на боковых стенках.

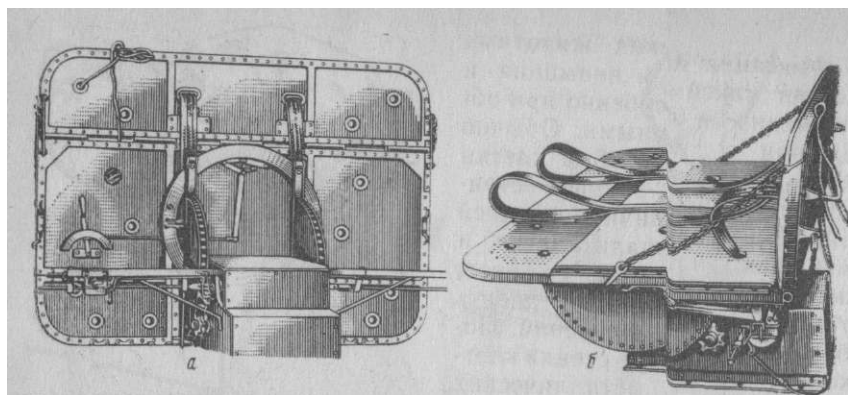


Рис. 20. Операционный стол И. Жемайтиса и А Юревичуса для крупных животных: а - вертикальное положение (вид сзади); б - горизонтальное положение

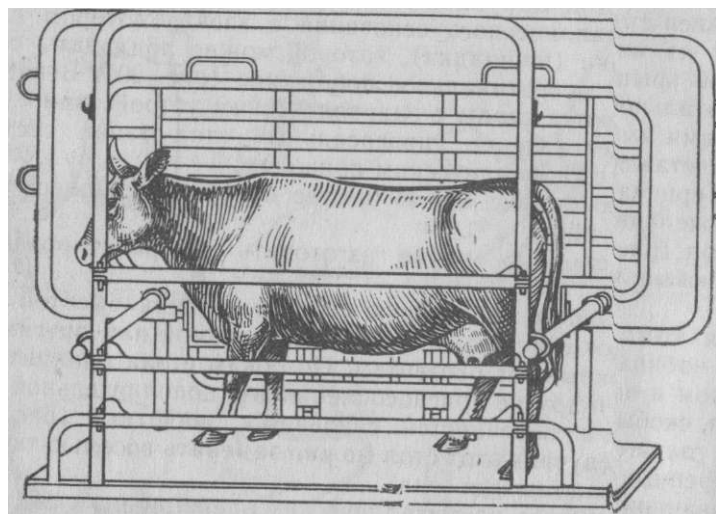


Рис. 21 Универсальный станок для крупного рогатого скота П П. Герцена

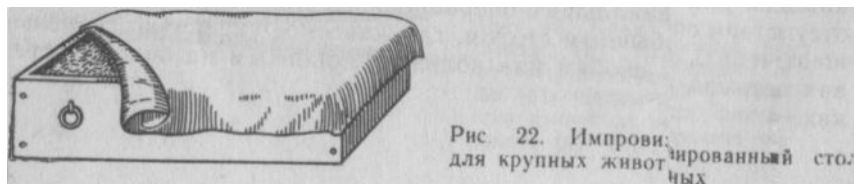


Рис. 22. Импровизированный стол для крупных животных

### ОБЕЗДВИЖИВАНИЕ ЖИВОТНЫХ С ПРИМЕНЕНИЕМ ФАРМАКОЛОГИЧЕСКИХ СРЕДСТВ

Для успокоения и обездвиживания сельскохозяйственных, парковых и диких животных в настоящее время применяют фармакологические средства седативного (транквилизаторы) или расслабляющего (мышечные релаксанты) действия. Некоторые из них используют с целью облегчения повала животных. К седативным средствам принадлежат так называемые нейролептики, среди которых у нас в СССР широко применяют аминазин (производное фенотиазина). Кроме того, используют ряд средств, обладающих сильным транквилизирующим и миорелаксирующим действием: азаперон, ромпун и др.

Применение седативных и транквилизирующих средств — один из важнейших приемов фиксации животных при их обследовании, устранении агрессивности и выполнении операций. В настоящее время они представляют неотъемлемый компонент современного обезболивания животных (см. «Обезболивание»). Однако мы не рекомендуем в условиях практики для успокоения агрессивных и злых животных применять мышечный релаксант дитилин, так как из-за дыхательных расстройств отягощаются условия фиксации животных и их оперирование.

### ПРОФИЛАКТИКА ХИРУРГИЧЕСКОЙ ИНФЕКЦИИ И ОРГАНИЗАЦИЯ ХИРУРГИЧЕСКОЙ РАБОТЫ

Понятие об инфекции. Инфекция — совокупность происходящих в организме животного явлений в результате активного взаимодействия с внедрившимися в него микроорганизмами. Крайняя форма этого сложного биологического процесса выражается развитием инфекционного заболевания. Наиболее благоприятные условия для развития инфекции возникают при резко ослабленных защитных силах организма в результате нарушения зоо- гигиенических правил: кормления, содержания, ухода и эксплуатации животных.

Возбудителями инфекции могут быть как аэробные, так и

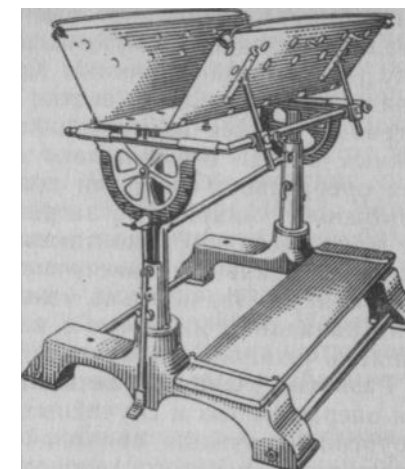


Рис. 23. Операционный стол Виноградова для мелких животных

анаэробные микробы, которые проникают из внешней среды в организм различными путями, в том числе и через операционную рану (эндогенный источник). Кроме того, микроорганизмы могут попадать в различные участки организма гематогенным и лимфогенным путями из имеющихся в его тканях очагов, расположенных иногда очень далеко от раны (эндогенный источник). Для оперативной хирургии приобретает практическое значение возможность микробного загрязнения операционной раны, которое может возникнуть контактным путем — от прикосновения руками, нестерильными инструментами, перевязочным и шовным материалами. Значительно меньшую угрозу представляет капальный (попадание микробов с каплями пота, слюны и слизи при кашле и чихании) и воздушный (с пылью) пути заражения.

**Развитие учения об антисептике и асептике.** Раневая инфекция операционных и случайных ран являлась постоянным бичом хирургии и служила причиной тяжелых и даже смертельных осложнений раневого процесса. По существу до половины XIX столетия в хирургии отсутствовало правильное представление о причинах этих постоянных осложнений. Правда, в то время ученые уже предполагали, что причина инфекции ран находится во внешней среде и главным образом в окружающем воздухе.

Венгерский врач И. Земмельвейс одним из первых указал, что загрязненные руки врача являются причиной осложнений послеродового периода у женщин (1861). Поэтому он настоятельно рекомендовал мыть руки раствором хлорной извести перед исследованием родовых путей. Этим удалось резко снизить процент смертности и осложнений у больных. Примерно в то же время русский хирург Н. И. Пирогов для лечения ран с успехом применял раствор хлорной извести, спиртовой раствор йода и т. п. Однако все эти эмпирические попытки предупредить и устранить осложнения при заживлении ран не объяснили истинной их причины. Только благодаря исследованиям Л. Пастера в 50—60-е годы прошлого столетия было установлено значение микробов в процессе брожения и гниения белковых тел.

На основании открытий Л. Пастера английский хирург Листер разработал (1867) метод борьбы с инфекцией ран. Он рекомендовал применять 5%-ный раствор карболовой кислоты (фенола) на рану, соприкасающиеся с раной предметы, инструменты, рук» и распылять его в операционной. Им же предложена особая многослойная непроницаемая повязка. В России этот метод впервые был применен (1868) П. П. Палехиным и нашел своих многочисленных сторонников. Это открытие, давшее по тому времени прекрасные результаты, положило основу для метода асептики (противогнилостный: греч. *anti* — против, *sepsis* — гниение), существо которого состоит в борьбе с инфекцией при помощи химических веществ, применяемых в ране и вне ее.

Однако по мере накопления опыта выяснилось, что хорошие результаты достигаются соблюдением тщательной чистоты при операциях и применением на раны всасывающих повязок. Эти наблюдения послужили толчком к развитию нового метода борьбы с инфекцией ран, получившего название асептики (безгнилостного: греч. *a* — отрицание, *sepsis* — гниение). Этот метод положен в основу современной хирургии. Разработке асептики много содействовал ученик Н. И. Пирогова Э. Бергман (1891). Метод асептики состоит в том, что все предметы хирургического обихода (инструменты, шовный и перевязочный материал, посуда) подвергаются физической обработке — действию высокой температуры, чем достигается их полное обеспложивание. Наряду с этим руки хирурга и операционное поле больного для устранения и подавления имеющейся на коже микрофлоры обрабатывают антисептическими веществами.

Таким образом, оба метода, выработанные на протяжении последнего столетия, хотя и носят основные черты асептики, объединены в один комплексный метод.

Огромное значение в профилактике и борьбе с раневой инфекцией приобретают те или иные воздействия на организм животного в целом, поднятие его защитных сил. Для этого при определенных показаниях животному делают переливание крови, вводят специфические сыворотки, тканевые препараты, антибиотики, применяют новокаиновую блокаду и др. Вся совокупность средств местного и общего воздействия на организм, направленная на уничтожение возбудителей в ране и вне ее с одновременной мобилизацией защитных сил организма, составляет современный асептико-антисептический метод.

**СТЕРИЛИЗАЦИЯ ИНСТРУМЕНТОВ**  
Из существующих способов стерилизации инструментов наиболее распространено кипячение; инструменты плетеные, покрытые гуттаперчей, обрабатывают химическими средствами.

Все металлические инструменты: скальпели, ножницы, иглы, пинцеты, различные щипцы и другие стерилизуют в воде с добавлением щелочей: 1%-ного натрия карбоната; 3%-ного натрия тетрабората (бура), 0,1%-ной гидроокиси натрия. Щелочи повышают эффект стерилизации, осаждают соли, имеющиеся в обыкновенной воде, и предупреждают возникновение коррозии и потемнение инструментов. Перед кипячением инструменты очищают от покрывающей их смазки, крупные и сложные инструменты разбирают, инъекционные иглы освобождают от мандренов, острые части инструментов, а также стеклянные заворачивают в марлю.

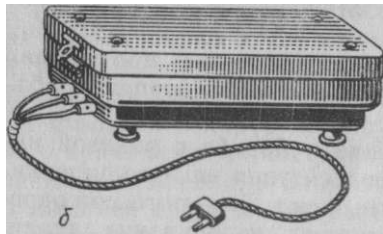




Рис. 24 Стерилизаторы:  
 а — простой (в разобранном виде) б — электрический

Как правило, жидкость кипятят в специальных металлических сосудах — стерилизаторах простых и электрических (рис. 24). Стерилизаторы имеют съемную решетку с ручками. Решетку вынимают специальными крючками и на нее укладывают инструменты, которые затем опускают в стерилизатор после 3-минутного кипячения жидкости. За этот период вода освобождается от растворенного в ней кислорода и нейтрализуется щелочью.

Мелкие инструменты, инъекционные и хирургические иглы погружают в стерилизатор, предварительно наколыв или завернув в марлю, чтобы в процессе кипячения они не растерялись в стерилизаторе. При отсутствии стерилизатора кипятить можно в эмалированной или другой посуде с крышкой. Продолжительность кипячения зависит от растворенной в воде щелочи: с натрия карбонатом 15 мин, с бурой 20, с NaOH 10 мин.

Инструменты, бывшие в употреблении (после вскрытия гнойников, работы с трупным материалом), кипятят (не менее 30 мин) также в щелочной жидкости с добавлением 2% лизола или фенола.

Стеклянные предметы (шприцы и др.) помещают в стерилизатор в разобранном виде перед его нагреванием. Шприцы и стеклянную посуду для анестезирующих растворов кипятят в дистиллированной воде, так как щелочные растворы способствуют разложению некоторых местноанестезирующих средств.

После кипячения решетку с инструментами извлекают из стерилизатора и инструменты перекладывают на инструментальный столик. Если инструменты необходимо приготовить заранее, то их после стерилизации вытирают стерильными тампонами, завертывают в 2—3 слоя стерильной простыни или полотенца, а затем в клеенку; хранят и перевозят инструменты в стерилизаторе.

Другие способы стерилизации применяют в зависимости от обстоятельств и вида инструментов. В экстренных случаях допускают фламбирование металлических инструментов; их помещают в таз, обливают спиртом и обжигают. Однако режущие и колющие инструменты от обжигания тупятся и теряют блеск.

Резиновые предметы: трубки, бужи, дренажи, катетеры, спринцовки и другие стерилизуют кипячением в дистиллированной воде в течение 30 мин. Обшитые кожей зонды, плетеные катетеры стерилизуют в парах формалина. Для этого после мытья и высушивания их подвешивают на 24—48 ч в герметически закрытые ящики или коробки, на дно которых ставят открытые широкие сосуды с формалином.

**Хранение инструментов.** Все инструменты после операции тщательно моют, стерилизуют и высушивают. Затем их раскладывают в сухом шкафу, туда же ставят сосуд с кальция хлоридом. Другие медикаменты, особенно йодистые препараты, хранить в шкафу с инструментами не разрешается. Инъекционные иглы после промывания хранят со вставленными в них мандренами в закрытом сосуде, наполненном спиртом пополам с эфиром. Резиновые предметы помещают отдельно от металлических инструментов. При потере эластичности их размягчают погружением на 15 мин в теплый 5%-ный раствор нашатырного спирта, а затем на такой же срок в 5%-ный раствор глицерина. Шприцы хранят в разобранном виде. В случае ущемления поршня в шприце его подвижность восстанавливают, помещая шприц в антиформин (7,5% NaOH и 6% NaCl на дистиллированной воде).

Появляющиеся на металлических инструментах пятна протирают смесью (2:1) мела с нашатырным спиртом или пастой для точки безопасных бритв.

#### СТЕРИЛИЗАЦИЯ ШОВНОГО МАТЕРИАЛА

Для хирургического шва и наложения лигатур используют шелковые, льняные, хлопчатобумажные и синтетические нитки, а также кетгут.

**Стерилизация шелка.** Нити шелка выпускают либо в мотках длиной 8 м различной толщины — 13 номеров: от № 000 до № 10 (нестерильный), либо в ампулах (стерильный).

*Способ Садовского.* Мотки шелка моют сначала в горячей воде с мылом в течение 2 мин, затем его споласкивают, наматывают на катушки и погружают на 15 мин в 0,5%-ный раствор нашатырного спирта, а после этого на 15 мин в 2%-ный раствор формалина на 70%-ном спирте.

**Стерилизация хлопчатобумажных и льняных ниток.** Эти нитки обладают меньшей прочностью, чем шелковые. Обычно пользуются нитками № 10—20, которыми зашивают дефекты кожи; при шве на внутренних органах применяют более тонкие номера. Стерилизуют хлопчатобумажные и льняные нитки по способу Садовского или погружают на 24 ч в 4%-ный раствор формалина.

**Стерилизация кетгута** требует особой тщательности, так как



его изготавливают из подслизистого слоя кишечника мелкого рогатого скота и поэтому он может содержать споры патогенных микроорганизмов. Кетгут обладает свойством рассасываться в тканях животного организма в сроки от 7 до 30 дней. Его применяют для погружных швов. Обработка кипячением или другим способом с применением высокой температуры исключается. Наличие в кетгуте тромбокнетической субстанции придает ему гемостатические свойства. Выпускают кетгут или в мотках, требующих стерилизации, или стерильным в запаянных ампулах.

*Способ Покотило* наиболее простой и быстрый. Кетгут помещают на 72 ч в 4%-ный водный раствор формалина. Там же хранят.

*Способ Губарева.* Кетгут обезжиривают в течение 12 ч в бензине, затем высушивают и погружают на 14 дней в 1%-ный спиртовой раствор йода и калия йодида. Йод берут в отношении к калию йодиду как 1 : 2. В этом растворе хранят.

*Способ Садовского — Котылева.* Кетгут помещают на 30 мин в 0,5%-ный раствор нашатырного спирта, затем переносят на 30 мин в 2%-ный раствор формалина на 65%-ном спирте, в котором и хранят до употребления.

Стерилизация синтетических нитей. Эти нити обладают очень большой прочностью, легко переносят кипячение и другие способы обработки; недостатком их является некоторая трудность завязывания в прочный узел. Широко употребляют нитки из капрона; внешне и по своим основным свойствам они напоминают крученный шелк. Стерилизуют эти нитки кипячением. Теряют они свою прочность при температуре выше 100°C. В настоящее время широко применяют нитки из лавсана, хорошо переносящие термическую стерилизацию.

## СТЕРИЛИЗАЦИЯ ПЕРЕВЯЗОЧНОГО МАТЕРИАЛА, БЕЛЬЯ И ПРЕДМЕТОВ ХИРУРГИЧЕСКОГО ОБИХОДА

*Стерилизация автоклавированием* — очень надежный способ обеспложивания. Чаще всего под давлением в автоклавах стерилизуют перевязочный материал (бинты, салфетки, тампоны и др.) и операционное белье (халаты, простыни, полотенца, колпачки).

Иногда туда помещают фарфоровую и стеклянную посуду, эмалированные тазики, растворы и т. п. Перед автоклавированием материал и белье укладывают (неплотно) в специальные металлические коробки — биксы (рис. 25), а если их нет, — в холщовые мешки или пакеты. Имеющиеся на боковой стенке бикса отверстия открывают перед загрузкой автоклава и закрывают после стерилизации. В автоклав ставят одновременно несколько биксов. Продолжительность стерилизации зависит от показания манометра: при 1,5 атм (126,8°) — 30 мин, при 2 атм (132,9°) —



Рис. 25. Бикс

20 мин. По прошествии нужного времени нагревание прекращают, осторожно открывают спусковой кран, выпускают пар и доводят давление до атмосферного (до нуля), только после этого осторожно открывают крышку автоклава и вынимают материал.

*Стерилизация текучим паром* осуществляется либо в специальном текучепаровом стерилизаторе Коха, либо (при его отсутствии) используют кастрюлю или ведро с крышкой. Последняя должна быть хорошо пригнанной, но способной пропускать пар. В сосуд наливают на 7/8 его высоты воду, вставляют выше уровня воды решетчатую перегородку, на которую помещают стерилизуемые материалы в матерчатых пакетах или в биксе. Закрыв сосуд крышкой, в которой для выхода пара должно быть несколько очень мелких отверстий, подогревают его. Начало стерилизации считают с момента, когда пар начинает некоторое время выходить из-под крышки непрерывной струей. Температура пара достигает 100 °C; продолжительность стерилизации не менее 30 мин.

*Стерилизация утюжением* белья и перевязочного материала допускается только в тех случаях, если нельзя применить другие способы стерилизации. Обычно температура утюга достигает 150 °C; сначала раскладывают и проглаживают простыню, на которой будет идти обработка, затем обрызгивают водой необходимый материал и проглаживают его с обеих сторон (марлю с одной стороны), при этом утюг передвигают медленно по 2—3 раза на одном месте. Утюженное белье стерильным пинцетом складывают в бикс или в пакет.

*Стерилизацией обжиганием* обрабатывают только эмалированную и фарфоровую посуду: тазы, ванночки и т. п. Для этого внутреннюю их поверхность и края обрабатывают горящим тампоном, пропитанным денатурированным спиртом.

### ПОДГОТОВКА ЖИВОТНОГО К ОПЕРАЦИИ

Подготовка животного к операции — существенная мера, от которой нередко зависит благоприятный исход оперативного вмешательства. Перед операцией в первую очередь у животного исследуют состояние жизненно важных органов: сердца, легких, почек, печени.

При исследовании должны быть исключены инфекционные заболевания, и при малейших подозрениях на их наличие принимают меры к окончательной и возможно быстрой постановке диагноза, для чего используют соответствующие аллергические, серологические и другие специальные исследования. Если операцию выполняют не в срочном порядке, то перед ней животному уменьшают дачу корма или не дают вообще. Применять слабительные не рекомендуется; их заменяют соответствующей диетой, ограничивающей жизнедеятельность кишечной микрофлоры; дают легкопереваримые корма, обволакивающие, дезинфицирующие и противобродильные средства — фенилсалицилат (салол), сульфаниламиды и др. При ослаблении общей реактивности и сопротивляемости организма больного принимают меры для их повышения (переливание крови, антибиотики, сульфаниламиды, аутогемотерапия, дача витаминов и пр.).

Выполняя операции на беременном животном, необходимо иметь в виду возможность аборта, связанного с применением наркоза и фиксации. В тех случаях, когда отсрочить операцию невозможно, оперируют с применением местной анестезии, а крупных животных, кроме того, фиксируют в стоячем положении. Установлено, например, что выполнение операции при местной анестезии в любой период беременности не отражается как на ее нормальном течении, так и на развитии плода. В то же время применение наркоза при выполнении кесарева сечения может стоить жизни плодам или же они рождаются в состоянии тяжелого апноэ или асфиксии в результате токсического влияния наркотического вещества.

Чтобы избежать загрязнения операционного поля и возможных разрывов кишечника и мочевого пузыря в момент повала, их необходимо освободить от содержимого.

В подготовку перед операцией включают чистку и общее или частичное обмывание животного. Места постоянного загрязнения (промежность, бедра, дистальные отделы конечностей и др.) моют щеткой с мылом, а там, где это возможно, делают 2%-ную креолиновую или лизоловую ванну и накладывают защитную повязку. Особенно тщательно обрабатывают области, имеющие свищевые ходы, вскрывшиеся абсцессы и т. п. После надлежащего туалета их также покрывают повязками, которые снимают перед началом операции при подготовке операционного поля.

### **ПРЕДОПЕРАЦИОННАЯ ПОДГОТОВКА РУК И ОПЕРАЦИОННОГО ПОЛЯ**

Важнейшая мера, обеспечивающая условия асептического оперирования,— достижение практической стерильности рук и операционного поля. Кожа любого участка тела животного, особенно

в дистальных отделах конечностей, вблизи ануса, половых органов, содержит огромное количество микробов, которые находятся не только на поверхности, но поселяются и в различных складках, трещинах, в чешуйках отторгающегося эпителия, в протоках сальных и потовых желез, в волосяных мешочках. Постоянное загрязнение рук ветеринарных работников патогенными микроорганизмами при перевязках, вскрытии гнойников и трупов животных представляет значительное препятствие для соблюдения правил асептики. Особенно при грубой мозолистой коже и при наличии на ней ссадин задача соответствующей обработки представляет большие трудности. Значительное количество микробов находится в области ногтевого валика, подногтевых пространствах и т. п. Поэтому приобретает большое значение придание коже рук соответствующей эластичности, мягкости, исключаящих чрезмерное образование трещин, ссадин, складок и т. п. Помимо постоянного стремления содержать кожу рук в чистоте, должны соблюдаться элементарные правила ухода за руками» способствующие смягчению кожи. В этом отношении оправдала себя жидкость Тушнова (касторового масла 5,0, глицерина 20,0» этилового спирта 75,0). После мытья и вытирания кожи рук насухо втирают эту жидкость на ночь.

**Обработка кожи** различными антисептическими веществами является ненадежной, так как слабые растворы антисептиков не уничтожают микроорганизмы, а сильные вызывают раздражение и воспалительные явления кожи. С другой стороны, какими бы сильнодействующими ни были антисептические средства, они не могут воздействовать на микробы, расположенные глубоко в коже. Поэтому современные способы подготовки рук к операции основаны на использовании дубящих свойств антисептиков, которые уплотняют верхние слои кожи и тем самым закрывают кожные отверстия протоков желез, преграждая на срок операции выход из них микроорганизмов. Различают три основных приема современной подготовки рук к операции: а) механическая очистка, б) химическая дезинфекция и в) дубление кожи. Некоторые антисептические вещества нередко совмещают в себе свойства бактерицидные и дубящие (спиртовой раствор йода, раствор бриллиантовой зелени и др.), представляя, таким образом, бактерицидный дубитель или дубящий антисептик. Обработку рук ведут от кончиков пальцев и далее до локтей.

Наиболее распространены и пригодны для ветеринарной практики следующие способы.

*Способ Спасокукоцкого — Кочергина*— один из наиболее популярных. Для механической очистки и глубокого обезжиривания кожи применяют свежеприготовленный 0,5%-ный раствор нашатырного спирта в горячей воде. Руки моют поочередно в двух тазах по 2,5 мин или под текущей струей с применением

марлевой салфетки. После повторного мытья жидкость в тазу должна остаться прозрачной. Если этого нет, руки моют еще раз. Дезинфекцию и дубление кожи осуществляют следующим образом: руки насухо обрабатывают 3—5 мин смоченной в этиловом спирте марлевой салфеткой, а кончики пальцев, под- ногтевые пространства и ногтевые ложа смазывают 5%-ным спиртовым раствором йода. Во время операции при загрязнении рук их моют вторично и повторяют дубление спиртом.

*Способ Қияшова.* Руки механически очищают и обезжиривают 0,5%-ным раствором нашатырного спирта в течение 5 мин попеременно в двух тазухах или под струей, а затем обрабатывают 3 мин под струей 3%-ным раствором цинка сульфата, который обладает дубящим и бактерицидным действием одновременно. Кончики пальцев смазывают раствором йода. Этот способ по простоте, надежности и дешевизне является наиболее доступным для ветеринарной практики.

*Способ Оливкова.* После мытья и механической обработки по одному из способов руки дважды протирают тампоном, пропитанным йодированным спиртом 1 :3000 или 1 :1000. Концентрацию 1: 1000 применяют после работы, особенно сильно загрязняющей руки.

*Применение перчаток* в значительной степени улучшает условия асептичности оперирования. Однако перчатки часто портятся от самых незначительных и незаметных повреждений, причиняемых уколами игл, ущемлением инструментами и т. п. Это обстоятельство не только не исключает специальную подготовку рук, но иногда усугубляется тем, что через незамеченные дефекты перчаток в рану проникает выделяемый кожей пот («перчаточный сок»), содержащий большое количество микробов. Поэтому следует тщательно проверять целостность перчаток. При операциях в условиях инфицирования тканей применение перчаток обязательно.

Надетые на руки перчатки дополнительно протирают тампоном со спиртом, йодированным спиртом, хлорамином и др. Если перчатки загрязняются во время операции, их дезинфицируют, не снимая с рук. После операции сильно загрязненные перчатки моют в 2%-ном растворе лизола. Стерилизуют перчатки кипячением в дистиллированной воде 15—30 мин, предварительно завернув их в марлевую салфетку (каждую в отдельности). После этого перчатки высушивают, припудривают тальком, выворачивают и хранят в коробках.

Обработка операционного поля включает четыре основных момента: удаление волосного покрова, механическую очистку с обезжириванием, дезинфекцию (асептизация) поверхности с дублением и изоляцию от окружающих участков тела.

Волосной покров выстригают или сбривают. Последнее имеет большое преимущество, так как дезинфекция кожи может быть сделана с большей тщательностью. Удобнее всего пользоваться обычной безопасной бритвой, причем у пластинки, которой закрепляют лезвие, спиливают зубцы, оставляя только по одному на краях каждой стороны станочка. Такую обработку легче осуществить уже на фиксированном животном после наркоза или транквилизации.

Дезинфекцию операционного поля проводят следующим образом. Сначала кожу обезжиривают и очищают механическим путем, протирая ее в течение 1—2 мин стерильным марлевым тампоном, пропитанным 0,5%-ным раствором нашатырного спирта или бензином, а затем кожу обрабатывают дважды (дубят и дезинфицируют) 5%-ным стартовым раствором йода сначала после технической очистки, а затем непосредственно перед разрезом или после инфильтрационной анестезии (способ Н. М. Филончикова). Раствор йода можно заменить 5%-ным водным раствором танина, 5%-ным водным раствором пикриновой кислоты, 10%-ным водным раствором калия перманганата, 1%-ным спиртовым раствором бриллиантовой зелени. В крайнем случае обрабатывают только 96%-ным этиловым спиртом.

При обработке операционного поля поверхность кожи протирают и смазывают в определенном порядке — от центральной части к периферии. Исключение составляет наличие вскрытого гнойного очага. В этом случае обрабатывают от периферии к центру.

При большинстве операций операционное поле изолируют стерильными простынями или полотенцами, которые прикрепляют один к другому специальными клеммами, а к коже цапками (рис. 26). В отдельных случаях применяют прорезиненный материал. Как правило, в центре изолирующей простыни делают отверстие, которое должно совпадать и укрепляться в соответствии с местом предполагаемого разреза тканей. Остальную часть простыни по возможности шире прикрывают тело животного, защищая место операции от случайного загрязнения шерстью, пылью и др.

*Слизистые оболочки* обрабатывают несколько иначе. Конъюнктиву глаз промывают раствором этакридина (риванола) 1 : 1000; слизистые оболочки ротовой и носовой полостей промывают тем же раствором и затем смазывают 5%-ным спиртовым

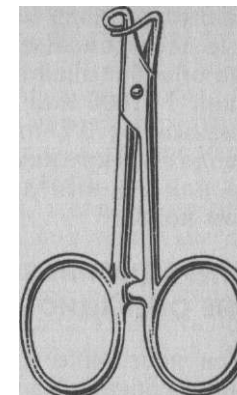


Рис. 26. Бельевая цапка

раствором йода кожу в окружности входа в эти полости. Слизистые десен смазывают тем же раствором йода. Полость влагалища обрабатывают 1%-ным раствором молочной кислоты, этакри- дина 1 : 1000 или 2%-ным лизолом: при этом кожу половых губ «смазывают 3%-ным раствором йода. В полость прямой кишки вводят из кружки Эсмарха 1%-ный раствор калия перманганата или 2%-ный лизол; окружность ануса обрабатывают раствором йода.

### **ОПЕРАЦИОННАЯ И РАБОТА В НЕЙ. ОРГАНИЗАЦИЯ РАБОТЫ ВНЕ ОПЕРАЦИОННОЙ**

При постройке и оборудовании ветеринарно-лечебных учреждений, особенно на животноводческих промышленных комплексах, всегда предусматривают создание условий для хирургической работы. Как правило, операции выполняют в специальном помещении— операционной. При всех обстоятельствах необходимо стремиться к тому, чтобы операционная была по возможности просторным помещением, хорошо освещалась естественными источниками рассеянного света и имела вентиляцию; ее оборудуют так, чтобы легко можно было поддерживать чистоту и более или менее постоянную температуру. Желательно иметь центральное отопление. В наиболее оборудованных операционных стены выкладывают кафельной плиткой или покрывают светлой масляной краской. В этот же цвет окрашивают большинство предметов оборудования операционной. В качестве дополнительного источника света в операционной используют обычное электрическое освещение (иногда применяют бестеневые лампы), а также специальные осветительные лампы.

В помещении, где делают «чистые» операции, не следует оперировать животных с нагноительными процессами.

Оборудуют операционную предметами, имеющими отношение только к выполнению операций: два операционных стола для крупных и мелких животных, операционный станок, 1—2 инструментальных столика, подставка или столик для биксов, тазы с дезинфицирующими растворами (для повторной обработки рук), ведро для использованного перевязочного материала.

Перед операцией инструктируют помощников о главных этапах операции, так как их действия должны соответствовать работе оперирующего, чтобы исключить излишние движения и помехи. При одном квалифицированном помощнике он становится напротив оперирующего или рядом с ним. Второй помощник (если он имеется) стоит у столика с инструментами.

**Непосредственно на фермах колхозов и совхозов (если там нет операционной) под операционную (особенно при массовых операциях) приспособляют специальное помещение, в котором**

проводят соответствующую чистку и мытье полов, побелку стен известью и др. В хорошую погоду явное преимущество перед такой импровизированной операционной имеет открытая площадка: ее подбирают в зависимости от операции. Желательно, чтобы она была травянистой, без посторонних предметов, навоза и плотных комьев земли, защищена от ветра и пыли, удалена от проходящих дорог, скоплений навоза и помещений для скота.

Чтобы избежать действия солнечных лучей, желательно оперировать ранним утром; днем лучше работать под тенистым деревом или под навесом. В таких условиях обращают внимание на инструктаж помощников, осведомленность которых позволит организовать разделение труда и четкую последовательность проведения операций: каждому из помощников определяется его участок работы: привод и фиксация животных, чистка, удаление волосяного покрова, дезинфекция операционного поля и т. п.

После окончания работы территория, на которой выполнялись операции, должна быть очищена от возможных остатков — тампонов, крови и пр.

### **ОБЕЗБОЛИВАНИЕ**

Болевые ощущения, испытываемые животными, вызывают в организме ряд разнообразных и подчас тяжелых сдвигов. Эти сдвиги в целом организме носят комплексный, взаимосвязанный характер и направлены на мобилизацию резервных и защитных сил.

Так, при боли резко увеличивается сосудистый тонус, учащается дыхание и ритм его нередко нарушается, тормозится секреция желез желудочно-кишечного тракта, усиливаются все виды обмена веществ со значительным сдвигом в сторону катаболизма, развивается ацидоз, в крови появляется большое количество адреналина. Крайнее клиническое проявление расстройств, вызванных болью, — травматический шок. Чувствительность органов и тканей зависит от степени снабжения их соответствующими нервными окончаниями. Очень болезненна роговица глаза, кожа особенно чувствительна в области губ, венчика, межкопытцевой щели, подушек пальцев у плотоядных, вентральной стенки живота, промежности, наружных половых органов. Подкожная соединительная ткань чувствительна в области нервных стволов и прохождения сосудов. Что же касается мышц, то она зависит от степени раздражения окутывающих их фасциальных футляров. Сильную болевую чувствительность обнаруживают перитенон, стенки сухожильных влагалищ, суставные капсулы, связки и перихондриум. Крайне болезненна при повреждении надкостница. Слизистые оболочки особенно чувствительны в области глаз, зева, носовой полости, уретры, мочевого пузыря, ануса. Этим качеством обладает семенная канатик, мезоварий, париетальная брюшина и плевра. Чувствительность желудочно-кишечного тракта резко проявляется при подтягивании, перевязывании и сдавливании брыжеек.

Длительное болевое раздражение резко снижает продуктивность животных; уменьшаются надон молока у коров, значительно снижается прирост массы у откармливаемых животных.

В настоящее время применяют два основных метода обезболивания: наркоз и местное обезболивание.

## Наркоз

Наркоз (греч. *narkosis* — оцепеневать, делать бесчувственным) — состояние животного, характеризующееся глубоким, но обратимым угнетением функций центральной нервной системы в результате применения наркотических веществ. При наркозе происходит потеря чувствительности, расслабление скелетной мускулатуры и угнетение рефлексов, но сохраняется деятельность жизненно важных центров, заложенных в продолговатом мозгу,— дыхания, сосудодвигательного и гладкой мускулатуры.

При введении наркотических веществ имеет значение, когда у животного полностью выключается способность двигаться, исчезает восприятие ощущения боли и, наконец, появляется полное расслабление мускулатуры (релаксация). Но не все наркотические вещества обладают свойством вызывать у сельскохозяйственных животных эти необходимые при наркозе состояния. Они развиваются только с увеличением их дозы и только в том случае, если она доводится до весьма опасных для жизни пределов. В этом состоит сложность и опасность наркоза. Трудность наркоза усугубляется еще тем, что животные не только обладают различной видовой чувствительностью к тем или иным наркотическим веществам, но и применение их для животных различных видов технически иногда резко отличается.

**Классификация наркоза.** Наркоз бывает *глубоким* и *поверхностным* (оглушение, раушнаркоз).

В зависимости от пути введения, то есть способа практического применения избранного наркотического вещества, наркоз можно разделить на две основные группы — ингаляционный и неингаляционный (парапульмональный). В первом случае летучие жидкости (хлороформ, эфир и др.) или газообразные вещества (закись азота, циклопропан и др.) дают вдыхать животным или вдувают им в дыхательные пути (инсуффляционный наркоз). Во втором так называемые неингаляционные наркотики (спирты и альдегиды — хлоралгидрат, этиловый алкоголь и др.; барбитураты— пентотал-натрий, тиопентал-натрий и др.) вводят в организм, минуя дыхательные пути. Наиболее распространенный при этом способ введения наркотических веществ — внутривенный. Определенную глубину наркоза можно вызвать введением некоторых наркотических веществ в желудок, прямую кишку, интраперитонеально, внутрикостно и даже внутритестиккулярно и др. В соответствии с этим наркоз различают *внутривенный, оральный, прямокишечный, интраперитонеальный, внутрикостный* (разновидность внутривенного) и др.

**Кроме того, наркоз может быть однокомпонентный** (для наркоза используют одно вещество)—**хлороформный, эфирный,**

хлоралгидратный, пентоталовый и др. и *смешанный* (назначают смесь двух или нескольких веществ), например ингаляционный хлороформ-эфирный наркоз. Нередко наркотические вещества вводят в организм последовательно (различными путями); тогда это будет *комбинированный* наркоз (пентотал-эфирный). В этом случае иногда говорят о *вводном* и *базисном* наркозах. Сначала применяют одно какое-нибудь вещество (пентотал-натрий), вызывающее короткий сон и резко снижающее чувствительность животного (вводный наркоз), а затем на фоне действия этого наркотического вещества вводят средство более длительного и глубокого действия (эфир, хлороформ), при коротком зачастую и протекает дальнейший наркоз (базисный) и операция-

Термин «базисный наркоз» не совсем точен. В медицине, где он впервые введен, нет единства взглядов на объяснение этого термина. Мы считаем, что тому основному наркозу, на фоне которого происходит операция, следует приписать наименование «базисный», а не наоборот, как это принято. В дальнейшем мы будем придерживаться термина «базисный» в высказанном смысле.

Применение неглубокого наркоза, позволяющего фиксировать животное в желаемом положении, а затем последующие инъекции местноанестезирующих веществ в области операции называют *сочетанным наркозом* или *комбинированным обезболиванием* (например, хлоралгидрат внутривенно, орально или ректально, а новокаин местно).

**Общая подготовка животных перед наркозом.** Необходима 18—24-часовая голодная диета. У плотядных можно освободить желудок, вызвав искусственно рвоту посредством внутривенного введения апоморфина. У крупных животных также освобождают кишечник или, по крайней мере, прямую кишку, а также мочевой пузырь.

Одним из важнейших моментов современного наркоза является преднаркозная фармакологическая подготовка животного — *премедикация*. Она позволяет: а) облегчить техническое осуществление наркоза и его течение; б) устранить побочное действие наркотика; в) уменьшить или устранить опасные вегетативные рефлексы. Для премедикации применяются средства, которые, не являясь наркотиками, способствуют улучшению и углублению наркоза. Они отличаются от наркотиков высокой избирательностью действия на различные отделы центральной и периферической нервной системы — болевые центры (область таламуса), ретикулярную формацию, ганглионарные синапсы и др. Оказывая свое действие, они позволяют не применять больших доз наркотических веществ. Применение поверхностного наркоза, вызываемого небольшими дозами наркотика, лишённого поэтому обычных токсических свойств, является типичным для современного

наркоза крупных животных. Группы средств премедикации следующие.

1. *Средства седативной премедикации*, так называемые нейролептики (транквилизаторы: лат. tranquillare — успокаивать). К ним относят главным образом препараты фенотиазинового ряда — аминазин и др. Ретикулярная формация стволовой части мозга является местом воздействия производными фенотиазина. В ней блокируются импульсы неспецифической чувствительности, что обуславливает седативный эффект. При этом следует учитывать, что эти вещества могут иногда от их применения на стоячих животных вследствие присущего им гипотензивного свойства снижать кровяное давление, вызывать анемию мозга и внезапное падение животного (ортостатический коллапс). Таким животным ил лучше ибидить иуотримичечно.

Одним из весьма активных средств премедикации является ромпун (ксилазин), применяемый для большинства домашних животных внутримышечно или внутривенно. Его действие наступает быстро и длится до нескольких часов. Наиболее сильно ромпун действует на крупный рогатый скот, вызывая седативно-гипотическое состояние при явлениях расслабления мускулатуры и резкого уменьшения реакции на болевое раздражение (анестезия). Крупному рогатому скоту ромпун применяют в четырех дозировках на каждые 100 кг массы: 0,25 мл; 0,50; 1,0; 1,5 мл.

Специально для свиней используют нейролептик бутиро-фенолового ряда—азAPERон (стреснил), изготовляемый в СССР. Его инъецируют внутримышечно в имеющейся 4%-ной концентрации. Обычная седация достигается при инъекции 1—2 мл/10 кг. Азаперон может быть широко использован для устранения агрессивности свиней, для успокоения и потери животными их массы при транспортировке на мясокомбинат и др. Для молодых свиней назначают до 4 мл на 20 кг массы, что позволяет без последующего применения наркоза выполнять болезненные диагностические исследования, оперировать при выпадении прямой кишки, при герниотомии. Ввиду таких свойств азаперона после его инъекции операции можно продолжить под местной анестезией.

2. *Холинолитические средства*. Главный представитель этой группы — атропин-сульфат. Он ограничивает секрецию желез, уменьшает ларинго- и бронхоспазм, снижает тормозящее влияние вагуса на сердце и возбуждает дыхание, чем предупреждается коллапс, остановка сердца и дыхания.

*Аналгетические средства*. Сюда относятся главным образом морфин и его заменители. Они действуют на всем протяжении центральной передачи чувства боли, уменьшают его, не нарушая сознания. Передозировка этих веществ может вызвать

3. общее возбуждение, в обычных дозах отмечают угнетение дыхания. Из заменителей в СССР употребляют промедол.

4. *Снотворные средства*. Используют барбитураты перед ингаляционным наркозом или хлоралгидрат.

5. *Миорелаксанты* как средства премедикации в настоящее время применяют при наркозе с управляемым дыханием. Исключение составляет только так называемая мианезиновая группа мышечных релаксантов, например гваякол-глицериновый эфир.

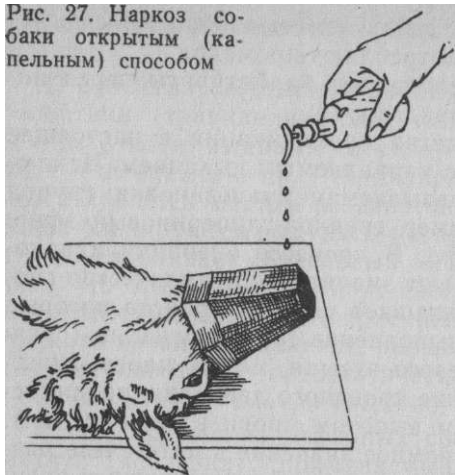6. *Антигистаминные средства*. В процессе операций и наносимой травмы ткани освобождают значительное количество гистамина. Попадая в кровь, он вызывает ряд расстройств, которые отягощают течение наркоза и выполнение самой операции (спазмы бронхиол, кишечника, мочевого пузыря, матки, парез капилляров, обуславливающий падение кровяного давления, проницаемость мембран с последующим выпотом крови в ткани и др.). Подобные изменения имеют огромное значение в патогенезе развивающегося при этом шока. Одним из наиболее активных антигистаминных препаратов является димедрол. Он снимает спазмы гладкой мускулатуры, выравнивает кровяное давление, предупреждает развитие отеков и шоковых явлений и действует противовоспалительно. Наряду с этим он оказывает седативный, анестезирующий и даже снотворный эффект, а также является одним из компонентов литических смесей, применяемых для премедикаций.

**Противопоказания к наркозу.** Наибольшую трудность и опасность представляют наркоз крупных животных, особенно рогатого скота. Поэтому глубокий наркоз применяют только в исключительных случаях, имея при этом в виду, что некоторые наркотические вещества придают мясу стойкий запах. Если возможен неблагоприятный исход операции и вынужденный убой животного, то в таких случаях избегают применять хлороформный или эфирный наркоз.

Лихорадочное состояние, расстройство функций сердечно-сосудистой системы (эндокардит, миокардит), почек, печени, дыхательных путей являются противопоказаниями для глубокого наркоза, особенно ингаляционного; то же относится и к старым животным. При истощении, анемии и беременности следует применять только неглубокий наркоз в сочетании с местной анестезией. Такой же наркоз рекомендуют крупным животным, если у них имеются трещины костей конечностей, так как после пробуждения от наркоза животные могут причинять себе еще большие повреждения.

Оборудование и общая техника наркоза. В ветеринарной практике чаще пользуются неингаляционным наркозом. При этом используют шприцы, иглы и другие инструменты, употребляемые для инъекций и вливаний.

Рис. 27. Наркоз собак открытым (капельным) способом



Для ингаляционного наркоза наиболее простым является так называемый открытый способ. При этом необходима наркозная маска и капельница. Маска представляет собой проволочный каркас, изготовленный по форме лицевой части головы животного (собаки, кошки, свиньи, мелкие жвачные) и обшитый марлей в 2—3 слоя или фланелью. С успехом можно применить также свернутый из картона конус, скрепленный так, чтобы он не развернулся. Внутри такой маски помещают комок ваты, а верхушку конуса обрезают для

доступа воздуха.

При открытом методе мелких животных после соответствующей премедикации фиксируют в лежачем положении, кончик носа смазывают вазелином, медленно подносят к ноздрям животного маску, которая пропитана несколькими каплями наркотика, а затем, надев маску, наносят на нее из специальной капельницы эфир (2 капли в секунду) или хлороформ (1 каплю в секунду) (рис. 27). Чтобы ускорить наступление наркоза, число капель в секунду удваивают. После наступления наркоза язык захватывают языкодержателем и фиксируют вне ротовой полости.

**Течение наркоза.** Наиболее типично протекает ингаляционный наркоз, при котором устанавливают четыре стадии.

*Первая стадия* (аналгетическая) характеризуется некоторым беспокойством животного, болевые ощущения и другие виды чувствительности несколько понижены, дыхание глубокое и равномерное, пульс частый и полный, зрачок расширен, движения глазного яблока произвольны. Рефлексы и мышечный тонус сохранены.

*Вторая стадия* (возбуждение) сопровождается потерей сознания в результате торможения центров ассоциации (фармакологическая декортикация) и движения. Наряду с этим усиливаются рефлексы и повышается мышечный тонус. Появляется беспокойство, дыхание неравномерное и временами учащенное, зрачок расширен. У лошади и крупного рогатого скота появляется нистагм, усиливается секреция слюнных, бронхиальных и слезных желез, резко повышается глотательный рефлекс, появляется рвота

та. Пульс полный, учащенный и аритмичный, кровяное давление повышено.

*Третью стадию* (хирургическую, или толерантную) делят на четыре периода. В первом периоде наркоз становится глубоким, дыхание равномерное, рефлексы хотя еще сохранены, но значительно ослаблены, секреция желез и мышечный тонус начинают уменьшаться. Во втором периоде мышечный тонус резко ослабевает, рефлексы начинают исчезать, кроме глазных; зрачок сужен до предела, глазное яблоко повернуто вниз. В третьем периоде наступает полный, лишенный рефлексов наркоз (кроме роговицы) с ровным, но неглубоким дыханием, которое становится все более поверхностным и может быть отрегулировано только ингаляцией углекислоты. Зрачок несколько расширен, роговичный рефлекс начинает ослабевать, резко ограничивается секреция желез, она еще несколько остается только у жвачных. Мышечный тонус исчезает, язык западает. В четвертом, наиболее опасном периоде дыхание становится поверхностным и толчкообразным, наступает цианоз слизистых оболочек, кровяное давление падает. Ротация глазного яблока исчезает, и оно занимает обычное положение, роговица сухая, зрачок расширен. Наступают явления, опасные для жизни.

*Четвертая стадия* зависит от продолжения поступления наркотика или его прекращения. В первом случае дыхание останавливается (его можно восстановить искусственно) при наблюдающейся работе сердца, которая вскоре прекращается, и наступает смерть. Во втором случае после прекращения подачи наркоза начинается обратное развитие стадий вплоть до стадии возбуждения и полного пробуждения.

За последнее время в ветеринарии начали применять особый вид общего, обезболивания — наркоз без наркотиков. Он получил наименование нейро-лептаналгезия, или нейролептангезия. Имеется в виду использование двух веществ — фентанила (сильный анальгетик) и дроперидола (нейролептик), применяемых обычно на собаках. Инъектируют внутримышечно из одного шприца или раздельно. Эффект появляется через 10 мин. Животные переносят совершенно спокойно весьма болезненные операции. Введение в клиническую практику ромпуна (ксилазина), обладающего сильным анестезирующим действием, дало повод считать, что в этом случае происходит синдром нейролептаналгезии (В. С. Портнов).

#### **Наркоз лошади**

Хлоралгидратный наркоз. Хлоралгидрат можно вводить в организм различными путями — внутривенно, орально и через прямую кишку. Первый из них наиболее быстрый и рациональный, так как действие препарата наступает к моменту окончания введения. Особое свойство хлоралгидрата — возможность его применения на стоячей лошади при выполнении небольших операций в

сочетании с местной анестезией. Недостаток данного наркоза состоит в том, что для достижения его достаточной глубины требуются дозы, близкие к токсическим. Кроме того, хлоралгидрат не полностью расслабляет брюшные мышцы, что требует дополнительного использования других средств.

**Премедикация.** За 20 мин до наркоза внутримышечно вводят 5 мл 1%-ного раствора атропина. Для усиления наркоза внутримышечно вводят литическую смесь следующего состава: Sol. aminazini 2,5% — 10,0; Sol. Promedoli 2% и Sol. Dimedroli 1% — по 5,0; Sol. Novocaini 0,5% — 20,0. Это количество рассчитано на лошадь массой 500 кг. При отсутствии промедола можно ограничиться остальными ингредиентами, но эффективность данной смеси будет значительно меньше. Ал...азан не применяют при наркозе.

**Внутривенный наркоз.** В вену раствор хлоралгидрата вводят очень медленно, соблюдая все предосторожности, чтобы жидкость не попала под кожу, или периваскулярно, что может послужить причиной некроза околососудистых тканей, пара- и тромбоза. Особенно проявляется это у сенсibilизированных лошадей вследствие общего септического их состояния.

Некоторые животные проявляют индивидуальное отношение к хлоралгидрату: например, лошади легкого типа к нему менее чувствительны, чем тяжеловозы, истощенные лошади быстрее подвергаются его действию по сравнению с сильными.

Учитывая неблагоприятное действие хлоралгидрата на постоянство щелочно-кислотного равновесия в организме, его гемолитическое и коагулирующее свойства, рекомендуется в качестве растворителей применять растворы глюкозы, натрия цитрата, физиологический раствор натрия хлорида и т. п. Добавление магния сульфата к раствору хлоралгидрата в значительной степени потенцирует его анальгезирующее действие. При использовании в качестве растворителя дистиллированной воды концентрация хлоралгидрата должна быть не выше 10%, в этом случае раствор не вызовет гемолиза. Внутривенно хлоралгидрат можно вводить лошадям, оперируемым как в стоячем, так и в лежачем положении.

При операции на стоячем животном ему назначают 8—12 г хлоралгидрата в 10%-ной концентрации.

После этого можно производить на них различные исследования, вправлять выпавшие внутренности, зашивать раны, кастрировать и др. Весьма эффективно сочетание с местной анестезией.

**Наркоз при операции в лежачем положении лошади требует большего количества хлоралгидрата. Несмотря на различную чувствительность лошадей к этому препарату, его дозируют обычно из расчета 0,1 чистого хлоралгидрата на 1 кг массы живот-**

ного. Для сильных животных, а также при длительных операциях (более 1 ч) на 1 кг массы берут 0,12 препарата. Однако практика показала, что последующая местная анестезия в большинстве случаев избавляет от необходимости пользоваться более высокими дозами.

Рекомендуются следующие прописи растворов хлоралгидрата:

Лошади

Rp: Chlorali hydratis 50,0

Aquae destillatae ad 500,0

M. f. solutio. Sterilisata!

D. S. Для внутривенного наркоза

Лошади

Rp: Chlorali hydratis

Magnesii sulfatis aa 50,0

Aquae destillatae 500,0

M. f. solutio. Sterilisata!

D. S. Для внутривенного наркоза

Лошади

Rp: Chlorali hydratis 55,0

Natrii citras 27,5

Sol. Natrii chloridi 0,8% — 275,0

M. f. solutio. Sterilisata! D. S. Для внутривенного наркоза

Кроме того, может быть испытана следующая смесь, предложенная Милленбруком и Уалингом в США, под названием эк-

витезин:

Лошади

Rp: Chlorali hydratis 28,0

Magnesii sulfatis 14,0

Nembutali 7,0

Aquae destillatae 1000,0

M. f. solutio. Sterilisata!

D. S. Для внутривенного наркоза лошади массой 500 кг вводить 325 мл.

Перед инъекцией раствора лошадь подводят непосредственно к месту повала и проверяют на ней все приспособления для предстоящей фиксации.

В процессе введения раствора следят за поведением животного, которое вскоре начинает пошатываться, у него появляется заметное расслабление мышц, подгибание конечностей и т. п. Эти признаки — проявление животным «самодозировки» — и есть критерий наступающего наркоза. В этот момент прекращают вводить раствор немедленно приступают к повалу и фиксации животного. Продолжительность действия хлоралгидрата 1—2 ч.



Если оперировать приходится дольше, а наркоз начинает проходить, то раствор вливают дополнительно уже лежащему животному.

Кроме того, лошадям вводят и другие растворы. 1. Внутривенно вводят 3—5 мл на 100 кг массы ромпун. Его действие начинает проявляться немедленно — наступает аналгезия и мышечная релаксация, что позволяет выполнять на стоячем животном болезненные исследования, обработку ран, подковывание и транспортировку на машине. У самцов выпадает половой член. Используя местную анестезию, можно с успехом кастрировать жеребцов, не прибегая к повалу. 2. Внутривенно вводят 4 мл ромпуна и 8 г хлоралгидрата на 100 кг массы животного. Немедленно приступают к повалу на подготовленное место с мягкой подстилкой. При этом во избежание повреждения головы животное удерживают за недоузок. 3. Аналогичный вид наркоза применяют, вводя внутривенно на 100 кг массы смесь из 5 мл ромпуна и 6—8 мг/кг тиопентала-натрия. Действие смеси наступает сразу же после окончания инъекции, поэтому немедленно приступают к повалу.

Оральные наркозы применяют только для оглушения, позволяющего повалить или фиксацию животного в стоячем положении. За сутки перед наркозом животному не дают воды. Дозу хлоралгидрата из расчета 0,1 на 1 кг массы животного растворяют в подслащенной воде или болтушке из отрубей в количестве 2—3 л. В случае отказа животного выпить раствор его вводят в желудок посредством носопищеводного зонда. Действие хлоралгидрата наступает через 10—20 мин, после чего животное фиксируют в нужном положении и приступают к местной анестезии.

Ректальный наркоз. У животного освобождают прямую кишку от содержимого и вводят из клистирной кружки хлоралгидрат, растворенный в обволакивающей жидкости (отвар льняного семени, крахмала). Чтобы предупредить обратное выливание раствора при повале и операции, анальное отверстие у лошади прикрывают ватным тампоном, а затем прижимают его корнем хвоста. После прекращения наркоза раствор удаляют из прямой кишки промыванием. Доза хлоралгидрата 0,1 на 1 кг массы лошади; концентрация раствора 4—5%. Этот вид наркоза обычно сочетают с местной анестезией.

Наркоз рогатого скота

Во время наркоза у рогатого скота нередко возникает тимпания рубца, рвота, усиленная саливация и выделение слизи бронхиальными железами, что грозит закупоркой дыхательных путей. Совокупность этих явлений создает крайне угрожающий фон для наркоза. Поэтому практически наркоз рогатого скота обычно не доводят до глубокой степени, а сочетают его с местной анестезией.

*Премедикация* — за 10 мин до начала наркоза крупному рогатому скоту вводят под кожу 5—10 мл 1%-ного раствора атропина, который благотворно будет влиять на дальнейшее течение наркоза. Он улучшает работу сердца благодаря снятию вагусного торможения, расширяет бронхи, улучшает дыхание и ограничивает секрецию слюнных и слизистых желез. Вслед за этим внутривенно или внутримышечно вводят 2,5%-ный раствор аминазина — 2 мл на 100 кг массы. Однако его не применяют при барбитуратном наркозе. После внутримышечной инъекции действие наступает через 30 мин, а после внутривенной — через 5—7 мин. Этим успокаивается животное и усиливается эффект обезболивания.

Для крупного рогатого скота применяют хлоралгидрат, алкоголь и тиопентал (пентотал)-натрий. Во избежание аспирации пищевых масс животному не дают корма и воды за 12 ч до наркоза. Это предохраняет животных от аспирационной пневмонии и тимпании. Последняя предупреждается также низким положением головы животного во время операции.

Внутривенный хлоралгидратный наркоз. В яремную вену коровы (можно в подкожную вену живота) с теми же предосторожностями, как и у лошади, вводят 10%-ный раствор хлоралгидрата из расчета 0,1 на 1 кг массы животного. Ввиду недостаточной глубины наркоза его сочетают с местной анестезией.

Внутривенный алкогольный наркоз. После премедикации внутривенно вводят этиловый спирт с глюкозой и хлоридом натрия. Применяют следующую пропись:

Корове

Rp: Spiritus aethylicus rectificati 445,0  
Natrii chloridi 6,0 Glucosi 68,0 Aquae  
destillatae 930,0  
M. f. solutio. Sterilisata!

D. S. Для внутривенного наркоза корове массой 450—500 кг вводить половину дозы.

Внутривенный тиопентал (пентотал)-натриевый наркоз. Премедикация, как в предыдущем случае. Затем внутривенно медленно вводят 5%-ный раствор тиопентал-натрия из расчета 15 мг на 1 кг массы животного. При этом необходимо следить за поведением животного, так как наркоз наступает настолько быстро, что в процессе инъекции оно может упасть.

**Оральные алкогольные наркозы используют только для оглушения коров и небольших бычков; крупным, сильным и**

злым быкам его применять трудно. Для наркоза берут водку в количестве 250—300 мл на 100 кг массы животного и заливают из резиновой бутылки в ротовую полость или вводят непосредственно в желудок посредством носопищеводного зонда.

**Универсальным средством для обезболивания, транквилизации и мышечной релаксации крупного рогатого скота является ромпун (см. стр. 48).**

**Наркоз мелких жвачных.** Премедикация не обязательна. Для наркоза применяют 5%-ный раствор пентотал- или тиопентал-натрия из расчета 15 мг на 1 кг массы животного. Раствор инъецируют в подкожную вену предплечья или в малую скрытую вену. Первую четверть дозы раствора вводят быстро, а оставшуюся часть гораздо медленнее, до наступления полного наркоза, который продолжается 15—20 мин. Если наркоз необходимо продлить, дополнительно инъецируют еще третью часть дозы.

Для **наркоза оленей** (премедикация такая же, как и у крупного рогатого скота) внутривенно назначают 10%-ный раствор хлоралгидрата. В летний период доза препарата для взрослого оленя будет больше (25—30 г), а зимой в 5 раз меньше (5—6 г). Это объясняется сезонной изменчивостью организма оленя, обусловленной питанием и климатическими условиями.

**Наркоз свиней**

Свиньи хорошо переносят барбитуратный наркоз. Обычно растворы барбитуратов вводят внутривенно (в большую ушную вену, в подкожную вену живота), внутрикостно или интраперитонеально (а при кастрации старых хряков — интратестикулярно) ..

**Премедикация.** За 15 мин до наркоза для успокоения животного желательно назначить внутримышечно азаперон в дозе 1 мг/10 кг массы тела.

**Внутривенный пентотал (тиопентал)-натриевый наркоз.** Используют 5%-ный раствор из расчета 15 мг на 1 кг массы животного. Раствор готовят непосредственно перед наркозом. Сначала инъецируют половину дозы, а после успокоения животного и смыкания век медленно вводят оставшуюся часть. Продолжительность наркоза 15—20 мин. Как и у мелкого рогатого скота, для продления наркоза дополнительно инъецируют еще третью часть дозы. Посленаркозный сон продолжается 2—3 ч, а иногда и дольше.

Для внутривенного наркоза используют также 15%-ный раствор хлоралгидрата из расчета 0,1 г/кг на 15%-ном растворе глюкозы.

**Внутрикостный наркоз** см. в разделе «Инъекции, вливания и кровопускания».

**Интраперитонеальный наркоз** применяют в тех случаях, если внутривенное или внутрикостное введение наркотических веществ противопоказано. По силе и продолжительности этот наркоз такой же, как и внутривенный. Доза пентотал (тиопентал)-натрия 23 мг на 1 кг массы животного. Наибольшей резорбционной способностью брюшина обладает в краниальной части живота (в области диафрагмы), поэтому у животного при наркозе передняя часть туловища должна быть ниже задней. Место инъекции у свиней до 6-месячного возраста — между пупком и лонным сращением на ширину пальца сбоку от белой линии; у крупных свиней — пересечение маклоко-локтевой линии с сегментальной плоскостью, проходящей через середину голодной ямки.

Вместо наркоза у свиней может быть использован азаперон в сочетании с местной анестезией. Это позволяет выполнять ряд больших операций (герниотомию, кесарево сечение и др.).

**Наркоз собак и кошек**

Для глубокого наркоза **собак** наиболее распространен ингаляционный способ с предварительной премедикацией.

**Премедикация.** За 15—20 мин до наркоза подкожно или внутримышечно инъецируют в зависимости от величины собаки 0,5—5 мг (0,5—5 мл 0,1%-ного раствора) атропина, а затем инъецируют 2,5%-ный раствор аминазина 1,5 мл/10 кг или ромпун 0,5—1 мл.

**Водный наркоз.** Внутривенно инъецируют 5%-ный раствор тиопентал-натрия 20 мг/кг; сначала вводят половину или третью часть дозы, а после исчезновения рефлексов оставшуюся часть. При премедикации ромпуном количество тиопентал-натрия уменьшают на одну четверть.

**Основной наркоз** — продолжение предыдущего. Иногда к нему приступают сразу же после премедикации, минуя вводный наркоз. Наиболее безопасен эфирный наркоз. Предшествующая премедикация (вводный наркоз) исключает возбуждение животного, и оно быстро вступает в глубокую толерантную стадию наркоза. Вначале эфир накапывают на маску по 1—2 капли в секунду, а затем число капель увеличивают до появления глубокого наркоза (исчезновения рефлексов и опускания глазных яблок вниз).

Для **кошек** чаще всего применяют наркоз ингаляционный эфирный или парапальмональный пентотал-натриевый.

**Премедикация.** Внутримышечно или подкожно вводят аминазин 0,5 мг/кг (0,2 мл 2,5%-ного раствора) и атропин 0,5—1 мл 0,1%-ного раствора. Вместо аминазина внутримышечно можно инъецировать ромпун 0,15 мл/кг.

Эфирный наркоз. Животное помещают под стеклянный колпак или в ящик с застекленным окошком; на дно ящика кладут вату, пропитанную 20 мл эфира. Через 5 мин наступает наркоз. Животное извлекают из камеры, фиксируют в требуемом положении и продолжают наркоз с применением маски.

Пентотал (тиопентал)-натриевый наркоз. После премедикации внутрибрюшинно сбоку белой линии инъецируют 50—60 мл 10%-ный раствор препарата. Наркоз длится 30 мин.. Для продления наркоза применяют ингаляцию эфира.

#### **Осложнения при наркозе, их предупреждение и устранение**

Осложнения возникают в результате погрешностей в технике наркоза, при передозировке наркотических средств, индивидуальной чувствительности животных к ним и др. При наркозе возможны рвота, остановка дыхания, коллапс и пери- или тромбофлебит (при внутривенной инъекции).

*Рвоту* предупреждают преднаркозной голодной диетой. При позывах к рвоте наркоз усиливают (если это возможно). Если рвота наступила, голове придают более удобное положение для освобождения от рвотных масс и очищают ротовую полость тампонами.

*Остановка дыхания* может быть рефлекторной и вследствие интоксикации при передозировке наркотиками (пентотал-натрий, тиопентал-натрий и др.). При остановке дыхания наркоз прекращают, снимают спутывающие ремни и другие приспособления фиксации, под кожу или внутривенно инъецируют лобелин, кофеин и немедленно приступают к искусственному дыханию (его легче всего выполнять у мелких животных). Для этого вытягивают из ротовой полости язык, грудные конечности сначала отводят вперед, а затем приводят к груди, тем самым ритмично ее расширяя и сдавливая. Кроме того, можно отводить в сторону одну конечность, затем прижимать ее к телу и надавливать на боковую грудную стенку ладонью (рис. 28). Иногда бывает эффективным ритмичное похлопывание ладонью по грудной стенке. Если при операции была вскрыта брюшная полость, в нее вводят руку и массируют диафрагму, слегка ее надавливая и похлопывая пальцами.

*Коллапс* чаще возникает у мелких животных при хлороформном наркозе и у лошадей при хлоралгидратном, особенно если у животного перед наркозом отмечалось лихорадочное состояние, а также длительно отсутствовали движения. У лошадей он иногда возникает от применения аминазина. При коллапсе наблюдают внезапное ослабление сердечной деятельности, цианоз, расширение зрачков, слабый пульс и прекращение кровотечения из разрезанных сосудов.

В этом случае немедленно прекращают наркоз, подкожно инъецируют кофеин и камфору или внутривенно адреналин. По возможности делают переливание крови или вводят физиологический раствор. Легкими ритмичными ударами ладони о грудную клетку массируют сердце. При операции в брюшной полости руку подводят непосредственно к диафрагме и через нее слегка ударяют и поглаживают по сердцу. Крайняя мера при коллапсе — интракардиальная инъекция адреналина в первые 5 мин после остановки сердцебиения; мелким животным инъецируют 0,25—1 мл, а крупным — 10 мл.

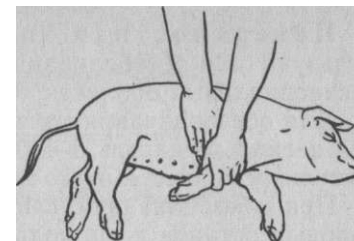


Рис. 28. Техника искусственного дыхания у свиньи

*Пери- и тромбофлебит* возникает при погрешностях в технике внутривенного введения. Предупреждают это немедленной инфильтрацией 0,25—0,5%-ного раствора новокаина в ткани, куда попал раствор хлоралгидрата. При этом охватывают как можно большее поле.

#### **МЕСТНОЕ ОБЕЗБОЛИВАНИЕ**

Местное обезболивание — временное устранение чувствительности в области оперируемого участка тела воздействием местно-анестезирующих веществ. Эти вещества своим специфическим и обратимым действием изменяют возбудимость (проводимость) элементов периферической нервной системы, не вызывая в них глубоких деструктивных изменений. Как правило, при этом происходит потеря не только болевой чувствительности, но вместе с ней исчезают тактильная, температурная и другие ее виды.

Потеря только болевой чувствительности называется анальгезией, а утрата всех видов чувствительности — анестезией, которая возникает от применения всех способов местной анестезии. Инъекция растворов анестетиков в области нервных стволов соматической и вегетативной нервной системы, спинномозговых корешков, нервных сплетений и нервных окончаний называется блокадой.

В зависимости от места и способа применения местной анестезии различают следующие ее виды: поверхностную, инфильтрационную, проводниковую, интраваскулярную, эпидуральную. Кроме того, местную анестезию используют как средство диагностики при хромоте лошади, а также в качестве средства патогенетической терапии.

**Поверхностная (плоскостная) анестезия.** Используют для обезболивания конъюнктивы, слизистых, серозных и синовиальных оболочек.

Для обезболивания *конъюнктивы глаза* на нее наносят пипеткой несколько капель 5—10%-ного раствора новокаина. Продолжительность анестезии до 20 мин.

При обезболивании *слизистых оболочек рта, носа, гортани, половых органов* и др. пользуются этими же растворами при помощи тампонов. Следует осторожно применять большие количества растворов высокой концентрации, например, при обезболивании слизистой оболочки мочевого пузыря; после опорожнения его наполняют через катетер 0,25—0,5%-ным раствором ново-

И м. ч.  
*Синовиальные оболочки суставов, сухожильных влагалищ и бурсы* обезболивают 4—6%-ными растворами новокаина после предварительного прокола их стенок иглой и извлечения синовиальной жидкости. В зависимости от объема полости инъецируют от 5 до 20 мл раствора, а в очень большие полости (отделы коленного сустава) — до 50 мл.

Анестезия *брюшины* осуществляется вливанием раствора в ее полость через прокол брюшной стенки иглой или введением непосредственно из шприца без иглы во вскрытую брюшную полость при лапаротомии. Обычно этот вид обезболивания применяют у мелких животных, вводя 2%-ный раствор новокаина в количестве не более 20 мл.

Поверхность *кожи* не всасывает водных растворов, поэтому ее обезболивать лучше охлаждением (замораживанием) быстро испаряющейся жидкостью. Наиболее пригоден для этой цели этилхлорид, который выпускают в специальных ампулах, снабженных либо запаянным капилляром, либо особым клапаном, закрывающим отверстие в ампуле. Ампулу берут в ладонь, отламывают кончик капилляра или открывают клапан и направляют открывшееся отверстие под углом на соответствующий участок кожи, лишенный волосяного покрова. Из-за теплоты руки жидкость из ампулы выбрасывается струей и распыляется на поверхности кожи. Расстояние от ампулы до кожи должно быть 50 см. В результате быстрого испарения жидкости температура кожи резко понижается, ее поверхность сначала краснеет, а затем бледнеет и становится нечувствительной. Это обычно длится 1—2 мин. За такое время можно сделать прокол, разрез, вскрыть абсцедирующий очаг, экстирпировать небольшое новообразование и т. п. Для полного охлаждения необходимо 10—30 мл жидкости. Замораживание применяют у мелких животных, а также при манипуляции на вымени у коров и т. п.

**Инфильтрационная анестезия.** При этом способе применяют 0,25—0,5%-ные растворы новокаина, а для крупных

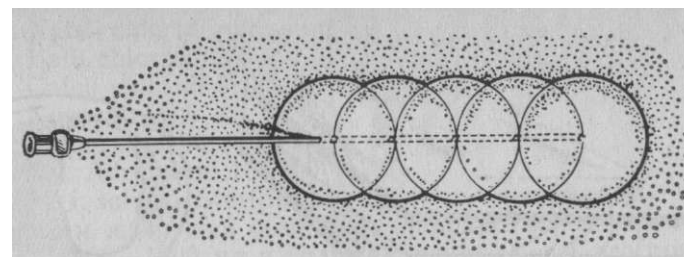


Рис. 29. Инфильтрационный валик

животных иногда и 1%-ные. Инъецируют их послойно тонкими и длинными иглами. Иглу вкалывают сначала в толщу кожи почти параллельно ее поверхности и впрыскивают 2—3 мл раствора до появления незначительного вздутия; продвигая иглу далее, продолжают инъекцию до образования инфильтрационного валика требуемой длины (рис. 29). Затем кончик иглы перемещают под кожу и снова инъецируют раствор — *линейная инфильтрационная анестезия*. При толстой и грубой коже инфильтрацию начинают непосредственно с подкожной клетчатки. В этом случае нечувствительность кожи наступает несколько позже. Раствор вводить можно также с двух противоположных сторон предполагаемой линии разреза (рис. 30). После рассечения поверхностных слоев продолжают инфильтрацию глубже лежащих тканей, чередуя иглу и нож.

На обширных участках применяют *циркулярную инфильтрацию*. Раствор вводят из двух лежащих одна против другой точек, намечаемых сначала инфильтрационным желваком. Из этих точек под углом пропитывают ткани, придавая направлению инъекции форму ромба, стороны которого окружают очаг поражения. В глубине же тканей концы игл сближают так, чтобы в общей сложности характер всей инфильтрации приобрел форму пирамиды или конуса (рис. 31, А). Инъецируют также из разных точек. Такой способ инфильтрации применяют при экстирпации новообразований, свищей, язв и т. п.

На конечностях делают циркулярную анестезию в том случае, если речь идет об ампутации, удалении инородных тел, а также при хирургической обработке обширных повреждений и т. п. Для



Рис. 30. Линейная инфильтрация тканей из двух точек

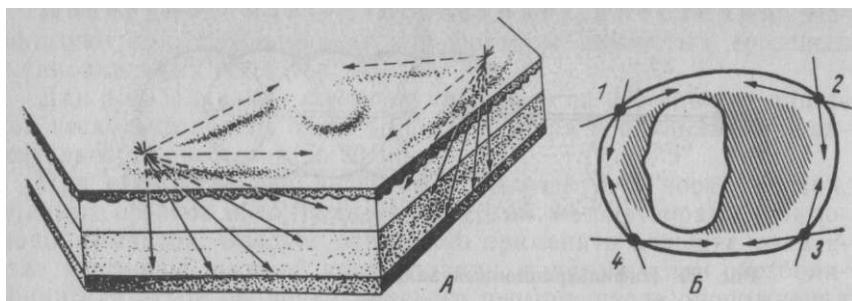


Рис. 31. Циркулярная инфильтрационная анестезия (А) и анестезия поперечного разреза (Б)

этого из нескольких точек (1—4) выше места повреждения циркулярно инфильтрируют подкожную клетчатку, а затем, углубляя иглу, пропитывают все ткани до надкостницы — *анестезия поперечного разреза (Б)*. Иногда ткани инфильтрируют на всю их толщину в форме буквы «Г», пересекая этим нервные ветви, идущие параллельно, что возможно на грудной или брюшной стенке.

Инфильтрационную анестезию, кроме того, применяют при вправлении переломов: в место перелома инъецируют 2%-ный раствор новокаина (10 мл мелким и 20—50 мл крупным животным). Происходит расслабление рефлекторного спазма мышц, поэтому репозиция сломанных костей и наложение повязки осуществляются легко и безболезненно (способ Беллера). Как правило, нечувствительность тканей наступает через несколько минут. Прежде чем животное поднять после вправления перелома и наложения повязки, необходимо выждать не менее 1,5 ч, пока не пройдет анестезия. В противном случае животное, лишенное чувствительности, будет опираться на больную конечность и может нарушить сделанное вправление.

**Местная анестезия с применением метода ползучего инфильтрата по А. В. Вишневскому.** Обычно в соединительнотканых пространствах, как в футлярах, проходят сосудисто-нервные пучки. Введенный под давлением раствор, например под фасцию, сравнительно свободно перемещается («расползается»), заполняя все пространство под ней, и приходит в соприкосновение с нервными стволами, их концевыми разветвлениями: нервы как бы погружаются в новокаиновую ванну. Обезболивание начинают с инфильтрации толщи кожи и подкожной клетчатки и этим намечают пункты для более глубокого проникновения иглы под соответствующие футляры, куда инъецируют раствор. Обезболивание наступает почти мгновенно.

Для инъекции применяют 0,25%-ный раствор новокаина, приготовленный на рингеровской жидкости по следующему рецепту:

Rp: Natrii chloridi purissimi 5,0 Kalii chloridi 0,75 Calcii chloridi 0,125 Novocaini 2,5 Aquae destillatae 1000,0 Sol. Adrenalini 1 : 1000 — 2,0 M. f. solutio. Sterilisata!

Крупным животным обычно инъецируют большое количество раствора (500—1000 мл и больше), однако часть его при разрезах вытекает и удаляется тампонами. Вследствие этого, а также благодаря слабой концентрации новокаина угроза интоксикации исключается. Наряду с этим сосудисто-нервные пучки очень хорошо контурируются на фоне инфильтрированной клетчатки («гидравлическая препаровка»). Это облегчает анатомо-топографическую ориентировку при операции.

**Проводниковая (регионарная) анестезия.** Раствор инъецируют в непосредственной близости к одному или нескольким нервам, иннервирующим соответствующую область. Тем самым выключается чувствительность более или менее обширной зоны тела. Выполняя эту анестезию, необходимо очень четко представлять ход и расположение нервов. Для определения месторасположения нервов существуют специальные ориентировочные пункты: выступы костей, контуры мышц, сухожилий или имеющиеся между ними углубления. Ориентиры облегчают установление места уколов.

Инъекции в области того или иного нерва могут быть выполнены либо в доступном месте на протяжении нерва, либо вблизи его формирования. В связи с этим в первом случае говорят о *периферической*, а во втором о *центральной проводниковой анестезии*.

Способы проводниковой анестезии различают по анатомическому местоположению инъекций. Блокаду нервов у выхода из межпозвоночных отверстий определяют как паравerteбральную анестезию. Блокаду нервов у вентральных крестцовых отверстий называют парасакральной анестезией, а на уровне свободных концов поперечнореберных отростков поясничных позвонков — паралюмбальной анестезией; наконец, инъекция по ходу межреберных нервов известна как межреберная (интеркостальная) проводниковая анестезия и т. п.

Для того чтобы анестезирующий раствор лучше проникал сквозь рыхлую соединительную и жировую ткани, которыми окружены нервные стволы, пользуются раствором более высокой концентрации (2—3%-ным), чем при инфильтрационной анестезии. В зависимости от толщины нервного ствола и глубины его залегания в области каждого нерва у крупных животных инъецируют от 5 до 20 мл раствора. Дозу раствора всегда нужно несколько

увеличить, если нет уверенности в точном нахождении кончика иглы возле нерва. Поскольку нервы сопровождаются сосудистыми стволами, при инъекциях следует сначала убедиться в положении конца иглы вне просвета сосуда, что устанавливают аспирацией присоединенным шприцем.

**Эпидуральная анестезия.** При этом способе нервные стволы и корешки спинномозговых нервов блокируют в полости позвоночного канала до выхода их в межпозвоночные отверстия. Анестезирующий раствор инъецируют между твердой мозговой оболочкой и стенкой позвоночного канала — в эпидуральное пространство (эпидуральная, экстрадуральная, перидуральная анестезия). Если проколоть твердую и паутинную оболочки, раствор проникает в подпаутинное пространство (субдуральная, субарахноидальная анестезия). Практическое значение в ветеринарии имеет эпидуральная анестезия. Ее рассматривают как один из видов центральной, проводниковой анестезии.

**Анатомо-топографические данные.** Позвоночный канал представляет собой костно-связочную трубку, образованную посредством соединения тел и дуг позвонков. В крестцовой части у всех сельскохозяйственных животных, за исключением свиньи, тела позвонков вместе с остистыми отростками настолько плотно сращены, что междуговые отверстия отсутствуют. Первый хвостовой позвонок иногда тоже может быть сращен с крестцом. Начиная со 2-го хвостового позвонка позвоночные дуги становятся незакрытыми. Позвонки соединены друг с другом хрящевыми дисками и связками. Для анестезии заслуживают упоминания междуговые связки — *ligg. interarcualia*, соединяющие дуги позвонков и закрывающие образовавшиеся от этого соединения междуговые отверстия.

Костно-связочный позвоночный канал внутри выстлан эндо-рахисом (надкостницей). Последний, переходя на связки, покрывает все промежутки между позвонками, образуя трубку, имеющую с боков межпозвоночные отверстия для выхода нервов и сосудов.

Спинальный мозг домашних животных расположен в позвоночном канале и заканчивается мозговым конусом в области крестца (у собак в области 7-го поясничного позвонка). Концевая часть конуса спинного мозга переходит в концевую его нить, которая теряется в области хвостовых позвонков.

Спинальный мозг окружен тремя оболочками, которые вместе с костно-связочным позвоночным каналом образуют соответствующие пространства: между мягкой и паутинной оболочками — субарахноидальное; между паутинной и твердой оболочками — субдуральное (оба они, особенно первое, содержат спинномозговую жидкость); между твердой мозговой оболочкой и костно-связочным позвоночным каналом — эпидуральное (экстрадуральное,

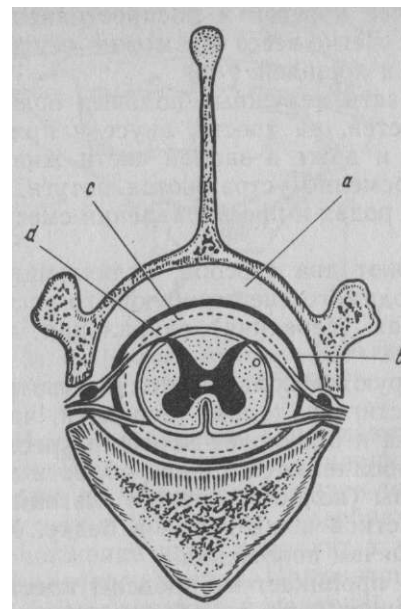


Рис. 32. Схема оболочек и пространств спинного мозга: ad—эпидуральное и субарахноидальное пространства; b, c - твердая и паутинная оболочки

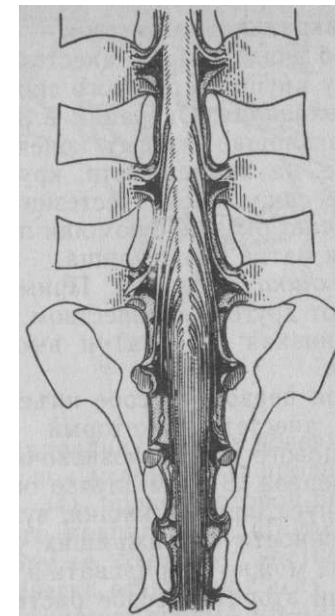


Рис. 33. Схема эпидурального пространства крупного рогатого скота в пояснично-крестцовом отделе. Формирование «конского хвоста» (Шрай-бер и Шаллер)

перидуральное) (рис. 32) пространство. Содержимым эпидурального пространства являются жировая ткань, корешки спинномозговых нервов (а в каудальной части и нервы), венозные стволы и венозные сети. У истощенных животных жировая ткань почти полностью исчезает, превращаясь в студенистую массу. Корешки спинномозговых нервов на всем протяжении своего эпидурального пути окружены паутинной и твердой мозговыми оболочками. Твердая мозговая оболочка присоединяется к краям межпозвоночных отверстий.

В начальной части позвоночного канала корешки спинномозговых нервов отходят от мозга почти перпендикулярно. Каудальнее они приобретают косое направление. В области крестцовой к хвостовой части позвоночного канала как корешки, так и образующиеся из них нервы идут почти параллельно конусу спинного мозга в виде пучка, называемого «конским хвостом» — *cauda equina* (рис. 33).

Эпидуральное пространство — наиболее удобное место для инъекции анестезирующего раствора.

Сакральная анестезия — более простой и распространенный способ эпидуральной анестезии. Легче всего его можно осуществить у крупного рогатого скота и лошадей.

**Показания.** Операции в области наружных половых органов и влагалища, тазовых конечностей, на хвосте, анусе и прямой кишке, на промежности, крупе и даже в задней части живота. После сакральной анестезии временно устраняются потуги, что облегчает оказание помощи при родах и при вправлении сместившихся матки и влагалища.

**Техника анестезии.** Применяют два способа, отличающихся один от другого количеством вводимого анестезирующего раствора,— низкая (задняя) и высокая (передняя) сакральная анестезия.

При первом способе вводят небольшое количество раствора анестетика, который достигает только передней части крестцового отдела позвоночника и блокирует корешки крестцовых нервов. В этом случае обезболивается только область хвоста, ануса, прямой кишки, вульвы (полового члена), влагалища, промежности и ближайших участков кожи крупа и бедер. Животных можно оперировать в стоячем положении.

При втором способе раствор проникает за пределы крестцового отдела позвоночника; в зависимости от объема он может достигать поясничной и грудной частей и блокировать корешки нервов, снабжающих заднюю часть тела, включая конечности и область живота. Этот способ сопровождается временным параличом конечностей. Поэтому животных оперируют в лежачем положении.

Количество раствора, необходимого для инъекции, рассчитывают следующим образом: акушерским циркулем измеряют длину крупа (от маклока до седалищного бугра) и полученную цифру делят на 3. Например, длина крупа 51 см :3=17. Это и будет предельное количество миллилитров раствора для низкой сакральной анестезии данному животному. Для высокой сакральной анестезии количество раствора значительно увеличивают (до 50—150 мл). В практике наиболее широко применяют низкую сакральную анестезию.

Для анестезии крупных животных необходимы иглы с ман- дренами до 10 см длиной и диаметром 1 мм. Лучше всего пользоваться иглой Вира с прочной канюлей. Для мелких животных используют иглы соответственно меньшего размера.

Место укола у крупных животных — хорошо прощупываемое углубление между остистыми отростками 1-го и 2-го хвостовых позвонков. Его нахождение можно облегчить, если большой палец левой руки приставить на корень хвоста и правой рукой приводить хвост в движение; при этом легко устанавливают подвижность между соответствующими позвонками

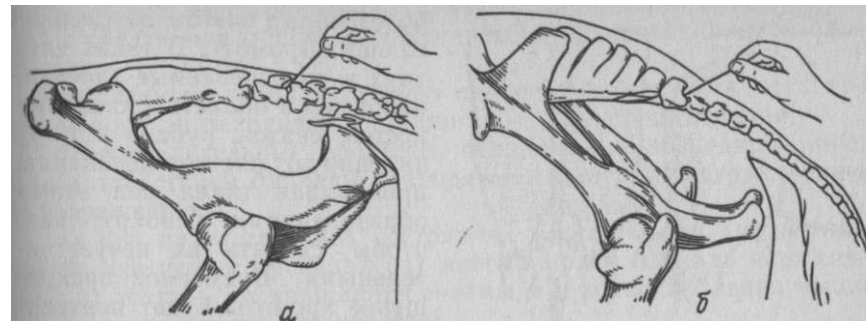


Рис. 34. Сакральная анестезия (пункция): а — крупного рогатого скота; б — лошади

Иглу с мандреном вкалывают перпендикулярно к поверхности кожи. Под кожей иглу наклоняют под углом 45° и продвигают глубже до междуговой связки (рис. 34), прокол которой ощущается как преодоление своеобразного препятствия. Дальнейшее продвижение иглы приводит к упору ее кончика в костное дно позвоночного канала. После этого слегка оттягивают иглу назад, извлекают мандрен и медленно вводят теплый 1,5—2%-ный раствор новокаина. Иногда по извлечении мандрена слышится легкий шум от насыщаемого в эпидуральное пространство воздуха. Это обстоятельство, а также свободная инъекция от легкого надавливания на поршень шприца являются верными критериями правильного положения иглы.

Спустя 5—15 мин после инъекции начинает сказываться действие новокаина: расслабляется хвост, анус и вульва, расширяется просвет прямой кишки и влагалища, у самцов иногда выходит из препуция половой член. Нечувствительность этих участков, а также промежности и ближайших прилегающих областей крупа и бедра длится от 45 мин до 1,5 ч (рис. 35).

При высокой сакральной анестезии у животного вскоре после инъекции появляется неустойчивость тазовых конечностей, шаткость зада. Если вовремя не позаботиться о повале животного и фиксации его в лежачем положении, оно внезапно упадет через несколько минут.

На мелких жвачных и плотоядных сакральную анестезию проводят в основном так же, как и на крупных животных. Раствор вводят между 1-м и 2-м хвостовыми позвонками. Количество анестезирующего раствора обычно исчисляют из длины тела животного (от затылка до корня хвоста). На каждый сантиметр 1/10 длины тела берут 1 мл 1%-ного раствора новокаина.

Местное обезболивание для диагностических целей. Местное обезболивание широко применяют для уточнения локализации

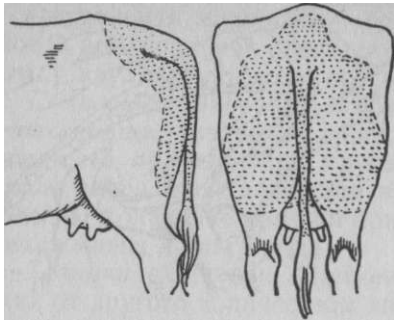


Рис. 35. Зона обезболивания при низкой сакральной анестезии у крупного рогатого скота

болезненных очагов, обуславливающих хромоту. В таких случаях в подозреваемые участки, например в области утолщения костей, связок, рубцов и т. п., инъецируют раствор новокаина, пропитывая ткани под этими образованиями и вокруг них, чтобы сделать их нечувствительными. Временное прекращение хромоты будет подтверждать предположительный диагноз. Для этого используют также проводниковую анестезию. Блокируя нервы, которые иннервируют

подозреваемые области конечностей, временно выключают чувствительность ниже мест инъекции; дальнейшее нахождение причины хромоты не представляет затруднений.

Инъекция анестезирующих растворов в синовиальные полости суставов, сухожильных влагалищ и бурс также с большей или меньшей степенью вероятности позволяет установить местоположение очага, вызвавшего хромоту.

**Потенцированная местная анестезия.** Техническое осуществление местной анестезии и последующее выполнение операций иногда затруднительны у беспокойных и злых животных. Поэтому, кроме надлежащей фиксации, в настоящее время прибегают к предварительному применению седативных средств (нейролептиков). Такой вид обезболивания называют потенцированным местным обезболиванием.

**Местное обезбоживание как способ патогенетической терапии.** Установлено, что инъекция раствора новокаина в области очагов воспаления сопровождается улучшением течения процесса, особенно в его начальной стадии.

А. В. Вишневецкий выдвинул положение о слабо раздражающем действии новокаина на нервную систему. По его мнению, новокаин не только препятствует проникновению в центральную нервную систему импульсов из очага поражения, но одновременно является своеобразным слабым раздражителем нервной системы, вызывая определенные трофические сдвиги в организме и в очаге поражения. Этот эффект проявляется нередко даже в отдаленных пунктах от места введения новокаина. Выключая чувствительные нервы, проводящие болевые раздражения в кору головного мозга от больного органа, новокаин способствует ликвидации болевого ощущения, снятию спазма, местному расширению сосудов, улучшению кровоснабжения и этим создает предпосылки для выздоровления. Таким образом, были сформулированы следующие общие положения действия новокаиновой блокады:

62

а) развитие воспалительного процесса может быть остановлено, пока он находится в стадии серозного пропитывания;

б) воспалительные процессы, склонные к абсцедированию, под воздействием блокады приводятся к быстрому отграничению и разрешению;

в) при патологических состояниях тонуса мышц (кишечник, матка, скелетная мускулатура) новокаиновая блокада нормализует их тонус — прекращаются спазмы, а при расслаблении мышц их тонус, наоборот, усиливается;

г) при патологических состояниях, связанных с нарушением тонуса и проницаемости капилляров, новокаиновая блокада приводит к восстановлению нормального состояния сосудистой стенки.

В связи с этим с лечебной целью применяют блокаду нервных окончаний и нервных ветвей (короткий циркулярный блок) стволов вегетативной нервной системы (надплевральная блокада чревных и пограничного ствола симпатического нерва), вегетативных нервных сплетений (паранефральный блок), а также внутрисосудистое введение растворов новокаина и др. Во всех этих случаях пользуются слабыми растворами новокаина (0,25— 0,5%-ной концентрации).

#### РАЗЪЕДИНЕНИЕ ТКАНЕЙ

Каждая кровавая операция сопряжена с неизбежным нарушением целостности тканей, то есть с их рассечением. Основным условием при этом является бережное отношение к тканям, что наилучшим способом характеризует хорошую хирургическую подготовку врача. Чем осторожнее обращаются с рассекаемыми тканями, тем лучше и быстрее происходит их заживление. Особенно следует избегать повреждения крупных сосудов или нервов. В большинстве случаев мышцы разъединяют по ходу волокон; правда, если необходимо получить широкий доступ к пораженному органу или создать наиболее благоприятные условия для стока отделяемого, иногда пренебрегают этим правилом. Поэтому к разъединению тканей приступают только после того, как оперирующий ясно представит себе длину, форму и направление разреза.

Длина разреза зависит не только от протяженности участка поражения, но и от глубины проникновения в ткани: чем глубже расположен оперируемый орган, тем длиннее будет разрез покровных тканей. Вообще, приступая к разрезу, никогда не следует забывать общего правила хирургии: *разрез должен быть*



настолько большим, насколько это нужно, и настолько малым, насколько это возможно.

Форма разреза чаще всего бывает прямолинейной. Однако при экстирпации новообразований, иссечении язв и свищей разрезы делают веретенообразными. Кроме того, для создания наилучших условий оттока отделяемого, широкого доступа к глубже лежащим тканям применяют лоскутные разрезы самой разнообразной формы: угловой, подковообразный, Т-образный, крестообразный и др.

Направление разреза определяют ходом кожных складок, ростом волосяного покрова и (самое главное) расположением глубже лежащих сосудисто-нервных пучков, сухожилий, связок, сухожильных влагалищ и других органов, случайное повреждение которых может неблагоприятно сказаться на исходе операции.

**Инструменты, техника выполнения разрезов.** Основной инструмент в хирургии — хирургический нож (скальпель), который в зависимости от клинка и черенка может иметь различную форму и назначение (рис. 36). Наиболее распространены брюшистый и остроконечный скальпели. Первый используют для разрезов любой формы, различной длины и глубины; остроконечным скальпелем небольшими осторожными сепарирующими движениями его кончиком отделяют элементы сосудисто-нервного пучка, препарируют протоки, фасции и др.

Брюшистым-скальпелем ткани рассекают его брюшком. Когда хотят сделать поверхностный, длинный, но неглубокий разрез, скальпель держат в руке в положении смычка; если необходимо проникнуть глубже через плотные или упругие ткани, на спинку ножа кладут указательный палец и надавливают, как на столовый нож. Остроконечный скальпель удерживают, как правило, в положении писчего пера, что позволяет производить небольшие, точные разрезы. Пользуются им для вскрытия абсцессов, неглубоких проколов, препаровки и др.

Рассекая кожу, прежде всего нужно устранить ее подвижность и смещаемость, для чего сам хирург пальцами левой руки или его помощник фиксируют ее (рис. 37). Для равномерного разреза толстой кожи брюшистый скальпель в начале разреза ставят вертикально и, проколов кожу, наклоняют его и далее действуют брюшком скальпеля. Разрез заканчивают, ставя скальпель снова вертикально (рис. 38). При разрезе над участком, где располагаются жизненно важные органы, чтобы избежать их повреждения, кожу захватывают пальцами или пинцетами в складку (с помощью ассистента) и рассекают ее в поперечном направлении. Таким способом рассекают брюшину и грыжевые мешки. Для защиты внутренностей от случайных повреждений при рассечении брюшины, а также для разреза фасций, проде-

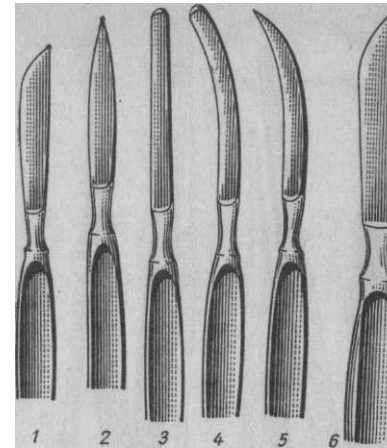


Рис. 36. Скальпели:  
1 — брюшистый; 2 — остроконечный; 3 — нуговчатый; 4 — тенотом; 5 — серповидный; 6 — резекционный

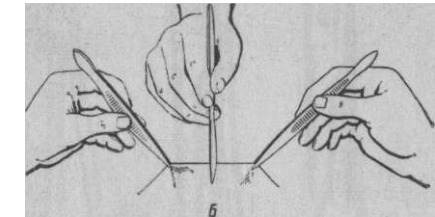
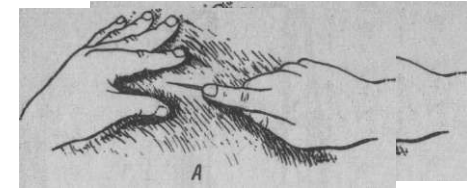


Рис. 37. Способ фиксации кожи пальцами (А) и пинцетами (Б) при разрезе

лав в них небольшое отверстие, вводят туда сначала желобоватый зонд и дальнейшее рассечение делают скальпелем или ножницами, проводя их по зонду. Брюшину можно рассечь ножницами между двумя пальцами, введенными в брюшную полость через небольшое отверстие (рис. 39).

При всех разрезах необходимо стремиться придерживаться послойного разъединения тканей.

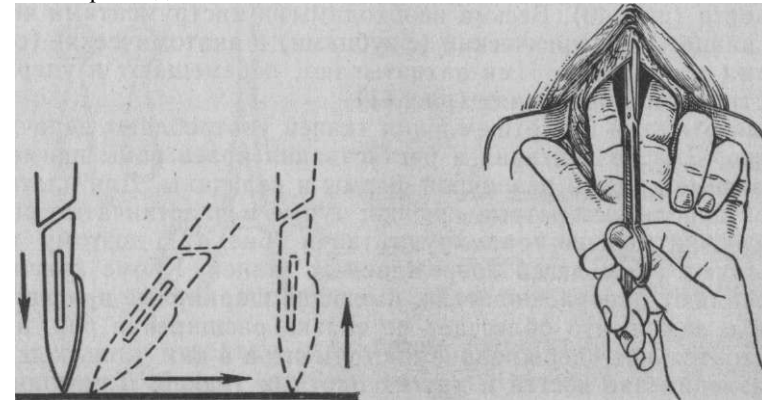


Рис. 38. Положение лезвия скальпеля при разрезе толстой кожи  
Рис. 39. Рассечение брюшины между двумя пальцами

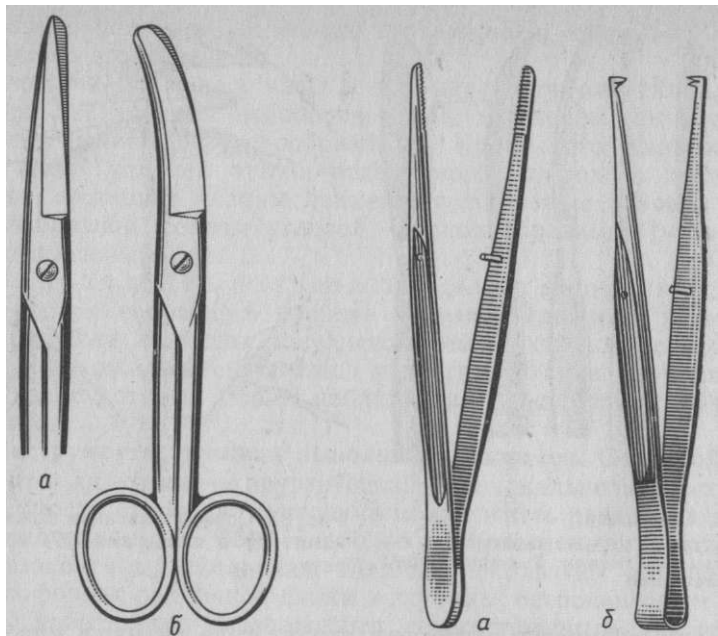


Рис. 40. Ножницы:  
а — прямые; б — изогнутые

Рис. 41. Пинцеты:  
а — анатомический; б — хирургический

Кроме скальпелей, для разъединения тканей пользуются ножницами, которые в зависимости от назначения имеют также различную форму. Наиболее распространены прямые ножницы, иногда с одной притуплённой браншей, и кривые, изогнутые по плоскости (рис. 40). Весьма необходимыми инструментами являются пинцеты: хирургический (с зубцами) и анатомический (с насечками на концах). Ими захватывают, перемещают и удерживают ткани при операциях (рис. 41).

Для отжигания или отщепления тканей употребляют цепочный экразер. Для раздвигания и растягивания краев раны применяют раневые крючки различной формы и величины. Для плотных тканей используют острые крючки; тупые и пластинчатые раневые крючки меньше травмируют ткани (рис. 42), поэтому ими расширяют раны легко повреждаемых тканей. Кроме крючков, употребляют ранорасширители, имеющие шарнирные приспособления и замки, что облегчает не только расширение ран, но и самостоятельное удерживание инструментов в них.

**Разъединение костей и других плотных тканей.** Для полного рассечения костей применяют различные пилы: листовые, дуговые, проволочные и др. Костными ножницами резецируют ребра.

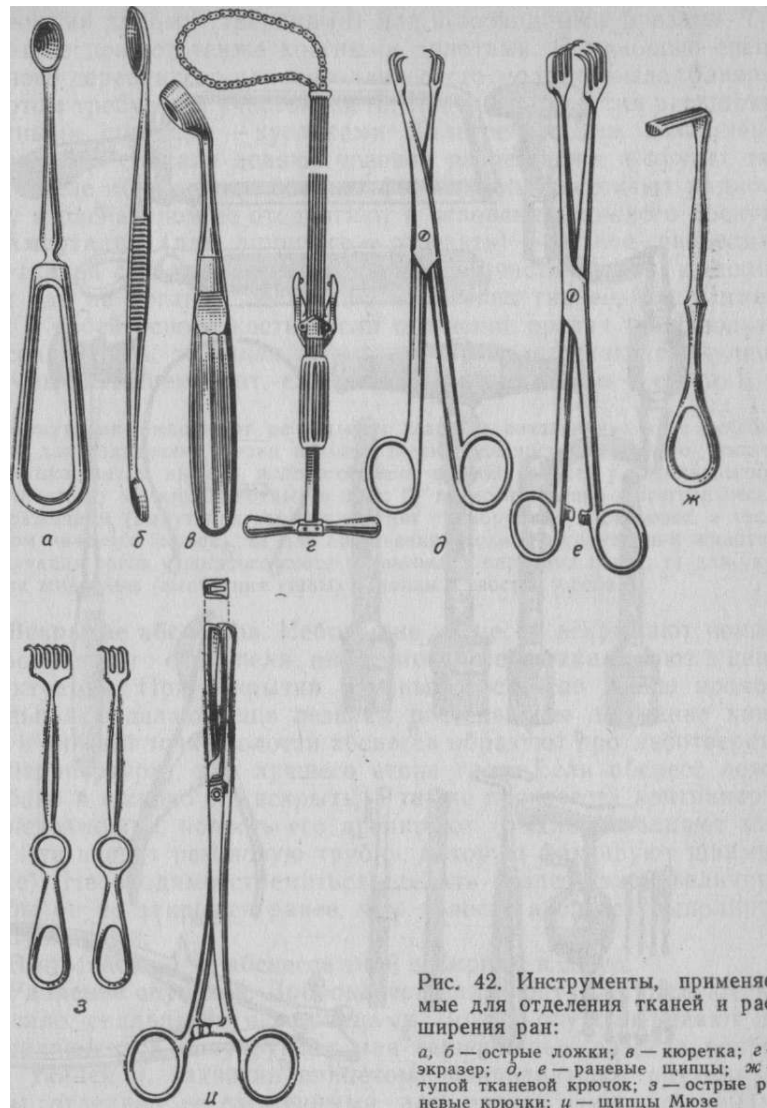


Рис. 42. Инструменты, применяемые для отделения тканей и расширения ран:  
а, б — острые ложки; в — кюретка; г — экразер; д, е — раневые щипцы; ж — тупой тканевой крючок; з — острые раневые крючки; и — щипцы Мюзе

Надкостницу отделяют распатором, кюретками и острыми ложками выскабливают костный мозг, стенки свищей, удаляют секвестры и пр. (рис. 43).

**Трепанация** (греч. *трурао* — высверливание)—особый вид разъединения тканей выпиливанием в костях отверстий цилинд-




Рис. 43. Инструменты, используемые для операции на костях:  
 а), б) – коловоротный и ручной трепаны; а) дугвая и г) – листовая пилы; а) – проволочная пила с рукояткой; е) – молоток трепанационный; ж) – реберные ножницы; з) – трепан с фрезами; и) – распатор реберный; к) – долота желобчатое и прямое; л) – кусачки Дальгрена

рическими пилами (трепанами) или шаровидными фрезами. Трепанацию делают также костными долотами. С помощью специального деревянного или металлического молотка выдалбливают долотом требуемый участок кости. Костные отверстия расширяют костными щипцами — кусачками Дальгрена. Для выполнения трепанации сначала делают угловой разрез кожи и других тканей; после обнажения кости по форме раны рассекают надкостницу и распатором ее отодвигают к основанию кожного лоскута.

**Ампутация** (лат. *amputare* — отрезать) — полное разъединение тканей с удалением периферической части органа; выполняется как на органах, состоящих из мягких тканей, так и имеющих в своей основе кости. Если отсечение органа производится по сочленению, то такая ампутация называется экзартикуляцией — вычленением (лат. *ex* — от, наружу, *articulus* — сустав).

Ампутацию выполняют по четырем главным показаниям: а) с лечебной целью для сохранения жизни и хозяйственной ценности животного (ампутация языка, матки, вымени, полового члена, фаланг пальцев у парнокопытных, конечностей у мелких животных и др.); б) по хозяйственно-зоогигиеническим соображениям (ампутация хвостов у ягнят тонкорунных пород овец, а также откармливаемых бычков); в) для облегчения ухода и эксплуатации животных (ампутация рогов у рогатого скота и крыльев у парковых птиц); г) для украшения животных (ампутация ушных раковин и хвостов у собак).

**Вскрытие абсцессов.** Небольшие абсцессы вскрывают концом остроконечного скальпеля; инструмент быстро вкалывают в центр флюктуации. При вскрытии крупных абсцессов после прокола скальпелем делают еще лезвием рассекающее движение книзу или в нижней точке полости абсцесса образуют противоотверстие (контрапертура) для лучшего стока гноя. Если абсцесс лежит глубоко и широко его вскрыть, а также произвести контрапертуру невозможно, полость его дренируют (рыхло заполняют марлей или вводят резиновую трубку, которую фиксируют швами к коже). Необходимо стремиться сделать разрез такой величины, чтобы он не закрылся ранее, чем полость абсцесса выполнится грануляциями.

Выпускаемый из абсцесса гной собирают в сосуд.

**Удаление опухолей.** Доброкачественные опухоли удаляют, как правило, скальпелем и ножницами. Вокруг опухоли делают два соединяющихся полукруглых или серповидных разреза покровных тканей и, захватив пинцетом, приподнимают опухоль из раны, отделяя ее сложенными или раскрытыми ножницами. Встречающиеся сосуды торзируют или лигируют. Опухоли на узкой ножке с успехом удаляют при помощи лигатуры. Последняя может быть прошивной, то есть лигатуру проводят иглой через ножку опухоли, а затем рассекают и концы каждой половинки лигатуры туго связывают, разделяя ножку пополам, а затем опухоль отсекают. Если опухоль находится в глубине и на нее не-

возможно наложить лигатуру, то пользуются экразером, цепочную петлю которого накладывают на ножку опухоли и, медленно суживая просвет петли, размозжают ее.

Злокачественные новообразования иссекают как можно больше в пределах здоровых тканей. Чтобы предупредить рассеивание опухолевых клеток, а также уменьшить кровотечение, экстирпацию производят электрокоагуляцией, используя для этого электронож. Последний является принадлежностью хирургической диатермии, работающей с использованием токов высокой частоты.

### **КРОВОТЕЧЕНИЕ И СПОСОБЫ ЕГО ОСТАНОВКИ**

С кровотечением постоянно приходится сталкиваться в оперативной хирургии, так как ни одна операция, сопровождаемая нарушением целостности тканей, не проходит без повреждения сосудов и потери крови. Чем крупнее сосуды, тем угроза кровотечения и его последствий имеет более неблагоприятное влияние на организм.

В зависимости от источника возникновения кровотечение может быть *артериальным* (алая кровь вытекает в виде пульсирующей струи, которая прекращается после прижатия центрального конца сосуда); *венозным* (цвет струи темно-вишневый, течет иногда прерывисто синхронно дыханию, уменьшается после прижатия периферического участка сосуда), *капиллярным* (кровь течет равномерно со всей поверхности раны) и *паренхиматозным* (возникает при повреждении легких, печени, селезенки, почек, характеризуется обильным вытеканием крови; как и капиллярное, оно является смешанным). Кроме того, различают кровотечение *наружное* — при повреждении целостности покровов и внутреннее — при излиянии крови во внутренние замкнутые полости организма; наконец, скопление крови в межтканевых промежутках квалифицируют как *внутриканальное (интерстициальное)* кровотечение; если при этом в межтканевых промежутках возникает полость, то образуется *гематома*.

По времени появления кровотечение бывает *первичным*, возникающим сразу же после повреждения сосуда, и *вторичным*, если оно развивается в результате ослабления и соскальзывания лигатуры или распада тромба. Кровотечение, которое может произойти вследствие разъедания стенки сосуда при распаде окружающих тканей, называется *аррозионным*. При длительном и тугом наложении кровоостанавливающего жгута может возникнуть повреждение вазоконстрикторов; развивающееся кровотечение после снятия жгута называют *паралитическим*.

Профилактика кровотечения может быть осуществлена применением средств общего действия, повышающих свертываемость крови, и местным воздействием на сосуды оперируемой области.

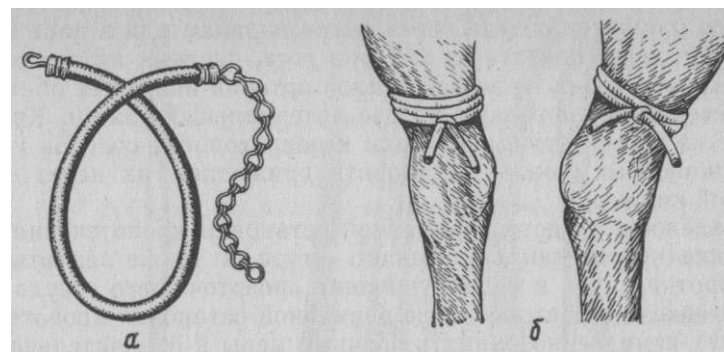


Рис. 44. Кровоостанавливающий жгут (а) и места его наложения (б)

Для повышения свертываемости крови хорошим средством является заблаговременное переливание совместимой крови: крупным животным 500—1000 мл, мелким до 300 мл. Свертываемость крови повышается, кроме того, от внутривенной инъекции 10%-ного раствора кальция хлорида в количестве 100—150 мл крупным и 2—4 мл мелким животным, нормальной лошадиной сыворотки, вводимой подкожно или внутривенно лошадям (100—150 мл).

Обескровливание оперируемой области достигается при помощи кровоостанавливающего жгута — резиновой трубки или резиновой тесьмы с крючком на одном конце и цепочкой на другом (рис. 44, а). Его легче всего применить на конечностях. Непосредственно перед операцией жгутом обвивают конечность несколько раз выше места операции, где сосудисто-нервные пучки располагаются среди мышц и не могут быть повреждены в результате давления. Наилучшие места для наложения жгута — участки непосредственно над запястным и плюсневым суставами (б). Жгут можно с успехом заменить холщовым бинтом, полотенцем и др.

При наложении жгута следят за пульсом дистально от жгута и прекращают затягивать его, как только исчезнет пульсация. Жгут накладывают на 1—2 ч (зимой уменьшают наполовину). Если этот срок необходимо продлить, то на некоторое время жгут ослабляют, а затем затягивают и закрепляют вновь. Снимают жгут при медленном ослаблении. Обильное послеоперационное кровотечение, возникающее после снятия жгута, останавливают повторным его наложением на 5—10 мин.

**Временная остановка кровотечения.** При кровотечении из небольших сосудов наиболее простой способ остановки его —

временное прижатие сосуда через ткани пальцем или в ране тампоном. Это легко сделать на артерии рога, пястных артериях и др. При кровотечении из ветвей сонной артерии иногда ее обнажают и временно накладывают на нее артериальный зажим. Кровотечение из ветвей брюшной аорты и подвздошных сосудов у крупных животных можно остановить прижатием их через стенку прямой кишки.

Надежное средство временной остановки кровотечения — наложение кровоостанавливающего жгута, а также захватывание на короткий срок и перекручивание кровоточащего сосуда гемостатическим пинцетом. После временной остановки кровотечения следует немедленно принять срочные меры к окончательной его остановке.

**Окончательная остановка кровотечения** может быть осуществлена применением механических, физических, химических и биологических средств, причем первые наиболее надежны.

Механические способы. Наиболее простой из них — *тампонада*. Марлевыми тампонами, прикладываемыми к кровоточащей поверхности, легко останавливается капиллярное кровотечение. При обильном кровотечении из полостей их заполняют тампонами из марли и марлевыми бинтами. Для этого особенно пригоден тампон Микулича — квадратная салфетка соответствующей величины из сложенной вдвое марли, в центре которой пришита либо марлевая тесемка, либо укреплена нитка. Корнцангом салфетку вводят в полость, затем осторожно наполняют марлево-ватными тампонами, стараясь равномерно распределить их, чтобы создать соответствующее давление на кровоточащие сосуды; тесемку тампона выводят за пределы раны. Нередко для удержания этого большого тампона в ране края ее сближают временными швами, которые снимают на 2—4-й день. Тампон извлекают за конец тесемки после предварительного освобождения его от мелких тампонов. Для лучшего отделения тампонов их увлажняют раствором перекиси водорода.

*Скручивание сосуда* (торзирование) — один из наиболее распространенных способов механической остановки кровотечения. При этом чаще пользуются кровоостанавливающими пинцетами Кохера и Пеана (рис. 45). Первый из них имеет на концах своих браншей зубцы, которые легко захватывают сосуд вместе с тканями. У второго зубцы отсутствуют, что позволяет захватить культю сосуда изолированно, не повреждая ее дополнительно. Захватив культю сосуда пинцетом, ее слегка подтягивают и, сделав несколько оборотов вокруг продольной оси, пинцет снимают. Иногда в процессе операции сильно кровоточащие сосуды зажимают пинцетами и оставляют их в ране на некоторый срок; перед снятием их перекручивают.

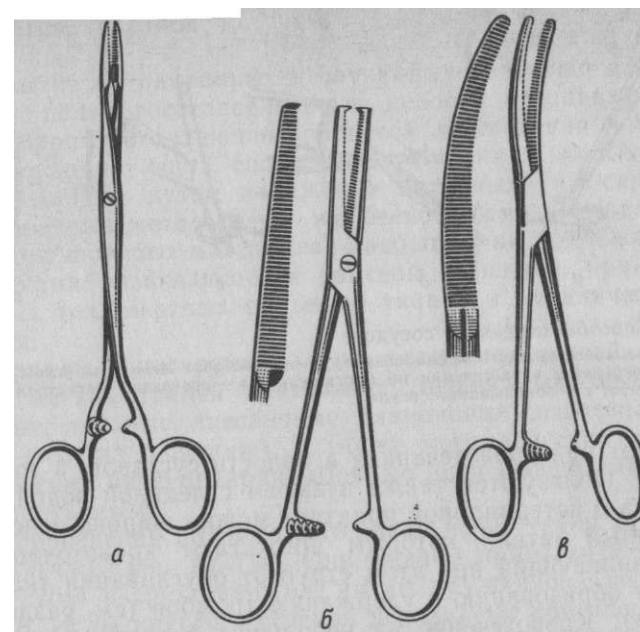


Рис. 45. Кровоостанавливающие пинцеты: а - Пеана; б - Кохера; в - артериальный зажим

При кровотечении из крупного сосуда в глубине раны, когда его нельзя остановить другими способами, наложенный пинцет оставляют в ране на 12—24 ч, а иногда даже и на несколько дней. Таким же способом можно останавливать кровотечение из семенного канатика.

*Лигатура сосуда* — самый действенный способ остановки кровотечения. Он состоит в перевязывании ниткой (шелк или кетгут) кровоточащего сосуда. Сначала сосуд захватывают в ране пинцетом и слегка его подтягивают, а затем ниже пинцета накладывают лигатуру, завязывая ее хирургическим узлом. Концы ниток оставляют длиной 0,5 см. Если сосуд невозможно выделить из тканей, то для удобства и надежности наложения лигатуры его обкалывают иглой с ниткой, захватывая часть окружающих тканей. В исключительных случаях применяют перевязку сосуда на протяжении, то есть вдали от места кровотечения. Для этого приходится обнажать магистральный сосуд в центральном направлении от места кровотечения (рис. 46).

Физические способы остановки кровотечения основаны на применении холода или тепла. Холод в виде обливаний, примочек и орошений холодной водой со льдом, а иногда с глиной

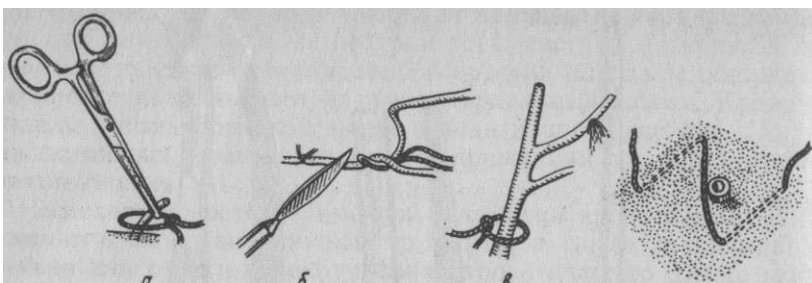


Рис. 46. Способы перевязки сосудов:  
 а) – лигатура кровоточащего конца сосуда; б) – подведение лигатуры иглой Дешана под сосуд при перевязке и рассечении на протяжении; в) – перевязка магистрального ствола на протяжении; г) – обкалывание сосуда

применяют при кровотечениях в полости суставов, в толщу тканей и др. Пользуются также пузырем с ледяной водой. В качестве тепла в ветеринарной практике можно широко использовать раскаленный металл, которым прижигают кровоточащий участок. Возникающий при этом струп от обугливания тканей способствует образованию и удержанию тромбов (см. раздел «Прижигание»), Кровотечение на небольших поверхностях останавливают электроножом. Иногда на кровоточащие поверхности прикладывают тампоны с горячей водой.

Химические способы основаны на применении фармакологических веществ местного действия. Например, тампонами наносят на раненую поверхность 3%-ный раствор перекиси водорода, скипидар (Осторожно! Ожог кожи!) и др. При операциях в полости носа и околоносовых синусах, на гортани и перенхиматозных органах применяют тампоны, пропитанные адреналином 1 :2000 или 10—20%-ным раствором антипирина.

Биологические способы в первую очередь оказывают общее действие, повышая свертываемость крови. Для этого используют в основном лошадиную сыворотку. Употребляют ее местно с применением тампонов. Кроме того, благодаря наличию тромбозина гемостатическое действие оказывают также перенесенные на кровоточащие поверхности кусочки салыника, жировой ткани, мышцы, фасции. Для укрепления их подшивают кетгут. Кроме того, сам по себе кетгут из-за содержащейся в нем тромбокнетической субстанции — действенное средство остановки кровотечения. Его мотки помещают на кровоточащие участки, в раны, анатомические полости, где их удерживают путем сближения (швамы) краев ран или стенок полостей. Для остановки кровотечения предложены гемостатические губки, содержащие тромбопластическое вещество и пенициллин (биологический антисептический тампон).

## СОЕДИНЕНИЕ ТКАНЕЙ

Для закрытия операционных и случайных ран кожи или стенок полостей с целью восстановления их целостности и создания условий для благоприятного течения процесса заживления избирают один из существующих способов соединения живых тканей. Ткани соединяют путем наложения ниточных и скрепочных швов (кровавые методы) или же бескровными методами без применения шовного материала. Закрытию не подлежат раны с признаками развивающейся раневой инфекции, при наличии инородных тел, мертвых обрывков тканей и механического загрязнения.

**Материалы и инструменты для соединения тканей.** Для соединения мягких тканей применяют нерассасываемые нитки (шелковые, льняные, лавсановые, дакроновые) и рассасываемые (кетгут, нити из окцелона), а также металлические скобки и хирургический клей циакрин. Шовные нити бывают моно- и полифиламентарными.

Для проведения шовного материала через ткани используют хирургические иглы. Они бывают прямыми и изогнутыми, круглыми и трехгранными, имеют пружинящее вилокобразное ушко. Иглы круглого сечения используют при операциях на внутренних органах, а трехгранные—при наложении швов на кожу, мышцы, фасции. Для проведения нитей вокруг сосудов и других органов имеются лигатурные иглы с массивной ручкой и расширенным острием, в центре которого расположено ушко. А. Ковач предложил иглу, в рукоятке которой вмонтирована катушка с шовным материалом, что позволяет накладывать швы на кожу при однократной зарядке иглы нитью. В настоящее время для разового использования применяются иглы с вмонтированными в них нитками, толщина которых не превышает диаметра самой иглы (рис. 47).

Иглодержатели предназначены для фиксации иглы в момент ее проведения через ткани и передачи движения руки хирурга на иглу. Наиболее распространены иглодержатели Тро- янова, Матъе, Гегара (рис. 48), отличающиеся конструкцией «амка». Иглу зажимают браншами иглодержателя в средней его уплощенной части. При введении нити в иглу иглодержатель удерживают в правой руке, прижав большим пальцем конец нити, а левой рукой проводят ее под иглой. Затем, перебросив нитку через конец иглодержателя, проводят ее через прорезь ушка иглы. Иглу заряжают так, чтобы один ее конец был короче другого на 6—8 см (рис. 49).

Хирургические пинцеты используют для фиксации краев раны при проведении через них иглы с шовным материалом.

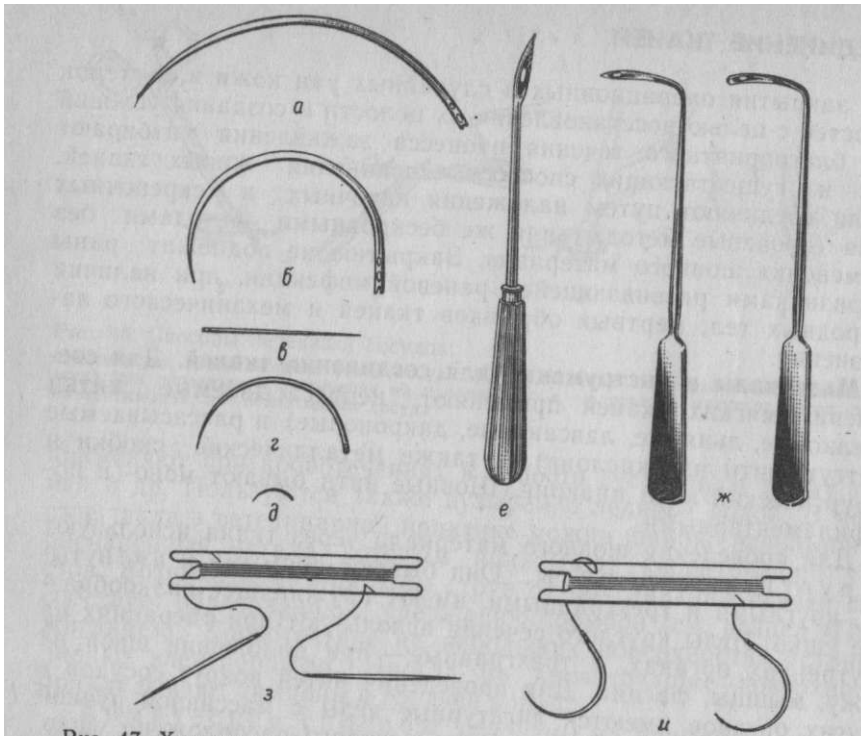


Рис. 47. Хирургические иглы:  
 а — изогнутая; б — полукруглая; в — прямая; г — кишечная; д — глазная; е — для шва с валиками; ж — лигатурные Дешана; з, и — травматические

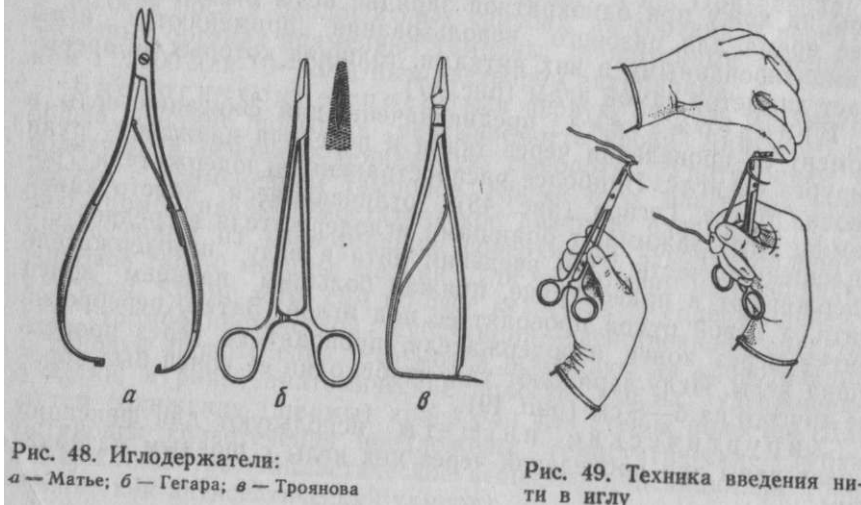


Рис. 48. Иглодержатели:  
 а — Матье; б — Гегара; в — Троянова

Рис. 49. Техника введения нити в иглу

### Виды узлов и техника их завязывания.

Наложение шва завершается завязыванием узла. От качества выполнения этого этапа зависит прочность шва и течение процесса заживления раны. Узел должен быть небольшим и способным фиксировать концы шовного материала так, чтобы он не распускался, а шовный материал не прорезал бы тканей и не сдавливал последних. Этим требованиям в наибольшей мере отвечают морской и хирургический узлы (рис. 50). При наложении морского узла концы нитей в первой и второй петле проводят в противоположных направлениях. Хирургический узел от морского отличается двойным перекручиванием первой петли. Предложено несколько технических приемов завязывания узлов указательным пальцем по Н. В. Садовскому: А — способ завязывания первой петли; Б — способ завязывания второй петли. Используют также технику завязывания морского узла двумя руками по К. Амману (рис. 52), и способ завязывания узлов в глубине раны при помощи кровоостанавливающего пинцета (рис. 53).

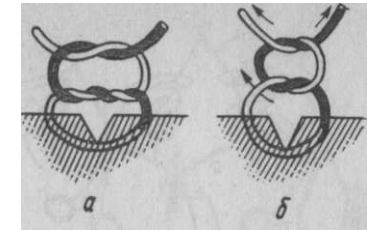


Рис. 50. Виды узлов:  
 а — хирургический; б — морской

### Виды швов и техника их наложения.

В зависимости от физико-механических свойств тканей, характера функциональных отправления органа и степени нарушения его целостности предложено много разновидностей хирургических швов. Все они могут быть отнесены к двум основным видам: прерывистым и непрерывным. По срокам наложения различают первичные швы — накладываемые на свежую рану в первые часы после ранения, после первичной хирургической обработки, и вторичные, накладываемые на гранулирующие раны. Хирургические швы бывают съемными и погружными. Съемные швы накладывают на кожу и поверхностные слизистые оболочки, их снимают после сращения тканей. Погружные швы остаются в глубине тканей, где рассасываются, инкапсулируются или прорезываются в просвет полого органа. На стенку полого органа или полости тела накладывают однорядные или многорядные (многоэтажные) швы. Швы, накладываемые с целью временного сближения краев раны, для удержания в ней тампонов, дренажей и др., называют провизорными.

На кожу накладывают следующие прерывистые швы:

Простой *узловой шов* накладывают отдельными нитями длиной 15—25 см каждая. Края раны фиксируют хирургическим пинцетом; иглу, зажатую иглодержателем, вкалывают на рас-

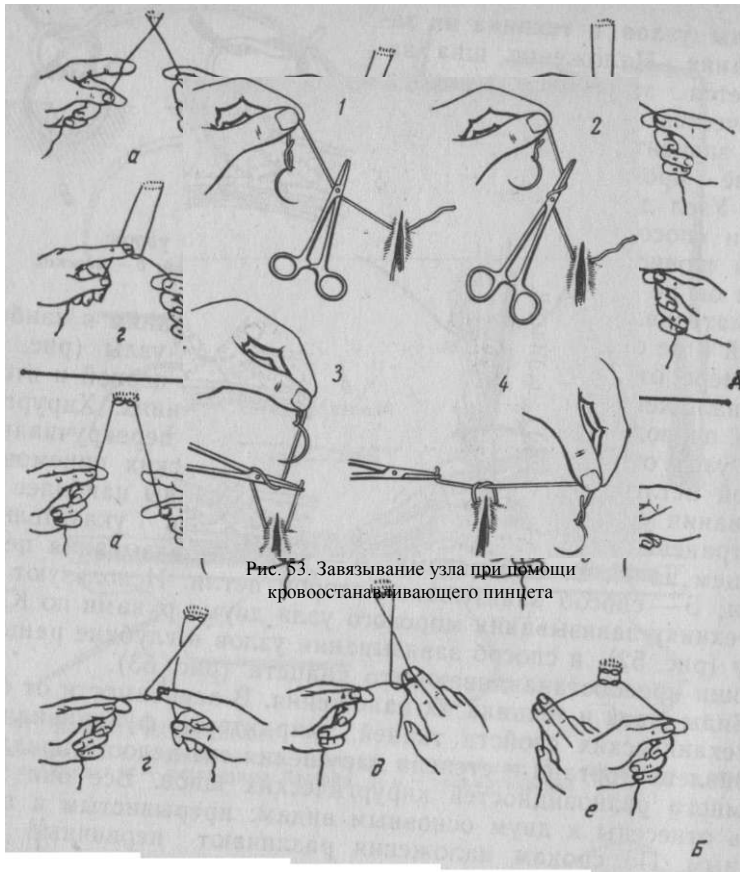


Рис. 51. Техника завязывания узлов по Н.В. Садовскому а — первая петля; б — вторая петля

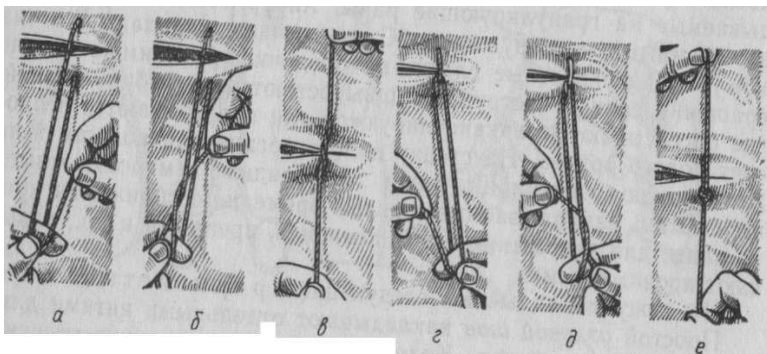


Рис. 52. Завязывание узла по Амману

стоянии 0,5—1,5 см от краев раны, и, действуя одновременно пинцетом и иглой в противоположных направлениях, прокладывают ткани на одной стороне раны; на другой стороне таким же образом проводят иглу изнутри раны наружу. Стежки накладывают на расстоянии 0,75—1,5 см один от другого. После наложения каждого стежка нити завязывают, обеспечивая точно сопоставление краев раны без чрезмерного усилия. Узлы следует располагать сбоку раны, на стороне укола иглы (рис. 54).

*Ситуационный шов* используют при ушивании длинной раны с непрямолинейными краями. Первый стежок накладывают в средней части раны, затем в каждой части раны накладывают еще по одному стежку, потом зашивают отдельные участки (рис. 55, а).

*Петлевидный шов* способен предотвратить прорезывание тканей. Его накладывают на лоскутные раны кожи, дефекты мышц, апоневрозы, находящиеся под большим напряжением (б).

*Шов с валиками* предназначен для закрытия сильно зияющих ран со значительным напряжением краев. Толстые прочные шелковые нити вводят в ушко иглы так, чтобы оба конца нити были одинаковой длины. Проведя петлю на противоположную сторону раны, освобождают ее из иглы через пружинящую вырезку ушка. В петли всех стежков, расположенные на одной стороне раны, и между концами нитей на другой стороне помещают кусочки резиновой трубочки или марлевые валики, концы нитей завязывают (в).

*Шов с образованием кожной складки* целесообразен после выполнения операции при пупочной грыже. После наложения на кожу узлового шва над последним сближают две параллельные складки кожи, прошивают их отдельными стежками узлового шва, располагая под складками марлевую прослойку (рис. 56).

*Скобки Мишеля* в ветеринарной практике накладывают у мелких животных, а также на коже век и сосков вымени у крупных животных. Каждая скобка, имеющая острые загнутые концы, накладывается при помощи специального пинцета (рис. 57).

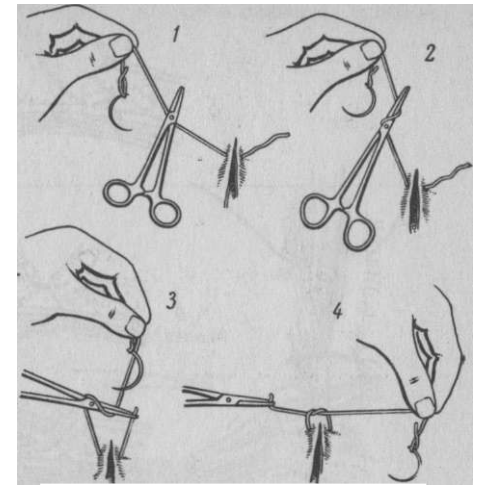


Рис. 53. Завязывание узла при помощи кровоостанавливающего пинцета



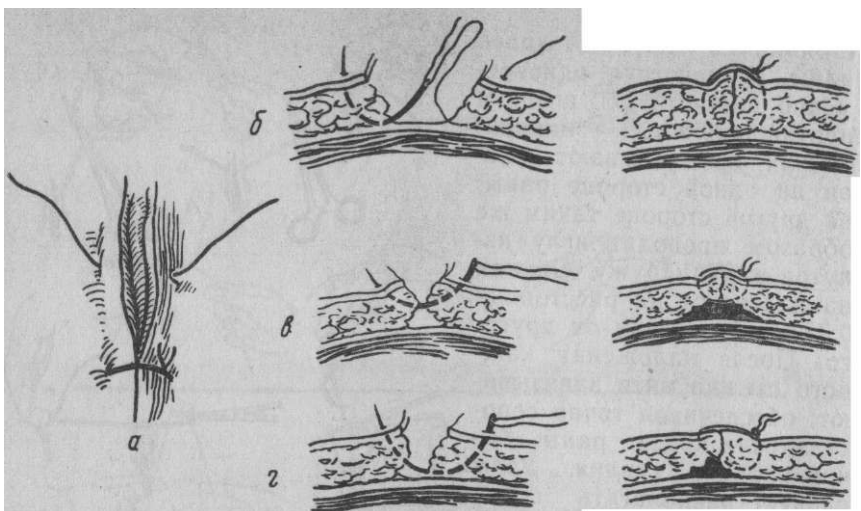


Рис. 54. Узловатый шов и способы его наложения: а, б — правильно; в, г — неправильно




Рис. 56. Шов с образованием кожной складки

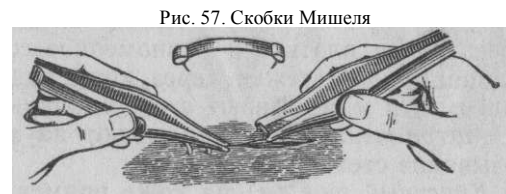

Рис. 57. Скобки Мишеля

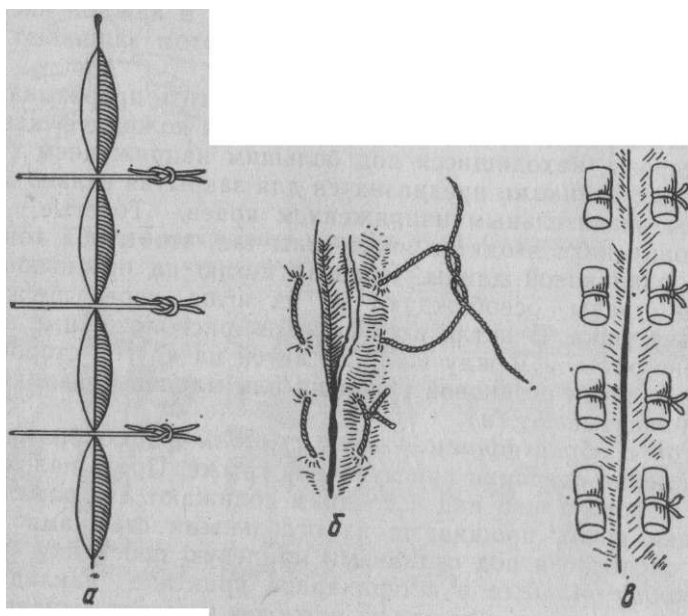
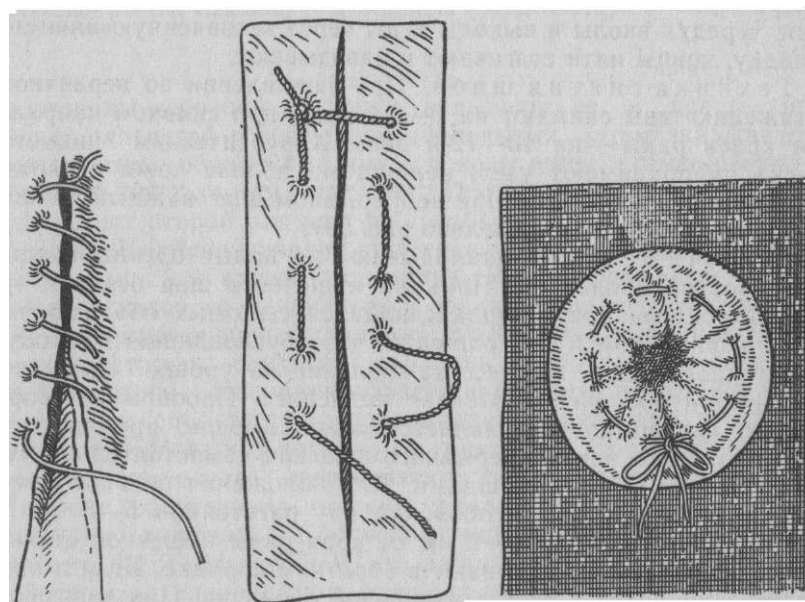


Рис. 55. Виды прерывистых швов: а — ситуационный; б — петлевидный; в — шов с валиками



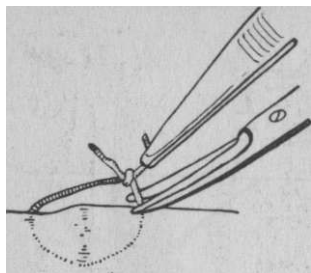


Рис. 59. Техника снятия шва

Непрерывные швы накладывают при отсутствии сильного зияния ран кожи, при погружных швах на брюшной стенке.

Чаще всего применяют *скорняжный шов*. При его наложении первый стежок завязывают узлом вблизи угла раны в месте выхода иглы. Последующие стежки накладывают на одинаковом расстоянии от краев раны. Чтобы предупредить ослабление нити, помощник при каждом уколе иглы подхватывает нить и слегка ее натягивает, обеспечивая плотное и равномерное сопоставление краев раны. На последнем стежке через края раны протягивают двойной конец нити и связывают

его с одинарным (рис. 58,а).

*Матрачный шов* накладывают на ткани, где возможно прорезывание стежков шва (б).

*Кисетный шов (в)* на коже применяют на небольших округлых ранах, а также для временного закрытия естественных отверстий. Нить проводят параллельно краям раны или отверстия, чередуя вколы и выколы иглы через захваченную пинцетом складку, концы нити стягивают и завязывают.

**Техника снятия швов.** При заживлении по первичному натяжению швы снимают на 7—8-й день, при сильном напряжении краев раны — на 10—12-й день. Хирургическим пинцетом слегка приподнимают узел, ножницами вблизи кожи перерезают нить и извлекают ее. При непрерывном шве каждый стежок пересекают и снимают отдельно (рис. 59).

Кишечные швы накладывают на полые органы, покрытые серозной оболочкой. Принцип кишечного шва основан на быстром склеивании соприкасающихся серозных оболочек выпавшим фибрином и их сращении, что обуславливает высокую герметичность шва. Процесс заживления на уровне мышечной, и слизистой оболочек протекает медленнее. Пробразом современного кишечного шва является *шов Ламбера*, применяемый: в виде узлового или непрерывного шва как самостоятельно, так и в сочетании с другими швами. Для наложения шва иглу вводят со стороны серозной оболочки на расстоянии 5—8 мм и выводят на расстоянии 1—2 мм от края раны кишечной стенки, другой край раны захватывают в обратном порядке. Игла и нить, при этом проходят в толще мышечной оболочки. При завязывании концов нити серозные оболочки соприкасаются, а края раны вворачиваются (рис. 60).

Двухрядный шов *Пирогова — Черни* накладывают на стенку мочевого пузыря. При наложении первого ряда иглу вкалывают

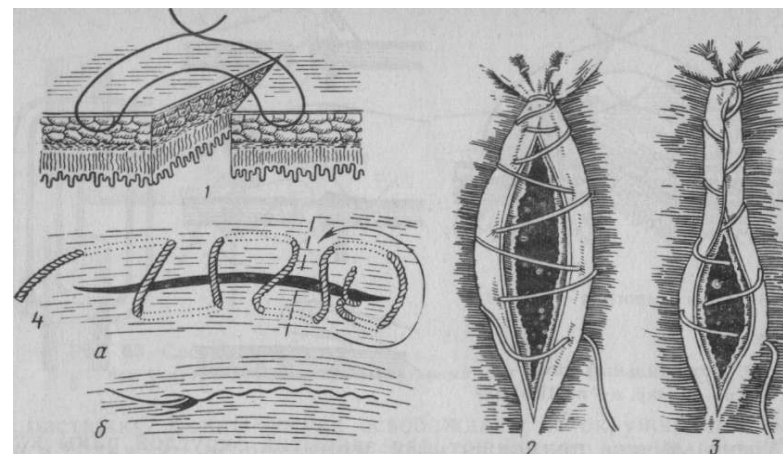


Рис. 60. Кишечные швы:

1 — схема одноэтажного шва Ламбера; 2 — непрерывный шов по Ламберу; 3 — шов Шмидена; 4 — шов Плахотина — Садовского; а — наложение шва; б — вид шва после стягивания

со стороны серозной оболочки, а выводят ее в просвет раны между слизистой и мышечной оболочками, затем вкалывают ее между этими оболочками другого края раны, а выкалывают на серозной поверхности (рис. 61). После завязывания узлов накладывают второй ряд шва по Ламберу.

*Шов Шмидена* находит применение при операциях на рубце, сычуге, толстом отделе кишечника. Это непрерывный шов, наложение которого начинается с завязывания первого узла, как и в скорняжном шве. Остальные стежки шва выполняют, делая вкол со стороны слизистой оболочки и прокалывая все слои стенки органа. Помощник поддерживает нить в состоянии натяжения, что способствует вворачиванию краев раны и соприкосновению серозных оболочек (см. рис. 60,3). В качестве второго ряда в этом случае накладывают серозно-мышечный шов по Ламберу, обеспечивая высокий уровень герметичности раны.

*Шов Плахотина — Садовского* напоминает матрачный шов. От него он отличается тем, что каждый следующий стежок другой стороны располагают, отступив назад на  $\frac{1}{3}$  его длины по отношению к предыдущему стежку. При стягивании нити шов полностью закрывает предыдущий ряд шва, обеспечивая широкое соприкосновение серозных оболочек (см. рис. 60,4). Этот шов может быть и однорядным.

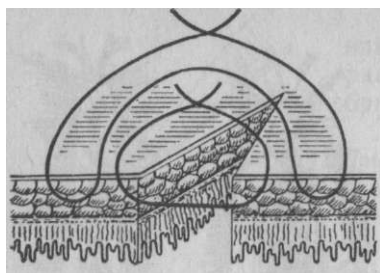


Рис. 61. Шов Пирогова—Черни

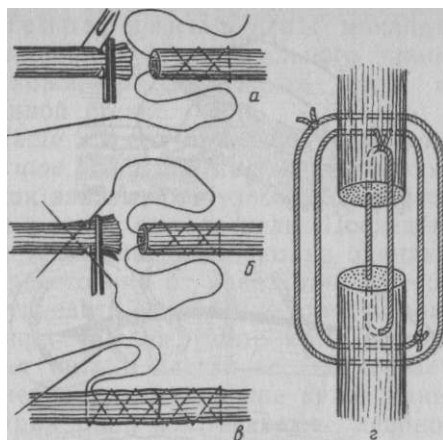


Рис. 62. Сухожильный шов: а, б, в — по Амману; г — по Тихонину

*Кисетный шов* применяют для закрытия округлой раны или культи кишки.

При наложении всех кишечных швов в зависимости от величины просвета органов и толщины его стенок вколы и выкольг иглы делают на расстоянии 2—8 мм от краев раны.

Сухожильные швы накладывают на сухожилия при полном расслаблении поврежденной мышцы после наркоза или инъекции новокаина в ее толщу. В качестве шовного материала применяют сулемовый шелк или лавсановую нить. Перед наложением шва концы сухожилия освежают и удерживают кровоостанавливающими пинцетами. Нить сначала проводят через толщу одного конца сухожилия под прямым углом к его продольной оси, а затем оба конца нити под углом 45°. Другой конец прошивают в обратном порядке и стягивают оба конца сухожилия, концы нитей завязывают (рис. 62, а, б, в). После зашивания кожной раны на конечность накладывают гипсовую повязку.

*Шов Тихонина* применяют при разрыве сухожилий у крупных животных (г). Концы сухожилия соединяют тремя циркулярными стежками, наложенными в трех разных плоскостях. Первый стежок накладывают на расстоянии 0,5 см от края разрыва, второй и третий — на расстоянии 1—1,5 см. Процедуру завершают наложением на кожу гипсовой повязки и специальным подковыванием. Гипсовую повязку снимают у крупных животных на 30—40-й день, у мелких животных — через 15—20 дней.

*Сосудистый шов* в ветеринарной практике применяют редко. Основной принцип данного шва состоит в обеспечении соприкосновения эндотелиальных слоев двух соединяемых концов сосуда или краев его раны, которые фиксируют держалками на растяжку. Концы сосуда освобождают от окружающих тканей и сближают непрерывным швом из тонкого шелка (рис. 63).

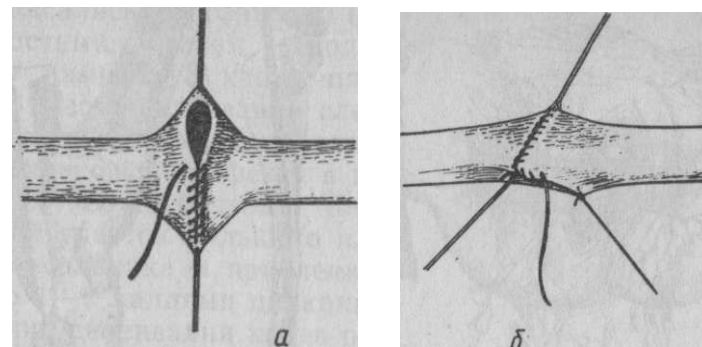


Рис. 63. Сосудистый шов: а — при боковом дефекте; б — циркулярный шов

*Шов нерва*. Концы нерва обрезают, точно сопоставляют друг с другом и сближают, накладывая на эпиневрив несколько стежков узлового шва. Для наложения шва пригодны тонкие иглы и шелковые или кетгутные нити. При завязывании нитей стремятся предотвратить скручивание нерва по продольной оси. Фасции и кожу шивают одним из описанных способов.

Соединение костей (остеосинтез) производят различными способами в зависимости от места и характера перелома. Остеосинтез более эффективен у мелких животных.

При *длинных косых переломах* целесообразно накладывать проволочные лигатуры. Мягкие ткани рассекают, обнажая место перелома, поверхности излома тщательно сближают, иглой Де-шана вокруг места перелома проводят несколько лигатур из мягкой (никелевой, латунной и др.) проволоки; концы каждой лигатуры скручивают и выводят за пределы кожной раны, которую зашивают (рис. 64, а). На конечность накладывают гипсовую повязку. Повязку и лигатуры удаляют после образования костной мозоли (6—8 нед).

При *поперечных и коротких косых переломах* трубчатых костей для остеосинтеза используют штифты из нержавеющей стали. В области эпифиза рассекают мягкие ткани, просверливают в кости канал по продольной оси, вводят в него штифт и тщательно сопоставляют обломки кости (б). На мягкие ткани и кожу накладывают швы, а на конечность — гипсовую повязку. Через 8 нед штифт извлекают, а гипсовую повязку снимают. В последнее время предложены рассасываемые штифты.

*Переломы выступающих участков костей* (бугры, отростки) соединяют винтами. Мягкие ткани рассекают, пробуривают

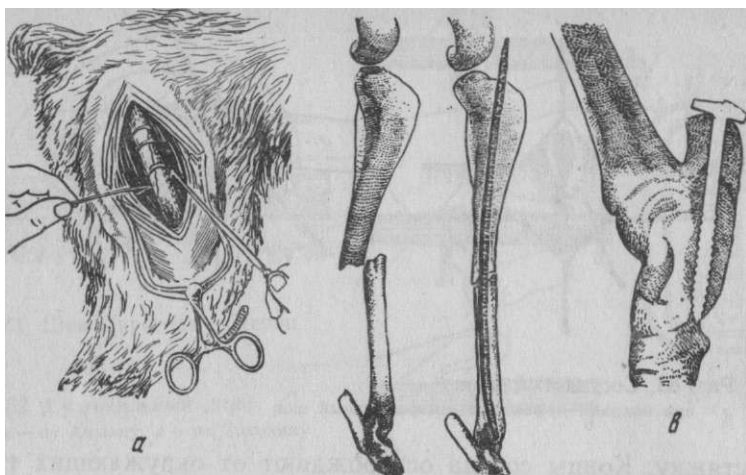


Рис. 64. Соединение костей:

а — проволочными лигатурами; б — штифтами; в — винтом

канал в сопоставленных обломках, в который ввинчивают винт (в). На мягкие ткани накладывают швы. Винт извлекают через 8 нед.

При всех способах остеосинтеза назначают курс антибиотикотерапии.

**Склеивание тканей.** Наряду с описанными способами, сопряженными со вторичным травмированием тканей в процессе наложения шва, существуют бескровные способы соединения тканей без применения шовного материала: соединение краев раны лейкопластырем, склеивание тканей, ультразвуковая сварка костей. При бесшовном соединении исключается сдавливание тканей швами, обеспечивается высокая герметичность соединения.

Для склеивания мягких тканей применяют цианакрилатные клеевые композиции: циакрин СО-4, СО-9, СО-100, МК-6 и др. В организме цианакрилатный клей подвергается биодеструкции и постепенно замещается соединительной тканью. Циакрин хранят в полиэтиленовых ампулах разового пользования при температуре от 0° до 5°С.

При выполнении операций на полых органах по концам предполагаемого разреза стенки органа накладывают держалки с двойным прошиванием серозной и мышечной оболочек. Перед склеиванием обеспечивают гемостаз, края раны обрабатывают сухим тампоном, а затем путем натягивания держалок вворачивают их так, чтобы они соприкасались серозными поверхностями, затем вводят между ними 2—3 капли циакрина.

Место склеивания слегка сдавливают пальцами через полиэтиленовую салфетку в течение 20—30 с, подводят ближайший участок большого или малого сальника и приклеивают его 1—2 каплями циакрина по линии склеивания краев раны (рис. 65). Для подкрепления места склеивания может быть использована фасция.

Циакрин применяют для склеивания тканей при гастротомии, руменотомии, абомазотомии, энтеротомии, цистотомии, гистеротомии, уретротомии или же для герметизации однорядных швов на внутренних органах, при резекции паренхиматозных органов, а также для фиксации внахлестку свободных кожных трансплантатов, для закрытия ран сосков вымени, при купировании ушных раковин у собак.

При ультразвуковой сварке костей костные обломки склеивают циакрином, а затем подвергают воздействию ультразвука. Костную стружку, смешанную с циакрином, обрабатывают ультразвуком в процессе наплавки кости и заполнения крупных дефектов.

Противопоказания к применению цианакрилатных клеев: наличие в операционной ране большого количества жировой ткани, множественные нарушения целостности крупных кровеносных сосудов, сильное натяжение тканей после операции.

### ЭЛЕМЕНТЫ ПЛАСТИЧЕСКИХ ОПЕРАЦИЙ

Восстановление формы, непрерывности и функции утраченных тканей осуществляют посредством так называемых пластических операций.

Возможны четыре метода замещения дефекта тканей в зависимости от того, каким является пересаживающий материал: *аутопластика* — материал берут от самого больного животного; *гомoplastика* — ткань переносят от другого животного того же вида; *гетеропластика* — трансплантат пересаживают от животного другого вида и, наконец, *аллопластика* — ткани замещают обычно материалом неживого происхождения (синтетический).

Ткани и органы, пересаженные от других животных (гомо- и гетеропластика), обуславливают проявление в организме реципиента

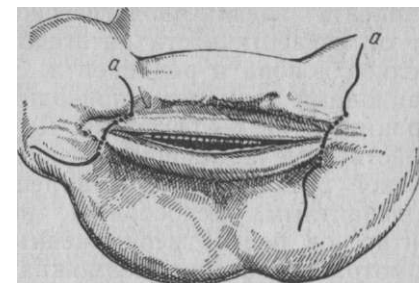


Рис. 65. Вскрытие стенки органа при склеивании тканей:

а—а — держалки

явлений биологической несовместимости. Она возникает от неидентичности антигенов, входящих в состав тканевых белков донора и реципиента. Этот так называемый трансплантационный иммунитет приводит к некрозу и отторжению трансплантата на 8—14-й день. До настоящего времени не найдены действенные и безопасные средства преодоления этой биологической реакции организма реципиента, то есть сделать его толерантным, неспособным вырабатывать антитела против антигенов белков пересаженных тканей. Наиболее реальной гомотрансплантация возможна у однояйцевых близнецов, как имеющих идентичные антигены. Поэтому гомо- и гетеротрансплантация не имеет в ветеринарии широкого практического значения.

В ветеринарной хирургии применение находят только различные способы аутопластики и замещение тканевых дефектов аллопластическим материалом. Чаще всего пластические операции делают при изъянах кожи; отсюда и название «кожная пластика, или дерматоластика».

Существует две основные группы пластических операций на коже. Несвободная пластика заключается в надрезах и мобилизации кожи в окружности дефекта, ее смещении и подтягивании, размещении и закрытии его этим лоскутом. Свободная пластика представляет метод, при котором дефект закрывают тканью, полностью отделенной от смежного или значительно удаленного участка.

Способы несвободной пластики. Закрытие дефекта с применением ослабляющих разрезов — наиболее распространенный вид дерматоластики.

*Показания.* Свежие раны с большой потерей вещества, особенно на подвижных участках тела (суставы, сухожильные влагалища и др.) и в местах прохождения крупных сосудов и нервов; после удаления новообразований и иссечения омоложденных язв, рубцов и др. Ввиду большой смещаемости кожи у собак эффективность дерматоластики у этих животных наивысшая.

*Техника выполнения.* Животных фиксируют в лежачем положении и применяют наркоз или сочетанное обезболивание (лучше с проводниковой анестезией). Соблюдают строгую асептику. Свежие раны очищают от нежизнеспособных тканей; при гранулирующих ранах поверхность освежают, рубцовую ткань иссекают. Во всех случаях тщательно останавливают кровотечение тампонами, смоченными в горячем изотоническом растворе поваренной соли.

Небольшие дефекты закрывают краями самой раны, сдвигая их, для чего необходимы добавочные разрезы кожи, которые уменьшают напряжение краев раны и увеличивают их смещение. Величина и форма ослабляющих разрезов могут быть самыми различными (дугобразной, прямоугольной, зигзагообразной и др.), но делать их нужно строго в соответствии с топографией данного участка, чтобы не повредить или не обнажить глубже лежащие органы.

Каждый разрез должен находиться на расстоянии 4—8 см с одной или обеих сторон дефекта. Для лучшего сдвига краев раны между ними и вновь образованными ослабляющими разрезами слегка отделяют скальпелем клетчатку. Нередко, чтобы придать первичной ране более правильную геометрическую форму, ее превращают в круглый, овальный, треугольный или четырехугольный дефект. В соответствии с этим делают ослабляющие разрезы наиболее приемлемой величины и формы. На рисунках 66 и 68 показаны основные варианты пластического закрытия кожных дефектов различной формы.

Закрытый смещенной кожей дефект зашивают обычно глухими узловатыми швами. Р. Сяре предложил сдвигаемую кожу предварительно перфорировать множественными небольшими разрезами (рис. 67).

Таким образом дефект покрывается кожной сетью. Эффективность

способа очень высокая. Раны, образованные в результате ослабляющих разрезов, как правило, заживают без наложения швов, но, если есть возможность, их сближают и тоже зашивают узловатыми швами.

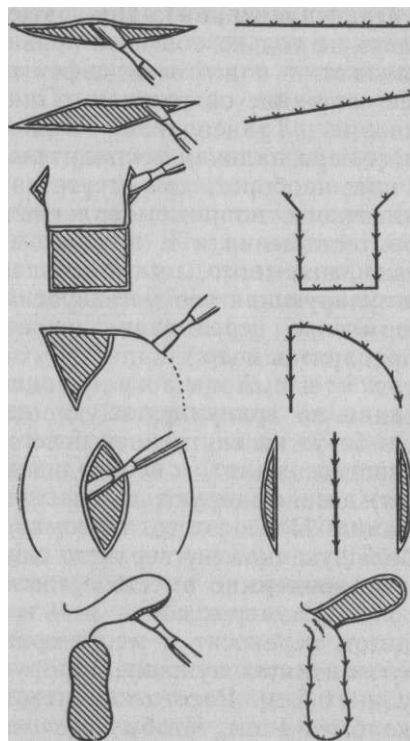


Рис. 66. Направление ослабляющих разрезов и образование лоскута при кожной пластике

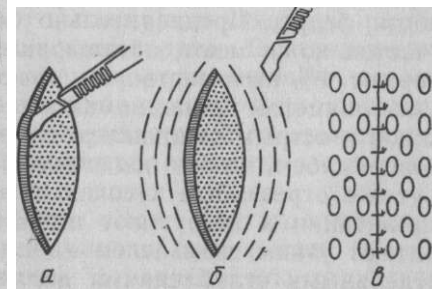


Рис. 67. Перфорация отпрепарированного кожного лоскута (а, б, в)

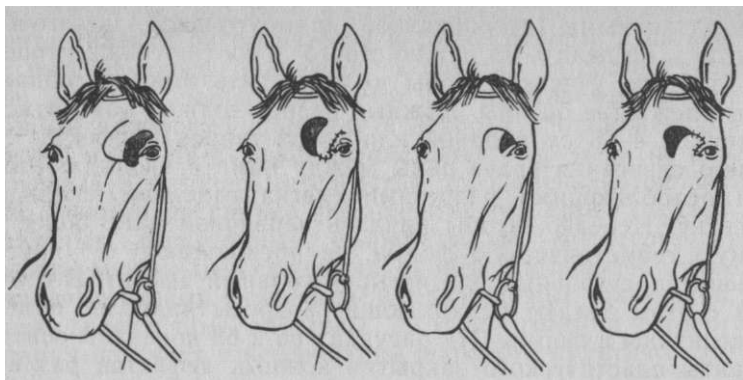


Рис. 68. Закрытие дефекта кожным лоскутом на ножке в области век

**Способы свободной пластики (трансплантация).** При этом виде пластики необходимо соблюдать не только обычные правила асептики при взятии трансплантата и подготовке дефекта, но и обращать внимание на общее состояние оперируемого животного и реактивность его организма. Трансплантат может погибнуть у ослабленного животного, при наличии воспалительного процесса в области дефекта или, наоборот, при отсутствии реакции у очень ослабленного животного, например при гиповитаминозе, больших кровопотерях, истощении и т. п. Поэтому нужна соответствующая подготовка животного, улучшающая общее состояние организма и стимулирующая его регенеративные способности (полноценное кормление, переливание крови, введение витаминов и тканевых препаратов и др.).

Пересадку кусочков кожи по Амману — один из простых способов трансплантации на гранулирующую поверхность. Материал для пересадки берут на внутренней поверхности бедра. Предварительно животное валят, необходимый участок кожи моют, обезжиривают, дезинфицируют и инфильтрируют 1%-ным раствором новокаина. После этого анатомическим пинцетом приподнимают небольшую складку верхнего слоя кожи и острым скальпелем срезают эпидермис вместе с сосочковым слоем, но без подкожного слоя. Размер кусочка 3—4 мм. Тут же отрезанный кусочек пинцетом переносят к месту трансплантации и погружают в грануляционную луночку, которую делают узким скальпелем на глубину 0,5 см. Расстояние между отдельными углублениями должно быть 1 см. Чтобы кусочек кожи случайно не был удален при извлечении пинцета, трансплантат следует прижать скальпелем (рис. 69).

Если есть возможность, дефект защищают каркасной повязкой с применением крамеровской шины (карпальный, тарсальный суставы и другие участки конечностей). Регенерация пересаженных кусочков кожи происходит в течение 8—20 дней, а вся поверхность дефекта эпителизируется за 30 дней.

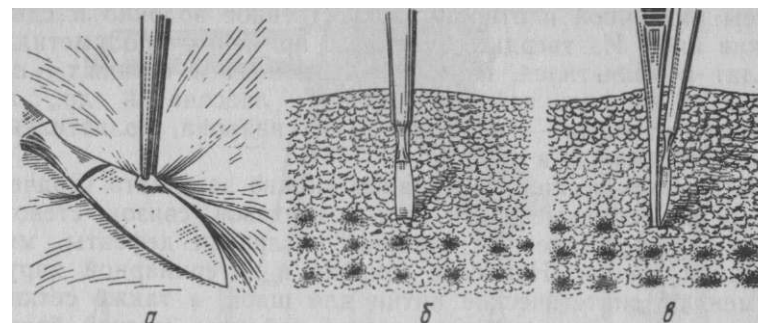


Рис. 69. Пересадка кусочков кожи по Амману: а — взятие трансплантата; б — подготовка луночек для трансплантатов; в — помещение трансплантата в луночки

Пересадка эпидермиса («кожной крошки») по А. А. Панкову. Гранулирующую поверхность раны обрабатывают раствором хлорида натрия, в случае нагноения применяют раствор перманганата калия 1 :1000. На донорском участке вблизи маклока тщательно выбривают кожу и обрабатывают ее спиртом. После инфильтрационной анестезии лезвием безопасной бритвы срезают эпидермальную ленту величиной 2—3 см<sup>2</sup>. Затем этот кусочек эпидермиса помещают на стерильное предметное стекло, где измельчают его глазными ножницами до состояния кашицы, которую переносят в небольшую чашечку и двукратно промывают стерильным физиологическим раствором. Затем узким глазным пинцетом захватывают частицы «крошки» из расчета на каждый 1 см<sup>2</sup> раневой площади по частице в 2—3 мм<sup>2</sup> и имплантируют в толщу грануляций на глубину 3—4 мм, начиная с нижнего участка раны. В заключение поверхность с пересаженным эпидермисом припудривают порошком белого стрептоцида. Значительная часть пересаженного эпидермиса не приживается и рассасывается. Это стимулирует процесс заживления. Средняя продолжительность заживления 18 дней.

Применение **аллопластики** (греч. alios — другой и plasso — леплю) в ветеринарной хирургии начало приобретать практическое значение только с введением в медицинскую хирургическую практику синтетических пластмасс. Последние обладают свойствами индифферентности и безвредности по отношению к тканям организма и способностью вживаться в них. В качестве материалов для аллопластических операций используют пластмассы

различной плотности, искусственное волокно и синтетические клеи. Из твердых пластмасс применяют полиметилметакрилат и полиэтилен, из мягкоэластичных и тканых — пластмассы из капрона, нейлона, орлона, лавсана и др., а из плотноэластичных — пластмассы из ивалона, полиэтиленовые пленки, хлорвинил и др.

Аллопластическим материалом можно замещать утраченные или резецированные части костей, суставов, связок, стенок сосудов и даже сердечные клапаны, различные дефекты мягкой брюшной стенки. Наиболее широко в ветеринарной хирургии применяют синтетические нитки для швов, а также сетки или тканевые материалы для закрытия дефектов мягкой брюшной стенки при лечении грыж и подкожных пролапсов. Для этого выкраивают соответствующей величины заплату из капроновой (нейлоновой, лавсановой и др.) ткани, которую после отпрепаровки кожи накладывают мышечно-апоневротического дефекта с таким расчетом, чтобы края аллопластического материала выступали за края дефекта на 2—3 (3—4) см и затем узловатыми швами были фиксированы к окружающим тканям (см. «Оперативное лечение брюшных грыж»).

#### **ИНЪЕКЦИИ, ВЛИВАНИЯ И КРОВОПУСКАНИЕ**

**Инъекция** (лат. *injection* — вбрасывание, син. впрыскивание) — введение жидких форм лекарственных веществ или биологических препаратов толщу тканей, полости организма, сосудистое русло. Введение больших количеств жидкости (различных растворов, крови, кровезаменителей и др.) преимущественно самотеком называют **вливанием** (лат. *infusio*).

Инъекции и вливания осуществляют в тех случаях, если введение лекарства внутрь невозможно, нецелесообразно или если нужно получить быстрый лечебный эффект.

Делают их с помощью шприца (через иглу) безыгольного инъектора или специальных систем (рис. 70). Шприцы выпускают вместимостью 1, 2, 5, 10, 20 мл. Шприцы типа Люэра (на 2, 5, 10, 20, 50, 100 мл) состоят целиком из стекла. Для них требуются иглы с большим диаметром внутреннего конуса канюли. При необходимости использования игл к шприцам типа «Рекорд» в сочетании с шприцами типа Люэра или наоборот применяют переходные канюли. Выпускают также одноразовые стерильные пластмассовые шприцы. Для вливаний, переливания крови и промывания полостей организма используют шприцы типа Жанэ, аппарат Боброва, стеклянные воронки и др. (рис. 71).

Иглы инъекционные различной длины и диаметра к шприцам типа «Рекорд» и Люэра выпускают под номерами: первые две

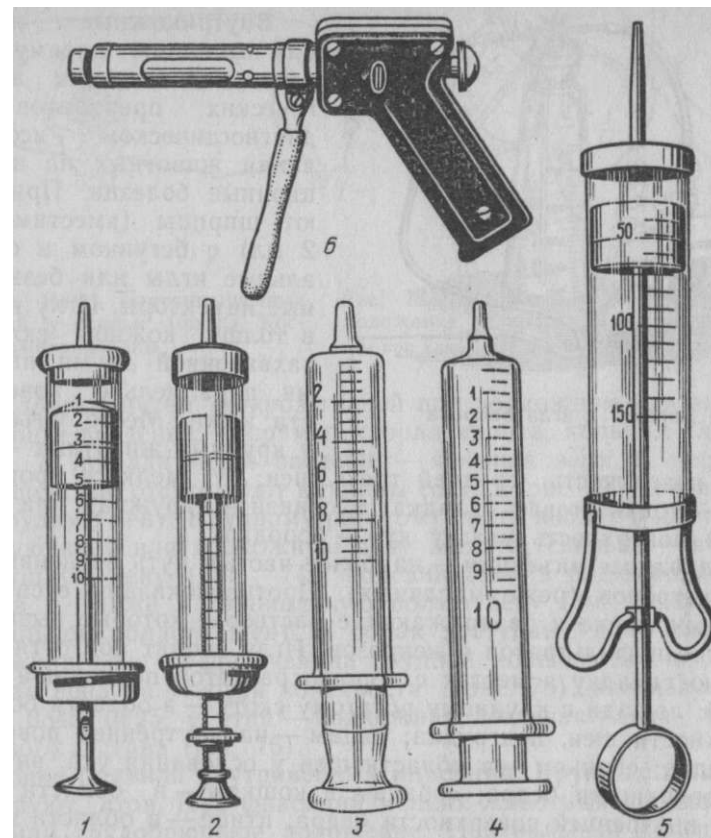


Рис. 70. Шприцы:  
1 — «Рекорд»; 2 — с бегунком; 3 — стеклянный Люэра; 4 — пластмассовый; 5 — шприц Жанэ для промывания полостей; 6 — инъектор безыгольный ветеринарный ИБВ-01

цифры обозначают диаметр трубки в десятых долях миллиметра, а последующие — длину трубки в миллиметрах. Для прочистки канала иглы снабжены тонкой проволокой — мандреном.

Инъекции и вливания должны проводить при строгом соблюдении всех правил профилактики хирургической инфекции — стерилизации инструментов, вводимых жидкостей, подготовки рук и операционного поля. Инъекции бывают диагностическими, лечебными и профилактическими. В зависимости от путей введения жидкости различают внутрикожные, подкожные, внутримышечные, внутривенные, внутриартериальные, внутрибрюшинные, внутрисиновиальные, внутрисердечные и другие инъекции.

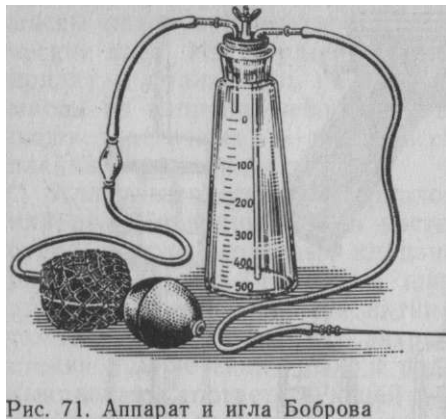

Рис. 71. Аппарат и игла Боброва

**Внутрикожные инъекции** выполняют преимущественно для введения аллергических препаратов при диагностическом исследовании животных на инфекционные болезни. Применяют шприцы (вместимостью 2 мл) с бегунком и специальные иглы или безыгольные инъекторы. Иглу вводят в толщу кожной складки, захваченной двумя пальцами, параллельно поверхности кожи. Место инъекции: у крупных животных — боковая поверхность средней трети шеи; у мелкого рогатого скота — подхвостовая складка; у свиней — наружная или

внутренняя поверхность уха; у кур — борода.

**Подкожные инъекции** — наиболее частый путь введения водных растворов (реже масляных). Противопоказаны суспензии, гипертонические и раздражающие растворы, которые вызывают развитие инфильтратов и некрозов. Иглу вводят под оттянутую кожную складку в местах с хорошо развитой подкожной клетчаткой: лошади и крупному рогатому скоту — в области боковой поверхности шеи, подгрудка; овцам — на внутренней поверхности бедра; свиньям — в области шеи у основания уха, внутренней поверхности бедра; собакам и кошкам — в области шеи, груди, внутренней поверхности бедра; птице — в области затылка и груди. Действие лекарства наступает через 10—15 мин.

**Внутримышечные инъекции** менее болезненные. Кроме водных можно вводить масляные растворы и суспензии. Противопоказаны раздражающие вещества. Мышцы обильнее, чем иод-кожная клетчатка, снабжены кровью и всасывание лекарства идет быстрее. У крупных животных местом инъекции является заднебедренная группа мышц, мышцы шеи, подгрудка, трехглавая мышца плеча; у свиней — мышцы шеи у основания уха, внутренняя поверхность бедра, ягодичные мышцы, трехглавая мышца плеча (рис. 72); у собак и кошек — заднебедренная группа мышц, внутренняя поверхность бедра, трехглавая мышца плеча; у птиц — область грудной кости и бедра.

Для **внутривенных инъекций** и вливаний используют только водные растворы, ибо суспензии и масляные растворы могут вызвать эмболию. Прибегают к внутривенным введениям, если нужно получить очень быстрый лечебный эффект, ввести большое количество жидкости или при противопоказаниях для введения другим путем (некроз тканей при подкожном или внутримышечном введении, например хлоралгидрата, кальция хлорида и др.).

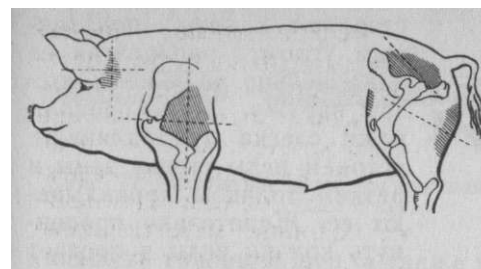


Рис. 72. Места внутримышечных инъекций у свиньи (по Ю. Кос-тыра) заштрихованы

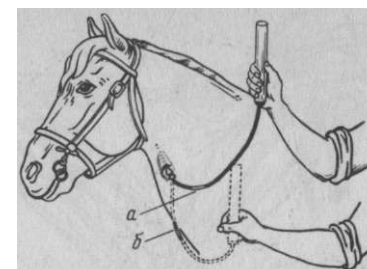


Рис. 73. Вливание в яремную вену; положение аппарата:  
а — при вливании; б — после вливания

У лошади место введения — яремная вена в передней трети шеи, где отсутствуют клапаны сосуда (рис. 73), и в наружную грудную вену. Крупному рогатому скоту вводят в наружную яремную вену или подкожную вену живота; свиньям — в большую ушную вену (рис. 74), подсвинкам — в подкожную вену живота, а также в краниальную полую вену (см. операции в вентральной области шеи). У собак доступны для инъекции подкожная вена предплечья на грудной конечности и малая скрытая вена на тазовой конечности (рис. 75), используют иглы № 0840, 0625; у птиц — подкожная локтевая вена вблизи локтевого сустава (рис. 76).

**Общие правила внутривенных инъекций.** Крупных животных фиксируют стоя. При фиксации мелких животных удобно боковое или грудобрюшное положение. Центральный конец вены по отношению к месту ее пункции пережимают резиновым жгутом, всей кистью руки или пальцем. Инъекционную иглу при-

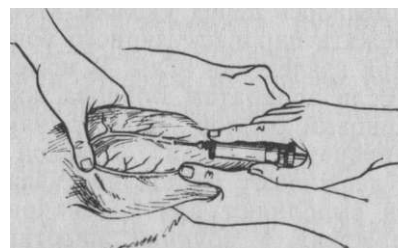


Рис. 74. Инъекция в большую ушную вену у свиньи

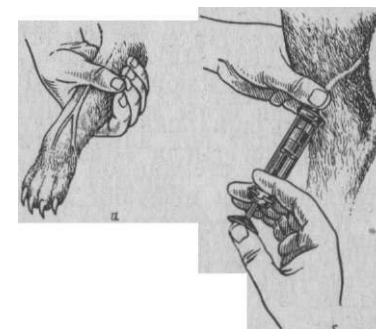


Рис. 75. Инъекции у собак:  
а — в подкожную вену предплечья; б — в малую скрытую вену



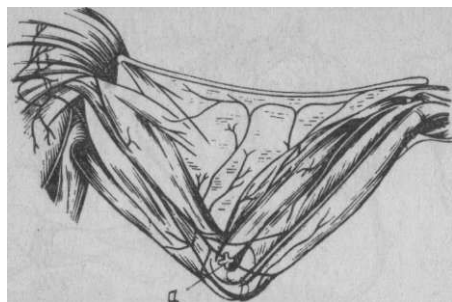


Рис. 76. Место пункции подкожной локтевой вены у птицы (а)

ставляют к коже под острым углом, располагая ее параллельно ходу вены срезом наружу. После прокола кожи слегка придавливают острием иглы стенку вены и резким толчком прокалывают ее. Желательно продвинуть кончик иглы в просвет вены на несколько миллиметров, придав игле продольное сосуду положение (рис. 77). В момент инъекции вену отпускают, а по окончании ее пальцем прижимают место пункции. Избегают попадания в кровяное русло пузырьков воздуха. Небольшие количества жидкости

мелким животным можно вводить из шприца с присоединенной иглой.

Внутривенное вливание большого количества жидкости осуществляют различными инфузионными системами, для которых в качестве емкости могут быть использованы стеклянные воронки, цилиндр шприца Жанэ, аппарат Боброва и др. К ним присоединяют резиновый шланг, имеющий на свободном конце насадку для соединения с иглой. При использовании для введения жидкости самотеком аппарата Боброва удаляют резиновый баллон, а шланг с иглой присоединяют к короткой стеклянной трубке. При вливании сосуд удерживают горловиной вниз. Воздух из резинового шланга вытесняют или жидкостью из системы в момент присоединения к введенной в вену игле, или струей крови. В последнем случае после присоединения к игле шланга сосуд опускают ниже места пункции вены до полного прекращения выделения пузырьков воздуха. Жгут снимают, а систему поднимают выше места пункции (см. рис. 73). К концу инфузии вену пережимают вновь, как это делалось перед уколом, чтобы промыть иглу струей крови и избежать параваскулярного попадания раздражающей жидкости при извлечении иглы. В момент извлечения иглы жгут снимают. Если аппаратом Боброва жидкость вводят под давлением, резиновый баллон подсоединяют к короткой стеклянной трубке аппарата, а шланг с иглой к длинной. При инфузии аппарат удерживают горловиной вверх.

**Внутриартериальные инъекции** выполняют для целенаправленного воздействия на очаг поражения. У крупных животных лекарственные вещества вводят в срединную и плечевую наружную дорсальную артерии при лечении гнойно-некротических процессов в дистальном отделе конечностей, в общую сонную артерию для непосредственного воздействия на очаг поражения

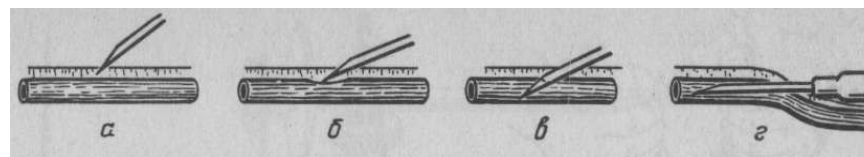


Рис. 77. Положение иглы при пункции вены

в области головы и шеи, а также в брюшную аорту. Общие правила внутриартериальных инъекций аналогичны внутривенным\* но пережимают не центральный, а периферический по отношению к месту пункции конец сосуда. Положение артерии определяют прощупыванием пульсации.

**Внутрибрюшинные инъекции.** В связи с тем что брюшина обладает хорошо выраженной резорбтивной способностью, этим видом инъекции можно заменить внутривенные введения. Точку укола у крупного рогатого скота определяют в правой голодной ямке на середине линии от маклока к последнему ребру. Глубину укола контролируют пальцем, направляя иглу каудовентрально. У свиней инъецируют в области средней части левого подвздоха. Небольшим свиньям, собакам и кошкам прокол делают сбоку от белой линии между пупком и лонным сращением (рис. 78).

**Внутрикостные инъекции.** Красный костный мозг имеет исключительно богатую сеть капилляров венозной системы, способную принимать вводимую жидкость непосредственно в общее кровяное русло. Это позволяет считать внутрикостные инъекции разновидностью внутривенных. Чаще их применяют у свиней. Используют специальные иглы Кассирского, Симоняна (рис. 79) или приспособленные с хорошо подогнанным мандреном.

Интрастернальные инъекции делают в рукоятку или первые два сегмента грудной клетки. Свинью фиксируют в правом боковом положении. Иглу вкалывают или со стороны боковой поверхности рукоятки, отступив от ее переднего конца на 3—4 см, или сбоку от срединной линии сегмента грудной кости. Иглой с мандреном прокалывают мягкие ткани, а затем сверлящими движениями перфорируют кортикальную пластинку (о чем свидетельствует ощущение провала иглы) и вынимают мандрен. Раствор вводят при некотором усилии.

Инъекции в плечевую кость. Иглу вкалывают на 1 см кзади и кверху от дельтовидной шероховатости плечевой кости. После прокола относительно тонкой кортикальной пластинки ощущается хруст прободаемых трабекул губчатого вещества кости. Примерно так же инъецируют в верхний эпифиз большеберцовой кости, бугры пяточной, подвздошной и седалищной костей.

**Внутрисердечные инъекции** выполняют при остановке сердца в ближайшие 5 мин для введения раствора 1 : 1000 гидрохлорида адреналина. Иглу вкалывают слева в промежутке между 5 и 6-м ребрами

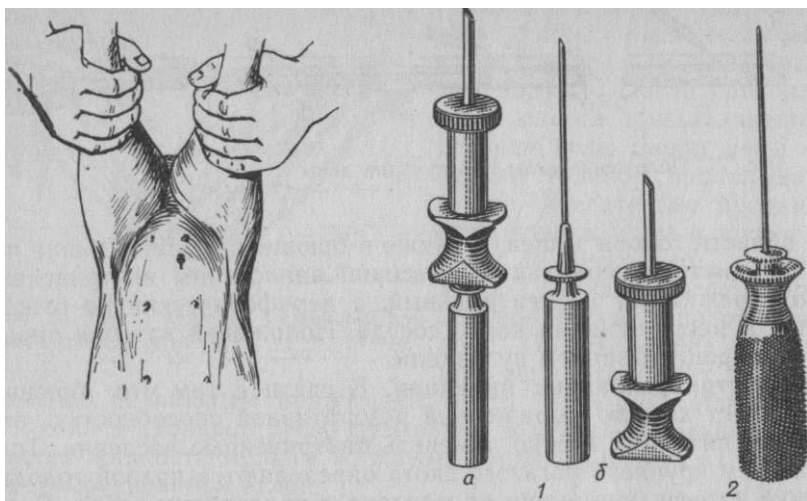


Рис. 79. Иглы для костномозговых пункций и инъекций:

1 — Кассирского в собранном (а) и разобранном (б) виде; 2 — игла ИС-2 (Симоняна и Петровского). Положение иглы при внутрибрюшинной инъекции у свиньи

вблизи грудной кости на глубину 3—5 см.

Раствор инъецируют в левый желудочек в дозе 10 мл крупным животным и 0,25—1 мл мелким.

**Внутрисиновиальные инъекции** — см. раздел «Операции на конечностях».

**Кровопускание** чаще всего осуществляют с диагностической целью. Обычно набирают кровь в небольшом количестве (10—20 мл) в пробирку для лабораторного исследования на инфекционные заболевания, определения количества витаминов, минеральных веществ, резервной щелочности и др. У крупных животных кровь берут из яремной вены специальными иглами с пластинками для упора пальцев, или обычными иглами для внутривенных инъекций (рис. 80). У свиней и мелких животных для взятия крови используют более тонкие иглы из тех же сосудов, в которые осуществляют инъекции. Кроме яремной вены, у свиней кровь получают также из сосудов хвоста при ампутации ножницами ее кончика. После кровопускания для остановки кровотечения на кончик хвоста надевают резиновое кольцо.

Взятие крови из орбитального венозного синуса и из передней полой вены см. в разделе «Операции в области орбиты».

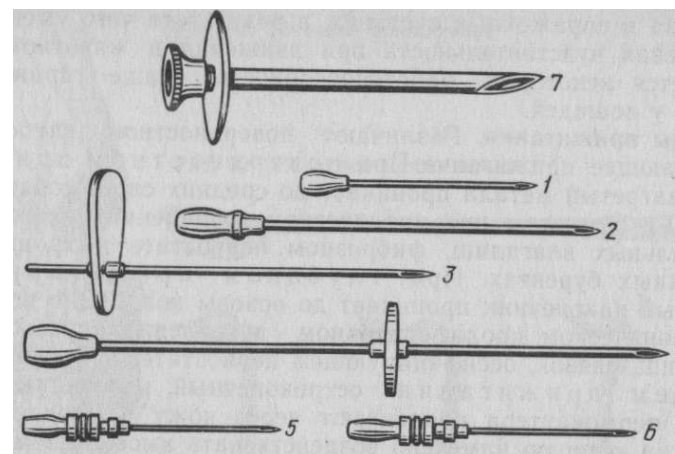


Рис. 80. Иглы для взятия крови, кровопусканий и внутривенных инъекций: 1 — № 1545; 2 — № 1555; 3 и 4 — иглы с пластинками для фиксации; Л — № 2040; 6 — № 2540; 7 — игла для массивных кровопусканий

На биофабриках у гипериммунных животных применяют массивные и тотальные кровопускания для изготовления лечебных сывороток и других биопрепаратов. В этих случаях используют иглы с большим просветом (№ 5080, 4595 и др.).

С лечебной целью кровопускание рекомендуют при различных интоксикациях, остром асептическом пододерматите, острой гиперемии мозга, отеке легких и др. Предел выпускаемой крови для крупных животных составляет 2—6 л, мелкого рогатого скота 200—600 мл, собак 50—200, кур 10—40 мл.

#### **ПРИЖИГАНИЕ (ТЕРМОКАУТЕРИЗАЦИЯ)**

Прижигание — один из приемов хирургического вмешательства, используемый в ветеринарной хирургической практике при отсутствии эффекта от других приемов лечения при хронических воспалениях сухожилий, сухожильных влагалищ и связок, надкостницы, для предупреждения роста рогов у телят. Прижигание применяют также при остановке кровотечения, где невозможно использовать другие способы, разрушении злокачественных новообразований и фунгозных грануляций, в отравленных ранах.

Действие прижигания при хронических заболеваниях основано на обострении воспаления в зоне высокой температуры, с последующим улучшением питания в этой области и рассасыванием патологической ткани. При заболеваниях костей и деформирующих артрозах каутеризация способствует образованию анкилоза в пораженных суставах, в результате чего уменьшается болевая чувствительность при движении и животному возвращается некоторая работоспособность. Чаще прижигание делают у лошадей.

**Виды прижигания.** Различают поверхностное, глубокое и проникающее прижигание. При поверхностном прижигании нагретый металл проникает до средних слоев собственной кожи. Рекомендуют при хроническом воспалении сухожилий и сухожильных влагалищ, фиброзном периостите и хронических подкожных бурситах. При глубоком прижигании раскаленный наконечник проникает до основы кожи. Оно показано при хроническом пролиферативном воспалении сухожильных влагалищ, связок, оссифицирующем периостите. При проникающем прижигании остроконечный, игловидный наконечник термокаутера продвигают через кожу в подлежащую ткань, на которую намечено воздействовать высокой температурой. К нему прибегают при контрактурах сухожилий, экзостозах, периоститах, деформирующих артрозах скакательного сустава.

Проникающее прижигание может быть быстрое (иглу тотчас же вынимают из глубины ткани) и медленное (иглу некоторое время задерживают в ткани).

По форме различают прижигание точечное, полосчатое и игольчатое.

При точечном прижигании раскаленный наконечник прикладывают к поверхности кожи на 0,5 с 8—10 раз к одной и той же точке. Последний располагают в шахматном порядке на расстоянии 1—1,5 см одна от другой (рис. 81). При полосчатом прижигании полосы проводят параллельно одна к другой на расстоянии не меньше 1,5—2 см. Они не должны сливаться и пересекаться; при несоблюдении этого условия могут образоваться обширные рубцы. По этим же соображениям полосчатое прижигание противопоказано на сгибательных поверхностях суставов. Игольчатое прижигание (проникающее) осуществляют в шахматном порядке на расстоянии 1—1,5 см друг от друга. Раскаленную иглу погружают в ткани однократно на всю намеченную глубину и задерживают там 3—5 с.

Прижигание вызывает ожоги, которые в зависимости от силы и продолжительности воздействия высокой температуры на ткани делят на три степени. Они отличаются друг от друга по цветовым оттенкам прижженных тканей и характеру выпота, появляющегося на месте прижигания.

От прижигания I степени в коже отмечают неглубокие бороздки или точки. Цвет прижженной ткани светло-коричневый, на ней появляются отдельные капли серозной жидкости.

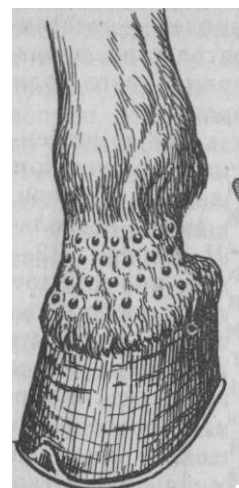

Рис. 81. Точечное прижигание

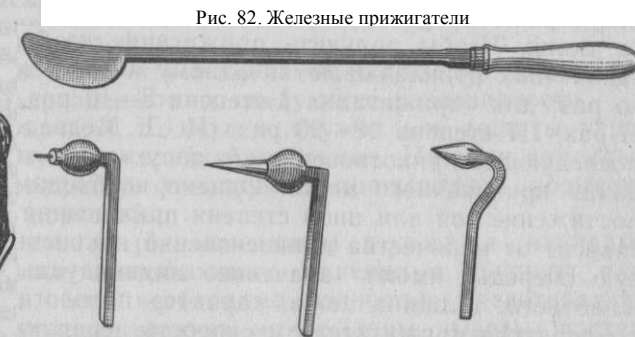

Рис. 82. Железные прижигатели

В последующие дни воспалительная реакция выражена очень слабо, экссудат почти отсутствует; вскоре полностью восстанавливается поврежденный прижиганием эпидермис. От прижигания II степени бороздки (точки) в коже получают более глубокие, окраска ткани золотисто-желтая. Выпот выражен значительно сильнее. Кожа в области прижигания инфильтрирована и выступает в виде валика. Эпидермис вокруг бороздки размягчен. От прижигания III степени бороздки (точки) проникают почти во всю толщу кожи и имеют тенденцию к расхождению, ткань соломенно-желтого цвета. Выделение серозного экссудата обильное, отдельные капли его выходят за пределы борозд и сливаются между собой, образуя при подсыхании корочки.

*Аппараты для прижигания.* Наиболее простыми считают железные прижигатели (рис. 82). Они состоят из железных наконечников разной формы, укрепленных на длинной рукоятке с деревянной ручкой. Эти прижигатели нагревают до определенной степени накаливания в кузнечном горне или на паяльной лампе. О температуре накаленного наконечника судят по его цвету. Так, буро-красный цвет соответствует температуре около 600—700 °С, вишнево-красный 700—800, оранжевый —800—900, белого накала 1000—1100°С. Наибольшую болезненность отмечают от прижигателей с низкими степенями накала. Лучше прижигатель нагревать до вишнево-красного цвета.

В настоящее время для прижиганий пользуются аппаратами, в которых высокая температура создается горящими парами бензина, эфира или электричеством. Электрокаутеры снабжены реостатами и специальными ручками.

*Техника прижигания.* Операции предшествует проводниковое обезболивание, а у особо темпераментных лошадей — сочетанный наркоз. Прижигание, если позволяют обстоятельства, производят на стоячем животном. При обработке операционного поля избегают применения эфира и спиртовых растворов.

Раскаленный прижигатель прикладывают к коже в перпендикулярном направлении, не оказывая давления наконечником на ткани. Чтобы получить прижигание необходимой степени, наконечник прикладывают к одному и тому же месту несколько раз: для прижигания I степени 8—10 раз, II степени 12—15 раз, III степени 18—20 раз (И. Д. Медведев), но каждое последующее прикосновение его допускается только после остывания прижженного места. Однако необходимо учитывать, что достижение той или иной степени прижигания далеко не всегда зависит от количества прикосновений наконечника, здесь в первую очередь имеют значение индивидуальные особенности животного, толщина кожи, характер патологического процесса, температура прижигателя и скорость передвижения его по тканям, степень надавливания. Таким образом, о степени прижигания в каждом отдельном случае рекомендуется судить по изменениям, происходящим в тканях. Не следует стремиться создать прижиганием сильную воспалительную реакцию, так как, по наблюдениям Ю. Н. Давыдова и В. М. Борисова, наилучшие лечебные результаты получают при умеренной реакции. Недостаточную реакцию можно усилить втиранием в прижженную область 10%-ной красной ртутной мази.

Область, подвергшуюся каутеризации, смазывают бальзамической эмульсией Вишневого и защищают асептической повязкой. За оперированными животными устанавливают наблюдение. Наибольший воспалительный отек развивается на 3—5-е сут. После прижигания II и III степени остаются на всю жизнь рубцы и изменяется направление волос. При отсутствии положительного результата прижигания его повторяют через 2—6 нед.

#### **ДЕСМУРГИЯ**

Десмургия — учение о повязках (греч. *desmos* — связь, повязка, *ergon* — дело)—изучает методы наложения повязок, формы применения перевязочного материала и его свойства.

Под повязкой понимают наложение перевязочного материала на рану или какую-нибудь часть тела животного с целью защиты ее от вторичной травмы, инфекции и для остановки кровотечения. Повязки часто представляют собой акт лечебного вмешательства, например отсасывающая повязка на ранах, согревающий компресс при закрытых повреждениях, отвердевающие повязки для иммобилизации части тела или органа в нужном

положении при переломах, вывихах и др. Перевязочный материал должен быть мягким, эластичным, хорошо прилегать к тканям. При наложении его на открытые повреждения он должен обладать хорошей всасывающей и испаряющей способностью. Материал, не воспринимающий влагу, используют только в случаях, если повязка не должна впитывать жидкость. Лучшим перевязочным материалом считают марлю, вату, колленкор, бязь, клеенку, целлофан.

**Классификация повязок и техника их наложения.** По назначению повязки подразделяют на следующие разновидности.

Повязки первой помощи служат для защиты раны от повторных травм и вторичной инфекции. На рану накладывают марлевую салфетку, фиксируя ее пращевидной, косыночной или бинтовой повязкой.

Непроницаемая (окклюзионная) повязка накладывается при наличии проникающего ранения в грудную или брюшную полость, если необходимо полностью предотвратить проникновение в полость воздуха, микрофлоры, пылевых частиц и других инородных тел. Для этого первый слой повязки, то есть марлевую салфетку, пропитывают жирной эмульсией и покрывают рану. Поверх салфетки настилают слой гигроскопической ваты и все вместе фиксируют клеевой повязкой из воздухопроницаемой ткани (клеенка, целлофан и др.). Сухая всасывающая повязка имеет назначение впитывать в перевязочный материал раневое отделяемое и непрерывно удалять из раны экссудат, микрофлору и продукты распада тканей. Она показана в первой фазе течения раневого процесса. Повязка трехслойная. Первый слой всасывающий, представлен марлевой салфеткой или марлевым тампоном, рыхло заполняющим раневую полость; он впитывает раневое отделяемое и по законам капиллярности перемещает его в следующий слой. Второй слой воспринимающий, состоит из гигроскопической ваты; толщина его зависит от количества и качества раневого отделяемого, но в разрыхленном виде он не должен превышать 1 см. Вата впитывает в себя жидкость из первого слоя и продвигает ее в следующий слой. Третий (верхний) слой испаряющий, должен удерживать в нужном положении нижележащие слои (путем бинтования или другой формы фиксации) и испарять в окружающую среду впитанную жидкость. Этот слой состоит из редкопетливой марли.

Влажная отсасывающая повязка рекомендуется при необходимости усиленного всасывающего действия. Первый слой ее, то есть марлевый компресс или марлевый дренаж, пропитывают гипертоническими растворами солей (5—10%-ным раствором натрия хлорида и сахара, 20%-ным раствором магния сульфата или натрия сульфата). В остальном эта повязка существенно ничем не отличается от сухой всасывающей повязки.

Давящая повязка применяется для оказания равномерного давления на какую-либо область тела животного, например для остановки кровотечения.

Иммобилизирующие повязки имеют целью создать при определенных показаниях состояние неподвижности для больного очага, что является обязательным условием для эффективного лечения.

Согревающий компресс-повязка вызывает местное повышение температуры в какой-либо области тела животного. Первый слой его состоит из ткани, сложенной в несколько рядов и пропитанной водой комнатной температуры, 40—50%-ным спиртом или 5%-ным раствором двууглекислой соды. Ткань слегка отжимают и покрывают ею намеченную область тела. Первый слой компресса должен со всех сторон выходить за пределы пораженной области на 2—3 см. Этот слой полностью покрывают вторым слоем из непроницаемого для воды и воздуха материала (компрессорной клеенкой, пергаментной бумагой, целлофаном и др.). Третий слой состоит из материалов, хорошо удерживающих тепло (необезжиренная компрессная вата, сукно и др.). Он во всех направлениях должен на несколько сантиметров покрывать второй слой. Все перечисленные слои удерживаются в своем положении бинтовой или какой-либо другой повязкой. Компрессы сменяют через 4—6 ч (с перерывами на 2 ч).

Бинтовые повязки по формам наложения бывают циркулярные, спиральные, ползучие, восьмиобразные (рис. 83) и на отдельные органы животного (рог, копыто, хвост и др.). Чтобы обеспечить покой для раны, бинтование производится при таком положении органа, в котором он должен оставаться после опера-

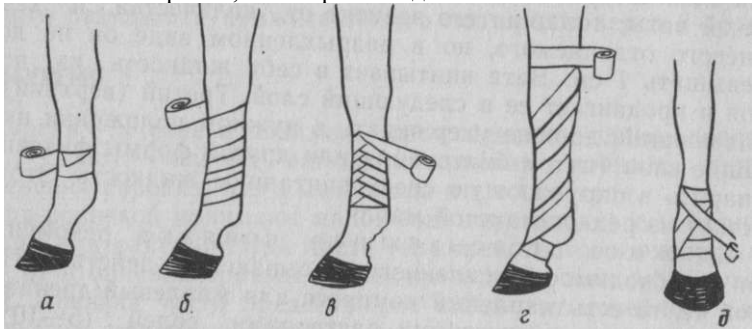


Рис. 83. Бинтовые повязки: а — циркулярная; б — спиральная-миообразная в — с перегибом; г — ползучая; д — вось-

ции. Повязка не должна препятствовать крово- и лимфообращению, вследствие чего обороты бинта ведут от периферии к центру органа по ходу венозных и лимфатических сосудов. Начало и конец бинта должны находиться на стороне, противоположной месту повреждения.

*Циркулярная повязка* — наиболее простая по технике наложения (а). Конец бинта удерживают в косом направлении на бинтуемом органе левой рукой, а правой разматывают бинт и ведут обороты его по окружности органа с расчетом, чтобы каждый последующий тур полностью покрыл предыдущий. Таким образом, ширина циркулярной повязки не превышает ширины бинта. Выступающую часть начального конца бинта заворачивают кверху и покрывают последующими турами, начиная со второго. Циркулярные повязки находят применение на ограниченных участках тела; кроме того, ими начинают и заканчивают все остальные бинтовые повязки.

*Спиральная повязка* (б) характеризуется спиральным ходом туров бинта снизу вверх, причем каждый последующий тур покрывает предыдущий на  $\frac{1}{3}$ — $\frac{1}{2}$ . Бинтование начинают и заканчивают 2—3 циркулярными турами.

*Спиральная повязка с перегибами* (в) показана в случаях, когда обычная спиральная плохо удерживается, например на органе, который в разных своих частях имеет неодинаковую толщину (область предплечья, голень). Эту повязку также начинают циркулярными турами. Чтобы получился перегиб, ход бинта направляют более косо, чем это нужно для спиральной повязки, большим пальцем левой руки фиксируют нижний край бинта, а правой рукой поворачивают головку бинта на другую сторону таким образом, чтобы внутренняя его часть оказалась снаружи, а наружная внутри. Этот прием повторяют при каждом последующем обороте бинта (каждый последующий тур наполовину покрывает предыдущий). Перегибы бинта должны приходиться на одной вертикальной линии. Повязку заканчивают циркулярными турами.

*Ползучая повязка* (г)—туры бинта идут винтообразно снизу вверх, и каждый последующий тур отстоит от предыдущего на ширину бинта. Начинается и заканчивается она так же, как и спиральные повязки. Ползучей повязкой фиксируют подкладочный материал при наложении иммобилизирующих повязок.

*Восьмиобразная повязка* (д) называется так по особенности хода бинта, описывающего восьмерки; ее используют при бинтовании частей тела с неровной поверхностью, например путового или запястного, сустава, где спиральная повязка обычно не удерживается. Бинтование начинают ниже сустава циркулярными турами, а затем бинт ведут слева направо косо вверх. Выше

сустава снова накладывают несколько циркулярных туров и бинт направляют косо сверху вниз, так чтобы над суставом он перекрещивал предыдущий тур (идуший снизу вверх). В дальнейшем эти приемы повторяют до полного закрытия бинтуемой области, следя за тем, чтобы каждый последующий тур в своей косоj части на  $\frac{2}{3}$  ширины покрывал предыдущий. Необходимо отметить, что и эта повязка недолго удерживается на запястном суставе, так как даже небольшое сгибание сустава приводит к разрыву бинта.

**Повязка на рогах.** Бинтование начинают несколькими циркулярными турами на здоровом роге. От него бинт ведут к больному рогу, предварительно покрываемому марлей, и у основания его накладывают 2—3 циркулярных тура. После этого переходят к спиральному бинтованию с перегибами, начиная от основания рога до его вершины. Последнюю закрывают складкой бинта и спиральные туры ведут в обратном направлении (сверху вниз до основания рога), заканчивая повязку закреплением ее на здоровом роге.

**Повязка на копыте.** На поднятой конечности вогнутость подошвы заполняют ватно-марлевым компрессом. На венчик или путо накладывают несколько циркулярных туров бинта, при этом в пяточной части венчика начальный конец бинта длиной 20—25 см оставляется свободным для фиксации всех последующих туров. Затем бинт через роговую стенку переводят на подошву и на уровне мякисей его обводят вокруг свободного начального конца бинта, который помощник держит все время в натянутом состоянии. Отсюда бинт направляют обратно через подошву и роговую стенку до венчика, покрывая при этом наполовину предыдущий тур. Достигнув пяточной части, бинт вновь обводят вокруг свободного начального конца бинта и опять направляют его через стенку на подошву и венчик. Бинтование продолжают в таком порядке до полного закрытия рогового башмака и венчика, после чего связывают оба свободных конца бинта между собой (рис. 84). Чтобы предохранить от загрязнения и быстрого изнашивания бинтовую повязку, ее защищают сверху брезентовой или клеенчатой. Повязку фиксируют тесьмой или шпагатом (рис. 85).

**Повязка на хвосте** накладывается при его ранении и для предупреждения загрязнения ран в области крупа, бедра, промежности (при кастрации) (рис. 86). Бинтование с перегибами начинают с корня хвоста, чтобы повязка хорошо держалась, поверх каждого тура помещают прядь волос, сложенную петлей, ее прибинтовывают последующим оборотом бинта. Для лучшей фиксации повязки и экономии бинта волосы хвоста складывают ниже репицы вдвое петлей, а бинтование продолжают до этой петли и заканчивают, как обычную спиральную по-

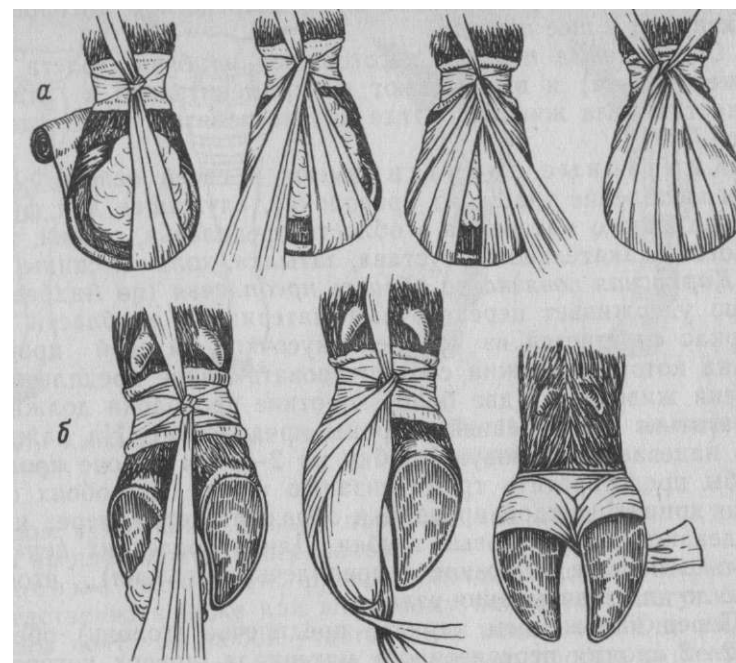


Рис. 84. Бинтовая повязка на копыте:  
а — у лошади; б — у крупного рогатого скота

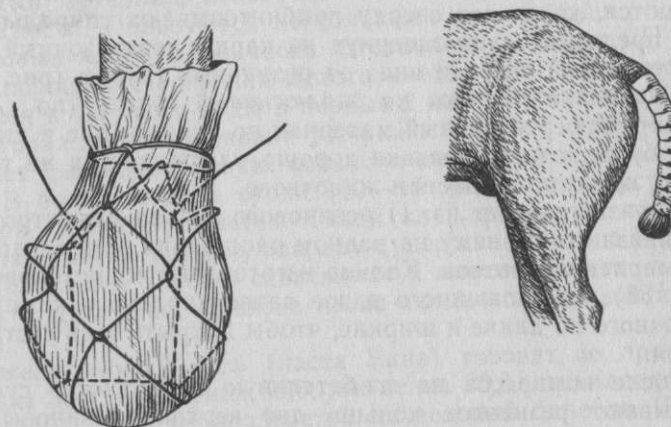


Рис. 86. Бинтовая повязка на хвосте

Рис. 85. Защитная повязка на копыте

вязку. К петле прикрепляют бинт, посредством которого хвост фиксируют к шее лошади.

Специальные повязки изготовляют из бязи, холста (марля нежелательна) и выкраивают их применительно к отдельным областям тела животного, где другие повязки плохо удерживаются.

Каркасные повязки имеют в своей основе опорное приспособление (чаще из проволоки), служащее для фиксации перевязочного материала в области предплечья, голени, заплюсневого (скакательного) сустава, затылка, холки и спины.

Каркасная повязка на область предплечья (по Андрееву) хорошо удерживает перевязочный материал и в области голени. Каркас сплетается из четырех кусочков мягкой проволоки, длина которых должна соответствовать длине предплечья или голени животного (две более короткие проволоки должны располагаться с внутренней стороны предплечья). На каждую из них надевают резиновую трубку на 2—3 см короче проволоки, чтобы предотвратить травматизацию кожи. На обоих свободных концах каждой проволоки образуют петли, через которые продевают две резиновые трубки. Длину последних делают несколько больше окружности предплечья (голени), чтобы ее хватило для завязывания узла.

Перед наложением каркаса предплечье (голень) обертывают 2—3 слоями перевязочного материала, поверх которого накладывают каркас. После этого свободные концы резиновых трубок связывают между собой. Чтобы резиновые трубки не давили на кожу и подлежащие ткани, перевязочный материал выпускают на 1,5—2 см книзу иверху за пределы каркаса. Прочность каркаса и несмещаемость повязки еще больше увеличиваются, когда его сверху прибинтовывают спиральной повязкой, предварительно завернув на каркас перевязочный материал, выступающий вверх и вниз от резиновых трубок (рис. 87).

Каркасная повязка на заплюсневый сустав (по Андрееву) фиксирует перевязочный материал по линии выше и ниже пяточного бугра, отчего повязка хорошо удерживается не только в покое, но и при движении животного.

Повязка состоит из: 1) резинового кольца диаметром 4—8 см и привязанных к нему на равном расстоянии друг от друга четырех марлевых тесемок. Кольцо изготовляют из резиновой трубки (рис. 88); 2) сложенного вдвое ватно-марлевого компресса, достаточного по длине и ширине, чтобы покрыть весь сустав в 1,5—2 слоя.

После компресса на сгибательную поверхность сустава накладывают резиновое кольцо, две верхние резиновые тесьмы которого направляются поверх салфетки по наружной и внутренней поверхности дистального конца голени и закрепляются на

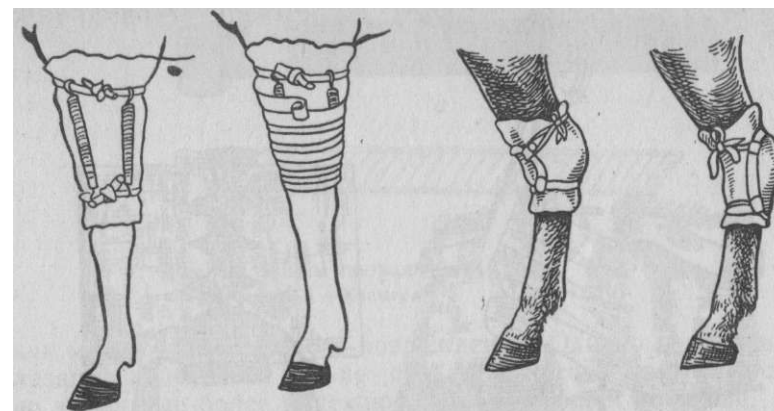


Рис. 88. Повязка на заплюсневый сустав

Рис. 87. Каркасная повязка на предплечье ахилловом сухожилии. Вторая пара тесемок закрепляется ниже сустава на плантарной поверхности.

Клеевые повязки прикрепляются специальным клеем непосредственно к коже или шерстному покрову и могут быть наложены почти на любой участок тела животного. Они имеют ряд преимуществ перед другими повязками: просты по технике наложения, требуют минимального количества перевязочного материала, не стесняют орган и не мешают нормальному крово- и лимфообращению, позволяют свободно наблюдать за окружностью раны (рис. 89). Позволяют, не снимая повязки, менять перевязочный материал, непосредственно прилегающий к раневой поверхности. Пользуются несколькими видами клея.

Казеиновый клей (фабричного изготовления) марки СП-104, СП-105 — порошок серого или белого цвета. При смешивании 1 части клея и 1,5 части воды в первые 2 мин получается густая масса, которая затем начинает разжижаться и через 4 мин приобретает сметанообразную консистенцию, годную к использованию. В более поздние сроки (10—15 мин) масса густеет и теряет свои клеящие свойства. Такой клей фиксирует повязку даже к влажному шерстному покрову и удерживает ее до 15 дней. Кроме марли, клей хорошо схватывает и плотные ткани, а также бумагу и целлофан. Повязка легко снимается горячей мыльной водой.

Цинк-желатиновый клей (паста Унна) готовят по прописи: окиси цинка 30,0, глицерина 60,0, желатина 90,0, дистиллированной воды 150,0. В воде, подогретой на водяной бане до 100 °С, растворяют желатин, после чего добавляют глицерин и небольшими порциями при постоянном помешивании окись цинка. Клей

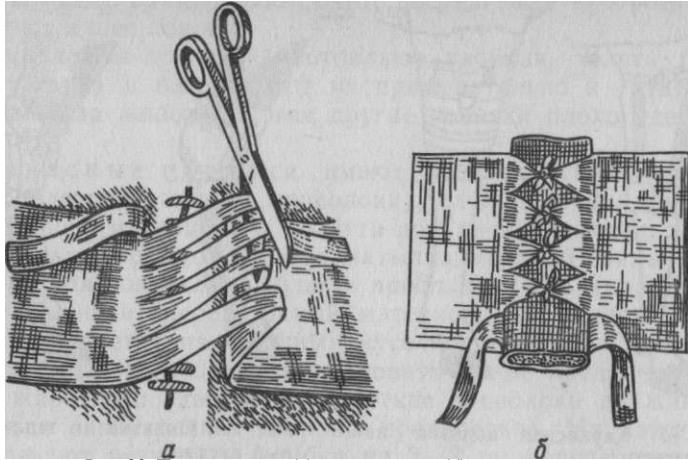


Рис. 89. Приготовление (а) и применение (б) клеевой повязки

в горячем виде (цвет кофе с молоком) наносят на шерстный покров и тотчас же прижимают к нему перевязочный материал. Повязка высыхает через 2—3 мин и хорошо удерживается 10—12 дней. Снимают ее горячей водой. Застывший клей может быть вновь использован после повторного подогревания.

*Коллодий* — вязкий раствор коллоксилина в смеси спирта и эфира, после испарения растворителя образует плотную пленку. Применяют его для защиты операционной раны или места пункции анатомической полости (грудной, брюшной, капсулы сустава). Для этого рану покрывают паутинообразным слоем гигроскопической ваты, поверх которого равномерно наносят коллодий.

Иммобилизирующие повязки обеспечивают полную неподвижность части тела животного и создают покой поврежденному органу. Они показаны при переломах костей, разрывах связок и сухожилий, вывихах и др. Для создания полной неподвижности органа, особенно при переломах, повязка должна обязательно захватить один сустав выше и один ниже места повреждения. К иммобилизирующим повязкам относят шинные и отвердевающие (гипсовые).

*Шинные повязки* имеют в своей основе опорное приспособление в виде различного рода шин, обеспечивающих временную иммобилизацию конечности при указанных выше повреждениях. Чтобы предупредить расстройство крово- и лимфообращения и развитие отеков, смещение тканей и повторные травмы для уменьшения болей, шинную повязку целесообразно накладывать

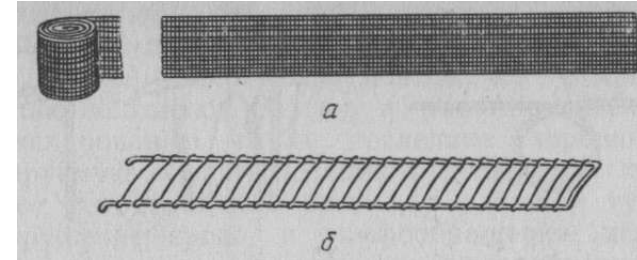


Рис. 90. Шины проволочные:  
а — сетчатые; б — Крамера

как можно раньше после повреждения. Однако полной иммобилизации конечности она не создает и потому применяется лишь до замены ее более надежной отвердевающей повязкой.

Данная повязка состоит из подкладочного материала, шин и средств фиксации. Для подкладочного материала используют необезжиренную вату, паклю и другие подручные средства. Шины изготовляют из мягкой проволоки, жести, фанеры, лубка (кора липы), картона и другого материала. Из фабричных проволочных шин требованиям ветеринарной десмургии в большей степени отвечают лестничные шины Крамера и сетчатые (рис. 90).

При наложении шинной повязки конечности придают слегка согнутое в суставах положение. Кожу иммобилизированной области покрывают марлевой салфеткой. На нее укладывают ровный слой необезжиренной ваты толщиной 1 — 1,5 см (костные выступы покрывают более толстым слоем). Подкладочный материал фиксируют ползучей бинтовой повязкой, поверх которой накладывают заранее подогнанные шины; проволочные<sup>^</sup> шипы помещают только с дорсальной и волярной (плантарной) сторон; фанерные, лубковые и другие—со всех четырех; чтобы предотвратить травматизацию кожи концами шин, делают их на 4\_5 см короче подкладочного материала. Выступающий подкладочный материал сверху и снизу заворачивают на<sup>^</sup> концы шин. Последние удерживают на своем месте спиральной бинтовой повязкой или другими средствами фиксации.

*Томасовскую шину* применяют у собак для фиксации переломов верхних звеньев конечностей. Один из ее вариантов готовят из мягкой проволоки сечением 5—10 мм, длина которого зависит от величины животного. В средней части проволоки формируют кольцо, соответствующее охвату и форме верхних звеньев грудной или тазовой конечности. По длине конечности свободные концы проволоки сгибают и соединяют вместе. Изготовленному каркасу придают очертания конечности. После репозиции перелома специальными бинтами, наложенными в верхних и нижних частях конечности, фиксируют каркас, созда-



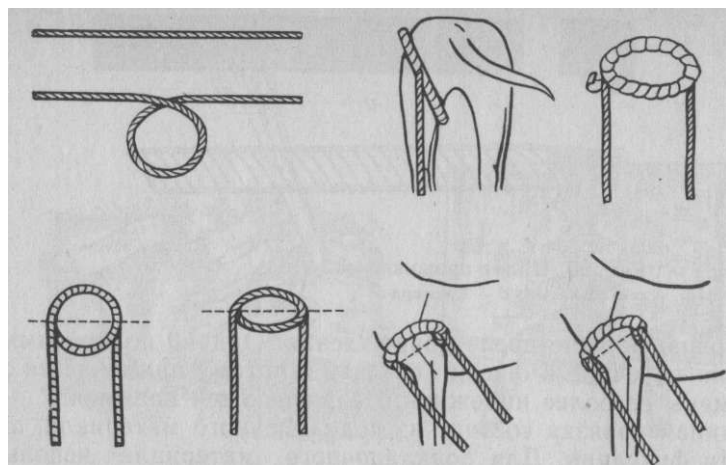


Рис. 91. Томасовская шина. Этапы изготовления и наложения на грудную конечность

вая неподвижность сломанным костям (рис. 91). Вся данная процедура выполняется под наркозом. Данная шина может быть использована и после наложения гипсовой повязки.

*Гипсовые повязки* служат для иммобилизации конечности в тех случаях, если по характеру травмы или заболевания требуется продолжительное пребывание органа в условиях полной неподвижности.

Перед наложением гипсовой повязки готовят все необходимое для этой операции: нагипсованные бинты, подкладочный материал, шины, посуду с теплой водой.

В ветеринарной практике бинты гипсуют ручным способом. На стол, покрытый клеенкой, кладут марлевый бинт и в развернутую часть его рукой или шпателем втирают просеянный через сито гипс так, чтобы вся поверхность марлевой сетки была заполнена порошком. Нагипсованную часть нетуго свертывают и приступают к гипсованию следующего участка бинта, пока весь он не будет обработан. Стандартный бинт длиной 7 м разрезают пополам и гипсуют в 2 приема, так как при смачивании нагипсованного целиком бинта он плохо пропитывается водой и становится непригодным для наложения повязки.

В качестве подкладочного материала употребляют обезжиренную серую вату или ватно-марлевые компрессы (между двумя слоями марли соответствующей длины и ширины помещают слой пушистой серой ваты толщиной 0,5—1 см).

Для гипсовой повязки больше всего подходят шины из мягкой проволоки (сетчатые или лестничные): им легко придать форму,

соответствующую контуру бинтуемого органа, со всеми его выступами и неровностями. Шина в повязке придает прочность

затвердевшей массе гипса, поэтому ее с максимальной тщательностью подгоняют к органу и вместе с повязкой приступают к моделированию, чтобы последняя хорошо облегла иммобилизируемую область: слишком свободные повязки не обеспечивают неподвижность органа, а слишком тугие могут вызвать нарушение крово- и лимфообращения, нервные расстройства и в конечном счете привести к ограниченному или обширному омертвлению.

По состоянию венчика судят о характере крово- и лимфообращения и о том, насколько правильно повязка прилегает к иммобилизуемой области.

На участке подлежащей иммобилизации конечности, включая смежные суставы, равномерно расстилают подкладочный материал и укрепляют его ползучей повязкой. Последнюю покрывают нагипсованными бинтами.

Для смачивания бинты (не больше двух) опускают в таз с теплой водой и держат там до прекращения выделения пузырьков воздуха, что указывает на окончание пропитывания. Затем бинт извлекают из таза и между двумя ладонями отжимают из него излишек воды. Бинт, предназначенный для первого слоя повязки, отжимают несколько сильнее, чтобы предотвратить промокание подкладочного материала. Наружный свободный конец бинта длиной до 10—15 см, с которого гипс во время смачивания обычно смывается, отрезают.

После этого приступают к наложению нагипсованных бинтов спиральными турами снизу вверх и обратно, оставляя при этом подкладочный материал выступать на 4—6 см книзу и кверху от повязки. Весь иммобилизуемый участок конечности покрывают 6—8 слоями бинта, не допуская его перекручивания и образования складок. Во время бинтования смоченной ладонью руки поглаживают (моделируют) повязку по ходу бинта, стараясь придать ей форму, соответствующую контуру органа. Для прочности на поверхность каждого слоя во время моделирования намазывают гипсовую кашицу.

В шинно-гипсовую повязку шины вмазывают (после покрытия конечности 3—4 слоями нагипсованного бинта) при помощи гипсовой кашицы, которая должна заполнить все мельчайшие щели и пространства между шиной и повязкой. Только в таком виде шины прилегают на всем протяжении к повязке, оказывают на нее равномерное давление и усиливают ее прочность. Подкладочный материал, выступающий снизу и сверху от повязки, подворачивают на наружную поверхность шин, чем предупреждают образование пролежней и некроза кожи. Вмазанные шины сверху дополнительно покрывают 3—4 слоями нагип-

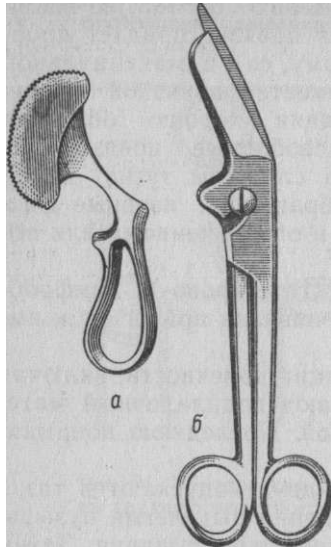


Рис. 92. Инструменты для снятия гипсовой повязки: а — пила; б — ножницы

сованного бинта, все время подвергая повязку моделированию. При этом ватно-марлевые валики оставляют на 0,5—1 см свободными от гипса. Наложение повязки заканчивают втиранием в нее сухого талька, способствующего быстрому подсыханию гипса.

Повязка затвердевает в первые 5—10 мин, а достаточную прочность она приобретает через 1—2 ч. В этот промежуток времени принимают все меры, чтобы животное не беспокоилось и не повредило повязку. Полностью повязка высыхает через 24 ч.

Гипсовые повязки могут быть также бесподкладочными, окончатыми, мостовидными, створчатыми и др.

Снимают гипсовую повязку специальными ножницами или пилами (рис. 92). Если таких ножниц нет, их заменяют обыкновенными прямыми ножницами, но в таких случаях необходимо предварительно размягчить повязку по линии разреза горячим насыщенным раствором поваренной соли или крепким раствором уксуса.

Контрольные вопросы. 1. Что такое оперативная хирургия, ее цели и задачи? Происхождение слова «хирургия».

2. Что такое топографическая анатомия, ее связь с хирургией? 3. Определение хирургической операции — оперативный доступ, оперативный прием и заключительный этап операции. 4. Что такое асептика и антисептика? Их значение для развития хирургии. 5. Какова роль защитных факторов организма в системе мероприятий по осуществлению асептики и антисептики (антисептико-асептический метод в хирургии)? 6. Как стерилизуют инструменты, шовный и перевязочный материалы, белье и др.? 7. Принципы подготовки рук и операционного поля; обработка слизистых оболочек. 8. Подготовка животных к операциям. 9. Приспособление местных условий на ферме к выполнению операций; время выполнения операций. 10. Значение обезболивания при выполнении операций. 11. Болевая чувствительность отдельных органов и тканей. 12. Основные виды обезболивания животных при операциях; характеристика и классификация способов наркоза и местной анестезии. 13. Что такое премедикация, транквилизация, потенцированный наркоз и потенцированная местная анестезия? 14. Охарактеризуйте способы наркоза различных домашних животных: лошадей, крупного и мелкого рогатого скота, свиней, собак и кошек. 15. Дайте определение сочетанному наркозу и охарактеризуйте его значение в ветеринарной хирургии. 16. Что такое эпидуральная анестезия и ее виды? 17. В каких случаях применяют местную анестезию как способ патогенетической терапии, на чем основан этот вид терапии? 18. Какие могут возникнуть осложнения при наркозе и местной анестезии, их предупреждение и устранение? 19. Основные инструменты, используемые для разъединения тканей, в частности для плотных тканей. 20. Виды хирургического шва, инст-

рументы для его наложения и основные правила хирургического шва. 21. Что такое ампутация, трепанация, экзартикуляция, резекция, энуклеация? 22. Характеристика остеосинтеза. 23. Что такое пластические операции? Дайте определения понятиям: дерматоластика, трансплантация тканей, аллопластика. 24. Трансплантационный иммунитет. 25. Как осуществляется пересадка небольших участков кожи и эпидермиса? 26. Виды кровотечения, основные способы его остановки и используемый инструментарий. 27. Каким способом осуществляют введение жидких лекарственных веществ в ткани, в полости организма и в сосудистое русло? Аппараты и инструменты применяемые для этой цели. 28. В какие вены осуществляют инъекции и вливания? 29. Как определяются размеры инъекционных игл? 30. Из каких сосудов и для какой цели делают кровопускание у различных животных? 31. Что такое термокаутеризация, ее виды, показания и техника применения? 32. Понятие десмургии; материалы, виды и способы наложения повязок. 33. Что понимают под иммобилизирующими повязками; их виды, показания и техника применения?

## СПЕЦИАЛЬНАЯ ЧАСТЬ

### ОПЕРАЦИИ НА ГОЛОВЕ

**Общие топографические данные.** Граница между головой и шеей определяется сегментальной плоскостью, проведенной по задним краям ветвей нижней челюсти. Область головы разделяют на черепно-мозговую и лицевую отделы, которые разграничены линией, проходящей по задним краям глазниц, затем по верхнему краю скуловой дуги до заднего края ветви нижней челюсти (рис. 93).

На лицевой части головы крупных животных легко определяют следующие ориентиры: у крупного рогатого скота щечный бугор, у лошади лицевой гребень. У этих же животных легко прощупывают челюстной сустав, носочелюстной и межчелюстной углы и угол нижней челюсти, подглазничное и подбородочное отверстия, передний край наружной жевательной мышцы; кроме того, у лошади легко определяется брюшко специального поднимателя верхней губы, сосудистая вырезка, а также хорошо контурирует под кожей угловая вена глаза.

Черепно-мозговая область у крупного рогатого скота представляет ровную, а у лошади несколько выпуклую площадку. На ней прощупывают затылочный (у крупного рогатого скота задний лобный или межроговой с роговыми отростками) и наружные лобные гребни, скуловой отросток лобной кости и височную ямку. На равном расстоянии между орбитой и медианной линией головы у крупного рогатого скота нащупывают надглазничное отверстие и надглазничный желобок. У лошади желобок отсутствует, а это отверстие находится на уровне медиального края орбиты.

Поверхность всей области головы разграничивают на участки, представленные на рисунках 94 и 95.

Зоны кожной иннервации (рис. 96). Вся кожа области головы у крупного рогатого скота и лошади, за исключением задненижних участков нижней челюсти и частично области ушных раковин, иннервируется ветвями тройничного нерва (п. trigeminus), который делится еще в черепной полости на следующие три ветви:

*глазничный нерв* (п. ophthalmicus) выходит у лошади через глазничную щель, а у рогатого скота — через круглоглазничное отверстие. Он имеет ветви: слезный нерв (у жвачных отдает нерв рога), лобный, носоресничный (его ветви — решетчатый и подблоковый нервы);

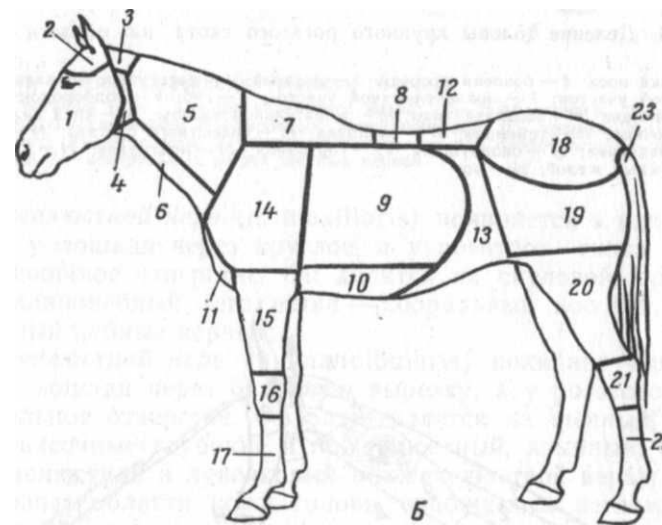
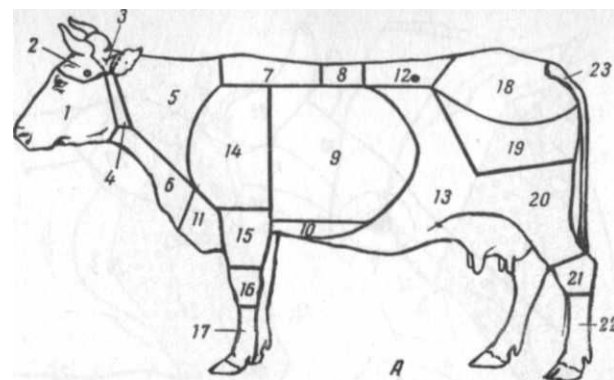


Рис. 93. Топографические области крупного рогатого скота (А) и лошади (Б) по Н. В. Садовскому:

1 — лицевая; 2 — черепно-мозговая; 3 — затылочная; 4 — позади-челюстная; 5 — дорсальная и 6 — вентральная шея; 7 — холки; 8 — спины; 9 — боковой; 10 — вентральной; 11 — передней грудной стенки; 12 — поясничная; 13 — мягкой брюшной стенки; 14 — ло-патко-плечевая; 15 — локтевого сустава и предплечья; 16 — запястья; 17 — пясти и пальцев; 18 — ягодичная; 19 — бедренная; 20 — коленного сустава и голени; 21 — заплюсны; 22 — плюсны и пальцев; 23 — хвоста

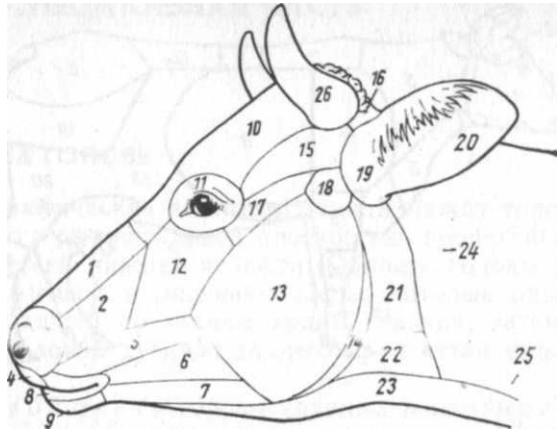


Рис. 94. Деление головы крупного рогатого скота на области (по П. По-песко): 1 — спинка носа; 2 — боковая носовая; 3 — ноздрей; 4 — носогубное зеркало; 5 — щечная; 6 — зубной участок; 7 — нижнечелюстной участок; 8 — губ; 9 — подбородок; 10 — лобная; 11 — глазница; 12 — подглазничная; 13 — жевательной мышцы; 14 — край нижней челюсти; 15 — височная; 16 — теменная; 17 — скуловая; 18 — челюстного сустава; 19 — ушная; 20 — ушная раковина; 21 — околушная; 22 — гортанная; 23 — подгрудок; 24 — крыло атланта; 25 — яремный желоб; 26 — рог

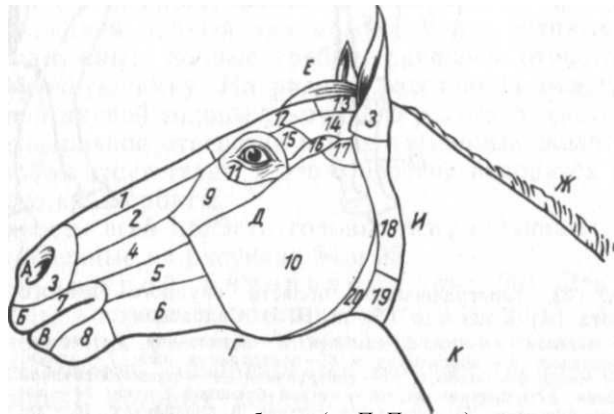


Рис. 95. Деление головы лошади на области (по П. Попеско): 1 — спинка носа; 2 — боковая носа; 3 — ноздрей; 4—6 — щечная (4 — верхнечелюстной участок; 5 — зубной участок; 6 — нижнечелюстной участок); 7 — губ; 8 — подбородка; 9 — подглазничная; 10 — жевательной мышцы; 11 — глазничная; 12 — подглазничная; 13 — теменная; 14 — височная; 15 — надглазничная; 16 — скуловая; 17 — челюстного сустава; 18 — околушная; 19 — гортанная; 20 — край нижней челюсти; А — ноздря; Б — верхняя губа; В — нижняя губа; I' — сосудистая вырезка; Д — лицевой гребень; Е — чёлка; Ж — грива; 3 — ушная раковина; II — крыло атланта; К — яремный желоб

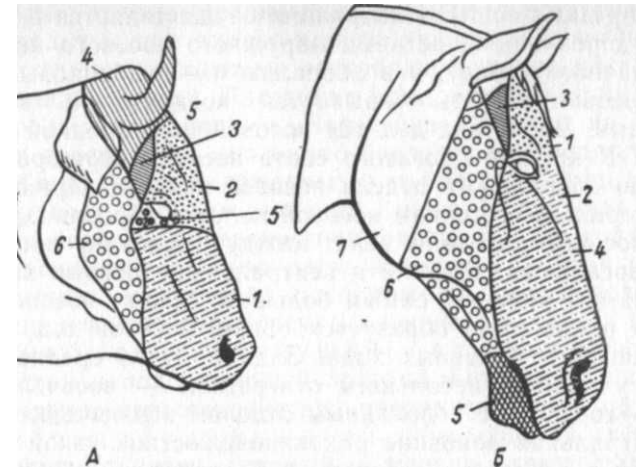


Рис. 96. Зоны кожной иннервации области головы:

А — крупный рогатый скот; 1 — подглазничного нерва; 2 — подблокового; 3 — лобного; 4 — нерва рога; 5 — скулового; 6 — височного поверхностного; Б — лошадь; 1 — лобного; 2 — подблокового; 3 — скулового; 4 — подглазничного; 5 — подбородочного; 6 — височного поверхностного; 7 — вентральных ветвей шейных нервов

*верхнечелюстной нерв* (n. maxillaris) появляется в клинонебной ямке у лошади через круглое, а у рогатого скота через круглоглазничное отверстие. Он делится на скуловой, подглазничный, клинонебный (его ветви — аборальный носовой, большой и малый небные нервы);

*нижнечелюстной нерв* (n. mandibularis) покидает черепную полость у лошади через овальную вырезку, а у рогатого скота через овальное отверстие. Он разветвляется на щечный, жевательный, височные глубокие и поверхностный, язычный, крыловой, межчелюстной и луночковый нижнечелюстной нервы.

Остальные области кожи головы снабжаются ветвями первых двух шейных нервов.

#### ОПЕРАЦИИ В НОСОВОЙ ОБЛАСТИ

**Анатомо-топографические данные.** Носовая область граничит аборально с лобной областью, а с боков и спереди с подглазничной, щечной и губной областями. Слон: кожа, поверхностная фасция с апоневрозом носогубного поднимаателя, специальный поднимаатель верхней губы, клыкковая мышца, надкостница и костная стенка; внутри носовая полость покрыта толстой малочувствительной слизистой оболочкой.

Поверхностные слои носовой области снабжают кровью дорсальная латеральная артерия носа и угловая артерия глаза

(a. angularis oculi). Иннервация осуществляется в оральном отделе дорсальными ветвями наружного носового нерва (от подглазничного нерва), а в аборальном — подблоковым нервом.

Носовая полость открывается ноздрями и заканчивается хоанами. Вдоль она делится носовой перегородкой на две половины. У крупного рогатого скота носовая перегородка не доходит до аборального отдела носовой полости. Прикрепляющиеся к латеральным стенкам носовой полости дорсальная и вентральная носовые раковины делят каждую половину носовой полости на дорсальный, средний и вентральный носовые ходы. Последний из них является самым большим. Между носовой перегородкой и раковинами образуется общий носовой ход, с которым сливаются три первых хода. Задний отдел среднего носового хода у лошади небольшим отверстием — носочелюстным входом — соединен с аборальным отделом верхнечелюстной пазухи, а вентральная раковина раковинчелюстной узкой щелью сообщается с оральным отделом этой пазухи. У крупного рогатого скота вентральная носовая раковина разделена продольной перегородкой на два этажа: дорсальный, сообщающийся со средним носовым ходом, и вентральный — с вентральным носовым ходом.

В дорсальной носовой раковине лошади различают два отдела, образованных в результате ее разделения поперечной перегородкой; оральный отдел называется завитковым, а аборальный — синусным.

На крыловой складке вентральной носовой раковины на расстоянии 5—8 см от ноздри у жвачных животных находится выходное отверстие слезноносового канала. У лошадей оно (иногда двойное) открывается позади краев ноздри на ее вентральной стенке.

Кровоснабжение внутренних поверхностей носовой полости осуществляется решетчатой, аборальной носовой и дорсальными ветвями большой небной артерии. Под слизистой оболочкой в области носовой перегородки и дна носовой полости находятся венозные сплетения.

Иннервация слизистой оболочки обеспечивается ветвями клинонебного и решетчатого нервов.

Между ноздрями жвачных располагается носогубное зеркало — участок кожи, простирающийся с верхней губы. Оно является частью так называемой верхушки носа. В основе этой области у крупного рогатого скота имеются тела резцовых костей, перепончатая часть носовой перегородки и носовые хрящи. В хирургии эта область имеет большое значение из-за частого повреждения ее у быков-производителей.

От дорсального и вентрального краев носовой перегородки отходят вправо и влево соответственно дорсальные и вентраль-

ные латеральные хрящи. Оральный отдел дорсального края носовой перегородки отдает вправо и влево хрящевые пластинки — крыловидные хрящи, от которых вентрально отходят, загибаясь вверх, якоревидные хрящи. Пластинка крыловидного хряща связана с латеральными хрящами. Носогубное зеркало не имеет волос. На его поверхности множество бороздок и выводных протоков носогубных желез, заложенных в толще кожи и выделяющих на поверхность зеркала серозный секрет. Подкожная клетчатка развита слабо, а поверхностная фасция прочно связана с кожей; подфасциальное пространство заполнено рыхлой соединительной тканью, в которой расположены многочисленные лимфатические и кровеносные сосуды и нервы.

Кровоснабжение верхушки носа осуществляется ветвями лицевой и подглазничной артерий, которые обуславливают значительное кровотечение при операциях в этой области.

Иннервация верхушки носа происходит за счет ветвей подглазничного нерва, который у лошади отдает сюда наружный носовой, оральный носовой и верхнегубной нервы. К этим ветвям присоединяются ответвления дорсального щелочного нерва, а также веточки от поверхностного височного нерва.

**Блокада подглазничного нерва.** Показания. Операции в носовой области, на верхней губе, носогубном зеркале, оральном отделе верхнечелюстной пазухи и зубах до 2-го моляра.

*Техника обезболивания у крупного рогатого скота* (по Н. В. Садовскому). Определяют местоположение подглазничного отверстия. Для этого проводят так называемую орбитальную линию от наружного края орбиты параллельно спинке носа. На линию ставят перпендикуляр от легко прощупываемого сквозь кожу переднего края 1-го премоляра верхней челюсти. В точке пересечения означенных двух линий находят подглазничное отверстие. Иглу вкалывают через него в одноименный канал аборально и несколько вверх на глубину 3—4 см. Инъцируют 10 мл 3%-ного раствора новокаина.

У лошади подглазничное отверстие покрыто мышцами — специальным поднимателем верхней губы и носогубным. Местоположение его определяют путем пальпации вблизи середины линии, соединяющей передний край скулового гребня с носочелюстной вырезкой (рис. 97,2). Лево́й рукой смещают вверх мышцы, которые покрывают подглазничное отверстие. Иглу вкалывают и вводят в подглазничный канал на глубину 3—4 см, придерживаясь нижней стенки подглазничного канала. Впрыскивают 10 мл 3%-ного раствора новокаина. Во время инъекции следует слегка прижимать пальцем область отверстия, чтобы избежать вытекания жидкости за пределы канала.

При операциях на верхней челюсти (но не на зубах), в области носа, на губе и носогубном зеркале ограничиваются лишь

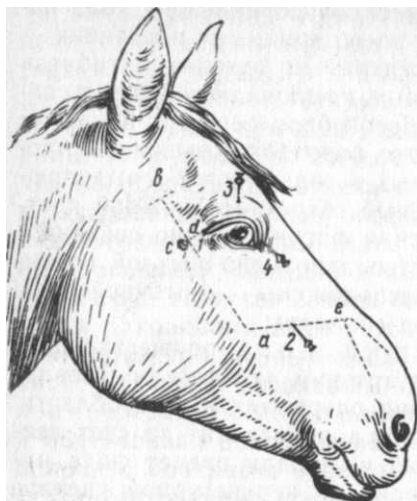


Рис. 97. Пункты блокады нервов головы лошади:

*a—b* — лицевая линия; *c—d* — орбитальная линия; *a—e* — линия от конца лицевого гребня к носо-челюстной вырезке; *1* — верхнечелюстного нерва; *2* — подглазничного нерва; *3* — лобного нерва; *4* — подблокового нерва

образованием депо из анестетика вблизи подглазничного отверстия. При этом у крупных быков инъецируют 20—50 мл раствора новокаина, оставляя часть раствора под кожей (блокада веточки поверхностного височного нерва).

**Блокада верхнечелюстного нерва** (по А. П. Студенцову). Показания те же, что при блокаде подглазничного нерва и при операции на всех зубах верхней челюсти.

**Техника обезболивания.** Блокада наиболее проста технически и эффективна у лошади. Точку укола иглы намечают в пункте пересечения двух линий: а) лицевой, идущей от середины наружной контурной линии челюстного сустава, в направлении к назальному концу лицевого гребня и б) орбитальной, перпендикулярной к предыдущей, проведенной на нее от аборального края орбиты. В точке пересечения этих линий вкалывают иглу перпендикулярно к поверхности кожи (линия укола) (/). Укол иглы проходит вблизи поперечных лицевых артерий и вены, причем он не должен совпадать с их положением. В противном случае иглу необходимо несколько переместить. После прокола кожи, подкожной клетчатки, жевательной фасции и жевательной мышцы из иглы извлекают мандрен и медленно продвигают ее до соприкосновения с костью (область клинонебной ямки). Глубина укола в зависимости от величины животного 6,7—8,7 ал.

Инъецируют 20 мл 2—3%-ного раствора новокаина. По окончании инъекции иглу быстро извлекают, придерживая кожу у места укола пальцем. Обезболивание наступает через 7—30 мин и продолжается 25—50 мин. Иногда теряется чувствительность органов орбиты.

#### **Вдевание носового кольца**

**Показания.** Кольцо вдевают в носовую перегородку племенным быкам годовалого возраста для укрощения и предупреждения их буйного нрава.

**Фиксация и обезболивание.** Быка помещают в станок и прочно фиксируют голову веревкой. Внутримышечно вводят нейролептик.

**Инструментарий.** Успокоительное кольцо, специальные шипцы и плоскогубцы.

**Техника операции.** Носовую перегородку и верхушку носа обрабатывают 0,5%-ным раствором нашатырного спирта. Место вдевания кольца — задневерхний участок перепончатой части носовой перегородки. Кольцо помещают в специальные шипцы таким образом, чтобы левое полукольцо находилось в желобе левой бранши шипцов, а выступающий штырь подвижного рычага шипцов вошел в предназначенное для него углубление полукольца. Правое полукольцо при этом должно находиться на площадке подвижного рычага. Раздвигают бранши шипцов, вводят их через ноздри и сдавливают ими носовую перегородку на участке перфорации (рис. 98). Чтобы бранши не смещались, их фиксируют подвижным хомутиком на ручке шипцов. Осуществив перфорацию носовой перегородки левым полукольцом, шипцы удаляют, а свободные концы успокоительного кольца соединяют винтом при помощи плоскогубцев. Головку винта отламывают плоскогубцами. Рана заживает через 8—10 дней.

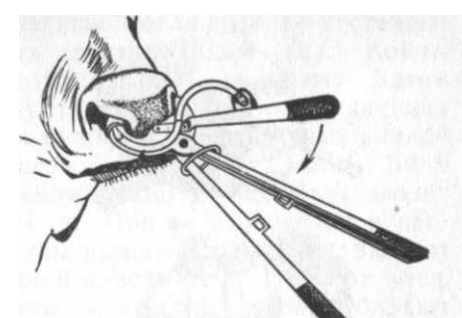


рис. 98. Вдевание носового успокоительного кольца

У взрослых быков успокоительное кольцо вдевают (если это необходимо) после предварительной перфорации перегородки троакаром.

#### **Пластика носогубного зеркала (ринопластика)**

**Показания.** Операцию выполняют у племенных быков, у которых часть носовой перегородки и носо-губное зеркало разорваны вставленным успокоительным носовым кольцом.

**Фиксация и обезболивание.** Быка фиксируют в станке. Голову привязывают к столбам станка за рога на растяжку. Инъецируют внутривенно или внутримышечно литическую смесь в составе следующих растворов: 2,5%-ного аминазина 20 мл, 1%-ного димедрола 10 мл, 0,5%-ного раствора новокаина 30 мл. Это количество пригодно для быка массой 1000 кг. Наилучший эффект вызывает внутримышечная инъекция 4—5 мл ромпуна. На успокоенном животном делают двустороннюю блокаду подглазничного нерва.

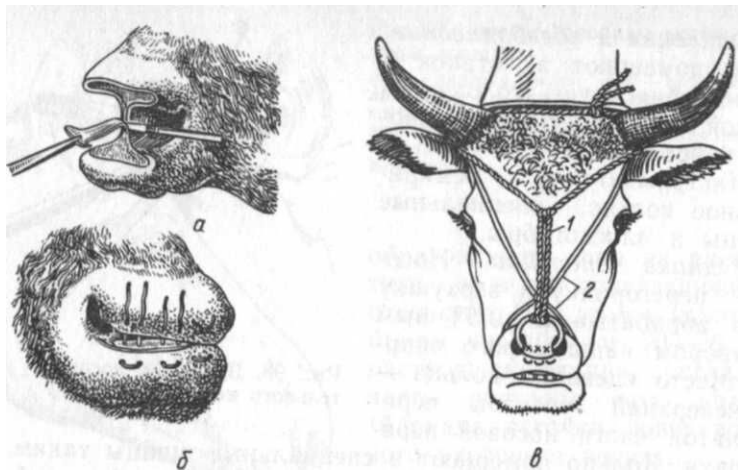


Рис. 99. Ринопластика:  
 а, б — этапы операции по 1-му варианту; в — 2-й вариант; 1 — кольцо под-  
 вязано к рогам; 2 — кровоостанавливающий жгут

**Техника операции.** Операцию желательно выполнять в период, когда поверхности разорванной апикальной части носа вместе с носо-губным зеркалом и перепончатой частью носовой перегородки подверглись оmozолению. Операционное поле очищают, обезжиривают 0,5%-ным раствором аммиака и обрабатывают йодированным спиртом 1:3000. Острым скальпелем срезают оmozолевший нижний (или верхний) участок разорванной верхушки носа до появления крови, затем иссекают передний край перепончатой носовой перегородки и в заключение переходят на верхний (или нижний) участок верхушки носа (рис. 99). При этом следует подгонять по форме и величине соприкасающиеся раневые поверхности. В случае появления неровностей или остатков удаленных элементов рубцовой ткани делают дополнительные иссечения, все время не упуская из виду экономность при удалении свежих (неомозолевших) тканей, так как это впоследствии может отразиться на нормальной проходимости ноздрей.

Кровотечение предупреждают либо наложением пинцетов — языкодержателей на крыло носа и верхнюю губу с каждой стороны, либо резинового жгута, который проводят через ротовую полость, скрещивают на спинке носа и фиксируют на рогах для пережатия сквозь ткани верхней губной артерии и дорсальной ветви подглазничной артерии. Далее операция выполняется в следующих вариантах.

**1-й вариант (по Г. Н. Фоменко).** После образования раневых поверхностей и иссечения рубцовой ткани на перепончатой

части носовой перегородки последнюю соединяют 1—2 стежками узловатого шва из кетгутных длинных нитей (а). Концы нитей отрезают, а швы в последующем не снимают. Затем приступают к инъекции в толщу тканей в 6—7 совпадающих друг с другом точках верхнего и нижнего участков разорванной верхушки носа жидкой пластмассы — клея БФ-2 или БФ-6 в чистом виде или в смеси с пенициллином 1 : 100. Иглу вводят в толщу тканей на глубину 2—4 см. При ее извлечении в про-кольный канал из шприца или тубы выжимают клей, чтобы этот канал остался заполненным жидкой пластмассой. Избыток клея, оставшегося на поверхности раны, и сгустки крови убирают тампоном. Инъекцированный клей способствует развитию рубцовой ткани, что сделает концевую часть носа более прочной. Раневую поверхность обильно припудривают порошком белого стрептоцида и накладывают на носогубное зеркало 3—4 стежка петлевидного шва, используя для этой цели нити из капрона (лавсана) № 4—6 (б). Нити завязывают тройным узлом, а концы их скручивают и оплавливают вместе раскаленным предметом. Этим предупреждается развязывание узлов. Если после операции возникает сужение ноздрей вследствие отека, в их просвет вставляют на 1—2 суток плотные резиновые трубки. Швы снимают на 10—14-й день. Носовое кольцо вдевают через 45 дней.

**2-й вариант (И. И. Магда, Е. Н. Пономаренко, О. Б. Бон-даренко).** После обработки поверхности дефекта и остановки кровотечения вставляют закрытое усмирительное кольцо со спиленной верхушкой винта и, прочно прижав к носовой перегородке, фиксируют его тесьмой или шпагатом к рогам. Таким образом кольцо не будет препятствовать дальнейшим манипуляциям (в). Затем двойными нитями из кетгута № 8 накладывают три прочных петлевидных шва для сближения освеженных краев раны. Концы нитей завязывают тремя узлами. После обрезки оставляют концы длиной 2 см. В дальнейшем поступают, как при 1-м варианте. В процессе рассасывания кетгута, что происходит уже после заживления раны (2 нед), его части будут самостоятельно отторгаться, поэтому исключается процедура снятия швов. Через 45 дней после операции рассекают тесьму, фиксирующую кольцо к рогам. Сама по себе операция выполняется за 15 мин.

После операции в обоих случаях из рациона быков исключают мучнистые корма, солому и мякину. Автопоение заменяют ручным.

### Устранение порока у коров-сосунов

**Показания.** В некоторых молочных хозяйствах у коров наблюдается порок — самовыдаивание или взаимовыдаивание молока. Потери молока, индурация сосков вымени, нарушение полового

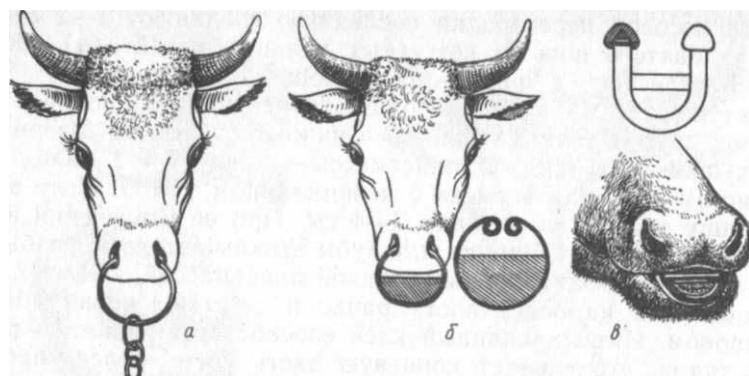


Рис. 100. Приспособления для предупреждения высасывания молока коровами-сосунами (описание в тексте)

цикла, мастит и др. обуславливают значительные экономические потери.

**Фиксация и обезболивание.** Животное фиксируют в станке, применяют нейролептик.

**Инструментарий.** В зависимости от способа выполняемой паллиативной операции применяют: а) умирительное кольцо с тремя звеньями цепи; б) незамкнутое полукольцо с закругленными притупленными концами, на котором приварена металлическая пластинка; в) полукольцо с заостренными концами, которые закрывают специальными навинчивающимися шайбами. Нижняя часть кольца имеет приваренную поперечную перекладину.

**Техника операции.** 1-й способ. После фиксации головы животного за рога перепончатую часть носовой перегородки прокалывают троакаром или острием развернутого умирительного кольца. Прежде чем соединить винтом, на него надевают 3 звена от цепи, которую используют для привязывания коров (рис. 100,а). В заключение концы кольца соединяют винтом, головку которого спиливают. Висящие звенья цепи препятствуют захвату соска.

2-й способ. В ноздри вставляют кольцо с притупленными или загнутыми концами. В нижней части кольца приварена металлическая пластинка. Посредством шипцов края кольца сближают настолько, чтобы оно не выпало из ноздрей (б).

3-й способ (фройндорфский). Полукольцо с заостренными концами, на которых имеется винтовая нарезка, а на середине поперечная перекладина, вставляют через преддверие рта так, чтобы острые концы вышли в ноздри (в). Там на острые концы навинчивают круглые шайбы, фиксирующие кольцо и препятствующие выпадению его наружу.

## ОПЕРАЦИИ НА ПРИДАТОЧНЫХ ПАЗУХАХ НОСОВОЙ ПОЛОСТИ

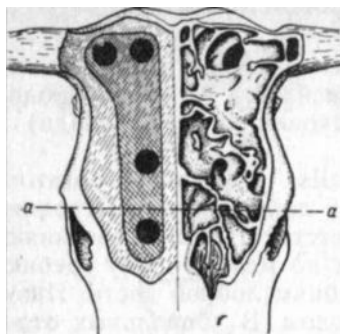
**Анатомо-топографические данные.** Обе половины носовой полости имеют придаточные пазухи. Главнейшие из них лобная (у крупного рогатого скота), лобнораквинная (у лошади) и верхнечелюстная.

Лобная пазуха (sinus frontalis) у крупного рогатого скота простирается в роговые отростки лобной кости. Передняя граница у взрослого животного соответствует линии, соединяющей передние края орбит, задняя идет по межроговому гребню, а боковые проходят по наружным гребням лобной кости. Пазуха сообщается со средним носовым ходом. В аборальных отделах в толще теменных и затылочных костей у старых животных имеется дополнительная затылочная пазуха, а орально располагаются еще 3—4 добавочные полости, которые, отделяясь от основной, также сообщаются со средним носовым ходом (рис. 101).

Лобнораквинная пазуха (sinus conchofrontalis) у лошади образуется слиянием лобной пазухи с задним отделом дорсальной раковины. Ее анатомические границы: задняя соответствует уровню передних выступающих краев челюстных суставов; передняя достигает уровня середины лицевых гребней; боковая проходит по наружному лобному гребню, основанию носового отростка лобной кости, внутреннему краю орбиты и вдоль верхнего очертания верхнечелюстной пазухи; медиальная граница идет от передней границы назад до уровня медиальных углов глаз параллельно медианной линии головы, отступая от нее в сторону на 2—2,5 см. Внутренняя часть передней границы пазухи совпадает с линией, соединяющей внутренние углы глаз (Н. В. Садовский). Хирургические границы: оральная, медиальная и латеральная фактически совпадают с анатомическими; аборальная соответствует линии, соединяющей задние края орбит (рис. 102). Большим лобночелюстным отверстием, расположенным на уровне передних краев орбит, лобнораквинная пазуха сообщается с аборальным отделом верхнечелюстной пазухи.

Верхнечелюстная пазуха (sinus maxillaris) у крупного рогатого скота — обширная однокамерная полость с неполными перегородками. Границы: верхняя соответствует линии, проведенной от внутреннего края орбиты к переднему краю альвеолы 1-го премоляра; передняя — уровень подглазничного отверстия; задняя — по уровню середины орбиты и, наконец, нижняя — по линии, проведенной от щечного бугра параллельно спинки носа. Вдоль пазухи проходит подглазничный канал с одноименными сосудами и нервом. Канал соединен костной пластинкой с зубными альвеолами. Верхнечелюстная пазуха





Слои. Кожа толстая и

Рис. 101. Граница лобного синуса и места трепанации у крупного рогатого скота

Рис. 102. Топография и трепанация околоносовых синусов лошади. Анатомическая граница лобнораквинного синуса — светлая штриховка; его хирургическая граница — темная штриховка

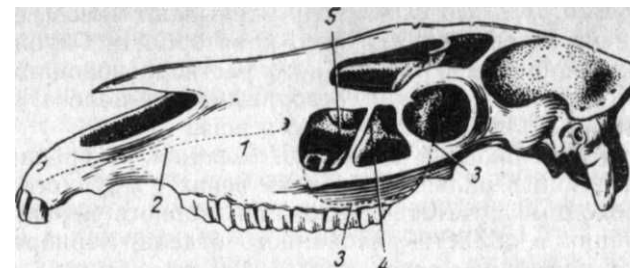
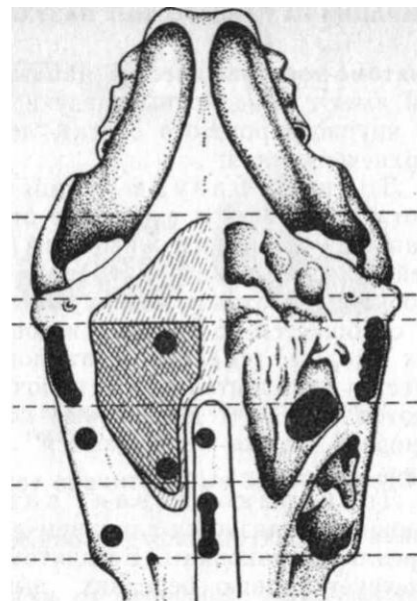


Рис. 103. Верхнечелюстной синус лошади:

1—подглазничное отверстие; 2 — проекция костного канала для сосудисто-нервного пучка к резцам; 3 — граница верхнечелюстного синуса; 4 — косая перегородка; 5 — подглазничный канал

медиально сообщается с небной пазухой; посредством носочелюстного хода она имеет связь с носовой полостью. Особенно верхнечелюстной пазухи крупного рогатого скота является наличие в ней костного слезного пузыря, который является его задней частью. С возрастом животного он увеличивается, достигает глазницы и располагается под глазным яблоком. Стенки слезного пузыря имеют толщину от 1 до 2-х мм.

У лошади верхнечелюстная пазуха (рис. 103) имеет границы: верхняя — проекция слезноносового канала (от внутреннего угла глаза к носочелюстному углу); нижняя — в пределах лицевого гребня; передняя — на 1—2 см впереди лицевого гребня; задняя — уровень середины орбиты. На середине расстояния между орбитой и передним концом лицевого гребня пазуха разделена сплошной косой костной перегородкой на оральный (меньший) и аборальный (большой) отделы. Обе камеры вдоль не полностью разделяются подглазничным каналом и его костной пластинкой на медиальный (меньший) и латеральный (большой) отделы. Передняя камера сообщается узкой щелью с полостью вентральной раковины, а задняя — следующими четырьмя отверстиями: со средним носовым ходом — носочелюстным входом; с лобнораквинной пазухой — лобночелюстным отверстием; с полостью клиновидной кости — небночелюстным отверстием; с полостью второго завитка решетчатой кости — челюстнорешетчатой щелью.

мало подвижная, особенно у крупного рогатого скота; подкожная клетчатка слабо развита и прочно связана с поверхностной фасцией, между листками которой имеется подкожная мышца; наиболее сильно она развита у крупного рогатого скота в области лба. Костная основа придаточных пазух носа снаружи покрыта хорошо отделяющейся надкостницей, а внутри — слизистой оболочкой. Вдоль подглазничной области, на медиальной поверхности носовой пластинки верхнечелюстной кости, проходит костный желобок для слезноносового канала, который на уровне подглазничного отверстия переходит в перепончатую часть. Его проекция на кожу у лошади — линия, идущая от внутреннего угла глаза по направлению к носочелюстному углу.

Кровоснабжение осуществляется ветвями лицевой артерии (дорсальная артерия носа и угловая артерия глаза), подглазничной, лобной, слезной и артерией нижнего века.

Иннервация. В чувствительной иннервации принимают участие ветви подглазничного, подблокового, лобного и рогового (у крупного рогатого скота) нервов. Мышцы иннервируют ветви лицевого нерва.

**Блокада лобного нерва. Показания.** Операции у лошади в области лба и верхнего века; у крупного рогатого скота выполняют в сочетании с блокадой подблокового нерва.

**Техника блокады у лошади.** Пальпацией над орбитой в области скулового отростка лобной кости легко ощутить надглазничное отверстие в форме углубления размером в небольшую чечевицу. Тонкой иглой прокалывают кожу и подводят ее кончик к этому отверстию, где и всprыскивают 5 мл 3%-ного раствора новокаина. Для обезболивания верхнего века иглой необходимо проникнуть в надглазничное отверстие на глубину 2—3 см.

У крупного рогатого скота иглу вкалывают сквозь основание верхнего века посередине верхнего края орбиты. Глубина вкола 2—3 см, инъецируют 10 мл 3%-ного раствора новокаина. Через 5—10 мин появляется узкая безболезненная полоса, лежащая между зонами нервов подблокового и рога.

**Блокада подблокового нерва.** *Показания.* Трепанация и другие операции в области лба и на веках у крупного рогатого скота необходимо сочетать с блокадой лобного нерва; у лошади— операции в области раковинного отдела, лобнораковинно-го синуса и на нижнем веке.

*Техника блокады у крупного рогатого скота.* Иглу вводят в точку, лежащую вблизи внутреннего края глазницы и на 2 см дорсально от внутренней комиссуры век. Глубина вкола 2—3 см. Инъецируют 5—6 мл 3%-ного раствора новокаина.

У лошади на 1 см выше внутренней комиссуры век и медиальнее от нее вкалывают иглу на глубину 2—3 см так, чтобы шла шла по внутренней костной стенке орбиты. Вспомогательным ориентиром может служить имеющаяся в слезной кости ясно осязаемая сквозь мягкие ткани вырезка. Инъецируют 2—5 мл 3%-ного раствора новокаина.

### Трепанация стенок придаточных полостей носа

*Показания.* Гнойное воспаление, новообразования, инородные тела, личинки полостных оводов, некроз носовых раковин, а также оперативный доступ к корням коренных зубов верхней челюсти.

*Фиксация и обезболивание.* Спокойных животных можно оперировать в стоячем положении с применением инфильтрационной или проводниковой анестезии. Голову фиксируют в станке на растяжку или привязывают к одному из столбов станка. Буйным животным перед местной анестезией внутривенно или внутримышечно (лошадь) вводят литическую смесь; у лошадей ее можно заменить легко оглушающей дозой хлоралгидрата. В зависимости от обстоятельств комбинируют блокаду подблокового, лобного и подглазничного нервов.

*Техника операции.* Лобную пазуху у крупного рогатого скота трепанируют в точке, лежащей на середине расстояния между надглазничным отверстием (или орбиты) и срединной линией головы, а также несколько выше или ниже этого пункта. При скоплении гноя в аборальных отделах пазухи отверстие высверливают вблизи основания рогового отростка. У овец трепанируют лобную пазуху между срединной линией и надглазничным отверстием

Лобнораковинную пазуху у лошади вскрывают вблизи передней хирургической границы, на 1 см аборально от нее и на 3,5—4 см сбоку от срединной линии. Кроме того, возможны доступы и на других участках хирургической границы пазухи.

Верхнечелюстную пазуху у крупного рогатого скота наиболее легко вскрыть на расстоянии 1,5—2 см кзади и выше щечного бугра. У лошади ее вскрыть можно в двух местах: аборальную камеру— в середине угла между передненижним краем орбиты и лицевым гребнем на расстоянии 1,5—2 см от них; оральную камеру— на расстоянии 1,5—2 см сзади и выше от орального конца лицевого гребня.

После обезболивания приступают к операции. Разрез тканей до надкостницы делают либо полукругом, либо в виде угла так, чтобы последний был обращен книзу. Захватив пинцетом кожно-фасциальный лоскут, рассекают и отслаивают распатором или черенком скальпеля надкостницу и высверливают в кости отверстие, удерживая крючками лоскут. По окончании операции с кожно-фасциальным лоскутом поступают двояко: если дальнейшее лечение не требуется, надкостницу ставят на место и прикрывают его костный дефект, а кожу зашивают узловатым швом; при необходимости длительного наблюдения, дренирования, ирригации пазухи лоскут кожи и отслоенную надкостницу иссекают.

### Прокол стенки слезного пузыря верхнечелюстной пазухи у крупного рогатого скота

*Показания.* Введение лекарственных веществ для создания депозита при различных воспалительных и септических состояниях, особенно при кератоконъюнктивите. По данным Г. А. Бычай и Ф. И. Зарочинцева всасывание растворов лекарственных веществ из верхнечелюстной пазухи длится до 3 суток.

*Фиксация.* Животное фиксируют в станке и применяют носовые шипцы. Строптивых подвергают транквилизации.

*Инструментарий.* Игла Боброва, шприц емкостью 20 мл с резиновым шлангом.

*Техника инъекции* (по О. Б. Бондаренко). Пальцами левой руки смещают вверх нижнее веко с глазным яблоком. Напрягая кожу, иглу вводят посередине костной глазницы и направляют ее медиально под углом 45° к горизонтали. При проколе ощущается легко преодолеваемое препятствие. Глубина укола 1—2 см в зависимости от возраста животного. Приставив шприц с резиновым шлангом, инъецируют от 15 до 40 мл жидкости.

**Анатомо-топографические данные.** Роговой отросток лобной кости покрыт основой кожи рога, которая срастается с его надкостницей. Наружный слой основы кожи рога формирует сосочки, покрытые производящим слоем эпидермиса; последний продуцирует плотный роговой слой, формирующий роговой чехол рога.

На лобной кости на месте будущего формирования рогового отростка под надкостницей возникает экзостоз, а в толще покрывающей его кожи закладывается роговой зачаток. Все это создает роговой бугорок. Вначале экзостоз и роговой зачаток разделены друг от друга надкостницей, а затем срастаются. Одновременно в роговом бугорке возникает небольшая полость, соединяющаяся с пазухой самой лобной кости. В процессе роста рога его полость продолжается в увеличивающийся роговой отросток.

Кровоснабжение рога обеспечивает одноименная артерия (а. cornus), происходящая от височной поверхностной артерии. Она идет вдоль наружного лобного гребня в сопровождении одноименного нерва и разветвляется у основания рога на латеральную и медиальные ветви.

**Иннервация.** Основной нерв — ветвь глазничного нерва — нерв рога (п. cornus). Выйдя из орбиты, он проходит вдоль наружного лобного гребня, будучи покрыт кожей, фасцией, лоб-нощитковой мышцей и слоем жира. К основанию рога подходят ветви лобного и подблокового нервов, которые, соединяясь своими разветвлениями, образуют подобие сплетения. Кроме того, к основанию рога подходят ветви дорсальных стволов первых шейных нервов.

**Обезроживание крупного рогатого скота** (декорнуация).

**Показания.** Формирование стада для беспривязного содержания, переломы, неправильный рост и новообразования рогов, бодливость. Существуют два метода обезроживания крупного рогатого скота: 1) предупреждение развития рогов и 2) удаление рогов.

**Предупреждение развития рогов** основано на разрушении эпидермиса и основы кожи рога в области роговых бугорков у телят 1—3-недельного возраста. Для этого существуют несколько способов.

**Химический способ** распространен более широко. На роговые бугорки телят наносят сильнодействующие химические вещества: гидроокись натрия (NaOH) или калия (KOH), азотную или трихлоруксусную кислоту и др.

При пользовании NaOH или KOH употребляют специальные карандаши или штифты из этих веществ, которые завертывают в бумагу или помещают в деревянную или резиновую трубочку. Сначала в области рогового бугорка удаляют шерсть и слегка смачивают кожу водой и втирают штифтом до тех пор, пока не появятся капли крови. Вокруг основания рогового бугорка кожу покрывают вазелином, чтобы щелочь не повреждала ее. Применяют также трафарет, представляющий собой фанерную или резиновую пластинку с отверстием в центре (диаметром 2—3 см); отверстие прикладывают против рогового бугорка, который обрабатывают штифтом.

При пользовании порошком едкой щелочи его смешивают пополам с конторским клеем и эту смесь грубой щеточкой втирают в область рогового бугорка до появления капель крови.

Кислоты употребляют очень осторожно: стеклянной палочкой смазывают кожу, повторяя эту процедуру несколько раз.

В течение 2 ч после обработки телята обычно проявляют некоторое беспокойство. Примерно на 6—8-й день на месте обработанного участка образуется сухой струп, отторгающийся через 2—3 нед.

Когер (1976) для этой же цели телятам, начиная с 3 до 15-дневного возраста, инъецировал под кожу вокруг основания рогового бугорка 5—10%-ный раствор кальция хлорида.

При втирании химических веществ наблюдаются случаи, когда телята облизывают друг у друга роговые бугорки и получают ожоги языка. В основном это возникает у тех телят, в рационах которых недостает минеральных веществ.

**Термический способ** является одним из наилучших, применяют у телят в возрасте до 3 нед. Пользуются железными или электрическими прижигателями.

**Техника прижигания.** Для разрушения рогаобразующих тканей вполне достаточно очень легкого нажима и вращения прижигателя на роговом зачатке в течение 1 с; прижженный участок приобретает светло-коричневый цвет, и после прижигания в образованном углублении появляется тканевый выпот. Учитывая остывание прижигателя, на втором зачатке прилагают большее усилие при надавливании и вращении, увеличив экспозицию до 2 с. Образующийся при этом струп самопроизвольно отпадает через 2—3 нед. При использовании электрических прижигателей необходимо следить за электроизоляцией, чтобы не произошло короткого замыкания.

**Кровавый способ.** У телят в возрасте 1—3 нед удаляют роговые зачатки при помощи трепана. Обычно используют трепан с наружным диаметром 2,5 см, у которого развод зубцов уменьшают стачиванием. Вместо трепана можно употребить стальную трубку соответствующего диаметра, длиной 10 см,

дин конец которой заостряют стачиванием краев снаружи, или так называемый перфоративный нож М. В. Плахотина и С. Т. Шитова.

**Техника применения.** В области рогов выстригают шерсть и смазывают раствором йода. Помощник фиксирует теленка за уши. Оператор подставляет трепан к роговому бугорку и быстрыми вращательными движениями прорезает кожу вокруг него. Затем поворотом трепана на 90° срезает роговой зачаток вместе с периостом лобной кости. Кровотечение не требует специального вмешательства. Раны припудривают антисептическим порошком, обладающим и инсектицидным действием (йодоформборная кислота, ксероформ-нафталин и др.).

В настоящее время с большим успехом за рубежом (ГДР) используют особый вид кровавого способа обезроживания: электромеханический способ обработки роговых бугорков у телят до 2-месячного возраста. Для этой цели пользуются специальным прибором, состоящим из плоского сверла, упрятого в металлическом цилиндре с пружиной. Это приспособление, имеющее рукоятку, присоединяется к электродрели. При нажатии приставленной к роговому бугорку рабочей части прибора сверло выступает на поверхность и при включении тока в дрель в течение 1—2 с удаляет роговой зачаток. Быстрота работы прибора настолько велика, что теленок не успевает оказать сопротивление. Поврежденная поверхность обрабатывается, как в предыдущем случае.

**Удаление рогов.** Существуют бескровный и кровавый способы.

Бескровный способ применяют у животных в возрасте 2—2,5 года и даже старше. Сущность его состоит в том, что

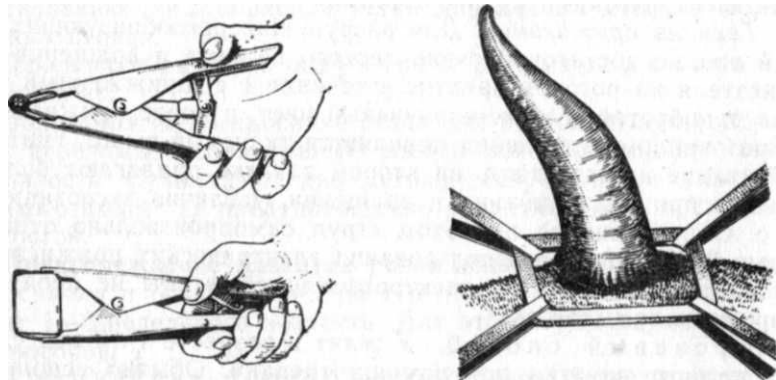
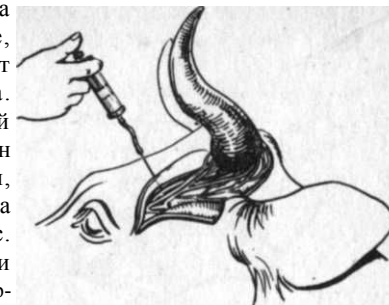

Рис. 104. Щипцы для надевания резинового кольца на основание рога

на кожную кайму основания рога надевают резиновое кольцо, которое, сдавливая сосуды и ткани, способствует самопроизвольному отпаданию рога. Кольцо должно быть из вакуумной резины, наружный диаметр его равен 15—20 мм, внутренний 9—10 мм, ширина 5 мм. Кольцо на основание рога надевают специальными щипцами (рис. 104), а если их нет, то крючками или тесемками. Рис 106. Топография сосудисто-нервного «учка» и блокада нерва рога к основанию рога (рис. 105).

Рис. 105. Натягивание резинового кольца на основание рога тесемками



Кровавый способ. Применяют у взрослого скота чаще всего по упомянутым выше клиническим показаниям.

**Фиксация и обезболивание.** Операцию выполняют на стоящем животном в станке с наложением носовых щипцов и блокадой нерва рога.

**Техника блокады нерва рога (п. cornus).** Определяют середину расстояния между основанием рога и задним краем орбиты. В этом пункте вкалывают иглу, проводя ее кончик непосредственно по краю наружного гребня лобной кости. Утратив ощущение кости, острие иглы слегка направляют непосредственно под гребень. Глубина укола 1,5 см. Инъецируют 10 мл 3%-ного раствора новокаина (рис. 106). Несмотря на то что рог, как отмечено выше, иннервируется еще и другими нервами, тем не менее блокада только нерва рога вызывает практически достаточное обезболивание.

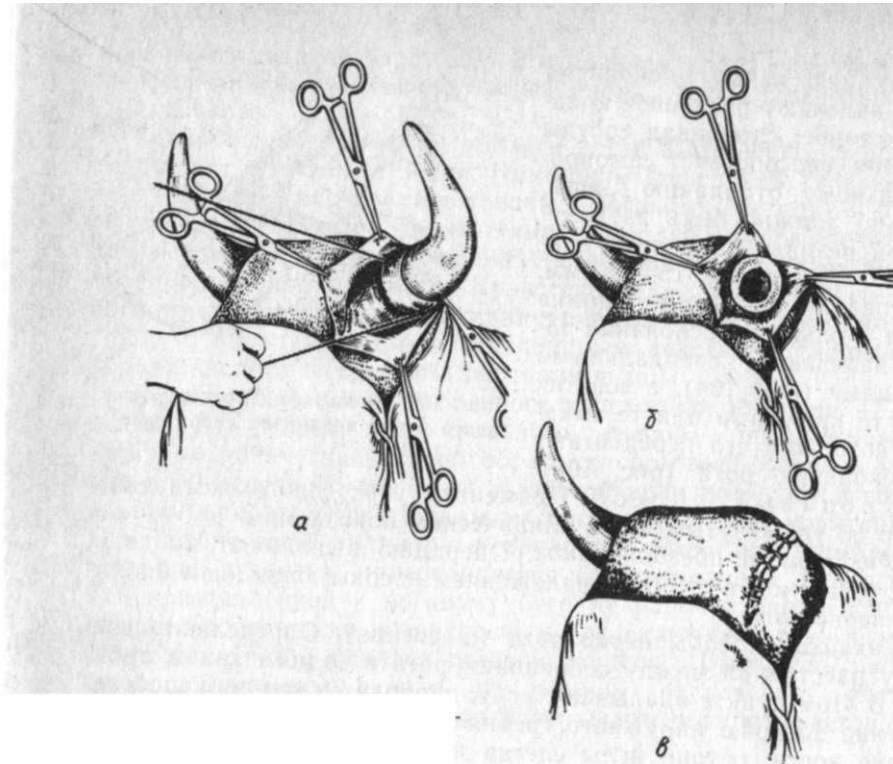
**Техника ампутации.** Обработав рог двукратно раствором йода, ампутируют его проволочной или листовой пилой. При этом голову животного наклоняют в сторону оперируемого рога, чтобы избежать затека крови в лобную пазуху. Для предупреждения кровотечения у основания рога накладывают жгут из резиновой трубки. При ослаблении жгута кровоточащие сосуды задалбливают в кости острием скальпеля и на культю накладывают повязку с антисептической мазью или эмульсией. У молодых животных рог у основания можно отсечь специальными ножницами — секатором.

«Глухая» ампутация рога с применением кожной пластики.

**Показания.** Ускорить процесс заживления операционного дефекта после ампутации, особенно у быков.

**Фиксация и обезболивание.** Животное фиксируют, как в предыдущем случае. Для общего успокоения применяют внутримы-

## ОПЕРАЦИИ НА ЗУБАХ



шечно нейролептик; с целью анестезии одновременно блокируют лобный, подблоковый и роговой нервы. Дополнительно позади основания рога делают подкожную инфильтрацию раствором анестетика в виде полукруглого валика, соответствующего контуру основания рога (блокада веточек дорсальных стволов шейных нервов). При использовании ромпуна ограничиваются только блокадой нерва рога.

**Техника операции** по способу Григореску (с соавторами). После применения нейролептика ограничиваются блокадой нерва рога в обычном пункте и дополнительной подкожной инъекцией из этой точки к срединной линии лба на расстоянии 2—3 см для блокады сплетения, которое образует лобный и подблоковый нервы. От основания рога по наружному лобному гребню делают разрез длиной 3—4 см и такой же второй в затылочном направлении позади рога. Оба разреза у основания рога соединяют двумя полукруглыми разрезами и препарируют кожу на 2—3 см в стороны. Отпрепарированную кожу удерживают пинцетами. Затем проволочной пилой ампутируют рог у самого основания. Рану зашивают узловатыми швами, которые снимают на 10-й день (рис. 107).

**Анатомо-топографические данные.** У крупного рогатого скота 32 зуба. Все они, кроме резцовых, длиннокоронковые. На верхней челюсти отсутствуют резцы, но их заменяет особое утолщение слизистой оболочки, покрытое роговым слоем. В отличие от коренных зубов коронки резцов имеют форму расходящихся лопаток, а корни—сходящихся. У более массивных коренных зубов на жевательных поверхностях расположены валики, между которыми имеются углубления.

У лошадей 40 зубов—по 12 резцов, премоляров и моляров и 4 клыка (у самцов). Зубы длиннокоронковые. Корни зубов сидят в глубоких луночках и с возрастом укорачиваются на 2,5—3 мм в год. Аркады верхних зубов поставлены несколько шире нижних. Это служит причиной неравномерного стирания поверхностей зубов: внутренний край верхнечелюстных зубов стирается больше, чем нижнечелюстных, а у последних стирается больше наружный край. В результате соответствующие края зубов заостряются и могут травмировать слизистую оболочку щеки верхнечелюстными зубами, а языка нижнечелюстными.

У собак зубы короткоронковые, всего их 42, причем на нижней челюсти шесть моляров, а на верхней четыре.

Кровоснабжение верхнечелюстных зубов осуществляется ветвями подглазничной артерии, а нижнечелюстных—ветвями альвеолярной нижнечелюстной артерии.

**Иннервация.** Продолжение верхнечелюстного нерва—подглазничный нерв—образует верхнечелюстное альвеолярное сплетение. Для нижнечелюстных зубов в одноименном канале проходит нижнечелюстной альвеолярный нерв. Из подбородочного отверстия выходит подбородочный нерв (ветвь нижнечелюстного альвеолярного нерва), разветвляющийся в тканях подбородка и нижней губы.

**Блокада нижнечелюстного нерва** (n. mandibularis). Выполняется с обеих сторон. **Показания.** Для расслабления жевательных мышц при манипуляциях в ротовой полости, глотке, начальной части пищевода, а также для обезболивания языка и зубов нижней челюсти. Желательна премедикация аминазином, ромпуном и др.

**Техника блокады у лошади.** Иглу № 1090 или № 10120 вводят непосредственно впереди наиболее выступающей точки челюстного сустава, придавая направление к основанию противоположной ушной раковины. Коснувшись иглой передней части челюстной вырезки, извлекают мандрен и инъецируют 5 мл 3%-ного раствора новокаина. Продвинув иглу далее до кости (5,5—7 см) вводят 10—15 мл того же раствора.

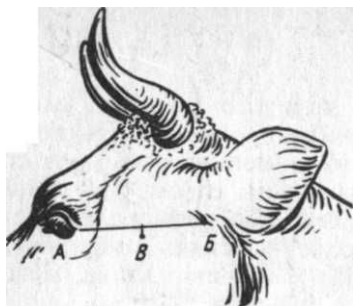


Рис. 108. Определение пункта укола при блокаде нижнечелюстного нерва:  
А—В — орбитально-ушная линия; В — точка укола

Для блокады у *крупного рогатого скота* (по И. И. Воронину), кроме вышеупомянутых игл, необходима еще направляющая игла (игла Боброва). Для определения места укола иглы проводят прямую линию от наружного угла глаза к нижнему краю основания ушной

раковины. Точка укола находится на 1 см ниже середины этого расстояния (рис. 108).

После прокола кожи направляющей иглой ее продвигают в глубину и несколько назад, ориентируясь на основание противоположной ушной раковины. Как только игла дойдет до переднего края челюстной вырезки, извлекают мандрен и инъецируют 5 мл 3%-ного раствора новокаина. Затем в направляющую иглу вставляют инъекционную иглу и направляют далее через челюстную вырезку в височную ямку до соприкосновения ее кончика с костью. В этом конечном пункте инъецируют еще 20—25 мл новокаина. Раствор изливается у места выхода нижнечелюстного нерва из черепной полости через овальное отверстие. Расслабление жевательных мышц и отвисание нижней челюсти наступают через 5—10 мин и длятся 1,5—2 ч.

**Блокада подбородочного нерва (n. mentalis).** *Показания.* Операции на подбородке и нижней губе. Обязательна нейролептическая премедикация — аминазин, ромпун и др.

*Техника блокады.* На уровне комиссуры губ сквозь кожу легко прощупать подбородочное отверстие. Тонкую иглу подводят к нему и инъецируют 5—10 мл 3%-ного раствора новокаина. При углублении иглы в нижнечелюстной канал обезболиваются клыки и резцовые зубы с деснами соответствующей стороны.

## Выравнивание зубов у лошади

Острые края коренных зубов повреждают слизистую оболочку языка и щек и нарушают прием и пережевывание корма.

*Фиксация и инструментарий.* Применяют специальный зубной рашпиль (рис. 109, 1) со съемной или глухой пластинкой, покрытой с одной стороны крупными, а с другой мелкими насечками. Животное укрепляют в станке и его ротовую полость помощник открывает либо при помощи зевника, либо при вытягивании языка у лошади. Применяют нейролептик.

*Техника операции.* Пластинку рашпиля прикладывают под углом к выступающей поверхности зубов: на верхнечелюстных зубах со стороны щеки, а на нижнечелюстных со стороны языка. Ритмичными движениями при неболь-

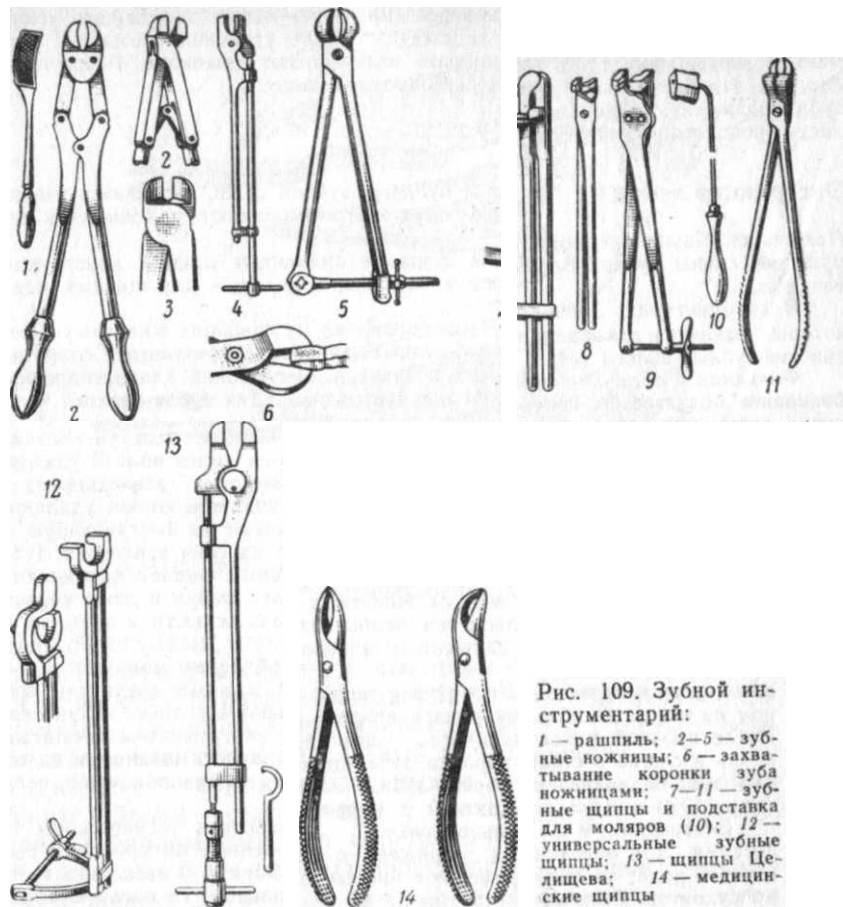


Рис. 109. Зубной инструментарий:

1 — рашпиль; 2—5 — зубные ножницы; 6 — захватывание коронки зуба ножницами; 7—11 — зубные щипцы и подставка для моляров (10); 12 — универсальные зубные щипцы; 13 — щипцы Целищева; 14 — медицинские щипцы

шом надавливании стачивают выступающую поверхность зубов сначала крупными насечками рашпиля, а затем мелкими. После выполнения этой процедуры ротовую полость промывают слабым раствором перманганата калия.

## Резекция коронки зуба у лошади

*Показания.* Высокая коронка одного из зубов, затрудняющая жевание и повреждающая своего антагониста (противостоящий зуб).

*Фиксация и инструментарий.* Применяют зубные ножницы или специальное винтовое долото (2—6). Операцию выполняют на стоящей лошади в станке. В ротовую полость вставляют зевник, язык выводят на противоположную сторону. Транквилизация.

*Техника операции.* Острой частью инструмента захватывают выступающую часть коронки зуба на уровне здорового соседнего зуба, зажав инстру-

ментом только одну треть его поперечника. В результате энергичного усилия коронка отделяется на уровне ее сжатия. После удаления срезанной части зуба обнаженную поверхность коронки выравнивают рашпилем. Ротовую полость прополаскивают раствором перманганата калия.

### Экстракция зубов

**Показания.** Кариес, периодонтит и пульпит, зубной свищ, «волчьи» зубы, нарушение смены зубов. Операцию чаще всего выполняют у лошадей и плотоядных.

**Инструментарий.** Зевник, для лошадей применяют щипцы, конструкция которых различна для премоляров и моляров, подкладки для щипцов, медицинские зубные щипцы (14).

**Фиксация и обезболивание.** Чаще оперируют на лежащих животных. Обезболивание обязательно, так как у крупных животных в результате сопротивления возможны переломы шейных позвонков. Неглубокий хлоралгидратный наркоз для лошади и нейролептик для плотоядных. Для зубов верхней челюсти — блокада верхнечелюстного или подглазничного нерва, для нижней челюсти — луночкового или нижнечелюстного.

**Техника операции.** Тщательно промывают ротовую полость. Вставляют зевник и выводят язык. Смазывают раствором йода десны вблизи удаляемого зуба. Десну надрезают скальпелем по краям луночки извлекаемого зуба. «Волчьи» зубы, имеющие короткие и неглубоко сидящие корни, удаляют медицинскими щипцами. Для этого щипцы накладывают на выступающую часть зуба и энергичными движениями их в сторону и на себя извлекают зуб.

При удалении зуба у мелких животных концами щипцов проникают под десну и вглубь до альвеолы с тем, чтобы захватить шейку и даже корень зуба. Коротким и быстрым движением щипцов вдоль челюсти и в сторону зуб извлекается.

При удалении премоляров у лошади необходимо пользоваться щипцами, устроенными по типу рычага второго рода, которые соединены шарниром на конце, а работающую часть — щеки — имеют несколько кзади от него. После прочной фиксации коронки зуба щеками инструментом расшатывают вдоль и слегка в стороны корень зуба, а затем, упираясь шарниром на соседний зуб, надавливают рукояткой в направлении противоположной челюсти (рис. 110, а) и извлекают больной зуб.

Экстракция моляров сопряжена с наибольшими техническими трудностями. Для операции применяют щипцы, построенные по принципу рычага первого рода; их щеки укреплены на концах, а шарнир — несколько в сторону рукоятки. Если нет этих щипцов или универсальных, то пользуются обычными щипцами с подставкой (б). Расшатывание и извлечение моляра производят так же, как и премоляра. Рукоятку направляют в сторону той челюсти, где расположен больной зуб. По мере извлечения зуба его иногда приходится укорачивать зубными ножницами. Очень часто последний моляр выколачивают.

После удаления зуба полость альвеолы промывают раствором калия перманганата.

### ОПЕРАЦИИ В ОБЛАСТИ ОРБИТЫ

**Анатомо-топографические данные.** Орбита представляет собой костное вместилище, выстланное внутри фиброзным коническим мешком — периорбитой, который своим основанием прикрепляется к наружному краю орбиты, а вершиной — к зрительному отверстию или глазничной щели. Периорбита окружает глазное

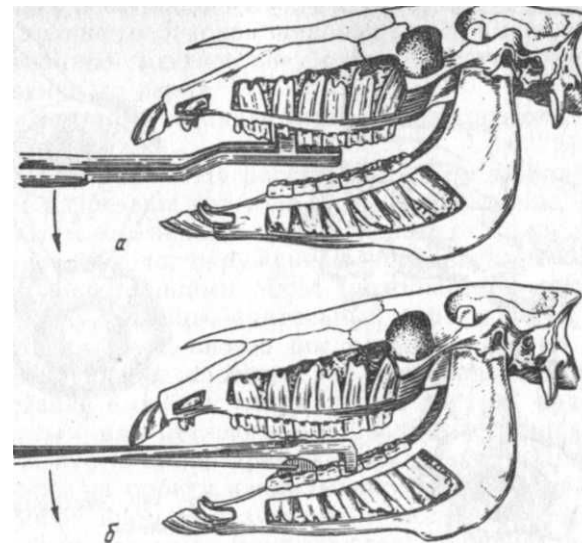


Рис. 110. Экстракция: премоляров (а) и моляров (б)

яблоко с сосудами, нервами и мышцами. Снаружи периорбита покрыта жировой массой — экстраорбитальным жировым телом. Вход в полость орбиты ограничивают веки. Во внутреннем углу между ними имеются слезный бугорок и третье веко (складка конъюнктивы с включенным в нее хрящом).

Глазное яблоко вместе с мышцами — оттягивателями глазного яблока — окружено собственно фасцией и находится в перибульбарном (теноновом) пространстве.

**Кровоснабжение.** Наружные участки верхнего века и слезную железу питает слезная артерия, а внутренние — ветви подглазничной артерии. Сливаясь вместе, эти ветви образуют артериальные дуги у свободных краев век.

**Иннервация.** Чувствительная иннервация орбиты осуществляется главным образом ветвями глазничного нерва; слезный нерв иннервирует верхнее веко и слезную железу; лобный — верхнее веко; подблоковой — третье веко и слезный бугорок; длинный ресничный — глазное яблоко. Нижнее веко получает ветвь верхнечелюстного нерва — скуловой нерв. Мышцы век получают моторные ветви от орбитального ствола лицевого нерва; только внутренний подниматель верхнего века иннервируется ветвью глазодвигательного нерва.

**Блокада глазничного нерва (n. ophthalmicus).** **Показания.** Операции в области орбиты.

Рис. 111. Блокада глазничного нерва:  
а — у крупного рогатого скота; б — у лошади

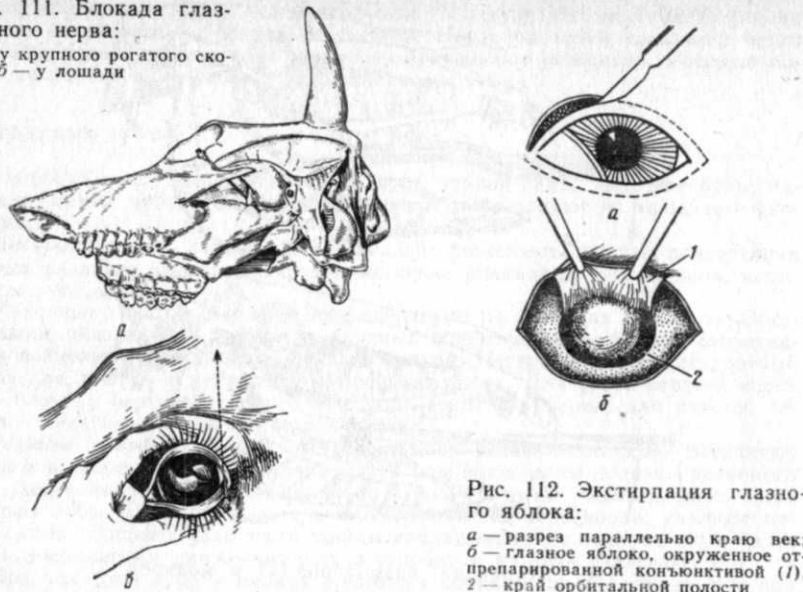


Рис. 112. Экстирпация глазного яблока:  
а — разрез параллельно краю века;  
б — глазное яблоко, окруженное отпрепарированной конъюнктивой (1),  
2 — край орбитальной полости

**Техника блокады у крупного рогатого скота** (по А. П. Капустину). Место укола иглы — передненижний угол височной ямки. Иглу № 12120 вкалывают на 1,5—2 см дорсально височного отростка скуловой кости, направляя ее медиовентрально и наклоняя на 35—45° к фронтальной плоскости до упора в кость. Глубина укола до 10 см. Инъецируют 20 мл 3%-ного раствора новокаина (рис. 111, а).

У лошади и собаки раздвигают веки и инстиллируют на конъюнктиву несколько капель 3%-ного раствора новокаина после предварительной механической очистки и промывания конъюнктивального мешка антисептической жидкостью. Через 5 мин вкалывают иглу у наружного угла глаза в конъюнктиву, стремясь не касаться глазного яблока. Иглу направляют к челюстному суставу противоположной стороны, продвигают до прикосновения конца иглы к кости (б). Лошади впрыскивают 20 мл 3%-ного раствора новокаина, собакам — 3—8 мл 2%-ного раствора.

### Экстирпация глазного яблока [exstirpatio orbitae]

**Показания.** Гнойный паноптальмит, разрушение глазного яблока, новообразования, невправление глазного яблока при его выпадении.

**Фиксация и обезболивание.** Крупных животных оперируют в станке, а мелких в боковом положении. Применяют наркоз или потенцированное местное обезболивание с использованием блокады глазничного нерва.

**Инструментарий.** Щипцы Мюзо, иглодержатель, иглы и перевязочный материал.

**Техника операции.** На расстоянии 0,5 см от краев век параллельно им разрезают кожу до конъюнктивы (рис. 112, а). Последнюю затем ножницами препарируют от кожи так, что остается глазное яблоко, окруженное конъюнктивой (б). Подтянув глазное яблоко щипцами Мюзо, ножницами пересекают жировую клетчатку, мышцы, зрительный нерв и ветви глазничной артерии. При возможности последнюю лигируют. В крайнем случае возникающее кровотечение останавливают тампонадой. Затем, вставив в орбиту капиллярный дренаж, края век сшивают узловатым или петлевым швом, выпустив наружу конец дренажа. Спустя сутки дренаж извлекают. При появлении кровотечения на орбиту накладывают давящую повязку. На 8-й день снимают швы. В результате полость орбиты выполняется грануляциями, которые покрываются конъюнктивой, а веки срастаются (анкилоблефарон).

### Операция при завороте век

**Показания.** Операцию выполняют чаще всего у собак и лошадей, у которых в результате заворачивания века внутрь развивается хронический конъюнктивит и кератит.

**Обезболивание.** Инфильтрационная анестезия. Строптивым животным применяют средства общего успокоения (хлоралгидрат, аминазин и др.).

**Техника операции.** Крупных животных оперируют в стоячем положении. После тщательной дезинфекции века йодированным спиртом (осторожно, чтобы раствор не попал на конъюнктиву) захватывают либо специальным, либо хирургическим пинцетом параллельно краю века складку кожи на расстоянии 0,75—1 см от края. Высота складки должна быть 0,5—1 см: это зависит от того, насколько правильно веко становится на свое место после образования складки. Движением ножниц складку иссекают. Край образовавшейся раны соединяют узловатым швом, стежки которого накладывают на расстоянии 1 см один от другого (рис. 113, /).

При завороте обоих век, что обычно бывает у наружного угла глаза, иссекают стреловидный участок кожи против угла век. Расстояние верхушки разреза от угла век должно быть 1,5—2 см. Образовавшийся дефект кожи сшивают узловатым

вом, начиная с его центральной части (2). Если заворот обоих век происходит на всем их протяжении, иссекают против краев век по каждой складке и каждый изгиб закрывают швами (3).

### Операция при вывороте век

**Показания.** Хронический конъюнктивит, сопровождаемый отвисанием и выворотом нижнего века; рубцы кожи века.

Обезболивание производят так же, как и при завороте век.



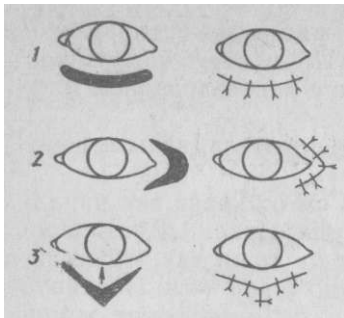


Рис. 113. Операция на веках (см. текст)

*Техника операции.* Вблизи края век (0,3—0,5 см) иссекают стреловидный участок кожи так, чтобы основание образованного дефекта было обращено к веку (3). При наличии рубцовых изменений кожи века в иссекаемый участок кожи должен попасть рубец. Затем края изъяна соединяют частыми стежками узловатого шва.

### Иссечение третьего века

*Показания.* Опухолевый рост (крупный рогатый скот); фиброзное разращение и чрезмерное увеличение третьего века, препятствующее нормальному зрению (плотоядные).

*Обезболивание.* Плотоядным в глаз закапывают 5%-ный раствор новокаина, крупным животным раствор инфильтрируют под конъюнктиву у основания третьего века.

*Техника операции.* Крупных животных оперируют в стоячем положении. Третье веко захватывают хирургическим пинцетом, под его основание подводят острые изогнутые ножницы и по возможности вытягивают. Быстрым ударом инструмента отделяют третье веко. Особенно тщательно выполняют иссечение при злокачественных новообразованиях, которые часто встречаются у крупного рогатого скота.

### Пункция орбитального венозного синуса у свиней

*Анатомо-топографические данные.* Орбитальный синус (sinus venosus orbitalis) у свиней представляет венозное расширение, которое расположено в костной орбите и окружает глазное яблоко вместе с мышечным конусом. Вентролатерально под жевательной мышцей и скуловой дугой в орбитальный синус впадает глубокая лицевая вена. Из синуса в дорсальном направлении выходит лобная вена.

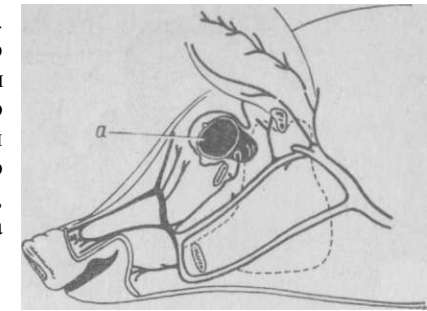
144

*Показания.* Взятие крови для серологических или других целей. С успехом заменяет кровопускание из хвоста.

*Фиксация.* Операция одинаково может быть выполненной как у поросят, так и у взрослых свиней. Крупных животных фиксируют с помощью веревочной петли, брошенной на верхнюю челюсть и прикрепленной к столбу. Поросят удерживают за уши.

Рис. 114. Пункция орбитального синуса у свиньи (а)

*Техника операции (по Эрфле с соавт.).* Иглу № 0890 вкалывают у медиального угла глаза над нижним веком, прокалывая конъюнктиву вентромедиально до появления крови. Присоединенным шприцом набирают нужное количество крови, на что требуется несколько секунд, в то время как на взятие крови из хвоста требуется 10 мин (рис. 114).



### ОПЕРАЦИИ НА ЯЗЫКЕ

*Анатомо-топографические данные.* Язык состоит из мышечных пучков, идущих в трех разных направлениях. Основа языка — подъязычная кость. В нем различают корень, тело и верхушку. На вентральной границе тела языка слизистая оболочка дна ротовой полости образует складку — уздечку языка. У жвачных она двойная.

*К р о в о с н а б ж е н и е* языка—от парных язычных артерий, проходящих в глубине языка, и от подъязычных артерий, расположенных более латерально, их сопровождают одноименные вены.

*И н н е р в а ц и я* языка — тремя парными нервами: 1) язычный нерв (п. lingualis) — чувствительный нерв языка, он отделяется от нижнечелюстного нерва и разветвляется на поверхностную и глубокую ветви. Кроме языка, он иннервирует слизистую оболочку дна ротовой полости. Язычный нерв соединяется с барабанной струной лицевого нерва; 2) подъязычный нерв (п. hypoglossus)—моторный нерв, XII пара черепномозговых нервов, входя в язык по ходу шилоязычной мышцы, делится на глубокую и поверхностную ветви. Разветвляясь в мышцах языка вблизи его верхушки, образует петлеобразное соединение с язычным нервом; 3) языкоглоточный нерв (п. glossopharyngeus) — вкусовой нерв, IX пара черепномозговых нервов.

**Блокада нервов языка.** *Показания.* Операции в области кончика и тела языка, а иногда для обездвиживания органа. Наи-

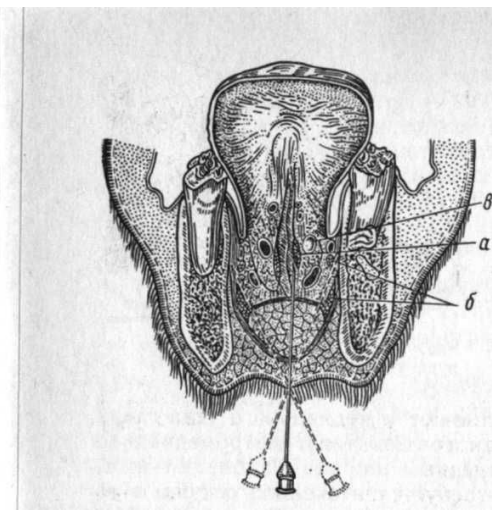


Рис. 115. Проводниковая анестезия языка — последовательное расположение иглы:  
а — подязычный и б — язычный нервы; в — язычная вена

5 см. Затем иглу извлекают, но кончик ее оставляют под кожей. Под кожей иглу поворачивают вправо в косом направлении на 45—60° и продвигают в сторону внутренней поверхности ветви нижней челюсти до прикосновения острия иглы к кости. Оттянув иглу на 0,5 см, придают ей слегка вертикальное направление и инъецируют снова 20 мл того же раствора. Закончив инъецию, конец иглы извлекают снова под кожу и перемещают в такой же последовательности к противоположной ветви нижней челюсти. Инъецируют то же количество раствора. Через несколько минут из ротовой полости начинает высовываться кончик языка, который лошадь пытается упрятать своеобразным движением губ. Спустя еще 5—20 мин язык становится нечувствительным и свисает из ротовой полости (рис. 115).

Для одновременной неподвижности челюстей и расслабления жевательных мышц лучше пользоваться блокадой нижнечелюстного нерва по Воронину (см. выше).

**Оперативные вмешательства на языке.** *Показания.* Раны, некроз, язвы, новообразования, разрывы и разможжения языка.

*Обезболивание.* У лошади применяют блокаду нервов языка, а у крупного рогатого скота — двухстороннюю блокаду нижнечелюстного нерва, у мелких животных — наркоз.

*Техника операции.* Большинство крупных животных оперируют в станке. Не извлекая языка, ротовую полость животного

более легко выполняется у лошади. У крупного рогатого скота блокаду используют для получения материала с языка при изготовлении противоящурной вакцины.

*Техника блокады у лошади (способ И. И. Магды).* Животное фиксируют в стоячем положении, для строптивых лошадей применяют транквилизаторы. Иглу вкалывают в межчелюстное пространство по направлению ко дну ротовой полости на ширину 2—3 пальцев кпереди от язычного отростка подъязычной кости. При введении иглы все время инъецируют 20 мл 2%-ного раствора новокаина до тех пор, пока она не войдет на глубину

промывают раствором этакридина, фурацилина или другой антисептической жидкостью. При ранах языка сначала удаляют обрывки нежизнеспособных тканей ножницами или скальпелем, останавливают кровотечение торзированием или наложением лигатур. Рану зашивают кетгутом узловатым швом. При значительной потере ткани накладывают петлевидный шов.

При новообразованиях, язвах и других поражениях языка, требующих иссечения пораженной части, поступают следующим образом. Язык фиксируют вне ротовой полости рукой. При иссечении всей верхушки языка (лошади, плотоядные) сначала рассекают уздечку языка, а затем приступают к удалению скальпелем пораженной части органа. При этом языку придают форму клина (более естественный вид). Такое клиновидное иссечение может быть осуществлено с одинаковым успехом как на концевой, так и на спинковой поверхности языка. Кровотечение останавливают наложением пинцетов. Образованный дефект закрывают чередующимися петлевидным и узловатым швами. Ротовую полость ежедневно промывают раствором калия перманганата 1 : 1000. В течение 4—5 дней животное лишают грубого корма, предпочитают давать болтушки. Как правило, заживление ран идет без осложнений.

*Устранение гиперкинеза языка у крупного рогатого скота.* *Показания.* Систематическое высовывание языка животными различного возраста и «игра языком» при одновременном запрокидывании головы. В других случаях происходит ненормальное перемещение языка в ротовой полости, сопровождаемое слюнотечением. Порок приводит к тимпанию, истощению и развитию кифоза у животного.

*Фиксация и обезболивание.* Животное обрабатывают в станке или на открытой площадке с применением аминазина или ромпуна.

*Инструментарий.* Специальные щипцы и незамкнутое кольцо из проволоки сечением 2 мм, предложенные Штрубом.

*Техника операции.* В ротовую полость вставляют зевник. Помощник извлекает язык животного на правую сторону, напрягая при этом его двойную уздечку. Оперирующий с помощью щипцов вдевает в уздечку кольцо (рис. 116). Дурная привычка исчезает у большинства животных.

## ОПЕРАЦИИ НА ПРОТОКЕ ОКОЛОУШНОЙ СЛЮННОЙ ЖЕЛЕЗЫ, СЛЮННЫХ ЖЕЛЕЗАХ И ВОЗДУХОНОСНОМ МЕШКЕ

**Анатомо-топографические данные.** Большинство упомянутых органов располагается в околоушной (позадичелюстной) области, которая имеет границы: спереди — задний край нижней челюсти; сверху — наружный край крыла атланта; сзади — линия, идущая от заднего угла атланта к начальной части яремной вены; снизу — наружная челюстная вена.

В этой области, напоминающей форму трапеции, у крупных животных расположены следующие слои: кожа тонкая, легко собирающаяся в складки; за подкожной клетчаткой находится поверхностная фасция с подкожной мышцей; далее идет вентральная ушная мышца, начинающаяся у нижнего края околоушной железы; покрывая ее в виде ленты, заканчивается она у основания ушной раковины. Сзади нее проходит каудальный ушной нерв (n. auricularis caudalis).

Весь следующий слой этой области занимает околоушная слюнная железа, заключенная с латеральной и медиальной поверхностей в околоушную фасцию. У вентрального участка околоушной железы начинается ее выводной (стенон) проток. Последний прободает щечную мышцу на уровне верхнечелюстных 3-го премоляра или двух первых моляров и открывается в преддверии рта.

У крупного рогатого скота проток проецируется на линии, проведенной от заднего края сосудистой вырезки к щечному бугру, а у лошади — линией, соединяющей сосудистую вырезку с носочелюстным углом.

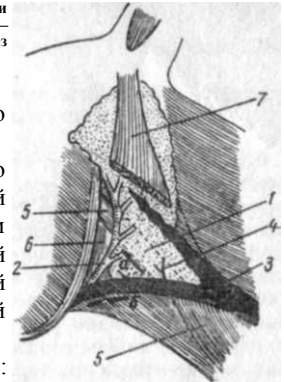
В нижней части железы заметен при вытягивании головы животного и прижатии яремной вены так называемый виборговский треугольник, который используется в качестве оперативного доступа к воздухоносному мешку (рис. 117).

Подчелюстная слюнная железа расположена медиально от околоушной железы, будучи ею частично покрыта. У собак она имеет округлую форму, достигает шен в области слияния челюстных вен в яремную вену; спереди от нее располагается подъязычная слюнная железа.

Следующий слой — висцеральная фасция, окружающая глотку, гортань, заглоточные лимфоузлы и воздухоносный мешок.

Воздухоносный мешок — вентролатеральное парное выпячивание слуховых труб; имеется только у однокопытных. Объем полости каждого мешка до 350—450 мл. Большой ветвью подъязычной кости, вдающейся в сторону воздухоносного мешка, он делится на две сообщающиеся между собой части.

Рис. 117. Расположение органов в позадичелюстной области: 1 — околоушная железа; 2 — ее слюнный проток; 3 — яремная вена; 4 — ветви наружной челюстной вены к железе; 5 — грудничелюстная м.; 6 — яремночелюстная м.; 7 — вентральная ушная м.; а — разрез по Виборгу; б — разрез по Чубарю.



Воздухоносные мешки соединяются с полостью глотки через вентральные концы слуховых труб.

Передняя граница мешка соответствует уровню челюстного сустава; задняя — линии, соединяющей конец яремного отростка затылочной кости с углом нижней челюсти; верхняя — основанию ушной раковины; нижняя — линии, соединяющей задненижний угол крыла атланта с серединой шейного края нижней челюсти.

К дорсальной стороне мешка прилегают: внутренняя сонная и затылочная артерии, языкоглоточный, блуждающий, добавочный и симпатический нервы, краниальный шейный ганглий; латерально — конечный участок общей сонной артерии, внутренняя и наружная челюстные артерии, языкоглоточный, подъязычный и лицевой нервы, подчелюстная слюнная железа, яремноподъязычная, яремночелюстная, внутренняя крыловая и двубрюшная мышцы; вентрально — мышцы глотки, начальная часть пищевода и заглоточные лимфатические узлы.

### Перевязка протока околоушной слюнной железы

**Показания.** Свищ протока вблизи слюнной околоушной железы.

**Техника операции.** В слюнный проток через свищевой ход вводят канюлю и инъецируют расплавленный парафин пополам с вазелином. После извлечения канюли проток перевязывают, проводя иглой лигатуру сквозь все ткани позади свища. В результате инъекции происходит облитерация протока и выключение функции железы вследствие ее атрофии.

### Экстирпация подчелюстной и подъязычной слюнных желез у собаки

**Показания.** Ретенционные кисты протоков подчелюстной и подъязычной слюнных желез, новообразования железы. **Обезболивание.** Глубокий наркоз.

**Техника операции.** Так как невозможно клинически точно установить, из какого протока исходит киста, то обычно удаляют на одной стороне обе железы одновременно. Место оператив-

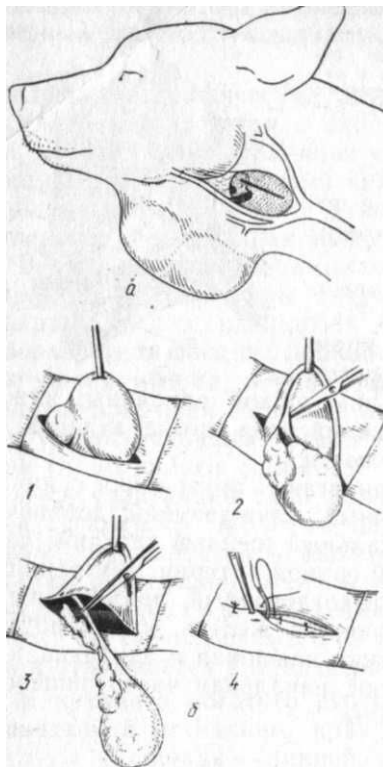


Рис. 118. Экстирпация подчелюстной и подъязычной слюнных желез у собаки:

*a* — место оперативного доступа; *b* — этапы операции (см. текст)

ного доступа находится в околоушной области, в пространстве между сливающимися в яремную вену наружной и внутренней челюстными венами и задним краем нижней челюсти. Образованный ими треугольник хорошо заметен при сдавливании яремной вены. Все это пространство заполняет подчелюстная железа, а у краниального ее полюса находится подъязычная слюнная железа (рис. 118). Разрез; длиной 6—8 см ведут спереди назад через обозначенный сосудистый треугольник, проникая через кожу и подкожную мышцу. Кровотечение тщательно останавливают. После рассечения рыхлой соединительной ткани, заполняющей сосудистый треугольник, обнажают фасциальную капсулу подчелюстной железы (1), которую также рассекают, обнажая дольчатую желтоватого цвета железу. Тупым способом ее отделяют от капсулы, следя за тем, чтобы не разорвать сосудов на ее медиальной поверхности (2).

После перевязывания сосудов и удаления подчелюстной железы на ее оральном крае сразу же легко обнаруживают продолговатую подъязычную железу. Ее отпрепаровывают и удаляют. Кровотечение легко останавливают тампонадой. Стенки кисты осторожно сепарируют от окружающих тканей и удаляют после перевязки ножки кисты одновременно с железой или самостоятельно (3). Рану зашивают, в нижнем углу оставляют небольшое отверстие и дренаж (4). Если целостность капсулы кисты во время препаровки нарушается, дефект зажимают пинцетом, а содержимое кисты удаляют, рассекая ее стенки в самой нижней точке. Полость промывают антисептическим раствором и стенки кисты внутри смазывают раствором йода. Накладывают повязку. На следующий день из раны удаляют дренаж. Заживление происходит на 15—30-й день.

### Вскрытие воздухоносного мешка (aerocystotomia)

*Показания.* Эмпиема, хроническое катаральное воспаление, новообразования, инородные тела.

*Фиксация и обезболивание.* Оперируют на стоящем животном с применением инфильтрационной анестезии на фоне транквилизации аминазой или литической смесью.

*Техника операции.* Наиболее рациональным считается способ Виборга.

*Способ Виборга* (см. рис. 117). После инфильтрационной анестезии в области виборговского треугольника вдоль нижнего края сухожилия груди-ночелюстной мышцы ведут разрез кожи и поверхностной фасции на протяжении всего участка инфильтрации. Для лучшей ориентировки голову животного приподнимают, яремную вену сдавливают. Обнажив нижний край околоушной слюнной железы, приподнимают ее пинцетом, дополнительно инъецируют под железу раствор новокаина, проникают в глубину за подчелюстную железу, где легко находят флукуирующее дно воздухоносного мешка — его прокалывают троакаром или скальпелем. После промывания антисептическим раствором полость мешка дренируют или края его двумя стежками подшивают к краям кожной раны.

### ОПЕРАЦИИ НА УШНОЙ РАКОВИНЕ

**Анатомо-топографические данные.** Плотную основу ушной раковины составляет эластический хрящ. Кожа наружной поверхности ушной раковины соединена с хрящом более рыхло, а на внутренней поверхности сращена прочно. Вблизи основания зад-ненаружного края ушной раковины собак имеется кармашек ушной раковины.

**Кровоснабжение** осуществляется ветвями большой и передней ушных артерий. Эти ветви анастомозируют одна с другой. Одноименные вены очень хорошо контурируют на наружной поверхности ушной раковины.

**Иннервация** ушной раковины сложна. Кожу наружной поверхности раковины иннервирует каудальный шейноушной нерв (от II шейного) и каудальный ушной нерв (от лицевого нерва); соединяясь с ветвями I и II шейных нервов, они образуют каудальное ушное сплетение. Внутреннюю поверхность раковины и конец наружного слухового прохода иннервирует переднее ушное нервное сплетение, образующееся из векоушного, слезного, блуждающего и лобного нервов. **Ампутация ушной раковины у собак.**

*Показания.* Язвы, новообразования, некроз, а также для украшения собак соответствующих пород (крупных в 8—12-, мелких в 5—6-недельном возрасте). В зависимости от породы собаки культя ушной раковины придают различную форму: у немецких догов и боксеров длинную и острую с несколько выпуклым задненаружным краем; у доберман-пинчеров относительно длинную и заостренную с ровным задненаружным краем; у терьеров короткую с ровным задненаружным краем (рис. 119).

*Инструментарий.* Кроме обычного, необходимы винтовые

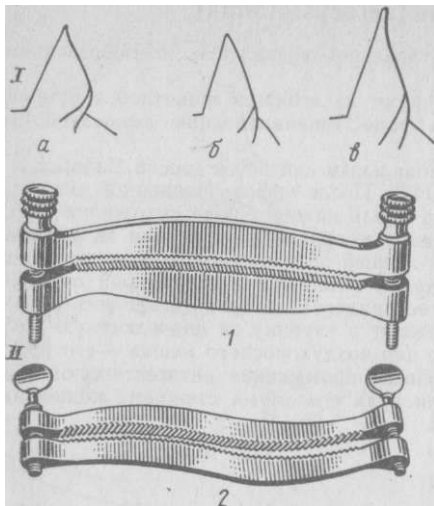


Рис. 119. Формы культи при ампутации ушной раковины у собак (/): а — боксера; б — доberman-пинчера; в — дога; II — винтовые ушные зажимы: 1 — изогнутый; 2 — S-образный

ушные лещетки и кишечные зажимы. Фиксация и обезбоживание. Собаке придают боковое положение, применяют нейролептик и местную анестезию. Особенно эффективен ромпун.

Техника операции. В слуховой проход вставляют тампон, чтобы предупредить затекание крови. Кожу раковины максимально сдвигают к ее основанию и накладывают соответствующую ушную лещетку, предварительно удалив на этом участке волосяной покров. Наложение зажима должно быть произведено с большой

тщательностью. При этом применяют равномерное давление такой степени, чтобы зажим не смещался и предупреждал кровотечение. Нижний конец лещетки должен находиться ниже ушного кармашка, а верхний — вблизи верхушки или на границе верхней и средней трети раковины. Острым скальпелем отсекают раковину точно по наружному краю лещетки. Удаленный участок раковины служит шаблоном для второй стороны. Лещетку осторожно снимают только после операции на другой стороне или не ранее чем через 8—10 мин. Перед снятием лещетки ниже нее накладывают кишечный зажим, что предупреждает кровотечение при наложении швов. Кожу по линии ампутации зашивают тонкой нитью, не захватывая хряща: сначала прокалывают кожу внутренней поверхности ушной раковины, а затем наружной. Накладывают узловатые кетгутные швы, края раны покрывают дезинфицирующей мазью. После этого ушные раковины укладывают на затылке на марлевую подушечку и прибинтовывают. На 3—4-й день повязку снимают, делают ревизию и назначают массаж ушных раковин. Швы снимают на 7-й день.

Перспективным является использование клея циакрина для закрытия им культи ушной раковины после ампутации. В этом случае тщательно обезжиривают и дезинфицируют ушную раковину, не удаляя волосяного покрова. После наложения ушных лещеток и отсечения ушной раковины культю покрывают клеем, который быстро застывает, превращаясь в тонкую пленку.

## ЧЕРЕПНОМОЗГОВЫЕ ОПЕРАЦИИ

Анатомо-топографические данные. Хирургические границы черепно-мозговой полости у овец: задняя — затылочный гребень; передняя подвержена значительным колебаниям (зависит от породы), находится в пределах уровня наружного угла глаза или несколько аборальнее; боковая — по медиальному очертанию основания рога и по линии височного гребня.

Свод черепа у овец снаружи покрыт кожей, подкожной клетчаткой, фасцией (а у крупного рогатого скота мощной кожной мышцей) и надкостницей. Его делят на лобный, теменной и затылочный отделы; от этого зависит толщина костей черепа, которая является весьма вариабельной. У овец она достигает в лобном отделе 5—14 мм, в теменном 4—7 мм, в затылочном 6—7 мм.

Кровоснабжение обеспечивается ветвями поверхностной височной и большой ушной артерий.

Иннервация осуществляется ветвями подблокового, слезного и лобного нервов.

Внутричерепная полость подразделяется на передний отдел — для больших полушарий мозга и задний — для мозжечка и продолговатого мозга. Передний отдел имеет сагиттальный гребень (место прикрепления серповидной складки твердой мозговой оболочки); перпендикулярно к нему, на уровне межтеменной кости, находится поперечный гребень (место прикрепления поперечной складки твердой мозговой оболочки). В основании серповидной складки расположен сагиттальный венозный синус, а в основании поперечной — поперечные синусы.

П. П. Герцен рекомендует наружный свод черепа овцы делить на квадранты и этим облегчить определение положения отделов мозга. Должна быть найдена точка на своде черепа, которая совпала бы с центральным пунктом массы головного мозга (1). Между основанием рогов или их зачатков проводят прямую линию (рис. 120,9), а затем от ее концов как от оснований строят равносторонний треугольник (2); вершина последнего как раз совпадает с отыскиваемым пунктом. Через этот пункт проводят две другие взаимно перпендикулярные линии, одной из которых является средняя (медианная) линия голо-

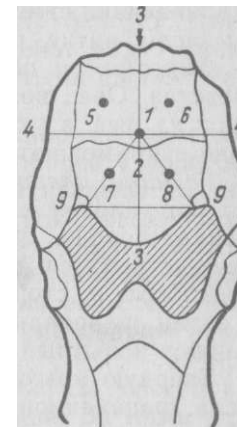


Рис. 120. Деление наружного свода черепа овцы (по П. П. Герцену) (см. текст)

вы (3, 4). Теперь наружный свод черепа овцы оказывается разделенным на четыре части — квадранты: правый задний (5), левый задний (6), правый передний (7), левый передний (8). В первом и втором из них залегают затылочные доли мозга и мозжечок, в третьем и четвертом — височно-теменные и лобные доли.

### Оперативное лечение ценуроза овец.

**Показания.** Операцию выполняют, когда ценурусный пузырь достиг значительной величины и своим развитием обуславливает проявление клинических признаков. Основная задача — уточнить локализацию пузыря, то есть определить место для трепанации.

В этом случае заслуживают внимания рекомендуемые П. П. Герценом приемы топической диагностики:

а) при нахождении пузыря в правом заднем квадранте головного мозга отчетливо наблюдают расстройство координации движения, очень часто животное кружит и падает на правую сторону, зрение не нарушено;

б) нахождение пузыря в левом заднем квадранте сопровождается теми же признаками, но животное кружит и падает на левую сторону;

в) локализация пузыря в правом переднем квадранте связана с резким понижением зрения или даже слепотой левого глаза, стремлением идти вперед или, что чаще, сопровождается маневными движениями в правую сторону при опущенной вниз голове;

г) если пузырь находится в левом переднем квадранте, наблюдается картина, противоположная предыдущей: понижение зрения или слепота правого глаза, маневные движения в левую сторону.

**Инструментарий.** Скальпель, остроконечный пинцет, трепан с набором фрез (при его отсутствии копытный нож), кровоостанавливающие пинцеты, иглодержатель, иглы, шприц, инъекционные иглы, нитки, резиновая трубка.

**Фиксация и обезболивание.** Показаны транквилизирующие средства. Овец помещают во влажный мешок, который завязывают на шее, и укладывают на столе. Выбривают операционное поле и применяют инфильтрационную анестезию.

**Техника операции.** В центре соответствующего квадранта делают угловой или полулунный разрез, он должен быть обращен в сторону, обеспечивающую лучший сток к низу, надкостницу стремятся рассечь в противоположном направлении и оттесняют в сторону. Сначала трепанируют Мелкой фрезой, а затем шаровидной. Если отмечается размягчение кости, применяют копытный нож.

Твердую мозговую оболочку разрезают крестообразно иглой. Если трепанационное отверстие точно совпадает с локализацией ценурусного пузыря, то он выпячивается через него и не представляет трудности для извлечения. В противном случае в разных направлениях в толщу мозга вводят иглу, соединенную со шприцем. По ходу введения иглы аспирируют до появления в шприце жидкости пузыря, указывающей на место и глубину

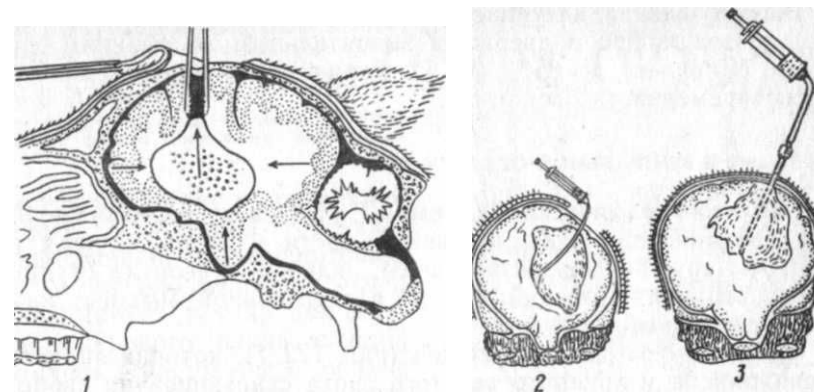


Рис. 121. Способы удаления ценурусного пузыря (по П. П. Герцену и В. Р. Тарасову) (см. текст)

его залегания. Иглу извлекают и по ее направлению на ту же глубину вводят анатомический пинцет, которым захватывают и выводят в раневое отверстие часть пузыря (рис. 121, 1). Извлеченный участок стенки пузыря фиксируют пальцами, а затем, после придания трепанационному отверстию низкого положения поворотом головы овцы, пузырь удаляют полностью, извлекая его осторожными движениями пальцев. Если захватить пузырь пальцами не представляется возможным, то его извлекают пинцетом, скручивая им стенку пузыря. При разрыве пузыря в отверстие вводят резиновую трубку, надетую на шприц, и движением поршня втягивают оболочку в просвет трубки (2). После окончания трепанации надкостницу расправляют над трепанационным отверстием и кожу зашивают узловатыми швами. Рану закрывают клеевой повязкой.

При истончении костей черепа трепанацию не проводят. Череп прокалывают иглой Сайковича или Боброва с заостренным стилетом, который должен выступать за пределы кончика иглы. Череп вместе с ценурусным пузырем прокалывают такой иглой-троакаром и после извлечения стилета удаляют жидкое содержимое пузыря. Затем, приставляя к игле шприц с резиновой трубкой, концом иглы соприкасаются с боковой стенкой ценурусного пузыря и аспирирующими движениями поршня извлекают оболочку пузыря в просвет иглы (?).

Оперированных животных содержат в чистом просторном затемненном помещении с обильной подстилкой. За ними устанавливают наблюдение до снятия швов (не менее 7 дней), после чего овец переводят в отару. В случае необходимости в это время назначают лечение в зависимости от общего состояния оперированных.

Выздоровление наступает в 80% случаев (В. Р. Тарасов). Однако эта цифра подвержена значительным колебаниям — от 51,8% (Яковлев) до 85% (П. П. Герцен), что нередко зависит от своевременности операции.

## ОПЕРАЦИИ В ВЕНТРАЛЬНОЙ ОБЛАСТИ ШЕИ

Анатомо-топографические данные. Границы: передняя — линия, соединяющая углы нижней челюсти и затем идущая по контуру наружной челюстной вены; задняя — рукоятка грудной кости; верхняя — нижний контур плечеголовной мышцы; нижняя — свободный край шеи.

Слой и органы. За кожей (рис. 122, 1), которая является подвижной, а у крупного рогатого скота свисающей на свободном крае шеи в виде складки, располагается подкожная клетчатка с разветвляющимися в ней вентральными ветвями кожных шейных нервов; далее следует пять фасций, окружающих органы и образующих для них футляры.

Первая фасция — поверхностная шейная фасция (*fascia colli profunda*) (2) — включает хорошо развитую у лошади кожную мышцу шеи.

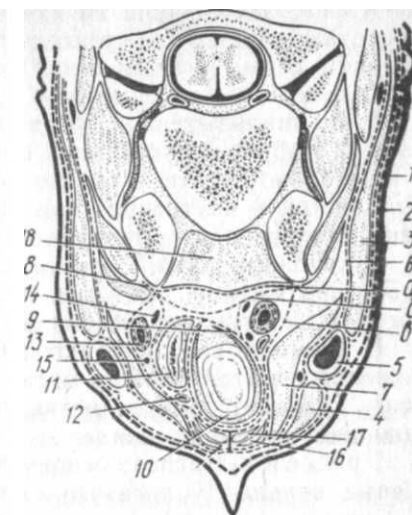
Вторая ф а с ц и я — поверхностный листок глубокой фасции (*lamina superficialis fasciae profunda*) — является футляром для всех внутренних органов шеи; кроме того, она окружает следующие мышцы вентральной области шеи. Грудиночелюстная (*m. sternomandibularis*) (4) и плечеголовная мышцы (*m. brachiocephalicus*) (3) получают от данной фасции плотные соединительнотканые футляры; между этими мышцами, в расщеплении указанного листка фасции, образуется фасциальное вместилище для яремной вены (6). В месте соприкосновения грудиночелюстных мышц обеих сторон на срединной поверхности шеи образуется фасциальная перемычка. У крупного рогатого скота грудиночелюстная мышца совместно с грудинососцевидной (7) дает грудиноголовную мышцу (*m. sternoccephalicus*).

Третья фасция — глубокий листок глубокой фасции (8), или предтрахеальная фасция (*lamina profunda fasciae colli profunda*) (в), образует соединительнотканые футляры для плечеподъязычной, грудиноподъязычной (16) и грудинощитовидной (17) мышц (*m. omohyoideus*, *m. sternohyoideus*, *m. sternothyreoideus*); последние две мышцы располагаются на вентральной поверхности шеи.

Четвертая ф а с ц и я — внутренностная фасция шеи (*fascia endovisceralis*) начинается на поперечнореберных отростках позвонков. В ней имеется два листка — париетальный и висцеральный. Последний охватывает внутренние органы шеи: пищевод (11), трахею (10), щитовидную железу. Париетальный

Рис. 122. Поперечный разрез вентральной области шеи крупного рогатого скота на уровне 3-го позвонка (по Б. З. Иткину):

б — позадитрахеальная пластинка глубокой шейной фасции (остальные обозначения см. в тексте)



листок прилегает к дорсальной стенке влагалища грудиноподъязычной, грудинощитовидной и плечеподъязычной мышц и формирует футляр для сосудисто-нервного пучка каждой стороны, содержащего общую сонную артерию (13), вагосимпатический ствол (14), возвратный нерв (15), трахеальный лимфатический проток, внутреннюю яремную вену (12) (у лошади отсутствует).

Пятая фасция — превертбральная фасция (*fascia praevertebralis*) (а) является отщеплением париетального листка предыдущей фасции; она располагается непосредственно под позвоночником, покрывая длинные мышцы головы и шеи (18). Переходя в грудную полость, эта фасция образует внутригрудную фасцию.

На боковых поверхностях вентральной области шеи имеется идущий вдоль и наиболее хорошо выраженный у лошади яремный желоб — *sulcus jugularis*. Его стенками являются: верхней — нижний край плечеголовной мышцы; нижней — верхний край грудиночелюстной мышцы; дно желоба у рогатого скота почти на всем протяжении представлено грудинососцевидной мышцей, у лошади в краниальной части — плечеподъязычной мышцей, а в каудальной — четвертой (внутренностной) фасцией шеи.

Внешняя стенка яремного желоба образуется кожей и подкожной мышцей шеи (лошадь), заключенным в двухлистковую поверхностную фасцию; в краниальном отделе желоба мышцы почти отсутствуют, а листки фасции сращены.

Основное содержимое яремного желоба — яремная вена — *vena jugularis*. Она образуется от слияния наружной и внутренней челюстных вен на уровне 2-го шейного позвонка. Яремные вены обеих сторон сливаются в общий ствол яремных вен (*truncus bujugularis*), который впадает в краниальную полую вену.

У крупного рогатого скота наружная яремная вена (5) достигает диаметра 3 см и даже больше. Внутри яремной вены имеются клапаны, расположенные у крупного рогатого скота на

10—12 см, а у лошади на 12—17,5 см кзади от места слияния челюстных вен. Это обстоятельство имеет большое значение при пункции вены, которая легче всего может быть осуществлена впереди этих участков вены.

В краниальных двух третях яремная вена у лошади отделена от внутренних органов шеи плечеподъязычной мышцей, а в остальной части — только фасциальной прослойкой (четвертый листок — внутренностная фасция), которая отделяет левую вену от пищевода, а правую от общей сонной артерии.

У крупного рогатого скота наружная яремная вена почти на всем протяжении яремного желоба отделена от внутренних органов шеи грудинососцевидной мышцей.

В яремную вену впадают венозные ветви, идущие от расположенных в этой области органов. На латеральной поверхности вены проходит шейная ветвь лицевого нерва, иннервирующая подкожную мышцу шеи.

Трахея — trachea; основу ее составляют незамкнутые хрящевые кольца (у рогатого скота 45—55, у лошади 48—60). У рогатого скота трахея сжата с боков, а у лошади — в дорсовентральном направлении. Концы колец соединены поперечной связкой, а сами кольца связаны межкольцевыми связками. Внутри трахея выстлана слизистой оболочкой, неплотно прилегающей дорсально. Она покрыта мерцательным эпителием. В дорсальном участке трахей имеется подслизистое пространство, в котором заложена поперечная гладкая мышца трахей.

По латеральным поверхностям трахей проходят сосудисто-нервные пучки, а вентрально — грудиноподъязычная и грудинощитовидная мышцы. В области первых трех колец трахей расположена щитовидная железа, состоящая из двух долей и перешейка. Иногда имеются добавочные щитовидные железы. Трахея покрыта собственной фасцией (9), являющейся общей для щитовидной железы и возвратного нерва.

Кровоснабжение трахей осуществляется трахеальными ветвями общей сонной артерии, а иннервируется симпатическим и блуждающим нервами.

Пищевод — oesophagus — мышечно-слизистая трубка, начинающаяся от глотки. Длина шейной части пищевода значительно варьирует, например у крупного рогатого скота она равна 42—52 см (П. Я. Роговский). Сначала пищевод располагается дорсально трахеи, но с 4-го шейного позвонка он начинает перемещаться на левую сторону и с уровня 7-го позвонка до входа в грудную полость он лежит относительно трахеи снова дорсально.

Пищевод жвачных значительно более широк и растяжим, чем у лошади, однако только у крупного рогатого скота имеется его сужение на границе верхней и средней трети вследствие

утолщения мышечной стенки. Кроме того, на своем протяжении пищевод имеет особенно хорошо выраженные у крупного рогатого скота три изгиба: шейно-головной, шейно-грудной и грудной (дорсально корня легких), которые подвержены значительным изменениям в зависимости от наклона головы и степени вытягивания шеи (рис. 123, 1 и 2).

Стенка пищевода состоит из трех оболочек: слизистой — складчатой, мышечной — с двумя слоями волокон и адвентиции — рыхлой соединительной ткани. Пищевод имеет собственную фасцию, тесно спаянную с фасцией трахеи. К пищеводу почти на всем его протяжении прилегает левая общая сонная артерия, которая в области 7-го шейного позвонка располагается у вентрального его края, а также возвратный нерв и вагосимпатический ствол. Кровоснабжение шейной части пищевода происходит от общей сонной и краниальной щитовидной артерий, а иннервируется пищевод блуждающим, языкоглоточным и симпатическим нервами.

В состав сосудисто-нервного пучка входят следующие элементы.

Общая сонная артерия — *a. carotis communis* — сопровождает трахею сначала дорсолатерально, а затем переходит на латеральную поверхность и приближается к вентролатеральной. Левая общая сонная артерия, как отмечено выше, прилегает к пищеводу.

Блуждающий и симпатический нервы — *n. vagus et n. sympathicus* — единый толстый плоский ствол, образующийся от слияния нервов в области заднего нижнего края околоушной слюнной железы; в этом стволе дорсально идет симпатический, а вентрально — более толстый блуждающий нерв.

У крупного рогатого скота и лошади симпатический ствол, входя в грудную полость, вступает в каудальный шейный ганглий, или звездчатый узел (в случае слияния каудального шейного узла с первым грудным узлом). Иногда еще до вступления в вышеозначенные узлы на симпатическом нерве образуется средний шейный узел, расположенный вблизи 1-го ребра на пищеводе (слева) и на трахее (справа).

Возвратный нерв — *n. recurrens*: левый нерв прилегает к пи-

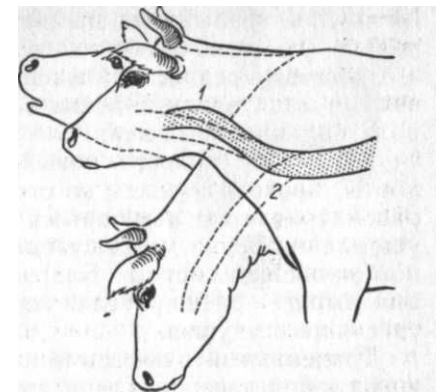


Рис. 123. Положение изгибов пищевода при наклоне головы у коровы



шеводу, а правый — к трахее; каждый из них, находясь вентрально по отношению к общей сонной артерии, заключен в отроги внутренней фасции. Он отдает трахеальные, пищеводные и щитовидные ветви и заканчивается в гортани как каудальный гортанный нерв.

В грудной полости левый возвратный нерв, огибая дугу аорты, проходит между ее стенкой и трахеей. Это соотношение рассматривается некоторыми клиницистами как возможность ущемления нерва между стенками этих органов во время сильной пульсации аорты. Благодаря этому нарушается иннервация мышц — расширителей гортани, что обуславливает развитие свистящего удушья.

Трахеальный лимфатический проток идет вентрально от общей сонной артерии. Он выносит лимфу от заглоточных лимфоузлов и в зависимости от вида животного впадает в концевую часть яремной вены либо вливается в грудной лимфатический проток. Шейные лимфатические узлы делятся на поверхностные и глубокие. Первые расположены под плечеголовной мышцей в задней части шеи, а вторые — в различных участках трахей.

Внутренняя яремная вена — *v. jugularis interna* — имеется только у крупного рогатого скота, собаки и свиньи. Она образована от слияния затылочной, гортанной и щитовидной вен.

#### **ВНУТРИТРАХЕАЛЬНАЯ ИНЪЕКЦИЯ**

*Показания.* Введение лекарственных веществ при воспалительных некротических процессах и инвазии легких гельминтами.

*Фиксация.* Мелких животных (овец, телят) фиксируют в сидячем или полужающем положении на спине, крупных — в стоячем положении. Голову приподнимают, слегка разгибая шею.

*Обезболивание* не применяют.

*Техника операции.* Левою рукой оперирующий обхватывает гортань, оттягивает ее вместе с начальной частью трахеи и прочно фиксирует вместе с кожей. Иглой от шприца прокалывают по срединной линии кожу, тонкий слой мышц, покрывающих трахею, межкопцевую связку и слизистую оболочку трахеи. При инвазии легких гельминтами стремятся распределить инъецируемое лекарственное вещество в правый и левый бронхи. Для этого в процесс инъекции мелкому животному придают соответствующее положение, перемещая его то на правую, то на левую стороны.

#### **ВСКРЫТИЕ ТРАХЕИ (TRACHEOTOME, TRACHEOSTOME)**

*Показания.* Выполняют иногда в неотложном порядке для устранения затрудненного дыхания, возникающего вследствие нарушения проходимости верхних дыхательных путей (отек го-

ловы в области ноздрей, переломы хрящей и отек гортани, опухоли и др.). Трахеотомией предупреждают, кроме того, затекание крови в нижние дыхательные пути при операциях в носовой полости, а также асфиксию, связанную с отеком гортани после вентрикулектомии.

В зависимости от обстоятельств трахеотомия может быть временной и пожизненной (трахеостомия).

*Фиксация.* Операцию выполняют как на стоячем, так и на лежащем крупном животном. При угрожающих жизни животного явлениях оперируют без специальной хирургической подготовки. При возбуждении животного принимают меры предосторожности.

*Инструментарий.* Необходима специальная трахеотомическая канюля — трахеотубус. Наиболее удобен универсальный трахеотубус (рис. 124). Состоит он из изогнутой трубки со щитком и вставляемой в нее лапки, фиксируемой к щитку специальным винтом. В зависимости от толщины шеи применяют различной длины лапки, набор которых прилагается к каждому трахеотубусу. Для временной трахеотомии чаще всего пользуются уплощенным трахеотубусом с передвижным щитком.

*Обезболивание.* Инфильтрационная анестезия вдоль линии разреза.

*Техника операции.* Место операции — краниальная треть шеи в пределах 4—6-го трахеальных колец. Голову животного приподнимают. Если оперируют на стоячем животном, оперирующий становится справа от животного, а помощник слева.

Хирург и помощник — один правой рукой, а другой левой — захватывают в намеченном участке операции с обеих сторон подготовленную кожу и образуют кожную поперечную складку. Продольным разрезом длиной 6—8 см по срединной линии рассекают поперек складку. Попадающиеся при разрезе мелкие сосуды торзируют. После рассечения кожи и поверхностной фасции крючками расширяют рану и обнажают обе грудно-подъязычные мышцы. Разъединяя скальпелем эти мышцы и лежащие под ними груднощитовидные, проникают к фасции трахеи, которую рассекают, обнажая прилегающую трахею.

Если делают временную трахеотомию, то скальпелем рассекают поперек между двумя трахеальными хрящами межкопцевую связку с прилегающей слизистой оболочкой трахей настолько, чтобы в образовавшуюся щель легко могла войти трубка уплощенного трахеотубуса. Установив щиток в соответствии с толщиной шеи и закрепив его винтом, продевают в отверстие щитка тесемки в ими фиксируют трахеотубус на шею.

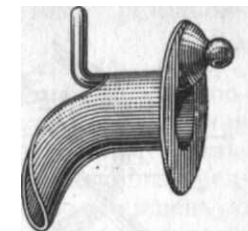


Рис. 124. Универсальный трахеотубус

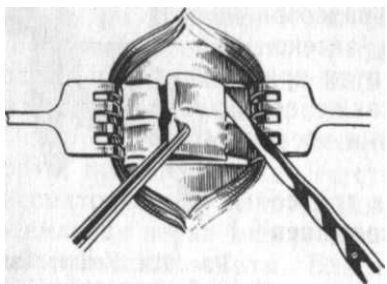


Рис. 125. Иссечение хрящей трахеи

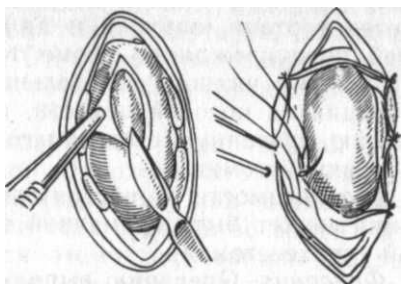


Рис. 126. Создание трахеофиссуры

При пожизненной трахеотомии (трахеостомии) после рассечения связки у двух прилегающих хрящей иссекают кусочек хряща размером 2 см (рис. 125). В образовавшееся окошко вводят трубку трахеотубуса, обратив его изогнутую часть в сторону груди, затем вставляют лапку, закрепляя ее винтом на щитке. Такая фиксация воспрепятствует смещению инструмента в полость трахеи, а изогнутая трубка и лапка не позволят сместиться наружу.

Для трахеотомии у мелких животных используют двойной трахеотубус со вставленными одна в другую трубками. Внутреннюю трубку время от времени извлекают для очистки от скопившейся и засыхающей слизи. Если необходимость в трахеотубусе отпадает, его удаляют, а рану освежают и зашивают узловатым швом. В этом случае достаточно ограничиться наложением шва только на кожу.

При отсутствии трахеотубуса может быть создан свищ трахеи (tracheofissura). После рассечения покровных тканей (8 см) в обнаженной стенке трахеи иссекают два кусочка трахеальных колец 2 см длиной, не нарушая слизистой оболочки. Затем рассекают слизистую оболочку трахеи и подшивают ее края к краям кожной раны, накладывая с каждой стороны по 3—4 стежка (рис. 126). При пожизненной трахеотомии (трахеостомии), прежде чем расширить края слизистой оболочки, края кожной раны с прилегающими мышцами иссекают на ширину 2 см с каждой стороны. Затем, пришивая слизистую оболочку к коже, захватывают и края мышц. Швы снимают через 10 дней.

#### ВНУТРИКАРОТИДНАЯ ИНЪЕКЦИЯ

**Показания.** Введение в общую сонную артерию лекарственных веществ для непосредственного воздействия на гнойные и гнойно-некротические очаги в области головы. Чаще всего применяют у крупных животных.

**Инструментарий.** Инъекционные иглы № 1090, резиновая трубка и шприц соответствующей емкости.

**Фиксация.** Крупных животных фиксируют в станке.

**Техника операции** (по А. П. Косых). В промежутке от половины 5-го до половины 7-го шейного позвонка общая сонная артерия покрыта латерально только кожей и фасцией (у лошади еще подкожной мышцей). В этой зоне так называемого пред-каротидного пространства, представляющего собою лишенную мышц щель на дне яремного желоба, можно ощутить пальцами пульсацию ствола общей сонной артерии, а у лошади сосуд даже перекатывается между пальцами и трахеей в виде плотного упругого тяжа. Смещают сосуд вентрально, чем создают его напряжение, и прижимают пальцами к стенке трахеи. Иглу фиксируют большим и указательным пальцами правой руки и ставят острым концом на кожу на уровне середины поперечно-реберного отростка 6-го позвонка; вкалывают иглу, продвигая ее между яремной веной и плечеголовной мышцей до момента протсела артерии. Вкол может быть двухмоментным. В этом случае после прокола кожи уточняют правильность положения иглы, а затем быстрым движением сосуд прокалывают. Кровь вытекает пульсирующей струей. Прижатие пальцем краниальной-нее пункта прокола улучшает ощущение пульсации артерии. Приставляют к игле шприц с резиновой трубкой и медленно инъецируют лекарственное вещество.

#### ВСКРЫТИЕ ПИЩЕВОДА (OESOPHAGOTOMIA)

**Показания.** Удаление инородных тел из шейной или начальной части грудного отдела пищевода (клубни, корнеплоды, початки кукурузы, кочаны капусты, кости и др.). К вскрытию пищевода приступают после безуспешных попыток бескровного устранения закупорки. При ранении пищевода операция сводится к иссечению нежизнеспособных и загрязненных участков пищевода и закрытию раны швами.

**Инструментарий.** К обычному комплекту инструментов добавляют корнцанг и мочевой катетер.

**Фиксация.** Крупных животных фиксируют либо в стоячем, либо в правом боковом положении, мелких — в правом боковом положении.

**Обезболивание.** У крупных животных инфильтрационная анестезия, на фоне премедикации литической смесью или ром-пуном, а у мелких — наркоз.

**Техника операции.** На крупных животных оперативный доступ осуществляют с левой стороны шеи между яремной веной и грудиночелюстной мышцей либо между веной и плечеголовной мышцей. Каждый из этих доступов имеет свои преимущества

и недостатки. Первый доступ является более рациональным при необходимости послеоперационного дренирования раны, так как яремная вена не будет служить препятствием — она не будет находиться на пути дренажа. Второй доступ технически более прост, при нем легче сместить и фиксировать яремную вену, оттягивая ее тупыми крючками вентрально. Этот доступ применяют только в том случае, если стенка пищевода не подвергалась некрозу и после ее вскрытия будет закрыта глухим швом. На крупном рогатом скоте приступают к операции, если отсутствует угрожающая жизни тимпания; при ее наличии сначала производят руменоцентез.

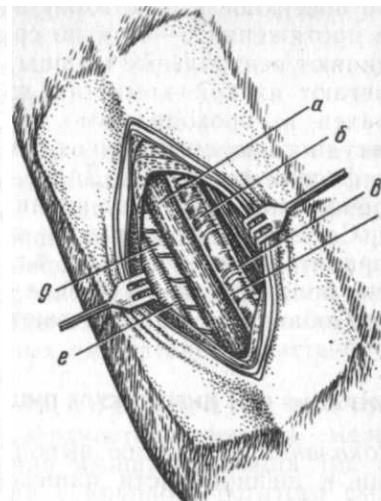
В зависимости от избранного доступа кожу рассекают вдоль вентрального или дорсального края яремной вены длиной 15—20 см. При этом ориентируются на прощупываемое инородное тело. Если инородное тело располагается в начальной части грудного отдела пищевода, то разрез делают в задней трети шеи.

После вскрытия кожи рассекают подкожную мышцу (лошадь), толщина которой увеличивается каудально. Прежде чем проникнуть глубже, инъецируют раствор новокаина между яремной веной и мышечной стенкой яремного желоба. Перевязав или торзировав мелкие сосуды, сепарирующим движением плашмя поставленного скальпеля или ножницами отделяют яремную вену и проникают ко дну яремного желоба. Затем делают снова обильную инъекцию раствора новокаина под мышечное дно и внутренностную фасцию, ориентируясь иглой на хорошо прощупываемую боковую стенку трахеи.

В верхней и средней трети яремного желоба при инфильтрации следует учесть тонкий у лошади пласт подлопаточноподъязычной мышцы, а у крупного рогатого скота грудинососцевидной. Рассекая затем дно яремного желоба, легко обнаруживают сосудисто-нервный пучок и вентромедиально — прилегающий к нему пищевод (рис. 127). Последний осторожно захватывают пальцами и подтягивают до уровня кожной раны. Наличие в этом участке пищевода инородного тела улучшает ориентировку. При его отсутствии пищевод распознают как мышечно-подобную розоватую уплощенную трубку, в толще которой легко прощупывается идущий и легко смещающийся тяж (рыхло связанная с мышечным слоем слизистая оболочка). Мышечный слой пищевода у крупного рогатого скота более тонкий, чем у лошади. Фиксируя пальцами (помогает помощник) и тщательно изолируя марлевыми салфетками пищевод, рассекают его стенку вдоль, ориентируясь на инородное тело, если оно лежит в зоне обнажения органа. Разрез удлиняют ножницами. Инородное тело извлекают целиком или частями пинцетом, корнцангом и т. п., стараясь не загрязнить рану. Выделяющуюся из-

Рис. 127. Доступ к пищеводу лошади:

*a* — пищевод; *b* — общая сонная артерия; *в* — вагосимпатический ствол; *г* — возвратный нерв; *д* — трахея; *e* — яремная вена



раны пищевода слюну также осторожно удаляют тампонами. Если инородное тело лежит за пределами разреза пищевода, в рану вводят корнцанг и подтягивают инородное тело к ране, затем поступают так же, как и в предыдущем случае.

При наличии в пищеводе плотных масс зерен злаков, которые не поддаются обычному извлечению, вводят эластичный мочевого катетер, которым осторожно пробурвливают ход в закупоривающей массе при одновременной инъекции теплого антисептического раствора. Размоленная и разрыхленная таким образом масса частично проталкивается в желудок, а частично вымывается в рану при самой тщательной изоляции краев салфетками. Поверхность раны припудривают порошком пенициллина. На пищевод накладывают двухэтажный кишечный шов. Сначала зашивают слизистую оболочку по способу Шмидена (непрерывный шов «елочкой» — уколы со стороны слизистой оболочки), а затем мышечную оболочку с адвентицией. Кожу зашивают узловатым швом, оставляя в нижнем углу раны отверстие для капиллярного дренажа. Последний вставляют, когда кожная рана зашита до половины, а затем зашивают еще одну четверть раны.

Закупорка грудной части пищевода вблизи диафрагмы не может быть устранена применением одной только эзофаготомии. В таком случае у крупного рогатого скота делают руменотомию (см. ниже) и введенным со стороны рубца в пищевод зондом проталкивают инородное тело к уровню места эзофаготомии.

При некрозе стенки пищевода его не зашивают, а кожную рану заполняют капиллярным дренажем, удерживая его несколькими временными швами. Дренаж систематически меняют до прекращения экссудации раны. Спустя некоторое время дефект стенки пищевода закрывается самостоятельно. После операции животных ставят на развязку.

У собак и кошек инородное тело обтурирует пищевод в грудной части. У них эзофаготомию (в отличие от крупных животных) выполняют при доступе к пищеводу со стороны вентраль-

ной поверхности шеи. Кожу и поверхностную фасцию рассекают на протяжении 6—8 см по срединной линии шеи, а затем разъединяют вентральные мышцы шеи, прилегающие к трахее, и отодвигают их крючками так, чтобы обнажить левую поверхность трахеи и, проходя мимо ее стенки, проникнуть к пищеводу. Сосудисто-нервный пучок смещают латерально, отделив его от фасции пищевода. Далее, как и у крупных животных, инородное тело извлекают корнцангом.

Со 2-го дня операции крупным животным дают малыми порциями только воду, с 4-го дня — в незначительном количестве болтушку из отрубей, а с 6-го дня — небольшие порции сена. Собакам со 2-го дня

#### **ОПЕРАЦИЯ ПРИ ДИВЕРТИКУЛЕ ПИЩЕВОДА**

*Показания.* Операцию выполняют при систематическом появлении в шейной части пищевода вздутия его стенки в момент прохождения пищевого комка и при последующем его застревании.

*Техника операции* включает те же приемы, что и при эзофаготомии. После обнажения пищевода в области дивертикула рассекают стенку пищевода на протяжении всего участка истончения его мышечного слоя. Обнаженную растянутую слизистую оболочку захватывают пинцетом, извлекают в разрез мышечной оболочки и ножницами иссекают ее веретенообразный участок. Швы накладывают так же, как при эзофаготомии.

Вместо иссечения слизистой оболочки делают ушивание дивертикула. В этом случае на обнаженную стенку пищевода накладывают в поперечном направлении 3—4 шва, прокальвая только адвентицию и мышечный слой в месте положения дивертикула. Связывая концы нитей, втягивают дивертикул в просвет пищевода. В последующем происходит постепенное рассасывание втяженных тканей и исчезновение дивертикула.

#### **БЛОКАДА КРАНИАЛЬНОГО ШЕЙНОГО СИМПАТИЧЕСКОГО УЗЛА У КРУПНОГО РОГАТОГО СКОТА**

*Показания.* Кератоконъюнктивит, начинающийся паноптальмит.

*Техника блокады* (по А. Н. Голикову и С. Т. Шитову). Животное фиксируют в станке. Голову удерживают за рога, приподняв вверх. В углублении между передним краем крыла атланта и затылочной костью нащупывают яремный отросток. По его переднему краю вводят иглу № 1090, направляя краниодорсально на глубину 3—4 см. Инъецируют 60—80 мл 0,5%-ного раствора новокаина.

## **ОПЕРАЦИИ В ОБЛАСТИ ГРУДИ**

### **ОПЕРАЦИИ НА БОКОВОЙ ГРУДНОЙ СТЕНКЕ**

**Анатомо-топографические данные.** Границы: передняя — вертикальная линия, соединяющая каудальный угол лопатки с локтевым бугром (локтевая линия); задняя — последнее ребро; верхняя — нижний контур длиннейшей мышцы спины, что примерно совпадает с линией, соединяющей каудальный угол лопатки с верхней частью маклока; нижняя — контур наружной грудной вены. В означенных пределах располагается задняя, наиболее доступная для оперативных вмешательств часть боковой грудной стенки.

Слои. За кожей и подкожной клетчаткой следует тесно с ними сращенная поверхностная фасция, между листками которой находится кожная мышца туловища (*m. cutaneus trunci*). Верхняя ее граница у крупного рогатого скота проходит по линии, идущей от заднего дорсального конца последнего ребра до подвздошноколенной складки, а нижняя имеет вид дуги, проходящей вблизи белой линии. У лошадей она имеет форму треугольника, ограниченного сверху линией, соединяющей наивысшую точку холки и подвздошноколенную складку, снизу линией, идущей параллельно нижнему контуру живота от упомянутой складки, и спереди локтевой линией. Кожу питают межреберные сосуды, а иннервируют кожные ветви грудных дорсальных и вентральных (межреберных) нервов. Подкожная мышца дополнительно иннервируется ветвями грудного вентрального нерва (от плечевого сплетения).

Широчайшая мышца спины (*m. latissimus dorsi*); ее нижний край проецируется по линии, проведенной от середины плечевой кости до внутреннего бугра подвздошной кости.

Глубокая грудобрюшная фасция (*fascia thoracoabdominalis profundus*) — продолжение поясничноспинной фасции на грудную стенку. На животе у травоядных она называется желтой брюшной фасцией.

Зубчатая дорсальная мышца (*m. serratus dorsalis*) состоит из вдыхателя и выдыхателя.

Грудная часть зубчатой вентральной мышцы (*pars thoracalis m. serrati ventralis*) своими зубцами прикрепляется на наружной поверхности нижних концов 1—9-го (лошадь) и 1—8-го (рогатый скот) ребер. Задний край мышцы соответствует линии, соединяющей задний угол лопатки и вентральный конец 8—9-го ребра.

Наружная косая мышца живота (*m. obliquus abdominis externus*) прикрепляется своими зубцами к ребрам на линии, соединяющей маклок с локтевым бугром. Первые зубцы

этой мышцы вклиниваются между зубцами вентральной зубчатой мышцы.

Ребра, межреберные мышцы и сосудисто-нервные пучки. Наиболее широкие ребра у рогатого скота, особенно их вентральные концы. На задневнутреннем крае ребер находится желобок для межреберных сосудов. Промежутки между ребрами заполнены наружными и внутренними межреберными мышцами. Первые из них имеют каудовентральное направление мышечных волокон, а вторые — краниовентральное.

Сосудисто-нервный пучок (a. v. et n. intercostales) располагается на медиальной поверхности внутренней межреберной мышцы в такой последовательности: ближе к ребру идет межреберная вена, затем артерия и, наконец, позади нерв; у лошади проходит почти посередине межреберного промежутка. Межреберные нервы после своего отделения от грудных сегментальных нервов на разных расстояниях от позвоночника отдают латеральные кожные ветви, которые иннервируют нижние участки боковой грудной стенки.

Внутригрудная фасция (fascia endothoracica) прищипывает к внутренней поверхности ребер, межреберных мышц, грудной кости и поперечной мышцы.

Париетальная (пристеночная) плевра (pleura parietalis) тесно сращена с внутригрудной фасцией и выстилает изнутри грудную стенку.

Грудная полость от брюшной отделяется диафрагмой, линия прикрепления которой варьирует у животных различных видов. У крупного рогатого скота она идет от 1-го поясничного позвонка к верхней четверти 13-го ребра и далее краниально к хрящу 8-го ребра, оканчиваясь у мечевидного хряща. Примерно такую же линию можно отметить у свиней и плотоядных. У лошади диафрагма прикрепляется вдоль краниального края 18-го ребра, затем идет вперед на уровне 17-го ребра выше реберной дуги на 4—5 см, на уровне 16-го ребра на 2—3 см, а затем уже идет вдоль реберной дуги до мечевидного хряща.

Покрывающая внутри стенку грудной полости плевра делает три поворота: вертебральный, стернальный и диафрагмальный. Первый из них вблизи позвоночника образует дорсальный переход в медиастинальную плевру, между листками которой в образованном средостении заключены сердце, пищевод, трахея, крупные сосуды, блуждающие, возвратные и диафрагмальные нервы, лимфатические протоки и лимфатические узлы.

Прилегая к боковой поверхности тел позвонков, располагается ствол симпатического нерва с ганглиями и с отходящими от него внутренностными грудными и чревными нервами. Слева грудные внутренностные нервы образованы

5—6 ветвями; последние отходят от III по VII узел и от межузловых тяжей грудной части симпатического ствола. Вместе с ветвями звездчатого узла и вагуса образуется сплетение, от которого к легким и сердцу направляется 3—4 нервных стволика. Справа грудные внутренностные нервы в большинстве случаев сливаются в один общий ствол, отходящий от IV узла симпатического нерва. Проекция грудных внутренностных нервов на грудную стенку у телят и собак находится в пределах 3—6-го ребра. Они в основном обеспечивают симпатическую иннервацию легких, пристеночной и висцеральной плевры (М. Ш. Шакуров). С VI по IX грудной сегменты формируется большой чревный нерв (n. splanchnicus major), который входит в полулунный ганглий солнечного сплетения. Волокна с XI грудного по II поясничный сегмент формируют малые чревные нервы (n. n. splanchnici minores). Внутренностные нервы являются объектами надплевральной блокады при патогенетической терапии по способам В. В. Мосина и М. Ш. Шакурова.

#### Проводниковая анестезия в области боковой грудной стенки

**Показания.** Операции на боковой грудной стенке у крупных животных. Практически выполняют блокаду соответствующих межреберных нервов и вентрального грудного нерва. Обязательно применение нейролептика.

**Блокада межреберных нервов** всегда сочетается с одновременной блокадой соответствующих латеральных кожных ветвей дорсальных стволов грудных нервов. Число блокируемых межреберных нервов зависит от величины оперируемого участка. Однако краниально и каудально от места операции необходимо блокировать еще по одному нерву, находящемуся вне пределов рассечения тканей.

Точки уколов иглы лежат позади каждого ребра в желобке, образуемом длиннейшей мышцей спины и подвздошнореберной мышцей (соответствует линии, проведенной от верхнего края маклока параллельно позвоночнику). Сначала инъецируют подкожно 10 мл 3%-ного раствора новокаина для блокады латеральной кожной ветви дорсального ствола грудного нерва. Затем слегка прикасаются к заднему краю ребра, иглу смещают, погружая ее на 0,5—0,75 см, и еще инъецируют такое же количество раствора, стремясь поворотами иглы рассеять его на большей площади (блокада межреберного нерва).

**Блокада грудного вентрального нерва.** То же количество раствора инъецируют под кожу и поверхностную фасцию на уровне 6-го ребра, непосредственно над наружной грудной веной, параллельно которой проходит нерв. Во время инъекции

игле придают попеременно направление вверх и вниз. Эту блокаду предпринимают в дополнение к предыдущей при операциях в нижних отделах грудной стенки.

Прокол плевры (Pleurocentesis)

**Показания.** Выполняют с диагностической целью для установления наличия экссудата или крови в плевральной полости, а также с лечебной целью для их удаления. При пневмотораксе прокол иногда делают для отсасывания воздуха.

**Инструментарий.** Троакарь или толстая кровопускательная игла с резиновой трубкой.

**Фиксация.** Крупных животных оперируют в стоячем положении, мелких фиксируют на столе в боковом положении.

**Техника операции.** Место прокола — межреберный промежуток, который определяют в соответствии с левосторонним положением сердца, а именно: у рогатого скота справа 6-й, слева 7-й; у лошади справа 6-й или 7-й, слева 7-й или 8-й; у собаки и кошки справа 7-й, слева 8-й.

Троакарь (или иглу) держат правой рукой, ограничивая вытянутым указательным пальцем глубину прокола для крупных животных 4—6 см, для мелких 2—3 см. Сдвинув левой рукой кожу в сторону, быстро прокалывают грудную стенку непосредственно выше наружной грудной вены, ориентируясь на передний край ребра, чтобы не повредить сосудисто-нервный пучок (рис. 128). Как только не будет ощущаться сопротивление, из гильзы троакара извлекают стилет и выпускают жидкость. При закупорке просвета инструмента сгустками фибрина его прочищают стилетом. Плевральную полость освобождают от содержимого медленно, время от времени закрывая наружное отверстие троакара. Кроме троакара, можно пользоваться иглой

с присоединенной к ней резиновой трубкой с канюлей. В этом случае жидкость удаляют шприцем. Чтобы воздух не попал в плевральную полость, перед отделением шприца от резиновой трубки последнюю зажимают пальцами или кровоостанавливающим пинцетом.

После удаления содержимого плевральной полости в гильзу троакара вставляют стилет (а в иглу мандрен) и, прижав окружающую место прокола кожу




Рис. 128. Плевроцентез

в грудной стенке, извлекают инструмент. Канал прокола закрывается ранее сдвинутой в сторону кожей. Отверстие прокола кожи покрывают тампоном с йодоформным коллодием.

### Поднадкостничная резекция ребра (resectio costae)

**Показания.** Частичное иссечение ребра выполняют чаще всего при его переломах, угрожающих перфорацией плевры, при воспалительных и некротических процессах (остеомиелит, кариез, некроз), при новообразованиях, а также для оперативного доступа в плевральную полость и к органам грудной полости. Иногда ребро резецируют для доступа к преджелудкам и другим органам живота.

**Инструментарий.** В комплекте обычных инструментов необходимо иметь прямой и реберный крючковидный распаторы, реберные ножницы или проволочную пилу (см. рис. 43).

**Фиксация.** Крупных животных фиксируют в стоячем положении, мелких — в боковом на столе с применением нейролептиков.

**Обезболивание.** Блокада трех нервов: одного, расположенного позади резецируемого ребра, а остальных — позади предыдущего и последующего ребер. Кроме того, блокируют грудной вентральный нерв (при удалении дистального участка ребра). При отсутствии четких ориентиров применяют инфильтрационную анестезию.

**Техника операции.** Рассекают мягкие ткани вдоль ребра на необходимую длину до надкостницы. Растянув крючками края раны, обнажают и рассекают надкостницу сначала вдоль ребра, а потом в поперечном направлении у верхнего и нижнего концов разреза (рис. 129, а). Затем прямым распатором или черенком скальпеля отделяют от наружной поверхности ребра надкостницу до переднего и заднего краев (б). После этого надкостницу

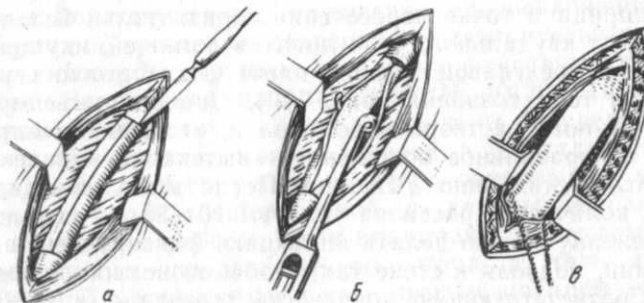


Рис. 129. Этапы резекции ребра (см. текст)

осторожно отделяют с заднего края ребра прямым распатором. Под задний край ребра, освобожденный от надкостницы, подводят крючковидный реберный распатор Дуайена и осторожно, стремясь не нарушить целостности надкостницы на внутренней поверхности ребра, выводят его конец спереди ребра (в), а затем отделяют надкостницу движениями распатора вверх и вниз. Между отпрепарованной надкостницей и изолированной частью ребра подводят браншу реберных ножниц или проволочную пилу и пересекают ребро сначала у дистального, а потом у проксимального угла раны. В случае образования острых концов кости в местах отделения ребра их выравнивают костными кусачками. Такую резекцию ребра называют поднадкостничной.

Для закрытия раны надкостницу надвигают на место резецированного ребра и соединяют швом, мышцы и кожу также сшивают.

При хронических воспалительных явлениях в области резецируемого ребра отделить надкостницу очень трудно. В таком случае следует ожидать нарушения целостности плевры с возникновением пневмоторакса. Рану срочно закрывают и устраняют последствия пневмоторакса аспирацией шприцем воздуха из плевральной полости.

#### **Надплевральная блокада грудных внутренностных нервов и симпатических пограничных стволов по М. Ш. Шакурову**

**Показания.** Чаще всего применяют у телят. Острые неспецифические респираторные заболевания, проникающие раны грудной стенки, осложненные пневмотораксом, плевритом и пневмонией.

**Техника блокады.** Теленка фиксируют в лежачем положении. Соответствующую грудную конечность оттягивают вперед до полного разгибания в локтевом суставе. Точку укола иглой определяют в 4-м межреберном промежутке у места пересечения каудовентрального края лопатки с передним краем 5-го ребра. Иглу № 0890, 12120 вкалывают на глубину 5—8 см отдельно от шприца в точке пересечения горизонтальной линии, проведенной от каудального угла лопатки с линией, идущей по заднему краю трехглавой мышцы плеча. Игла должна упереться острием в тело позвонка (рис. 130). Сначала инъецируют 1—2 мл 0,5%-ного раствора новокаина и, отсоединив шприц, проверяют ее правильное положение — вытекание капелек раствора из иглы синхронно дыханию. После этого инъецируют остальное количество раствора телятам 10—20 мл с каждой стороны. Теленку можно делать инъекцию, фиксируя его в стоячем положении, подводя к стене так, чтобы он не мог перемещаться назад. Соответствующую конечность теленка помощник запрокидывает на шею (что позволяет отвести лопатку вперед) и

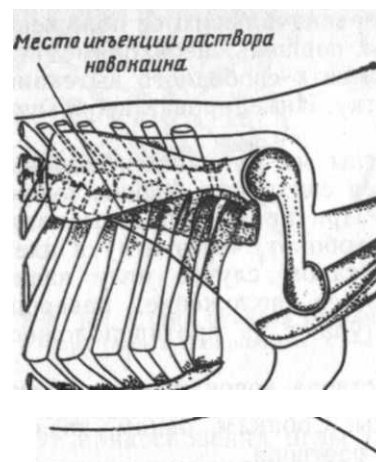


Рис. 130. Схема надплевральной блокады внутренностных грудных нервов и симпатического пограничного ствола по М. Ш. Шакурову

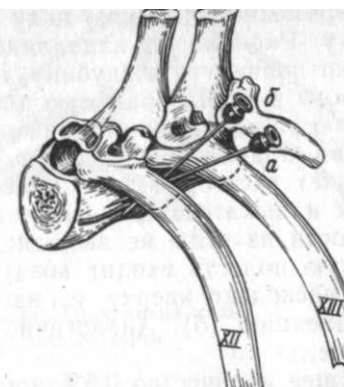


Рис. 131. Схема надплевральной блокады чревных нервов и симпатического пограничного ствола по В. В. Мосину (см. текст)

поддерживает голову теленка. Оперирующий прижимает ногой туловище теленка к стене и приступает к инъекции. Если требуется, повторную обработку повторяют через 3 дня (до 3—4 раз).

#### **Надплевральная блокада чревных нервов и симпатических пограничных стволов по В. В. Мосину**

**Показания.** Профилактика и лечение воспалительных процессов в брюшной и тазовой полостях, обезболивание внутренностей, предупреждение абдоминального шока, нормализация тонуса гладкой мускулатуры, улучшение кровоснабжения внутренних органов, усиление секреции пищеварительных желез.

**Техника блокады.** Крупных животных фиксируют в стоячем положении. Необходима длинная игла № 10120 или № 10150 (для крупных животных). Пункт укола иглы определяют у лошади и крупного рогатого скота впереди, а у остальных животных позади последнего ребра, в месте пересечения желобка, образованного подвздошнореберной и длиннейшей мышцами спины с названным ребром. Иглу вкалывают под углом 30—35° к горизонтالي и продвигают до упора в тело позвонка (рис. 131, а). Приставленным к игле пустым шприцем аспирируют, и убедившись, что конец иглы лежит вне сосуда, присоединяют наполненный раствором шприц; надавливая на поршень,

одновременно отклоняют иглу от первоначального ее положения кверху. Равномерно надавливая на поршень, необходимо иглу плавно подвинуть в глубину до момента свободного вытекания раствора в надплевральную клетчатку. Инъецировав небольшую порцию раствора, шприц снимают.

При правильном положении иглы из ее канюли каплями вытекает раствор, а игла колеблется синхронно биению пульса аорты и дыхательным движениям. При проколе плевры капли жидкости из иглы не выходят, а наоборот, через иглу в плевральную полость входит воздух. В таком случае иглу извлекают несколько кверху и, изменив ее положение, завершают инъекцию (б). Аналогично поступают на противоположной стороне.

Общее количество 0,5%-ного раствора новокаина исчисляют из расчета 0,5 мл на 1 кг массы животного. Инъецируют его равными порциями с каждой стороны. Собакам, овцам, козам и свиньям на 1 кг массы вводят 2 мл раствора.

#### Пункция брюшной аорты

**Показания.** Введение лекарственных веществ (новокаина, антибиотиков, сульфаниламидных препаратов и др.) для непосредственного воздействия через кровь на очаги поражения при заболеваниях вымени, матки и других органов брюшной полости, таза и тазовых конечностей.

**Инструментарий.** Шприцы и иглы для инфильтрационной анестезии и шприц Жане или другая инфузионная система. Для лошадей и крупного рогатого скота игла И-33, применяемая в медицинской практике для вдвухания воздуха (ее укорачивают до имеющегося бокового отверстия); для быков-производителей употребляют медицинскую иглу для пункции сердца; для мелких животных — иглу № 1290.

**Техника межреберной пункции.** Животных прочно фиксируют в стоячем положении: крупных в станке, мелких на столе. Желательно применить нейролептик. Точку укола определяют на уровне верхнего контура подвздошнореберной мышцы левой стороны, непосредственно спереди последнего ребра.

Сначала обычной инъекционной иглой делают инфильтрационную анестезию тканей последнего межреберного промежутка для безболезненного продвижения пункционной иглы. Последнюю вводят в ту же точку укола, продвигая ее вглубь касательно переднего края последнего ребра под углом 35° к горизонтальной плоскости. Игла должна войти до упора ее кончика в тело позвонка (рис. 132). Затем ее оттягивают назад на 1—2 см, смещают кончик с костного препятствия и продвигают вглубь на 1,5—2,5 см под углом 45° к горизонтали. Во время

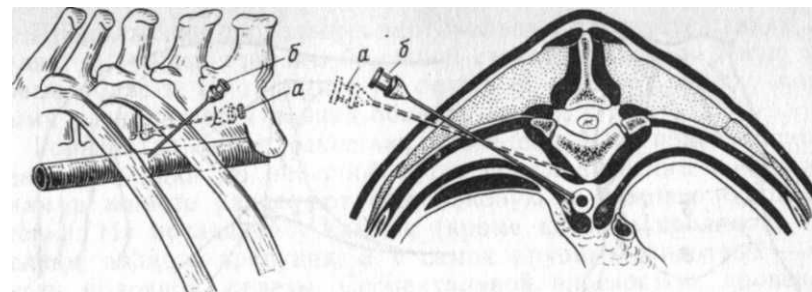


Рис. 132. Схема пункции брюшной аорты. Положение иглы: а — при упоре в тело позвонка; б — в момент прокола аорты

смещения иглы и ее продвижения инъецируют 5—10 мл анестезирующего раствора для безболезненного прокола стенки аорты. От прикосновения иглы к стенке аорты ощущается ее пульсирующая ригидность. Для прокола иглу еще продвигают в указанном направлении на 0,7—1 см. В момент прокола оперирующей ощущается преодоление своеобразного сопротивления стенки аорты, из канюли появляется пульсирующая струя крови. После этого присоединяют шприц или инфузионную систему и начинают медленно вводить лекарственный раствор. По прекращении введения раствора струя алой крови немедленно поступает в шприц, выталкивая поршень пульсирующими толчками. Чтобы предупредить развитие парааортальной гематомы, иглу извлекают в два этапа. Сначала извлекают медленно, до момента прекращения выделения крови из канюли иглы, после чего извлечение прекращают на 10—15 с. Затем иглу извлекают полностью и место укола обрабатывают раствором йода.

И. П. Липовцев предложил делать у телят аортопункцию слева на пересечении двух линий: сегментальной (отступая 0,5—1 см от последнего ребра) и сагиттальной (отступая на 4—5 см от остистых отростков). Игле (№ 12120) придают направление к средней сагиттальной плоскости под углом 20—25° и под углом 30—35° к сегментальной плоскости до упора в тело позвонка, оттянув иглу на 0,5—1 см, отклоняют ее к середине на 10°, продвигают к аорте. Глубина до 6—8,5 см.

#### ОПЕРАЦИИ В ОБЛАСТИ ЖИВОТА

**Общие анатомо-топографические данные.** Понятием, «живот» определяют самую большую область тела животного, расположенную вентрально от поясницы, между диафрагмой и входом в таз. К этой области принадлежит брюшная стенка и брюшная полость с содержащимися в ней органами.

**Границы.** Передняя граница — торакальный отдел тела по линии прикрепления и куполу диафрагмы; задняя — вход в таз,



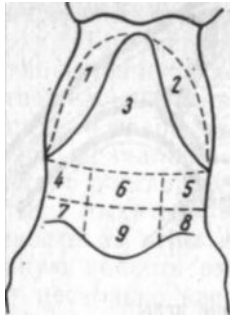


Рис. 133. Области живота:  
1, 2 — правого и левого подреберий; 3 — мечевидного хряща; 4, 5 — правая и левая подвздошные; 6 — пупочная; 7, 8 — правая и левая паховые; 9 — лонная

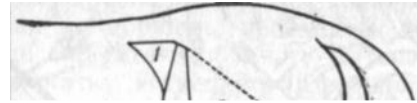

Рис. 134. Деление мягкой брюшной стенки на области у лошади:  
1 — голодная ямка; 2 — подвздош; 3 — предпупочная часть вентральной брюшной стенки; 4 — позадипупочная часть вентральной брюшной стенки; 5 — паховая область (по Н. В. Садовскому)

соответствующий уровень паховой связки, проецируемой по желобу между напрягателем широкой фасции бедра и ягодичными мышцами; верхняя — поясничные позвонки с прилегающими мышцами; снизу — вентральная часть мягкой брюшной стенки и мечевидный хрящ; с боков — боковая часть мягкой брюшной стенки, участки последних ребер с примыкающей к ним диафрагмой.

Живот принято делить условно на три отдела двумя сегментальными плоскостями, проведенными: первая — по задним краям последней пары ребер, вторая — по передневерхним углам маклока (рис. 133). Передний отдел, или надчревная область (regio epigastrica), лежит между диафрагмой и первой плоскостью; средний отдел, или чревная область (regio mesogastrica), расположен между обеими плоскостями; задний отдел, или подчревная область (regio hypogastrica), находится между второй плоскостью и входом в таз.

Если поставить косую плоскость, соединяющую реберные дуги обеих сторон, то вентрально от нее будет лежать область мечевидного хряща (г. xiphoidea), а дорсально — область правого и левого подреберий (г.г. hypochondriacae dextra et sinistra).

Вертикальной продольной плоскостью, поставленной на концах поперечнореберных отростков поясничных позвонков, на каждой стороне чревного отдела с боков отделяются правая и левая подвздошные области (г. г. iliacae dextra et sinistra). В прилегающем к позвоночнику участке в каждой из них имеется треугольное углубление — голодная ямка (fossa paralumbalis), ниже которой располагается собственно подвздох.

Продолжение продольных вертикальных плоскостей кзади отделяет с каждой стороны брюшной стенки правую и левую паховые области (г. г. inguinalis dextra et sinistra), между которыми располагается лонная область (г. pubis).

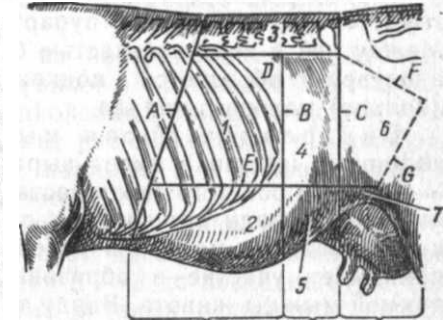
Горизонтальной плоскостью, проведенной от подвздошноколенной складки до реберной дуги, по клиническим соображениям в животе разделяют еще боковую и нижнюю брюшные стенки. На последней у самцов (кроме котов и кроликов) выделяют область препуция, а у самок крупных животных — область молочной железы. Сегментальной плоскостью, проведенной через пупок, вентральная брюшная стенка делится на предпупочную и позадипупочную области (рис. 134). Та часть брюшной стенки, в состав которой не входят ребра и реберные хрящи, называется мягкой брюшной стенкой. Несколько иной способ деления живота у крупного рогатого скота приводит Реттинг (рис. 135).

Строение мягкой брюшной стенки (рис. 136). Подкожная клетчатка и следующая за ней поверхностная фасция тесно сращены. Между листками поверхностной фасции находится подкожная мышца туловища, которая лежит в задне-нижнем отделе мягкой брюшной стенки, заходя в подвздошноколенную складку. Идущая в следующем слое подфасциальная клетчатка хорошо развита и включает в себя у самок молочные железы, а у самцов препуций; впереди напрягателя широкой фасции бедра в клетчатке выше коленной чашки расположен надколенный лимфатический узел; в области паха — поверхностные паховые лимфатические узлы.

В этом же слое имеются подкожные артерии и вена живота (a. et v. subcutanea abdominis). У коров вена впадает во внутреннюю грудную вену через «молочный колодец» — отверстие, лежащее в области мечевидного отростка грудной кости. Иногда

Рис. 135. Области живота крупного рогатого скота:

A — линия от остистого отростка 13-го позвонка к мечевидному хрящу; B — линия по каудальному пункту последнего ребра; C — вертикальная линия по заднему краю маклока; D — горизонтальная линия на уровне маклока; E — горизонтальная линия через верхушку коленной чашки; F, G — задняя граница живота; I, II, III — передняя, средняя и задняя части живота. Области: 1 — подреберья; 2 — мечевидная; 3 — поясничная; 4 — боковая (подвздошная) с голодной ямкой; 5 — пупочная; 6 — паховая; 7 — лонная (по Реттунгу)



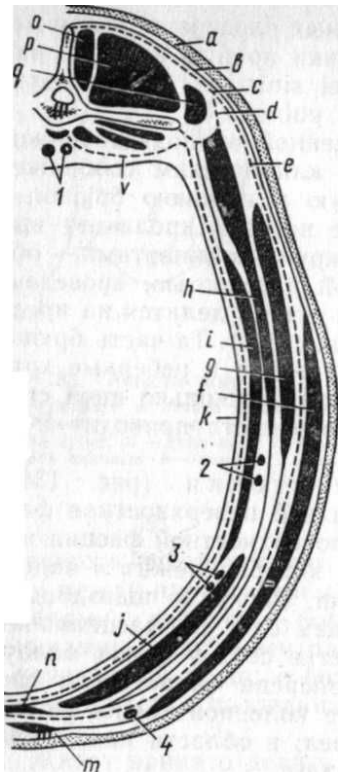


Рис. 136. Послойное строение области живота на уровне 3-го поясничного позвонка:

а — кожа; б, ф — поверхностная фасция с кожной мышцей; с, д — поясничноспинная фасция; е — желтая брюшная фасция; г, h, i, j — наружная и внутренняя косые; поперечная и прямая мышцы живота; V — поперечная брюшная фасция; к — брюшина; м — препуциальная м.; п — белая линия живота; о, р, q — многогребневая, длинная и подвздошнореберная м.; / — аорта и задняя полая вена; 2 — краниальные ветви глубокой окружной подвздошной а. и в.; 3 — надчревные краниальные а. и в.; 4 — подкожная в. живота

бывает два отверстия, и соответственно этому вена разветвляется.

Желтая брюшная фасция (fascia flava abdominis) является продолжением поясничноспинной фасции; она сращена с апоневрозом наружной косой мышцы живота и отделяет у самцов глубокую фасцию для полового члена, а у самок поддерживающую связку для вымени.

Наружная косая мышца живота (m. obliquus abdominis externus) прикрывает верхнюю часть подвздоха и незначительный участок грудной стенки примерно до линии прикрепления диафрагмы, имея направление мышечных воло-

кон спереди назад и несколько вниз. В апоневрозе различают брюшную, тазовую и бедренную части. Брюшная часть принимает участие в формировании белой линии и наружной пластинки влагалища прямой мышцы живота; сзади она прикрепляется к бугорку лонной кости. Тазовая часть утолщена и между точками своего прикрепления (маклок и бугорок лонной кости) называется паховой, или пупартовой, связкой (lig. inguinale). Между ней и конечной частью брюшного отдела расщепленного апоневроза образуется подкожное, или наружное отверстие (кольцо) пахового канала.

Внутренняя косая мышца живота (m. obliquus abdominis internus) имеет выраженную пучковатую структуру. У крупного рогатого скота составляет нижнюю границу голодной ямки (у лошади эту границу образует дорсальная часть мышцы, называемая маклоковоревой ножкой). Апоневроз мышцы принимает участие в образовании фасциального влагалища прямой мышцы живота. Ввиду того, что каудальный край мышц в нижней части не прикрепляется к паховой связке, между

мышцей и связкой образуется щель, совпадающая в некоторой части с наружным отверстием пахового канала и имеющая наименование внутреннего, или брюшного, отверстия (кольца) пахового канала.

Прямая мышца живота (m. rectus abdominis), с каждой стороны покрыта фасциальным влагалищем, образованным апоневрозами косых и поперечных мышц живота.

Поперечная мышца живота (m. transversus abdominis). Место перехода мышцы в сухожилие совпадает с таким же переходом в свои сухожилия косых мышц живота. Данный участок является слабым местом нижнебоковой брюшной стенки, где вследствие травмы нередко возникают брюшные грыжи. Вблизи маклока на наружной поверхности мышцы идет делящаяся на две ветви окружная глубокая подвздошная артерия.

Поперечная фасция (fascia transversa), предбрюшинная клетчатка (panniculus preperitonealis) и пристеночная брюшина тесно соединены одна с другой.

Белая линия живота (linea alba) — узкий вытянутый фиброзный треугольник, образованный от слияния апоневрозов мышц живота, желтой и поперечной фасций и тянущийся от мечевидного хряща до лонного сращения. Примерно на середине белой линии имеется уплотненный рубцовый участок — пупок.

Кровоснабжение брюшной стенки обеспечивается: а) ветвями подкожной артерии живота (от наружной срамной артерии); б) отчасти ветвями наружной грудной артерии; в) межреберными артериями; г) поясничными артериями, главные стволы которых проходят между поперечной и внутренней косыми брюшными мышцами; д) опоясывающей глубокой подвздошной артерией, от последней отходят две ветви к голодной ямке и области собственно подвздоха; е) краниальной и каудальной надчревными артериями, идущими одна навстречу другой внутри влагалища прямой мышцы вдоль его дорсолатерального края. Первая из них является продолжением внутренней грудной артерии, а вторая отходит от надчревносрамного ствола (truncus pudendo-epigastricus).

Лимфоотток происходит по поверхностным и глубоким лимфатическим сосудам, заложенным в подкожной клетчатке и в мышцах; они впадают в надколенный лимфатический узел, в латеральные подвздошные узлы, расположенные в околобрюшинной клетчатке у основания маклока, и в паховые поверхностные и глубокие лимфатические узлы.

Иннервация. Все слои брюшной стенки иннервируются грудными нервами, главным образом их вентральными ветвями (межреберными нервами, начиная с 7-го до последнего), а также дорсальными и вентральными ветвями поясничных нервов. Вентральная ветвь последнего грудного нерва (последний меж-




Рис. 137. Иннервация брюшной стенки коровы — вентральные ветви грудных (п. p. intercostales) и поясничных нервов:

*a* — последний межреберный н.; *b* — п. iliohypogastricus; *c* — п. ilioinguinalis; *d* — поперечная и *e* — прямая мышцы живота. Над поперечно-реберными отростками обрезаны дорсальные ветви соответствующих сегментальных нервов

реберный нерв) достигает каудовентрального отдела подвздошной области. Дорсальные ветви поясничных нервов иннервируют кожу области голодной ямки; вентральные их ветви (подвздошноподчревный, подвздошнопаховый и наружный семенной нервы) иннервируют все слои остальной части подвздоха, пах, препуций, большую часть вымени и мошонки (рис. 137).

**Топография некоторых органов брюшной полости у крупного рогатого скота.** Стенки брюшной полости внутри выстланы брюшиной, которая в области позвоночника делает переход париетального листка в висцеральный, образуя брыжейки и серозный покров органов.

Рубец (gumen) заполняет левую половину брюшной полости почти полностью. Он соприкасается с диафрагмой своей дорсальной частью на уровне 6-го межреберья. Как правило, рубец прилегает к реберной части диафрагмы и к последним ребрам; только на небольшом участке от диафрагмы его отделяет селезенка, которая прикрепляется на париетальной поверхности дорсального мешка рубца на уровне 10—12-го реберного угла.

Правая (висцеральная) поверхность рубца соприкасается вентрально с сычугом, а несколько дорсально — с книжкой, поджелудочной железой и печенью. Ближе к тазу эта часть рубца прилегает дорсально к левой почке и кишечным петлям. Дорсальная поверхность рубца соприкасается с ножками диафрагмы и левыми поясничными мышцами.

Газовый конец рубца простирается до входа в таз двумя слепыми мешками (saccus caecus caudalis dorsalis et ventralis), образованными горизонтальной перетяжкой — каудальной бороздой рубца. В краниальной части рубца почти горизонтально проходит борозда, которая выделяет два начальных слепых мешка, из них дорсальный называется преддверием рубца. Этот

мешок выступает в сторону груди значительно дальше, чем вентральный; через преддверие на уровне 8-го межреберья рубец сообщается с пищеводом, образуя на правой его стенке пищеводный желоб, а с полостью сетки большим отверстием — ostium gumenoreticulare (18 см в высоту и 13 см в ширину).

Обе упомянутые борозды рубца связаны одна с другой на обеих боковых поверхностях рубца продольной бороздой, которая разделяет весь рубец на дорсальный и вентральный мешки. Проекция этой борозды на левую грудную стенку соответствует линии соединения ребер с реберными хрящами.

Все глубокие борозды рубца заполнены жировой тканью. Бороздам соответствуют утолщения мышечного слоя рубца и образование на внутренней его поверхности стенок плотных, хорошо выступающих складок слизистой оболочки (рис. 138, 9—14). В продольных бороздах рубца находятся правая и левая рубцовые артерии и вены. От продольных борозд рубца отходит большой сальник, покрывающий вентральный мешок с боков и вентрально. Большой сальник прилегает к внутренней поверхности правой брюшной стенки, отделяя от нее тонкий и толстый кишечник.

Сетка (reticulum) располагается почти медианно, прилегает непосредственно к диафрагме и печени, занимая на диафрагме участок от входа пищевода и далее вентрально до мечевидного хряща (рис. 138, 0; 139, 1). Вентральная часть сетки занимает участок области мечевидного хряща на протяжении 10 см. От сердечной сумки сетка удалена на расстояние 2—4 см.

Двумя отверстиями сетка соединяется с рубцом (ostium gumenoreticulare) и книжкой (ostium reticulomasicum), а через пищеводный желоб — с пищеводом. Пищеводный желоб тянется по правой стенке преддверия рубца и сетки в вентральном направлении к отверстию между сеткой и книжкой. Из полости рубца легко проникнуть по боковой части сетки как в пищеводный желоб, так и в находящееся ниже его отверстие в книжку. Слизистая оболочка сетки по своему строению напоминает пчелиные соты.

Книжка (omasum) прилегает к грудной стенке в пределах 7—12-го ребра. Через так называемый канал книжки, пропускающий 2—3 пальца, она сообщается с одной стороны с сеткой, а с другой с сычугом. Емкость ее от 7 до 18 л.

Сычуг (abomasum) находится на дне брюшной полости, занимая срединное положение (рис. 138, Д; 139, n). Спереди к нему прилегает сетка, а сверху — вентральный мешок и книжка, с боков — частично реберные хрящи и мягкая брюшная стенка. Дно сычуга располагается продольно и достигает сегментальной плоскости, проведенной через 2-й поясничный позвонок. Его пилорическая часть, поставленная почти в поперечном

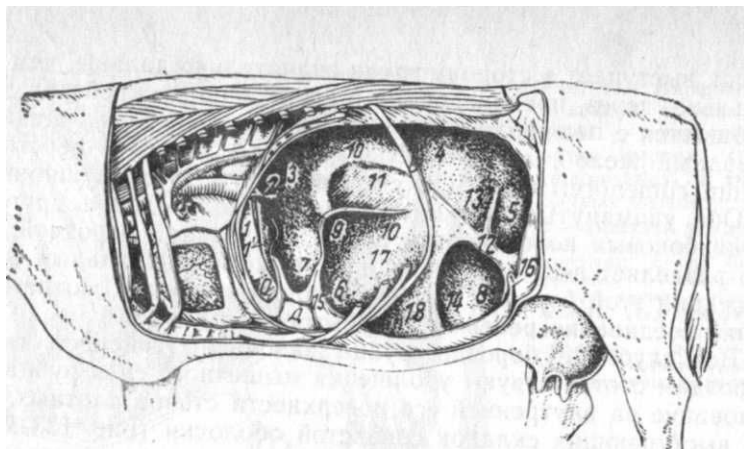


Рис. 138. Топография брюшных органов коровы (вид с левой стороны):

1-1' — пищеводный желоб; 2 — отверстие между рубцом и сеткой; 3 — краинальный и 4, 5 — каудальный дорсальные мешки рубца; 6, 7 — вентральный краинальный мешок; 8 — каудальный вентральный слепой мешок рубца; 9, 10, 12, 13, 14 — утолщения мышечного слоя, делящие рубец на камеры; 15-16 — борозды стенки рубца; O — сетка; D — сычуг; B — 13-е ребро; 11, 17, 18 — камеры рубца

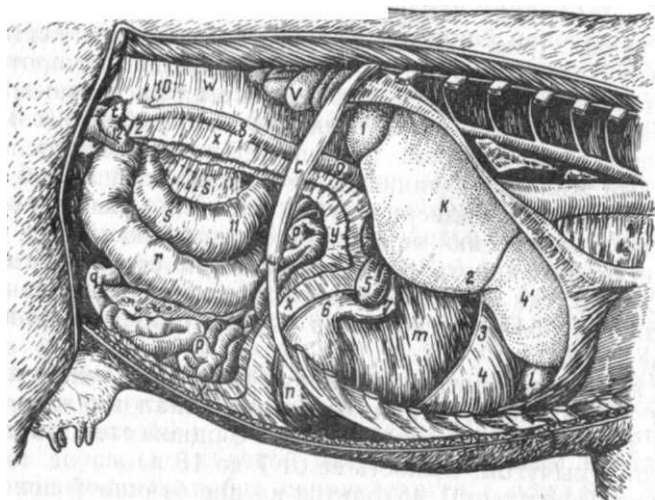


Рис. 139. Топография брюшных органов коровы (вид с правой стороны):

k — печень; l — сетка; m — малый и x, y, z — большой сальник; n — сычуг; p-p — тонкий кишечник; q — подвздошная кишка; r — слепая кишка; s — восходящие петли ободочной кишки; t — то же, нисходящие; v — почка; w — брыжейка; 1 — хвостатый отросток печени; 2 — междолевая борозда; 3, 4 — связки печени; 5 — желчный пузырь; 6 — пилорус; 7-10 — двенадцатиперстная кишка; 11 — проксимальная петля восходящей части и 12 — изгиб нисходящей ободочной кишки

к продольной оси тела направлении, переходит на правую сторону и достигает правой реберной стенки. Пилорическая часть сычуга принимает отвесное направление и переходит в двенадцатиперстную кишку. Сычуг вмещает до 20 л содержимого. В период глубокой стельности сычуг оттесняется кпереди и принимает на дне брюшной полости поперечное положение.

**Кровоснабжение.** Печень, селезенка и желудок жвачных получают кровоснабжение от ветвей чревной артерии (a. coeliaca).

**Иннервация.** Преджелудки и сычуг иннервируются ветвями блуждающего и симпатического нервов. От обоих блуждающих нервов отходят дорсальные и вентральные стволы. По данным М. А. Соколовой, вентральный пищеводный ствол образует краниовентральное, а дорсальный — каудодорсальное сплетение желудка.

### Проводниковая анестезия брюшной стенки

Применяют два способа проводниковой анестезии брюшной стенки у крупного рогатого скота и лошадей — паравертебральная и паралюмбальная. В первом случае поясничные и грудные нервы блокируют у выхода из межпозвоночных отверстий, во втором осуществляют блокаду ветвей нервов вблизи концов поперечнореберных отростков поясничных позвонков.

**Показания.** Операции в области подвздоха и на прилегающих участках (лапаротомия, руменотомия, кесарево сечение, операции на соответствующих отделах кишечника, при брюшных грыжах).

**Инструментарий.** Шприц, иглы № 10120.

**Паравертебральная анестезия.** 1. Крупный рогатый скот. Животное фиксируют в станке с применением носовых щипцов, строптивым применяют нейролептик. В области поясницы той стороны, на которой оперируют, готовят по правилам хирургии места для уколов на участке от 12—13-го ребра до поперечнореберного отростка 3-го поясничного позвонка. Делают три инъекции. Применяют 3%-ный раствор новокаина — 10 мл на каждую инъекцию.

**Блокада 13-го грудного нерва.** Проводят на расстоянии 5 см от срединной линии позвоночника и на продолжении заднего контура ребра. Иглу вкалывают перпендикулярно к коже и параллельно остистому отростку. На глубине 6—8 см кончик иглы упирается в реберный бугорок. Иглу слегка смещают назад с кости и погружают еще на 0,5 см. Инъецируют после того, как убедятся, что конец иглы находится вне сосуда.

**Блокада первых двух поясничных нервов** (рис. 140, I-a, в). Пальпацией определяют положение периферических свободных

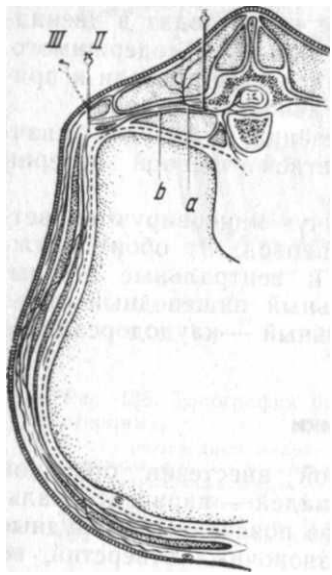


Рис. 140. Схема паравертебральной и паралюмбальной анестезии у крупного рогатого скота (см. текст)

краев поперечнореберных отростков 1-го и 2-го поясничных позвонков. Иглу вкалывают поочередно вертикально по задним краям отростков на расстоянии 5 см от срединной линии позвоночника на глубину 6—8 см до упора в основание каждого поперечнореберного отростка. Смещая иглу с кости назад, погружают ее еще на 0,5 см и инъецируют раствор, причем убеждаются, что кончик иглы находится вне сосуда.

Анестезия обычно появляется через 10 мин и продолжается в отдельных случаях до 2 ч 50 мин. Зона обезболивания охватывает, как правило, с небольшими вариациями область от 12—13-го ребра до передней границы бедра и от срединной линии позвоночника до белой линии. У коров частично обезболивается кожа соответствующей передней четверти вымени. Отмечают резкое расслабление мышц брюшной стенки.

2. Лошадь. Анестезию выполняют, как и у крупного рогатого скота,

блокадой последнего (или нескольких последних) грудного нерва и 1-го и 2-го поясничных нервов.

**Паралюмбальную анестезию** выполняют у животных, у которых плохо видны и ощутимы ориентиры для паравертебральной блокады. Инъецируют в каждый пункт по 10 мл 3%-ного раствора новокаина.

1. Крупный рогатый скот. Животных фиксируют в станке, строптивым вводят нейролептик. Необходима игла № 0890.

**Первая инъекция — блокада последнего межреберного нерва.** На пояснице сзади последнего ребра прощупывают через мягкие ткани свободный конец поперечнореберного отростка 1-го поясничного позвонка. Иглу вкалывают перпендикулярно к плоскости передненаружного угла отростка до момента прикосновения к кости. Затем кончик иглы смещают с кости, погружают его еще на глубину 0,5—0,75 см и медленно инъецируют раствор. Во время инъекции иглу попеременно направляют вперед и назад, чем достигается пропитывание раствором более широкой площади. После инъекции иглу извлекают с таким расчетом, чтобы ее кончик остался под кожей, и делают подкожную

инъекцию; в данном случае игле также придают попеременно то краниальное, то каудальное направление. Этой дополнительной инъекцией блокируют кожную ветвь дорсального ствола 13-го грудного нерва (рис. 140, II, III).

**Вторая инъекция — блокада подвздошноподчревного нерва.** Иглу вкалывают через покровы в области середины свободного края поперечнореберного отростка 2-го поясничного позвонка, повторяя те же приемы, что в предыдущей инъекции. При этом производят также и подкожную инъекцию.

**Третья инъекция — блокада подвздошнопахового нерва.** Из-за смещения этого нерва кзади лучшей точкой инъекции является свободный край не 3-го, а 4-го поясничнореберного отростка. Техника инъекции та же, что и предыдущего нерва. Перед извлечением иглы дополнительно инъецируют также раствор подкожно.

Паралюмбальную анестезию можно осуществлять в обратном порядке: сначала делают подкожные инъекции вблизи свободных концов поперечнореберных отростков поясничных позвонков (блокада кожных ветвей дорсальных стволов соответствующих сегментальных нервов). В данном случае последующие инъекции будут менее чувствительны. Однако после этого несколько затрудняется прощупывание костных ориентиров из-за возникающего после подкожных инъекций отека тканей, что несколько осложняет блокаду глубоких ветвей сегментальных нервов. В случае затруднений при проводниковой анестезии у крупного рогатого скота (слабые ориентиры у упитанных животных) выполняют инфильтрационную анестезию в форме буквы «Г». Инъецируют до 200 мл 2%-ного раствора новокаина послойно на всю толщу брюшной стенки.

2. Лошадь. Блокируют те же три нерва, что и у крупного рогатого скота. Однако третью инъекцию (блокада подвздошнопахового нерва) делают на конце поперечнореберного отростка 3-го поясничного позвонка.

### Прокол брюшной стенки (paracentesis abdominis)

**Показания.** Применяют у всех животных, чаще с диагностической целью, для выяснения заболевания по характеру пунктата (асцит, перитонит) и для введения обезболивающих растворов, антибиотиков, сульфаниламидов при перитоните и других септических состояниях; у телят для введения солевого раствора при обезвождении организма жидкостью.

**Инструментарий.** Троякар, иглы различного калибра с мандренами и круто скошенными концами, сосуд для собирания жидкости.

**Фиксация.** Крупных животных обычно фиксируют в станке (с применением закрутки, носового зажима и поднимания конечности), мелких — на столе в боковом положении. При необходимости применяют нейролептик.

**Техника прокола.** При операции на крупном рогатом скоте и лошади местом пункции избирается участок брюшной стенки, расположенный между мечевидным хрящом и пупком, несколько сбоку от белой линии (у крупного рогатого скота слева). У свиней и собак пунктируют также несколько сбоку белой линии в позадипупочной области (см. «Инъекции, вливания, кровопускания»).

Перед проколом кожу смещают в сторону, а инструменту придают косое направление к стенке живота. Около крупных животных оперирующий должен стоять лицом к задней части тела животного во избежание повреждений тазовыми конечностями. Глубину прокола ограничивают указательным пальцем, наложенным на конец троакара, как при плевростомии. После прокола брюшной стенки инструмент продвигают на глубину 1—2 см. При большом количестве жидкости (асцит у собак) во избежание коллапса ее удаляют постепенно. У телят для введения солевого раствора прокол осуществляют в центре правой голодной ямки. После операции место прокола заклеивают коллодием.

## ЛАПАРОТОМИЯ [LAPAROTOMIA]

Лапаротомия (чревосечение) (греч. *lapara* — живот, *tomē* — разрез) — вскрытие брюшной полости для доступа к расположенным в ней органам.

**Показания.** Чаще выполняют с лечебной целью (*laparotomia vera*), например для доступа к рубцу (руменотомия), при вмешательстве на матке и яичниках (кесарево сечение, овариэктомия и др.). Иногда лапаротомия может быть диагностической: уточняют диагноз и выясняют целесообразность оперативного воздействия (*laparotomia explorativa, s. probatoria*). Если после вскрытия брюшной полости орган оперируют, то диагностическую лапаротомию считают лечебной.

**Фиксация** зависит от вида животного, характера заболевания и избранного способа лапаротомии. Мелких животных укрепляют в спинном или боковом положении, а крупных при многих показаниях оперируют в станке (без повала), иногда их также оперируют в боковом или спинном положении.

**Обезболивание.** Основным методом обезболивания при лапаротомии крупных животных, оперируемых в стоячем положении, является потенцированная местная анестезия, при опера-

циях в лежачем положении у мелких животных применяют наркоз.

**Техника операции** зависит от топографии органа, к которому осуществляется доступ, и вида животного. Разрез брюшной стенки у крупных животных производят в непосредственной близости к данному органу; при этом стремятся разрез сделать по возможности на более высоко расположенных участках брюшной стенки, чем предупреждают в последующем выпадение внутренностей через рану. Наоборот, у мелких животных возможны более низко расположенные разрезы, открывающие доступ одновременно к различным органам брюшной полости (рис. 141, 142). В связи с этим наметились два основных метода лапаротомии: на вентральной брюшной стенке и на одной из боковых.

**Разрезы вентральной брюшной стенки** выполняют технически относительно легко у всех животных и почти без кровотечения; они открывают доступ к желудку, кишечнику, матке, отчасти к яичникам, мочевому пузырю. Существует несколько разрезов брюшной стенки (рис. 143).

Медианный разрез ведут вдоль белой линии. Наилучшее место для этого разреза — предпупочная область, однако при необходимости выполняют также разрез между пупком и лонным сращением. Сначала рассекают кожу, рыхлую клетчатку, поверхностную фасцию и белую линию. Рану расширяют крючками, брюшину приподнимают пинцетом и делают ножницами или в крайнем случае скальпелем небольшое отверстие, в которое вводят пальцы, и под их контролем заканчивают разрез.

После выполнения основной операции приступают к закрытию раны брюшной стенки (накладывают этажный шов): у мелких животных сначала зашивают брюшину узловатым или непрерывным швом (кетгутотом), захватывая одновременно края рассеченной белой линии, а затем отдельно кожу с подкожной клетчаткой; у крупных животных брюшину зашивают отдельно, затем белую линию и, наконец, кожу.

Серьезный недостаток этого разреза — медленное заживление операционной раны белой линии и угроза расхождения ее краев с последующим выпадением внутренностей или образованием грыж, особенно у крупных животных.

Парамедианный разрез преследует цель более быстрого и прочного заживления операционной раны. Его можно выполнить путем рассечения прямой мышцы живота (трансректальный разрез) или в обход ее. Этот разрез применяют у большинства домашних животных.

А. При трансректальном разрезе ткани рассекают параллельно белой линии, отступая от нее на 1,5—2 или 4—5 см, в зависимо-

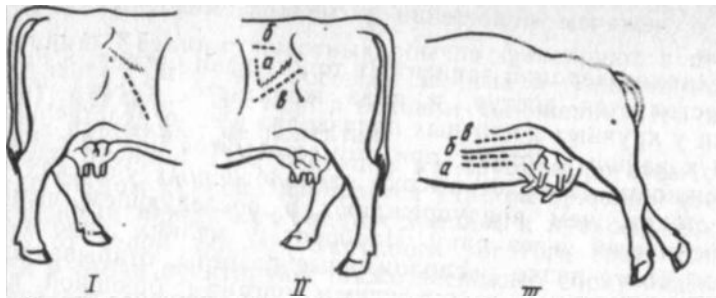


Рис. 141. Разрезы при лапаротомии у коровы:  
 I — правосторонняя лапаротомия в подвздохе (при кесаревом сечении); II — левосторонняя лапаротомия в подвздохе; а — паракостальный разрез; б — паралюмбальный разрез; в — по ходу волокон внутренней косой м. живота; III — разрезы на ventральной брюшной стенке (а — медианный; б — трансректальный; в — параллельно подкожной вене живота)

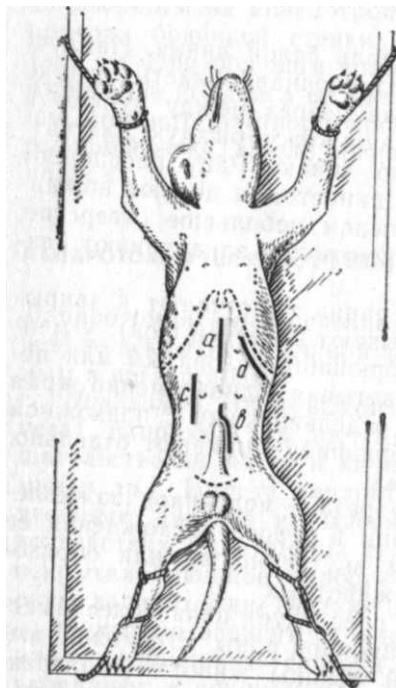


Рис. 142. Разрезы при лапаротомии у собак:  
 а — медианный предпулочный; б — то же, позадипулочный у самца; с — парамедианный; д — параллельно реберной дуге

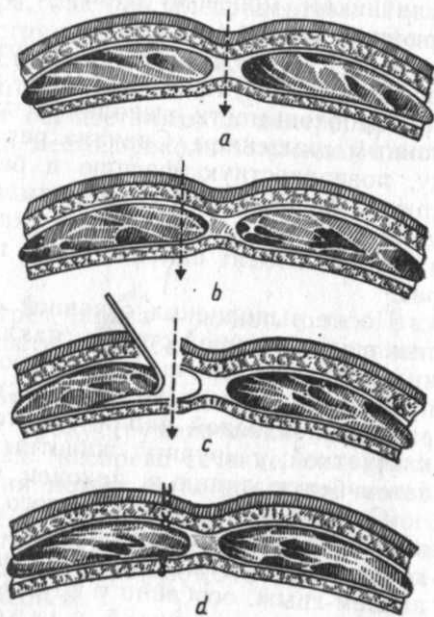


Рис. 143. Схема разрезов ventральной брюшной стенки:  
 а — медианный; б — трансректальный; с, д — в обход прямой мышцы и наложение швов

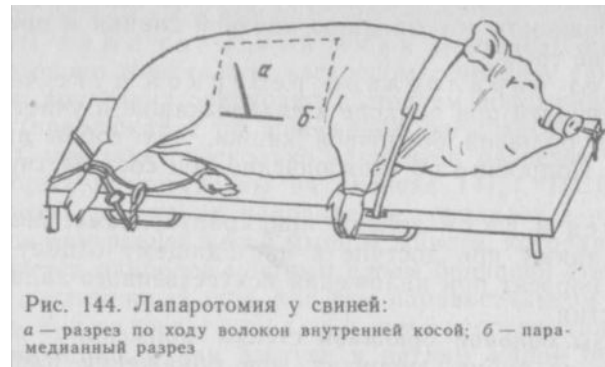

Рис. 144. Лапаротомия у свиней:  
 а — разрез по ходу волокон внутренней косой; б — парамедианный разрез

Рис. 144. Лапаротомия у свиней:  
 а — разрез по ходу волокон внутренней косой; б — парамедианный разрез

сти от вида и величины животного. Разрезают послойно кожу, подкожную клетчатку, поверхностную и глубокую фасции, наружную стенку влагалища прямой мышцы живота, прямую мышцу, а затем внутреннюю стенку влагалища прямой мышцы, предбрюшинную клетчатку и брюшину.

Существует другой вариант этого вида лапаротомии, используемый при кесаревом сечении у рогатого скота и свиней. У крупных животных разрез ведут либо латерально, либо медиально на ширину ладони от подкожной вены живота (см. рис. 141, III-б), а у свиней — вблизи уровня подвздошноколенной складки или несколько ниже. Вообще он должен пройти вблизи наружного края прямой мышцы живота (рис. 144). При зашивании раны сначала накладывают узловатый шов одновременно на брюшину и внутреннюю стенку влагалища прямой мышцы, а затем на мышцу с наружной стенкой влагалища и, наконец, на кожу. При данном разрезе не исключено развитие грыжи — как результат атрофии мышцы, возникающей от перерезки нервов.

Б. Разрез в обход прямой мышцы выполняют у мелких животных при доступах к желудку, кишечнику и мочевому пузырю, а у коров при кесаревом сечении (см. рис. 143, с, д). Разрез ведут на расстоянии 1,5—2 см, а у коров — на 4—5 см от белой линии. Рассекают кожу, клетчатку и фасции, а затем продольно на всем протяжении раны вскрывают наружную сетку влагалища прямой мышцы; последнюю крючками осторожно оттягивают латерально от белой линии, обнажая при этом внутреннюю стенку влагалища мышцы, которую затем рассекают. Рану закрывают наложением непрерывного шва на брюшину и прилегающую стенку влагалища; мышцу ставят на свое место и несколькими стежками присоединяют ее к белой линии и к мышце противоположной стороны; отдельно зашивают наружную стенку влагалища прямой мышцы; в заключение накладывают швы на кожу и фасцию. Настоящий способ лапаротомии

дает возможность образованию прочной спайки и предупреждает развитие грыж.

Разрез параллельно реберной дуге чаще выполняют у лошадей при подходе к слепой кишке и участкам правого колена большой ободочной кишки, а у собак при доступе к печени. Подробнее об этом описано при соответствующих операциях.

Разрез в паху делают при крипторхизме, овариэктомии телок, а также при доступе к нисходящему отделу ободочной кишки у поросят при наложении искусственного заднепроходного отверстия.

**Разрезы боковой брюшной стенки** применяют при вмешательствах на рубце, яичниках, при обнажении плодородящего рога матки (кесарево сечение), при подходе у лошади к петлям малой ободочной кишки и др. Направление разрезов кожи и глубже лежащих мышечных слоев может иногда не совпадать: мышцы разъединяют тупым способом по ходу мышечных волокон.

Паракостальный разрез выполняют чаще в голодной ямке при руменотомии. В этом случае все слои брюшной стенки рассекают в том же направлении, что и кожу. Разрез начинают на расстоянии 10 см от поперечнореберных отростков поясничных позвонков и ведут параллельно последнему ребру на протяжении 18—20 см, отступя от ребра на три пальца (см. рис. 141, II-а). После кожи рассекают поверхностную и желтую брюшные фасции, наружную и внутреннюю косые брюшные мышцы, поперечную мышцу с частью его апоневроза, поперечную фасцию и брюшину; последние два слоя лежат плотно один к другому. Тщательно останавливают кровотечение. Обнажив брюшину, захватывают ее в складку пинцетом, делают небольшой разрез и далее расширяют под контролем введенных в брюшную полость пальцев (см. рис. 39). Рану закрывают глухим двухэтажным швом: брюшину и все слои, включая внутреннюю косую мышцу, — непрерывным (кетгут), а все остальные слои и кожу — узловатым. В некоторых случаях мышцы рассекают по ходу волокон.

Паралюмбальный разрез иногда применяют у крупного рогатого скота при руменотомии (см. рис. 141, II-б). Делают горизонтальный разрез длиной 15 см и на ширину трех пальцев латерально поперечнореберных отростков поясничных позвонков. По существу при этом разрезе, кроме разъединения по ходу волокон верхней части внутренней косой мышцы живота, ни одна мышца не повреждается. Однако разрез располагается настолько высоко, что этим увеличивается расстояние к самым нижним частям сетки. Возникает угроза повреждения крупных сосудов и нервных стволов.

Разрезы ниже голодной ямки выполняют на правой или левой стороне живота при кесаревом сечении у свиней, коров и кобыл; последних оперируют в стоячем положении, а место разреза (предлежание плодородящего рога матки) — справа или слева. Существует несколько вариантов разрезов у коров, два из которых представлены на рисунке 141, I, II. Основное в этих разрезах то, что их направление совпадает с направлением волокон внутренней косой мышцы живота, которая на этом участке является наиболее мощным слоем брюшной стенки. Накладывают двухэтажный шов, как при паракостальном разрезе.

Разрез в центре голодной ямки осуществляют при овариэктомии коров и при доступе к петлям малой ободочной кишки у лошади (левая сторона); длина разреза кожи 15 см. Мышечные слои, как правило, разъединяют черенком скальпеля по ходу волокон, что исключает наложение швов на мышцы, которые после операции спадаются; зашивают брюшину, кожу и фасции.

При овариэктомии свинок лапаротомию делают на различных участках подвздохов с правой стороны (см. соответствующий раздел).

## ОПЕРАЦИИ НА ПРЕДЖЕЛУДКАХ И ЖЕЛУДКЕ

### Прокол рубца (gumenocentesis)

*Показания.* Выполняют у рогатого скота для удаления газов при угрожающей удушью тимпании рубца. Оперируют иногда в экстренном порядке на месте происшествия одновременно многих животных.

*Фиксация.* Прокол легко сделать как на стоячем, так и на лежащем животном в зависимости от его состояния.

*Техника операции.* Для прокола необходим специальный инструмент — троакар, размер его в зависимости от величины животного (рис. 145). Для крупного рогатого скота применяют троакар с диаметром гильзы до 1 см, для мелкого — 0,4—0,5 см, причем лучше пользоваться инструментами, гильзы которых на конце не расщеплены. Ввиду возможного оказания массовой помощи заболевшим животным необходимо всегда иметь несколько комплектов инструментов или некоторое число запасных гильз.

Место пункции — центр левой голодной ямки. Поскольку ее границы при тимпании рубца точно определить трудно, то прокол делают на середине горизонтальной линии, соединяющей нижний край маклока с последним ребром. В этом месте удаляют волосяной покров и кожу обрабатывают раствором йода. Приставляя к коже острие троакара, ударяют ладонью по ру-



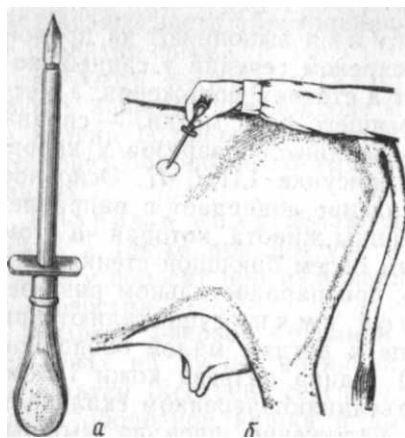


Рис. 145. Прокол рубца:  
а — троакар; б — точка прокола

коялке с такой силой, чтобы сразу проколоть все слои брюшной стенки и прилегающую стенку рубца. При очень толстой коже ее надрезают или прокалывают острым скальпелем. Конец троакара должен быть направлен на локтевой сустав противоположной стороны. Инструмент погружают до самого щитка, имеющегося на гильзе. Прижимая щиток к брюшной стенке, извлекают стилет троакара. Газы удаляют постепенно, время от времени прикрывая тампоном отверстие гильзы. При закупорке просвета гильзы содержимым рубца ее прочищают стилетом или зондом. После эвакуации газов через гильзу троакара вводят в полость рубца 300—500 мл крупному и 50—100 мл мелкому рогатому скоту противобродильного средства. Затем в гильзу вводят стилет и, нажимая на брюшную стенку, извлекают троакар. Окружность раны смазывают раствором йода и закрывают комочком ваты, пропитанной коллодием.

### Вскрытие рубца (gumepotomia)

**Показания.** Травматический ретикулит и ретикулит; переполнение рубца труднопереваримым кормом, приводящее к упорной атонии преджелудков; интоксикация вследствие поедания ядовитых кормов. Стельность не служит противопоказанием к операции.

**Фиксация.** В станке с применением носовых щипцов либо возле стены, оградив тазовые конечности шестом или лестницей с левой стороны.

**Обезболивание.** Местная анестезия — инфильтрационная в форме буквы «Г», или проводниковая (паравертебральная или паралюмбальная). В целях профилактики перитонита и обезболивания внутренностей рекомендуют надплевральную блокаду чревных нервов и пограничных стволов симпатических нервов по В. В. Мосину, которую делают в процессе выполнения местной анестезии.

**Техника операции** (по способу Харьковского ветеринарного института). Прежде чем приступить к операции, оперирующий должен сначала убедиться, что длина его руки соответствует

расстоянию от центра голодной ямки до дна сетки. Для этого, вытянув правую руку и приложив ее к туловищу животного, чтобы плечевой сустав оказался на уровне центра голодной ямки, концами пальцев касаются заднего края лопатки. Наиболее распространенный оперативный доступ — паракостальный разрез в левой голодной ямке. Кожу рассекают параллельно последнему ребру, отступя от него на ширину трех пальцев кзади и на ширину ладони ниже свободных концов поперечнореберных отростков поясничных позвонков. Длина разреза 18—20 см. Далее рассекают все слои брюшной стенки в направлении разреза кожи. Для изоляции брюшной полости необходимы крючки-кошки и резиновый лист (40×40 см). В центре этого листа прорезают овальное отверстие (18×9 см), а по углам — небольшие отверстия или прикрепляют металлические петли для привязывания тесемок от бинта длиной 1 м каждая (или для прикрепления резиновых трубок) (рис. 146, а, б).

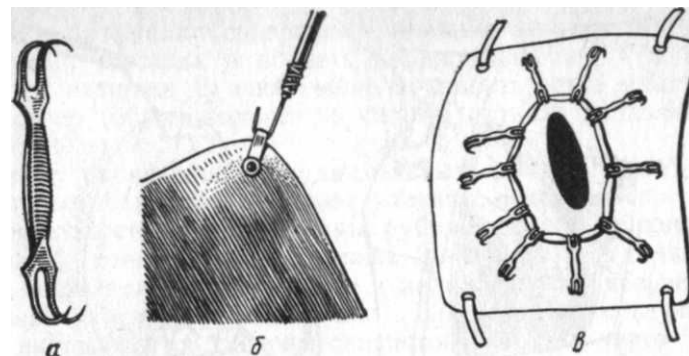


Рис. 146. Вскрытие рубца:

а — крючок-кошка; б — прикрепление резиновой трубки к резиновому листу; в — вскрытый рубец, фиксированный крючками-кошками к резиновому листу

расстоянию от центра голодной ямки до дна сетки. Для этого, вытянув правую руку и приложив ее к туловищу животного, чтобы плечевой сустав оказался на уровне центра голодной ямки, концами пальцев касаются заднего края лопатки.

Наиболее распространенный оперативный доступ — паракостальный разрез в левой голодной ямке. Кожу рассекают параллельно последнему ребру, отступя от него на ширину трех пальцев кзади и на ширину ладони ниже свободных концов поперечнореберных отростков поясничных позвонков. Длина разреза 18—20 см. Далее рассекают все слои брюшной стенки в направлении разреза кожи. Для изоляции брюшной полости необходимы крючки-кошки и резиновый лист (40×40 см). В центре этого листа прорезают овальное отверстие (18×9 см), а по углам — небольшие отверстия или прикрепляют металлические петли для привязывания тесемок от бинта длиной 1 м каждая (или для прикрепления резиновых трубок) (рис. 146, а, б).

Когда произведена лапаротомия, к операционному полю прикладывают резиновый лист с таким расчетом, чтобы отверстие в нем совпадало с разрезом кожи. После этого тесемками или резиновыми трубками, переброшенными через туловище, фиксируют резиновый лист на левой стороне брюшной стенки.

Оперирующий захватывает рукой, введенной в брюшную полость, дорсокаудальную стенку рубца, извлекает ее наружу и крючками-кошками фиксирует к верхнему и нижнему краям отверстия резинового листа. Затем постепенно рассекает скальпелем стенку рубца и со стороны слизистой оболочки захватывает ее крючками-кошками и распластывает на резиновом листе. На всю фиксацию требуется 6—10 крючков-кошек (в).

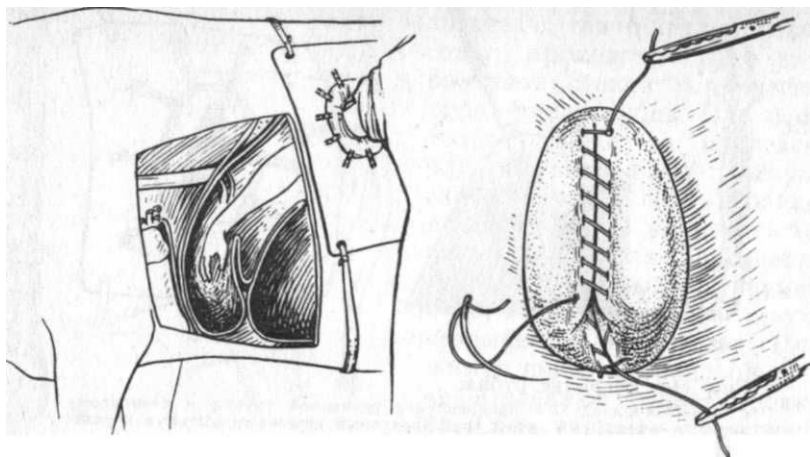


Рис. 147. Введение руки в сетку

Рис. 148. Швы на стенке рубца

Таким образом, вся стенка рубца довольно плотно прикрывает края кожно-мышечной раны брюшной стенки и расплывается на резине, чем препятствует проникновению в рану содержимого рубца во время его эвакуации или при самопроизвольном истечении. Вытекающая из раны брюшной стенки и рубца кровь образует кровяной сгусток, который плотно приклеивает вывернутую стенку рубца и этим дополняет изоляцию раны. При неплотном прилегании краев рубца к резине в промежутках между крючками-кошками под стенку рубца подкладывают полоски марли, что улучшает изоляцию раны.

Благодаря фиксации распластанной стенки рубца создается полная возможность свободного введения руки в полость рубца и сетки (рис. 147) и постепенного извлечения его содержимого (оставляют примерно только четвертую часть его). Если операцию выполняют по поводу завала рубца или скопления ядовитого корма, то его освобождают максимально. Жидкое содержимое, обычно скапливающееся в нижнем отделе рубца, удаляют сифоном, применяя резиновый шланг (длина 1,5 м, диаметр 5 см). После освобождения рубца руку вводят в сетку и исследуют ее. Все возвышения и свободно лежащие тела удаляют. Этому помогает положенный на дно сетки магнит, который, притягивая магнитные тела, позволит их извлечь одновременно.

При наличии в стенке сетки абсцессов их вскрывают скальпелем со стороны полости сетки, освобождают от содержимого, а затем промывают полость абсцесса антисептическим раствором с применением кружки Эсмарха. Кроме того, рекомендуется проникнуть пальцами в полость книжки. В случае ее переполнения в отверстие между сеткой и книжкой частично вводят два

пальца и разминают содержимое книжки, а затем через шланг от кружки Эсмарха в полость книжки вливают 1 л 1%-ного раствора ихтиола. В заключение в полость сетки вливают тот же раствор (общее количество чистого ихтиола не должно превышать 20 г).

Стенку рубца зашивают двухрядным швом. Предварительно стерильным тампоном убирают частицы содержимого рубца и кровяные сгустки с краев раны рубца, затем с верхней части растянутой стенки рубца снимают 2—4 крючка, удаляют марлевую прокладку и приступают к наложению на нее непрерывного шва из кетгута (или шелка). При этом иглу (лучше прямую) вкалывают со стороны слизистой оболочки через все слои стенки рубца (швы Шмидена). По мере закрытия стенки рубца снимают крючки-кошки. Сделав первый этаж шва, приступают к наложению второго этажа (рис. 148) по способу Ламбера или Плахотина — Садовского (непрерывный шов). Поверхность первого шва присыпают порошком пенициллина (500—600 тыс. ЕД).

Рану брюшной стенки зашивают глухим двухэтажным швом: первый этаж — непрерывным швом (захватывают брюшину и все слои, включая внутреннюю косую мышцу живота), второй этаж — узловатым швом из шелка (сшивают кожу с подлежащими слоями, включая наружную косую мышцу живота). Перед наложением шва рану присыпают пенициллином.

На операцию уходит около 40—50 мин, животные ее переносят хорошо. Поэтому даже у стельных коров операцию не следует откладывать, так как в период растела вследствие потуг увеличивается угроза внедрения инородного тела из полости сетки в соседние органы, особенно в сердечную сумку.

Другие способы операции отличаются в основном различными приемами изоляции операционного поля. На рисунке 149 изображены эти приемы и соответствующие им приспособления. При отсутствии надлежащих приспособлений руменотомию можно легко выполнить, применяя технику по В. Р. Тарасову (а).

После лапаротомии извлеченную складку стенки рубца подшивают несколькими стежками к краям кожной раны. При наложении шва слизистую оболочку рубца не прокалывают. Затем фиксированную стенку рубца рассекают сверху вниз и после тщательной очистки вскрытой слизистой оболочки тампоном с раствором этакридина распластывают стенку рубца в стороны и края ее подшивают вторично к коже. В дальнейшем освобождают рубец от содержимого и проникают в сетку. После извлечения инородных тел из сетки снимают стежки шва, которыми рубец прикреплен к коже. Зашивают рубец и брюшную стенку в таком же плане, как это описано выше. Недостаток этого способа — большое количество проколов довольно плотной ко-

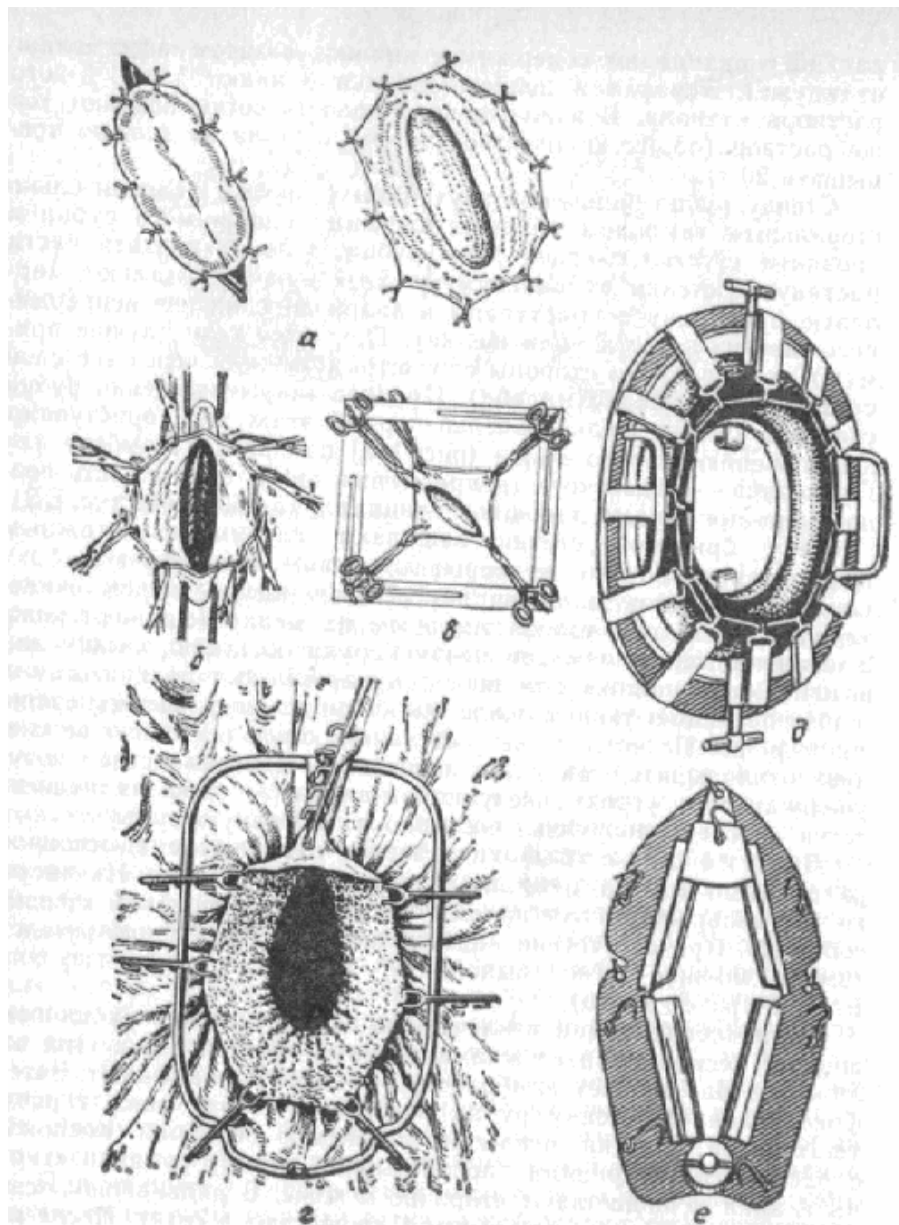


Рис. 149. Различные способы и приспособления для фиксации рубца при ругенотомии:

а — по Тарасову; б — по Тильману; в — по Клекеру; г — по Вейнгарту; д — по П. П. Герцену; е — по К. А. Петракову

жи при подшивании к ней стенки рубца. Однако он очень рационален при пенистой тимпании.

**Послеоперационный уход.** Оперированные животные не нуждаются в специальном уходе. После операции им дают небольшое количество воды и сена. В первые 4 дня необходимо кормить только сеном, после чего постепенно переходят на обычный рацион. При нагноении кожных швов снимают соответствующие стежки. Кожные швы снимают на 10-й день. Со 2-го дня операции применяют пенициллинотерапию (до 2 млн ЕД в сутки). Прекращают ее при стабилизации нормальной температуры и общего хорошего самочувствия.

#### Вскрытие сычуга крупного рогатого скота (*abomasotomia bovis*)

**Показания.** Освобождение полости сычуга от содержимого при непроходимости пилоруса, тимпании и скручивании со смещением вправо, когда сычуг достигает области правой голодной ямки (рис. 150).

**Обезболивание.** Проводниковая (паравертебральная, параломбальная) или инфльтрационная анестезия. Надплевральная блокада по В. В. Мосину.

**Техника операции** (по Эсперсену). Животное фиксируют так же, как при ругенотомии. Место оперативного доступа — правая голодная ямка, которую вырывают и готовят по правилам хирургии.

Рассекают все слои брюшной стенки паракостальным разрезом, отступя на ширину трех пальцев от последнего ребра и на ширину ладони от поперечнорезберных отростков поясничных позвонков. Длина разреза 20—25 см. Ввиду плотного прилегания стенки вздутого сычуга к париетальной брюшине при ее рассечении необходимо быть крайне осторожным, чтобы не повредить сычуг.

Если сычуг покрыт сальником, то последний оттесняют краинально. Когда это не удается, разрез брюшной стенки удлиняют и обнажают сычуг до участка, не покрытого сальником, и только в этом месте в дальнейшем оперируют на стенке сычуга. Раздвинув края раны, на выпятившуюся между ними стенку сычуга поочередно накладывают 2 кисетных шва. Первым швом ограничивают участок сычуга диаметром 5—7 см. При этом слизистая оболочка сычуга не прокалывается. Оставив длинные концы нитей, связывают их, не стягивая шва. За концы нитей помощник удерживает сычуг в ране. В центре участка, ограниченного швом, накладывают второй кисетный шов, обшивая им участок, равный диаметру носопищеводного зонда или соответствующей ему трубки.

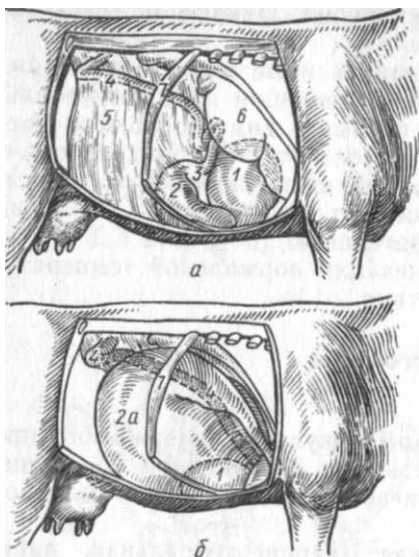


Рис. 150. Топография сычуга:  
*a* — в норме; *b* — при расширении и смещении вправо; 1 — книжка; 2 и 2а — сычуг в норме и при расширении; 3 — пилорус; 4 — двенадцатиперстная кишка; 5 — сальник; 6 — печень; 7 — 13-е ребра

Концы шва должны быть обращены в сторону, противоположную концам предыдущего шва; их пока не завязывают и поручают помощнику удерживать сычуг за концы нитей обоих кисетных швов. В центре второго шва прорезают небольшое отверстие, в которое вводят носопищеводный зонд (или трубку) на глубину 30—40 см и быстро вокруг зонда стягивают, не завязывая, второй кисетный шов. Теперь помощник прочно фиксирует сычуг

вблизи раны оставленными концами нитей; чтобы предупредить загрязнение раны, в нижний ее угол вкладывают марлевую салфетку.

Вследствие повышенного давления в сычуге образуется сифон, в результате чего содержимое сычуга вытекает через зонд наружу самостоятельно. Работу сифона регулируют рукой: двигают и сжимают стенку сычуга или ирригатором (кружка Эсмарха) наполняют его через зонд водой. Как правило, на дне сычуга находят скопившийся песок (геоседимент). После опорожнения сычуга зонд извлекают и внутренний кисетный шов стягивают и завязывают, закрывая его затем сверху узловатым швом по Ламберу. Наружный кисетный шов снимают. После этого в брюшную полость вводят руку и контролируют положение сычуга, стремясь придать ему естественное положение.

Ввиду того что непроходимость пилорической части сычуга иногда обуславливается ее спазмом, вышеописанную операцию одновременно сочетают с выполнением пилоромиотомии. Для этого нащупывают место перехода пилоруса в двенадцатиперстную кишку, которое в случае спазма кажется плотным и похожим на сардельку образованием. Извлекают этот участок на уровень операционной раны и скальпелем делают 6—8 продольных разрезов серозной и мышечной оболочек, не затрагивая слизистой, которая начинает выпячиваться в разрезы. Расстояние между разрезами 0,5 см, а длина 3—4 см. Пилорус возвращают на место.

Рану брюшной стенки зашивают двухэтажным швом, как при руменотомии.

*Послеоперационное лечение.* Для улучшения работы сердца — кофеин; внутрь — парафиновое масло для удаления остатков песка из сычуга; назначают средства, улучшающие сокоотделение и моторику сычуга. Антибиотики.

### Вправление сычуга при левостороннем смещении у крупного рогатого скота (*gepositio abomasi*)

*Показания.* Не поддающееся консервативному лечению растяжение и смещение сычуга влево.

*Фиксация и обезболивание,* как при лапаротомии в левой голодной ямке. Желательна надплевральная блокада.

*Техника операции* (по Дирксену). Производят лапаротомию в правой голодной ямке косым разрезом параллельно последнему ребру. После вскрытия брюшной полости оперирующий проникает левой рукой позади кишечных петель и под рубец позади смещенного сычуга.

В самой верхней точке стенку сычуга прокалывают иглой Боброва, с прикрепленной 2-метровой трубкой, конец которой выводят наружу. В течение 5 мин эвакуируют газы (объем 5—15 л) до спадения сычуга и возврата его вниз до своего нормального положения. Удаляя иглу со шлангом, закрывают пальцем кончик иглы, чтобы некоторое количество содержимого сычуга не попало в брюшную полость. Покончив с этой процедурой, проникают в брюшную полость левой рукой, обращенной ладонью к реберной стенке до срединной линии между пупком и мечевидным хрящом. Повернув руку на 180° против часовой стрелки, захватывают большой сальник и сычуг. Эту массу осторожно извлекают вверх, пока пилорическая часть сычуга окажется на уровне раны в подвздохе. Затем на 2 см вентрально и краниально от раны накладывают шов на каудальный край пилорической стенки сычуга (захватив несколько сантиметров сальника), прикрепляя к прилегающей брюшной стенке, включая мышцы. Второй такой же шов накладывают на 3 см дорсально от первого (рис. 151). В качестве шовного материала используют перлоновую нитку. Следует

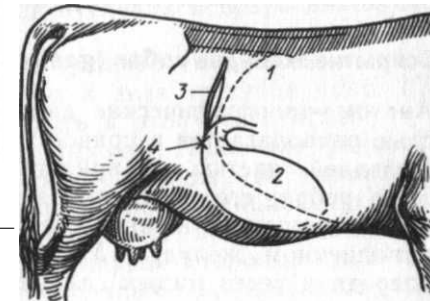


Рис. 151. Вправление и фиксация сычуга коровы:  
 1 — реберная дуга; 2 — сычуг; 3 — место лапаротомии; 4 — пилорус и место подшивания сычуга (x)

действовать осторожно, не повреждая петель кишечника. Разрез брюшной стенки закрывают, как после руменотомии. Антибиотикотерапия в течение 3 дней. Через 2—3 дня наступает улучшение аппетита. В неосложненных случаях прогноз хороший. Послеоперационные осложнения — перитонит при нарушении стерильности, просачивание содержимого из места прокола сычуга, нагноение швов на брюшной стенке.

### **Вскрытие сычуга овец (abomaso tomia ovis)**

**Показания.** Удаление из сычуга ягнят камней растительного (фитобезоары) или животного (волосяные шары — пилобезоары) происхождения.

**Обезболивание.** Нейролептик. Инфильтрационная анестезия.

**Техника операции** (по С. Г. Ельцову). Животное фиксируют в спинном положении. Лапаротомию осуществляют по белой линии разрезом 10—15 см в предпупочной области, начиная от мечевидного хряща. Обнаженный при этом сальник смещают влево введенной в брюшную полость рукой. В этот же момент захватывают пальцами пилорическую часть сычуга (закрывают вход в двенадцатиперстную кишку мелким безоаром) и извлекают ее в рану, изолируя стерильными салфетками. Затем левую стенку сычуга в начале пилорической части рассекают параллельно большой кривизны; величина разреза должна соответствовать размеру самого большого безоара, прощупываемого сквозь стенку сычуга и подведенного к месту разреза. После вскрытия сычуга безоары поочередно извлекают из полости сычуга, стремясь не загрязнить его поверхности. Стенку сычуга зашивают двухэтажным швом: сначала по Шмидену, затем по Ламберу или по Плахотину — Садовскому.

Рану брюшной стенки соединяют двумя этажами шва: непрерывного, включающего брюшину и белую линию, и узловатого, накладываемого на кожу, подкожную клетчатку и поверхностную фасцию. Швы снимают на 8—10-й день. В дальнейшем следят за полноценным кормлением.

### **Вскрытие желудка собак (gastrotomia)**

**Анатомо-топографические данные.** Желудок большей своей частью располагается в правом подреберье и мечевидной области. Передней частью он прилегает к печени, задней достигает 12-го ребра; его ventральная поверхность — большая кривизна — обращена к нижней стенке живота, прикасаясь к ней при наполненном желудке. Малая кривизна желудка направлена кпереди и через малый сальник соединена с печенью. От боль-

шой кривизны в каудальном направлении идет сальник, отделяющий органы живота от брюшной стенки.

**Показания.** Инородные тела в желудке или в конечной части пищевода.

**Обезболивание.** Наркоз или местная анестезия с предварительным применением успокаивающих средств. Надплевральная блокада по Мосину.

**Техника операции.** Животное фиксируют в спинном положении. Брюшную полость вскрывают в предпупочной области на протяжении 10 см либо по белой линии, либо парамедианым разрезом в обход прямой мышцы. Введя руку в брюшную полость, извлекают желудок на уровень операционной раны, захватив пальцами прощупываемое сквозь стенку инородное тело. Разрез стенки желудка ведут, ориентируясь на размеры инородного тела. Если прощупать инородное тело не удастся, то желудок извлекают как можно больше в операционную рану, изолируют его салфетками и делают разрез боковой стенки между малой и большой кривизной, выбирая участок без крупных сосудов. Сначала рассекают скальпелем серозно-мышечный слой, а затем выпячивающуюся в разрез слизистую оболочку рассекают ножницами (рис. 152).

Инородное тело извлекают корнцангом или пальцами. Вытекающее содержимое желудка убирают марлевыми тампонами.

Рану желудка зашивают двухэтажным швом: сначала по Шмидену, а затем по Ламберу. Брюшную стенку зашивают, как это описано выше. На следующий день после операции животному дают чай, а затем слизистые супы. Швы удаляют обычно на 8—10-й день.

### **Биопсия печени (pinctio hepatis)**

**Показания.** Применяют чаще всего у крупного рогатого скота с диагностической целью для установления взаимосвязи гистоструктуры изменений печени и ее функционального состояния при кетозах, отравлениях, различных видах перерождений и др. Существует два способа биопсии — слепая и визуальная. Чаще используют первый способ.

**Инструментарий.** Необходима игла 18 см длиной с диаметром 2 мм, конец которой заточен в виде трезубца (рис. 153). Мандрен должен хорошо прилегать к этой части иглы.

**Техника операции** (по С. И. Никову). Животное фиксируют в станке с применением нозовых щипцов. У беспокойных животных применяют нейролептик и инфильтрационную анестезию. Место пункции — абсолютная зона притупления печени в 11-м межреберном промежутке правой стороны, на 2—3 см ниже горизонтальной линии, проходящей на уровне маклока

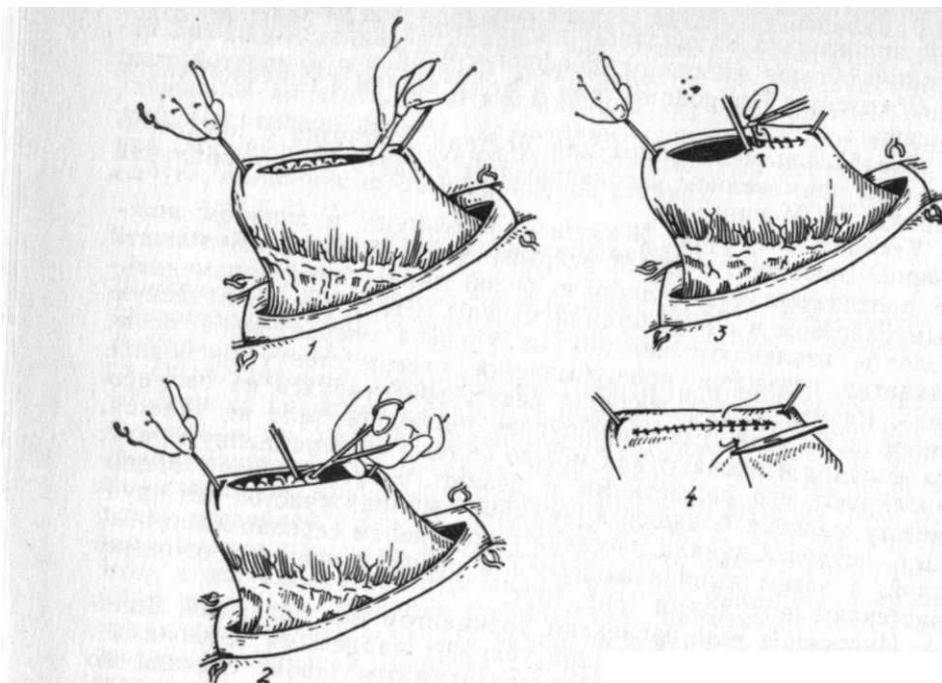


Рис. 152. Этапы гастротомии у собаки




Рис. 153  
виде  
резубца

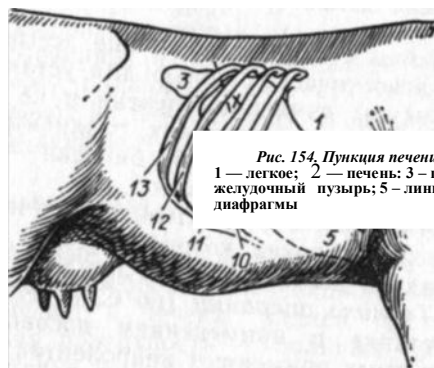


Рис. 154. Пункция печени (x) -  
1 — легкое; 2 — печень; 3 — почка; 4  
желудочный пузырь; 5 — линия прикрепления  
диафрагмы

(рис. 154). Это соответствует примерно расстоянию на 20—30 см ниже грудных позвонков. При увеличении печени пункцию можно делать в 12-м межреберном промежутке на том же уровне. У телят до 1—16-дневного возраста место пункции определяют в 12-м или 11-м межреберье на том же уровне. Кожу на намеченном участке прокалывают остроконечным скальпелем или стилетом от троакара, используемого для прокола рубца у мелких жвачных. В этот пункт вводят иглу по переднему краю ребра по направлению бугра левой локтевой кости. В момент продвижения инструмента рука оперирующего испытывает сопротивление от прокола тканей межреберного промежутка, а затем диафрагмы. После этого игла погружается в печень. Мандрен извлекают и инструмент еще продвигают на глубину 3—4 см. У молодых телят общая глубина введения иглы не должна превышать 5—8 см. Перед извлечением иглы ее поворачивают вокруг продольной оси на 180—360°, что позволяет отделиться пунктату, находящемуся в просвете иглы. Иглу извлекают и пунктат выталкивают мандреном для дальнейшего исследования. Рану на коже заклеивают коллодием.

#### ОПЕРАЦИИ НА КИШКАХ

##### Прокол слепой кишки у лошади (саесоцентез)

**Анатомо-топографические данные.** Слепая кишка (intestinum caeci) имеет вид запятой. Состоит из 4-х частей: головки, или основания, промежуточного отдела, тела и верхушки. Самая расширенная часть — головка — располагается в области правой голодной ямки и подреберья, она прилегает к поясничным мышцам; промежуточный отдел лежит позади двенадцатиперстной кишки, занимая территорию от наружного бугра подвздошной кости до последнего ребра; тело переходит в верхушку, которая заканчивается непосредственно у мечевидного хряща.

**Показания.** Острый метеоризм слепой кишки, обуславливающий так называемые ветреные колики и угрожающий смертью вследствие асфиксии, разрыва кишки или диафрагмы. Оперируют в неотложном порядке.

**Техника операции.** Лошадь оперируют в стоячем положении, фиксируют закруткой, а также приподнимают правую грудную конечность. Используют нейролептик. Операцию выполняют в правой голодной ямке. Однако, если голодная ямка не вздута, а при ректальном исследовании устанавливают сильное выпячивание стенок вздувшегося толстого кишечника, возможен прокол через стенку прямой кишки. Иногда объектом прокола окажется переполненная газами большая ободочная кишка.

Прокол через правую голодную ямку осуществляют в точке, лежащей на середине расстояния между макло-

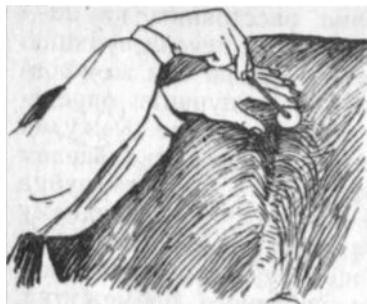

Рис. 155. Прокол слепой кишки лошади

ком и последним ребром. Пользуются троакаром (диаметр 0,3—0,5 см) с нерасщепленной гильзой и со сглаженными гранями выступающего конца стилета. Держат его в правой ладони с выставленным на гильзу указательным пальцем. При толстой коже желательнее сначала ее проколоть острым скальпелем. Быстрым толчком, направляя конец инструмента в сторону мечевидного хряща, прокалывают слон

головой ямки и прилегающую стенку кишки (рис. 155). Прижимая щиток гильзы к коже, извлекают стилет и постепенно, прикрывая отверстие гильзы тампоном, выпускают газы. После этого в полость кишки через гильзу шприцем или спринцовкой вводят 300—500 мл противобродильного раствора. Затем вставляют стилет в гильзу и троакар извлекают, прижимая щиток гильзы к коже. Рану заклеивают коллодием.

Прокол через стенку прямой кишки. Лошадь фиксируют в станке с применением путовых ремней и шлеи. Прямую кишку промывают раствором этикридина 1 : 1000 или калия перманганата; хвост отводят в сторону, область анального отверстия протирают тампоном с йодированным спиртом. Вводят в прямую кишку лошади иглу Боброва, соединенную с длинной резиновой трубкой. Нащупав вздутую кишку, прокалывают ее через стенку прямой кишки и постепенно выпускают газы. Чтобы лучше контролировать выход газов, конец трубки опускают в стакан с водой. Иглу извлекают после прекращения выделения пузырьков в стакане.

### Вскрытие кишки у мелких животных (enterotomia)

**Показания.** Непроходимость кишечника у животных вследствие закупорки инородным телом или конкрементом.

**Инструментарий.** Кроме обычного, необходима пара мягких кишечных зажимов (рис. 156).

**Обезболивание.** Наркоз.

**Техника операции.** Животное фиксируют на спине или на боку в зависимости от местоположения и величины тела, закупоривающего просвет кишки. После вскрытия брюшной полости извлекают соответствующий участок кишки и хорошо изолируют его от краев операционной раны и брюшной полости

салфетками. Темно-синяя или темно-красная окраска свидетельствует о нежизнеспособности кишечной петли и необходимости ее резекции (см. ниже). Легкими движениями пальцев оттесняют содержимое кишки в стороны от намеченного участка рассечения и на кишку по сторонам места разреза накладывают зажимы. Разрез делают непосредственно над обтурирующим телом, а несколько каудальнее, на здоровом участке кишки, на боковой стороне. После извлечения закупоривающего предмета края раны кишки тщательно очищают тампонами. Применяют двухэтажный шов по Ламберу. Если просвет кишки узок, то поступают «Ушивание ран кишки»).

В послеоперационный период назначают антибиотики; начиная со следующего дня дают воду, а в дальнейшем слизистые супы; свиньям — молоко, собакам — мясной бульон. С 5-го дня переходят на обычный рацион.

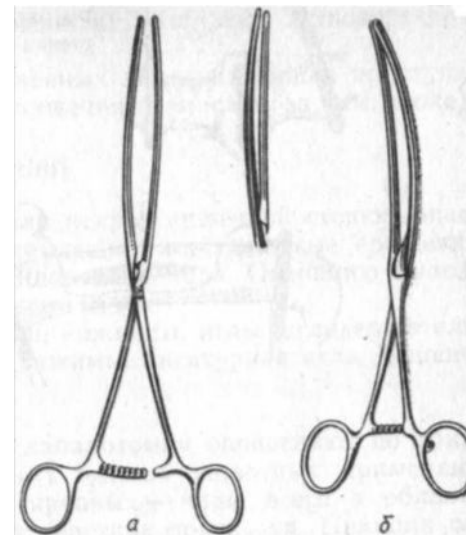


Рис. 156. Кишечные зажимы:

а — прямой; б — изогнутый

### Ушивание ран кишки

**Показания.** Единичные или множественные ранения кишечной стенки.

**Фиксация и обезболивание,** как в предыдущем случае.

**Техника операции.** В зависимости от величины и количества ранений поступают различно. Сместив содержимое извлеченной кишечной петли в стороны и изолировав поврежденный участок петли зажимами, приступают к закрытию ран. При этом соблюдают тщательную изоляцию брюшной полости от загрязнения обкладыванием стерильными салфетками кишечной петли. Небольшие раны закрывают наложением серозно-мышечного шва. При его затягивании пинцетом втягивают края раны в просвет кишечника, чтобы было полное соприкосновение серозных оболочек. Продольные большие раны зашивают двухрядным кишечным швом по Ламберу или Шмидену. При этом во избе-

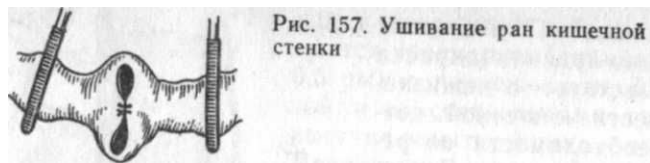
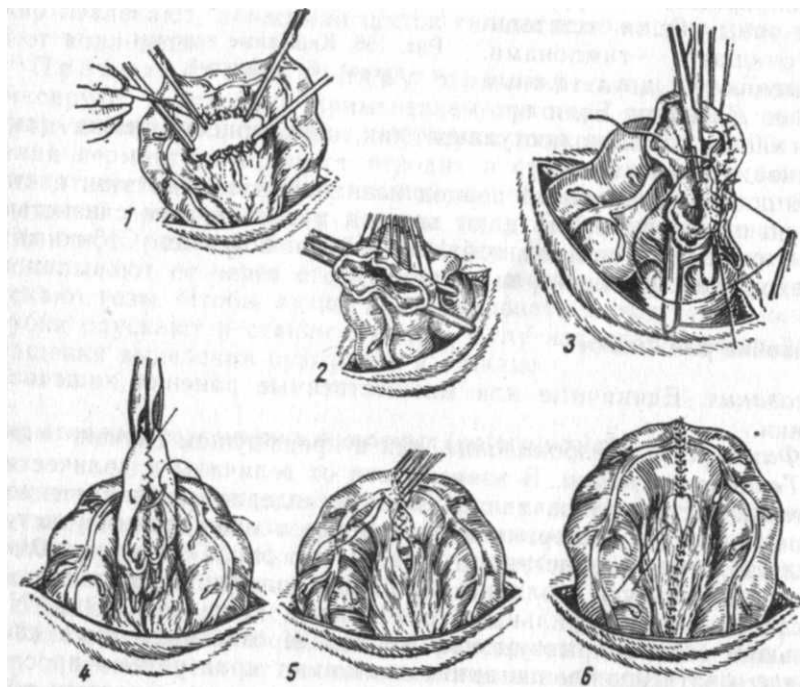


Рис. 157. Ушивание ран кишечной стенки

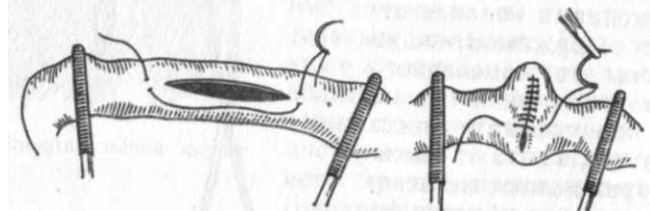

Рис.158. Резекция кишки и наложение концевого соустья (см. текст)



жание сужения просвета кишки их зашивают в поперечном направлении (рис. 157).

При обширных и множественных дефектах кишки приступают к резекции и наложению кишечного анастомоза (см. ниже).

### Резекция кишки (resectio intestini)

*Показания.* Перфорация или некроз кишечной стенки; опасность некроза вследствие ущемления; неустраняемые сращения или инвагинация; опухоли и инородные тела. Операцию выполняют у домашних животных всех видов.

*Инструментарий.* Скальпели, ножницы, иглы, иглодержатель, шовный материал, кишечные зажимы, лигатурная игла Дешана, артериальные зажимы.

*Обезболивание.* Наркоз.

*Техника операции.* Место лапаротомии определяют по локализации поражения. Обычно у мелких животных применяют парамедианный разрез, а у крупных — чаще всего в области голодной ямки или на других участках подвздоха. Принцип резекции кишки для всех животных один, отличается некоторыми техническими деталями, обусловленными видом животного и топографией. Главное условие, которое должно быть соблюдено, — это резекция в пределах неповрежденных тканей и достаточное обеспечение кровоснабжения культи кишки.

Извлеченную после лапаротомии кишечную петлю изолируют от брюшной полости марлевыми салфетками и оттесняют пальцами в стороны содержимое кишки. После этого на здоровой части кишки по сторонам от намеченного участка резекции накладывают кишечные зажимы. Иногда дополнительной парой зажимов изолируют непосредственно пораженную часть кишки. На сосуды брыжейки накладывают по 2 лигатуры (рис. 158, 1). При иссечении значительного участка кишечной петли лигатуры накладывают на магистральный ствол, питающий данный участок кишки. Ножницами или скальпелем вблизи каждого зажима рассекают участок кишки в косом направлении так, чтобы противолежащий брыжейке участок кишки был иссечен на большем протяжении. Это обеспечит лучшее ее питание и проходимость. Брыжейку освобождают между лигатурами. Слизистую оболочку тщательно освобождают от остатков содержимого, слегка протирая маленькими тампончиками, пропитанными спиртом.

В зависимости от величины просвета кишки различают 2 способа соединения ее концов.

Сшивание конец в конец (осевое соустье) применяют при достаточном просвете кишки, что легко осуществить у крупных животных. Культи кишки прикладывают одна к другой



боковыми поверхностями и соединяют их непрерывным швом через все слои по Шмидену, переворачивая затем кишку так, чтобы она была сшита на всем протяжении соединяемых концов. В заключение накладывают поверх этого шва 2-й этаж, но уже по Ламберу. После этого зашивают брыжейку (2—6).

Сшивание бок в бок (боковое соустье) применяют при резекции кишки с узким просветом. Извлеченную и изолированную салфетками кишечную петлю на местах резекции пережимают артериальными зажимами. Далее необходимо подготовить культю для сшивания. У крупных животных можно пережать кишку с обеих концов иссекаемого участка щипцами Занда. Место пережатия перевязывается двумя лигатурами, между которыми кишку иссекают (рис. 159). Полученные культю зашивают швом Ламбера. У мелких животных культю кишки заделывают непрерывным двухэтажным швом Ламбера после ее зажатия пинцетом, через который перебрасывают нитки.

Обращенные в противоположные стороны культю кишки прикладывают боковыми поверхностями друг к другу и сшивают непрерывными швами, не прокалывая слизистой оболочки. Затем на обеих поверхностях соединенной швами кишки делают продольные отверстия, совпадающие по длине и направлению наложенного шва на расстоянии 0,5—0,8 см от него, и приступают к непрерывному сквозному шву на задних (внутренних) краях раны обеих культей. Этой же нитью продолжают шить по Ламберу, соединяя непрерывным швом передние края раны. В заключение накладывают завершающий непрерывный шов на серозную и мышечную оболочки по Ламберу (рис. 160, 1—10).

### Резекция прямой кишки (resectio intestinum recti)

**Анатомо-топографические данные.** Прямая кишка (intestinum rectum) занимает большую часть тазовой полости; она имеет два отдела: передний — брюшинный и задний — ретроперитонеальный, окруженный рыхлой соединительной тканью. Дорсально она прилегает к вентральной поверхности крестца и начальной части хвоста. Вентрально от нее у самцов расположены мочевой пузырь, придаточные половые железы, отделы мочеточников, семяпроводов и мочеиспускательного канала; у самок — тело матки и влагалище. Между упомянутыми органами: прямой кишкой, стенками живота и таза образуются у самцов три, а у самок четыре выпячивания брюшины (рис. 161).

На уровне середины таза прямая кишка ампулообразно расширяется, а затем, суживаясь, заканчивается заднепроходным отверстием. Длина кишки у лошади и крупного рогатого

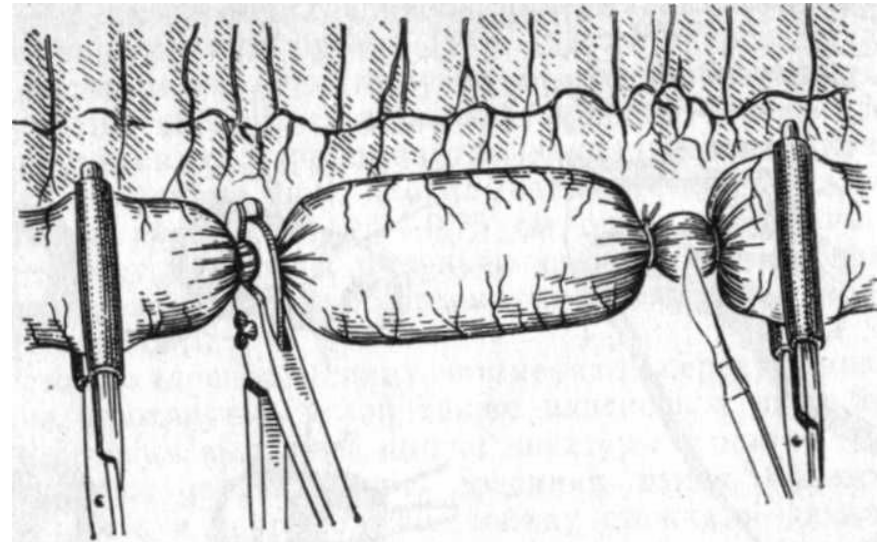


Рис. 159. Пережатие кишки щипцами Занда (из Дитца с соавторами)

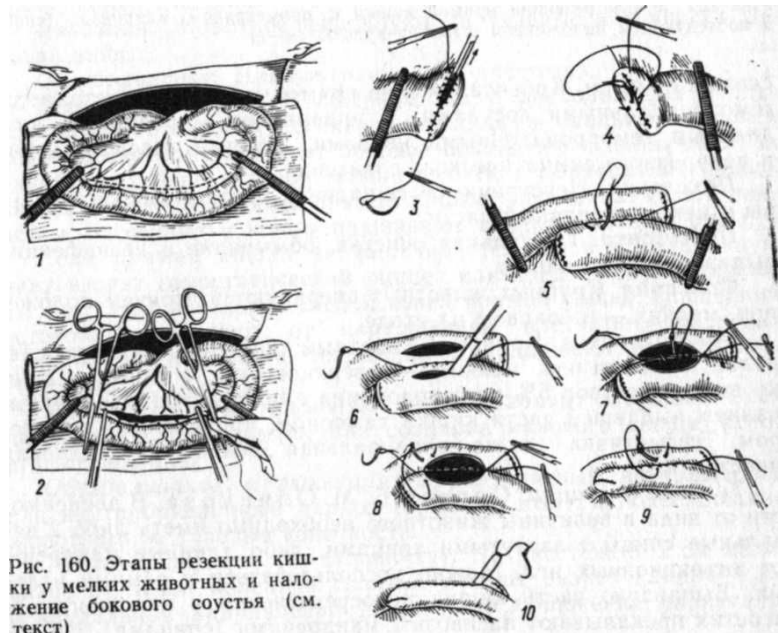


Рис. 160. Этапы резекции кишки у мелких животных и наложение бокового соустья (см. текст)

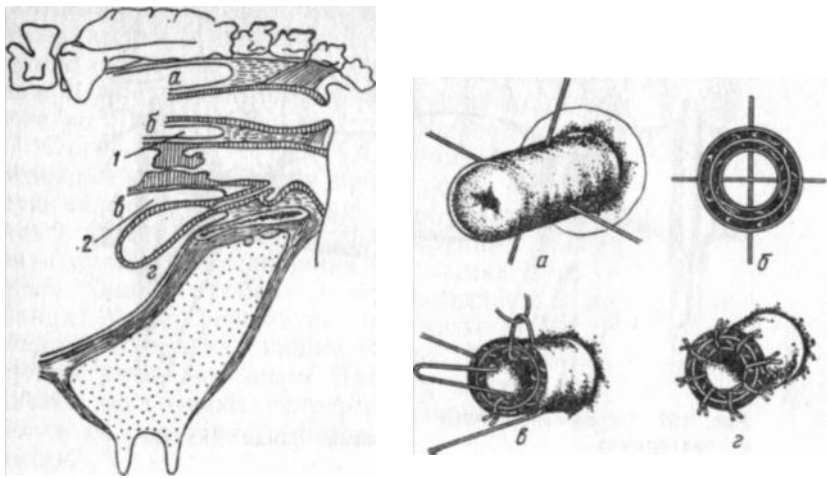


Рис. 161. Выпячивания брюшины у коровы:

1 — свище-прямокишечное; 2 — прямокишечное-маточное; 3 — маточно-мочепузырное; 4 — мочепузырно-лобное. Показаны места дорсовагинального (1) и ветральновагинального (2) введения пальцев, введенными в брюшную полость через разрез дорсальной стенки влагалища.

Рис. 162. Этапы резекции прямой кишки с применением мандренов (спиц) и последующим наложением швов на культю (а—г)

скота 20—30 см. Кровоснабжение прямой кишки осуществляется геморроидальными сосудами, а иннервация — средним и каудальным геморроидальными нервами, ветвями тазового нерва и подчревного симпатического сплетения.

**Показания.** Неустранимое выпадение прямой кишки, разрывы и некроз выпавшей части.

**Подготовка.** Тщательная очистка, обмывание и дезинфекция выпавшей части кишки.

**Фиксация.** Крупных животных оперируют в стоячем положении, мелких — в боковом на столе.

**Обезболивание.** Крупным животным применяют низкую сакральную анестезию, мелким — поверхностную: в прямую кишку вводят раствор 5%-ного новокаина с последующим обкладыванием выпавшей части кишки тампоном, пропитанным раствором. Эффективна также эпидуральная пояснично-крестцовая анестезия.

**Техника операции.** Способ Б. М. Оливкова. В зависимости от вида и величины животного необходимо иметь либо 2 вязальные спицы с загнутыми концами, либо длинные мандрены от инъекционных игл. Можно воспользоваться и самими иглами. Выпавшую часть кишки непосредственно у анального отверстия прокалывают насквозь 2 мандренами (спицами). Не до-

ходя 1—1,5 см до места прокола циркулярным разрезом отсекают выпавшую часть органа (рис. 162). Мандрены будут служить фиксаторами, препятствующими разъединенным стенкам прямой кишки вправиться в тазовую полость. Сильно изогнутой иглой, вкалывая ее снаружи внутрь, накладывают на края культи кишки узловатые швы, прокалывая все слои. Стежки должны быть на расстоянии 0,5—0,75 см один от другого. После этого удаляют мандрены и культю смазывают дезинфицирующей мазью; культя кишки затем самостоятельно вправляется в тазовую полость.

Вместо мандренов (спиц) применяют перекрещивающиеся лигатуры, протянутые иглой также наискось в виде буквы X. После отсечения выпавшей кишки лигатуры в центре ее просвета пересекают и связывают, соединяя таким образом слои культи кишки, а в промежутке между стежками накладывают дополнительные швы. Швы не снимают.

### Создание искусственного заднепроходного отверстия

(anus artificialis)

**Показания.** Отсутствие заднепроходного отверстия у поросят, ягнят, козлят, щенков.

**Фиксация.** Животное фиксируют за тазовые конечности головой вниз.

**Обезболивание.** Инфильтрационная анестезия.

**Техника операции.** В обычном месте расположения заднепроходного отверстия иссекают ножницами овальный кусочек кожи. Животному придают боковое положение и наблюдают за раной, в глубине которой можно заметить выпячивание сквозь клетчатку слепого конца прямой кишки. Его захватывают пинцетом, рассекают и концы подшивают к краям кожной раны.

Если прямая кишка не выпячивается, то в образованную рану вводят гемостатический пинцет или зонд, пробуравливают им клетчатку и находят слепой конец прямой кишки. Последний осторожно отделяют от окружающей клетчатки, подводят к краям кожной раны, вскрывают и подшивают несколькими стежками.

У поросят иногда применяют другой вариант операции — так называемую колостомию, или создание калового свища (anus-practernaturalis).

**Обезболивание и фиксация.** Барбитуратный внутривенный или внутрибрюшинный наркоз (средняя доза) и подвешивание животного за тазовые конечности.

**Техника операции** (по Плонайту). На расстоянии 2 см медиально от левой коленной складки делают разрез длиной 4 см в каудальном направлении до момента обнажения париеталь

ной брюшины. Последнюю захватывают пинцетом, перфорируют и отверстие расширяют ножницами. Затем посредством непрерывного или узловатого шва шелковой или синтетической нитью края рассеченной брюшины пришивают к краям рассеченной прямой мышцы живота (экстраперитонеальный шов). Между стежками шва и в брюшную полость инъецируют раствор или суспензию антибиотика. После этого в брюшную полость вводят 2 пальца и, подтянув задний отдел подлежащего участка нисходящего отдела ободочной кишки, делают ножницами продольный разрез, предварительно изолировав кишку от раны брюшной стенки салфеткой. С каждой стороны раны кишки отсекают полоски по 6—8 мм шириной. Края стенки кишки подшивают непрерывным или узловатым швом к окружности краев кожной раны, прокалывая все слои стенки кишки. Через час после операции из вновь образованного свища начинает выходить кишечное содержимое. Поросят подсаживают к свиноматке. Швы снимают на 7—10-й день. Оперированные животные развиваются вполне нормально.

#### ОПЕРАТИВНОЕ ЛЕЧЕНИЕ БРЮШНЫХ ГРЫЖ (HERNIOTOMIA)

Наружная грыжа живота имеет следующие анатомические признаки: грыжевые ворота (кольцо) — отверстие, через которое выходят внутренности; грыжевой мешок — выпяченная париетальная брюшина; грыжевое содержимое — петля кишечника, сальник, мочевой пузырь и др. Некоторые авторы различают 2 грыжевых мешка: наружный, состоящий из растянутой выпяченной кожи, и внутренний, представляющий собой выпячивание под кожу париетальной брюшины. При выходе внутренних непосредственно под кожу вследствие разрыва мышечно-апоневротических слоев и брюшины говорят о подкожном выпячении внутренних.

По локализации наружные грыжи живота бывают пупочные, боковой брюшной стенки, пахово-мошоночные (интравагинальные), промежностные и др. Все перечисленные виды грыж, в свою очередь, подразделяют по степени смещаемости их содержимого на следующие 2 группы: 1) вправимые грыжи (*h. li-beга*) — содержимое грыжи легко может перемещаться в брюшную полость и обратно; 2) невправимые грыжи (*h. iggeronibilis*) — содержимое не перемещается из-за сращения с грыжевым мешком.

Опасная разновидность невправимой грыжи — ущемленная грыжа (*h. incarcerated*), возникающая вследствие сдавливания грыжевого содержимого в грыжевом кольце от расширения кишечных петель газами и застрявшими плотными массами. Иногда бывает так называемое эластическое ущемление, оно

не зависит от переполнения кишечной петли содержимым, а происходит при внезапном вхождении в грыжевой мешок новых частей кишечника.

#### Операции при пупочных грыжах

Характер операций при пупочных грыжах бывает различным и зависит от вида животного, размеров грыжи, наличия сращений и т. п.

*Подготовка.* Голодная 12-часовая диета, очистка у самцов препуциального мешка, освобождение кишечника и мочевого пузыря.

*Фиксация и обезболивание.* Потенцированный наркоз для большинства животных или потенцированная местная анестезия для мелких. Животному придают спинное положение.

*Техника операции у крупного рогатого скота, лошадей, свиней.* Она имеет общие черты. 1. При больших грыжевых воротах, а также при сращении грыжевого содержимого с грыжевым мешком применяют следующий способ. Делают продольный веретенообразный разрез вокруг верхушки грыжевого мешка, захватив его щипцами Мюзе. Если оперируют хряка, то разрез должен быть серповидным поперек и спереди препуция, который препарируют сзади. Кожу отделяют от краев грыжевых ворот на 2—4 см в сторону. Выделяют грыжевой мешок и стремятся вправить его в брюшную полость. Если это не удастся из-за имеющихся сращений или узости грыжевых ворот, то последние рассекают несколько вперед по белой линии. Этот разрез зашивают после вправления грыжевого мешка. Затем под контролем введенного в грыжевые ворота пальца левой руки начинают накладывать петлевидные швы, стремясь не проколоть брюшину. Уколы и выколы иглы с каждой стороны грыжевых ворот делают на 1,5—2,0 см от их края.

После наложения шва края грыжевых ворот приобретают вид гребешковой складки. Для шва употребляют шелковые или капроновые нитки (рис. 163, А). Кожу зашивают узловатым швом, а затем поверх шва у крупных животных создают еще кожную складку (см. рис. 56). Швы снимают на 10-й день.

2. При необходимости резекции грыжевого мешка (сращения, резкое утолщение) операцию ведут следующим образом. Захватив выделенный грыжевой мешок рукой, циркулярным разрезом на расстоянии 1,5—2 см от края грыжевых ворот отсекают его и, отделив в местах сращений, вправляют в брюшную полость содержимое мешка. Грыжевые ворота зашивают: для этого указательный палец вводят в брюшную полость и под его контролем накладывают петлевидный шов на края грыжевого мешка (нити лавсановые или капроновые). Проколы де-

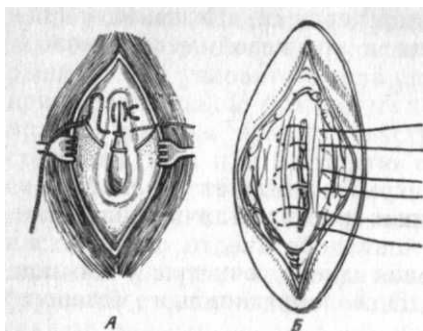


Рис. 163. Операции при пупочной грыже:  
А — при сохранившемся и Б — при иссеченном  
грыжевом мешке

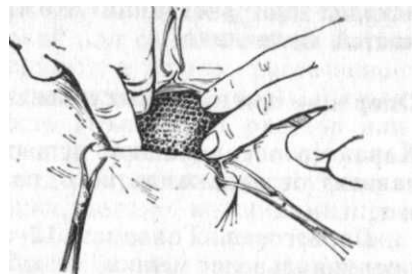


Рис. 164. Закрытие грыжевых ворот  
пластмассовой сеткой (И. Ф. Бут)

лают на расстоянии 2—3 см от края грыжевых ворот (Б). Кожу зашивают узловатым швом, поверх которого делают кожную складку, как и в предыдущем способе. Швы снимают на 10-й день.

3. Закрытие грыжевых ворот аллопластическим материалом. Для этого применяют капроновую ткань (капроновое сито), лавсан и др. После выделения грыжевого мешка его вправляют вместе с содержимым в брюшную полость и по размерам грыжевых ворот выкраивают соответствующий кусок ткани (или сетки) с таким расчетом, чтобы он выступал за края грыжевых ворот на 2—3 см. Затем капроновыми нитками пришивают (узловатым швом) вокруг грыжевых ворот синтетическую заплату (рис. 164); на кожу накладывают узловатые швы. Заживление идет по первичному натяжению. Синтетическая ткань хорошо сшивается и служит прочным укреплением для грыжевых ворот. В случае разрыва или частичного иссечения грыжевого мешка его края сближают капроновыми узловатыми швами, а затем сверху пришивают заплату. Кожу зашивают узловатым швом.

### Операции при грыжах боковой брюшной стенки

Этот вид грыж чаще всего возникает на боковых местах брюшной стенки, лишенной мышечных элементов. Таким местом является апоневротическая зона, расположенная в средней части подвздошной области.

**Обезболивание.** Наркоз или сочетание его у крупных животных с проводниковой паралиумбальной или паравертебральной анестезией, а у мелких с инфильтрационной.

**Техника операции.** Животное фиксируют в боковом положении. В основном оперируют так же, как и при пупочной грыже.

При больших грыжевых воротах или при необходимости резекции грыжевого мешка петлевидные швы накладывают из скрученного в несколько нитей шовного материала (лучше синтетического), стягивая их максимально. Поверх наложенных швов на расстоянии 3—4 см от краев грыжевых ворот пришивают синтетическую заплату, выкроенную по величине грыжевых ворот. Наилучшим материалом для этого является капроновое крупнопетлистое сито (1×1 мм); если его нет, применяют обычную капроновую густопетлистую или лавсановую ткань, в которой в шахматном порядке раскаленной спицей прожигают отверстия. Кожу зашивают с применением кожной складки или накладывают шов с валиками.

### Операция промежностой грыжи у собак

**Обезболивание и фиксация.** Перед операцией освобождают прямую кишку и мочевой пузырь. Глубокий наркоз. Собаке придают дорсальное положение с приподнятым тазом. Задние конечности подводят вперед, а хвост оттягивают к спине. В прямую кишку вводят 1—2 тампона, а анус закрывают кисетным швом.

**Техника операции.** Разрез кожи начинают непосредственно под основанием хвоста и ведут, огибая анус, на длину 8—10 см. После рассечения кожи обнаруживают волокна *m. sphincter ani externum*. Через них проходят ножницами и тотчас натываются на грыжевое содержимое. Смысл операции состоит в восстановлении диафрагмы таза соединением отдельными швами наружного сфинктера ануса с наружной хвостовой мышцей и с расположенной внизу *lig. sacrotuberale*. При проведении иглы с ниткой через хвостовую мышцу следят, чтобы не повредить анальную бурсу. Полагается наложить в зависимости от величины собаки по 2—3 шва. После наложения швов удаляют тампоны и концы ниток связывают. Перед наложением швов на кожу обрабатывают полость раны раствором антибиотика. На протяжении 3—4 дней дают животному легкий корм. Швы снимают на 10-й день.

### ОПЕРАЦИИ НА МОЧЕПОЛОВЫХ ОРГАНАХ

#### КАСТРАЦИЯ

Кастрация — искусственное прекращение функции половых желез. Она может быть осуществлена различными методами. Чаще всего кастрацию выполняют удалением половых желез. У самцов применяют также такие оперативные способы, в результате которых нарушаются кровоснабжение и иннервация половых желез либо полностью, либо частично разрушаются их элементы. Функция половых желез может быть прекращена и

другими воздействиями, например применением химических и гормональных препаратов, радиоактивного излучения. В настоящее время делаются попытки иммунологической кастрации. Большое значение имеет хирургическая кастрация, представляющая собой важнейшую хозяйственную операцию.

Кастрация вызывает коренные изменения в обмене веществ организма животного и в связи с этим своеобразные морфологические отклонения в его развитии. Кастрированные животные лучше откармливаются, их мясо становится нежным и более калорийным и у самцов оно лишено специфического запаха и вкуса; улучшается качество шерсти; рабочие животные делаются более спокойными и выносливыми; существует мнение, что у кастрированных коров удлиняется период лактации.

Когда половые железы удаляют полностью, кастрацию самцов называют орхидектомией (греч. orchis — яичко, ectome — иссечение), а самок — овариэктомией (лат. ovarium — яичник).

Показания и противопоказания к кастрации. Кастрацию применяют в животноводстве для дополнительного получения сала и мяса откармливаемых животных, увеличения настрига шерсти у овец, предотвращения случайного осеменения непригодными на племя самцами, а также для облегчения группового содержания и эксплуатации откармливаемых и рабочих животных. Чаще кастрируют неплеменных самцов мясных и рабочих животных.

По лечебным показаниям кастрацию предпринимают при оперативном лечении интравагинальных грыж у самцов сельскохозяйственных животных, при механическом разрушении семенников, хроническом их воспалении, водянке общей влагалищной оболочки, новообразованиях, варикозном расширении вен семенного канатика. Коров кастрируют для улучшения откорма, при не поддающихся лечению заболеваниях яичников, обуславливающих бесплодие. Свинок кастрируют перед откормом.

Кастрацию планируют не позднее как за 2 нед до и не ранее этого срока после окончания намеченных в хозяйстве профилактических прививок против заразных заболеваний (сибирская язва, эмкар, рожа и чума свиней и др.). Точно так же кастрация рабочих животных должна быть запланирована в эти сроки — до начала или после соответствующих сельскохозяйственных работ.

### Кастрация самцов

Анатомо-топографические данные. Паховый канал (canalis inguinalis) — воронкообразная щель в вентральной брюшной стенке (у жеребца длиной 10—12 см), образованная косыми

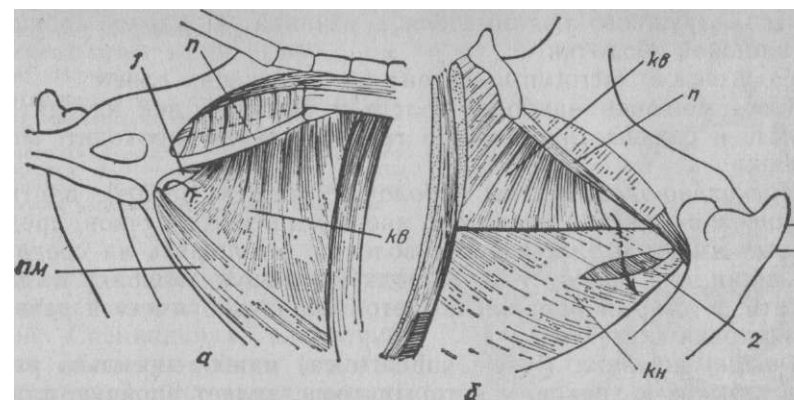


Рис. 165. Схема пахового канала лошади:

а — вид изнутри; б — вид снаружи; 1, 2 — внутреннее и наружное паховые кольца; П — паховая связка; КВ — косая брюшная внутренняя м.; ПМ — прямая брюшная м.; КН — апоневроз косой брюшной наружной м.

мышцами живота и имеющая 2 отверстия — наружное (подкожное) и внутреннее (брюшное) паховые кольца. Первое из них образовано тазовой и брюшной частями апоневроза наружной косой мышцы живота: в нем различают задний и передний углы, длина его у жеребца 12—15 см. Второе ограничено спереди задним краем внутренней косой мышцы живота и сзади паховой (пупартовой) связкой; в нем имеются задне-внутренний и передне-наружный углы (рис. 165), длина его 2—4 см. Увеличение паховых колец у жеребца имеет важное значение при определении способа кастрации. Наибольшая длина канала бывает у быков, а длина колец — у жеребцов. Очень широк паховый канал у кроликов. Внутри пахового канала выступающий его отросток париетальной брюшины (покрытый поперечной фасцией) образует в лагальную канал (canalis vaginalis). В пределах мошонки влагалищный канал расширяется и переходит в полость общей влагалищной оболочки (cavum vaginale). Влагалищный канал имеет наружное и внутреннее влагалищные кольца, соответствующие своим положением паховым кольцам. Помимо влагалищного канала, в паховом канале находятся наружный подниматель семенника, наружные срамные артерии и вена, ветви наружного семенного нерва и лимфатические сосуды, а у жеребцов иногда добавочные паховые лимфатические узлы.

Семенной мешок — saccus testicularum у жвачных и однокопытных помещается между бедрами, а у остальных — вблизи ануса. Он состоит из мошонки — парной полости

парного наружного поднимателя семенника и парной общей влагалищной оболочки.

Мошонка (scrotum) состоит из следующих слоев.

Кожа мошонки наиболее толста у быков, в ней находятся потовые и сальные железы. По средней линии проходит шов мошонки.

Мышечно-эластическая оболочка (tunica dartos) плотно соединена с кожей и содержит много мышечных пучков, среди которых имеются эластические волокна. Утолщаясь на срединной линии, он образует перегородку, делящую мошонку на две полости. У старых баранов под этой оболочкой имеется развитая жировая клетчатка.

Фасция мошонки (fascia subdartoica) наиболее сильно развита у быков и хряков, у которых представляет прочную пластинку, плотно связанную с предыдущим слоем и рыхло с общей влагалищной оболочкой.

Общая влагалищная оболочка (tunica vaginalis communis)—отросток париетальной брюшины и поперечной фасции, выстилает каждую половину мошонки, образуя полость общей влагалищной оболочки (cavum vaginale), сообщающуюся с брюшной полостью посредством влагалищного канала. На латеральной поверхности оболочки находится наружный подниматель семенника (m. cremaster ext.), наиболее хорошо выраженный у быка, лошади и хряка. Он является отщеплением внутренней косой брюшной мышцы. Плотно прилегая к латеральной поверхности общей влагалищной оболочки, эта мышца, покрытая одноименной фасцией (fascia cremasterica), рыхло соединена с мошонкой (рис. 166).

Специальная влагалищная оболочка семенника (tunica vaginalis propria) покрывает семенник с придатком и семенной канатик. В каудальной части, начиная от хвоста придатка и на протяжении всего заднего края семенного канатика, эта оболочка переходит в общую влагалищную оболочку, образуя таким образом дубликатуру брюшины (брыжейку семенника—mesorchium и семенного канатика — mesofuniculum). Нижний ее участок, соединяющий хвост придатка с общей влагалищной оболочкой, утолщен. Он называется паховой связкой семенника (lig. testis inguinale), или направляющей хордой семенника (lig. gubernaculum testis). В клинической практике ее называют влагалищной, или переходной, связкой (lig. vaginale). При открытом способе кастрации этот утолщенный участок всегда рассекают, а остальную проксимальную часть брыжейки разрезают вдоль семенного канатика.

Семенник — testis (didymis, s. orchis) покрыт снаружи специальной влагалищной оболочкой семенника, переходящей на придаток семенника, семенной канатик и их брыжейку, по-

Рис. 166. Половые органы жеребца (семенниковый

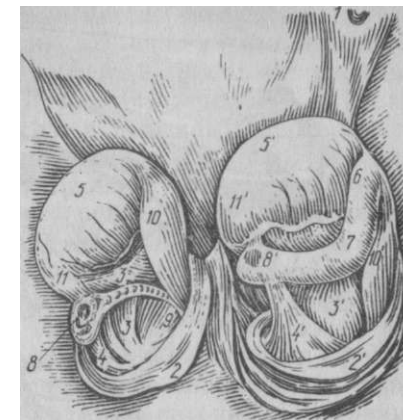
мешок с обеих сторон вскрыт): 1 — препуциальное отверстие; 2 — У — общая влагалищная оболочка; 3—3' — мезорхиум; 4—4' — влагалищная связка; 5—5' — семенники; 6 — головка придатка; 7 — тело придатка; «с» — хвост придатка; 9 — семяпровод; 10—10' — сосудистая часть семенного канатика; 11 — связка семенника

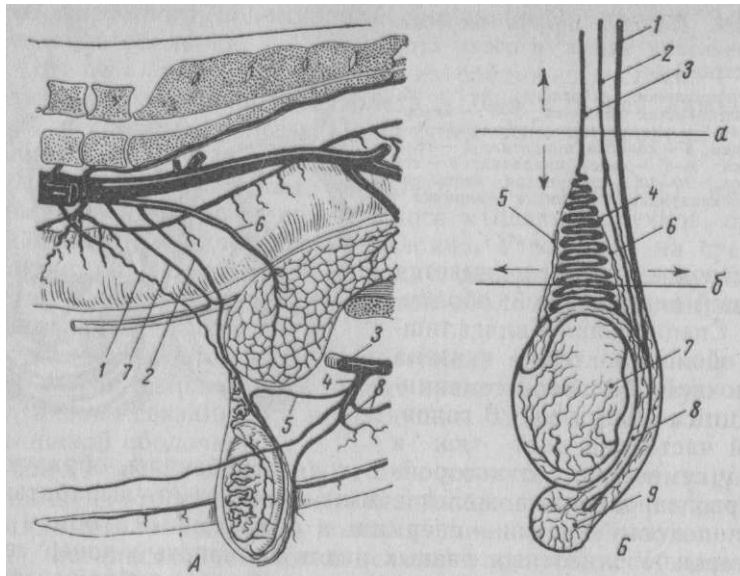
средством которой соединяется с общей влагалищной оболочкой. Специальная влагалищная оболочка тесно связана с белочной оболочкой семенника (tunica albuginea). В головчатой части она дает тяж в толщу семенника, от которого отходят трабекулы, образующие камеры, заполненные железистыми элементами, вырабатывающими половые клетки — спермин и андрогенный гормон — тестостерон. У животных разных видов головчатый конец семенника занимает различное положение: у быка он обращен вверх, у жеребца — вперед, у хряка — вниз.

Придаток (epididymis) у жвачных расположен по каудальному краю семенника, а у жеребцов, хряков, кобелей и котов — на дорсолатеральной поверхности. Он имеет головку, тело и хвост. Положение его головки соответствует положению головчатой части семенника. От хвоста придатка начинается семяпровод; посредством связки семенника хвост придатка соединен с семенником, а влагалищной связкой — с общей влагалищной оболочкой.

Семенной канатик (funiculus spermaticus) покрыт снаружи складкой висцеральной брюшины, переходящей в брыжейку семенника и посредством последней соединяющейся общей влагалищной оболочкой. В его составе имеются:

а) внутренняя семенная артерия (a. spermatica interna) — отходит от брюшной аорты (рис. 167). Вблизи семенника она образует так называемый сосудистый конус. В нем артерия делает извилины, образуя двойную спираль, в которой, например у быка, 13—18 мелких завитков первичной спирали складываются в один крупный завиток вторичной спирали; последних в сосудистом конусе 7—11 (Борисевич). У вершины сосудистого конуса от внутренней семенной артерии отходят 1—3 стволы артерии придатка (a. epididymis), которые разветвляются в области головки, тела и хвоста придатка. Одноименная вена в области семенного канатика образует так называемое лозовидное «плетение» (plexus pampiniformis);





**Рис. 167. Схема кровоснабжения семенника быка:**  
*А* по Элленбергеру и Бауму: 1 — внутренняя семенная а.; 2 — а. семяпровода; 3 — глубокая бедренная а.; 4 надчревносрамной ствол; 5 — наружная семенная а.; 6 — пупочная а.; 7 мочеточниковая а.; 8 — наружная срамная а.; *Б* — ветвление сосудов по В В Мосину: 1 семяпровод; 2 — а. семяпровода; 3 — внутренняя семенная а.; 4 — сосудистый конус семенного канатика; 5 и 6 — а. а. придатка; 7 — семенник; 8 — тело при датка; 9 — хвост придатка Место наложения щипцов: а — неправильно; б — правильно

б) артерия семяпровода (a. deferentis)—отходит от пупочной артерии и в составе семенного канатика идет рядом с семяпроводом, анастомозируя в верхней части сосудистого конуса с внутренней семенной артерией;

**Наружная семенная артерия (a. spermatica externa), отходит от глубокой бедренной артерии или от надчревно-срамного ствола (truncus pudendo-epigasticus). Она не входит в состав семенного канатика, а лишь разветвляется в наружном поднимателе семенника и оболочках последнего.**

в) внутренний подниматель семенника (m. cremaster inter-nus) — состоит из гладких мышечных волокон, которые идут вдоль семенного канатика, теряясь в белочной оболочке семенника (у крупного рогатого скота мышца отсутствует);

г) внутреннее семенное сплетение (plexus spermaticus internus, s. hervus spermaticus internus)—образуется из постган-глионарных волокон каудального брыжеечного узла;

д) лимфатические сосуды в количестве от 18 до 38 (жеребец) крупных и мелких стволов идут от семенника и придатка по ходу семенного канатика и впадают в поясничные лимфатические узлы;

е) семяпровод (ductus deferens, s. ductus spermaticus), являясь продолжением канала придатка, выходит из его хвоста. Он располагается в семенном канатике с медиальной стороны, следует через влагалищный канал в брюшную полость и позади шейки мочевого пузыря соединяется с выводным протоком пузырьковидной железы, образуя семяизвергающий проток с каждой стороны. Концевая часть семяпровода образует ампулообразное расширение, содержащее гроздевидные железы. Та часть семенного канатика, в основе которой находятся внутренние семенные артерии и вена, называется сосудистой частью, а содержащая семяпровод и лежащая медиально — семяпроводной.

**Иннервация и кровоснабжение мошонки.** Мошонка и наружный подниматель семенника снабжаются кровью от ветвей наружных семенной и срамной артерий. Иннервация мошонки и общей влагалищной оболочки осуществляется ветвями наружного семенного нерва, подвздошнопахового и подвздошно-нопочечного нервов, а в задней части мошонка снабжается ветвями промежуточного нерва. Лимфатические сосуды в количестве 6—8 крупных стволов, образующиеся из слияния большого количества мелких, проходят в боковых стенках мошонки и впадают в поверхностные паховые узлы.

**Возраст кастрируемых животных, подготовка, время и место кастрации.** Кастрацию можно выполнять в любом возрасте животного, однако вопрос о более рациональном сроке операции у продуктивных животных окончательно не решен.

Самцов кастрируют в различные периоды их жизни в зависимости от вида, породы, скороспелости, цели кастрации (для откорма или для использования в качестве рабочего животного) и способа выполняемой операции. В соответствии с этим жеребцов скороспелых пород кастрируют в 1,5—2 года, а позднеспелых — не ранее 3—4 лет. При этом необходимо учитывать наличие семенников в полости общей влагалищной оболочки, прощупываемых сквозь ткани мошонки. В случае задержки их естественного опускания с кастрацией нужно повременить и дожидаться полного выхода семенников в полость общей влагалищной оболочки. Ослов и мулов кастрируют в 3—4 года. Выделенных для откорма быков, баранчиков и козлят оперируют в 5—6 мес; можно и в более старшем возрасте, но не позже чем за 6—8 мес до убоя. Кроме того, при экспрессионном способе баранчиков и козлят оперируют в 2—3 мес; хрячков кастрируют в возрасте 4—8—12 нед. Верблюдов оперируют в 2,5—3 года, оленей — в 10—12 мес (в период корализации), а кроликов — в 1,5—2,5 мес. Однако, исходя из хозяйственных соображений и лечебных показаний, кастрацию можно производить и в дру-

гие пригодные для данных случаев сроки. Быков, выращиваемых в качестве рабочих животных, оперируют не ранее 1 года. В США фидлотов (откармливаемых бычков) кастрируют враннем возрасте, сочетая это с обезроживанием.

Крупных животных накануне кастрации лишают корма, а в день операции освобождают кишечник и мочевой пузырь. У жеребцов накануне операции исследуют ректально внутренние паховые кольца; от их величины будет зависеть способ кастрации. Если в паховые кольца можно ввести кончики трех пальцев, то таких жеребцов кастрируют закрытым способом. Наилучшее место кастрации крупных животных — под открытым небом на травянистой лужайке.

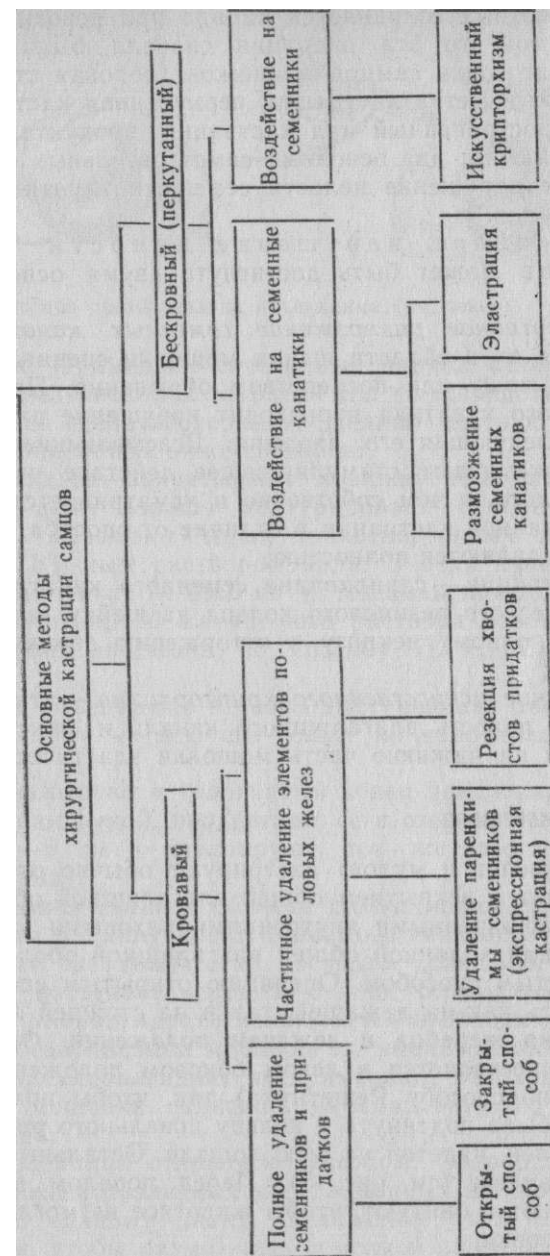
**Общая характеристика методов кастрации самцов.** Существует большое число способов кастрации самцов. Однако все они могут быть объединены в два основных метода— кровавый и бескровный (перкутанный). Каждый из этих методов может быть осуществлен различными технически отличающимися один от другого оперативными приемами, которые зависят от вида оперируемого животного, целенаправленности операции, наличия той или иной патологии в области операции и от особенностей применяемого инструментария (см. схему на стр. 223).

Кровавый метод кастрации широко распространен и применяется у домашних животных всех видов; чаще всего при этом методе полностью удаляют семенники и придатки, что может быть осуществлено с использованием так называемых открытого и закрытого способов. При первом из них после вскрытия мошонки рассекают общую влагалищную оболочку, обнажают семенник и удаляют его вместе с придатком. При втором общую влагалищную оболочку не разрезают, семенник вместе с придатком иссекают с покрывающей их общей влагалищной оболочкой.

Частичное удаление элементов половых желез преследует главную цель—прекращение выделения и даже выработки семенниками спермиев при сохранении инкретции мужского полового гормона. Выделяемый в кровь половой гормон регулирует более гармоничное развитие животного при отсутствии способности к осеменению. По существу данный способ нельзя считать в полном смысле кастрацией. Более правильное наименование его будет половая стерилизация. Наиболее распространены следующие 2 способа:

а) *удаление только паренхимы семенников* (экспрессионная кастрация) при сохранении соединительнотканной их основы и придатков;

б) *резекция хвостов придатков семенников* — операцию иногда выполняют у баранов и бычков. Поскольку у опериро-





ванных животных сохраняется либидо при невозможности осеменения самок, то эта операция сначала была предложена с целью подготовки самцов-пробников (половая стерилизация).

**Бескровный метод кастрации, перкутанная кастрация** — наиболее распространенный вид кастрации продуктивных животных. Он включает два основных самостоятельных способа: либо перкутанное нарушение целостности семенных канатиков, либо самих семенников.

Перкутанное нарушение целостности семенных канатиков может быть достигнуто двумя основными приемами.

а) *перкутанное разможнение семенных канатиков* путем сдавливания их в области шейки мошонки специальными щипцами через кожу или посредством обрывания. При разможнении семенного канатика происходит нарушение питания семенника и последующая его атрофия. Всасывающиеся при этом продукты оказывают стимулирующее действие на развитие и рост животного, в чем собственно и усматривается особый эффект перкутанной кастрации в отличие от способа, при котором семенники удаляются полностью;

б) *эластирация* — сдавливание семенного канатика (наложение эластического резинового кольца на шейку мошонки), приводящее к полному некрозу и отторжению семенников вместе с мошонкой;

в) *создание искусственного крипторхизма* — втискивание семенников в полость влагалищного канала и фиксация их там наложением на нижнюю часть мошонки эластического кольца.

#### КАСТРАЦИЯ ЖЕРЕБЦОВ

Жеребцов (ослов и мулов) кастрируют обычно открытым способом, то есть с вскрытием общей влагалищной оболочки. Животных с расширенными внутренними паховыми кольцами, периорхитом или водянкой общей влагалищной оболочки кастрируют закрытым способом. Операцию открытым способом можно выполнять как на лежащей, так и на стоящей лошади.

**Кастрация жеребца в лежачем положении.** Фиксация животного осуществляется в левом боковом положении (русский повал или по способу Решетняка) так, чтобы правая тазовая конечность была подтянута к кольцу повального ремня или специальной шлеи, надетой на шею лошади. Остальные конечности связывают вместе (см. рис. 5). Перед повалом волос хвоста подворачивают и бинтуют, чтобы животное не могло загрязнить область мошонки.

*Обезболивание* имеет огромное значение и должно предшествовать повалу и кастрации; особенно это касается злых и силь

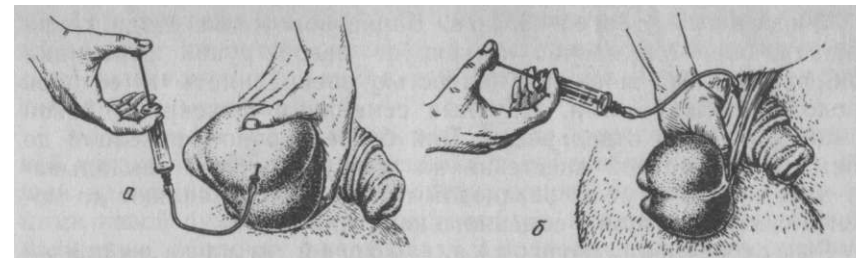


Рис. 168. Два способа обезболивания инъекциями (см. текст)

ных животных. Применяют сочетанный наркоз, который позволяет с меньшим риском и затратой сил фиксировать животное и безболезненно сделать операцию. Делают местную анестезию по одному из описанных ниже способов:

7. рукой прочно захватывают мошонку так, чтобы сквозь напряженную кожу хорошо контурировали семенники; кожу дна мошонки смазывают двумя прикосновениями тампончика, пропитанного 5%-ным раствором йода. В этих пунктах поочередно вкалывают иглу № 0860 на <sup>3</sup>U толщины каждого семенника и инъецируют по 10 мл 4%-ного раствора новокаина — интратестикулярная анестезия по способу Л. С. Сапожникова (рис. 168, а);

8. раствор инъецируют в резко выступающий хвост придатка, погружая иглу на всю его толщину по направлению к телу придатка;

9. иглу вкалывают в головчатый конец придатка, прочно захватив семенник рукой, продвигают ее в сторону семенного канатика на 4—5 см и инъецируют тот же раствор (способ М. В. Плахотина);

10. прокалывая ткани в области шейки мошонки, проникают кончиком иглы в толщу прощупываемого семенного канатика и инъецируют то же количество раствора (рис. 168, б).

Анестезия наступает через 5—6 мин. Благодаря предварительной даче хлоралгидрата исключается необходимость дополнительного обезболивания мошонки по линии разреза. В тех же случаях, когда хлоралгидрат не применяют, необходимо по линии разреза мошонки подкожно инъецировать 0,5%-ный раствор новокаина.

*Техника операции открытым способом.* Операцию выполняют с применением различных кастрационных щипцов или эмаскуляторов по единому плану. Назначение этих инструментов состоит в том, чтобы разможнить семенной канатик и перед отделением семенников этим создать надежный тромб, предупредив тем самым кровотечение.

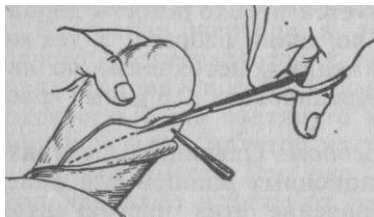
**Фиксация семенников.** Заняв положение сзади крупы лошади, оператор прочно фиксирует левой рукой семенники так, чтобы кожа мошонки полностью расправилась и ее шов проходил между ними. Крупные семенники фиксируют левой рукой каждый в отдельности. Для более прочной фиксации до применения местной анестезии на шейку мошонки накладывают эластичный жгут из резиновой трубки. Его оставляют до момента снятия щипцов с семенного канатика.

**Рассечение мошонки, общей влагалищной оболочки и обнажение семенников.** Как правило, обе половины мошонки, удерживаемые левой рукой, вскрывают на самой выпуклой поверхности одновременно двумя разрезами (параллельно шву мошонки) от переднего до заднего полюсов семенников. При этом брюшным скальпелем одновременно рассекают кожу мошонки, мышечно-эластическую оболочку, фасцию и общую влагалищную оболочку; случайное повреждение семенника существенного значения не имеет. Разрез общей влагалищной оболочки должен быть равен разрезу кожи. В противном случае образуется карман, в котором в последующем может скапливаться кровь и экссудат, представляющие благоприятный субстрат для размножения микрофлоры. Можно ограничиться сначала разрезом слоев до общей влагалищной оболочки, затем в задней части раны делают скальпелем маленький надрез общей влагалищной оболочки и, введя браншу ножниц, быстро рассекают до переднего конца кожного разреза.

**Рассечение влагалищной (переходной) связки.** Обнаженный семенник захватывают левой рукой и, преодолевая сопротивление наружного поднимателя семенника, осторожно извлекают из раны за влагалищную связку. Последнюю расправляют руками или пинцетом и поручают помощнику рассечь ее вблизи общей влагалищной оболочки (рис. 169). Нельзя разъединять связку вблизи хвоста придатка, так как можно повредить артерию семяпровода и отделить ее вместе с общей влагалищной оболочкой.

В последующем при наложении инструмента на семенной канатик артерия не попадает под его бранши и будет являться причиной кровотечения. Далее, удерживая семенник левой рукой и не снимая пинцета со связки, движением его в сторону влагалищного канала отделяют общую влагалищную оболочку от семенного канатика, разрывая мезорхиум на протяжении до 7—10 см. Последним моментом будет

вправление пинцетом отделенной влагалищной оболочки в полость влагалищного канала так, чтобы она находилась проксимально семенника.



**Рис. 169.** Рассечение влагалищной (переходной) связки

**Удаление семенников.** После рассечения влагалищной связки и отделения семенника и семенного канатика от общей влагалищной оболочки оперирующей раздвинутыми пальцами левой руки оттесняет рассеченную мошонку и общую влагалищную оболочку вверх к паху, а правой удерживает семенник. При этом обнажается семенной канатик. Если одновременно оперируют оба семенника, то обнажают оба семенных канатика. В дальнейшем пользуются одним из следующих инструментов (рис. 170).

**5 Применение щипцов Занда** является наиболее распространенным способом для размождения семенных канатиков. На расстоянии 7—9 см от семенника накладывают сзади наперед на семенной канатик бранши щипцов так, чтобы скрепляющий их винт был обращен своей головкой наружу (дистально). Сдвигая ветви щипцов обеими руками до отказа, закрепляют их затвором, имеющимся на ручках (рис. 171, о). Между браншами щипцов Занда можно захватить оба канатика одновременно, для чего лучше применить щипцы Амосова (рис. 170,2) с двойными браншами, которыми зажимают каждый семенной канатик в отдельности.

Зажатый канатик (или оба) вместе с семенником снаружи щипцов торзируют пальцами, покрыв марлевой салфеткой или специальным зажимом, делая 10—15 оборотов. В результате этого он обрывается. В практике торзирование канатика иногда заменяют отсечением его ножницами вблизи браншей. Оставшуюся культю смазывают 5%-ным раствором йода. После этого осторожно снимают щипцы, постепенно передвигая затвор. Из оставшейся полости удаляют сгустки крови, края и стенки полости мошонки покрывают либо дезинфицирующей мазью, либо реверзибельной эмульсией белого стрептоцида, вводя ее из шприца через резиновую трубку или наноси шпательем.

**5 Применение эмаскулятора** (рис. 170,3) имеет преимущество перед щипцами Занда; в данном случае семенник отделяют без предварительного откручивания. На браншах эмаскулятора имеются тупая и острая части. Эмаскулятор накладывают на обнаженный семенной канатик обязательно головкой винта наружу (дистально) и медленно сжимают ручки инструмента. При этом тупой его нарезкой семенной канатик зажимается, а острая его часть отделяет семенник. Наложенный инструмент держат 5—6 мин. Инструмент снимают медленно раскрытием ручек.

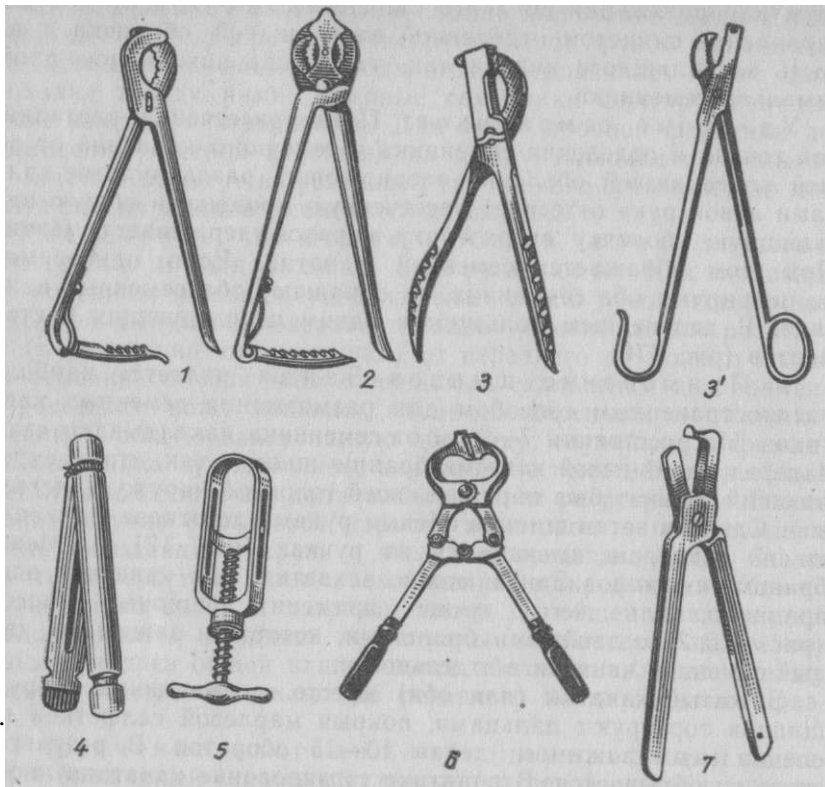


Рис. 170.

**Инструменты для кастрации:**

1 — щипцы Занда; 2 — щипцы Амосова; 3 — эмаскулятор; 3' — эмаскулятор Никифорова для овариостомии свинки; 4 — лещетки; 5 — лещеточный винт; 6 — щипцы Бурдиг-по; 7 — щипцы Гелятникова; 8 — щипцы Ханина — Тыни бекова

У молодых жеребцов (2—3 года), у которых утолщенная часть влагалищной связки еще не очень плотна, кастрацию эмаскулятором можно осуществить, не рассекая предварительно влагалищную связку. После разреза стенки мошонки и вскрытия общей влагалищной оболочки прямыми ножницами ее рассекают дополнительно спереди и вдоль семенного канатика.

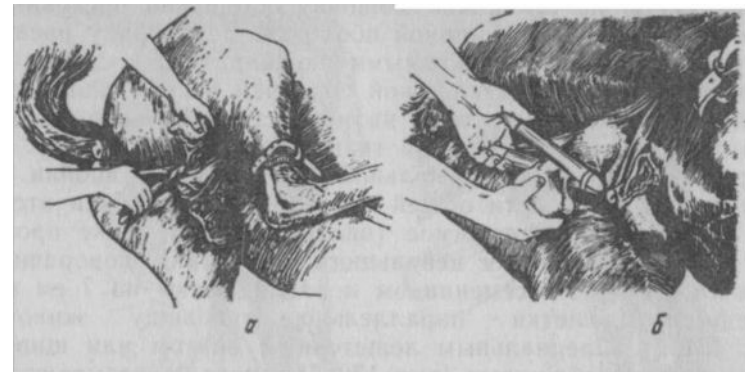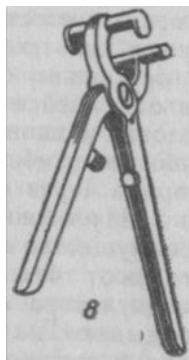


Рис. 171. Кастрация жеребца:  
а — открытым способом с применением щипцов Занда; б — закрытым способом с применением лещеток

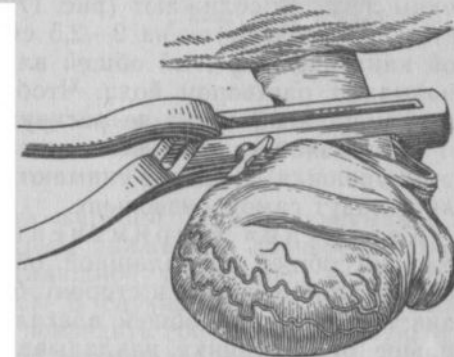


Рис. 172. Наложение эмаскулятора на семенной канатик жеребца вместе с вывернутой общей влагалищной оболочкой

Последний будет покрыт тогда общей влагалищной оболочкой частично только на той стороне, где расположена влагалищная связка. Бранши эмаскулятора накладывают на семенной канатик, к задней части которого прилегает вывернутый участок общей влагалищной оболочки. Перед закрытием браншей следует убедиться, что этот участок оболочки, связанный с хвостом придатка, будет расположен дистальнее эмаскулятора (рис. 172). Таким образом после смыкания браншей инструмента вместе с семенником и придатком отойдет влагалищная связка и прилегающий к ней небольшой слепой мешок общей влагалищной оболочки. Этот способ операции исключает полностью образование в полости кастрационной раны мешка общей влагалищной оболочки.

*Техника операции закрытым способом.* Семенники удаляют с применением лещеток или лигатур.

*Кастрация с применением лещеток.* Предварительно одну сторону лещеток связывают прочным шпагатом, стерилизуют их в автоклаве или кипятят в стерилизаторе.

Натянутую на семеннике мошонку осторожно послойно рассекают до общей влагалищной оболочки. Затем рану расширяют тупым способом (сложенными ножницами), отделяя слои мошонки от общей влагалищной оболочки и наружного подни-мателя семенника так, чтобы на них осталось некоторое количество рыхлой соединительной ткани (*fascia subdartoica*). Препарируют до самой проксимальной части шейки мошонки. Убедившись, что в полости общей влагалищной оболочки отсутствует постороннее содержимое (пальпацией или даже прорезанием в стенке оболочки небольшого отверстия), поворачивают ее на 180° вместе с семенником и накладывают на 7 см выше последнего лещетки параллельно туловищу животного (рис. 171,б). Специальным лещеточным винтом или щипцами концы лещеток сближают (рис. 170,5) и прочно связывают шпагатом. Ниже лещеток на 2—2,5 см ножницами отсекают семенной канатик, покрытый общей влагалищной оболочкой, культю смазывают раствором йода. Чтобы зажатая лещетками общая влагалищная оболочка не раскрутилась, обе лещетки покрывают стерильной салфеткой, концы которой подшивают к краям раны мошонки. Лещетки снимают через 8 дней или ждут, когда они отпадут самопроизвольно.

**Кастрация с применением лигатуры.** После обнажения общей влагалищной оболочки отщипывают отпрепарованные слои мошонки в сторону брюшной стенки и на семенной канатик, покрытый общей влагалищной оболочкой, как можно дальше от семенника накладывают щипцы Занда. Спустя несколько секунд бранши щипцов раскрывают, поворачивают семенник с общей влагалищной оболочкой на 180° и вторично сдавливают семенной канатик щипцами. Затем щипцы снимают и это место быстро перевязывают толстой и длинной кетгут-ной нитью. На ширину трех пальцев ниже семенной канатик отсекают эмаскулятором или ножницами. Концы лигатуры оставляют до отторжения культи.

**Кастрация жеребца в стоячем положении.** Операция может быть выполнена лицом, имеющим уже достаточный опыт кастрации жеребцов в лежачем положении. Применяют открытый способ кастрации. Жеребца фиксируют в станке, подтянув левую тазовую конечность к столбу. Внутри или внутривенно вводят оглушающую дозу хлоралгидрата либо внутривенно ромпун или литическую смесь, интратестикулярно инъецируют раствор новокаина. На верхнюю губу надевают закрутку, которую вместе с поводом удерживает помощник. После дезинфекции области мошонки и наложения на ее шейку эластического жгута приступают к операции.

Оперирующий становится, полусогнув колени, у левого подвздоха жеребца лицом к мошонке так, чтобы его плечо было на

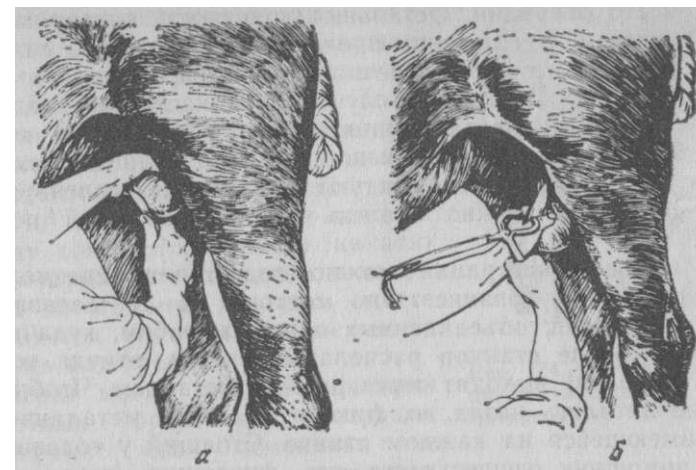


Рис. 173. Кастрация жеребца в стоячем положении: а — вскрытие семенного мешка; б — наложение щипцов Занда

уровне нижней стенки живота жеребца. Затем захватывает левой рукой семенники и быстрым движением поочередно рассекает мошонку с общей влагалищной оболочкой, ведя разрез краниокаудально (рис. 173, а). В случае разреза в противоположном направлении можно повредить собственную левую руку.

Сразу же после обнажения семенников ножницами рассекают поочередно переходные связки и на семенные канатики одновременно или поочередно накладывают щипцы Занда (б). Операцию заканчивают откручиванием или отсечением семенников ножницами. С таким же успехом каждый семенник удаляют с помощью эмаскулятора, который удерживают столько же времени, сколько и при кастрации в лежачем положении. Эластический жгут снимают перед снятием щипцов или эмаскулятора. В процессе операции возможны различные движения жеребца. Поэтому следует избегать прикосновения собственным плечом к брюшной стенке животного, чтобы не вызвать его излишнего беспокойства. В момент наибольшего беспокойства животного желательно дать ему немного овса, предварительно сняв закрутку.

#### КАСТРАЦИЯ БЫКОВ

**Фиксация.** Операцию выполняют на лежащем или стоящем животном. В первом случае осуществляют повал бычка на левую сторону, применяя один из способов повала, при котором правую тазовую конечность подтягивают так, чтобы хорошо было

открыто место операции. Остальные конечности оставляют нефиксированными. Исключение представляют старые и сильные быки, у которых грудные конечности связывают вместе выше путовых суставов. Во втором случае (при кастрации молодых бычков) животных коротко привязывают у столба, а голову фиксируют с помощью носовых щипцов. Для лучшей фиксации на тазовую конечность рекомендуют накладывать голенную закрутку. Животное можно отвлечь дачей небольшой порции корма.

Для массовой кастрации можно подготовить специальное стационарное оборудование. Оно состоит из 10 деревянных станков из жердей, объединенных одним желобом, куда насыпают корм. Возле станков располагают загон, откуда животные (по 10 голов) выходят через раскол к станкам. Чтобы животные не пятились назад, их фиксируют сзади металлической скобой, имеющейся на каждом станке. Стоящий у головы животного помощник осуществляет его фиксацию, переходя от станка к станку по мере выполнения кастрации.

Оперирующий стоит сзади животного.

**Обезболивание.** У бычков в возрасте 1 года и более кастрацию желательно выполнять с обезболиванием. Делают так же, как у жеребца, либо применяют прямую анестезию семенного канатика — со стороны задней части шейки мошонки, либо ин-тратестикулярную инъекцию. Дополнительно инфильтрируют мошонку по линии разреза.

Различают 2 основных метода кастрации быков: бескровный (перкутанный) и кровавый.

Бескровный (перкутанный) метод осуществляется механическим воздействием на семенные канатики.

Перкутанное размождение семенных канатиков преследует цель прекратить кровоснабжение и иннервацию семенников. Для выполнения кастрации необходим один из следующих инструментов: щипцы Бурдицко, И. А. Телятнникова, М. А. Ханина—Тынибекова и др. (рис. 170, 174).

Захватив левой рукой шейку мошонки, нащупывают семенной канатик одной из сторон. Оттянув его латерально, накладывают на его контур бранши щипцов Бурдицко, через кожу сдавливают семенной канатик и держат щипцы 0,5—1 мин, затем щипцы перемещают дистально на 1,5—2 см и семенной канатик размождают вторично. После этого переходят на другой семенной канатик.

Щипцами Телятнникова (модель № 2) или Ханина — Тынибекова канатик сдавливают обычно только 1 раз, накладывая их как можно ближе к семеннику (в пределах сосудистого конуса) (рис. 167, 174). Перемещенный к краю шейки мошонки канатик располагают между губками щипцов, после чего обеими руками сжимают их рукоятки и держат не менее 5 с. Ощущаемый при этом хруст указывает на разрыв семенного канатика. Только при отсутствии хруста щипцы перемещают на 1,5—2 см выше. Так же поступают на другой стороне. На месте наложения щипцов между концами семенного канатика прощупывается впадина, а затем через 10—15 мин на этом месте появляется гематома размером с желудь или грецкий орех.

Через месяц при взвешивании животных результат кастрации проверяют: если семенники не уменьшились, операцию повторяют.

Некоторые практики считают, что щипцы Телятнникова следует накладывать на один и тот же семенной канатик дважды: сначала выше на 2 см от сосудистого конуса, а затем ниже от этого пункта. При этом достигается большая гарантия прекращения кровоснабжения семенника и предупреждается его регенерация.

Бычки, кастрированные перкутанно, по сравнению с теми, у которых семенники удалялись полностью, при хороших условиях кормления и содержания имели больший прирост массы (на 8—17%), а туша весила на 6—10% больше при меньшей затрате кормов (на 5—10%).

Искусственный крипторхизм состоит в том, что 1,5—2-месячных бычков обрабатывают наложением резинового кольца посредством эластратора (ампутатора) на нижнюю часть мошонки, оттесняя семенники вверх во влагалищный канал. После отторжения через 15 дней дистальной части мошонки семенники не будут развиваться. Инкреция незначительного количества тестостерона способствует интенсивному развитию тела и увеличению массы. Способ возник в США.

Кровавый метод. Существует несколько его вариантов, которые отличаются не только техническим исполнением, но и получаемым результатом.

Кастрация с применением лигатуры («на лигатуру»). Захватив мошонку с содержимым, вытягивают ее между бедрами кзади и делают вертикальный разрез на каудальной или латеральной стороне мошонки на всю длину семенника. При этом вскрывают все слои мошонки и общую влагалищную оболочку (рис. 175, а). В нижней части раны рассекают влагалищную связку и далее проксимально разрезают

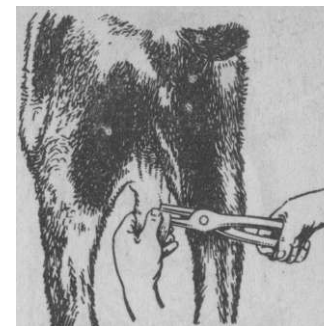


Рис. 174. Перкутанная кастрация быка щипцами И. А. Телятнникова

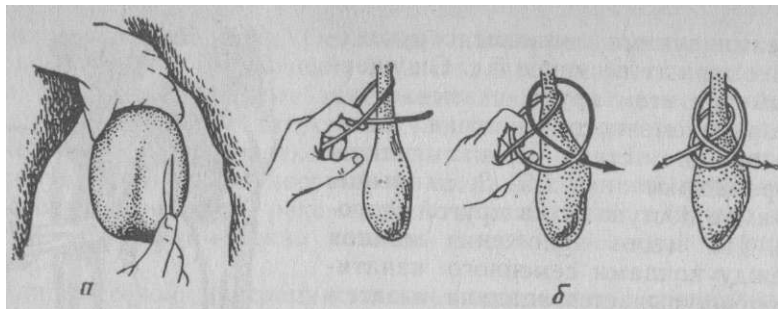


Рис. 175. Кастрация быка кровавым способом: место разреза мошонки (а) и схема наложения кастрационного узла (б)

брыжейку до уровня истонченного участка семенного канатика, отделяя ее от последнего. Затем на истонченную часть канатика накладывают прочную лигатуру из шелковой нити № 8—10 или соответствующей толщины синтетической, завязывая ее кастрационным узлом (б). На 2—2,5 см ниже от лигатуры семенной канатик пересекают ножницами. Культю смазывают раствором йода, а края раны покрывают дезинфицирующей мазью.

Резекция хвоста придатка лишает животных только способности вырабатывать и выделять половые клетки при сохранении гормональной функции. Этот способ по существу является половой стерилизацией.

Операцию выполняют на стоящем животном. После тщательной асептизации кожи мошонки, особенно в области дна, левой рукой оперирующий оттягивает ее книзу вместе с семенниками. При этом полностью должны расправиться кожные складки мошонки. Перпендикулярно шву мошонки, непосредственно слева и справа от него, рассекают слои дна мошонки вместе с общей влагалищной оболочкой. Длина разреза с каждой стороны 1,5—2 см. Через рану легким нажимом на семенники поочередно выдавливают наружу хвосты придатков и отсекают их ножницами. Окружность ран смазывают раствором йода. Рана хорошо заживает. Животных содержат отдельно от коров.

#### КАСТРАЦИЯ БАРАНОВ И КОЗЛОВ

Как при кастрации быков, у баранов и козлов применяют бескровный (перкутанный) и кровавый методы кастрации.

**Фиксация.** Оператор садится верхом на хорошо укрепленную доску, отстоящую от пола на 0,5 м. Напротив него также садится помощник, который удерживает в крестцово-спинном положении баранчика (козленка), фиксируя его конечности (рис. 176).



Рис. 177. Кастрация мелких жвачных закрытым способом «на лигатуру»

Рис. 176. Фиксация мелких жвачных при кастрации

**Бескровный (перкутанный) метод.** Кастрация при помощи щипцов. Для операции применяют одни из следующих щипцов: Бурдицко, Телятникова и Ханина—Тынибекова.

При пользовании щипцами Бурдицко пальцами левой руки через кожу шейки мошонки захватывают семенной канатик и отводят его к латеральной стороне. Между пальцами и брюшной стенкой накладывают щипцы, которые сжимают правой рукой. Щипцы держат до 30 с, а затем их перемещают на 1 см ниже и снова сжимают, разможая семенной канатик вторично. Аналогичным образом поступают и с другим семенным канатиком. На следующий день появляется опухание мошонки, которое через 1 нед постепенно проходит. Семенники рассасываются в течение 5—7 мес.

Кастрацию при помощи щипцов Телятникова и Ханина — Тынибекова осуществляют так же, как и при операции быков.

У баранчиков, кастрированных перкутано, прирост массы увеличивается на 10—15%, а туши весят на 8—12% больше, чем баранчиков, кастрированных с полным удалением семенников.

**Эластрация** — кастрация с помощью наложения эластического резинового кольца на шейку мошонки. Применяют у баранчиков в 2-недельном возрасте. Специальными щипцами— эластратором—(см. рис. 104) растягивают резиновое кольцо (наружный диаметр 2 см, а внутренний 1 см) и надевают его на оттянутую шейку мошонки. Спустя 12—15 дней мо-

шонка со всем содержимым некротизируется и отторгается вместе с резиновым кольцом. Существует зарубежный опыт успешного производства эластичии миллионов голов баранчиков.

**Кровавый метод** может быть осуществлен различными способами с применением как полного, так и частичного удаления семенников. В первом случае наиболее часто применяют закрытый способ кастрации с ампутацией мошонки, особенно у старых баранов, так как сильное свисание мошонки и в связи с этим близкое ее положение к почве создают благоприятные условия для загрязнения и инфицирования операционной раны с последующей угрозой развития септического процесса в операционной ране и даже с переходом в брюшную полость.

Техника наиболее распространенных способов полной кастрации молодых баранов (козлов) следующая.

1. После выстригания и смазывания раствором йода захватывают и оттягивают дно мошонки и острыми прямыми ножницами отсекают обе ее половины. Мошонку можно также расправить и рассечь перпендикулярно ее шву. Надавливая затем на оставшуюся часть мошонки, вытесняют из нее покрытые общей влагалищной оболочкой семенники. Зажимая артериальным пинцетом поочередно семенные канатики, покрытые общей влагалищной оболочкой, перевязывают их выше пинцета кетгутной лигатурой, затем на расстоянии 1 см ниже пинцета отсекают (рис. 177). Рану припудривают антисептическим порошком.

2. Животное фиксируют за тазовые конечности головой вниз. Оперирующий умеренно оттягивает мошонку и быстрым движением ножниц или скальпеля отсекает ее дно, сохраняя целостность общей влагалищной оболочки. Не касаясь кастрационной раны, отгесняют культю мошонки к паховой области и вытягивают семенники; на семенные канатики накладывают щипцы Занда и вблизи браншей ножницами семенники отделяют.

**К а с т р а ц и я с т а р ы х** баранов (способ М. А. Ханина и др.). Показания. Выбраковка из племенного использования по возрасту или при замене более полноценными в племенном отношении баранами.

Обезболивание. Циркулярная инфильтрация шейки мошонки и интратестикулярная инъекция 3%-ного раствора новокаина по 10 мл.

Техника операции. Барана прочно фиксируют в левом боковом положении с хорошо подтянутой правой тазовой конечностью. Оперирующий левой рукой отгесняет семенники в сторону паха, одновременно оттягивая дно мошонки в противоположном направлении. На 2 см ниже рудиментарных сосков круговым разрезом рассекают кожу и глубже лежащие слои мошонки вплоть до общей влагалищной оболочки.

После рассечения слоев мошонки кожу последней стягивают с общей влагалищной оболочкой до нижних участков семенников. На самом тонком участке семенных канатиков, подтянутых из паховых каналов и покрытых общей влагалищной оболочкой, накладывают и медленно сжимают щипцы Занда. После этого - в непосредственной близости к щипцам скальпелем или ножницами пересекают семенные канатики, покрытые общей влагалищной оболочкой, и семенники удаляют вместе с мошонкой. Щипцы снимают через 2—3 мин. Культю смазывают 5%-ным раствором йода. Рану припудривают порошком белого стрептоцида, пенициллина или другого антибиотика. С боков края раны мошонки сближают либо наложением по одному стежку узловатого шва, либо по две скобки Мишеля. Центральную часть раны оставляют открытой, чтобы предупредить скопление в ней отделяемого. Некоторые практики накладывают кисетный шов. Животных в течение 20 дней содержат отдельно, а во избежание загрязнения раны их не выпасают на заболоченных участках. Швы снимают через 7—8 дней.

#### **КАСТРАЦИЯ ХРЯКОВ**

Кастрацию хряков выполняют с полным удалением семенников с придатками (кровавый метод) открытым или закрытым способом. Последним пользуются наиболее широко, так как у хряков часто наблюдается расширение паховых каналов, что сопровождается или грыженосительством, или выпадением внутренностей через кастрационную рану после выполнения кастрации открытым способом. Старых хряков кастрируют в том случае, если они утратили ценность как производители. Накануне кастрации животных желательно не кормить, а непосредственно перед кастрацией выпускать на прогулку, во время которой они освобождают кишечник и мочевой пузырь.

Кастрация с обрыванием семенного канатика («на обрыв»). Этот вид кастрации осуществляется открытым способом у молодых хрячков в конце подсосного периода.

Фиксация. Животных фиксируют в спинном или левом боковом положении, сближая вместе все четыре конечности; животное можно удерживать руками головой вниз. Обезболивание не применяют.

Техника операции. Кожу мошонки напрягают на фиксированном левой рукой семеннике. Разрез мошонки ведут скальпелем параллельно шву (на расстоянии от него 1—1,5 см в направлении к животу) и на всю длину семенника так, чтобы была вскрыта и общая влагалищная оболочка.

После рассечения влагалищной связки ножницами или скальпелем общую влагалищную оболочку от придатка и семенного канатика. Затем семенной канатик зажимают прочным гемостатическим пинцетом, фиксированным в левой руке, как можно ближе к паховому каналу, а пальцами правой руки захватывают семенной канатик и быстрым рывком обрывают его вблизи пинцета. Последний сразу же снимают, а кастрационную рану заполняют антисептической мазью или эмульсией.

**Кастрацию с применением лигатуры («на лигатуру»)** выполняют у хряков более старшего возраста двумя следующими основными способами.

*Техника операции.* **Открытый способ.** После разреза слоев мошонки и общей влагалищной оболочки рассекают влагалищную связку и отделяют семенник и семенной канатик от общей влагалищной оболочки. Истонченную часть семенного канатика перевязывают шелковой лигатурой (кастрационным узлом). Ниже ее на 1,5—2 см семенной канатик пересекают ножницами. Рану обрабатывают, как и в предыдущем способе кастрации.

**Закрытый способ.** Скальпелем осторожно рассекают напряженную на семеннике кожу мошонки на длину всего семенника. Затем дополнительно рассекают мышечно-эластическую оболочку и фасцию, не нарушая целостности общей влагалищной оболочки. Энергичным движением фиксирующим семенник пальцем левой руки выжимают через рану семенник, покрытый общей влагалищной оболочкой. Вытянув его из раны до истонченной части семенного канатика и отодвинув края мошонки в сторону пахового кольца, накладывают на семенной канатик вместе с общей влагалищной оболочкой лигатуру. На расстоянии 2 см от последней семенной канатик перерезают ножницами.

**Кастрация старых хряков** выполняется в лежачем или стоячем положении. Операцию делают не позже 1,5—2 мес до убоя.

*Фиксация и обезболивание.* На верхнюю челюсть хряка набрасывают петлю из прочной веревки, которую затем протягивают либо через кольцо, укрепленное в полу, либо через перекладину вблизи пола между двумя столбами. При кастрации в лежачем положении применяют интратестикулярный наркоз тиопентал- или пентатал-натрием. Когда животное ляжет, немедленно приступают к операции. При кастрации в стоячем положении используют местную анестезию — в толщу каждого семенника или семенного канатика инъецируют по 10 мл 3%-ного раствора новокаина. Дополнительно раствор вводят подкожно по линии разреза мошонки. Для уменьшения агрессивности хряка перед местной анестезией внутримышечно назначают нейролептик (аминазин, азаперон и др.).

*Техника операции.* Прочно захватив семенник левой рукой, рассекают все слои мошонки вместе с общей влагалищной оболочкой, разрывают пальцами влагалищную связку, что у хряков удается легко. Отделяют семенной канатик от общей влагалищной оболочки и на его истонченную часть накладывают лигатуру из толстой шелковой или кетгутной нити № 8—10 (рис. 178). На расстоянии 2 см от лигатуры семенной канатик пересекают ножницами. При очень большом зиянии кастрационных ран их целесообразно закрыть швом из синтетической нити, причем прошивают ею все четыре края раны рассеченной мошонки одновременно.

Обычно делают три петлевидных шва. Сначала их не завязывают, а, натянув нити, сближают края обеих ран и в полость каждой половины мошонки вводят масляную суспензию антибиотика или сульфаниламида, используя для этого резиновую трубку или тупоконечную канюлю. Затем стежки стягивают и завязывают.

#### **КАСТРАЦИЯ ВЕРЬЛЮДОВ**

Ввиду анатомической особенности строения мошонки и общей влагалищной оболочки кастрацию чаще всего выполняют открытым способом.

*Фиксация и обезболивание.* Животное фиксируют в лежачем положении, как лошадь; применяют интратестикулярную анестезию и подкожную инфильтрацию раствором новокаина.

*Техника операции.* После вскрытия мошонки и общей влагалищной оболочки из последней иссекают по сторонам разреза полоски по 3 см шириной. Это необходимо из-за слабого развития наружного поднимателя семенника и плотного сращения развитой фасции мошонки с общей влагалищной оболочкой, что могло бы способствовать в дальнейшем свисанию оболочек в кастрационную рану. Вследствие слабого развития внутреннего поднимателя семенника семенной канатик разведывают как можно выше (до 9—10 см) над семенником, в противном случае возможно выпадение его культи из раны. Затем накладывают щипцы Занда или эмаскулятор и ампутруют семенник. Вместо инструментов можно применить

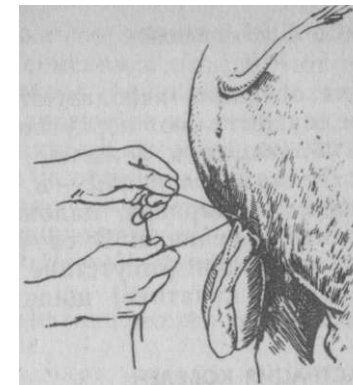

Рис. 178. Перевязка семенного канатика при кастрации хряка открытым способом



## КАСТРАЦИЯ ОЛЕНЕЙ

Для операции используют щипцы И. А. Телятникова, которыми осуществляют перкутанную кастрацию.

**Фиксация** в лежачем положении. Желателен нейролептик.

**Техника операции** — в той же последовательности, что и у бычков и баранов, наложением щипцов на сосудистый конус вблизи семенника. В случае сомнения в правильности сделанной операции (отсутствие характерного хруста и дефекта на семенном канатике) щипцы перемещают на 1,5—2 см выше.

## КАСТРАЦИЯ КОБЕЛЕЙ

**Показания.** Неизлечимые заболевания семенников, устранение либидо.

**Обезболивание.** Нейролептик, местная анестезия.

**Техника операции.** Наиболее просто кастрацию делать закрытым способом. Животному придают спинное положение. В паховой области после соответствующей хирургической подготовки нащупывают сквозь шейку мошонки семенной канатик. В этом месте подкожно инъецируют 2%-ный раствор новокаина. Через 2 мин рассекают кожу над семенным канатиком на протяжении 3—5 см, обнажая желтовато-голубоватый тяж семенного канатика, покрытый общей влагалищной оболочкой. Затем сложенные ножницы подводят под семенной канатик и последний выводят в рану. Тонкой иглой вводят интравагинально 2 мл того же раствора новокаина. Затем движением ножниц извлекают через рану семенник. На истонченную часть покрытого общей влагалищной оболочкой семенного канатика накладывают лигатуру из кетгута и дистально от нее пересекают канатик. Рану зашивают.

## КАСТРАЦИЯ КОТОВ

**Показания.** Подавление либидо, устранение или уменьшение специфического запаха секрета анальных желез.

**Фиксируют** со всеми предосторожностями, исключаящими повреждение окружающих лиц. Помощник быстро заворачивает животное в плотную ткань, одеяло или халат, оставляя открытой только заднюю часть тела. Затем высвобождают тазовые конечности и, удерживая их двумя руками, придают животному крестцово-спинное положение. Животное иногда помещают в специальный кожаный или брезентовый рукав. Особенно агрессивных наркотизируют или применяют нейролептик с местной анестезией.

**Техника операции.** Кожу мошонки обрабатывают 5%-ным раствором йода, подкожно в толщу семенника инъецируют тонкой иглой по 1 мл 0,5%-ного раствора новокаина. Захватив пальцами левой руки мошонку, напрягают ее на семенниках и поочередно рассекают ткани. Ножницами пересекают влага-

лищные связки у обоих семенников и отделяют общую влагалищную оболочку. Затем захватывают кровоостанавливающим пинцетом оба семенных канатика, скручивают их рукой вокруг продольной оси и, зажав вторым пинцетом, заканчивают торзирование до полного отделения.

Вместо скручивания семенные канатики можно отсечь после наложения лигатуры.

## КАСТРАЦИЯ НУТРИЙ (ПО И. А. КАЛАШНИКОВУ С СОАВТ.)

**Показания.** Для устранения агрессивности, покусываний и получения высокоценного меха.

**Фиксируют** в спинном положении; грудные и тазовые конечности сблизжают попарно. Для успокоения — ромпун или аминазин.

**Техника операции.** Рукой надавливают на брюшную стенку животного по направлению к тазу и семенники вытесняют в полость общей влагалищной оболочки. Один из семенников вместе с семенниковым мешком фиксируют пальцами левой руки. Затем кожу и расположенную под ней развитую жировую клетчатку рассекают скальпелем, обнажая темно-розового цвета общую влагалищную оболочку. Ее отделяют тупым способом до пахового кольца, перекручивают на 180° вместе с семенным канатиком и вблизи пахового кольца зажимают артериальным пинцетом. Так же поступают и на другой стороне. Впереди каждого пинцета на канатики накладывают прошивные лигатуры, а сзади него пересекают общую влагалищную оболочку вместе с ее содержимым. Культю смазывают раствором йода. Кожу не зашивают.

## КАСТРАЦИЯ КРОЛИКОВ

**Показания.** Улучшение откорма.

**Фиксация.** Вследствие большой ширины паховых каналов семенники кроликов свободно силой кремастеров могут перемещаться в брюшную полость. Поэтому при кастрации кролика фиксируют в крестцово-спинном положении, захватив попарно грудные и тазовые конечности.

**Техника операции.** После подготовки операционного поля слегка надавливают на стенку живота спереди назад и вытесняют семенники в семенниковый мешок. Рассекают все слои мошонки, не вскрывая общей влагалищной оболочки, и выдавливают семенник. Затем поочередно пинцетом захватывают покрытые общей влагалищной оболочкой семенные канатики, лигируют кетгутовой нитью и на 1 см от лигатуры пересекают.

### **Осложнения, возникающие непосредственно после кастрации самцов**

Общие замечания. При устранении послекастрационных осложнений крайне важно применять средства транквилизации и обезболивания. К наркозу прибегают в том случае, если животное фиксируют в лежачем положении.

Кровотечение из сосудов мошонки чаще встречается у жеребцов, характеризуется стеканием крови в виде частых капель с внутренней поверхности мошонки. Если в течение ближайшего получаса после операции кровотечение самостоятельно не прекращается, приступают к его остановке. Животное фиксируют в станке. Помощники приподнимают соответствующую грудную конечность, а тазовую подтягивают ремнем к столбу станка. Раскрыв рану мошонки пинцетами или крючками, стремятся торзировать кровоточащие сосуды гемостатическими пинцетами. Если обнаружить сосуды нельзя, в полость мошонки вставляют на 3—4 ч марлевые стерильные тампоны, края раны на этот срок сближают 1—2 стежками шва.

Кровотечение из артерии семяпровода возникает в том случае, если влагалищную связку разъединяют в непосредственной близости к хвосту придатка. Характерно длительное вытекание частых капель крови с внутренней поверхности общей влагалищной оболочки. Животное фиксируют, как в предыдущем случае. Края общей влагалищной оболочки выводят пинцетом на уровень кожной раны, в полость оболочки вводят несколько марлевых тампонов, а рану мошонки на несколько часов сближают 2—3 стежками узловатого шва. Иногда при тщательном осмотре полости общей влагалищной оболочки удается обнаружить источник кровотечения, последний захватывают гемостатическим пинцетом и торзируют. Необходимость вкладывания тампонов отпадает.

Кровотечение из культы семенного канатика — более частое осложнение у быков; возникает от неправильного наложения лигатуры на семенной канатик (слабый узел, наложение лигатуры на расширенном участке семенного канатика — на сосудистом конусе). Животному придают боковое положение. Пальцы (или корнцанг) вводят во влагалищный канал до кровоточащей культы и извлекают ее на уровень кастрационной раны. У лошади ее зажимают кровоостанавливающим пинцетом или кишечным зажимом (в крайнем случае лещеткой) и фиксируют бинтом, переброшенным через поясницу. Через сутки и не румент снимают. У остальных животных кровоточащую культю извлекают пинцетом и накладывают на нее лигатуру.

Выпадение общей влагалищной оболочки наблюдают обычно у жеребцов при малом ее разрезе, что способствует образованию кармана, скоплению в нем отделяемого и свисанию из кастрационной раны. Сразу же после операции животное фиксируют в станке, выпавшую часть общей влагалищной оболочки захватывают пинцетом и иссекают.

Выпадение культы семенного канатика возникает у жеребцов вследствие низкого наложения кастрационных щипцов, а также в результате чрезмерного вытягивания семенного канатика при кастрации. Животное обычно находится в лежачем положении. Выпавшую часть культы семенного канатика ампутируют эмаскулятором или отсекают ножницами после предварительного наложения кетгутной лигатуры.

Выпадение сальника отмечают у жеребцов. Обычно из раны мошонки свисает беловато-розовая складка, имеющая тенденцию к увеличению. Операцию выполняют на лежачем животном с применением хлоралгидратного оглушения. Осторожно вытягивают сальник на 5—10 см, перевязывают кетгутной нитью и на расстоянии от нее на 2 см отсекают; культю вправляют пинцетом в брюшную полость. Общую влагалищную оболочку отпрепаровывают от мошонки и вместе с культей извлеченного семенного канатика перекручивают на 1,5—2 оборота вокруг оси и накладывают лещетку, как при закрытом способе кастрации. Лещетку снимают через 8 дней.

Выпадение кишечной петли чаще всего возникает у хряков и жеребцов. В срочном порядке жеребцу накладывают суспензорий из стерильного (или чистого) полотенца и этим предупреждают дальнейшее выпадение кишечника. Сделав надплывральную блокаду по Мосину, животное наркотизируют хлоралгидратом и придают ему спинное или боковое положение. Выпавшую петлю орошают физиологическим раствором или раствором этакридина 1 : 1000 с добавлением 0,5%-ного новокаина. Осторожно кишечную петлю вправляют, как при выпадении сальника. Если кишечную петлю вправить не удастся, поступают так же, как при пахово-мошоночной грыже (см с. 254) H V -

Аналогично действуют при операции хряков. Животное фиксируют с приподнятым задом и вправляют выпавшие внутренности. Отпрепарованную общую влагалищную оболочку перекручивают вместе с семенным канатиком, перевязывают длинной лигатурой, концы которой выводят сквозь латеральный и медиальный края наружного пахового кольца. Позади лигатуры на

2 см отсекают семенной канатик, а концы лигатуры связывают, сближая края пахового кольца (см. технику операции при пахово-мошоночной грыже).

### Кастрация крипторхидов

Крипторхизм — аномалия, при которой один или оба семенника задерживаются к моменту рождения плода в брюшной полости (брюшной крипторхизм) или в паховом канале (паховый крипторхизм) и не опускаются в полость общей влагалищной оболочки. Чаще всего встречается у хряков.

*Показания.* Оперируют по случаю брюшного крипторхизма как наиболее распространенного.

*Подготовка.* Лишение корма за 12 ч до операции.

*Фиксации.* Животное укрепляют в спинном положении или головой вниз.

*Обезболивание.* Нейролептик, инфльтрационная анестезия.

*Техника операции.* Хряков чаще всего оперируют в 4—6-месячном возрасте. Делают парамедианную лапаротомию на вентральной стенке живота на расстоянии 2 см сбоку от полового члена, который с препуцием смещают в сторону. Разрез начинают от наружного пахового кольца так, чтобы середина разреза соответствовала уровню предпоследнего соска. При этом рассекают прямую мышцу. У животных старше 6 мес лапаротомию лучше проводить на середине линии, соединяющей маклок с предпоследним соском. Величина разрезов в обоих случаях должна быть такой, чтобы можно было свободно ввести 2 пальца в брюшную полость. Тщательно исследуя пальцами прилегающую часть брюшной стенки, находят семенник, подтягивают его в рану и отделяют с применением лигатуры. В заключение накладывают несколько стежков на брюшину, мышцы и кожу.

кастрация самок (ovariectomy)

### КАСТРАЦИЯ СВИНОК

*Анатомо-топографические данные.* У половозрелых свиней яичник имеет форму ягоды ежевики. Длина его 1,5-4 см. Левый яичник больше правого. Яичниковая сумка — бахромка (расширенная часть яйцепровода) хорошо развита и покрывает яичник. Сами яичники висят на связках (брыжейках), из которых левая на 1—2 см длиннее правой (Исаев). У 3—4-месячных свинок яичники находятся на уровне предпоследнего поясничного позвонка, не ниже верхней трети брюшной полости. У взрослой свиной яичники доходят до середины уровня брюшной по-

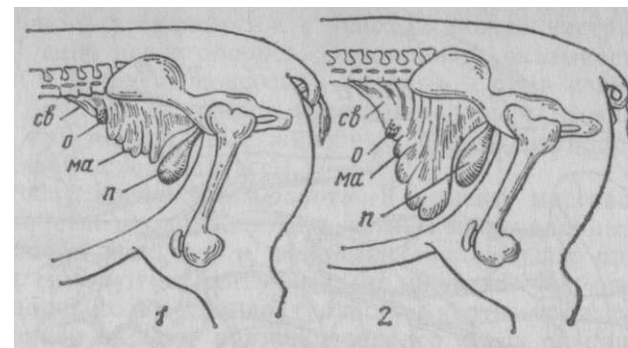


Рис. 179. Топография матки и яичников:  
1 — у молодых свинок; 2 — у взрослых свиной; о — яичник; св — брыжейка (связка) яичника; ма — матка; п — мочевого пузыря

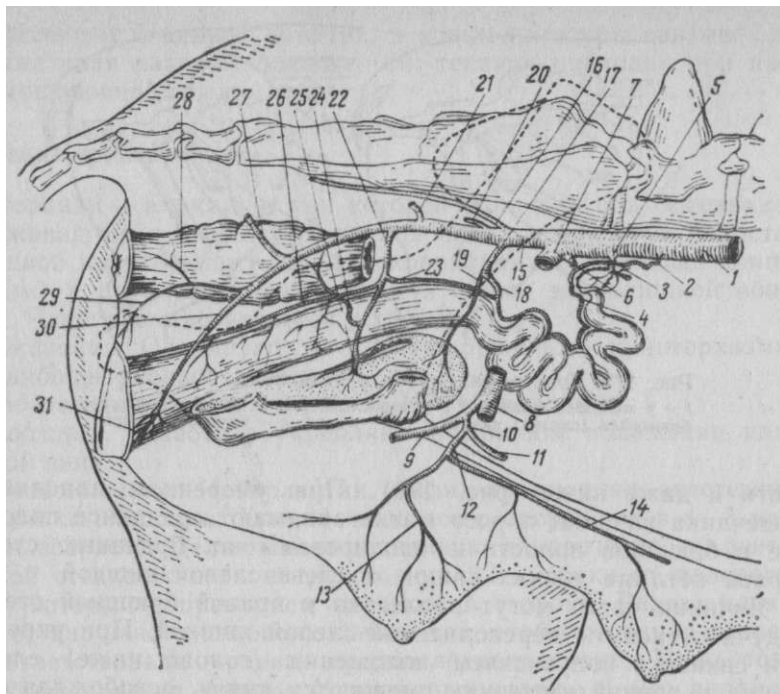
лости и даже ниже (рис. 179). При умеренном наполнении кишечника яичники и рога матки занимают срединное положение в брюшной полости и изолированы от брюшных стенок справа петлями тонких кишок, а слева слепой кишкой.

Яичники часто могут прилегать к правой брюшной стенке, будучи оттиснуты переполненной слепой кишкой. При укреплении свиной в полувисячем положении (голова ниже) слепая кишка и тонкий кишечник смещаются книзу, освобождая задний отдел живота. Матка у свиной характеризуется наличием двух длинных рогов, которые образуют многочисленные петли. Длина рогов матки достигает иногда 150 см.

**К р о в о с н а б ж е н и е** происходит из двух источников. От аорты отходит внутренняя семенная артерия, которая идет к яичнику (яичниковая артерия) и отдает ветвь к матке — краниальная маточная артерия. От внутренней подвздошной артерии отходит средняя маточная и каудальная маточная артерии (рис. 180).

**И н н е р в а ц и я** осуществляется ветвями, происходящими от постганглионарных волокон каудального брыжеечного узла, и парасимпатическими волокнами тазового нерва.

*Показания.* Улучшение откорма. Известно, что в результате периодически повторяющейся охоты и течки, наступающих у свиной с 4—8-месячного возраста, и связанного с ними беспокойства у животных значительно снижается масса. Возбужденные животные беспокоят других свиной, находящихся вместе, приводят их в постоянное волнение, что, естественно, отражается на усвоении ими корма и эффективности откорма и влечет за собой потерю живой массы откармливаемого стада. В период полового возбуждения свиной теряют до 30% прироста жира» полученного за 3—4 нед. откорма. Иногда общие потери массы



**Рис. 180. Кровоснабжение половых органов свиньи:**  
 1 — аорта; 2 — внутренняя семенная а.; 3 — яичниковая а.; 4 — краниальная маточная а.; 5 — задняя брыжеечная а.; 6 — глубокая окружная а.; 7 — наружная подвздошная а.; 8 — бедренная а.; 9 — глубокая бедренная а.; 10 — надчревная ствол; 11 — каудальная глубокая надчревная а.; 12 — наружная срамная а. и 13 — ее ветви к вымени; 14 — каудальная поверхностная надчревная а.; 15 — внутренняя подвздошная а.; 16 — средняя крестцовая а.; 17 — общий ствол для средней маточной а.; (18) и краниальной мочеу- зьрной а. (18); 20 — подвздошнопоясничная а.; 21 — передняя ягодичная а.; 22 — средняя геморроидальная а.; 23 — каудальная маточная а.; 24 — ее прямокишечная ветвь; 25 — каудальная мочепузырная а.; 26 — валагалищная а.; 27 — задняя ягодичная а.; 28 — каудальная геморроидальная а.; 29 — промежностная а.; 30, 31 — ветвь к клитору

достигают 5—8 кг на каждую голову. Напротив, кастрированные животные к концу откорма дают прирост 10—15% к общей массе при значительном сокращении продолжительности откорма (на 15—30 дней).

Исследования Ю. Г. Кутепова показали, что туша овариэк- томированных свинок весит на 30% больше, чем у неопериро- ванных животных. Наблюдения свидетельствуют об экономической целесообразности кастрации свиней при полусальном и сальном их откорме (экономятся корма, сокращаются сроки откорма и увеличиваются приросты). Возраст животных для кастрации 4—8 мес; обычно же кастрируют за 2 нед до постановки на откорм. Оперируют также старых свиноматок после прекращения использования их как племенных животных.

Разовых (проверяемых) свиноматок с успехом можно кастрировать уже через 7 дней после опороса. Операция не оказывает влияния на рост и развитие подсосных поросят, а сами свиноматки прибавляют в массе за период кормления поросят свыше 7 кг. в то время как контрольные животные за этот период теряют свыше 6% своей исходной массы.

*Подготовка и организация работы.* К моменту массовой кастрации в хозяйстве не должно быть острых инфекционных заболеваний свиней; за 2 нед в хозяйстве заканчивают плановые прививки и снимают карантинные ограничения. На операцию отбирают здоровых и нетемпературирующих животных. За сутки до операции свиней лишают корма, незадолго перед операцией их желательно выпустить на выгульный дворик, где они самостоятельно освобождают кишечник и мочевой пузырь.

При массовой овариэктомии рекомендуется оперировать на трех столах с участием двух квалифицированных помощников и пяти рабочих. Один из помощников руководит фиксацией животных, готовит операционное поле по всем правилам хирургии и помогает оператору, а второй накладывает швы. Трое рабочих фиксируют, а двое других доставляют свиней на операцию, снимают оперированных и удаляют в подготовленное помещение, тщательно вымытое, дезинфицированное и обеспеченное подстилкой.

В теплое время года кастрацию лучше проводить под открытым небом на затемненном тихом травянистом участке двора.


*Фиксацию* осуществляют на специальных или импровизированных столах, можно воспользоваться также обыкновенной переносной лестницей либо заготовленными из досок и жердей желобами, помостами и т. п. Подобные приспособления прислоняют к стене, забору или другому месту под углом 45° и на них фиксируют животных в левом боковом положении головой вниз.

*Обезболивание* осуществляют при очень сильном беспокойстве животных. Для этого инъецируют внутримышечно 2,5%-ный аминазин по 1 мл на каждые 25 кг массы животного или 4%-ный раствор стреснила (азаперона). Наиболее простой и доступный вид обезболивания — инфильтрационная анестезия 0,5—1%-ным раствором новокаина. После лапаротомии в брюшную полость в сторону крестца и таза вводят из шприца без иглы 15—20 мл того же раствора. Внутривенно или внутрикост- но можно вводить 5%-ный раствор пентотал- или тиопентал- натрия 1 мл на 5 кг массы животного.

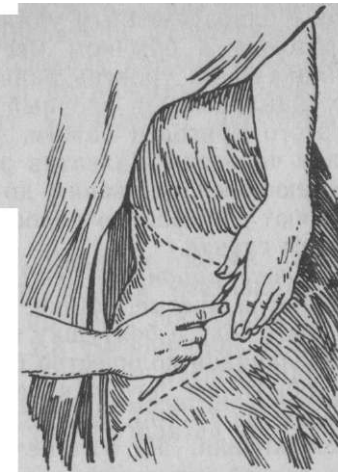*Техника операции.* Оперативный доступ со стороны правого подвздоха; лапаротомию по белой линии теперь не применяют из-за возможного возникновения грыж или выпадения внутренностей. Место разреза определяют на 2—3 см ниже маклока

(или на 5—7 см у поросившихся свиней) в так называемом подвздошнопаховом треугольнике. Спереди он ограничен линией, идущей от маклока к предпоследнему соску, а сзади — передним контуром бедра (передний край напрягателя широкой фасции бедра), при оттянутой назад тазовой конечности (рис. 181). Оперирующий становится со стороны конечностей фиксированного животного и в области правого подвздоха делает вертикальный или косой разрез сзади вниз и вперед (рис. 182). Рассекают кожу и жировой слой до мышц; длина разреза 4—7 см. У рожавших свиней разрез удлиняют до 10 см. Наружную, внутреннюю, косые и поперечную мышцы разъединяют черенком скальпеля по ходу их волокон. Затем в глубину раны вводят палец, концом которого нащупывают экстраперитонеальный жир, а за ним брюшину. Последнюю прорывают царапающими движениями указательного пальца, надавливая одновременно большим и тремя согнутыми остальными пальцами на брюшную стенку по краям раны (рис. 183), чтобы предупредить отслоение брюшины. Брюшину можно захватить пинцетом, вывести ее складку в рану и рассечь ножницами. Наконец, можно сильным коротким ударом кровоостанавливающего пинцета в момент вдоха свиньи перфорировать брюшину, а затем раскрытыми его браншами подтянуть брюшину до уровня раны; расширяя пинцет, увеличивают дефект брюшины до нужных размеров (в). Вводя в брюшную полость указательный и средний пальцы левой руки, стремятся найти яичник (или рог матки) и извлечь его наружу. Если извлеченный орган окажется кишечной петлей, ее вправляют обратно. Извлеченный наружу рог матки перемещают, пока не найдут яичник. На связку яичника вместе с бахромкой накладывают гемостатический пинцет. Второй яичник находят, перемещая рог в обратном направлении по другому рогу (рис. 184). На его связку и бахромку также накладывают пинцет. Под каждый пинцет подводят лигатуру и перевязывают связки яичников, а затем над пинцетом каждый яичник вместе с бахромкой срезают скальпелем. Для удаления яичников пользуются также специальным эмаскулятором Н. И. Никифорова, который накладывают без предварительного применения пинцета на связку каждого яичника (см. рис. 170,5'). Рога матки вправляют в брюшную полость и вводят туда 250—500 тыс. ЕД пенициллина, а на брюшину накладывают 1—2 стежка узловатого шва. Мышцы обычно не зашивают, а кожную рану закрывают 3—4 стежками узловатого шва. У очень крупных свиней, у которых отыскивание яичников связано с расширением разреза брюшной стенки, на мышцы накладывают 2—3 стежка узловатого шва. Края раны смазывают раствором йода.

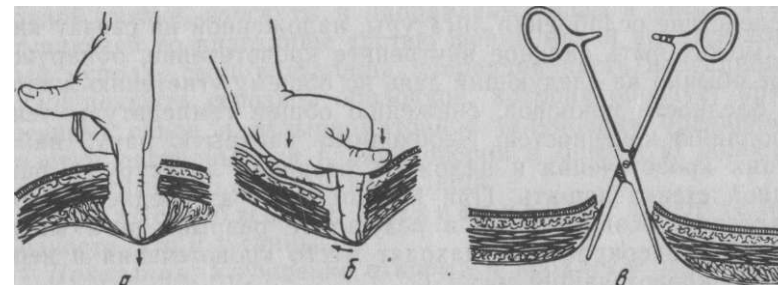
**О в а р и о г и с т е р е к т о м и я** — кастрация неполовозрелых



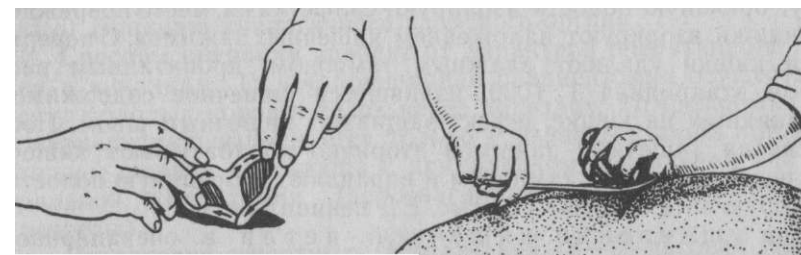
**Рис. 181. Подвздошнопаховый треугольник и места доступа к яичникам:**  
1 — в возрасте 4—6 мес; 2 — у поросившихся свинок



**Рис. 182. Положение оперирующего в момент разреза брюшной стенки у свиньи**



**Рис. 183. Перфорация брюшины при кастрации свинок:**  
а — неправильно; б — правильно; в — посредством пинцета



**Рис. 184. Отыскание второго яичника**

**Рис. 185. Наложение артериального жима на матку при гистеректомии**

свинок с одновременным удалением рогов и части матки. После лапаротомии в обычном месте извлекают рога матки вместе с яичниками на уровень раны и на месте соединения рогов на матку накладывают прочный артериальный зажим (рис. 185). Для этого пригоден зажим, употребляемый при резекции желудка у человека. Захватив рукой зажатые органы, делают откручивающиеся движения до полного их отторжения. Культю вправляют в брюшную полость, а с раной поступают, как в предыдущем случае.

**Послеоперационный уход.** Животных (не более пяти голов) помещают в чистые станки с сухой подстилкой. В ближайшие часы дают воду и болтушку из отрубей по 0,5 л. В последующие дни, увеличивая количество болтушки, добавляют картофельный суп и обрат, а с 5-го дня переводят на обычный рацион. Раны заживают на 7—10-й день. Снимать швы необязательно.

**Осложнения.** К р о в о т е ч е н и е возникает вследствие ранения ветвей окружной подвздошной артерии. Его останавливают в процессе операции торзированием или лигированием сосуда.

Вследствие ослабления лигатуры, наложенной на связку яичника, может быть сильное внутреннее кровотечение, обнаруживаемое обычно на следующий день по общему угнетению животного, бледности покровов, снижению общей температуры тела, похолоданию конечностей. Необходимо раскрыть рану, найти источник кровотечения и наложить вторично лигатуру, а рану брюшной стенки зашить. При кровотечении из средней маточной артерии, возникающем в результате разрыва рога матки при грубом оперировании, находят место кровотечения и перевязывают кровотокающий сосуд.

**П о в р е ж д е н и е к и ш е ч н о й п е т л и ( р а з р ы в )** возникает при неправильной перфорации брюшины или при грубых манипуляциях в брюшной полости в процессе отыскивания яичников. Поврежденную кишечную петлю осторожно извлекают наружу, брюшную полость изолируют салфетками, место повреждения кишки изолируют наложением кишечных зажимов. С поверхности кишки удаляют влажным тампоном, пропитанным раствором этикридина 1 : 1000, излившееся кишечное содержимое и возникший на кишке дефект зашивают кишечным швом. После снятия кишечных зажимов вторично обрабатывают кишечную петлю влажным тампоном и вправляют в брюшную полость, в которую затем вводят 250 тыс. ЕД пенициллина.

**П р и у щ е м л е н и и к и ш е ч н о й п е т л и** в операционной ране последнюю раскрывают и выясняют состояние кишечной петли; при незначительных изменениях петлю вправляют, при некротическом состоянии — резекция и наложение осевого кишечного соустья. Антибиотики.

**П р и п р и з н а к а х п е р и т о н и т а ( р в о т а , о т к а з о т к о р м а , б о л е з н е н н о с т ь ж и в о т а , в ы с о к а я т е м п е р а т у р а , у г н е т е н н о е с о с т о я н и е )** применяют надплевральную блокаду пограничных стволов симпатических и чревных нервов и антибиотикотерапию. Если в ближайшие сутки не наступит улучшение, рекомендуется убой.

## КАСТРАЦИЯ КОРОВ И ТЕЛОК

Анатомо-топографические данные. Яичники коров овальной формы, подвешены на коротких брыжейках (мезоварий), причем левый яичник всегда меньше правого; последний у взрослой коровы 4—5 см длиной и до 2,8 см шириной. Однако их размеры подвержены колебаниям. Яичники располагаются медиально от широких маточных связок, примерно на уровне входа в таз, и только у старых коров они находятся за его пределами.

Тело матки короткое, рога матки находятся у входа в таз и отчасти в брюшной полости; они подвешены на широкой маточной связке, изогнуты и направлены назад и вверх. Над выступающей во влагалище частью шейки матки имеется дорсальный купол — свод влагалища. Передняя часть влагалища снаружи покрыта серозной оболочкой, которая образует прямокишечно-маточное и пузырно-маточное углубления брюшины. Эти участки доступны для проникновения в брюшную полость при овариэктомии со стороны влагалища.

**К р о в о с н а б ж е н и е и и н н е р в а ц и я** имеют те же особенности, что и у свиных.

**Показания.** Улучшение откорма и продление периода лактации у непригодных для воспроизводства коров (новообразования, склероз, кистозное перерождение яичников и кисты перистентных желтых тел); улучшение откорма выбракованных на мясо телок. При поражении одного яичника делают одностороннюю овариэктомию, рассчитывая на компенсирующую (викарную) функцию аналогичного здорового органа.

Способы операции зависят от характера оперативного доступа к яичникам: 1) чрезбрюшинная овариэктомия осуществляется у молодых коров и телок через подвздох; 2) чрезвагинальная овариэктомия выполняется только у взрослых коров при достаточной ширине влагалища с применением дорсальной или вентральной колпотомии (дорсовлагинальный, вентровлагинальный разрезы).

**Подготовка животных.** Обязательна 18—24-часовая голодная диета. Перед самой операцией освобождают мочевой пузырь и прямую кишку от содержимого. При доступе со стороны брюшной стенки тщательно удаляют волосяной покров и дела

ют соответствующую подготовку по правилам хирургии, а при доступе со стороны влагалища последнее промывают антисептическим раствором (фурацилин 1 :5000, этакридин 1 :500 и др.), наружные гениталии, их окружность и хвост тщательно моют с мылом, высушивают и кожу обрабатывают 5%-ным раствором йода. При наличии гнойно-катарального воспаления влагалища и матки колпотомию делать нельзя.

Фиксация в станке. Один помощник удерживает голову с применением носовых щипцов, а другой отводит хвост в сторону или отгибает его наверх. Телят фиксируют в правом боковом положении (с отведенной левой тазовой конечностью).

Обезболивание. При чрезбрюшинном удалении яичников применяют параломбальную проводниковую или инфльтра- ционную анестезию. Очень хорошим нейролептиком считается ромпун. При чрезвагинальном доступе к яичникам используют низкую сакральную анестезию (8—10 мл 2%-ного раствора новокаина), благодаря которой стенки влагалища напрягаются, что облегчает перфорацию. В крайнем случае колпотомию можно осуществить без анестезии. Рекомендуются некоторыми авторами обработка мезовария раствором анестетика в процессе операции не имеет практического значения.

Техника операции. Чрезбрюшинный доступ со стороны голодной ямки. В центре левой голодной ямки разрезают кожу, поверхностную и желтую брюшные фасции, начиная на расстоянии 8—10 см от поперечнорезберных отростков поясничных позвонков; длина разреза 12—15 см. Наружную, внутреннюю и поперечную мышцу живота разъединяют по ходу их волокон. Захватывают пинцетом складку поперечной фасции вместе с пристеночной брюшиной, подтягивают ее наружу и рассекают ножницами, а затем под защитой пальцев разрез ножницами расширяют. Введенной в заднюю часть брюшной полости рукой, ориентируясь на рога матки, подтягивают к ране правый рог вместе с яичником. На мезоварий накладывают петлю цепочечного экразера или эмаскулятор и яичник удаляют. Аналогичным образом поступают с левым яичником. Затем зашивают непрерывным швом из кетгута брюшину, поперечную фасцию и поперечную мышцу (или ее апоневроз). Косые мышцы живота не зашивают. Их поверхность присыпают порошком антибиотика. На кожу с желтой брюшной фасцией накладывают узловатый шов, который снимают через 10 дней.

При односторонней овариэктомии оперативный доступ соответствует положению удаляемого яичника.

Доступ с применением колпотомии. После тщательного выполнения вышеописанной подготовки животного и сакральной анестезии приступают к операции.

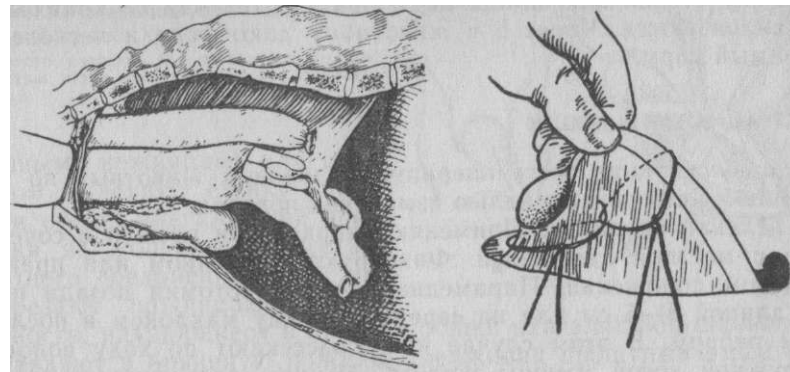


Рис. 186. Колпотомия коровы. Яичник фиксирован пальцами, введенными в брюшную полость через разрез дорсальной стенки влагалища.

Рис. 187. Наложение двойной лигатуры на связку матки перед удалением яичника у суки

1. Дорсальная колпотомия. Во влагалище правой рукой вводят нож с закрытым лезвием или скальпель с широким лезвием и короткой ручкой, который фиксируют так, чтобы его острое выступало между пальцами на 2 см. Впереди на 2—4 см влагалищной части шейки матки рассекают дорсальный свод влагалища и прилегающую брюшину, образуя прямоки- шечноматочное углубление. Вводя поочередно в рану сначала •один, а затем и второй палец, раздвигают их и расширяют рану, а затем нащупывают внизу и спереди твердую шейку матки и с боков от нее находят яичники.

Яичник выводят в полость влагалища (рис. 186) и цепочкой экразера, фиксируя левой рукой, отделяют его. Если необходимо, таким же образом удаляют яичник и с другой стороны, причем руку из влагалища наружу не вынимают. Простой импровизированный прибор для удаления яичников— проволочная пила и одна резиновая трубка от фетотома Бесхлебнова. Помощник натягивает петлю пилы за один ее конец через трубку и отделяет яичник, который остается в руке оператора.

2. Вентральная колпотомия (по О. Б. Бондаренко) отличается от дорсальной тем, что разрез проводят на 2—3 см ниже шейки матки в вентральном своде влагалища. Колпотомное отверстие выходит непосредственно к месту расположения яичников, что создает значительное удобство для выведения их в полость влагалища при наименьшем натяжении яичниковых связок. Дальнейшие действия, как и при дорсальной колпотомии.

Рану стенки влагалища не зашивают, так как ее края — проклеиваются. Через 6 ч животному дают воду и легкоперевариваемый корм.

#### КАСТРАЦИЯ СУК И КОШЕК

Показания. Чаще всего оперируют здоровых животных по настоянию владельцев с целью изменения повадок.

Техника операции. Применяют наркоз или ромпун в сочетании с местной анестезией. Фиксируют в спинном или правом боковом положении. Парамедианная лапаротомия позади пупка длиной 5—6 см или на середине между маклоком и последним ребром. В этом случае кожу рассекают по ходу волокон наружной косой мышцы живота. Мышцы разъединяют тупым способом. На конце извлеченного рога матки находят яичник. Иглой Денаша с длинной лигатурой проходят сквозь маточную связку. Затем лигатуру разрезают на две нити и перевязывают спереди и сзади яичника (рис. 187). Яичник отсекают ножницами. На брюшную стенку накладывают трехэтажный шов.

#### ОПЕРАЦИИ ПРИ ПАХОВО-МОШОНОЧНОЙ ГРЫЖЕ

Смещение внутренностей за пределы брюшной полости в область пахового канала и мошонки называют пахово-мошоночной грыжей. Наиболее частый вид этой грыжи — проникновение внутренностей в полость влагалищного канала и общей влагалищной оболочки. В этом случае говорят об интравагинальной грыже — *hernia intravaginalis* (ложная мошоночная грыжа). Проникновение сальника или кишечных петель вместе с пристеночной брюшиной между мошонкой и общей влагалищной оболочкой называют невлагалищной грыжей — *hernia extravaginalis, s. scrotalis vera* (истинная мошоночная грыжа). Наиболее распространен первый вид грыжи; его носителями обычно являются хряки, реже жеребцы и самцы животных других видов.

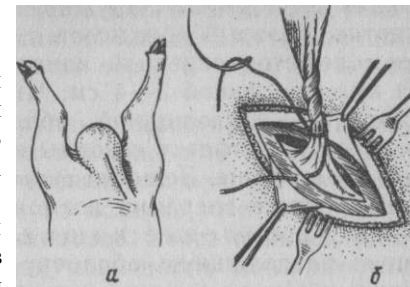
#### Операция у хряков

У хряков, как и у других животных, операцию выполняют одновременно с кастрацией.

Обезболивание и фиксация. Хряка фиксируют головой вниз на операционном столе или на лестнице, используемой для овариотомии. Применяют нейролептик, инфузионную анестезию и интратестикулярную инъекцию раствора новокаина.

Техника операции. Разрез длиной 8—9 см ведут в паху впереди мошонки (рис. 188, а). Рассекают тонкий слой кожи, клетчатку, фасцию и обнажают стенку влагалищного канала. Сло-

Рис. 188. Операция при интравагинальной грыже хряка: а — место разреза; б — проведение концов лигатуры через края наружного пахового кольца



женными ножницами или тампоном выделяют стенку канала и общей влагалищной оболочки из мошонки. В местах плотного соединения слоев их разрезают ножницами. Внутренности, находящиеся в полости общей влагалищной оболочки, вправляют в брюшную полость, удерживая прощупываемый семенник рукой.

Убедившись, что постороннего содержимого в полости общей влагалищной оболочки нет, ее перекручивают на 2 оборота вместе с семенником и поближе к наружному паховому кольцу образовавшийся тяж перевязывают длинной шелковой или синтетической нитью. Свободные концы лигатуры поочередно протягивают иглой через наружный и внутренний края наружного пахового кольца (б). Стягивая концы лигатуры, следят за погружением в просвет пахового канала семенного канатика и перед завязыванием узла его отсекают на расстоянии 1—1,5 см от пахового кольца. В паховом канале образуется прочный биологический тампон. При очень большом паховом кольце дополнительно делают 1—2 стежка узловатого шва. Кожную рану зашивают узловатыми швами, оставляя отверстие для марлевого дренажа, которым рыхло заполняют полость мошонки. Извлекают его через 3 сут.

#### Операция у жеребцов

У жеребца операцию ведут, как при кастрации, закрытым способом.

Фиксация и обезболивание. Хлоралгидратный наркоз и местная инфузионная анестезия шейки мошонки. В толщу семенника инъецируют 10 мл 3—4%-ного раствора новокаина. Животному придают боковое положение.

Техника операции. Сначала путем соответствующих действий вправляют грыжевое содержимое. Затем мошонку рассекают продольно, как при кастрации, не нарушая целостности общей влагалищной оболочки. Последнюю с помощью ножниц и тампона отделяют от слоев мошонки до наружного пахового кольца. Убедившись, что постороннего содержимого в полости общей влагалищной оболочки нет (при сомнении делают небольшой надрез оболочки и через него исследуют полость), ее перекручивают на 2 оборота вместе с семенным канатиком и на рас-



стоянии 3—4 см от наружного пахового кольца накладывают лещетки, который сближают лещеточным винтом и связывают. Ниже лещеток семенной канатик отсекают ножницами, оставляя культю длиной 3—4 см. Чтобы не раскручивался семенной канатик с влагалищной оболочкой, лещетки заворачивают в марлевую салфетку и концы ее подшивают к переднему и заднему углам раны. Лещетки снимают через 8 дней.

В процессе операции возможны некоторые затруднения, например ущемление кишки. В этом случае вскрывают общую влагалищную оболочку (края ее фиксирует помощник щипцами Мюзе) и растягивают. Затем наполняют полость влагалищной оболочки 1%-ным раствором новокаина, а вздувшуюся петлю кишки прокалывают наискось тонкой иглой с присоединенной резиновой трубкой. После эвакуации газов место прокола обшивают кisetным швом, который стягивают и завязывают в момент извлечения иглы.

Если вправление кишки невозможно, расширяют влагалищный канал. Для этого в просвет влагалищного канала осторожно вводят пуговчатый скальпель, обращая его лезвие в передне-наружном направлении, затем пилящими движениями инструмента разрезают стенку влагалищного канала. Продолжая увлажнять раствором новокаина кишку, стремятся ее репонировать в брюшную полость. Иногда бывает достаточно небольшого надреза стенки канала, чтобы сместить ущемленную кишечную петлю. Для облегчения процедуры вправления помощник вводит руку в прямую кишку лошади, захватывает через ее стенку у внутреннего влагалищного кольца кишечную петлю и осторожными ритмичными подтягиваниями извлекает ее из влагалищного канала в брюшную полость.

При некрозе кишечной петли ее извлекают наружу до здоровой части, резецируют, сшивают конец в конец с соблюдением правил наложения кишечного шва и вправляют.

После благополучного осуществления каждой из описанных манипуляций семенной канатик вместе с семенником покрывают общей влагалищной оболочкой, перекручивают, накладывают лещетки и далее поступают, как описано выше. В послеоперационный период систематически назначают антибиотики и сердечные средства.

#### ОПЕРАЦИИ НА МАТКЕ И ВЫМЕНИ

##### **Кесарево сечение** (sectio caesarea)

**Показания.** Выполняют у самок всех домашних животных при трудных родах, если нельзя извлечь плод естественным путем, а жизнь его при этом сохранить необходимо. Эту операцию делают при уродстве и гибели плода,

а также если фетотомия представляет значительный риск для жизни самки. Наилучший результат при оперировании получают через 6—12 ч после начала родов.

**Фиксация и обезболивание.** Крупных животных оперируют, как правило, в стоячем положении в станке или на свободной площадке, имеющей соломенную подстилку или матрац. Помощник фиксирует голову коровы на ноздри, рога или недоуздок, и опирается туловищем на животное. Хвост прикрепляется к голени. На путо правой тазовой конечности накладывается веревка, свободный конец которой выводится вперед. Делается это при необходимости придать животному лежачее положение. Лежачее животное фиксируют на правом боку. Мелким животным придают спинное или боковое положение. У крупного рогатого скота применяют паральомбальную анестезию; в отдельных случаях (при обнаружении чувствительности в процессе операции) ткани инфильтрируют дополнительно. При оперировании на лежащих животных назначают ромпун в сочетании с местной анестезией. Для мелких животных используют ин-фильтрационную анестезию после премедикации нейролептиком.

**Техника операции.** Кесарево сечение слагается из двух основных частей — лапаротомии и гистеротомии (вскрытие матки) с последующим извлечением плода.

*Крупный рогатый скот.* В зависимости от избранного способа операции лапаротомию делают либо в области левого подвздоха (на стоячем животном), либо парамедианно — параллельно подкожной вене живота.

**Операция коровы в стоячем положении.** Разрез ведут наискось, параллельно ходу волокон внутренней косой мышцы живота, или вертикально — в середине подвздоха, начиная от нижнего края левой голодной ямки. Длина разреза 35—40 см. После лапаротомии оттесняют кпереди стенку рубца и сальник и обнажают матку. Хирург вводит обе руки под верхушку плодоносящего рога и частично выводит его из брюшной полости. Вокруг рога помещают салфетки для изоляции брюшной полости. Помощник удерживает затем рог матки, а оперирующий вскрывает его по большой кривизне на длину 20—30 см. Разрез начинают от тела матки и заканчивают, не доходя яичника на 10—20 см. При этом следует избегать повреждения карункулов. Растянув края раны матки, захватывают плодные оболочки и осторожно их рассекают. Вытекающие плодные воды, как правило, не попадают в брюшную полость, что имеет большое значение в случае их инфицирования. При отсутствии инфекции проникновение вод в брюшную полость опасности не представляет. Вводя руки в полость вскрытой

матки, захватывают соответствующие конечности плода (а если возможно, то и голову) осторожно его извлекают до пуповины; последнюю помощник фиксирует, чтобы не было разрыва в брюшной полости. У извлеченного плода обрабатывают пуповину, очищают рот и ноздри от слизи. Затем проверяют прочность соединения плодных оболочек с маткой. При легком отделении их удаляют, в противном случае оставляют в матке для спонтанного отделения. В полость матки вводят 1 000 000 ЕД пенициллина. На стенку матки накладывают непрерывный двухэтажный шов — по Шмидену — «елочкой» и по Ламберу. Матку вправляют в брюшную полость. Брюшную стенку зашивают узловым двухэтажным швом: первый — на брюшину с поперечной фасцией, одноименной мышцей и внутренней косой мышцей живота; второй — на все остальные слои, включая кожу. Операция длится в среднем 50—60 мин.

**Операция коровы в лежащем положении.** Брюшную полость вскрывают парамедианным разрезом дорсо- латерально на 5—10 см от подкожной вены живота или на середине расстояния между веной и белой линией. Разрез ведут от вымени вперед на протяжении 30—40 см. После рассечения кожи, фасций и апоневротических слоев прямую мышцу разъединяют черенком скальпеля, а затем небольшим разрезом сухожилия поперечной мышцы с одноименной фасцией и брюшиной под защитой введенных пальцев расширяют рану ножницами.

Рубец и сальник смещают краниально и подтягивают плодоносящий рог матки в рану. В дальнейшем поступают так же, как и в предыдущем способе.

На брюшину накладывают непрерывный шов, узловатыми швами соединяют прямую мышцу со стенками его влагалища и кожу с желтой брюшной фасцией. Если в переднем углу раны окажется кожная мышца, то ее зашивают отдельно. Швы снимают на 12—14-й день.

Мелкий рогатый скот оперируют чаще всего в правом боковом положении, делая лапаротомию в левом подвздохе. Разрез (18—20 см) ведут вертикально, начиная от середины голодной ямки. Все остальные детали операции такие же, как и у крупного рогатого скота.

Свиней оперируют в левом боковом положении. Лапаротомию производят либо косым разрезом в подвздохе, начиная его на 5 см ниже маклока и ведя на протяжении 15—20 см почти до границы вымени, либо парамедианным разрезом по верхней границе вымени на ту же длину. В обоих случаях после вскрытия брюшины может выпячиваться кишечная петля, которую вправляют в брюшную полость обратно. Рану хорошо изолируют салфетками.

Второй этап операции состоит в извлечении одного из рогов матки до бифуркации. Рог матки кладут на салфетку и приступают к его рассечению вблизи тела матки, что позволяет проникнуть в оба рога. Длина разреза равна примерно половине длины прощупываемого плода. Первый плод извлекают наружу и отделяют его пуповину. Последующие плоды выдавливают к месту разреза.

Освободив рог матки от плодов, удаляют ту часть последа, которая свободно отделяется, предоставив возможность остальной его части отойти спонтанно естественным путем. На рог накладывают двухэтажный шов — по Шмидену и Ламберу. Брюшную стенку зашивают трехэтажным швом — сначала непрерывным — брюшину, затем вторым непрерывным — апоневрозы брюшных мышц и, наконец, узловатым — кожу. Швы снимают на 8—10-й день.

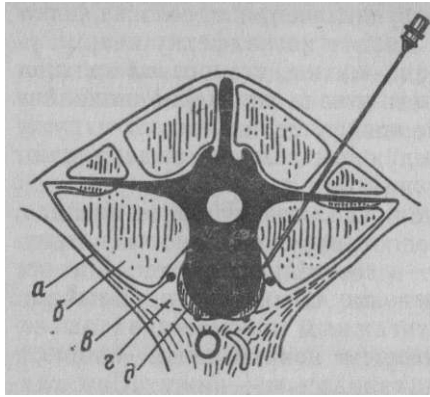
Собак и кошек оперируют со стороны правого подвздоха, по белой линии или отступя от нее.

**Операции на вымени у коров**

Анатомо-топографические данные. Вымя коровы расположено в лонной области и состоит из двух пар железистых долей, каждая из которых вентрально заканчивается соском. Структурными элементами каждой доли являются паренхима, система выводных протоков и соединительнотканый остов. Поверхностная фасция без видимых границ сливается с глубокой фасцией. Последняя является продолжением на боковые поверхности листов подвешивающей связки — отщепление желтой брюшной фасции, делящее вымя на правую и левую половины. Обе фасции образуют прочную соединительнотканную капсулу вымени. Ее ответвления разделяют вымя на четверти, доли и дольки.

Стенка соска состоит из кожи, соединительнотканной и слизистой оболочек. Кожа лишена потовых, сальных желез и волосяного покрова. Наиболее толстый средний соединительнотканый слой состоит из переплетающихся пучков эластических и коллагеновых волокон с гладкой мышечной тканью. У верхушки соска мышца концентрируется, образуя сфинктер канала -соска.

**К р о в о с н а б ж е н и е** вымени осуществляется главным образом наружной срамной артерией. По выходе из пахового канала она отдает переднюю и заднюю артерии основания вымени и переходит в молочную артерию. Отток крови от вымени осуществляется тремя парами вен — наружной срамной, подкожной брюшной и внутренней



**Рис. 189. Блокада наружного семенного нерва (по Башкирову):** а — поясничноподвздошная фасция; б — большая поясничная м.; в — наружный семенной н.; г — соединительнотканное пространство между большой и малой поясничными мышцами; д — малая поясничная м.

**И н н е р в а ц и я .** Основной источник иннервации — наружный семенной нерв. Через паховый канал он входит в молочную железу и делится на множество ветвей, иннервирующих все части вымени. В иннервации выемки принимают участие также подвздошно-подчревный, подвздошно-паховый и промежностный нервы.

Обезболивание вымени достигается проводниковой анестезией по способу Б. А. Башкирова.

*Техника обезболивания.* Блокируют наружный семенной нерв у места его формирования. 3%-ный раствор новокаина в дозе 7—8 мл на 100 кг массы тела коровы вводят паравертбрально в соединительнотканное пространство между большой и малой поясничными мышцами. Иглу № 15150 вкалывают в точку, находящейся между поперечнореберными отростками 3-го и 4-го поясничных позвонков, отступая от срединной линии на 7—8 см, и продвигают под углом 55—60° до упора в тело позвонка. Оттягивают иглу на 2—5 мм и вводят раствор новокаина (рис. 189). Для обезболивания тканей в области молочного зеркала также дополнительно блокируют промежностные нервы.

Обезболивание сосков наиболее эффективно достигается при проводниковой анестезии вымени. Кроме этого, соски вымени можно обезболить одним из следующих способов в зависимости от хирургических показаний. 1. Поверхностная анестезия осуществляется хлорэтилом. На верхушку соска с расстояния 50 см направляют струю хлорэтила до тех пор, пока ткани побелеют. Обезболивание продолжается 3—4 мин. 2. При инфильтрационной анестезии из двух противоположных точек циркулярно пропитывают ткани основания соска 0,5%-ным раствором новокаина или 0,5—1%-ный раствор новокаина вводят У-образно вокруг раны или свища. Обезболивание длится 30—40 мин. 3. При венной анестезии пережимают основание соска резиновым жгутом или кишечными зажимами, что обеспечивает кровенаполнение вен. Поскольку вены через кожу не контурируют, подкожный укол тонкой иглой делают вслепую тангенциально к цистерне. Правильное положение иглы определяют по выделяющейся крови. Вводят 8—10 мл 2%-ного раствора новокаина. Анестезия длится до 80 мин.

Перед любым видом обезболивания целесообразно выполнять премедикацию ромпуном или литической смесью.

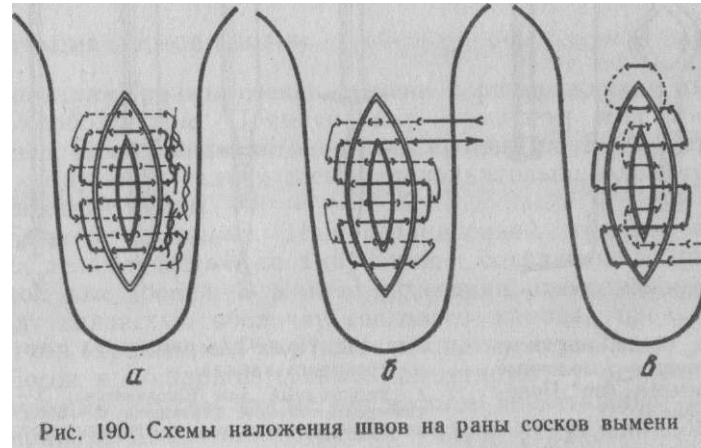
### **ОПЕРАТИВНОЕ ЛЕЧЕНИЕ РАН СОСКОВ И СВИЩЕЙ МОЛОЧНОЙ ЦИСТЕРНЫ**

*Показания.* Раны и свищи, возникающие при неправильном и несвоевременном закрытии ран.

*Обезболивание.* Премедикация, проводниковая, инфильтрационная или венная анестезия.

*Техника операции.* Непроникающие раны менее опасны и заживают без осложнений. Хирургической обработкой выравнивают и освежают края, ликвидируют перемычки и карманы глазными ножницами. Рану обрабатывают антисептиками и закрывают глухим швом. Раны со значительной потерей тканей лечат открытым способом. У лактирующих животных молоко выделяется через специальный катетер, введенный на весь период лечения (см. ниже «Катетеризация сосков вымени»).

При лечении проникающих ран и свищей у лактирующих коров обязательными условиями являются герметичное закрытие ран и своевременная эвакуация молока в послеоперационный период. После обезболивания сосков вымени предупреждают кровотечение наложением на основание соска резинового кольца или жгута из лабораторной трубки. Проводят тщательную хирургическую обработку ран, а вокруг свищевых ходов иссе-



**Рис. 190. Схемы наложения швов на раны сосков вымени**

кают рубцовую

ткань. Дефекту стремятся придать правильную форму. Для герметичного закрытия послеоперационных ран предложены различные двухэтажные швы (рис. 190). Значительно повышается эффективность и упрощается техника закрытия ран при использовании клея циакрин модификаций СО-4 или СО-9. Достаточно нанести тонкий слой клея на одну из раневых поверхностей, быстро сблизить края раны и зафиксировать их при умеренном сдавливании в течение нескольких секунд. Наряду с высокой герметичностью клеевого шва циакрин обладает бактерицидными свойствами.

#### КАТЕТЕРИЗАЦИЯ СОСКОВ ВЫМЕНИ

*Показания.* Послеоперационное лечение ран и свищей сосков, вымени, устранение тугодойности и др.

*Методика катетеризации.* Для длительного постоянного удаления молока из цистерны соска катетер должен быть самофиксирующимся, легким, эластичным, достаточно проходимым и не раздражающим ткани. Относительно полно этим требованиям отвечает предложенный нами самофиксирующийся пластмассовый молочный катетер (рис. 191). Его легко изготовить из полиэтиленовой трубки соответствующего диаметра. Полуокруглую форму фиксатору придают путем поочередного подогрева на спиртовке с последующим охлаждением в воде каждой из 4 лопастей, образующихся после разреза стенки трубки вблизи одного из концов. Направляющий конец запаивают и заостряют. На расстоянии 2 см от фиксатора свободный конец трубки разбортовывают после подогрева. Стерилизуют катетер холодным способом.

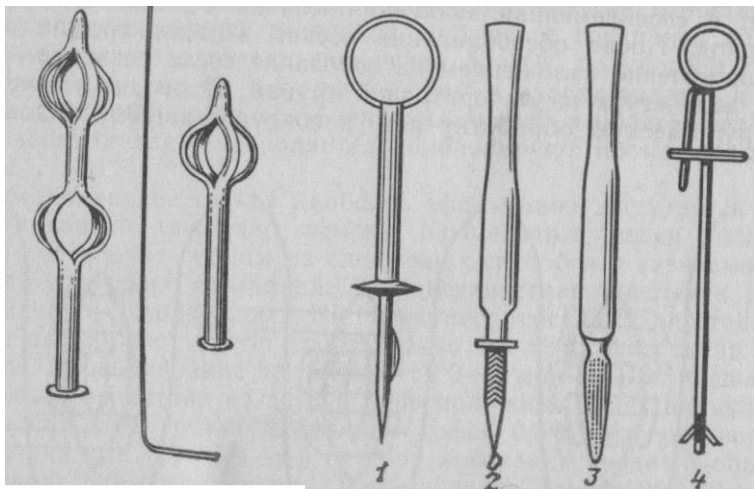


Рис. 191. Самофиксирующиеся молочные катетеры (по Пономаренко)

Рис. 192. Ножи для рассечения стенки соскового канала: 1 — дисковидный нож Школьникова; 2 — универсальный нож Карташова; 3 — обоюдоострый нож Ращенко; 4 — скрытый нож

Используют также и другие катетеры: А. Ю. Нуммерта, И. И. Карташова, полихлорвиниловые трубки по В. С. Кондратьеву, А. И. Киселеву, А. И. Пескову и др., но для их фиксации в канале соска необходимо дополнительное использование лейкопластыря или лигатуры.

#### ОПЕРАТИВНОЕ ЛЕЧЕНИЕ СУЖЕНИЯ СОСКОЗОГО КАНАЛА

*Показания.* Врожденная или приобретенная тугодойность.

*Обезболивание.* Нейролептики в сочетании с проводниковой, инфльтрационной, венной или поверхностной анестезией хлор-этилом.

*Техника операции.* Расширение соскового канала осуществляют путем надрезов сфинктера соска одним из специальных ножей (И. И. Карташова, Е. Э. Школьникова, И. Д. Ращенко) или скрытым ножом (рис. 192). Животное фиксируют в станке. Соблюдают правила асептики. Разрезы стенки соскового канала делают с одной, двух сторон или крестообразно. Слипчивое воспаление после операции и повторное сужение предупреждают введением на весь период заживления самофиксирующегося катетера или частым сдаиванием.

Консервативное расширение канала соска достигается специальными расширителями или бужами А. А. Осетрова.

#### АМПУТАЦИЯ СОСКОВ ВЫМЕНИ

*Показания.* Травмы сосков вымени с размождением тканей.

*Обезболивание.* Премедикация ромпуном или литической смесью. Проводниковая анестезия вымени по Б. А. Башкирову. При ампутации задних сосков дополнительно блокируют про-межностные нервы.

*Техника операции.* При ограниченной травме верхушки соска делают частичную ампутацию с сохранением культи, пригодной для доения. В момент иссечения разможенных тканей щадят слизистую оболочку соскового канала, предупреждающую его зарастание. Раку лечат открытым способом. Сосок с обширной травмой ампутируют у основания с последующим глухим закрытием культи двухэтажным швом или циакрином. Для этого иссечение тканей ведут клинообразно

## БЛОКАДА НЕРВОВ ВЫМЕНИ С ЦЕЛЬЮ ПАТОГЕНЕТИЧЕСКОЙ ТЕРАПИИ

*Показания.* Профилактика и лечение маститов.

*Техника.* Блокада по Няура, Д. Д. Логвинову осуществляется 0,5%-ным раствором новокаина, который вводят в надвыменное пространство к месту выхода наружного семенного нерва из пахового канала. Иглу № 15150 вкалывают на уровне основания вымени сзади, отступив в ту или иную сторону (в зависимости от поражения) от срединной линии на 1—2 см. Ее продвигают по направлению карпального сустава той же стороны на глубину 8—12 см и инъецируют 150—200 мл раствора новокаина.

Блокада по Б. А. Башкирову выполняется по методике, применяемой для обезболивания вымени, описанной выше. Инъецируют 80—100 мл 0,5%-ного или 100—150 мл 0,25%-ного раствора новокаина. При поражении обеих половин вымени блокаду проводят соответственно на той и другой стороне.

### **ОПЕРАЦИИ НА ПОЛОВОМ ЧЛЕНЕ И КРАЙНЕЙ ПЛОТИ**

**Анатомо-топографические данные.** Половой член (penis). В его основе лежит пещеристое тело (corpus cavernosum), покрытое белочной оболочкой (tunica albuginea), от которой вглубь отходят трабекулы, формирующие ячейки. На вентральной поверхности имеется желоб для мочепоолового канала (sulcus urethralis). На половом члене различают две части: фиксированную и свободную. Последняя у жвачных позади, а у свиней впереди мошонки имеет сигмовидный изгиб (flexura sigmoidea). Верхушка полового члена у жеребцов представлена хорошо выраженной головкой, в нижней части ямки которого выступает свободный конец мочепоолового канала (processus urethralis). У жвачных на заостренной верхушке полового члена имеется небольшое возвышение — чехлик (galea glandis). У мелких жвачных мочепооловой отросток выступает на 4—5 см. У кобелей и котов в фиксированной части полового члена имеется два пещеристых тела, а в свободной — кость полового члена.

**Крайняя плоть (praerutium).** Наружная ее часть — кожа, внутренняя — своеобразная слизистая оболочка, состоящая из париетального и висцерального листков, которые формируют полость препуциального мешка. У хряков на дорсальной его стенке располагается полость препуциального дивертикула. У жеребцов препуций двойной (наружный и внутренний), каждый из них состоит из наружного и внутреннего листков. Внутренний листок внутреннего препуция, переходя на половой член, формирует на нем циркулярный валик.

**Мышцы полового члена и крайней плоти.** Наибольший интерес представляет оттягиватель полового члена (m. retractor penis). Построен из гладкой мышечной ткани, парная мышца берет начало от первых двух хвостовых позвонков и идет по вентральной поверхности полового члена до его верхушки. У жвачных и свиней ретракторы прикрепляются к половому члену у нижнего колена сигмовидного изгиба.

Половой член имеет три фасции: собственную, глубокую и поверхностную.

**Мочепооловой канал (canalis urogenitalis, s. urethra).** Простирается от шейки мочевого пузыря и заканчивается на верхушке полового члена вышеуказанным отростком.

**Слой.** Слизистая оболочка характеризуется наличием продольных складок и специальных уретральных желез. В просвет уретры открываются семяизвергательные каналы и протоки предстательной железы и луковичных желез. В заднем отделе тазовой части просвет канала суживается, а слизистая оболочка у жвачных имеет, как и у свиней, серповидную складку, над которой формируется слепой мешок (дивертикул). Его наличие всегда следует учитывать, так как он препятствует продвижению катетера к мочевому пузырю.

Губчатое тело уретры представляет собой густое венозное сплетение с расширенными кавернами, трабекулы которых содержат большое количество гладкой мускулатуры. В заднем отделе тазовой части оно формирует луковичу уретры.

Мышечный слой представлен мочепооловой мышцей (в тазовой части) и луковичногубчатой мышцей (в удовой части). Уретральный желоб полового члена с наружной стороны замкнут плотной фиброзной тканью.

**Кровоснабжение** полового члена осуществляется ветвями внутренней срамной, наружной срамной и запирающей артерии.

**Иннервацию** полового члена и крайней плоти осуществляют следующие нервы (рис. 193).

**Срамной нерв** (п. pudendus) у быка и лошади формируется за счет вентральных ветвей III (II) и IV пар крестцовых нервов. В тазовой полости срамной нерв, отдав ветвь для хвостовой мышцы, кожные ветви (иннервирующие кожу промежности и мошонки), промежностный нерв (для тазовой части уретры, луковичногубчатой мышцы и кожи ниже ануса), продолжается как дорсальный удовой нерв (п. dorsalis penis). Последний от малого седалищного отверстия направляется каудовентрально к седалищной дуге в сопровождении внутренней срамной артерии и вены. У корня полового члена от дорсального удowego

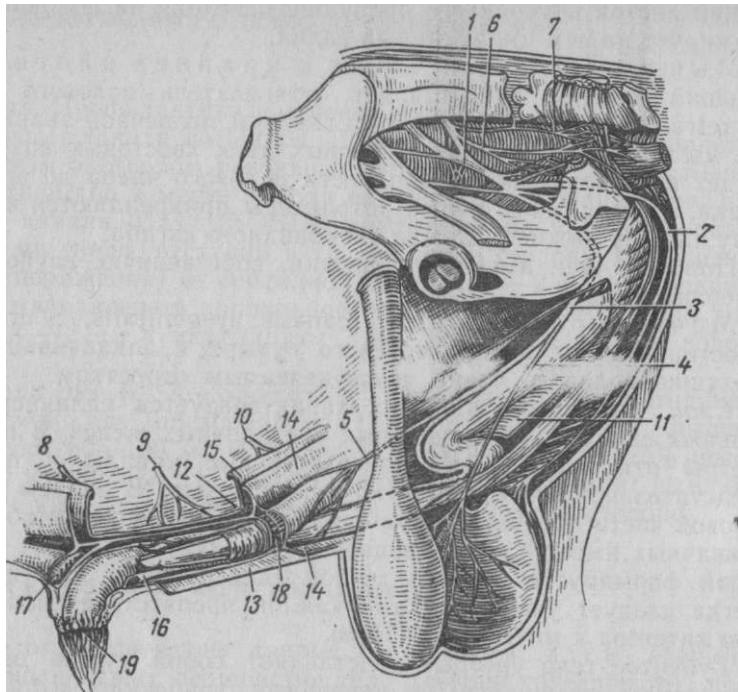


Рис. 193. Иннервация и фасции полового члена быка:

1 — срамной н.; 2 — его кожная промежностная ветвь; 3 — дорсальный удовый н.; 4, 5 — его мошоночная и препуциальная ветви; 6 — средний геморроидальный н.; 7 — каудальный геморроидальный н.; 8 — последний межреберный н.; 9 — подвздошноподчревный н.; 10 — подвздошнопаховый н.; 11 — глубокая фасция полового члена; 12 — желтая брюшная фасция. Фасции препуция: 13 — поверхностный листок; 14 — внутренние листки; 15 — глубокий листок; 16 — париетальный листок; 17 — краниальная препуциальная м.; 18 — каудальная препуциальная м.; 19 — препуциальное отверстие

нерва у быка отходит мошоночная ветвь, которая разветвляется в мышечноэластической оболочке. Не доходя до сигмовидного изгиба, от дорсального удового нерва быка отходит препуциальная ветвь, которая обслуживает каудальные препуциальные мышцы и париетальный листок препуциального мешка.

*Средний прямокишечный нерв* (п. rectalis medius) (от вентральной ветви IV крестцового нерва). Отдает ветви для прямой кишки и поднимателя ануса, иннервирует ретрактор полового члена.

*Каудальный прямокишечный нерв* (п. rectalis caudalis) (вентральная ветвь V крестцового нерва). Идет параллельно и несколько медиально среднего геморроидального нерва.

*Вегетативное тазовое сплетение* (plexus pelvici). Отдает многочисленные ветви для тазовой части уретры, ретракторных мышц полового члена и ветви, сопровождающие кровеносные сосуды, которые идут к указанным органам.

Проводниковая анестезия полового члена. *Показания.* Извлечение полового члена с целью исследования, лечебной обработки, катетеризации уретры и мочевого пузыря, экстрипации новообразований, ампутации и другие операции.

*Техника анестезии у лошади.*

Левой рукой ниже ануса сквозь мягкие ткани промежности нащупывают седалищную дугу. Легким усилием пальцев смещают ткани промежности влево от срединной линии. Иглу № 1090 вкалывают справа от срединной линии против седалищной дуги, придавая направление сверху вниз, сзади наперед и справа налево (рис. 194). Проникая сквозь мягкие ткани промежности, игла наталкивается на костное препятствие — середину седалищной дуги между ножками полового члена. Впрыскивают 20 мл 3%-ного раствора новокаина. Через 5—7 мин у большинства лошадей из препуция начинает выпадать половой член. Продолжительность пареза и анестезии 2 ч.

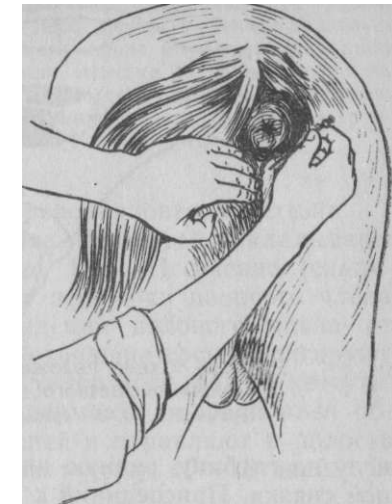

Рис. 194. Проводниковая анестезия полового члена у лошади

*Анестезия у быка.* Быка фиксируют за носовое кольцо в станке. Точка укола находится на уровне середины заднего контура крестцовоседалищной связки в седалищнопрямокишечной ямке соответствующей стороны. Для анестезии необходимо иметь две иглы — направляющую и инъекционную. В качестве направляющей используют иглу Боброва. Инъекционная игла № 10120 или № 12120 должна свободно входить в канал направляющей иглы. Используют 2%-ный раствор новокаина.

После подготовки места укола берут направляющую иглу и приставляют к точке предполагаемого прокола кожи слева. При этом игле придают краниоventральное направление, чтобы мысленно продолженная ось иглы прошла через вершину локтевого бугра левой конечности. Проколов кожу, иглу продвигают по указанному направлению в тазовую полость, все время ощущая ее кончиком внутренней поверхности крестцовоседалищной связки. Иглу вводят в тазовую полость на всю длину.

Затем в канал направляющей иглы вводят инъекционную-

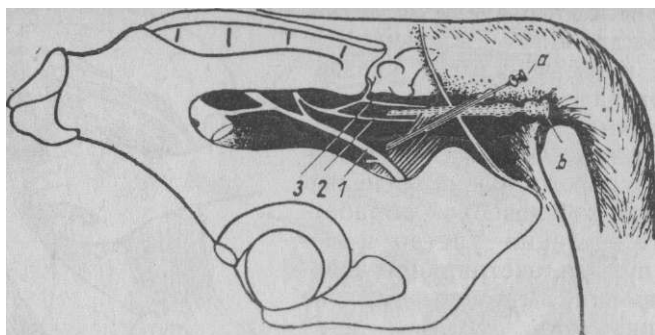


Рис. 195. Схема положения игл при блокаде срамного (а) и прямокишечного (б) нервов левой стороны: 1 — срамной н.; 2, 3 — средний и каудальный прямокишечные нн.

иглу на глубину, равную длине заднего края крестцовосадалищ-ной связки. Присоединив к игле шприц, инъецируют под легким давлением 40 мл (у взрослого быка) анестезирующего раствора. Во время инъекции кончик иглы слегка смещают в саггитальной плоскости, чем достигается широкое опрыскивание тазовой клетчатки анестезирующим раствором. Этим обеспечивается блокада срамного нерва и части ветвей тазового сплетения. После этого обеим иглам (из той же точки укола) придают горизонтальное положение и дополнительно инъецируют 20 мл анестезирующего раствора. Во время инъекции иглы постепенно, извлекаются из тазовой полости и смещаются во фронтальной плоскости. Этой инъекцией осуществляется блокада прямокишечных нервов и ветвей тазового сплетения (рис. 195). Аналогичным образом блокируют нервы правой стороны.

Спустя 5—10 мин происходит распрямление поперечных складок мошонки, опускание семенников и потеря чувствительности кожи промежности и мошонки. Сигмовидный изгиб полового члена распрямляется, конец полового члена либо выходит самостоятельно, либо легко извлекается из препуциального мешка. Половой член и внутренний препуций теряют болевую чувствительность в течение 1,5—2 ч.

#### Иссечение персистирующей уздечки полового члена

**Показания.** Наличие у быков врожденной спайки между концевой частью полового члена и стенкой препуциального мешка.

**Анатомо-топографические справки.** У новорожденных телят спаянная эктодермальной пластинкой концевая часть полового члена с препуцием освобождается в 3—9-месячном возрасте. В результате разделения пластинки формируется полость препуциального мешка. На его вентральной поверхности образуется продольная уздечка полового члена, которая разрывается при первых садках быка.

В некоторых случаях уздечка прорастает соединительной тканью и становится персистирующей. При этом она либо прочно соединяет концевую часть полового члена со стенкой препуциального мешка (связывающая), либо разрывается, и ее остатки в виде отростка или лепестка различной величины выступают над поверхностью шва полового члена (свободная). Связывающая персистирующая уздечка способствует искривлению полового члена при эрекции, а свободная — торможению и извращению половых рефлексов.

**Фиксация.** В станке.

**Обезболивание.** Внутритазовая проводниковая анестезия.

**Техника операции.** Проксимальнее уздечки накладывают циркулярную бинтовую повязку (рис. 196). Иссечение (скальпель, ножницы) следует начинать от верхушки полового члена проксимально до момента освобождения полового члена от стенки препуциального мешка. Кровотокающие сосуды лигируют кетгутотом. Раны зашивают стежками узловатого шва из кетгутота. После операции бинтовую повязку снимают, половой член обрабатывают антисептической эмульсией и вправляют в полость препуциального мешка. Рана заживает через 10—15 дней.

#### Экстирпация новообразований полового члена у быка

**Показания.** Единичные или множественные фибропапилломы различной величины и локализации.

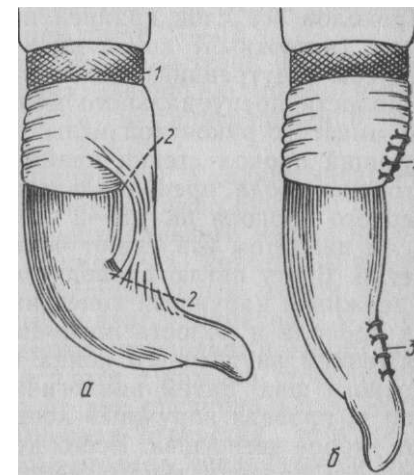
**Обезболивание.** Проводниковая анестезия полового члена.

**Техника операции.** Животное ставят в станок. Половой член фиксируют (выше опухоли) бинтом. Основную массу опухоли иссекают острым скальпелем или ножницами, оставшуюся опухольную ткань удаляют раскаленным металлом, используя для этой цели электрокаутер с петлевидным платиновым наконечником или аппарат Пакелена. Единичные новообразования малых размеров удаляют только каутеризацией. На кровотокающий сосуд вместе с окружающей тканью накладывают стежок из кетгутота №3.

Чтобы избежать случайного повреждения отростка уретры, в его просвет вставляют катетер или зонд, которые служат ориентиром. Если же

#### Рис. 196. Схема рассечения персистирующей уздечки:

до иссечения; б — после иссечения; 1 — бинтовая повязка; 2 — места рассечения уздечки; 3 — наложение швов



опухоль локализуется на наружной стенке отростка и нет возможности сохранить его слизистую оболочку, опухоль удаляют вместе с поврежденной частью отростка мочеполюсого канала. Оставшуюся стенку уретры подшивают к половочленному листку препуция, то есть осуществляют концевую уретростомию. В полость препуциального мешка вводят антисептическую эмульсию. Использовать быка начинают через 20—30 дней.

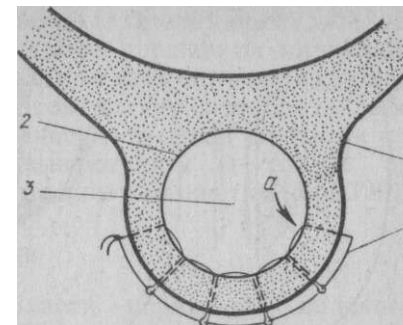
**Фиксация стенки препуциального мешка при его вывороте у быка**

*Показания.* Безуспешное устранение постоянного выворота препуциального мешка консервативными методами.

*Фиксация и обезболивание.* Животное фиксируют в стоячем положении в прочном станке за усмирительное кольцо. Тазовые конечности прочной веревкой привязывают к задним стойкам станка. Быку вводят ромпун с последующим применением местного обезболивания (внутритазовая проводниковая анестезия с обязательной инфильтрационной анестезией кожно-фасциально-1 го пласта крайней плоти на уровне свода препуциального мешка).

*Техника операции* (по И. И. Воронину). Париетальный листок препуциального мешка присоединяют к стенке крайней плоти посредством челночного шва, накладываемого с помощью лигатурной иглы. В качестве шовного материала используют монолитную капроновую нить с поперечным сечением 0,6 мм. Лигатурной иглой, заправленной капроновой нитью длиной 30—40 см, делают первый укол (изнутри наружу) у вентрола-терального участка свода вправленного препуциального мешка. Проколов все слои крайней плоти, из ушка иглы извлекают один (наружный) конец нити длиной 10—15 см (рис. 197). Другой (внутренний) конец нити, проведя через ушко иглы, в полости препуциального мешка удерживается рукой оператора вместе с рукояткой иглы у препуциального отверстия. Следующий прокол стенки крайней плоти осуществляют также со стороны свода препуциального мешка, отступя медианно от первого прокола на 1,5—2 см. После второго прокола из ушка иглы пинцетом извлекают часть нити внутреннего конца в виде петли. В эту петлю проводят свободный наружный конец нити. Удерживая наружный конец нити, другой рукой извлекают иглу из прокола в полость препуциального мешка и умеренным натяжением внутреннего конца нити образуют первое звено челночного шва. Затем аналогичным образом делают третий прокол и, проведя наружный конец нити во вторую петлю, образуют второе звено шва. Всего делают шесть проколов со стороны полости препуциального мешка. При последнем проколе внут-

Рис. 197. Схема фиксации слизистой оболочки препуция при вывороте:  
1 — кожа; 2 — слизистая оболочка; 3 — полость препуция; 4 — челночный шов; а — начало шва (по Воронину)



ренний конец нити выводят наружу, где и связывают с наружным концом.

При наложении шва следят за равномерным расположением его звеньев при умеренном натяжении концов нити. С целью профилактики инфицирования шовных канальцев шов снаружи покрывают коллодием, клеем БФ-2 или циакрином.

В послеоперационный период в полость препуциального мешка периодически вводят антисептическую эмульсию.

Шов снимают через 10—12 дней. В результате развития соединительной ткани в месте наложения шва происходит стойкая фиксация париетального листка препуциального мешка.

Использовать быка начинают через 15—20 дней после снятия шва.

**Пластическое смещение препуциального мешка у быка (фаллопластика)**

*Показания.* Подготовка быка-пробника. Для этой цели пригодны бычки крепкой конституции с хорошо выраженным либидо в возрасте 8—12 мес.

*Фиксация.* Быка фиксируют в левом спиннобоковом положении с отведением назад тазовых конечностей. Перед операцией животное выдерживают на голодной диете 24—48 ч.

*Обезболивание.* Высокая сакральная анестезия. Вводят 20—30 мл 2%-ного раствора новокаина. Операцию можно выполнять с применением нейролептика и инфильтрационной анестезии.

*Техника операции* (по В. С. Шипилову). Удаляют шерстный покров в области крайней плоти и на участке брюшной стенки, расположенном по линии от дна препуциального мешка вправо, под углом 50—60° к срединной линии тела животного, длиной 20—30 см и шириной 10 см. В препуциальный мешок вводят для ориентира прочный резиновый шланг (диаметром 3—4 см) до его дна. Острым скальпелем делают продольный разрез кожи и поверхностной фасции крайней плоти с каждой стороны прощупываемого резинового шланга от дна препуциального мешка до препуциального отверстия. Впереди отверстия, отступя от последнего на 3—4 см, продольные разрезы соединяют попереч-



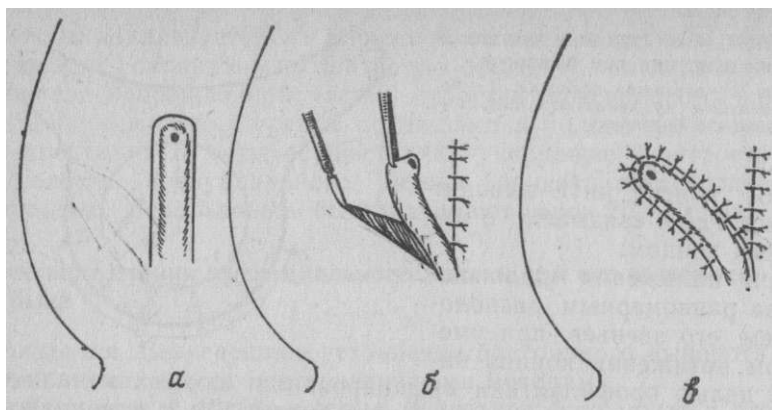


Рис. 198. Схема пластического смещения препуция у быка:  
 а — разрезы по сторонам и спереди препуция; б — смещение препуция в кожную рану сбоку препуция; в — заключительный момент операции — швы

ным полулунным разрезом. Встречающиеся крупные сосуды лигируют кетгутном. Выкроенный кожный стебель крайней плоти должен иметь ширину 5 см. Стебель вместе с расположенным под ним препуциальным мешком отпрепаровывают от брюшной стенки. В процессе препаровки рассекают и препуциальные мышцы (по линии кожных разрезов). На образованную кожную рану (после отделения препуциального мешка с кожным лоскутом) накладывают стежки узловатого ситуационного шва из шелка или капрона.

Затем от заднего конца разреза справа делают разрез кожи с поверхностной фасцией под углом 50—60° к срединной плоскости на длину, равную длине отпрепарованного кожного лоскута. В образованную таким образом зияющую кожную рану переносят препуциальный мешок с кожным лоскутом, который подшивают отдельными стежками узловатого шва (рис. 198).

Швы снимают на 9—10-й день. Заживление происходит через 3—4 нед. Иссечение манжетки при парафимозе у лошади

*Показания.* Парафимоз с развитием склерозированной циркулярной припухлости на половом члене (манжетка).

*Обезболивание.* Проводниковая анестезия полового члена по способу И. И. Магды.

*Техника операции.* Можно оперировать на стоящем животном. После тщательной очистки и дезинфекции полового члена захватывают левой рукой манжеткообразную припухлость. Указательным и большим пальцами левой руки сжимают ее у основания, у места сжатия накладывают петлевидный шов из кетгута, вкалывая иглу снизу вверх; так прошивают циркулярно все основание манжетки.

Ширина каждого петлевидного шва 1,5—2 см. Каждый последующий шов должен проходить либо в канале предыдущего, либо в непосредственной близости от него. После наложения швов завязывают нити и сильно их стягивают. Затем вблизи стежков отсекают манжетку (рис. 199).

#### Ампутация полового члена у лошади

В зависимости от характера и области поражения полового члена применяют либо низкую, либо высокую ампутацию его.

Низкая ампутация с образованием свища мочеполового канала на его концевой части (концевая уретростомия).

*Показания.* Некроз, изъязвление, новообразования, паралич, парафимоз, разможжение.

*Обезболивание.* Сочетанный наркоз с применением проводниковой анестезии.

11. Способ Байера, видоизмененный Б. М. Оливковым. Оперируют на лежащей лошади в боковом положении. Головку полового члена фиксируют рукой или щипцами Мюзе. Для предупреждения кровотечения при операции орган у самого входа в препуций перетягивают резиновой лигатурой. В уретру вводят прямые притупленные или пуговчатые ножницы и рассекают ее и все слои полового члена с вентральной стороны (рис. 200, А). Разрез заканчивают у места перехода висцерального препуция в листок полового члена. Начиная от этого пункта и следуя в сторону концевой части полового члена, слизистую оболочку мочеполового канала подшивают к коже отдельными стежками на протяжении 7—8 см. В шов захватывают все ткани, лежащие между кожей и слизистой оболочкой. Первый стежок делают в углу раны, а последующие — справа и слева на расстоянии 0,5—0,75 см один от другого. Вблизи последней пары стежков половой член перевязывают толстым шелком, а дистальнее от лигатуры на 2—3 см половой член отсекают и культю смазывают раствором йода. Чтобы лигатура не соскользнула, кожу полового члена надрезают. После операции резиновую лигатуру снимают. Концы нитей оставляют до момента отторжения культы (12—15 дней).

12. Ампутация с образованием культы, закрытой глухим швом. Вначале оперируют так же, как и в предыдущем способе. Когда мочеполовой канал рассечен вдоль и слизистая уретры подшита на протяжении 7—8 см, периферическую часть ее отпрепаровывают от окружающих тканей на длину 2 см, пересекают и отгибают. Непосредственно на этом уровне половой член также отсекают. При этом на культе будет выступать

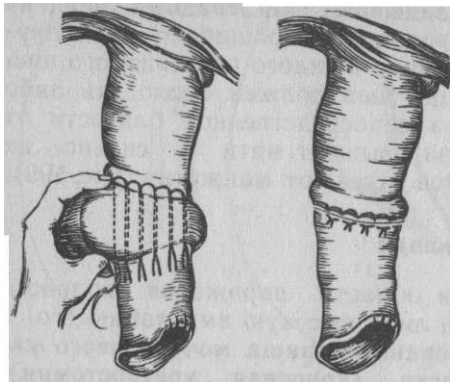


Рис. 199. Иссечение манжетки при парафимозе у лошади

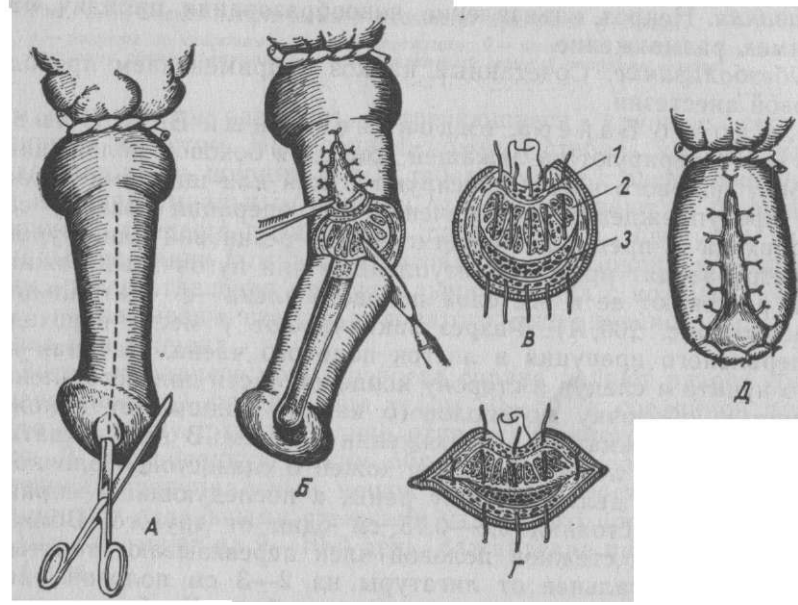


Рис. 200. Ампутация полового члена (концевая уретростомия):  
**А** — рассечение уретры ножницами;  
**С** — слизистая оболочка уретры подшита и конец ее отпрепарирован; отсечение полового члена; **В** — вид культи пещеристых тел и уретры с наложенными стежками шва; **Г** — культи полового члена стянута по краям двумя стежками; **Д** — вид культи полового члена после операции. Пещеристые тела уретры (1), тела полового члена (2) и головки полового члена (3)

участок расщепленной и отпрепарованной уретры. Затем на дорсальной поверхности культи перевязывают сосуды полового члена, а на культю пещеристого тела в дорсовентральном направлении накладывают узловые швы, прочно стягивая белочную оболочку. Поверх культи пещеристого тела расправляют и растягивают оставшийся участок слизистой оболочки уретры и сшивают ее с кожей и фасцией полового члена так, чтобы культи пещеристого тела полностью оказалась закрытой слизистой. Для образования гладкой культи избыток кожи с боков полового члена иссекают и потом сшивают (Б—Д).

Высокая глухая ампутация полового члена. *Показания.* Паралич, обширные некротические поражения полового члена, новообразования, достигающие препуциального валика и выше.

*Обезболивание.* Высокая сакральная анестезия, хлоралгидрат.

*Техника операции.* Операцию выполняют в 2 этапа. Сначала в области промежности делают искусственный свищ мочеиспускательного канала (промежностная уретротомия, см. ниже). После этого половой член тщательно очищают, обмывают и смазывают раствором йода. На участке ампутации (обычно выше препуциального валика) циркулярно рассекают кожу и накладывают в образованный от разреза желобок лигатуру из толстого шелка или шпагата. Ниже лигатуры на 2—3 см полностью отсекают пораженный участок полового члена. Культю смазывают раствором йода. Она отторгается через 12—15 дней.

ОПЕРАЦИИ В ОБЛАСТИ МУЖСКОЙ ПРОМЕЖНОСТИ

Анатомо-топографические данные. Область промежности представляет собой узкую полосу, ограниченную сверху корнем хвоста, снизу основанием мошонки, с боков краями крестцово-седалищных связок и заднебедренными мышцами. Она имеет 2 отдела — анальный и мочеполовой; в последнем находятся половой член и уретра.

*Слои:* тонкая кожа (по срединной линии на ней заметен шов), слабо развитая клетчатка, фасция, мышечный слой, состоящий в верхнем отделе промежности из анального сфинктера, поднимаателя ануса и хвостовой мышцы; в нижнем отделе находится ретрактор (подтягиватель) полового члена. Половой член с мочеполовым каналом расположен в мочеполовом отделе промежности. К р о в о с н а б ж е н и е осуществляется ветвями промежностной, запирающей и бульбоуретральной артерий, а иннервация — промежностными нервами (ветви срамного нерва). Последние (на правой и левой сторонах) делятся на поверхностную (подкожную) и глубокую (подфасциальную) ветви, которые, опускаясь и разветвляясь по промежности, иннервируют всю ее область, включая кожу задней поверхности мошонки.

*Проводниковая анестезия мужской промежности лошади. Показания.* Уретротомия и уретростомия и другие операции на промежности.

*Техника анестезии.* В нижней части седалищнопрямокишечной ямки над седалищной дугой кожу тщательно очищают и асептизируют. Затем подкожно инъецируют тонкой иглой с правой стороны ануса на ширину пальца от седалищной дуги на таком же расстоянии от ануса (рис. 201) по 5 мл 3%-ного раствора новокаина, после этого, углубляя иглу еще на 0,5 см,

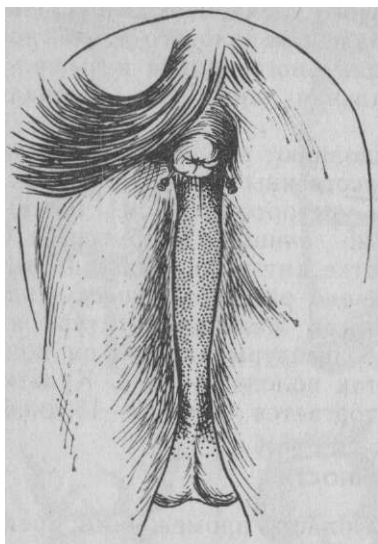
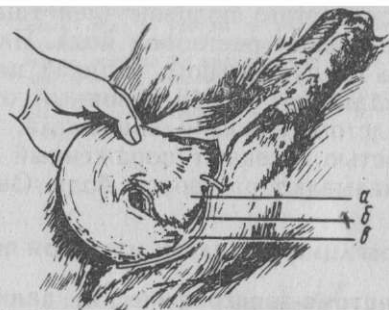


Рис. 201. Проводниковая анестезия промежности лошади. Пункты введения игл. Точки — зона обезболивания

Рис. 202. Фиксация полового члена лошади в промежности (по Большу): *о* — место перехода препуция; *б* — край раны; *в* — фиксация



снова вводят такое же количество раствора. При инъекции иглу поворачивают вправо и влево. Обими этими инъекциями блокируют поверхностную и глубокую ветви правого промежностного нерва.

Подобным же образом поступают на левой стороне. При выполнении уретротомии или уретростомии дополнительно делают проводниковую анестезию полового члена (см. выше).

#### Фиксация полового члена лошади в промежности

*Показания.* Паралич полового члена.

*Обезболивание.* Хлоралгидратный наркоз в сочетании с проводниковой анестезией полового члена и промежностных нервов или с низкой сакральной анестезией.

*Техника операции.* К операции приступают только в том случае, если отсутствуют отек, воспалительные явления и изъязвления полового члена. Животное фиксируют в спинном положении. Позади послекастрационных рубцов (или мошонки) на расстоянии 3 см берут в поперечную складку кожу и рассекают ее вдоль оси тела разрезом длиной 8—10 см; далее делают такой же разрез фасции. Затем тупым способом половой член освобождают от окружающей рыхлой соединительной ткани и извлекают его в рану в виде дугообразной изогнутой части. В процессе препаровки рыхлой соединительной ткани необходимо следить за тем, чтобы не повредить крупных вен (в противном случае накладывают лигатуру). В переднем углу раны будет видна утолщенная часть полового члена (как раз тот участок, где находится место перехода препуция в кожу полового члена). К краям кожной раны сильно изогнутой иглой подшивают

извлеченную часть полового члена, делая сначала вкол и выкол на утолщенной части органа (место перехода препуция в кожу полового члена), а затем протягивают нить сквозь край кожной раны, прокалывая изнутри наружу (рис. 202). Перед завязыванием узла под концы нитей подкла- дывают марлевый валик. Подобным образом поступают и с другой стороны.

В рану вводят антибиотик или асептическую эмульсию. Выпяченную часть полового члена осторожно вправляют в рану, натягивают с боков кожу и сшивают ее петлевыми швами. Оставляют только небольшое отверстие для стока отделяемого. Все швы удаляют на 10—12-й день. В этот период назначают получасовую ежедневную проводку лошади.

#### Вскрытие мочеполового канала (urethrotomia)

Лошадь. *Показания.* Операцию выполняют с целью проникновения в мочевой пузырь при удалении камней.

*Обезболивание.* Низкая сакральная анестезия или проводниковая анестезия полового члена и промежности.

*Техника операции.* Животное фиксируют в станке, укрепляя тазовые конечности шлеей с пуговичными ремнями. Когда после анестезии половой член покажется из препуциального мешка, в мочевой пузырь вводят катетер. Затем, ориентируясь на катетер, делают разрез по срединной линии промежности, непосредственно ниже седалищной дуги; длина разреза 6 см. Рассекают кожу, фасцию промежности, ретрактор полового члена, луковичногубчатую мышцу, губчатое тело уретры и ее слизистую оболочку (рис. 203). Развивающееся при этом обильное кровотечение останавливают гемостатическим пинцетом.

Катетер оттягивают, освобождая вход в мочевой пузырь. Из образованного отверстия в уретру, а затем через шейку в мочевой пузырь вводят специальные щипцы (рис. 204,а). Через прямую кишку оперирующий нащупывает камни в мочевом пузыре, подгоняет их в раскрытые бранши щипцов и извлекает. При крупных камнях пользуются специальными мощными щипцами с винтом — литотриптором (б). Этим инструментом камни дробят и извлекают частями. Оставшийся песок вымывают через катетер или резиновую трубку раствором этакридина I :1000. Рану зашивают узловатым двухэтажным швом из тонкого кетгута: слизистая оболочка, губчатое тело уретры и луковично- губчатая мышца — первый этаж; кожа и фасция — второй.

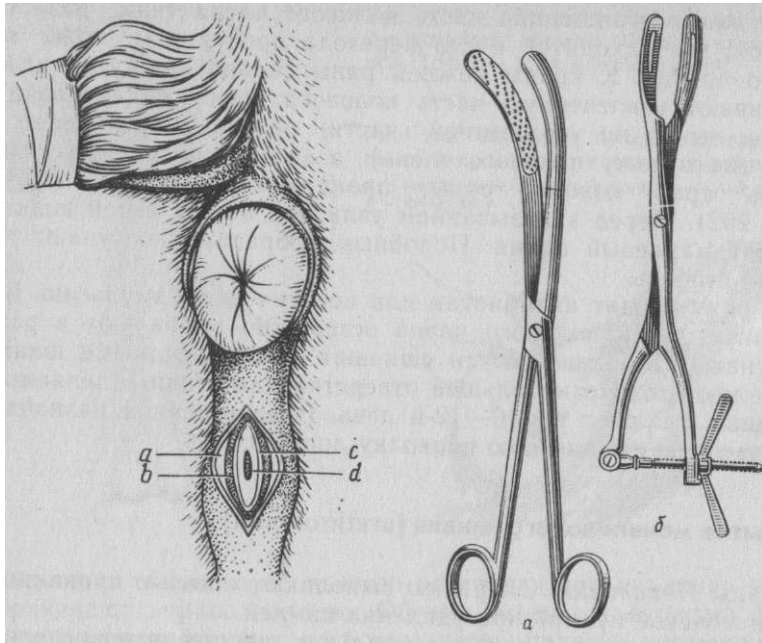


Рис. 203. Промежностная уретротомия у лошади: а — ретрактор полового члена; б — дуковичногубчатая м.; в — губчатое тело уретры; д — уретра

Рис. 204. Щипцы для извлечения камней мочевого пузыря (а) и литотриптор (б)

**Бык.** Показания. Застревание мочевых камней в области сигмовидного изгиба.

Обезболивание. Нейролептик. Внутритазовая проводниковая анестезия полового члена.

Техника операции. Быка укрепляют в спинном положении, все конечности связывают вместе. Между тазовыми конечностями пропускают четырехметровый шест, передний конец его упирают в пол вблизи грудных конечностей, а другой удерживают помощники на своих плечах. После дезинфекции области на 5 см позади мошонки делают разрезы по срединной линии длиной 10 см. Рыхлую соединительную ткань убирают ножницами до изоляции полового члена, который извлекают в рану подведенным под него пальцем. В участке, где прощупывается камень, строго по медианной линии рассекают ткани до уретры, извлекают камень и зондом контролируют проходимость уретры.

Обычно рана заживает самостоятельно. Чтобы избежать возможного сильного кровотечения из губчатого тела уретры, на него накладывают шов из тонкого кетгута. В заключение кожу зашивают.

Если закупорка уретры возникла у откармливаемого быка, срок откорма которого близится к концу, предпочтительнее сделать уретротомию в области седалищной дуги, как это делают у лошади (верхняя уретротомия). Рану не зашивают, чтобы образовался мочевой свищ.

**Кобель.** Чаще выполняют нижнюю уретротомию и реже — верхнюю.

Показания. В первом случае застревание мочевых камней в области кости полового члена; во втором камни в мочевом пузыре.

Обезболивание. Наркоз или сакролюмбальная анестезия.

Техника операции. Собаку фиксируют в спинном положении, в уретру вводят пуговчатый зонд и по местоположению его конца определяют локализацию камня.

Нижнюю уретротомию (urethrotomia inferior) выполняют в том случае, если зонд упирается в камень на уровне задней части кости полового члена. Пальцами захватывают сквозь препуций ствол полового члена, подтягивают его кверху, напрягая кожу, и в таком положении, не смещая тканей, удерживают во время операции. По концу выступающего зонда между костью полового члена и мошонкой строго по срединной линии, ориентируясь на зонд, рассекают кожу, ретрактор полового члена, губчатое тело уретры и слизистую уретры. Общая длина разреза 3—4 см. Камень осторожно извлекают пинцетом. Проходимость мочеиспускательного канала контролируют введением мягкого катетера в сторону мочевого пузыря. Рану не зашивают. Она заживает в течение 3 нед.

Верхнюю уретротомию (urethrotomia superior) выполняют при наличии в мочевом пузыре камней или мочевого песка. Мягкий катетер вводят до мочевого пузыря. Строго по срединной линии, в промежутке между седалищной дугой и мошонкой, рассекают все ткани, ориентируясь на катетер. Кровоточащие сосуды перевязывают. Через отверстие при помощи катетера промывают физиологическим раствором мочевой пузырь и удаляют мелкие мочевые камни и песок. Рану не зашивают.

#### Искусственный свищ мочевого канала (**urethrostomia**)

Показания. Выполняют при неустранимой непроходимости дистальной части мочевого канала у рабочих и откармливаемых животных и при глухой ампутации полового члена.

Обезболивание и фиксация, как при уретротомии.

Техника операции. Операцию начинают так, как при про-




Рис. 205. Промежност- ная уретростомия у лошади

межностной уретрогомии: сначала вводят катетер (если это возможно), а затем рассекают ткани промежности, включая мочеполовой канал. Слизистую оболочку последнего подшивают узловатым швом к коже промежности, начиная с верхнего угла раны (рис. 205). В заключение расшитую слизистую оболочку покрывают слоем дезинфицирующей мази. После операции животное будет мочиться через это отверстие.

#### ОПЕРАЦИИ НА МОЧЕВОМ ПУЗЫРЕ

**Анатомо-топографические данные.** Мочевой пузырь находится в тазовой полости и изменяет свое положение от степени наполнения. У плотоядных он выдвинут вперед больше, чем у других животных. Дорсальной стенкой пузырь примыкает у самцов к прямой кишке, а у самок к матке. Вблизи шейки мочевого пузыря на дорсальной стенке впадают мочеточники. Серозная оболочка пузыря формирует двухлистковые складки брюшины — связки мочевого пузыря: срединную пузырнопу- почную, лоннопузырную и парные боковые.

**К р о в о с н а б ж е н и е** — от краниальной пузырной артерии (ветвь пупочной артерии) и каудальной пузырной артерии (ветвь геморроидальной средней артерии).

**И н н е р в а ц и я** осуществляется парасимпатическими волокнами от тазового нерва и симпатическими от симпатического тазового сплетения.

#### Прокол мочевого пузыря (punctio vesicae)

**Показания.** Выполняют у мелких и реже у крупных животных, у которых почему-либо невозможна катетеризация для удаления задержавшейся мочи.

**Фиксация.** Мелких животных фиксируют в боковом, а крупных — в стоячем положении.

**Обезболивание** необязательно.

**Техника операции.** У мелких животных делают прокол инъекционной иглой с мандреном типа иглы Боброва. Место прокола — участок, лежащий на середине расстояния между пупком и лонным сращением, непосредственно сбоку от белой линии. После сдвигания кожи энергичным толчком перфорируют иглой брюшную стенку и стенку мочевого пузыря, извлекают из иглы мандрен и с перерывами выпускают мочу.

У самцов крупных животных мочевой пузырь прокалывают через предварительно освобожденную от содержимого и дезинфицированную прямую кишку. Для этой цели пользуются либо специальным изогнутым длинным троакаром, либо кровопускательной иглой с присоединенным резиновым шлангом. Прокол делают через вентральную стенку кишки.

#### Вскрытие мочевого пузыря (cystotomia)

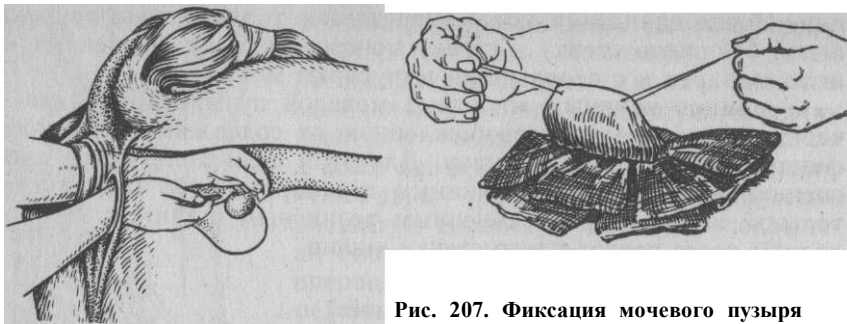
**Показания.** Извлечение камней из мочевого пузыря. Практически эту операцию можно выполнить у лошади со стороны промежности, а у мелких жвачных и плотоядных через брюшную стенку.

**Обезболивание.** Лошадь — низкая сакральная анестезия; мелкие жвачные и плотоядные — наркоз.

**Техника операции.** У лошади. Применяют промежностную цистотомию по Гекелю. На стоящей лошади катетером освобождают мочевой пузырь, дезинфицируют область ануса и промежности, оттягивают анус слегка влево и рассекают кожу и подлежащий слой вертикальным разрезом длиной 10—15 см между анусом с одной стороны, седалищным бугром и полуперепончатой мышцей в другой.

Оба края раны прошивают длинными лигатурами и поручают помощнику растягивать в стороны. Затем сложенными пальцами руки проникают через рану в тазовую клетчатку и проделывают ход параллельно прямой кишке на глубину 15—20 см до соприкосновения с шейкой мочевого пузыря. После этого оперирующий вводит левую руку в прямую кишку лошади и стремится переместить камень из мочевого пузыря к его шейке, то есть к участку, где находятся пальцы правой руки. Эту процедуру можно поручить помощнику. Выводя затем правую руку из раны, оперирующий берет длинные ножницы и сложенными их браншами перфорирует стенку пузыря вблизи его шейки против камня; величина отверстия 2—3 см (рис. 206). В отверстие вводят щипцы для извлечения камня целиком или после дробления по частям. Таким образом, отверстие мочевого пузыря находится ретроперитонеально. В рану вводят антибиотик или антисептическую эмульсию. Полость образованного канала рыхло тампонируют стерильной марлей в течение суток. В результате операции образуется временный мочевой свищ, который закрывается через 2 нед самостоятельно.

У мелких жвачных и плотоядных операцию чаще выполняют с применением чрезбрюшинного доступа к мочевому



**Рис. 206.** Цистотомия у лошади. Левая рука введена в прямую кишку, а правая подведена с инструментом параректально к мочевому пузырю

**Рис. 207.** Фиксация мочевого пузыря лигатурами при цистотомии

пузырю впереди лонного сращения — чрезбрюшинная цистотомия (*cystotomia antepubica transperitonealis*).

Зафиксировав животное в спинном положении и подготовив операционное поле, рассекают брюшную стенку. У самцов лапа-ротомию делают на 1 см сбоку препуция, сместив его влево. Проходящие под кожей ветви наружной срамной артерии и вены лигируют и пересекают. Лапаротомию ведут в обход прямой мышцы живота; разрез начинают от переднего края лонного сращения и вперед до 8—10 см длиной. Брюшину захватывают пинцетом и выворачивают на кожу. Рану обкладывают марлевыми салфетками. Подводя палец под мочевой пузырь, приподнимают его выше уровня раны, дорсальную поверхность обращают к оператору, пунктируют инъекционной иглой, соединенной со шприцем или с резиновым шлангом, и удаляют мочу. После этого с боков предполагаемого разреза мочевого пузыря накладывают по одной лигатуре — держалке (не прокалывая слизистой оболочки) и ими фиксируют опорожненный пузырь вне раны (рис. 207). Стенку последнего вскрывают скальпелем настолько, чтобы можно было ввести палец. Корнцангом, специальной ложечкой или пальцем удаляют камни и мочевой песок. В завершение всего в концевую часть мочеполювого канала вводят через катетер физиологический раствор или 0,25%-ный раствор новокаина и убеждаются в полной проходимости канала и шейки мочевого пузыря.

Рану мочевого пузыря зашивают швом Черни — Ламбера, а брюшную стенку — трехэтажным швом: сначала брюшину с внутренней стенкой влагалища прямой мышцы живота, затем наружную его пластинку (с захватом прямой мышцы живота) и, наконец, кожу.

## ОПЕРАЦИИ НА КОНЕЧНОСТЯХ

### ГРУДНАЯ КОНЕЧНОСТЬ

Общие анатомо-топографические данные. На грудной конечности различают следующие области.

**Лопаткоплечевая область** (*regio scapulohumeralis*): верхняя граница — между верхней и средней третью лопатки; передняя — передние края лопатки, лопаткоплечевого сустава и плечевой кости, покрытые мышцами; нижняя — горизонтальная плоскость, соответствующая верхней части локтевого бугра; задняя — локтевая линия. В этой области хорошо видны и прощупываются у крупных животных костные выступы: наружный мышечный бугор, дельтовидная шероховатость и гребень большого бугра плечевой кости.

**Локтевой сустав и предплечье** (*regio cubitalis et antebrachialis*): верхняя граница соответствует нижней границе предыдущей области; нижняя — плоскость, идущая по связочным бугоркам дистального конца костей предплечья.

На коже медиальной поверхности предплечья вблизи его середины у лошади имеется продольное роговое образование, так называемый каштан. Под поверхностной фасцией в области верхушки локтевого бугра локализуется подкожная синовиальная сумка, которая у лошади и собаки нередко травмируется и воспаляется. На медиальной поверхности предплечья (у собаки на дорсальной) под поверхностной фасцией располагаются хорошо контурируемые подкожные вены предплечья — головная и добавочная; последняя идет вдоль медиальной поверхности лучевого разгибателя запястья. Между этими венами у лошади иногда можно прощупать тонкий ствол кожной ветви кожно-мышечного нерва.

Глубокая фасция предплечья, одевающая мышцы, утолщена на волярной поверхности. Она образует два больших фасциальных футляра для мышц предплечья с проходящими нервами и сосудами: дорсальный для разгибателей и пальмарный для сгибателей. На латеральной поверхности хорошо заметны лучевой и боковой желоба предплечья, на пальмарной — локтевой и на медиальной — срединный.

Кровоснабжение осуществляется ветвями срединной, коллатеральной локтевой и лучевой артерий; иннервация — ветвями подмышечного, срединного, локтевого, лучевого и кожно-мышечного нервов (рис. 208).

**Область запястья** (*regio carpalis*): верхняя граница совпадает с нижней границей предыдущей области; нижняя соответствует горизонтальной плоскости, проведенной по верхним

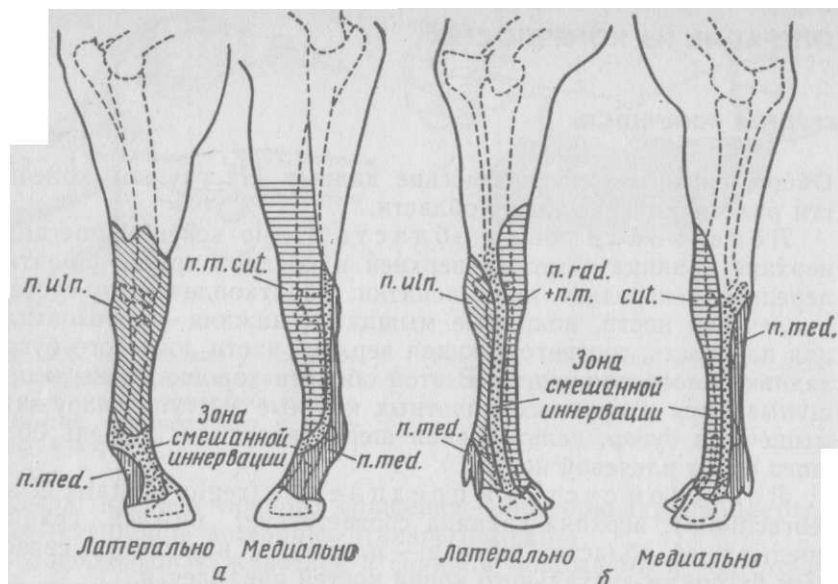


Рис.208 Зоны кожной иннервации дистального отдела грудной конечности (а) лошади и (б) крупного рогатого скота

утолщенным концам пястных костей. На латеропальмарной поверхности пясти прощупывается добавочная кость запястья. Под поверхностной фасцией имеется прекарпальная подкожная синовиальная сумка (в основном у рогатого скота). Глубокая фасция запястья является толстым и плотным листком, который формирует для сухожилий, сухожильных влагалищ и сосудисто-нервных пучков 7 соединительнотканых каналов (Садовский). Наибольший из каналов — пальмарный, расположенный по задней поверхности сустава. Он содержит сухожилия поверхностного и глубокого пальцев сгибателей с общим запястным сухожильным влагалищем и в зависимости от вида животного срединный или локтевой нерв с сопровождающими его сосудами.

Кости запястного сустава образуют 3 его этажа: луче-за-пястный — самый большой и наиболее подвижный, межзапястный — менее подвижный и запястно-пястный — малоподвижный. В связи с этим запястный сустав формирует 3 суставные полости, из которых соединяются одна с другой только вторые две. Луче-запястный сустав имеет обширное пальмарное выпячивание синовиальной оболочки.

Эта область получает кровоснабжение от ветвей срединной артерии от коллатеральных локтевой и лучевой артерий (ло-

шадь) или от локтевой и лучевой (крупный рогатый скот). Иннервируется область срединным, локтевым и кожно-мышечным нервами, а у рогатого скота, свиней и собак еще лучевым.

**Область пясти и пальцев (regio metacarpica et digitalis):** верхняя граница примыкает к нижней границе предыдущей области. У

(грифельные) кости, а рогатый скот и свинья — II и V рудиментарные висячие пальцы.

В области пясти имеются фасциальные каналы. Наибольший находится на пальмарной поверхности. В нем содержатся поверхностный и глубокий пальцевые сгибатели, межкостные мышцы и червеобразная мышца (нет у жвачных), сосуды и нервы. В этой области хорошо заметны желоба. В медиальном пальмарном желобе у рогатого скота проходит общая пальцевая пальмарная артерия с одноименной веной и срединным нервом, в латеральном желобе — поверхностные пальмарные пястные артерии и вена, а также пальмарная ветвь локтевого нерва. В дорсальном срединном пястном желобе следуют дорсальные средние пястные сосуды и поверхностный лучевой нерв.

У лошадей в медиальном пальмарном желобе проходит общая пальцевая артерия и вена, а также медиальный пальмарный нерв. В латеральном пальмарном желобе следуют тонкие поверхностные пальмарные пястные латеральные сосуды и пальмарный латеральный нерв.

## Операции на нервах

Общие замечания о строении нерва. В каждом нерве содержится 3 вида волокон — чувствительные, двигательные и вегетативные. Нервное волокно состоит из аксонов (осевых цилиндров) — отростков нервной клетки. Аксоны покрыты оболочками; в миелиновых (мякотных) волокнах имеются миелиновая и шванновская оболочки (неврилема), а в безмиелиновых (безмякотных) — только шванновская. Волокна состоят из большого количества пучков аксонов. Каждый пучок окружен соединительнотканной оболочкой — периневрием. От периневрия в толщу пучка идут разделительные пластинки — эндоневрий, которые окружают волокна. Собранные вместе и окруженные соединительной тканью группа пучков образует нервный ствол; снаружи его окружает оболочка — наружный эпиневррий. От этой оболочки внутрь нерва проникают между пучками ее элементы, образующие внутренний эпиневррий.

## БЛОКАДА НЕРВОВ

Проводниковая анестезия на грудной конечности крупного рогатого скота. Иннервация дистального отдела конечности осуществляется ветвями срединного, локтевого, лучевого и кожно-мышечного нервов.

Блокада нервов для обезболивания запястья. *Показания.* Обезболивание при экстирпации прекарпальной подкожной синовиальной сумки, при пластике кожи в области запястья и других операциях.

*Техника блокады* (по Артмейеру) состоит из двух этапов.

1. Блокада кожных ветвей лучевого и кожно-мышечного нервов (рис. 209,а). На расстоянии 8—10 см проксимально запястья на дорсальной поверхности предплечья отыскивают сухожилие лучевого разгибателя запястья. Оно хорошо прощупывается в виде тяжа толщиной с мизинец. На медиальном крае этого сухожилия перпендикулярно коже вкалывают иглу под фасцию предплечья до кости и инъецируют 10 мл 4%-ного раствора новокаина, блокируя проходящую кожную ветвь лучевого нерва (п. cutaneus antebrachii dorsalis). Затем игле придают горизонтальное направление, продвигая ее подкожно поперек около 4—5 см медиально, и инъецируют на этой линии снова 10 мл раствора. Этой инъекцией будет заблокирована тонкая кожная ветвь кожно-мышечного нерва (п. cutaneus antebrachii medialis).
2. Блокада локтевого нерва (б) дополнительно применяется только в случаях поражений, распространяющихся на боковые поверхности запястья. На ширину ладони выше добавочной кости запястья находят межмышечный желобок точно по срединной линии, соответствующий промежутку между локтевыми сгибателем и разгибателем запястья. Иглу вкалывают в этом пункте под фасцию на глубину 3 см. Инъецируют 10 мл того же раствора.

Блокада нервов в области пясти. *Показания.* Операции на дистальных участках пясти и на пальцах.

*Фиксация* в лежачем положении.

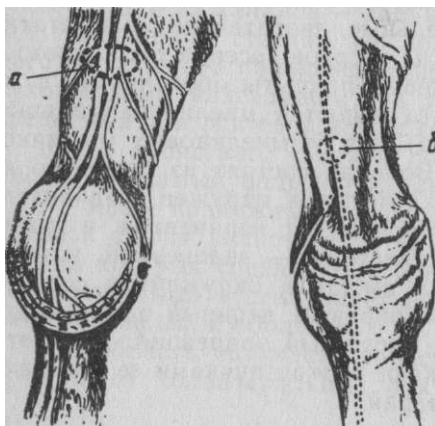


Рис. 209. Анестезия запястья крупного рогатого скота (по Артмейеру):

а — блокада кожных ветвей лучевого, и кожно-мышечного нервов; б — блокада локтевого нерва

*Техника блокады* (по Г. М. Шаброву). Блокируют дорсальные и пальмарные нервы пясти. Ориентиром являются сухожилия разгибателей пальца, которые нащупывают на дорсальной поверхности пясти ниже запястного сустава на 5—7 см. В этом пункте сбоку латерального и медиального краев сухожилий инъецируют до кости по 20 мл 4%-ного раствора новокаина, стремясь поворотами иглы рассеять раствор на большей площади.

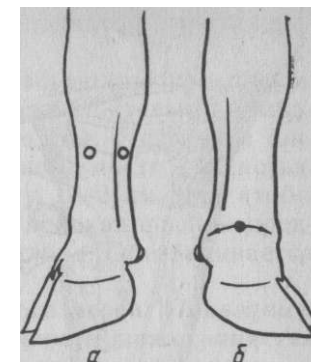


Рис. 210. Блокада нервов в области пясти: а — по Шаброву; б — по Регнери

При блокаде нервов на пальмарной поверхности пясти ориентиром служат сухожилия сгибателей, хорошо прощупываемые под кожей. Иглу вкалывают при согнутой конечности на 5—7 см ниже запястья по краям сухожилий глубокого сгибателя пальцев. Конец иглы под фасцией обращают в сторону запястья. Инъекции производят как с латеральной так и с медиальной сторон сухожилий. На латеральной стороне в этом пункте делают еще подкожную инъекцию. Количество раствора то же, что и в предыдущем случае (рис. 210,а).

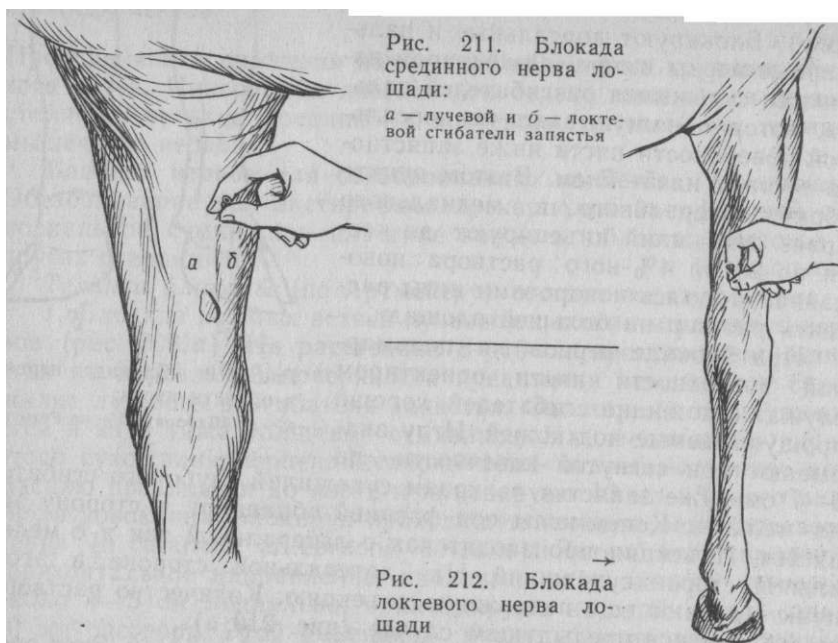
Циркулярная анестезия при операциях на пальцах. Этот способ блокады нервов пальцев исключает учет точной топографии последних.

*Фиксация* в лежачем положении.

*Техника блокады* (по Регнери). Производят 2 полуциркулярные инъекции поочередно на медиальной и латеральной поверхностях пясти (плюсны) на 1,5—2 см выше уровня рудиментарных пальцев и несколько дорсально от середины боковой поверхности пясти (плюсны). Иглой проникают под кожу к дорсальной поверхности пясти и, слегка направляя ее книзу, начинают инъецировать раствор. Затем иглу оттягивают и, продолжая инъекцию, поворачивают ее на пальмарную поверхность, продвигают до уровня основания рудиментарного пальца. Здесь также создают депо, увеличивая его непрерывной инъекцией при извлечении иглы. Так поступают и на противоположной стороне (б). На каждую сторону расходуют по 40—50 мл 4%-ного раствора новокаина. Для большей гарантии нечувствительности дополнительно инъецируют по 10 мл дорсально и пальмарно в межпальцевый промежуток; глубина укола 1,5—2 см.

Проводниковая анестезия на грудной конечности лошади. Обычно анестезию выполняют, чтобы выключить чувствительность срединного, локтевого и кожной





ветви кожно-мышечного нервов в дистальной части конечности (см. рис. 208).

**Блокада срединного нерва.** *Показания.* Блокируют при диагностике хромоты совместно с локтевым нервом, а также в сочетании с блокадой последнего и кожной ветви кожно-мышечного

нерва при операциях на всех участках конечности ниже запястья.

*Фиксация* в стоячем положении с приподнятой противоположной конечностью.

*Техника блокады.* Раствор инъецируют в мышечный желобок между локтевым и лучевым сгибателями запястья на медиальной поверхности предплечья, отступя на ширину ладони выше каштана (рис. 211). Иглу № 0890 вкалывают горизонтально по направлению к медиопальмарной поверхности лучевой кости в означенный желобок. Когда игла коснется кости, ее несколько извлекают и инъецируют в разные стороны 15 мл 3%-ного раствора новокаина. Обезболивается медиопальмарная поверхность пясти и фаланг.

**Блокада локтевого нерва.** *Показания.* Применяют одновременно с блокадой срединного нерва для определения болезненного очага при хромоте, а также обезболивают области, иннервируемые совместно со срединным нервом.

*Фиксация* в стоячем положении с приподнятой противоположной конечностью.

*Техника блокады.* На пальмарной поверхности предплечья нащупывают локтевой желобок, образованный локтевыми сгибателем и разгибателем запястья. В этом желобке, отступя на ширину ладони (10—12 см) выше добавочной кости запястья, производят укол тонкой иглой на глубину 1—2 см так, чтобы под кожей была перфорирована плотная глубокая фасция предплечья (рис. 212). Инъецируют 10 мл раствора. Обезболивается латеральная часть запястья и пясти.

**Блокада кожной ветви кожно-мышечного нерва.** *Показания.* Обезболивание дистального отдела конечности ниже запястья при одновременной блокаде срединного и локтевого нервов.

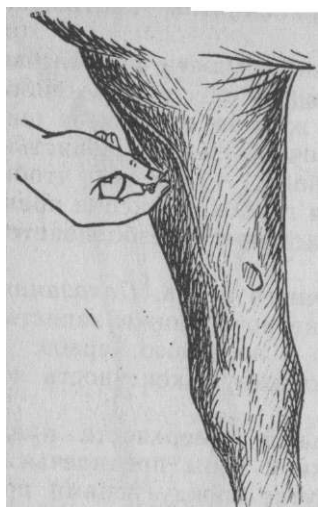*Фиксация.* Приподнимают противоположную конечность лошади.

*Техника блокады.* На дорсомедиальной поверхности предплечья определяют положение подкожной вены предплечья и добавочной головной вены. В промежутке между венами при тщательной пальпации можно прощупать сквозь кожу вблизи слияния вен нервный ствол толщиной со скрипичную струну. Инъецируют под кожу 10 мл 3%-ного раствора новокаина (рис. 213). Зона обезболивания: медиальная поверхность предплечья, запястья и пясти, а также часть дорсальной поверхности путового сустава, спускающаяся в виде острого клина до его середины. Кроме того, обезболивается медиопальмарный участок запястья.

**Блокада пальмарных нервов и их ветвей.** **Блокада пальмарных нервов на середине пясти.** *Показания.* Обезболивание фаланг, путового сустава и пальцевого сухожильного влагалища.

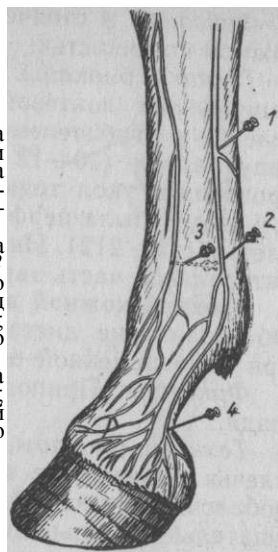*Техника блокады.* Сначала блокируют на медиальной стороне конечности пальмарный медиальный нерв. Помощник сгибает конечность лошади и выводит ее вперед, а затем скрещивает с противоположной конечностью на уровне запястья или верхней части пясти так, чтобы внутренняя поверхность анестезируемой конечности была лучше доступна для инъекции.

Иглу вкалывают по направлению к запястью под кожу на медиальном крае сухожилия глубокого сгибателя пальца (рис. 214). Инъецируют 10 мл раствора, стремясь при этом проникнуть к внутренней поверхности грифельной кости, чтобы заблокировать глубокий пальмарный метакарпальный нерв. Такое дополнение к технике блокады пальмарного нерва необходимо, особенно при анестезии с оперативной целью. На латеральной стороне блокаду пальмарного латерального нерва производят вкалывая иглу в противоположном направлении, то есть в сторону путового сустава. Область анестезии распространяется на



**Рис. 213.** Блокада кожной ветви кожно-мышечного нерва

**Рис. 214.** Блокада нервов в области пясти и пальца лошади (медиальная сторона): 1 — медиального пальмарного н. на середине пясти; 2 — медиального пальмарного н. над путовым суставом; 3 — глубокого пальмарного пястного н. у конца грифельной кости; 4 — пальмарной ветви пальмарного н.



пальмарную и боковые поверхности пальца и область пясти до уровня, лежащего несколько выше пунктов уколов.

Блокада пальмарных нервов над путовым суставом. *Показания* те же, что и для предыдущей блокады (без сухожильного влагалища). Однако ее выполняют, если ей не препятствуют анатомические нарушения (отеки, рубцы и т. п.) в данной области.

*Техника блокады.* Сначала инъекцию начинают с медиальной поверхности конечности, приподняв и скрестив ее с противоположной конечностью. Раствор вводят вдоль края сухожилия глубокого сгибателя пальца на уровне нижнего утолщенного конца грифельной кости (2).

Из этой же точки укола конец иглы подкожно продвигают к нижнему утолщенному концу грифельной кости и впрыскивают под ним 3—4 см раствора и даже продвигают иглу несколько вперед для блокады кожной ветви кожно-мышечного нерва. Если иглу нельзя подвести к грифельной кости, ее извлекают и после нового укола непосредственно под нижним концом данной кости инъекцию продолжают. Аналогичным образом поступают и на латеральной поверхности. Этими добавочными инъекциями блокируют глубокие метакарпальные пальмарные нервы, обезболивая более обширную зону.

Блокада пальмарных ветвей пальмарных нервов. *Показания.* Дифференциация заболеваний в области копыта. Поскольку при этом мякиши, стрелка, копытная кость,

элементы челночного блока становятся совершенно нечувствительными, а копытный сустав остается чувствительным, то этот способ обезболивания позволяет дифференцировать заболевание копытного сустава от заболевания других частей копыта, особенно челночного блока.

*Техника блокады.* Иглу вкалывают под кожу возле верхнего края мякишного хряща против контура сухожилия глубокого сгибателя пальца, сзади пальцевой вены (4). Для обезболивания каждого нерва необходимо по 3—4 мл анестезирующего раствора.

#### НЕВРЕКТОМИЯ (NEURECTOMIA)

Невректомия — иссечение кусочка нерва — паллиативная операция, применяемая для устранения боли, обусловливающей хромоту у лошади. Она является крайней лечебной мерой при отсутствии эффекта от применения других способов лечения. В результате невректомии отмечают трофические расстройства ниже места операции, которые выражены тем сильнее, чем выше на нерве она произведена. Правда, в настоящее время считают, что невректомия одного из парных нервов в дистальном отделе конечности не сопровождается вышеописанными расстройствами и оперированные животные с некоторыми ограничениями могут быть использованы в работе.

Невректомия пальмарных (плантарных) нервов. *Показания.* Хроническая неустраиваемая хромота вследствие асептических воспалительных процессов в области костей, челночного блока, в результате окостенения мякишных хрящей и др.

К невректомии приступают после предварительной проводниковой анестезии пальмарных нервов, посредством которой уточняют сторону поражения. Анестезия имеет прогностическое значение. Ограничиваются резекцией медиального или латерального пальмарного нерва (в зависимости от места поражения).

*Фиксация.* Боковое положение: при резекции медиального нерва — на стороне большой конечности; при резекции латерального — на противоположной.

*Обезболивание.* Хлоралгидратный наркоз и блокада соответствующих пальмарных нервов.

*Техника операции.* Оперируемую конечность выводят вперед и кладут ее на специальную подушку. Накладывают эластический кровоостанавливающий жгут. Место операции — боковая поверхность нижней трети пясти. Разрез кожи длиной 6 см ведут вдоль внешнего края сухожилия глубокого сгибателя пальца. Центральная часть разреза должна соответствовать уровню пуговчатого утолщения грифельной кости. Растягивают края кожной раны и в глубине ее хирургическим пинцетом захватывают клетчатку. В толще ее обнаруживают тяж, соответствующий положению пальмарного нерва. Осторожно выделив его из рыхлой соединительной ткани, убеждаются по желтовато-серому оттенку и слабой продольной исчерченности в том, что этот тяж является нервом. Под него лигатурной иглой подводят нить, которую завязывают на нерве и подтягивают последний на уровне раны. Острым ножом или бритвой пересекают нерв сначала у верхнего, а затем у нижнего угла раны. Длина резецируемого участка нерва должна быть не менее 4 см. При ориентировке следует учитывать, что в сосудисто-нервном пучке нерв лежит пальмарно от вены, а между ними и несколько глубже располагается артерия. Рану зашивают 3—4 стежками узловатого шва и накладывают повязку. Швы снимают на 8—10-й день, после чего животное пускают в работу.

Невректомия пальмарных ветвей пальмарных нервов. **Показания.** Хронические асептические воспалительные процессы челночного блока; хромота вследствие костных мозолей, возникающих при переломах и трещинах копытной и челночной костей.

**Фиксация.** Боковое положение на стороне здоровой конечности.

**Обезболивание.** Хлоралгидратное оглушение и двусторонняя проводниковая анестезия пальмарных нервов над путовым суставом. Резиновый жгут.

**Техника операции.** Конечность вытягивают вперед, разгибают область путового сгиба и на его медиальной (латеральной) стороне нащупывают боковой край сухожилия глубокого сгибателя пальца, вдоль этого края рассекают кожу и подкожную клетчатку длиной 5 см, несколько выше середины путового сгиба. В глубине раны обнаруживают косо идущий сверху, вперед и вниз тяж толщиной 2 мм, напоминающий нерв, это будет сухожилие шпоры. Его рассекают и пинцетами отводят в стороны. Под этим сухожилием в рыхлой клетчатке, которую разъединяют пинцетами и ножницами, располагается сосудисто-нервный пучок, состоящий из пальцевых вены, артерии и пальмарной ветви пальмарного нерва. Лежащий позади (пальмарно) артерии нерв толщиной со спичку и сероватого цвета осторожно изолируют пинцетом от окружающих тканей и иссекают на протяжении 2 см. На рану накладывают 2—3 стежка узловатого шва и повязку. Аналогично поступают с нервом другой стороны. Швы снимают на 8—10-й день.

### Операции на синовиальных сумках, сухожильных влагалищах и суставах

Общие анатомические замечания. Синовиальные сумки — бursы — в большом количестве рассеяны на теле животного, располагаясь в местах, где подвижные элементы (кожа, мышцы, фасции, сухожилия и связки) проходят через выступающие части тела и где необходимо облегчить их движение. Стенки сумок состоят из четырех слоев.

Сухожильные влагалища — двойные цилиндры синовиальной оболочки, из которых один непосредственно плотно соединен с сухожилием — висцеральный листок (эпитенон), а второй соединен с окружающей соединительной тканью — париетальный листок (перитенон). Обращенные одна к другой поверхности обоих листков покрыты синовиальной оболочкой, вырабатывающей прозрачную, слегка тягучую жидкость, облегчающую скольжение стенок сухожильного влагалища. Место перехода висцерального листка сухожильного влагалища в париетальный называется брыжейкой — мезотенон.

**С у с т а в ы .** Суставная капсула состоит из двух оболочек — синовиальной и фиброзной. Синовиальная оболочка, в свою очередь, имеет два слоя. Внутренний слой, выстилающий суставную поверхность, образует во многих местах складки и выпячивания; этот слой вырабатывает синовию. Наружный слой; состоит из клеток жировой и соединительной ткани, где очень развита сеть кровеносных и лимфатических сосудов и нервных волокон. В местах, где суставная капсула не подкреплена вплетающимися связками и фасциями, она иногда истончается и, располагаясь под кожей, образует выпячивания синовиального слоя — дивертикулы сустава. Эти образования используются в хирургии для доступа в полость сустава.

Пункция суставов, синовиальных сумок и сухожильных влагалищ.

### **Показания. Проколы синовиальных полостей выполняют:**

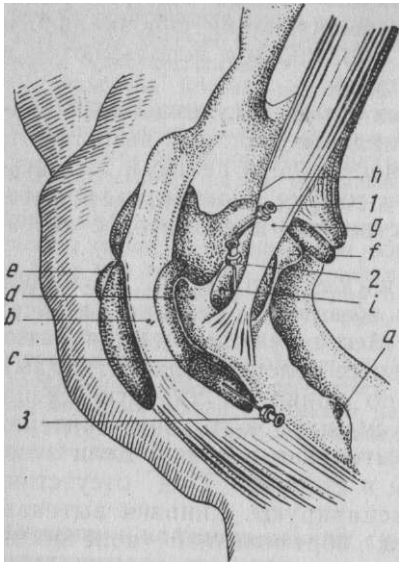
а) для получения пунктата с диагностической целью и для инъекции анестезирующих растворов с той же целью при хромоте;

б) для введения в полости лекарственных препаратов с лечебной целью.

**Общие замечания о технике пункций.** Пункцию чаще всего производят у крупных животных. Техника для всех животных в основном одинакова. Места пункций — выпячивающиеся под кожу стенки синовиальных полостей (дивертикулы). Кожу тщательно обрабатывают по правилам хирургии, непосредственно перед пункцией кожу смещают в сторону. Критерий правильной положения иглы — вытекание синовии. Если этого нет, слегка смещают кончик иглы в сторону. При отсутствии пунктата приставляют шприц и аспирируют. Синовия вытекает лучше, если пункцию делают на обремененной конечности. После инъекции анестезирующих растворов с диагностической целью животному на несколько минут предоставляют свободные движения. Место прокола заклеивают коллодием.

**Пункция лопаткоплечевого сустава.** Лошадь фиксируют в стоячем положении. При пальпации наружной поверхности сустава нащупывают 2 костных выступа — передний и задний отделы наружного мышечного бугра. Длинную иглу № 1290 вкалывают между этими выступами приблизительно на ширину пальца выше уровня заднего выступа. Дополнительным ориентиром может быть сухожилие заостренной мышцы; оно проходит над задним отделом наружного мышечного бугра в форме тяжа толщиной в палец и хорошо прощупывается. Игла должна скользить по переднему краю этого сухожилия (рис. 215, /). Ее следует продвинуть горизонтально на глубину 4—6 см до ощущения препятствий (головка плечевой кости или фиброзный край суставной впадины лопатки). Инъецируют до 40 мл 4%-ного раствора новокаина.

**Пункция межбугорковой синовиальной сумки двуглавой мышцы плеча.** Межбугорковая bursa располагается под верхним сухожилием двуглавой мышцы плеча. Полость бursы в верхнем отделе находится в непосредственной близости к капсуле лопаткоплечевого сустава, но с ним не сообщается. Нижняя граница бursы почти достигает уровня верхней границы дельтовидной шероховатости плечевой кости. Эта шероховатость служит ориентиром при пункции бursы.



**Рис. 215. Пункции:**

1 — лопаткоплечевого сустава; 2 — синовиальной сумки сухожилия заострой м.; 3 — межбугорковой синовиальной сумки; а — дельтовидная шероховатость; b — сухожилие двуглавой м.; c — межбугорковая синовиальная сумка; d — наружный блоковый бугор; e — средний блоковый бугор; f — наружный мышечный бугор; g — сухожилие заострой м.; h — капсула лопаткоплечевого сустава; i — синовиальная сумка заострой м.

Лошадь фиксируют в стоячем положении. Иглу № 1290 вкалывают сбоку плечевой кости между верхним краем дельтовидной шероховатости и латеральным краем двуглавой мышцы плеча и продвигают ее снизу вверх и снаружи внутрь до кости, а затем вдоль кости до момента вытекания синовии (3). Инъецируют до 30 мл раствора.

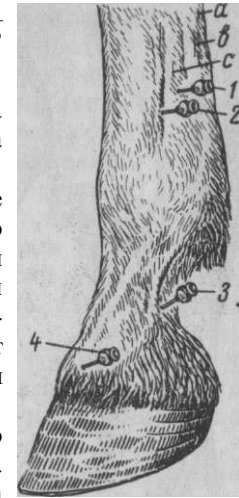
**Пункция под сухожильной бурсой заострой мышцы.** Пальпацией снаружи лопаткоплечевого сустава устанавливают задненаружный бугор плечевой кости и сухожилие заострой мышцы. Бурса лежит под сухожилием и выступает около его переднего края. Иглу вкалывают впереди сухожилия под углом 20° спереди, сверху, вниз и внутрь (2).

**Пункция локтевого сустава.** На латеральной поверхности сустава определяют 2 костных выступа (один выше, другой ниже)—латеральные связочные бугры плечевой и лучевой костей. Оба этих костных пункта соединены плотной коллатеральной связкой, которую легко можно прощупать. Впереди связки, частично ее прикрывая, проходит общий разгибатель пальца — наиболее доступный пункт для введения иглы. Пальцем левой руки смещают мышцу вперед и иглу вкалывают в образованный мышечносвязочный промежуток, стремясь провести ее по переднему краю связки; игле придают направление слегка кверху, и она проникает в наружный дивертикул сустава. Глубина укола 1—2 см.

**Пункцию запястного сустава** осуществляют в верхней этаж сустава — лучезапястный. Точку укола определяют на латеральной поверхности сустава в треугольнике, который ограничивает: снизу верхний край добавочной кости запястья, спереди лучевую кость и сзади сухожилие локтевого разгибателя запястья. Иглу вкалывают горизонтально в центре этого треугольника, направляя ее к задненаружной поверхности кости до момента соприкосновения с ней, после чего иглу несколько оттягивают

**Рис. 216. Пункции:**

6 — пальцевого сухожильного влагалища; 2 — путового; 3 — венечного и 4 — копытного суставов; а — сухожилия поверхностного и b — глубокого пальцевых сгибателей; c — межкостная средняя м.



в ожидании истечения синовии. Глубина укола варьирует в пределах 2,5—3 см. Количество раствора до 20 мл.

**Пункция путового сустава.** Наиболее доступное место прокола — латеральная область заднего дивертикула сустава в треугольнике, образуемом спереди третьей пястной костью, сзади латеральной ножкой межкостной средней мышцы и снизу наружной сезамовидной костью. Иглу вкалывают горизонтально в центре треугольника, направляя конец ее к кости. Глубина укола 2—3 см (рис. 216,2).

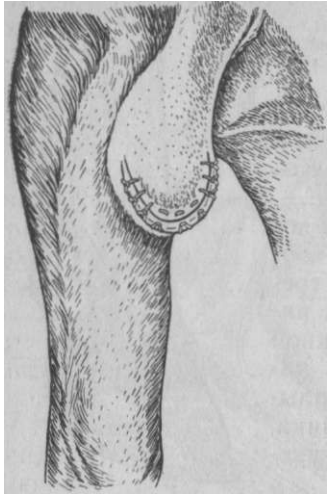**Пункцию венечного сустава** наиболее просто осуществить в задний дивертикул сустава (по И. Ф. Попову) при согнутой конечности животного. На дистальном конце путовой кости с наружной стороны определяют пальпацией положение наружного надмыщелка. Непосредственно сзади от его уровня, между путовой костью и прощупываемым сухожилием глубокого сгибателя пальца, вкалывают иглу так, чтобы конец ее проходил в непосредственной близости к путовой кости. Глубина укола 1,5—2 см (5).

**Пункцию копытного сустава.** Иглу вкалывают на расстоянии 7 см выше венечного края роговой капсулы и на таком же расстоянии латерально от срединной линии (4). Иглу направляют к дорсальному дивертикулу, выступающему на дорсальную поверхность венечной кости. Конец иглы проникает под сухожилие общего разгибателя пальца, прикрывающего дивертикул. Глубина укола 1—4 см.

**Пункцию пальцевого сухожильного влагалища** делают на латеральной поверхности пясти на 3 см выше сезамовидной кости, между межкостной средней мышцей и сухожилием глубокого сгибателя пальца. Последний фиксируют левой рукой и оттягивают назад. В данный промежуток иглу вкалывают горизонтально на глубину 1—1,5 см до истечения синовии (1). Прокол лучше производить на приподнятой конечности.

#### ЭКСТИРПАЦИЯ ПОДКОЖНОЙ ЛОКТЕВОЙ СИНОВИАЛЬНОЙ СУМКИ

**Показания.** Хронический серо-фибринозный или гнойный бурсит с фиброзным утолщением стенок бурсы. Операцию чаще выполняют у лошади.



*Фиксация.* Боковое положение на стороне, противоположной поражению.

*Обезболивание.* Хлоралгидратный наркоз в сочетании с инфльтрационной анестезией. Новокаиновый раствор инъецируют из различных точек, стремясь максимально отделить им от кожи утолщенные стенки бursы.

*Техника операции.* Делают полукруглый разрез либо в нижней части бursы, либо на боковой поверхности выпуклостью кзади. Осторожно препарируют стенки бursы, не нарушая целостности их, отделяют от кожи и извлекают. Тщательно останавливают кровотечение торзирова-  
*Рис. 217.*  
*Заключительный этап* ванием или лигированием сосудов *операции локтевого бурсита* Полость раны обильно присыпают

порошком антибиотика. Края раны зашивают попеременно узловатым и петлевидным швом. Используют также валиковый шов с резиновой прокладкой.

При нарушении целостности бursы и вытекании гнойного экссудата рану орошают йодоформ-эфиром и в ней оставляют отверстие для дренажа, который извлекают на 3—4-й день. Лошадь коротко привязывают. Швы снимают на 12-й день (рис. 217).

#### *ЭКСТИРПАЦИЯ ПОДКОЖНОЙ ПРЕКАРПАЛЬНОЙ СИНОВИАЛЬНОЙ СУМКИ*

*Показания.* Операцию чаще выполняют у крупного рогатого скота при хроническом серо-фибринозном воспалении синовиальной сумки с явлениями индурации кожи.

*Фиксация.* Боковое положение на стороне здоровой конечности.

*Обезболивание.* Сочетанный наркоз с применением проводниковой анестезии кожных ветвей кожно-мышечного и лучевого нервов и ствола локтевого нерва (по Артмейеру).

*Техника операции.* На предплечье накладывают эластический жгут.

Полулунными вертикальными разрезами рассекают кожу с боков припухлости и стремятся отпрепаровать ее от утолщенных стенок бursы. Разрезы должны быть достаточной величины, чтобы препаровка не встречала никаких препятствий. Когда кожа будет отпрепарована со всех сторон, подтягивая щипцами Мюзе стенку бursы, ножницами отделяют бурсу у ее основания.

При этом надо соблюдать осторожность, чтобы не вскрыть сухожильных влагалищ лучевого разгибателя запястья или общего пальцевого разгибателя. При возникновении такой угрозы бурсу экстирпируют частично. На оставшейся части внутренней стенку бursы выскабливают острой ложкой. После удаления бursы иссекают избыток кожи, останавливают кровотечение, полость раны обильно присыпают порошком антибиотика или сульфаниламида. Кожу сшивают либо узловатым швом в комбинации с петлевидным, либо швом с валиками. Дренаж вставляют только в том случае, если часть стенки бursы по вышеотмеченным причинам не была удалена. Повязка. Швы снимают через 14 дней.

Возможен и другой вариант операции. Он состоит в том, что за 4—8 дней до экстирпации бursы ее полость освобождают посредством прокола от содержимого, а затем из шприца наполняют 10—40 мл 3%-ного раствора меди сульфата (Хартог).

По истечении этого срока полость бursы вскрывают, ножницами и острой ложкой удаляют ее некротизированные стенки. В заключение полость орошают антисептическим раствором, вводят сульфаниламиды или антибиотики и на рану накладывают швы. Если к следующему дню полость наполнится, то в самой нижней части раны снимают несколько стежков и содержимое полости удаляют массажированием. Повязка. Швы снимают через 14 дней.

#### *ОПЕРАЦИИ НА СУХОЖИЛИЯХ СГИБАТЕЛЕЙ ПАЛЬЦЕВ И ПАЛЬЦЕВОМ СУХОЖИЛЬНОМ ВЛАГАЛИЩЕ*

*Анатомо-топографические данные.* Глубокий пальцевый сгибатель (ш. flexor digitalis profundus). У крупного рогатого скота на расстоянии 5—6 см выше путового сустава делится на 2 ветви. У лошади глубокий пальцевый сгибатель в проксимальной половине пясти получает от пальмарной связи запястья сильную сухожильную добавочную головку. Пройдя через блок сезамовидных костей, сухожилие своим окончанием прикрепляется к сгибательной поверхности копытной кости.

На пальмарной поверхности пясти сухожилие поверхностного пальцевого сгибателя покрывает сухожилие глубокого пальцевого сгибателя и в дистальной трети пясти делится на 2 ветви, каждая из которых у крупного рогатого скота разделяется на 2 ветви; между ветвями проходит сухожилие глубокого пальцевого сгибателя. Конечные ветви сухожилия прикрепляются на II фаланге соответственно III и IV пальцев.

Оба сухожилия находятся, начиная со средней трети пясти, в пальцевом сухожильном влагалище. Оно простирается у лошади до середины венечной кости и даже до челночной сумки

Сухожилие поверхностного сгибателя окружено влагалищем частично, в то время как сухожилие глубокого сгибателя окружено полностью.

#### *ТЕНОТОМИЯ СУХОЖИЛИЯ ГЛУБОКОГО СГИБАТЕЛЯ ПАЛЬЦА У ЛОШАДИ*

*Показания.* Хроническое воспаление, сопровождаемое Рубцовым

укорочением глубокого сгибателя пальца или его добавочной головки.

*Подготовка.* Расчищают копыто и придают ему нормальную форму.

*Обезболивание и фиксация.* Блокада пальмарных нервов на уровне середины пясти; для облегчения повала легкое хлорал- гидратное оглушение, нейролептик. Животное фиксируют на стороне больной конечности, на которую накладывают ремни или веревки выше запястья и на область пуга с тем, чтобы конец ремня переходил через подошву копыта. Под конечность подкладывают специальную подушку.

*Техника операции.* Существует 2 способа операции — закрытый (подкожный) и открытый. Последний имеет преимущество, так как при нем исключается возможность повреждения сосу- дисто-нервного пучка. Операцию выполняют на середине пясти между запястным и пальцевым сухожилиями влагалищами глубокого сгибателя пальца.

Оперирующий захватывает левой рукой пясть так, чтобы большой палец его лежал на медиальной, а II и III пальцы — на латеральной стороне глубокого сгибателя. Вдоль медиального края последнего делают небольшой (до 3 см) разрез кожи, в который вводят изогнутые ножницы, обращенные выпуклой стороной дорсально (к кости) до тех пор, пока их концы не проникнут под кожу латеральной стороны. Этим оттесняют сосудисто-нервный пучок кпереди до сухожилия. Ножницы извлекают и в образованный канал вводят пуговчатый скальпель или специальный тенотом, обратив его лезвие в сторону копыта. Затем, поручая помощникам разгибать суставы пальца лошади,

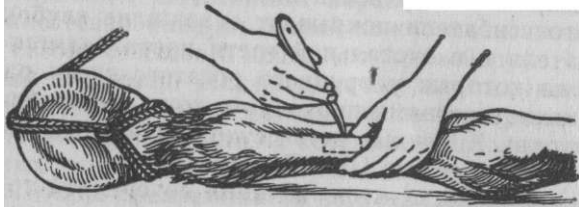

Рис. 218. Тенотомия сухожилия глубокого сгибателя пальца в области пясти

натягиванием ремней в противоположных направлениях обращают лезвие инструмента в сторону глубокого сгибателя и делают легкие пилящие движения (рис. 218). В этот момент слышны легкий хруст и расхождение разведенного сухожилия. При соблюдении всех отмеченных правил кровотечение будет незначительным и легко устраняется тампонадой. Накладывают узловатый шов и гипсовую повязку на 3 нед. Животным назначают свободное движение в просторном с обильной подстилкой деннике.

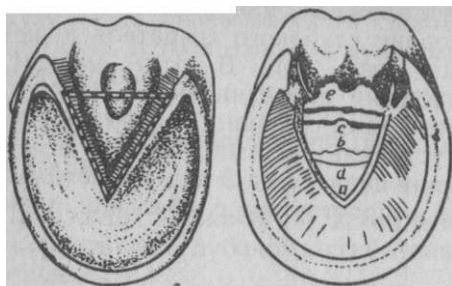
#### *РЕЗЕКЦИЯ СУХОЖИЛИЯ ГЛУБОКОГО СГИБАТЕЛЯ ПАЛЬЦА У ЛОШАДИ*

Анатомо-топографические данные. Сухожилие глубокого сгибателя пальца на уровне середины путовой кости у лошади проникает между ножками поверхностного пальцевого сгибателя и дальше следует через пальмарную (плантарную) поверхность венечной, челночной кости и оканчивается на сгибательной площадке копытной кости. Между челночной костью и сухожилием глубокого сгибателя пальца располагается синовиальная сумка челночной кости (bursa podotrochlearis). Нижний конец бursы находится на уровне прикрепления сухожилия к сгибательной площадке копытной кости. Верхний конец достигает середины высоты венечной кости и отделяется от нижнего конца пальцевого сухожильного влагалища тонкой фиброзной пластинкой. Важно отметить, что заднерхний конец челночной синовиальной бursы прилегает к синовиальному вывороту капсулы копытного сустава и отделен от последней только подвешивающей связкой челночной кости. Концевое сухожилие, челночная бурса и челночная кость с подошвенной стороны покрыты стрелкой. Проекция челночной бursы на стрелку соответствует границе между задней и средней третью ее.

*Показания.* Гнойное воспаление челночной бursы и некроз концевой части сухожилия глубокого сгибателя пальца. Операция имеет целью удалить некротизированную часть сухожилия, вскрыть челночную бурсу и обеспечить надежный сток для гнойного экссудата.

*Подготовка.* За сутки до операции удаляют волосы в области мякишей, срезают мертвый рог. Для размягчения и дезинфекции применяют теплые ванны продолжительностью до 1 — 1,5 ч с добавлением 2—3%-ного лизола или 0,1—0,2%-ного калия перманганата. Затем до операции накладывают защитную стерильную повязку.

*Фиксация и обезболивание.* Животное фиксируют в боковом положении, больной конечностью наружу. Наркоз сочетанный (хлоралгидрат интравенно, блокада пальмарных нервов).



**Рис. 219. Резекция сухожилия глубокого сгибателя пальца у лошади:**

*А* — разрез рога стрелки; *Б* — вид операционной раны после резекции сухожилия; *а* — копытная кость, покрытая основой кожи; *б* — челноч-нокопытная связка; *с* — челночная кость; *д* — сухожилие глубокого сгибателя пальца; *е* — подкожная стрелка

*Техника операции.* Операционное поле (роговую подошву и стрелку) дезинфицируют 10%-ным раствором йода. На предплечье накладывают резиновый жгут. Оперативный доступ к челночной бурсе открывают со стороны стрелки, резецируя три четверти ее. Отступив на 0,5 см от боковых бороздок стрелки, с каждой стороны в роге подошвы и заворотных стенок на глубину до основы кожи вырезают желобки, которые должны сойтись в вершине на 1 см впереди от верхушки стрелки (рис.219). Затем на уровне линии, соединяющей заворотные углы стенок, перерезают лавровидным ножом роговую стрелку поперек, после чего отпрепаровывают и удаляют ее изолированный участок.

После этого с обнаженной поверхности основы кожи стрелки удаляют кровь, выравнивают рог по краям боковых бороздок и, отступив от них на 0,5 см, разрезают основу кожи и подкожный слой стрелки. Боковые разрезы, так же как и в первом случае, соединяют поперечным разрезом, а перечисленные ткани отпрепаровывают от подошвенной поверхности сухожилия глубокого сгибателя пальца, которое узнается по блестяще-белому цвету и продольному ходу волокон. На обнаженном сухожилии чаще всего обнаруживают некротизированные участки и свищевые ходы, через которые выделяется экссудат из челночной бурсы, что является несомненным признаком поражения последней и необходимости резекции сухожилия глубокого сгибателя пальца.

Для выполнения этой операции прежде всего перкуссией или пальпацией определяют положение челночной кости. Чтобы не повредить копытный сустав, сухожилие рассекают поперек на всю ширину на уровне середины челночной кости. Боковые разрезы ведут медиально и латерально от челночной кости и соединяют сзади с поперечным разрезом. Конец сухожилия, подлежащий удалению, захватывают щипцами Мюзе и отпрепаровывают от сгибательной площадки копытной кости.

После резекции сухожилия удаляют экссудат из вскрытой челночной бурсы, осматривают обнаженную челночную кость и при

необходимости выскабливают ее поверхность острой ложкой. Тампонами удаляют сгустки крови, обрывки тканей и всю поверхность раны орошают йодоформ-эфиром 1 : 10. Рану туго заполняют тампонами, пропитанными эмульсией Вишневского, и накладывают на все копыто бинтовую давящую повязку, защищая ее брезентом или кожаным башмаком. Повязку меняют при благоприятном течении процесса (без повышения температуры или пропитывания бинта гнойным экссудатом) через 8—10 дней.

Резецированное сухожилие замещается рубцовой тканью.

### **Экзартикуляция III фаланги у крупного рогатого скота**

*Анатомо-топографические данные.* Главную костную основу двух пальцев крупного рогатого скота составляют фаланги III и IV пальцев. В области пальмарной поверхности путового сустава имеются 4 сезамовидные кости, относящиеся к I фаланге, по 2 к каждой. Копытцевые кости (III фаланга) имеют по одной сезамовидной кости. Каждый палец имеет сумочные связки, соединяющие фаланги друг с другом и I фалангу с соответствующей пястной костью. Суставы I фаланги сообщаются между собой. Наряду с сумочными связками имеется ряд других связок: боковые, пальмарные межпальцевые, крестовидные межпальцевые, крестовидные сезамовидно-фаланговые, связи сезамовидных костей (латеральные и медиальные, межсезамовидные, прямые, косые и крестовидные) и др.

*Кровоснабжение* осуществляется ветвями общей пальцевой, дорсальной средней пястной (плюсневой) артерий, которые анастомозируют друг с другом.

*Показания.* Гнойный артрит копытцевого сустава, некроз сухожилий сгибателей пальца, гнойный подотрохлеит, кариес копытцевой кости. Операцию выполняют также у мелкого рогатого скота и свиней.

*Подготовка.* Тщательное мытье пальцев животных щеткой с мылом.

*Фиксация.* Положение на стороне больной конечности — при операции на внутреннем (IV) пальце, на противоположной стороне — при операции на наружном (III) пальце.

*Обезболивание.* Нейролептик, циркулярная, интраваскулярная или проводниковая анестезия. У свиней применяют наркоз.

*Техника операции.* Накладывают кровоостанавливающий жгут. На роговом футляре копыта намечают линию отпиливания, которая идет косо назад, начинаясь непосредственно спереди от роговой каймы, а сзади в области мякши на 3 см ниже его. Употребляют листовую или проволочную пилу, которой по намеченной линии перепиливают роговую капсулу и заключенные в ней органы. На распиле культи будет виден остаток разгибательного отростка копытцевой кости, суставная поверхность венечной и часть сезамовидной кости. Скальпелем отделяют остаток копытцевой и сезамовидной костей, а острой ложкой выскабливают гиалиновый хрящ, покрывающий поверхности венечной кости. Тщательно удаляют обрывки тканей. Поверхность культи посыпают порошком

антибиотика, покрывают марлевыми салфетками и накладывают пропитанную дегтем повязку. Ее меняют не ранее 10—12 дней. Культия подвергается ороговению и через некоторое время становится равной по величине здоровому копытцу.

### Ампутация пальца у крупного рогатого скота

*Показания.* Гнойное воспаление венечного и копытцевого суставов, некроз связок фаланг, осложнения при ящуре и др. Операцию выполняют также у мелкого рогатого скота и свиней.

*Подготовка.* За сутки теплая дезинфицирующая ванна, мытье со щетками, бритье, защитная повязка. Перед операцией тщательная обработка гнойно-некротических очагов перекисью водорода.

*Фиксация.* Боковое положение, как при экзартикуляции. Конечность укрепляют пораженным пальцем наружу.

*Обезболивание.* Нейролептик, циркулярная " анестезия по Регнери, интраваскулярная или проводниковая анестезия по Шаброву. У свиней наркоз.

*Техника операции.* Накладываются кровоостанавливающий эластический жгут. Ампутацию на уровне путовой кости — верхняя граница распространения флегмонозного и некротического процесса. Операцию начинают срединным разрезом кожи по дорсальной поверхности пальца от проксимального участка путовой кости и заканчивают выше венчика на 0,5—1 см. Затем его продолжают слегка дугообразно медиально в межкопытцевую щель непосредственно вдоль роговой каймы и также латерально (рис. 220,а). Аналогичный вертикальный разрез делают на пальмарной (плантарной) поверхности пальца, который также медиально и латерально соединяют с предыдущими разрезами. Образованный на наружной поверхности пальца кожный лоскут препарируют до проксимального участка путовой кости и отворачивают вверх; так же делают и с медиальной поверхностью до верхней границы межкопытцевой щели. В результате препаровки на дорсальной поверхности венчика остается небольшой треугольный кусочек кожи. Сосуды лигируют. Ножом или ножницами рассекают крестовидные связки и межпальцевую жировую ткань до уровня дистального конца путо-

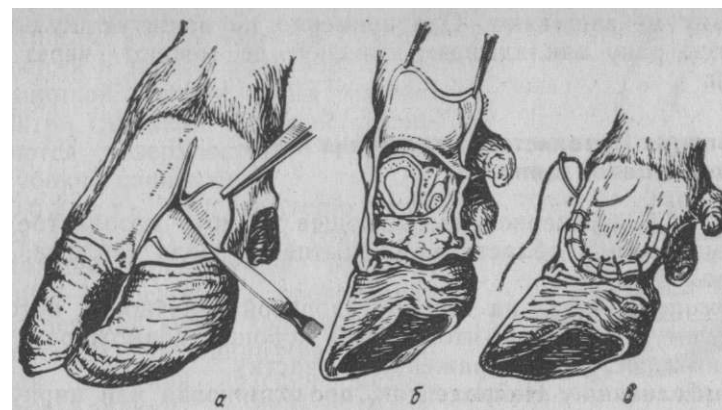


Рис. 220. Ампутация пальца у крупного рогатого скота: а — препаровка кожного лоскута; б — ампутация I фаланги закончена; в — шов на ампутационную культю

вой кости. Затем проволочной или другой пилой перепиливают путовую кость с прилегающими сухожилиями наискось сверху вниз и снаружи внутрь (б). В завершение удаляют обрывки тканей, перевязывают сосуды и острой ложкой выскабливают из кости костный мозг. Затем присыпают порошком антибиотика и наружный кожный лоскут сшивают с внутренним (в). Накладывают повязку, пропитанную дегтем. Если сухожильное влагалище глубокого сгибателя пальца не инфицировано, то заживление идет по первичному натяжению. Повязку меняют на 10—12-й день.

При инфицировании сухожильного влагалища (узнают по мутной синовии) по рекомендации Роде дополнительно к ампутации резецируют сухожилие глубокого сгибателя пальца в проксимальной части его влагалища.

Во вскрытую полость сухожильного влагалища вводят зонд или корнцанг до ощущения его конца под кожей, примерно на ширину ладони проксимально от рудиментарного копытца. В этом месте шерсть сбривают и кожу дезинфицируют. Параллельно сухожилию, ориентируясь на зонд, разрезают ткани до сухожилия поверхностного сгибателя пальца длиной 5—8 см до момента проникновения в полость сухожильного влагалища. Затем в разрез вводят сложенные изогнутые ножницы и, сделав усилие, извлекают ими культю сухожилия глубокого сгибателя наружу. В этот момент можно наблюдать обильное истечение инфицированной мутной синовии. Сухожилие захватывают крючками и отсекают. Полость сухожильного влагалища орошают антисептическим раствором и рыхло тампонируют марлей.



Эту рану не зашивают. Одновременно на зашитую культю и открытую рану накладывают повязку; ее меняют через 8—14 дней.

### Экстирпация мозолистого утолщения кожи а межкопытцевой щели

*Показания.* Болезненное, вызывающее хромоту мозолистое разрастание кожи в области межкопытцевой щели (тилома, омо-золевшая язва).

*Фиксация.* Повал на сторону здоровой конечности, которую фиксируют ремнем так, чтобы была хорошая возможность обогревания и доступа к пораженному участку.

*Обезболивание.* Нейролептик, проводниковая или циркулярная анестезия.

*Техника операции.* Эластический кровоостанавливающий жгут на область пясти (плюсны). Острыми прочными щипцами оттягивают в сторону наружное копытце как можно больше. Пораженный участок захватывают щипцами Мюзе и максимально извлекают вперед. Скальпелем рассекают кожу с обеих сторон мрзоли, направляя лезвие к ее основанию (рис. 221). Мозолистый валик скальпелем или ножницами отделяют от его основания в центре межкопытцевой щели. Если после иссечения образовавшаяся рана не зияет, то ее края частично соединяют несколькими швами; наоборот, при значительном зиянии соединение краев швами не способствует заживлению раны, а приводит только к излишнему ее раздражению. Рану обильно орошают йодоформ-эфиром, припудривают порошком антибиотика и покрывают марлевой салфеткой. Затем накладывают бинтовую повязку, прочно сближая копытца. Повязку пропитывают дегтем. Каждые 8—10 дней повязку меняют до полной эпителизации раны.

### ТАЗОВАЯ КОНЕЧНОСТЬ

Анатомо-топографические данные. На тазовой конечности рассматривают следующие области.

**Ягодичная область** (regio glutaea). Границы: верхняя — медианная линия тела; передняя — линия, соединяющая наружный и внутренний бугры подвздошной кости; нижняя — ломаная линия, идущая от наружного угла подвздошной кости через тазобедренный сустав к седалищному бугру; задняя — линия от корня хвоста до седалищного бугра. Эта область вместе с соименной стороной образует часть тела, называемую крупом. В ягодичной области прощупываются ориентиры: наружный и внутренний бугры подвздошной кости, остистые отростки, седалищные бугры, вертеты бедренной кости и задний край крестцово-седалищной связки. Под хорошо развитой глубокой фасцией располагаются поверхностный, средний и глубокий слои мышц.

**Область бедра** (regio femoralis). Границы: верхняя совпадает с нижней предыдущей области; нижняя — плоскость, проведенная через верхний конец коленной чашки; спереди — передний край напрягателя широкой фасции бедра; задняя — задний контур бедра. У крупных животных заметен желоб между двуглавой и полусухожильной мышцами.

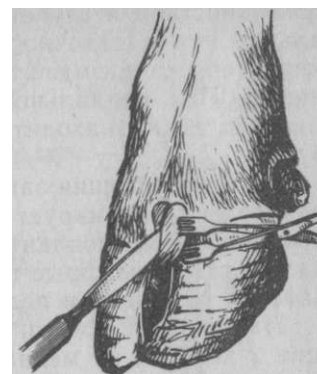

Рис. 221. Экстирпация мозолистого утолщения кожи свода межкопытцевой щели

Глубокая фасция бедра является мощным фасциальным футляром, который, покрывая бедро, отдает внутрь отщепления для формирования перегородок, разделяющих мышцы на отдельные группы.

**Область коленного сустава и голени** (г. г. genua-1 is et cruralis). Границы: верхняя соответствует нижней границе предыдущей области; нижняя — горизонтальная плоскость, проведенная через бугор пяточной кости. На поверхности области хорошо выражены желоба: малоберцовый — между длинным и боковым пальцевыми разгибателями; латеральный и медиальный — между ахилловым сухожилием и глубоким сгибателем пальца (надпяточная наружная и внутренняя ямки). Коленный сустав состоит из сустава коленной чашки и бедроберцового. Коленная чашка имеет связки — прямые (латеральную, среднюю и медиальную) и боковые. Полость пателлярного сустава очень часто сообщается с полостью бедроберцового сустава. В последнем различают почти всегда изолированные одна от другой 2 полости.

**Область заплюсневой сустава** (г. г. tarsi). Границы:

верхняя совпадает с нижней границей голени; нижняя непосредственно ниже утолщенных проксимальных концов плюсневых костей. Заплюсневый сустав — сложная в анатомическом отношении область, характеризующаяся наличием большого числа связок, сухожилий с сухожильными влагалищами, сосудов, нервов, синовиальных сумок и костей. На суставе выделяют следующие выступающие ориентиры: бугор пяточной кости, латеральную и медиальную лодыжки; сухожилия длинного пальцевого разгибателя и передней большеберцовой мышцы, большую и малую скрытые вены. В области пяточного бугра между

поверхностной и глубокой фасциями лежит подкожная синовиальная сумка пяточного бугра. Она иногда бывает предметом хирургического вмешательства вследствие ее воспаления (см. ниже). Под медиальной ножкой сухожилия большеберцовой мышцы также находится синовиальная сумка — «шпатовая» bursa.

Глубокая фасция заплюсны, являющаяся продолжением фасции голени, формирует на дорсолатеральной, латеральной, медиальной и медиоплантарной поверхностях 5 фасциальных каналов, сквозь которые проходят сухожилия сгибателей и разгибателей заплюсны и пальцев.

Наибольший хирургический интерес представляют следующие 2 канала: а) медиальный канал заплюсны; он содержит сухожилие и влагалище длинного пальцевого сгибателя; б) плантарный канал заплюсны с проходящим в нем сухожилием длинного сгибателя большого пальца и задней большеберцовой мышцы, которые имеют общее, так называемое тарсальное сухожильное влагалище. В формировании канала и фиксации сухожилия принимают участие заплюсневая фасция, которая в этом участке образует утолщение, именуемое косой плантарной связкой запястья — *lig. tarsi plantare obliquum*.

Область плюсны и пальцев (г. г. *metatarsica et digitalis*) имеет своей верхней границей плоскость, проведенную по нижнему контуру проксимального утолщенного конца плюсневых костей. Эта область в основном повторяет грудную конечность.

**Кровоснабжение.** Мускулатуру ягодичной области снабжают подвздошнопоясничная, глубокая и окружная бедренные артерии, краниальная, каудальная ягодичные и запираательная артерии. В области бедра разветвляются бедренная, краниальная, глубокая и каудальная бедренные, медиальная и латеральная окружные бедренные артерии и скрытая артерия. Область голени получает кровоснабжение в основном от ветвей подколенной артерии, происходящей от бедренной артерии. Область заплюсны снабжают кровью ветви скрытой и задней (у крупного рогатого скота передней) большеберцовой артерий.

**Иннервация.** Кожа крупа и бедра иннервируется кожными ветвями дорсальных поясничных и крестцовых нервов, мышцы — бедренными ветвями латерального кожного нерва бедра, запираательным, краниальным и каудальным ягодичным нервами. Седалищный нерв, отдав ветви мышцам ягодичной области и бедра, разветвляется на большой и малоберцовый нервы, которые своими ветвями иннервируют область голени и дистального отдела конечности.

Зоны кожной иннервации этим нервом приведены на рисунке 222. У лошади ветвление седалищного нерва следующее.

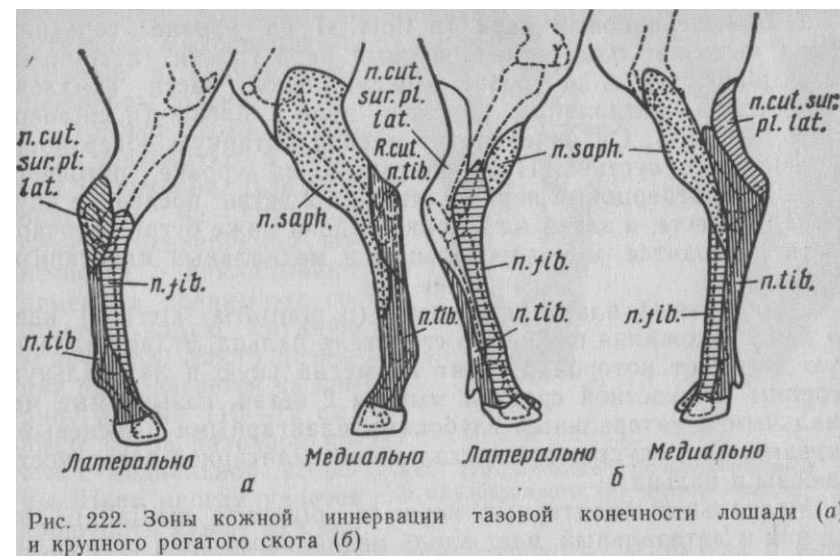


Рис. 222. Зоны кожной иннервации тазовой конечности лошади (а) и крупного рогатого скота (б)

1. Малоберцовый нерв (*n. peroneus, s. fibularis*) — более слабая ветвь седалищного нерва; на высоте бугра большеберцовой кости делится на 2 ствола: поверхностный и глубокий малоберцовые нервы.

Поверхностный малоберцовый нерв (*n. peroneus superficialis*) покидает мышечную щель в том месте, где длинный разгибатель пальца переходит в свое сухожилие. Он сопровождает сухожилие вдоль его латерального края и делится приблизительно на середине высоты заплюсны на 2 ветви, идущие параллельно одна другой на дорсальной поверхности плюсны дистально до путового сустава и разветвляющиеся в коже конечности.

Глубокий малоберцовый нерв (*n. peroneus profundus*) выходит на дистальном конце мышечного желоба, в котором она лежит поверхностно и далее делится на 2 ветви: латеральную и медиальную.

Латеральная ветвь глубокого малоберцового нерва сворачивает к короткому пальцевому разгибателю и, отдав 2 слабые ветви, продолжает идти параллельно дорсальной боковой плюсневой артерии на латеральную сторону. Далее этот нерв следует дистально от булавоподобного утолщения латеральной грифельной кости, достигая поверхности пальца до венчика. Он разветвляется в венчике и основе кожи стенки копыта.

Медиальная ветвь глубокого малоберцового нерва, спускаясь медиально книзу, достигает границы средней и дистальной трети плюсны, доходит до пальца.

3. Большеберцовый нерв (п. tibialis) на уровне середины бедра выделяет плантарный кожный нерв голени (п. cutaneus surae plantaris), а на уровне проксимальной части ахиллова сухожилия — медиальный кожный нерв голени (п. cutaneus surae medialis). Он иннервирует медиоплантарную поверхность заплюсневого сустава. Приблизительно на уровне пяточного бугра большеберцовый нерв делится на 2 ветви: последние идут сначала вместе, а затем на ширину ладони ниже бугра пяточной кости расходятся, как латеральный и медиальный плантарные нервы.

Латеральный плантарный нерв (п. plantaris lateralis) идет по краю сухожилия глубокого сгибателя пальца, отдает маленькую ветвь, от которой отходят на медиальную и латеральную стороны межкостной средней мышцы 2 ветви, называемые медиальным и латеральным глубокими плантарными плюсневыми нервами. Они опускаются дистально по плантарной поверхности плюсны и пальца.

Медиальный плантарный нерв (п. plantaris medialis), так же как и латеральный, идет вдоль медиального края сухожилия глубокого сгибателя пальца в сопровождении сосудов.

Оба плантарных нерва принимают участие в иннервации капсул путового, венечного и копытного суставов, бursы челночной кости и пальцевого сухожильного влагалища. Проксимально путового сустава плантарные нервы делятся на 2 ветви — на более сильную плантарную и более слабую дорсальную.

4. Скрытый нерв (п. saphenus) ответвляется от бедренного нерва. Сначала он проходит совместно с бедренной артерией в бедренном канале и отдает ветви к портняжной, гребешковой и стройной мышцам. По выходе из бедренного канала делится на 3—5 ветвей, сопровождающих одноименную вену и разветвляющихся в коже медиальной поверхности бедра, голени, заплюсны и плюсны, доходя до путового сустава.

У крупного рогатого скота малоберцовый поверхностный нерв идет к дистальному концу плюсны, образуя дорсальные пальцевые нервы.

Большеберцовый нерв у крупного рогатого скота в дистальной части голени делится на медиальный и латеральный плантарные нервы, которые разветвляются, как на грудной конечности пальмарные нервы.

#### ОПЕРАЦИИ НА НЕРВАХ БЛОКАДА НЕРВОВ

Блокада большеберцового нерва лошади. *Показания.* Диагностическая анестезия при хромоте, при операции в области плюсны и пальца; в зависимости от обстоятельств блокируют дополнительно малоберцовый, скрытый и задний кожный нервы голени.

*Техника блокады.* Лошадь фиксируют в стоячем положении. Для безопасности на путо или плюсну оперируемой конечности накладывают ремень и поднимают соответствующую грудную конечность. Место инъекции располагается на ширину ладони (10—12 см) выше бугра пяточной кости с медиальной стороны. Нерв иногда удается прощупать между ахилловым сухожилием и сухожилием глубокого сгибателя пальца. Иглу вкалывают сверху вниз, непосредственно спереди ахиллова сухожилия (рис. 223,а) на глубину 2 см. Прокалывают кожу, тонкий слой подкожной клетчатки и двухлистковую фасцию голени.

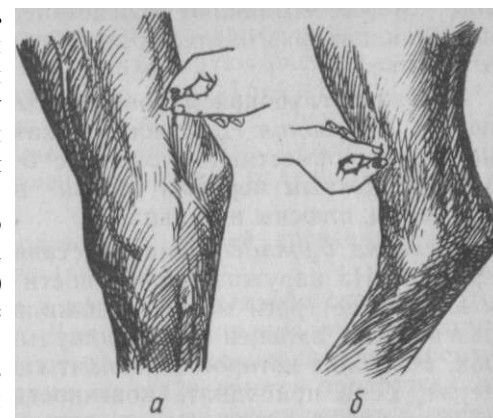


Рис. 223. Блокада большеберцового (а) и малоберцового (б) нервов лошади

Ввиду значительной толщины нерва и окружения его массивным слоем жировой ткани инъецируют 20 мл 3—4%-ного раствора новокаина или 10 мл 5—6%-ного раствора.

Положительный результат инъекции (отсутствие хромоты) указывает на то, что процесс, обуславливающий хромоту, локализован в участке между путовым и заплюсным суставами. Если хромота осталась и при этом имеется основание подозревать заболевание заплюсневого сустава, немедленно приступают к блокаде малоберцового нерва, поскольку данный сустав иннервируется в основном этим нервом. Блокадой можно окончательно решить вопрос о хромоте.

Блокада общего ствола малоберцового нерва лошади. *Показания.* При операциях в области заплюсны, плюсны и пальцев (в сочетании с блокадой большеберцового, скрытого и заднего кожного нервов голени).

*Техника блокады.* В области головки малоберцовой кости определяют место укола иглы. В этом участке нерв делится на свои ветви и даже прощупывается под кожей. От кожи он отделен пластинками поверхностной и глубокой фасции голени. На расстоянии 1,5—2 см ниже этого костного пункта вкалывают иглу сверху вниз под фасцию, чтобы ее кончик коснулся кости. Инъецируют 20 мл 3—4%-ного раствора новокаина. Инъекция сопровождается развитием скоропроходящих мышечных парезов, которые возникают вследствие блокады мышечных ветвей, снабжающих разгибатели. Эту блокаду не применяют при диагностике.

Блокада глубокой и поверхностной ветвей малоберцового нерва. *Показания.* Диагностическая инъекция при подозрении на шпат; совместная блокада с большеберцовым, скрытым и задним кожным нервами голени при операциях в области заплюсны, плюсны и пальца.

*Техника блокады.* Лошадь ставят у стены и фиксируют закруткой. На наружной поверхности голени, на границе средней и нижней ее трети между сухожилиями длинного и бокового разгибателя пальцев ясно прощупывается малоберцовый желобок, в глубине которого проходит глубокая ветвь малоберцового нерва. Если приподнять конечность, как при подковывании, то желобок расширяется, что может облегчить инъекцию. В этом же участке под кожей можно прощупать поверхностную ветвь малоберцового нерва. Иглу вкалывают на глубину 2 см снизу вверх между названными сухожилиями, ориентируясь на задний край сухожилия длинного разгибателя пальца. Необходимо проникнуть сквозь плотную фасцию. Инъектируют 10 мл раствора новокаина (б). Этим блокируют глубокую ветвь. Если, извлекая иглу под кожу и производя ее повороты вправо и влево, впрыснуть еще такое же количество раствора, то окажется блокированной и поверхностная ветвь.

Блокада заднего кожного нерва голени лошади. *Показания.* Операция в дистальном отделе конечности: необходима одновременная блокада большеберцового, малоберцового и скрытого нервов.

*Техника блокады.* Поднимают противоположную тазовую конечность лошади, как при подковывании. Иглу вкалывают под кожу и фасцию в участке, лежащем на ширину ладони выше бугра пяточной кости в наружной надпяточной ямке, непосредственно спереди ахиллова сухожилия. Сначала инъектируют под фасцию, а затем, извлекая иглу, подкожно по 5 мл 3%-ного раствора новокаина. Зона обезболивания появляется на латеральной поверхности нижней трети голени, заплюсны и верхнего участка плюсны.

Блокада скрытого нерва лошади. *Показания.* При обезболивании дистального отдела конечности в сочетании с блокадой нервов большеберцового, малоберцового и заднего кожного голени.

*Техника блокады.* Лошадь фиксируют с помощью закрутки. Конечность отводят несколько вперед путовым ремнем. Правую руку вместе с иглой подводят либо сзади между тазовых конечностей, либо спереди и определяют положение скрытой вены.

Иглу вкалывают под кожу у нижней границы стройной мышцы, над хорошо видимой и прощупываемой скрытой веной. Поворачивая иглу кпереди и кзади вены, инъектируют раствор, стремясь распределить его по обеим сторонам вены. Требуется 10—15 мл 3%-ного раствора новокаина. Спустя 15 мин появляется обезболивание кожи на внутренней поверхности поверхности нижнего отдела бедра, коленного сустава, голени, переднего отдела заплюсны и части плюсны.

Блокада плантарных нервов и их ветвей производится так же, как и пальмарных нервов (см. рис. 214).

Блокада нервов пальцев у крупного рогатого скота. *Анато-мотографические данные.* Для обезболивания пальцев крупного рогатого скота применяют блокаду плантарных и дорсальных плюсневых нервов. Первые из них являются продолжением большеберцового нерва, а вторые — малоберцового. Поверхностный малоберцовый нерв отдает ветви на дорсолатеральную поверхность голени и плюсны, которые здесь разветвляются на 3 ветви: латеральную (дорсальный латеральный IV пальцевый нерв), медиальную (дорсальный медиальный III пальцевый нерв) и срединную (общий дорсальный пальцевый нерв) к обращенным друг к другу поверхностям III и IV пальцев. Эта ветвь соединяется с глубокой ветвью малоберцового нерва. Глубокая ветвь малоберцового нерва, в свою очередь, отвечает в области голени веточки для разгибателей пальцев и сгибателей плюсны и соединяется с общим дорсальным пальцевым нервом.

Большеберцовый нерв в дистальной части голени делится на медиальный и латеральный плантарный нервы. Дальнейшее ветвление нервов аналогично ветвлению на грудной конечности.

*Техника блокады* (по Г. Т. Шаброву с изменениями). Конечность сгибают в заплюсневом суставе. Для блокады дорсальных нервов служат ориентиром прощупываемые под кожей сухожилия длинного разгибателя пальцев. На 3—5 см ниже сгиба заплюсневой кости с латеральной и медиальной поверхности этих сухожилий подфасциально и подкожно инъектируют на как можно большей площади по 20 мл 4%-ного раствора новокаина, направляя кончик иглы в продольный желобок плюсневого сустава. Этими инъекциями блокируют дорсальные пальцевые нервы.

При блокаде плантарных нервов конечность фиксируют в разогнутом состоянии. Ориентирами служат края сухожилия глубокого сгибателя пальцев. Иглу вкалывают на 7 см ниже заплюсневой кости (или на середине плюсны) под фасцию на глубину 1—1,5 см. Инъектируют по 20 мл 4—5%-ного раствора новокаина.

*Технику блокады* по Регнери см. стр. 287.

## Операции на суставах, связках, синовиальных сумках и влагалищах

Пункции отделов коленного сустава. *Показания.* Диагностические и лечебные инъекции.

Коленный сустав пунктируют из нескольких точек. Как и при большинстве артропункций, операции на этом суставе можно с успехом осуществить на стоячем животном. Исключение составляют только очень строптивные лошади.

Пункция бедроберцового сустава производится как медиальной, так и латеральной его половин.

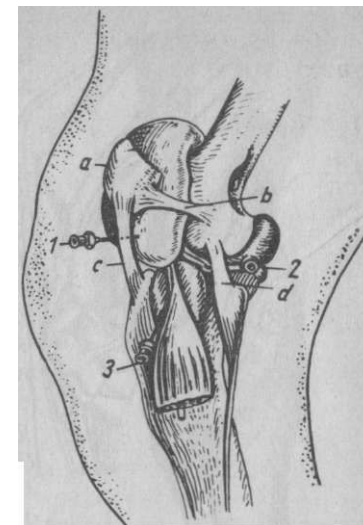
А. Пункция медиального отдела — важнейшая инъекция для диагноза хронического гонита ввиду того, что при этом заболевании поражается главным образом внутренний отдел бедро-берцового сочленения. Прощупывают верхний край внутреннего надмыщелка большеберцовой кости. Концом пальца легко удастся установить несколько выше желобок, расположенный между голенью и внутренним мениском коленного сустава. Непосредственно над ним определяют положение дивертикула капсулы коленного сустава. Спереди этот пункт ограничивается медиальной прямой связкой коленной чашки, а сзади — коллатеральной медиальной связкой коленного сустава. Ввиду сильной чувствительности кожи на медиальной поверхности голени рекомендуют за 10 мин до артропункции сделать подкожную инъекцию 1%-ного раствора новокаина на месте прокола. Иглу вкалывают перпендикулярно к поверхности кожи и незначительно наклоняют ее вперед и вверх, чтобы она прошла над мениском; глубина вкола 2—2,5 см.

Б. Пункция латерального отдела. На проксимальном крае большеберцовой кости прощупывают бугор и латеральный мыщелок большеберцовой кости. Между этими выступами располагается сухожилие длинного разгибателя пальца, под которым лежит синовиальная bursa, имеющая постоянную связь с полостью латеральной половины бедроберцового сустава. Иглу № 0890 вкалывают снизу вверх на переднем или заднем крае этого сухожилия, стремясь проникнуть под него (рис. 224,3) до истечения синови.

Пункцию пателлярного сустава производят в промежутке между внутренней (или наружной) и средней прямыми связками коленной чашки. Иглу вкалывают горизонтально в центре углубления между связками на глубину 2—6 см. Ее следует продвигать медленно и осторожно, контролируя правильность прокола истечением синови. При быстром и чрезмерно тлубоком введении иглы можно, пройдя через всю полость сустава, проникнуть в жировую ретрокапсулярную клетчатку (1). Вследствие частого сообщения полости пателлярного сочленения

*Рис. 224. Пункция отделов коленного сустава лошади:*

1 — пателлярного; 2 — наружного отдела бедроберцового; 3 — синовиальной сумки под сухожилием длинного пальцевого разгибателя; а — коленная чашка; б — латеральная связка коленной чашки; в — латеральная прямая связка коленной чашки; д — латеральная связка коленного сустава



с медиальной половиной бедроберцового и латеральной его половиной диагностические инъекции в этот сустав не дают четкого диагностического результата.

Пункция берцовотаранного сустава. Наиболее доступное место для пункции — передне-внутренний выворот, располагающийся под медиальной лодыжкой. Иглу вкалывают горизонтально под лодыжкой на глубину 1—3 см (рис. 225,а).

Пункция тарсального сухожилия влагалища. Это сухожильное влагалище располагается на задне-внутренней поверхности скакательного сустава; начинаясь в области внутренней надпяточной ямки, оно заканчивается на плюсне несколько ниже уровня каштана. Прокол легче выполнить при слегка согнутом скакательном суставе. Пальпируя голень на ладонь выше от пяточного бугра, легко находят сухожильный тяж длинного сгибателя большого пальца, который спускается к плюсне, будучи включенным в сухожильное влагалище. Иглу вкалывают на глубину 2 см снизу вверх на внутренней поверхности скакательного сустава или, наоборот, вниз в означенный тяж на уровне основания пяточной кости (в).

### ДЕСМОТОМИЯ МЕДИАЛЬНОЙ ПРЯМОЙ СВЯЗКИ КОЛЕННОЙ ЧАШКИ

*Показания.* Привычный вывих коленной чашки кверху у крупного рогатого скота и лошадей.

*Фиксация.* Спокойных животных фиксируют в стоячем положении.

*Обезболивание.* При оперировании на стоячем животном — нейролептик и инфльтрационная анестезия, на лежащем — наркоз.

*Техника операции.* Нащупав сквозь кожу туго натянутую медиальную прямую связку, вблизи ее прикрепления к большеберцовой кости острым изогнутым теномом прокалывают плащмя кожу, клетчатку, поверхностную и глубокую фасции спереди связки и проникают лезвием теномома на ее заднюю поверхность.

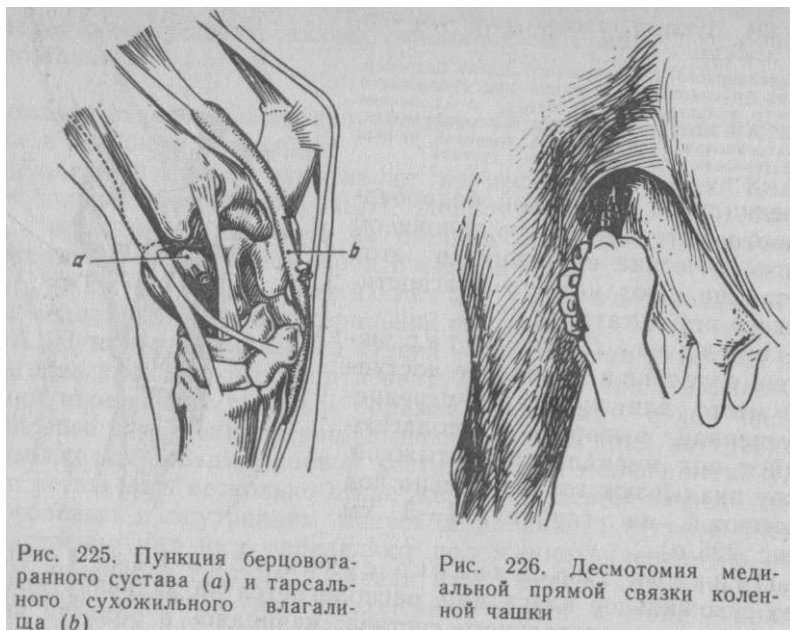


Рис. 225. Пункция берцовотаранного сустава (а) и тарсального сухожильного влагалища (б)

Рис. 226. Десмотомия медиальной прямой связки коленной чашки

В этом месте легче избежать повреждения суставной капсулы. Затем поворачивают тенотом острой частью в сторону связки и режущими движениями изнутри наружу рассекают связку и глубокую фасцию (рис. 226). Ослабленное сопротивление и исчезновение характерного хруста свидетельствуют о рассечении связки. В ближайший момент коленная чашка становится на свое место и вывих устраняется. Кожную рану зашивают одним или двумя стежками узловатого шва и заклеивают коллодием.

#### ЭКСТИРПАЦИЯ ПОДКОЖНОЙ ПЯТОЧНОЙ БУРСЫ У ЛОШАДИ

**Показания.** Хроническое серофибринозное воспаление пяточной подкожной синовиальной сумки, сопровождаемое сильным утолщением ее стенок.

**Фиксация.** Боковое положение на стороне здоровой конечности. Под оперируемую конечность подкладывают специальную подушку.

**Обезболивание.** Хлоралгидратный оглушающий наркоз и блокада большеберцового и заднего кожного нервов голени.

**Техника операции.** Выше заплюсневое сустава накладывают резиновый жгут. У дистального участка бурсы делают обращенный книзу разрез кожи. Последнюю препарируют, освобождавая осторожно стенки бурсы со всех сторон. Необходимо проявить особую осторожность и внимательность при выделении нижней

части бурсы. Для этого бурсу захватывают щипцами, подтягивают наружу и ножницами отделяют от сухожилия поверхностного пальцевого сгибателя. С боков сухожилия могут выступать стенки под- сухожильной синовиальной сумки, которые нельзя повреждать. В процессе препаровки ножницами следует манипулировать вблизи утолщенных стенок экстирпируемой бурсы, а не у прилегающих органов. Кровоточащие сосуды торзируют или перевязывают. Рану присыпают порошком антибиотика. Избыток кожи удаляют и накладывают глухой узловатый шов, петлевидный или с валиками (рис. 227). Лошадь держат на короткой привязи, и желательно, чтобы она не ложилась до снятия швов. Последние снимают через 14 дней.

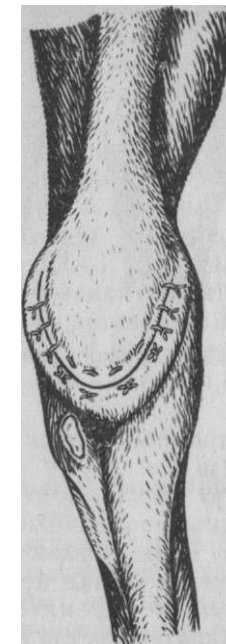

Рис. 227. Заключительный этап операции при пяточной бурсите

Операцию можно провести также после предварительного частичного разрушения стенки бурсы. Для этого делают пункцию бурсы толстой иглой, удаляют жидкое содержимое, а затем наполняют ее полость 3%-ным раствором меди сульфата в количестве 10—30 мл (Хартог). Спустя 5 дней приступают к операции, начиная с вышеупомянутого дугообразного разреза. При этом на всю его ширину вскрывают полость бурсы и острой ложкой основательно удаляют некротизированную массу. Полость промывают раствором фурацилина и тампонируют стерильной марлей, пропитанной йодоформ-эфиром. Накладывают петлевидный шов, оставив отверстие для дренажа, через которое его извлекают через 2—3 дня.

#### Операции при шпате

Существует несколько способов лечения шпата. Назначение их — устранить болезненность в области заплюсневое сустава и этим прекратить хромоту.

**Фиксация и обезболивание.** Лошадь фиксируют, как при кастрации, на стороне больной конечности. Применяют сочетанный наркоз.

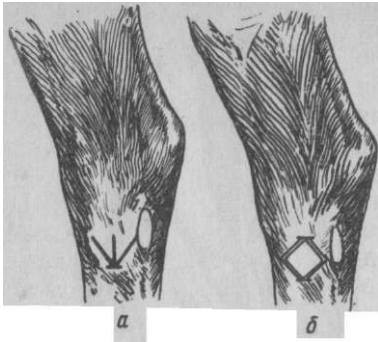


Рис. 228. Операция при шпате: а — по надкостницу и медиальную ножку сухожилия Петерсу; б — по Вамбергу

*Техника операции.* Способ Петерса состоит в периостеотомии в области так называемого шпатового экзостоза. Ниже последнего острым скальпелем, поставленным отвесно к коже, производят горизонтальный ее разрез длиной 1 см. В это отверстие вводят сложенные ножницы и ими делают 2 подкожных канала в виде буквы V и между ними третий (рис. 228,а). В каждый канал вводят лезвие скальпеля и рассекают

операции рану зашивают одним или двумя стежками и накладывают асептическую повязку. Ногу подковывают: подкова без пяточных шипов и с длинным зацепным шипом. Лошадь на 2 дня коротко привязывают. Швы снимают на 8-й день и в области заплосны втирают в течение 3 мин красную ртутную мазь. Покой 4—6 нед. Этой операцией стремятся вызвать анкилозирование слабо подвижных костей сустава и устранить болезненность и хромоту.

Способ Вамберга состоит в выполнении так называемой периферической невректомии, то есть в рассечении и иссечении тех нервных веточек, которые подходят и иннервируют область шпатового экзостоза.

Лошадь фиксируют, как и в предыдущем способе. Больную конечность по возможности оттягивают назад ремнем, наложенным на область пута, и максимально разгибают заплюсневый сустав. После соответствующей хирургической подготовки внутренней поверхности сустава скальпелем делают 2 горизонтальных разреза кожи длиной 1,5—2 см проксимально и дистально местоположения шпатового экзостоза. В каждый из этих разрезов поочередно под углом вправо и влево вводят изогнутые ножницы или корнцанг и вокруг местоположения шпатового экзостоза отделяют кожу (получается форма ромба).

Затем в проделанные каналы вводят специальный нож с двумя лезвиями и вокруг шпатового экзостоза рассекают в виде ромба все ткани до кости (б). Переднюю границу последнего составляет проходящая здесь скрытая вена. Чтобы ее не травмировать, необходимо ограничить большим пальцем продвижение ножа до пределов вены. Если же экзостоз бывает настолько велик, что проходит за пределы вены вперед, то нож осторожно вводят между веной и костью. В процессе разрезов тканей, которые иногда приходится осуществлять многократными режущими движениями инструмента, отделяются кусочки тканей. Их необходимо удалить вместе с кровью путем массажа.

Раны зашивают одним или двумя стежками. Сверху поле операции орошают йодоформ-эфиром и накладывают повязку. На следующий день развивается отек. Поэтому необходимо небольшими надрезами повязки ослабить ее давление на рану. Повязку снимают через 2—5 дней. Успех операции будет зависеть от последующего ухода за животными. Со следующего дня после операции животному необходимо назначить ежедневную проводку, начиная с 1/2 ч и увеличивая ее до 0,5—1 ч, в зависимости от состояния припухлости. После исчезновения последней разрешается рысь. Уже на 10—14-й день разрешается езда полным ходом на дистанцию не более 50—100 м с постепенным увеличением ее через каждый 2—3-й день.

#### АМПУТАЦИЯ КОНЕЧНОСТЕЙ У МЕЛКИХ ЖИВОТНЫХ

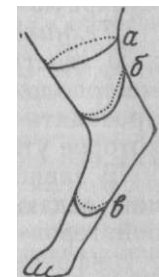
*Показания.* Множественные открытые переломы, разможнение конечности, обширные новообразования, гангрена.

*Фиксация и обезболивание.* Животному придают боковое положение на стороне, противоположной больной конечности. Применяют наркоз. При ампутации дистальных звеньев конечности с успехом пользуются анестезией поперечного разреза после соответствующей премедикации.

*Техника операции.* Проксимально места намечаемой ампутации, которую необходимо производить в пределах здоровых тканей, накладывают резиновый жгут. Поврежденный участок обертывают стерильной салфеткой.

Существует 2 основных приема ампутации — с применением кругового и лоскутного разрезов. Первый используется при ампутации проксимальных звеньев конечности — предплечье, голень; второй — дистальный (рис. 229). При всех случаях ампутации делают двухмоментный разрез. Сначала рассекают лезвием скальпеля или специального ампутационного ножа кожу и поверхностную фасцию. Затем, оттянув их на 1—2 см проксимально, рассекают мышцы до кости. При этом рассекают надкостницу по линии перепиливания кости, которое производят хирургической пилой, предварительно оттянув мышцы проксимально на 2—3 см. На образовавшейся культe тщательно торзируют сосуды, несколько ослабив наложенный резиновый жгут. Нервы сначала подтягивают пин-

Рис. 229. Разрезы при ампутации конечности у собаки: а — круговой; б, в — лоскутный



**цетом выше уровня культи и иссекают лезвием безопасной бритвы. Острой ложкой выскабливают костный мозг на глубину 0,5 см. Удаляют костные опилки и обрывки тканей, рану зашивают глухим узловатым швом.**

### **Экзартикуляция хвоста**

Анатомо-топографические данные. Основа хвоста — хвостовые позвонки, причем только начальные из них имеют замкнутые невральные дуги в соответствующие отростки. Позвонки соединены друг с другом межпозвоночными хрящевыми дисками. Хвост покрыт очень плотной кожей, под ней находится весьма незначительный слой рыхлой соединительной ткани. Идущие дорсальной, вентральной и с боков хвоста мышцы выполняют роль поднимателей, опускающих и абдукторов; они покрыты плотной фасцией, которая создает межмышечные перегородки каждой группы мышц. Кровоснабжение хвоста происходит от крупной хвостовой артерии, идущей по вентральной поверхности позвонков, и от латеральных (дорсальных и вентральных) хвостовых артерий, лежащих на боковых поверхностях позвонков.

*Показания.* Новообразования, открытые переломы, некроз хвоста; у ягнят тонкорунных пород для предупреждения порчи шерсти в результате загрязнения хвоста и задней поверхности тазовых конечностей мочой и калом; у некоторых пород собак для украшения. При формировании групп доразщипывания откармливаемых бычков экзартикуляцию делают для предупреждения некроза хвоста при наступании другими животными.

*Фиксация.* Крупных животных фиксируют в станке с применением закрутки или носовых щипцов; мелких — в боковом положении.

*Обезболивание.* Низкая сакральная анестезия или проводниковая блокада дорсальных и вентральных хвостовых нервов не далее 4-го позвонка выше и ниже поперечнореберных отростков. У щенков в возрасте 8—10 дней делают инфилтративную циркулярную анестезию у основания хвоста.

*Техника операции.* По возможности кожу сдвигают к основанию хвоста и накладывают на него резиновый жгут. Уточняют местоположение межпозвоночного диска, через который будет проходить экзартикуляция. Пальпацией это определяют как некоторое утолщение на соединении позвонков.

В зависимости от породы собак косметическую экзартикуляцию делают на разных уровнях хвоста. У боксеров, доберманов, пойнтеров хвост отсекают между 2—3-м (3—4-м) позвонками; у грифонов удаляют 'Д хвоста, у спаниелей — 'з—'Д. У терьеров — V<sub>2</sub>.

**У крупных животных каудально намеченного участка выкраивают 2 полукруглых дорсальных и вентральных лоскута кожи, отгибают их пинцетом к основанию хвоста, а затем скальпелем пересекают межпозвоночный диск. Ослабляют резиновый жгут и**

кровоточащие сосуды перевязывают или торзируют. Лоскут кожи сшивают узловатым швом. У щенков или ягнят делают циркулярный разрез. Благодаря тому что кожу оттягивают к основанию хвоста, создается ее избыток, закрывающий позвонок. Кожу сшивают петлевыми швами. Для экзартикуляции у бычков используют эмаскулятор.

**Контрольные вопросы.** 1. Деление головы на области и по зонам кожной иннервации. 2. Определите пункты блокады ветвей тройничного нерва у лошади и крупного рогатого скота. 3. Носовая область: носовые ходы, носовые раковины, связь с околоносовыми синусами; носогубное зеркало у крупного рогатого скота и техника операции на нем. 4. Опишите показания, технику трепанаций стенок носа и околоносовых синусов. 5. Строение, кровоснабжение и иннервация рога у крупного рогатого скота; декорация. 6. Топография мозговой части черепа у овец; операция при ценурозе. 7. Опишите границы вентральной области шеи и ее послонное строение у лошади и крупного рогатого скота, обратив внимание на топографию яремной вены, трахеи и пищевода. 8. Блокада краниального шейного симпатического ганглия и звездчатого узла у крупных животных. 9. Трахеотомия и эзофаготомия; пункция передней полой вены у свиньи. 10. Опишите границы, послонное строение, иннервацию и кровоснабжение боковой грудной стенки. 11. Проводниковая анестезия боковой грудной стенки; резекция ребра и правила плеврорентеза. 12. Блокада чревных нервов и пограничных симпатических стволов по В. В. Мосину и пункция аорты. 13. В чем состоит опасность вскрытия плевральной полости; что такое пневмоторакс и меры его срочного устранения? 14. Границы и строение брюшной стенки, ее иннервация и кровоснабжение. 15. Остеотомическая проекция прикрепления диафрагмы, положения рубца, сетки, книжки, сычуга, печени, селезенки. 16. Способы местной анестезии брюшной стенки. 17. Классификация способов лапаротомии. 18. Руменцентез, руменотомия, операция на сычуге. 19. Биопсия печени. 20. Энтеротомия у мелких животных; техника наложения кишечного шва. 21. Резекция кишки и наложение кишечного соустья. 22. Какие бывают грыжи живота, способы их оперативного устранения? Использование при этом аллопластического материала. 23. Топография прямой кишки. 24. Резекция выпавшей части прямой кишки. 25. Опишите операции, исправляющие аномалии развития ануса и прямой кишки. 26. Строение мошонки, семенникового мешка, семенников и семенного канатика; их кровоснабжение и иннервация. 27. Что такое кастрация, половая стерилизация, орхидектомия; время и возраст кастрации; хозяйственное значение кастрации? 28. Методы и способы кастрации самцов. 29. Фиксация и обезболивание животных при кастрации. 30. Как кастрируют самцов при интравагинальной грыже? 31. Что такое овариэктомия; у каких животных она выполняется, ее экономическое значение? 32. Какие оперативные доступы используют при овариэктомии у различных животных? 33. Какое биологическое, клиническое и хозяйственное значение имеет односторонняя овариэктомия или частичная резекция яичников у коров? 34. Опишите строение полового члена и препуциального мешка у лошади и быка. 35. Как выполняют местную анестезию при операциях на половом члене у разных видов животных? 36. Какие главнейшие операции выполняют на половом члене и препуциальном мешке у крупных животных, техника их выполнения? 37. Иссечение «манжетки» на половом члене у лошади и ампутация полового члена у различных животных. 38. Топография мужской промежности и какие выполняемые в этой области



операции? 39. Дайте определения понятий: уретротомия, уретростомия, цистотомия, опишите показания и технику их выполнения. 40. Какой накладывают шов на стенку мочевого пузыря при цистотомии? 41. Деление конечностей на области. 42. Зоны кожной иннервации, кровоснабжение грудной (тазовой) конечности лошади и крупного рогатого скота. 43. Какие основные выступы и углубления (желоба) имеются на грудной (тазовой) конечности; их хирургическое значение? 44. Блокада нервов грудной (тазовой) конечности для обезболивания при операциях и с диагностической целью. 45. Какие синовиальные образования конечностей являются объектом операции? Назовите эти операции и технику их выполнения. 46. Что такое тенотомия; в каких участках и по каким показаниям она выполняется? 47. Что такое десмотомия по какому поводу и в какой области она выполняется? 48. Какие операции производят при шпате? 49. У каких видов животных и по каким показаниям выполняется экзартикуляция или ампутация фаланг пальцев? Техника операций 00. По каким показаниям и как осуществляют ампутацию конечностей у мелких животных? 51. Что такое каудотомия? Техника выполнения у различных видов животных.

## ПРЕДМЕТНЫЙ УКАЗАТЕЛЬ

### А

- Абмазотомия 197
- Абсцессы 69
- Автоклавирувание 32
- Аллопластика 87, 91
- Ампутация 69
  - конечностей у мелких животных 317
  - пальца у крупного рогатого скота 302
  - рога глухая 135
  - сосков вымени 263
  - ушной раковины у собак 151
- Аналгезия 53
- Анатомия возрастная 7
  - топографическая 7
  - хирургическая 7
- Анатомо-топографические условия 7
- Анестезия 53
  - брюшной стенки 183
  - грудной стенки 169
  - инфильтрационная 54
  - линейная 55
  - паравертебральная 183
  - паралюмбальная 184
  - плантарных нервов 291
  - по Артемьеву 286
  - по Шаблову 287
  - по Регнери 287
- Анестезия поверхностная (плоскостная) 54
  - полового члена у лошади 273
  - высокая глухая 275
  - низкая с образованием свища мочевого канала на его концевой части 273
  - по способу Байера 273
  - с образованием культи 273
  - проводниковая (регионарная) 57
  - мужской промежности 275
  - полового члена 267
  - по способу Магды 272
  - сакральная 60
  - высокая 271
  - циркулярная при операциях на пальцах 287
  - эпидуральная 58
- Антигистаминные средства 43
- Антисептика 28
- Аппараты для прижигания 101
- Асептика 28
- Артерия наружная семенная 220
  - общая сонная 159
  - семенная 219
  - семяпровода 220
- Аутопластика 87

## Б

- Белая линия живота 179
- Бельевая цапка 37
- Биопсия печени 201
- Блокада большеберцового нерва у лошади 308
  - верхнечелюстного нерва 122
  - глазного нерва 141
  - глубокой и поверхностных ветвей малоберцового нерва 310
  - грудного вентрального нерва 169
  - симпатических пограничных стволов по Шакурову 172
  - заднего кожного нерва 310
  - кожно-мышечного нерва 289
  - краниального шейного симпатического узла 166
  - лобного нерва 129
  - локтевого нерва 288
  - межреберных нервов 169
  - нервов вымени 264
  - головы 122
  - грудной конечности 286
    - пальцев у крупного рогатого скота 311
    - языка 145
  - нижнечелюстного нерва 137
  - новокаиновая 63
  - общего ствола малоберцового нерва лошади 309
  - пальмарных нервов 289, 291
  - подбородочного нерва 138
  - подблокового нерва 130
  - подглазничного нерва 121
  - плантарных нервов и их ветвей 311
  - прямокишечного нерва 268
  - скрытого нерва лошади 310
  - срамного нерва 268
- Блокада срединного нерва 288
  - чревных нервов и симпатических пограничных стволов по Мосину 173
- Боковое соустье 208
- Брюшная стенка 177
- Бурса шпатовая 306
- Бурсит локтевой 296
- пяточный 315

## В

- Вдевание носового кольца 122
- Ветеринарные хирурги 4, 5, 6
- Виборгский треугольник 148
- Визирография 8
- Винт 86
- Вливания 92
- Внутреннее семенное сплетение 220
- Водила металлические 19
- Воздухоносный мешок 148
- Возраст кастрируемых животных 221
- Вправление сычуга при левостороннем смещении у крупного рогатого скота 199
- Вскрытие абсцессов 69
  - брюшной полости 186
  - воздухоносного мешка 151

- желудка собак 220 мочевого пузыря 281
- мочеполового канала 277
- пищевода 163
- рубца 192
- сычуга 197, 200
- трахеи 160

## Выворот век 144

- препуциального мешка у быка 270
- Выпадение влагалищной оболочки 243
- кишечной петли 243
  - сальника 243
  - семенного канатика 243
- Выпячивание брюшины 210
- Выравнивание зубов лошади 138
- Высасывание молока 126
- Высверливание 67

## Г

- Гастротомия 202
- Гематома 70
- Гетеропластика 87
- Гиперкинез языка 147
- Глазное яблоко 141
- Глубокий пальцевый сгибатель 297
- Гомопластика 87
- Грудная конечность 283
  - полость 168
- Грыжевой мешок 212
- Грыжевые ворота 212
- Грыжа (ы)
  - боковой брюшной стенки 214
  - вправимые 212
  - интравагинальная у хряка 255
  - невправимые 212
  - пахово-мошоночная 254
  - промежностная у собак 215
  - пупочные 212
  - ущемленная 212

## Д

- Двойная лигатура 253
- Десмотомия медиальной прямой связки коленной чашки 313
- Десмургия 102
- Дивертикул пищевода 166
- Диоптография 8
- Доступ с применением колпотомии 252
  - чрезбрюшинный со стороны голодной ямки 252

## Ж

- Жгут кровоостанавливающий 71
- Железа (ы)
  - околоушная 148
  - слюнная 148
- Желудок 191

Заворот век 143  
 Заднепроходное отверстие искусственное 211  
 Заклочительный этап операции 12  
 Закрутка 13  
 Закрытие дефекта ослабляющими разрезами 88  
 Закупорка уретры 278, 279  
 Зоны кожной иннервации 119

## И

Иглодержатели 75  
 Иглы для взятия крови, кровопусканий и инъекций 99  
 — костномозговых пункций и инъекций 98  
 Извлечение камней из мочевого пузыря 281  
 Иннервация кожная 119  
 — грудной конечности 284  
 - полового члена быка 266  
 - слизистой оболочки 120  
 Инструментарий зубной 139  
 - для кастрации 228  
 - снятия гипсовой повязки 114  
 Инструменты хирургические 64  
 Инфекция 27  
 - раневая 28  
 Инфильтрационный валик 55  
 Инъекции 92  
 - внутриартериальные 96  
 - внутрибрюшинные 97  
 - внутривенные 94  
 - внутрикостные 97  
 ----- в плечевую кость 97  
 ----- интрастернальные 97  
 - внутримышечные 94  
 - внутрисердечные 98  
 - внутрисиновиальные 98  
 - внутритрахеальная 160  
 - подкожные 94  
 Искусственное заднепроходное отверстие 211  
 Искусственный свищ мочевого канала 279  
 Иссечение манжетки при парафимозе у лошади 272  
 — персистирующей уздечки полового члена 268  
 - ребра 171  
 - третьего века 144  
 История развития оперативной хирургии 4

## К

Канал влагалищный 217  
 - мочевого 265  
 - паховый 216  
 - семенниковый 217  
 Кастрация 215  
 - баранов 234  
 - быков 231  
 - верблюдов 239  
 - время и место 221

- жеребцов в лежачем положении 224  
 - в стоячем положении 230  
 - закрытым способом 229  
 - кобелей 240  
 - козлов 234  
 - при помощи щипцов 235  
 - коров 251  
 - котов 240  
 - кошек 254  
 - крипторхидов 244  
 - кроликов 241  
 - мелких жвачных 235  
 - методы 222  
 - на «обрыв» 237  
 - неполовозрелых свинок 248  
 - нутрий 241  
 - оленей 240  
 - открытым способом 225  
 Кастрация перкутанная 224, 232  
 - подготовка животных 221  
 - показания и противопоказания: 216  
 - применение лещеток 229  
 - лигатуры 230, 238  
 - щипцов Занда 227  
 - эмаскулятора 227  
 - самок 244  
 - самцов 216  
 - свинок 244  
 - с обрыванием семенного канатика 237  
 - старых баранов 236  
 - хряков 238  
 - сук 251  
 - хряков 237  
 - цель 221  
 Катетеризация сосков вымени 262  
 Кесарево сечение 256  
 - у кошек 259  
 - у крупного рогатого скота 257  
 - у мелкого рогатого скота 258  
 - у свиней 258  
 - у собак 259  
 Кишечные зажимы 205  
 Клей-казеиновый 109  
 - циакрилатный 86  
 - цинк-желатиновый 109  
 Книжка 181  
 Кожная иннервация 119  
 - грудной конечности 284  
 Коллапс 52  
 Коллодий 110  
 Компотомия 251  
 - вентральная 253  
 - аррозионное 70  
 - артериальное 70  
 - венозное 70

- внутритканевое 70
- временная остановка 71
- вторичное 70
- из артерии семяпровода 242
- из культы семенного канатика 242
- из сосудов мошонки 242
- капиллярное 70
- наружное 70
- остановка 72
- Кровотечение паралитическое 70
  - первичное 70
  - профилактика 70 Кровообращение семенника быка 220
- Кровоснабжение половых органов свиньи 246
  - рога 132

## Л

- Лапаротомия 188
- «Лековые конюшни» 4
- Лигатура двойная 253
- Литотриптор 278
- Локтевой бурсит 296
- Локтевой сустав и предплечье 283
- Ляпаротомия 186

## М

- Мезотенон 292
- Местная анестезия потенцированная 62
  - с применением метода ползучего инфильтрата по А. В. Вишневскому 56
- Местное обезболивание 53
  - для диагностических целей 61
  - как способ патогенетической
  - терапии 62
- Методы кастрации самцов 222, 223
  - бескровный 224, 232
  - кровавый 222, 233
  - фиксации 12
- Миорелаксанты 27, 43
- Мочевой пузырь 280
  - вскрытие 281
  - прокол 280
- Мочеполовой канал 265, 277
- Мошонка 218
- Мышца (ы)
  - внутренняя косая живота 178
  - наружная косая живота 178
  - полового члена и крайней плоти 265
  - поперечная живота 179
  - прямая живота 179 Мягкая брюшная стенка 177

## Н

- Наложение артериального зажима на матку при гистеректомии 249

- повязок 102 Наркоз 40
  - базисный 41
  - вводный 41
- внутривенный 40, 46
- алкогольный 49
  - хлоралгидратный 49
  - внутрикостный 40
  - ингаляционный 40
  - инфляционный 40
  - интраперитонеальный 40, 51
  - комбинированный 41
  - кошек 51
  - крупного рогатого скота 48
  - лошади 45
  - мелких жвачных 50
  - неингаляционный 40
  - одномоментный 41
  - оленей 50
  - оральный 40, 48 Наркоз поверхностный 40
  - противопоказания 43
  - прямокишечный 40
  - ректальный 48
  - смешанный 41 — собак 51
  - сочетанный 41
  - течение 44
  - эфирный 52
- Нейролептики 27
- Нерв(ы)
  - блуждающий 159
  - большеберцовый 308
  - глазничный 116
  - верхнечелюстной 119
  - возвратный 159
  - латеральный плантарный 308
  - малоберцовый 307
  - глубокий 307
  - поверхностный 307
    - медиальный плантарный 308
    - нижнечелюстной 119
    - плантарный кожный голени 308
    - подглазничный 120
    - симпатический 159
    - скрытый 308
    - срамной 265
- Невректомия 291
- Новообразования полового члена 269
  - языка 147
- Ножницы 66, 114
- Носовое кольцо (вдевание) 122
- Носовые щипцы 13

## О

Обезболивание 39

- вымени 260
- запястья 286
- местное 53
- наркоз 40
- области пясти 286 <
- сосков 260

Обездвиживание животных 27

Обезроживание крупного рогатого скота 132

Область (и)

- бедра 305
- голени 305
- заплюсневого сустава 305
- запястья 283
- коленного сустава 305
- лопатко-плечевая 283
- пальцев и пясти 285
- плюсны и пальцев 306
- топографические 117
- на голове 118
- на животе 175
- ягодичная 304

Обработка кожи 35

- применение перчаток 36
- операционного поля 36
- способ Кияшова 36

- Оливкова 36

- Спасукуоцкого — Кочергина 35

Общая влагалищная оболочка 218

Овариэктомия чрезбрюшинная 251

- чрезвагинальная 251

Овариогистероэктомия 248

Оглушение 40

Оперативная хирургия 3

Оперативное лечение ран сосков 261

- свищей молочной цистерны 261

- сужения соскового канала 263

Оперативный доступ II

- прием 11

Операционная 38

Операционное поле 34

Операционные столы 25, 26

Операция (и)

- асептическая 11
- в носовой полости 119
- в области живота 175 в области орбиты 140
- гнойная 11
- двухмоментные 11
- диагностические 11
- классификация 10
- косметические 11

- кровавые 10
- лечебные 10
- на голове 116
- на зубах 137
- на кишках 308
- на конечностях 283
- на матке и вымени 256
- на мочеполовых органах 215
- на нервах 285
- на пальцевом сухожильном влагалище 297
- на пальцевых сухожилиях 297
- на придаточных пазухах носовой полости 127
- на рогах 132
- на суставах, связках, синовиальных сумках и влагалищах 312
- на сухожилиях сгибателей пальцев 297, 318
- некровавые 10
- несрочные 11
- паллиативные 11
- плановые 11
- пластические 87
- при пахово-мошоночной грыже 254
- прл шпате 315
- радикальные 11
- срочные 10
- хирургическая 9
- чистая 11
- экономические 10
- экспериментальные 10
- —экстренные 10

Опухоли 69

Осевое соустье 207

Осложнения, возникающие непосредственно после кастрации самцов 242

- выпадение влагалищной оболочки 243
- кишечной петли 243
- культы семенного канатика 243
- сальника 243
- кровотечение из артерии семяпровода 242
- из культы семенного канатика 242
- — из сосудов мошонки 242
- при наркозе 52
- после кастрации самок 250
- кровотечение 250
- перитонит 250
- разрыв кишечной петли 250
- ущемление кишечной петли 250

Остановка дыхания 52

- кровотечения 72
- биологические способы 74
- механические способы 72
- лигатура сосуда 73
- скручивание сосуда 72
- тампонада 72

- торзирование 72
- физические способы 73
- химические способы 74
- Отыскание второго яичника 249

## П

- Пазуха верхнечелюстная 127
- лобная 127
- лобнораковинная 127
- Паллиативные операции 11
- Парафимоз у лошади 272
- Паритетальная плевра 168
- Пахово-мошоночная грыжа у жеребцов 255
- у хряков 254
- Паховый канал 216
- Гентотал (тиопентал) -натриевый наркоз 52
- Перевязка протока околоушной слюнной железы 149
- Переломы 85
- Пересадка кусочков кожи по Амману 90
- эпидермиса 91
- Перфорация брюшины при кастрации
- свинок 249
- Петлевидный шов 79
- Пила для снятия гипсовой повязки 114
- Пинцеты 66, 75 План операции 10
- Пластика несвободная 88
- носогубного зеркала 123
- свободная 90
- Пластические операции 87
- Повал животных 12
- верблюда 22
- лошадей 15
- овцы 24
- оленя 23
- свиней 23
- по Хааке 24
- Повязка (и) 103
- бинтовые 104
- влажная отсасывающая 103
- восьмиобразная 105
- гипсовая 112
- давящая 104
- защитная 107
- иммобилизующие 104, 110
- каркасные 108
- клеевые 109
- компресс-повязка 105
- на копыте 106
- на рогах 106
- на хвосте 106
- непроницаемая 103
- окклюзионная 103

- первой помощи 103
- ползучая 105
- специальные 108
- спиральная 105
- циркулярная 105
- шинные 111
- Подвздошно-паховый треугольник 249
- Подготовка животного к операции 33
- животных перед наркозом 41
- Показания к операции 9
- абсолютные 9
- относительные 9
- Половой член 264
- Половые органы жеребца 219
- Положение лежачее 12
- стоячее 12
- Преджелудки 191
- Преднаркотические средства 41
- антигистаминные 43
- миорелаксанты 43
- седативные 42
- снотворные 43
- холинолитические 42
- Предоперационная подготовка рук и операционного поля 34 Предупреждение развития рога 132:
- кровавый способ 133
- термический способ 133
- Премедикация 41
- Придаток 219
- Прижигание 99
- глубокое 100
- игольчатое 100
- поверхностное 100
- полосчатое 100
- проникающее 100
- точечное 100
- Прижигатели 101
- Прокол брюшной стенки 185
- мочевого пузыря 280
- плевры 170
- рубца 191
- слепой кишки лошади 203
- у мелких животных 204
- стенки слезного пузыря 131 Промежностная уретротомия 278
- Противопоказания к наркозу 43
- к операции 9 Профилактика кровотечения 71
- хирургической инфекции 27 Пункция бедробедрового сустава 312
- берцово-таранного сустава 313
- брюшной аорты 174
- венечного сустава 295
- запястного сустава 294
- коленного сустава 312

- копытного сустава 295
- локтевого сустава 294
- лопатко-плечевого сустава 293
- орбитального венозного синуса у свиней 144
- пальцевого сухожильного влагалища 295
- пателлярного сустава 312
- печени 154
- подсухожильной бursы заострой мышцы 294
- путового сустава 295
- синовиальной сумки двуглавой мышцы плеча 293
- синовиальных сумок 293
- суставов 293
- сухожильных влагалищ 293
- тарсального сухожилия влагалища 313

Пупочные грыжи 212  
Пяточный бурсит 315

## Р

Размножение семенных канатиков 232  
Разъединение костей 66

- тканей 63 Разрез 63
- боковой брюшной стенки 190
- вентральной брюшной стенки 187
- голодной ямки 181
- медианный 187
- паракостальный 190
- паралюмбальный 190
- парамедианный 189

Рассечение влагалищной связки 226

- мошонки 226
- персистирующей уздечки 269

Расширение соскового канала 263  
Раушнаркоз 40  
Резекция грыжевого мешка 213

- кишки 207
- коронки зуба у лошади 139
- прямой кишки 208

--по способу Оливкова 210

- ребра 171
- сухожилия глубокого пальца у лошади 299
- хвоста придатка 234

Релаксанты мышечные 27  
Релаксация 40  
Ринопластика 123  
Рубец 180  
Руменоцентез 191  
Руменотомия 192

## С

Свищ искусственный 279

- мочеполового канала 279 Связки коленной чашки 313 Седативные средства 27, 42
- Семенник 218 Семенниковый мешок 217 Семенной канатик 219 Семяпровод 221
- Сетка 181
- Синовиальные сумки 292 Синус лобный 128 Ситуационный шов 79 Скальпели 65
- Склеивание тканей 86 Скобки Мишеля 79 Смещение препуциального мешка у быка 271
- Снотворные средства 43 Соустье боковое 208
- осевое 207
- Содержание хирургической операции
- Соединение костей 85
- тканей 75
- Сосудисто-нервный пучок 159 Специальная влагалищная оболочка 218
- Способы повала крупного рогатого скота 18
- армянский 22
- буйволов 22
- Гесса 18
- итальянский 21
- кавказский 21 Способы повала лошадей 15
- английский 16
- берлинский 16
- — приспособления для повала 17
- по Решетняку 16
- русский 15
- Способы фиксации крупного рогатого скота 19
- Станки для фиксации животных 14 Станок Виноградова 14, 15
- Китаева 14
- универсальный 26 Стерилизаторы 30
- Стерилизация автоклавированием 32
- инструментов 29
- обжиганием 33
- текучим паром 33
- утюжением 33
- шовного материала 31 кетгута 31
- способ Губарева 32
- Покотило 32
- Садовского — Котылева 32
- — синтетических нитей 32
- хлопчатобумажных и льняных
- ниток 31 шелка 31
- — способ Садовского 31
- Стол импровизированный для крупных животных 26
- операционный конструкции И. Же- майтиса и А. Юревичуса 25 Стол-станок системы П. П. Герцена 25
- Строение нерва 285 Суставы 292
- Сухожилие глубокого сгибателя пальца 299
- Сухожилие сгибателей пальцев 297, 318
- Сухожильное пальцевое влагалище 297
- Сухожильные влагалища 292 Сычуг 181
- Т
- Тазовая конечность 304 Тенотомия сухожилия глубокого сгибателя пальца у лошади 298
- Терапия патогенетическая 62 Термокаутеризация 99 Течение наркоза 44
- Топографическая анатомия 7

Топографические области 117  
Топография брюшной полости крупного рогатого скота 180  
- матки и яичников 245  
- сычуга 198  
Транквилизаторы 27  
Трансплантация 90  
Трахеостомия 162  
Трахеотомия 162  
Трахея 158  
Трепанация 67  
- стенок придаточных полостей носа: 130  
Тромбофлебит 53

#### У

Удаление рогов 134  
- опухолей 69  
- семенников 227  
- ценурусного пузыря 155  
Узловой шов 77  
Укрепление кошек 23  
- собак 23  
Уретростомия концевая 273  
Уретротомия 277  
- верхняя 279  
- нижняя 279  
- промежностная 278 Успокоение животных 27  
Устранение порока у коров-сосунов 125  
Учение об антисептике и асептике 28.  
- о хирургической операции  
Ушивание ран кишки 205

#### Ф

Фаллопластика 271  
Фармакологические средства для; обездвиживания животных 27  
Фасциальные каналы 285  
Фасция (и)  
- внутригрудная 168  
- грудобрюшная глубокая 167  
- желтая брюшная 178  
- мелких жвачных при кастрации; 235  
- поперечная 179 Фиксация верблюда 22  
- диких животных 25  
- животных перед операцией 12  
- конечностей при повале по способу Решетника 17  
- русским способом 16  
- кошек 23  
- крупного рогатого скота в стоячем положении 18  
- лошади в стоячем положении 13;  
- мелких жвачных 23  
- мочевого пузыря при цистотомии 282  
- полового члена лошади в промежности 276  
- препуциального мешка при его вывороте 270

- свиной 23  
- семенников 226  
- слизистой оболочки препуция при вывороте 271  
- собак 23, 25  
- тазовой конечности лошади 13. 14

#### Х

Хирургическая работа 27  
- операция 9  
Хирургические иглы 75  
- швы 77  
-- морской 77  
-- непрерывные 82  
-- прерывистые 77  
Хирургия оперативная 3  
- ее цели и задачи 3  
Хлоралгидратный наркоз 45  
Холинолитические средства 42  
- Хранение инструментов 31

#### Ц

Ценуроз овец 154  
Циакрилатный клей 86  
Циакрин 87  
Цистотомия 281  
- по Гекелю 281  
- промежностная 281  
- у лошади 281  
- у мелких животных 281  
- у плотоядных 281

#### Ч

Чревосечение 186

#### Ш

Шина(ы)  
- Крамера 111  
- сетчатые 111  
- томасовская 111  
Широчайшая мышца спины 167  
Шов (швы)  
- кисетный 81, 82, 84  
- кишечные 82  
- Ламбера 82  
- матрацный 81, 82  
- непрерывный 81, 82  
- нерва 85  
- петлевидный 79  
- Пирогова — Черни 82  
- Плахотина — Садовского 83  
- прерывистые 80  
- с валиками 79  
- с образованием кожной складки



- ситуационный	79
- скобки Мишеля	79, 81
- скорняжный	81
- сосудистый	84
- сухожильные	84
- Тихонова	84
- узловой	77
- хирургические	77
- Шмидена	83
Шпат	315
- операция по способу Вамберга	316
- Петерса	316
Шпатовая bursa	306
Штифт	86
Щ	
Щипцы Бурдиццо	232
- для извлечения камней мочевого пузыря	278
- Занда	209, 227
- Телятникова	232
- Ханина — Тынебекова	232
Э	
Экзартикуляция III фаланги у крупного рогатого скота	301
Экстирпация глазного яблока	142
- мозолистого утолщения кожи в межкопытцевой щели	304
- подкожной локтевой синовиальной сумки	295
- прекарпальной синовиальной сумки	296
- пяточной бурсы у лошади	314
- подчелюстной и подъязычной слюнных желез у собаки	149
Экстракция зубов	140
Эластрация	224, 235
Эмаскулятор	229
Эфирный наркоз	52
Я	
Ягодичная область	304
Яремная вена	160

## СОДЕРЖАНИЕ

ВВЕДЕНИЕ (И. И. Магда)	3
Определение понятия ветеринарной оперативной хирургии, ее цели и задачи	3
Из истории развития оперативной хирургии	4
Топографическая анатомия	7
ОБЩАЯ ЧАСТЬ	9
Учение о хирургической операции (И. И. Магда)	9
Фиксация животных при операциях	12
Обездвиживание животных с применением фармакологических средств	27
Профилактика хирургической инфекции и организация хирургической работы	27
Стерилизация инструментов	29
Стерилизация шовного материала	31
Стерилизация перевязочного материала, белья и предметов хирургического обихода	32
Подготовка животного к операции	33
Предоперационная подготовка рук и операционного поля	34
Операционная и работа в ней. Организация работы вне операционной	38
Обезболивание	39
Наркоз	40
Наркоз лошади	45
Наркоз рогатого скота	48
Наркоз свиней	50
Наркоз собак и кошек	52
Осложнения при наркозе, их предупреждение и устранение	52
Местное обезболивание	53
Разъединение тканей	63
Кровотечение и способы его остановки	70
Соединение тканей (Г. Н. Фоменко)	75
Элементы пластических операций	87
Инъекции, вливания и кровопускание (Е. Н. Пономаренко)	92
Прижигание (термокаутеризация) (Э. З. Иткин)	99
Десмургия	102
СПЕЦИАЛЬНАЯ ЧАСТЬ	116
Операции на голове (И. И. Магда)	119
Операции в носовой области	119
Вдевание носового кольца (Я. И. Воронин)	122
Пластика носогубного зеркала (ринопластика) (Я. И. Магда)	123
Устранение порока у коров-сосунов	125
Операции на придаточных пазухах носовой полости	127
Трепанация стенок придаточных полостей носа	130
Прокол стенки слезного пузыря верхнечелюстной пазухи у крупного рогатого скота	131
Операции на рогах	132
Операции на зубах	137

Выравнивание зубов у лошади . . . . .	138
Резекция коронки зуба у лошади . . . . .	139
Экстракция зубов . . . . .	140
Операции в области орбиты . . . . .	140
Экстирпация глазного яблока (exstirpatio orbitae) . . . . .	142
Операция при завороте век . . . . .	143
Операция при вывороте в е к . . . . .	144
Иссечение третьего века . . . . .	144
Пункция орбитального венозного синуса у свиней . . . . .	144
Операции на языке . . . . .	145
Операции на протоке околоушной слюнной железы, слюнных железах и воздухоносном мешке . . . . .	148
Перевязка протока околоушной слюнной ж е л е з ы . . . . .	149
Экстирпация подчелюстной и подъязычной слюнных желез у собаки . . . . .	149
Вскрытие воздухоносного м е ш к а ( а е р о с y s t o t o m i a ) . . . . .	151
Операции на ушной раковине . . . . .	151
Черепномозговые операции . . . . .	153
Операции в вентральной области шеи . . . . .	156
Внутритрахеальная инъекция . . . . .	160
Вскрытие трахеи (tracheotomia, tracheostomia) . . . . .	160
Внутрикаротидная инъекция . . . . .	162
Вскрытие пищевода (oesophagotomia) . . . . .	163
Операция при дивертикуле пищевода . . . . .	166
Блокада краниального шейного симпатического узла у крупного рогатого скота . . . . .	166
Операции в области груди . . . . .	167
Операции на боковой грудной стенке . . . . .	167
Проводниковая анестезия в области боковой грудной стенки . . . . .	169
Прокол плевры (pleurocentesis) . . . . .	170
Поднадкостничная резекция ребра (resectio c o s t a e ) . . . . .	171
Надплевральная блокада грудных внутренностных нервов и симпатических пограничных стволов по М. Ш. Шакурову . . . . .	172
Надплевральная блокада чревных нервов и симпатических пограничных стволов по В. В. Мосину . . . . .	173
Пункция брюшной аорты . . . . .	174
Операции в области живота . . . . .	175
Проводниковая анестезия брюшной стенки . . . . .	183
Прокол брюшной стенки (paracentesis a b d o m i n i s ) . . . . .	185
Лапаротомия (laparotomia) . . . . .	186
Операции на преджелудках и желудке . . . . .	191
Прокол рубца (rumenocentesis) . . . . .	191
Вскрытие рубца (rumenotomia) . . . . .	192
Вскрытие сычуга крупного рогатого скота (abomasotomia bovis) . . . . .	197
Вправление сычуга при левостороннем смещении у крупного рогатого скота (repositio abomasi) . . . . .	199
Вскрытие сычуга овец (abomaso tomia ovis) . . . . .	200
Вскрытие желудка собак (gastrotomia) . . . . .	200
Биопсия печени (pinctio hepatis) . . . . .	201

Операции на кишках . . . . .	203
Прокол слепой кишки у лошади (саесосентезис) . . . . .	203
Вскрытие кишки у мелких животных (enterotomia) . . . . .	204
Ушивание ран кишки . . . . .	205
Резекция кишки (resectio intestini) . . . . .	207
Резекция прямой кишки (resectio intestinum recti) . . . . .	208
Создание искусственного заднепроходного отверстия (anus artificialis) . . . . .	211
Оперативное лечение брюшных грыж (hemiotomia) . . . . .	212
Операции при пупочных грыжах . . . . .	213
Операции при грыжах боковой брюшной с т е н к и . . . . .	214
Операция промежностной грыжи у собак . . . . .	215
Операции на мочеполовых органах (И. И. Магда) . . . . .	215
Кастрация . . . . .	215
Кастрация самцов . . . . .	216
Кастрация жеребцов . . . . .	224
Кастрация быков . . . . .	231
Кастрация баранов и козлов . . . . .	234
Кастрация хряков . . . . .	237
Кастрация верблюдов . . . . .	239
Кастрация оленей . . . . .	240
Кастрация кобелей . . . . .	240
Кастрация котов . . . . .	240
Кастрация нутрий (по И. А. Калашникову с соавт.) . . . . .	241
Кастрация кроликов . . . . .	241
Осложнения, возникающие непосредственно после кастрации самцов . . . . .	242
Кастрация крипторхидов . . . . .	244
Кастрация самок (ovariectomy) . . . . .	244
Кастрация свинок . . . . .	244
Кастрация коров и телок . . . . .	251
Кастрация сук и кошек . . . . .	254
Операции при пахово-мошоночной грыже . . . . .	254
Операция у хряков . . . . .	254
Операция у жеребцов . . . . .	255
Операции на матке и вымени . . . . .	256
Кесарево сечение (sectio caesarea) (И. И. Магда) . . . . .	256
Операции на вымени у коров (Е. Н. Пономаренко) . . . . .	259
Оперативное лечение ран сосков и свищей молочной цистерны . . . . .	261
Катетеризация сосков вымени . . . . .	262
Оперативное лечение сужения соскового канала . . . . .	263
Ампутация сосков вымени . . . . .	263
Блокада нервов вымени с целью патогенетической терапии . . . . .	264
Операции на половом члене и крайней плоти (И. И. Воронин) . . . . .	264
Иссечение персистирующей уздечки полового члена . . . . .	268
Экстирпация новообразований полового члена у быка . . . . .	269
Фиксация стенки препуциального мешка при его вывороте у быка . . . . .	270
Пластическое смещение препуциального мешка у быка (фаллопластика) . . . . .	271
Иссечение манжетки при парафимозе у лошади (И. И. Магда) . . . . .	272

Ампутация полового члена у лошади .....	273
Операции в области мужской промежности ( <i>И. И. Магда</i> ) .....	275
Фиксация полового члена лошади в п р о м е ж н о с т и .....	276
Вскрытие мочеполового канала ( <i>urethrotomia</i> ) .....	277
Искусственный свищ мочеполового канала ( <i>urethrostomia</i> ) .....	279
Операции на мочевом пузыре .....	280
Прокол мочевого пузыря ( <i>punctio vesicae</i> ) .....	280
Вскрытие мочевого пузыря ( <i>cystotomia</i> ) .....	281
Операции на конечностях .....	283
Грудная конечность .....	283
Операции на нервах .....	285
Блокада нервов .....	286
Невректомия ( <i>neurectomia</i> ) .....	291
Операции на синовиальных сумках, сухожильных влагалищах и суставах .....	292
Экстирпация подкожной локтевой синовиальной сумки .....	295
Экстирпация подкожной прекарпальной синовиальной сумки .....	296
Операции на сухожилиях сгибателей пальцев и пальцевом сухожильном влагалище .....	297
Тенотомия сухожилия глубокого сгибателя пальца у лошади .....	298
Резекция сухожилия глубокого сгибателя пальца у лошади ( <i>Б. З. Иткин</i> ) .....	299
Экзартикуляция III фаланги у крупного рогатого скота ( <i>И. И. Магда</i> ) .....	301
Ампутация пальца у крупного рогатого скота .....	302
Экстирпация мозолистого утолщения кожи в межкопытцевой щели .....	304
Тазовая конечность .....	304
Операции на нервах .....	308
Блокада нервов .....	308
Операции на суставах, связках, синовиальных сумках и влагалищах ..	312
Десмотомия медиальной прямой связки коленной чашки .....	313
Экстирпация подкожной пяточной бурсы у лошади .....	314
Операции при шпате .....	315
Ампутация конечностей у мелких животных .....	317
Экзартикуляция хвоста .....	318
Предметный указатель .....	321