

В.О.Маркс

**ОРТОПЕДИЧЕСКАЯ
ДИАГНОСТИКА
(руководство-справочник)**

**МИНСК
ИЗДАТЕЛЬСТВО «НАУКА И ТЕХНИКА»
1 978**

617.04
М25
УДК 617.3-07(031)

Маркс В. О. Ортопедическая диагностика (руководство-справочник). Мн., «Наука и техника», 1978, с. 512.

В предлагаемой читателям книге излагаются клинические основы современной ортопедической диагностики. Она знакомит практического врача с методикой исследования больных, страдающих повреждениями и заболеваниями органов опоры и движения, с техникой применения на практике приемов ортопедического исследования, с анализом полученных результатов изучения больного, на основе которых устанавливается диагноз. Излагаются принципы и правила правильной формулировки диагноза.

Книга состоит из двух частей — общего и частного исследования больного. В первой части описываются составные элементы общего исследования больного применительно к ортопедическим заболеваниям, подчеркиваются особенности собирания анамнеза, осмотра, ощупывания, определения функции и новейших методов измерения, объективизирующих данные исследования. В разделе частного исследования освещаются методика и техника ортопедического исследования позвоночника, суставов верхних и нижних конечностей. В каждом разделе излагаются семиотика и диагностика наиболее часто встречающихся заболеваний и повреждений.

Таблиц 6. Иллюстраций 482. Библиография: с. 506—509.

Рецензенты:

заслуженный деятель науки РСФСР профессор
Я. Г. Дубров,
доктор медицинских наук А. В. Руцкой,
кандидат медицинских наук В. Г. Белецк.-й

51101—014
М—————доп.—77
М316—78

(С) Издательство «Наука и техника», 1978.

*Памяти жены
Ольги Александровны
Маркс*

ПРЕДИСЛОВИЕ

«Ортопедическая диагностика» — третья наша попытка оказать посильную помощь практическому врачу в его диагностической работе. Первая попытка была сделана мной по просьбе моего учителя М. И. Ситенко (ныне покойного) в 1940 г. Выпущенная книга была почти конспективной, ставила целью ознакомить врача-ортопеда с основами исследования ортопедического больного и являлась первым такого рода пособием в отечественной литературе. В 1956 г., учитывая многочисленные просьбы врачей, я выпустил второе переработанное и дополненное пособие, освещающее основные вопросы ортопедической диагностики. Издавая его, я имел в виду слушателей Института усовершенствования врачей, избравших своей специальностью ортопедию и травматологию. Оба издания быстро разошлись и в настоящее время почти недоступны рядовому врачу. Третье издание, коренным образом переработанное и дополненное, выпускается под названием «Ортопедическая диагностика» (руководство-справочник).

Известно, что ортопедия и травматология, как и другие отрасли медицины, развиваются очень быстро, диагностический процесс, обогащаясь новыми методами исследования, усложняется. Ранее вышедшие издания в значительной мере устарели. Публикуя руководство-справочник, я хотел восполнить пробел, имеющийся как в нашей, так и зарубежной ортопедической литературе.

В настоящее время многие из врачей, не являющиеся ортопедами и не намеревающиеся ими стать, вынуждены заниматься вопросами ортопедии. Детские врачи родильных домов и детских консультаций, школьные врачи, а также врачи, работающие в органах экспертизы трудоспособности и социального обеспечения, должны уметь распознавать ортопедические заболевания и оценивать их перспективное практическое значение. Травмы опорно-двигательного аппарата и их последствия, ортопедические заболевания, процесс старения организма играют большую роль в практике каждого хирурга и рентгенолога. Практический врач ежедневно сталкивается с ортопедическими заболеваниями и их последствиями и ему необходимо уметь их распознавать. Существующие учебники и руководства по ортопедии, безусловно, не являются исчерпывающими. Эти книги содержат много разнообразного материала, но важнейшие для практики диагностические вопросы освещены в них неполно.

Чтобы удовлетворить потребности врачей различных специальностей, сталкивающихся с необходимостью оценивать состояние больного с ортопедической точки зрения, в ходе изложения особенностей ортопедического исследования больного приведено патогенетическое обоснование

ряда симптомов и синдромов. Краткое изложение патогенеза способствует лучшему запоминанию фактического материала.

«Ортопедическая диагностика» не может заменить специалисту ортопеду-травматологу учебник по ортопедии и травматологии и не является исчерпывающей. С развитием специальности потребуются и в дальнейшем изменения и дополнения в книге.

На современном уровне наших знаний ортопедический диагноз не может быть исчерпан только данными о состоянии локальных изменений. Поэтому физикальному исследованию предшествует личный контакт с больным, а не со случаем. Расспрос больного дает возможность поставить только провизорный диагноз. На основе провизорного диагноза, вытекающего из анамнеза и клинического изучения больного, предпринимаются дополнительные верифицирующие исследования, а также решается вопрос о том, какое место займут их результаты в диагностическом процессе. Прекрасная оснащенность клиник современной аппаратурой, как это ни парадоксально звучит, привела к тому, что некоторые врачи стали считать возможным обходиться без полного клинического исследования больного. Такой образ действия нельзя признать правильным; он является, скорее, шагом назад, чем вперед.

При изложении материала дано описание не одного, а нескольких методов исследования для того, чтобы дать возможность сравнивать получаемые данные. От опыта врача зависит, какому из приведенных параллельных методов отдать предпочтение.

Учитывая пожелания слушателей Института усовершенствования врачей и просьбы читателей, в книгу включены семиотика и диагностика некоторых наиболее распространенных ортопедических заболеваний.

Описание отдельных нозологических единиц расположено в различных главах неодинаково. По возможности оно размещено в соответствии с ведущими симптомами заболевания, в одних случаях в разделе осмотра, в других — ощупывания или иного исследования. Используемая обширная литература в значительной мере обобщена.

Критические замечания, пожелания и советы автор примет с благодарностью.

ОБЩАЯ ЧАСТЬ

ОБЩИЕ ПРАВИЛА ИССЛЕДОВАНИЯ

Клинический диагноз — необходимое условие правильного лечения. Несмотря на то что специализация принесла с собой большие успехи в диагностике и терапии, диагноз всегда должен быть поставлен путем общего полного исследования больного. Особое внимание при этом обращают на области, вызывающие появление симптомов и отдельных признаков заболевания. Прогресс современной медицинской техники вовлек в свою орбиту и ортопедию. Как распознавание заболеваний, так и лечение не могут в настоящее время обойтись без технических вспомогательных средств, отвечающих требованиям, предъявляемым к современному врачебному искусству. Техническая оснащенность, однако, не должна отодвигать на задний план клиническое исследование больного. Некоторые врачи, ослепленные доступностью удивительного оборудования и аппаратуры, склонны обходиться без необходимого клинического исследования больного; такое развитие клинической медицины нельзя считать прогрессивным — скорее, это шаг назад, чем вперед.

Клиницист при исследовании больного всякий раз должен решать, насколько необходимы дополнительные исследования и какое место могут занять результаты этих исследований в диагностическом плане.

Медицинская информация, документация и интерпретация. Представление или сведения о каком-либо процессе или о положении вещей обозначают как информацию. Например, запись содержит определенное количество информации, определенную сумму информации. Документацией называют учет, протоколирование, аккумуляцию обстоятельств (Steinbuch, 1971). Собираение информации и документация представляют собой основу, фундамент врачебной деятельности. Умение выбрать из собранной информации главное служит показателем врачебного искусства.

Принципиально следует собирать как можно больше информации, так как она является основой для заключений не только при первичном обращении больного, но и при повторных его исследованиях, проводимых иногда другими врачами. Опытный врач с помощью схематического описания может проинформировать лучше, чем неопытный, использовавший для описания целые страницы. Поэтому нужно упражняться в точности наблюдений, в схватывании наиболее существенных особенностей, а также в четких и в литературном отношении безупречных формулировках, в составлении схематического описания отдельных данных. При точной и четкой информации интерпретация проста, в противном случае она становится невозможной.

Документация. В ортопедии и травматологии правильная документация имеет особенно важное значение. В тех случаях, когда диагноз не ясен и должен быть уточнен наблюдением или течением заболева-

ния в до- и послеоперационном периодах трудно предугадать, неточная и неполная документация обезоруживает врача. Документация имеет решающее значение для оценки эффективности ортопедической терапии.

Интерпретация. Интерпретацию, истолковывание собранной информации, т. е. оценку, постановку диагноза, следует отличать от собственно документации. В настоящей книге изложены главным образом указания о собирании информации и даны некоторые сведения об интерпретации.

Собирание информации для распознавания заболевания — диагноз представляет собой сложный познавательный процесс, который складывается из ряда последовательных этапов. В ответственном и иногда трудном процессе установления диагноза врач должен придерживаться определенной последовательности и четкого плана.

Первый и основной этап в диагностической работе врача — собирание с помощью существующих методов исследования фактических данных, выяснение симптомов болезненного состояния, на основании которых решаются вопросы диагноза в каждом отдельном случае. Исследование больных, несмотря на его разнообразие и особенности, типичные для различных специальностей, в обычной практике проводится клиническим, рентгенологическим и лабораторным методами. Все эти три метода являются важными и ценными в диагностическом их значении. Ведущим и решающим методом должно считаться клиническое исследование больного. Рентгенологическое и лабораторное исследования, дополняющие и подтверждающие результаты клинического исследования, неотделимы от последнего.

При заболеваниях и повреждениях опорно-двигательного аппарата прибегают к тем же клиническим методам исследования больных, что и при всех других заболеваниях, т. е. к расспросу и данным «объективного» исследования. Но наряду с этим в области ортопедии, как и в других отраслях практической медицины, имеются особые вопросы, ответить на которые можно, применяя методы исследования, свойственные только этой специальности.

Отдельные виды клинического исследования ортопедических больных, при помощи которых врач собирает симптомы заболевания для установления диагноза, располагаются в определенной последовательности: 1) выяснение жалоб больного; 2) расспрос больного и его близких; 3) осмотр-инспекция; 4) ощупывание-пальпация; 5) выслушивание-аускультация; 6) определение объема движений в суставах, производимых самим больным (активных) и исследующим его врачом (пассивных); 7) определение мышечной силы; 8) измерения; 9) определение функции.

В некоторых случаях при кратковременном исследовании больного нельзя получить полной и ясной картины заболевания или решить вопрос о степени функциональных нарушений у больного. Значительную помощь врачу может тогда оказать наблюдение, представляющее собой также один из видов клинического исследования больного.

В других случаях наблюдение и повторное исследование бывают необходимы по иным причинам. У взрослых к частым повторным исследованиям приходится прибегать в случаях тяжелого их состояния, вынужденного положения, возбуждения и нарастания симптомов, угрожающих жизни или поврежденному органу. Иногда у тяжело больных при первом ознакомлении собрать анамнез не удастся; тогда приходится в целях установления диагноза основываться исключительно на данных

«объективного» исследования, которое в этих случаях должно быть проведено всесторонне, особенно тщательно и полно. У беспокойных маленьких детей даже при легких повреждениях и безболезненных ортопедических деформациях всестороннее исследование при первом знакомстве с ними бывает крайне затруднительным и малоэффективным. Поэтому не следует избегать повторных исследований там, где не удалось получить ясного представления о самом больном, о характере болезненных изменений при первом ознакомлении с ним. Иногда можно успокоить ребенка, исследуя в его присутствии другого, спокойного больного такого же приблизительно возраста. Известно, что дети из страха перед врачом отрицают иногда боли или преуменьшают их; врач, для того чтобы получить правильный ответ, должен уметь войти в доверие своего маленького пациента.

Если врач располагает соответствующими возможностями, то данные клинического исследования дополняются сведениями других методов исследования, требующих особой аппаратуры и инструментария. Некоторые ортопедические заболевания можно распознать только с помощью специальных методов исследования — томограмм, тонкофокусной рентгенографии, биохимических исследований. Круг заболеваний, относимых в настоящее время к ортопедии, значительно расширился и диагностика усложнилась.

К числу очень ценных, подчас необходимейших методов должен быть отнесен метод оперативного, хирургического исследования. Чаще всего при ортопедических заболеваниях приходится прибегать к проколам — диагностическим пункциям. Сам прокол, характер сопротивления тканей, оказываемого при введении иглы, простой осмотр пунктата невооруженным глазом дают много важных, иногда решающих для диагноза сведений.

Анализ данных, полученных в процессе изучения больного при помощи всех перечисленных методов и видов клинического исследования, обнаруживает, что каждый последующий этап исследования является развитием предыдущего, углублением его. Осматривая больного, врач получает ряд важных фактических сведений. Однако одновременно с этим результаты осмотра порождают такие вопросы, выяснить которые нельзя, не прибегнув к последующим видам исследования; с каждым новым этапом диагностического процесса преодолеваются ограниченные возможности предыдущих. Таким образом, каждый новый вид исследования продолжает изучение больного, а не возобновляет его. Например, врач обнаруживает у больного при помощи осмотра вынужденную установку конечности; возникает вопрос, является ли установка стойкой или нестойкой. Перемена положения конечности указывает на то, что вынужденная установка является стойкой, патологической. Невольно следует вопрос, какой из известных видов ограничения подвижности в суставе имеется у больного. Если в ходе дальнейшего исследования обнаружена неподвижность в суставе (анкилоз), возникает ряд последовательных вопросов: является ли анкилоз в пораженном суставе истинным или ложным, насколько укорочена конечность, фиксированная патологической установкой, и в какой степени поражена функция под влиянием имеющегося анкилоза сустава. Ответы на эти вопросы дает последовательное применение ощупывания, измерения, исследования функции, проверяемых повторным расспросом больного. Изучение всех этих вопросов тесно связано с необходимостью установить причину, обусловившую развитие в суставе анкилоза (этиологию перенесенного боль-

ным артрита), и не только дать описание его, но и истолковать механизм возникновения и развития патологического процесса у данного больного (патогенез).

В соответствии с этим патогенетический диагноз требует, чтобы прижизненно полученные данные о патоморфологических и функциональных изменениях были бы дополнены сведениями, почему возникли определенные морфологические и функциональные изменения в суставе, как развивался болезненный процесс, как наступившие изменения и сам процесс отразились на других органах и системах больного. Если у больного анкилоз в суставе развился на почве туберкулезного артрита, важно выяснить степень вовлечения в процесс окружающих сустав тканей, наличие или отсутствие специфических изменений в легких, особенности течения этих изменений и связь их с течением туберкулезного артрита, а также вовлечены ли в процесс другие органы больного. Изучение больного представляет собою творческий процесс мыслящего врача, а не шаблонное фиксирование случайно обнаруженных разрозненных фактов. Следовательно, история болезни, если она правильно и последовательно ведется, является научным исследованием, отражающим не только состояние больного, но и медицинское мышление врача.

Изучение больного, представляющее собой последовательное применение отдельных видов клинического исследования, является единой цепью, звенья которой неразрывно связаны друг с другом. Каким бы ясным подчас ни казался диагноз, полученный в результате применения какого-либо одного вида клинического исследования, изучение должно быть полностью завершено. Может случиться, что новые данные обнаружат ошибочность первоначальных, казалось бы, правильных, впечатлений, полученных при помощи какого-либо одного метода. Если же первые впечатления подтвердятся при последующем исследовании, то новые сведения о больном и его заболевании дадут врачу дополнительные важные клинические данные.

С. П. Боткин, говоря об исследовании больного, утверждал, что «заключение должно быть основано на возможно большем количестве строго и научно наблюдаемых фактов. Поэтому... научная практическая медицина, основывая свои действия на таких заключениях, не может допускать произвола, иногда тут и там проглядывающего под красивой мантией искусства, медицинского чутья, такта и т. д.»

Если один из примененных методов исследования закопчен, то это еще не означает, что врач не должен позже к нему возвращаться. В процессе изучения больного чаще всего приходится повторно уточнять неопределенные жалобы или возвращаться к анамнезу больного, задавая вопросы под углом зрения полученных при исследовании объективных данных. Это чаще всего бывает в тех случаях, когда при ознакомлении с жалобами больного и собирании анамнеза у врача возникает предположение о характере заболевания, но оно не подтверждается дальнейшим «объективным» исследованием (осмотром, ощупыванием, методами клинико-рентгенологического и лабораторных исследований и т. д.). Новые данные вызывают у врача новое предположение, касающееся диагноза, заставляющее снова изучать анамнез на основе тех сведений, которыми он не располагал при первоначальном расспросе больного.

Больная, явившаяся на амбулаторный прием, жалуется на острые боли в поясничной области, отдающие в ягодицу и в ногу. При расспросе она утверждает, что приступ болей появился у нее внезапно от охлаждения, на работе в поле под дождем. Предположение о «простреле», возникающее у врача, не подтверждается, однако, даль-

непшим исследованием— осмотр больной и ощупывание обнаруживают значительные изменения конфигурации поясничной области, перехват в виде складок над тазом, западение в области четвертого поясничного позвонка, болезненность при попытке наклониться вперед и ограничение сгибания позвоночника. Клинические симптомы и данные рентгенологического исследования обнаруживают у больной сползание четвертого поясничного позвонка кпереди — спондилолистез с явлениями дегенеративных изменений в позвоночнике — спондилоз. Повторный расспрос больной позволяет выяснить, что и раньше она испытывала по временам боли в пояснице и быструю утомляемость на работе, длившиеся уже много лет. Но так как боли никогда не бывали сильными и прекращались после двух-трех дней отдыха, то больная не придавала им значения. Явилась она на прием к врачу потому, что появились резкие боли, не исчезающие даже в результате покоя в продолжение двух недель.

Особенно часто приходится прибегать к повторным вопросам при исследовании больных, лечившихся ранее в других лечебных учреждениях и подвергавшихся различным операциям. В ряде случаев удается установить, в чем состояло лечение, какова была его эффективность, и уточнить характер произведенной операции и ее результаты. Однако сведения, даваемые больными, обычно бывают неточны, вызывают сомнения и требуют документальных подтверждений. Поэтому никогда не следует забывать о необходимости тщательного ознакомления со всеми материалами, имеющимися у больного,— справками, анализами, выписками из истории болезни, старыми рентгенограммами. Чаще всего больные являются на прием к врачу с последней справкой или направлением. При расспросе выясняется, что дома у него остались важные в диагностическом отношении материалы, но больной не захватил их с собою, так как они имеют большую давность и поэтому, по его мнению, утратили значение.

В неясных диагностически случаях приходится обращать внимание не только на положительные данные исследований, но и отмечать также отсутствие некоторых симптомов. Особенно важное значение приобретает такое исследование, когда отсутствуют патогномоничные симптомы предполагаемого заболевания. Это позволяет исключить определенные заболевания, вынуждает углубить диагностический процесс всесторонним исследованием больного в поисках новых характерных симптомов. При правильно поставленном диагнозе отрицательные симптомы играют важную роль в исключении в момент исследования осложнений, наблюдаемых при данном заболевании или повреждении — натечных абсцессов при туберкулезных артритах, комбинированных множественных переломов, вызываемых одним и тем же механизмом травмы, осложнений, наиболее часто наблюдаемых при определенных видах переломов конечностей и позвоночника. Если в некоторых типичных случаях врач забывает о необходимости обратить внимание на отрицательные симптомы, то это может привести к ошибке.

На амбулаторный прием к врачу доставлен ребенок, у которого клинически и рентгенологически установлен надмышечковый экстензионный перелом плечевой кости с типичным смещением дистального отломка. Диагноз основного повреждения был настолько ясен, что врач, не исследовав пульса на лучевой артерии и состояния чувствительности поврежденной руки, произвел амбулаторно одномоментное вправление смещенного перелома. После фиксации руки принятым способом ребенок был отпущен домой. Контрольный осмотр ребенка, проведенный через три дня, обнаружил правильное стояние костных отломков и ишемическую контрактуру поврежденной руки.

Возникает вопрос о том, что послужило причиной развития ишемии: первоначальная травма, неправильная первичная иммобилизация, манипуляция во время вправления или повязка, наложенная после вправления перелома. Если бы врач обнаружил изменения чувствительности и пульса до вправления перелома, он едва ли решился бы производить закрытое одномоментное вправление в амбулаторных условиях. Не от-

пустил бы он ребенка и в том случае, если бы изменения пульса, наступившие в результате вправления, были бы своевременно обнаружены. Характер перелома обязывал врача к поискам отрицательных симптомов сосудисто-нервного повреждения, типичных для надмышелковых переломов плеча.

Важные в прогностическом отношении отрицательные симптомы должны фиксироваться в истории болезни; в подобных вопросах не следует полагаться на свою память.

Без освоения врачом методов исследования больного невозможно правильное распознавание заболевания; плохое исследование не может дать хорошего распознавания. Методика исследования больного для врача является тем же, чем служит азбука для обучающегося грамоте. Врач-клиницист должен не только хорошо владеть методами клинического исследования больного, но и постоянно совершенствоваться в этом отношении, развивая в себе необходимые навыки (подход к больному, умение не только смотреть, но и видеть то, что остается скрытым от неопытного наблюдателя, умение осязать и т. д.).

В ортопедической практике, как и в практике всякой другой клинической специальности, приходится при исследовании сталкиваться с многообразными ведущими (патогномоничными) и второстепенными (общего характера) симптомами. Очень важно не только выявить симптомы болезни, но и уметь отличить ведущие симптомы от второстепенных.

К врачу обратился больной с явлениями повреждения коленного сустава. Клинически у больного обнаружены сглаживание рельефа поврежденного сустава, разлитая болезненность, наличие жидкости в полости сустава (гемартроз), ограничение движений из-за болезненности и гемартроза, а также нарушение функции (симптомы, общие для всех внутренних повреждений коленного сустава). Наряду с этим специальным приемом исследования найдена патологическая смещаемость голени кпереди по отношению к мышелкам бедра (ведущий симптом при разрыве передней крестообразной связки коленного сустава); это дало основание предположить диагноз повреждения — разрыв передней крестообразной связки.

Вначале у больного не удалось выяснить механизм повреждения. При повторном же расспросе, возобновленном после выявления ведущего симптома разрыва передней связки, больному был объяснен наиболее частый и типичный механизм этого повреждения. Теперь больной не только подтвердил предположение врача о механизме полученного им повреждения, но и добавил ряд деталей, касающихся повреждения, и обстоятельств, при которых оно произошло. Определение типичного механизма повреждения и ведущего симптома позволило точно установить диагноз, подтвердившийся при операции.

Употребляя термины «ведущие» и «второстепенные» симптомы, следует, конечно, понимать их в диагностическом значении, не приписывая им иного содержания.

В ортопедической практике очень важно, обнаруживая различные симптомы заболевания, уметь отличать первичные изменения от вторичных. Это возможно в том случае, если, изучая больного, удастся раскрыть патогенез этих вторичных изменений и связать их с первичными. У больных с заболеваниями опорно-двигательного аппарата основные жалобы сводятся иногда к нарушениям, вызванным вторичными изменениями. Последние могут развиваться через много лет после повреждения или заболевания, возникшего в раннем детском возрасте. За давностью времени необходимые сведения исчезают часто из памяти больного и поэтому отсутствуют в анамнезе. Первичные же изменения под влиянием развития и роста больного сглаживаются и к моменту исследования бывают представлены микросимптомами. Такие явления не редки в ортопедии.

Студент в возрасте 21 года обратился с жалобами на чувство «онемения» в четвертом и пятом пальцах левой руки, развившееся постепенно без каких-либо известных ему причин. Потеря чувствительности медленно прогрессировала в последние годы, несмотря на неоднократное лечение физиотерапевтическими методами. Больной заметил онемение пальцев, когда он учился на первом курсе, на практических занятиях по черчению.

При исследовании обнаружены вынужденное положение четвертого и пятого пальцев левой кисти, типичное для паралича локтевого нерва, и потеря чувствительности по ульнарному типу. Сравнительным осмотром рук спереди выявлено значительное отклонение левого предплечья в локтевом суставе кнаружи (*cubitus valgus*). Такое отклонение левого предплечья больной отмечал с детства.

Исследование области локтевого сустава обнаружило, что наружное отведение предплечья обусловлено отклонением кнаружи дистального суставного конца плечевой кости. Изучение рентгенограмм обоих локтевых суставов позволило установить различие внутренней костной структуры дистальных концов правой и левой плечевых костей и заподозрить имевшийся в детстве смещенный перелом левой плечевой кости, сросшийся при неустраненном радиальном смещении.

Когда эти предположения были высказаны больному, последний заявил, что в раннем детстве, по словам родителей, у него было какое-то повреждение левого локтя, по поводу которого рука фиксировалась гипсовой повязкой. Вследствие того что это повреждение давно зажило и не беспокоило его, больной забыл упомянуть о нем при расспросе врача. Таким образом, у больного была обнаружена картина вторичного позднего паралича локтевого нерва, возникшего в результате неправильно сросшегося перелома плеча.

Анализ, основанный на изучении первичных и вторичных изменений, позволил установить у больного не только формальный диагноз (паралич локтевого нерва), но и патогенез паралича (стойкое патологическое отклонение предплечья — *cubitus valgus*, обусловившее изменения нерва), а также этиологию (неправильно сросшийся перелом). Длительное существование паралича делает сомнительным прогноз заболевания.

В ходе исследования больного следует стремиться получить ответы на вопросы, касающиеся различных сторон заболевания, не только нозологической и морфологической, но и функциональной, патогенетической и этиологической, что в ряде случаев позволяет научно обосновать прогноз. Правильно и полно сформулированный диагноз, отражающий ортопедическую точку зрения на заболевание, дает возможность разработать необходимый план лечения.

С введением аппаратно-инструментального исследования, обогащающего и уточняющего результаты клинического изучения больного, могут появляться отдельные попытки рассматривать систему опорно-двигательного аппарата в отрыве от организма больного в целом, опираясь на законы чистой механики. Этим игнорируются основы научной клинической медицины, рассматривающей больного с точки зрения целостности организма.

В ортопедии, как и в любой другой отрасли практической медицины, патологию органа или системы органов надо изучать не изолированно, а в связи с поражением других органов и организма в целом. Врач любой специальности, в том числе и ортопед, должен быть хорошо знаком с основными установками современной клинической медицины, с требованием индивидуализации диагноза, возможной лишь при всестороннем исследовании больного, а не при исследовании одного какого-либо органа или системы органов.

Все, о чем было сказано выше, относится в основном к первичному исследованию больного. Целью этого исследования является установление диагноза в широком понимании этого слова. Однако задачи врача не исчерпываются установлением первичного диагноза. В процессе заболевания и лечения изменения в состоянии больного требуют постоян-

ного наблюдения и исследования; применяются повторно расспрос, осмотр, ощупывание и т. д. Результаты исследования являются, таким образом, отражением динамики изменений, постоянно наблюдающихся у больного.

В некоторых случаях ортопедического лечения создается особая обстановка, затрудняющая исследование; со стороны врача требуется знание известных навыков и приемов в искусственно созданных новых условиях, в которые поставлен больной. Примером искусственно созданных условий может служить лечение больного методом постоянного вытяжения. В задачу врача у постели больного, лечаше­гося постоянным вытяжением, входит: а) исследование общего состояния больного; б) выявление изменений, наступивших под действием постоянного вытяжения; в) проверка действия системы тяг; г) исключение возможных осложнений, вызываемых постоянным вытяжением; д) сопоставление силы и направления действующих тяг с данными найденных изменений. Целью сопоставления является внесение тех или иных изменений в систему вытяжения или в положение больного в постели. Другим примером искусственно созданных условий служит иммобилизующее лечение с помощью гипсовой повязки. Исследуя больного, лечаше­гося с помощью гипсовой повязки, необходимо: а) следить за общим его состоянием; б) проверять, правильно ли больной уложен в постели; в) выяснять, удовлетворяет ли гипсовая повязка необходимым требованиям — не сделалась ли она свободной из-за уменьшения отека, нет ли сильного давления на костные выступы, не нарушает ли повязка кровообращения, нет ли давления на периферические нервы и т. п. В послеоперационном периоде следует проверять температуру гипсовой повязки над областью операционной раны и вдали от нее. В первые дни после операции температура гипсовой повязки над раной повышена, а в последующие дни при неосложненном заживлении раны температура повязки над раной снижается. Кроме перечисленных общих правил исследования существует множество других требований, касающихся изучения больного под определенным углом зрения, обусловленным анатомическими особенностями и характером патологического процесса, по поводу которого применены вытяжение или гипсовая повязка.

Исследование больного не прекращается и во время операции. Оно заключается в наблюдении за общим состоянием больного, как это принято при любом хирургическом вмешательстве. В ходе операции необходимо тщательно изучать характер и распространенность патологического процесса, по поводу которого оперируется больной. Результаты этого изучения могут изменить ход операции и послеоперационное ведение больного. Это изучение обогащает клинический опыт врача, исправляет неточность его клинической диагностики и дает возможность понять причину симптомов, обнаруженных при первичном изучении больного при помощи осмотра, ощупывания и прочих видов исследования и оставшихся неясными. При ряде заболеваний и повреждений наблюдается иногда расхождение между клиническими симптомами и патологоанатомическими изменениями, обнаруживаемыми во время операции. Например, резекции суставов, производимые при туберкулезных артритах, нередко обнаруживают активные туберкулезные очаги в тех суставах, в которых, по данным клинического исследования, туберкулезный процесс считался давно затихшим. При восстановительных операциях, производимых по поводу повреждений мягких тканей, изменения глубоких тканей, обнаруживаемые во время операции, всегда бывают боль-

игами, чем можно было предполагать, основываясь на размерах и внешнем виде кожного рубца.

В ортопедической практике большое значение имеет исследование больного после его излечения или при завершении определенного этапа лечения. Особенности заболеваний и повреждений опорно-двигательного аппарата требуют обычно назначения больному известного режима после окончания лечения. Иногда приходится рекомендовать больному временно изменить характер выполняемой работы или избрать другую профессию. Все это может быть выполнено врачом только при достаточно полном исследовании больного перед его выпиской. Исследование в этих случаях проводится с учетом специальности больного; следует выяснить детали предстоящей ему работы.

Врач-ортопед должен изучать отдаленные результаты лечения. Поэтому следует поддерживать с больными связь и после их выписки. Сведения об отдаленных результатах лечения получают как путем переписки, так и при повторных обследованиях больных, которые по возможности должен проводить сам лечащий врач, не передоверяя этого другим. При повторных обследованиях больному следует уделить достаточно внимания. Основные виды исследования в этих случаях те же, что и при первичном: расспрос, осмотр, ощупывание, исследование функции и т. д. Необходимо выяснить изменения в общем состоянии больного, степень его выносливости, характер его деятельности, способность справляться со своей работой наравне с другими, здоровыми людьми.

ЖАЛОБЫ БОЛЬНОГО

Прежде чем приступить к выслушиванию жалоб, необходимо ознакомиться с тем, что представляет собой больной хотя бы в объеме паспортной части истории болезни.

Некоторые ортопедические заболевания связаны с определенным возрастом, поэтому они могут учитываться или исключаться уже в начале исследования больного. Использование такой возможности оказывает большую помощь в процессе установления диагноза. Так называемый возраст Пертеса относится к периоду жизни от 3 до 12 лет. От 12 до 18 лет может наблюдаться спонтанный эпифизеолиз головки бедра. В остальные периоды жизни возникновение этих типичных заболеваний почти полностью исключается (рис. 1).

Очень важно тщательно ознакомиться со всеми материалами: направлением, справками, выписками из истории болезни, анализами, рентгенограммами и другими данными, имеющимися у больного. При первом же осмотре больного надо специально осведомиться о том, нет ли у него кроме представленных других материалов. Врачи, направляющие больных для консультации в специализированные лечебные учреждения или в стационар, должны препровождать с больным все имеющиеся данные.

Существует опасность внушения, оказываемого на врача предыдущими диагнозами, особенно поставленными авторитетными представителями медицины. Чтобы избежать поспешных выводов, основанных на внушении, рекомендуют знакомиться со всеми имеющимися готовыми материалами о больном лишь после того, как поставлен собственный диагноз. Такое мнение едва ли обоснованно. Поддаться внушению можно как перед началом исследования, так и после окончания собственного исследования больного. Решающим моментом в таких случаях должна

быть способность врача к самостоятельности в суждениях, которую ему постоянно нужно в себе воспитывать; от ошибок избавляет критическое отношение к суждениям, как своим, так и чужим, даже тогда, когда эти суждения высказаны авторитетными врачами.

В соответствии с общими правилами медицинской диагностики при ортопедических заболеваниях исследованию должно предшествовать выяснение основных жалоб больного. Выслушивая внимательно жалобы больного, можно отделить главное от второстепенного. Разнообразные жалобы в типичных случаях могут быть сведены к жалобам на боли, потерю или ослабление функции опорно-двигательного аппарата и на

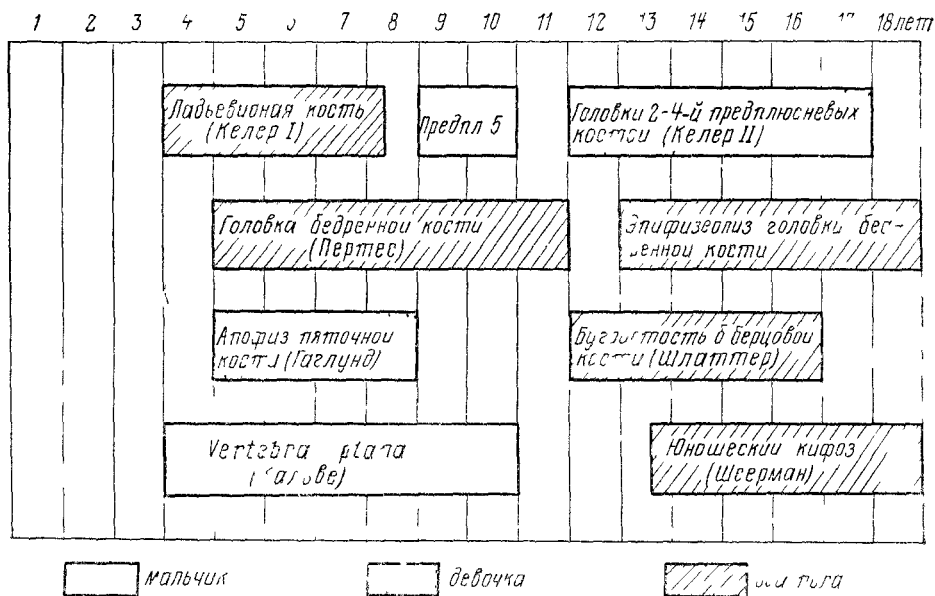


Рис 1 Время возникновения ювенильного асептического костно-хрящевого некроза

чисто косметические недочеты, т. & наличие уродующей деформации. Боль является стражем организма, сигналом, извещающим об угрозе или наличии заболевания. Чувствительность к боли у людей, однако, различная, человек болен, если он чувствует свои органы. В ортопедической практике больной часто не может точно указать, что больше всего его беспокоит, так как изменения, складывающиеся из первичных и вторичных деформации, имеют распространенный характер, тогда этот сложный вопрос приходится решать исследующему врачу. Наблюдаются заболевания, при которых вторичные изменения больше беспокоят больного, чем основное заболевание, и больной обращает внимание врача именно на них. В ходе последующего исследования врачу необходимо выяснить, какие изменения являются первичными, и объяснить это больному. При множественных повреждениях больные нередко жалуются не на самое тяжелое повреждение, а на наиболее болезненное. Недочет этого обстоятельства со стороны врача и недостаточно полное изучение больного могут привести к непоправимым последствиям.

Пожилая женщина обратилась с жалобами на резкие боли и деформацию в нижней трети левого предплечья, над областью луче-запястного сустава. Принимавший ее врач установил диагноз перелома луча в типичном месте и, ограничившись этим диагнозом, не проверил, повреждены ли другие отделы руки, где тот же механизм может одновременно вызвать переломы. Сама больная не высказывала иных жалоб, так как наиболее болезненный перелом отвлекал ее внимание от других, менее болезненных повреждений. Перелом луча был вправлен, рука фиксирована до локтевого сустава гипсовой шиной и больная была отпущена домой. Через некоторое время, когда боли в области вправленного перелома полностью затихли, больная обратила внимание на боли в области локтевого сустава поврежденной руки. На одном из повторных приемов у того же врача она с чувством благодарности отметила, что после вправления и гипсовой шины боли над луче-запястным суставом исчезли, и просила избавить ее теперь уже от болей в локтевом суставе. В локтевом суставе был обнаружен своевременно нераспознанный раздробленный перелом головки лучевой кости, повреждение, оказавшееся более тяжелым, но менее болезненным, чем перелом луча в типичном месте.

РАСПРОС

Жалобы больного, его рассказ о своем заболевании и расспрос врача о начале, течении и характере болезни относятся к анамнезу. Жалобы, рассказ больного и расспрос врача так переплетаются между собой, так часто повторяются в процессе изучения больного, что разграничить их трудно. Однако требование последовательности и плановости в изучении больного заставляет отделять жалобы от анамнеза (воспоминания), что находит свое отражение в общепринятых историях болезни.

Уместно коротко остановиться на роли анамнеза в диагностическом процессе, на значении анамнеза в изучении как заболевания, так и самого больного, на диагностических возможностях анамнеза и отношении его к методам исследования «объективных» симптомов заболевания. Применяя обозначение «объективные симптомы» для данных физикального исследования, не следует противопоставлять его так называемым «субъективным» симптомам или считать первые более достоверными, игнорируя высказывания больного и, в частности, его жалобы.

Собирая анамнез и группируя его, удается иногда получить большое количество очень важных фактов, имеющих непосредственное отношение к заболеванию и характеризующих больного. Можно узнать время и условия появления первых симптомов, причину, вызвавшую заболевание, влияние на течение болезненного процесса меняющихся внешних и внутренних условий — покоя и нагрузки, охлаждения и согревания, действия различных лечебных мероприятий, пополнения и исхудания больного, роста, возмужания и климактерического периода и пр.

В ряде случаев анамнез может дать определенные сведения о некоторых «объективных» симптомах, наблюдавшихся раньше, но отсутствующих в момент исследования больного. Такие сведения, получаемые от больного, как сведения о том, острым или хроническим было начало воспалительного процесса при перенесенном артрите, сведения о рецидивирующем ущемлении при внутреннем повреждении коленного сустава, о склонности к кровоточивости при гемофилическом артрозе, должны расцениваться врачом как «объективные» симптомы.

При собирании анамнеза следует стремиться получить полное представление о картине заболевания со времени его возникновения, т. е. о динамике болезненного процесса. Однократное исследование ортопедического больного физикальными методами, как и кратковременное наблюдение, статично и не дает тех ценных сведений о динамике болезненного процесса, которые можно нередко получить с помощью анамнеза.

Из рассказов больного и путем расспроса врач получает представ-

ление о личности больного и сведения о перенесенных им заболеваниях, условиях жизни и работы, о ряде событий, имеющих отношение к заболеванию.

Наконец, расспрос позволяет узнать особенности «семейного анамнеза» и иногда наследственные факторы — • кровоточивость в мужском поколении, ненормальная ломкость костей у близких и дальних родственников и пр.

В соответствии с многообразием и разносторонностью анамнестических данных определяется роль расспроса в диагностическом процессе. Анамнез позволяет составить первоначальное представление о характере заболевания и в зависимости от этого продолжить исследование больного; исследование или подтвердит, или исключит предположение врача и в последнем случае побудит его к дальнейшему изучению больного. Анамнез дает также возможность получить известные данные об этиологии и патогенезе болезни.

Невозможность собрать в некоторых случаях анамнез является достаточно своеобразным «анамнезом», определяющим поведение врача.

Сведения, полученные врачом путем расспроса ортопедического больного, играют иногда второстепенную роль по сравнению с данными «объективного исследования». Приходится считаться и с тем, что некоторые из сообщаемых данных больной невольно может исказить из-за давности заболевания.

Возникает вопрос о том, как оценить анамнез в тех случаях, когда он собран при самых благоприятных условиях и, казалось бы, может считаться безупречным. Следует ли, руководствуясь только одним анамнезом, делать окончательное заключение о диагнозе заболевания? Опыт показывает, что делать этого не следует. Изменения, наступающие под влиянием определенных заболеваний, могут быть вызваны разрушительным действием самого патологического процесса и могут являться в этих случаях первичными. Но бывают изменения и вторичные, которые обуславливаются не специфическим действием патологического процесса, а нарушениями анатомо-физиологических особенностей опорно-двигательного аппарата. В большинстве случаев вторичные изменения проявляются либо нарушениями нормального роста, что характерно для детского возраста, либо проявлением дегенеративных изменений, наблюдающихся особенно часто в суставах у взрослых.

Единство опорно-двигательного аппарата открывает широкие возможности для возникновения вторичных изменений как в очаге поражения, так и в смежных, совершенно здоровых отделах, не затронутых перенесенным заболеванием.

В ортопедическую клинику обратился юноша 16 лет с жалобами на стойкое сгибательное положение в коленном суставе, фиксирующее голень под острым углом к бедру. Вследствие такой установки нога оказалась непригодной для функции, и при передвижении больной вынужден пользоваться костылем, не нагружая пораженную конечность.

Из анамнеза и представленных больным справок выяснилось, что в детстве он страдал туберкулезным гонитом, по поводу которого в 6-летнем возрасте была произведена резекция коленного сустава. Насколько помнят больной и его мать, ходить он начал после резекции месяца через четыре, причем в первые годы после операции угол сгибания голени был значительно меньшим, чем впоследствии.

Судя по анамнезу, можно было бы предположить, что сгибательная установка явилась результатом изменений, вызванных основным процессом — туберкулезом коленного сустава, осложненным сгибательной контрактурой, и что оперативное вмешательство не обеспечило анкилозирования резецированного сустава.

На основании же осмотра, ощупывания и данных рентгенографического исследо-

вания обнаружено, что сгибательное положение голени обусловлено дугообразным искривлением нижней трети бедра, изогнувшегося выпуклостью кпереди. В коленном же суставе развился после операции истинный (костный) анкилоз. Таким образом, деформация ноги явилась результатом вторичных изменений функции роста эпифизарного хряща (пластинки роста). Причиной искривления послужила неравномерная нагрузка в передних и задних отделах росткового хряща бедренной кости, обусловленная соответствующей установкой ноги, которую придали ей в послеоперационном периоде — сгибательное положение в резецированном суставе. Анкилоз в коленном суставе, развившийся после резекции, привел туберкулезный процесс к состоянию стойкого затихания.

Даже в тех случаях, когда анамнез собирается с диагностической точки зрения в наиболее благоприятных условиях — в активном периоде заболевания опорно-двигательного аппарата, одни анамнестические данные без сведений, полученных «объективными» методами исследования, позволяют врачу только заподозрить диагноз. Окончательным диагнозом следует считать только после подкрепления анамнеза методами «объективного» исследования больного. В противном случае у врача может создаться предвзятое мнение, внушенное ему неясно сформулированными или неправильно понятыми жалобами больного.

Этим кратким обзором может быть закончено изложение общих принципов изучения больного при помощи собирания анамнеза. Частные вопросы техники собирания анамнеза, касающиеся отдельных групп ортопедических заболеваний, имеют свои особенности. Собирая анамнез, необходимо выяснить ряд вопросов, типичных для каждой группы заболеваний.

Распрос при врожденных деформациях. При врожденных деформациях необходимо осведомиться, не было ли аналогичных или каких-либо других врожденных заболеваний у близких и дальних родственников. Чем тщательнее собирают семейный анамнез больных врожденным вывихом бедра, тем чаще выявляют наследственный его характер. Обследование семей, в которых один из представителей страдает врожденным вывихом бедра, позволяет сравнительно часто обнаруживать у здоровых братьев и сестер клинически стертые формы этой деформации — врожденный подвывих или мелкую вертикальную впадину. Унаследованные формы врожденных заболеваний и пороков развития документируются в истории болезни графически изображением генеалогического родословного дерева больного (рис. 2).

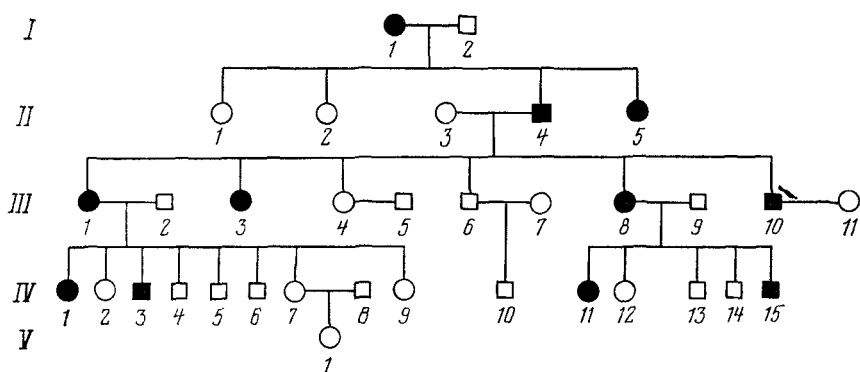


Рис. 2. Родословное дерево носителя эктродактилии. Черным показаны носители врожденной деформации. Собственное наблюдение (I—V—поколения)

Врожденные пороки различного происхождения могут выглядеть одинаково, поэтому их этиологическая дифференциация без знания анамнеза невозможна. Анамнез врожденных пороков развития дает сведения в том случае, если он собран целенаправленно, с учетом особенностей генеза врожденных пороков развития. Генез врожденных нарушений формообразования плода неодинаков.

Различают:

1. Внутренние, эндогенные, причины, возникающие на основе порочно функционирующих в хромосомах зигот генов, унаследованных от одного или обоих родителей. Врожденные пороки развития от эндогенных причин могут передаваться последующим поколениям, следуя законам Менделя. Пороки развития, обусловленные нарушением функции генов, относятся к группе генетических.

2. К группе тератогенных причисляют врожденные аномалии, возникающие под воздействием вредоносных агентов (химических, радиационных, вирусных) на нормально имплантированный неизменный эмбрион. Действие вредоносных агентов происходит в специфические периоды развития зародыша. Тератогенные пороки развития не наследственны, они не передаются последующим поколениям.

3. К третьей группе причин относятся аномалии, возникающие под воздействием на зародыш внешней среды, под которой понимают патологически измененный амнион. Чаще всего это бывает разрыв амниотической оболочки, не закончившийся абортацией зародыша. Разрыв амниона может произойти в любой стадии беременности (Torpin, 1968).

Ненаследственные нарушения нормального формообразования, копирующие известные наследственные пороки развития, называются фенкопиями (Goldschmidt, 1935). По морфологической картине врожденного порока иногда трудно судить, идет ли речь о наследственном «повреждении» или о фенкопии.

В возникновении врожденных уродств различают формальный и каузальный генезы.

Формальный генез. Установлено, что врожденные уродства возникают в критическую фазу развития поражаемых органов, т. е. в период усиленного их роста (закладки и формирования), характеризующегося повышенным обменом веществ. Это означает только, до какого времени уродство может возникнуть (тератогенетический терминационный период), и не говорит о том, как рано подействовал повреждающий агент. Различные повреждающие агенты, действующие на одну и ту же фазу развития, приводят к одинаковым изменениям, тогда как те же агенты, действующие на разных фазах развития, обуславливают различные пороки развития (фазовая специфичность «повреждения»). Возникновение врожденных пороков является, таким образом, специфическим процессом по отношению к фазам развития зародыша, но неспецифическим в отношении «повреждающего» агента (Stockard, 1921). «Повреждающие агенты» вызывают в общем замедление или остановку развития. Согласно теории торможения, орган, не дифференцировавшийся во время своего кратковременного метаболического доминирования, уже никогда не сможет развиваться полностью до своего нормального состояния.

В патологии пренатального развития различают гамеопатии (Thalhammer, 1956)—поражения зародышевых клеток, бластопатии (Goerttler, 1957)—поражения, возникающие от момента оплодотворения яйцеклетки до появления первого удара сердца, эмбриопатии — по-

ражения между 4-й неделей и 3—4 месяцами внутриутробного развития и, наконец, фетопатии — все внутриутробные поражения, наступившие после этого срока. Чем тяжелее врожденный порок, тем ранее он возникает (Marchand). Тяжелые уродства возникают только в ранних фазах развития, легкие врожденные нарушения нормального строения появляются также и в поздних.

Бластопатии возникают, вероятно, относительно редко, так как период бластогенеза характеризуется большой регулирующей способностью, выравнивающей повреждение. Отсутствие же выравнивания приводит к гибели зародыша. Эмбриопатии обуславливают появление пороков развития, но они могут явиться причиной гибели зародыша еще

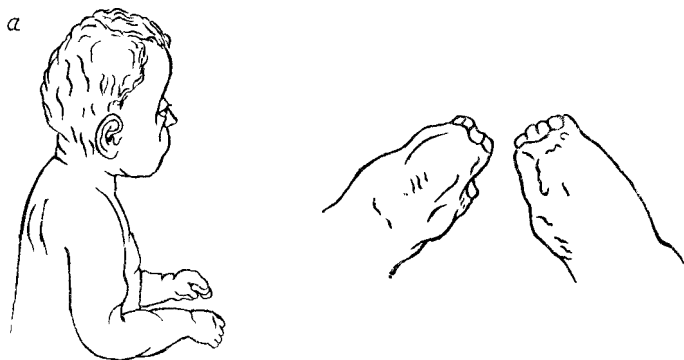


Рис. 3. Акроцефалосиндактилия. Годовалый ребенок: а — общий вид, б — кисти и пальцы рук

до возникновения уродства. Тяжелые пороки развития ранних фаз почти без исключения нежизнеспособны и рано abortируются (Пэттен, 1959). При собирании анамнеза поэтому важно у матери выяснить, были ли у нее самопроизвольные аборты. Во многих случаях самопроизвольный аборт является предохранительной мерой материнского организма против рождения дефективного ребенка. Эти сведения должны быть известны каждому врачу.

Изучение радиационных и вирусных эмбриопатий послужило основанием для выработки эмбриопатологического графика формирования пороков развития человека. По Bourquin (1947), критическим периодом возникновения катаракты является 5-я неделя беременности, поражения сердца — 5—7-я недели, поражения внутреннего уха — 5—7-я и 9—12-я недели, дефектов закладки молочных зубов — 8—9-я недели. Время формирования пороков развития конечностей соответствует 6—9-й неделе. Близкие сроки к названным опубликовал Bagg (1929): 1—3-я неделя — фокомелия, гемимелия, полидактилия и другие уродства руки; 4-я неделя — брахимелия и пороки ульнарного и радиального лучей; 6-я неделя — грубые уродства пальцев; 7-я неделя — легкие уродства пальцев; 5—8-я недели — дисхондроплазия.

Сжатые сроки закладки и формирования различных органов могут служить причиной развития множественных пороков развития. Определенные комбинации пороков развития поэтому часто повторяются, характеризуясь типичностью сочетания. Хорошо известны комбинация пороков развития глаз и скелета (Bagg, 1929), синдром Apert—Park—

powers (acrocephalosyndactylia) (рис. 3), представляющий сочетание «башенного черепа», пучеглазия, плоских глазных впадин с полисиндактилией (кость — ложка), расщеплением нёба, тугоподвижностью в суставах и двусторонней атрофией зрительного нерва (Apert, 1906) и др.

і Развитие представляет собой прогрессивно усложняющийся процесс, который не может быть нарушен в каком-нибудь одном месте без того, чтобы не привести к вторичным изменениям в ряде других мест. Поэтому нарушения одного органа могут в свою очередь обусловить появление структурных аномалий других органов.

Если повреждающий агент действует после 4-го месяца беременности, то он редко приводит к возникновению грубых пороков развития, так как к этому сроку формирование большинства органов уже заканчивается. Перед окончанием беременности плод реагирует на действие повреждающего агента так, как и в постнатальной жизни. Учет формального генеза врожденных пороков развития позволяет в известных случаях сосредоточить расспрос матери на определенных месяцах беременности.

Каузальный генез определяет возможную причину врожденного порока развития. При анализе анамнестических данных приходится иметь в виду многообразные, иногда очень сложные процессы. Развивающийся зародыш находится не только под влиянием эндогенных факторов, но и подвержен многочисленным механическим, химическим, гормональным, инфекционным и физическим (радиационным) вредностям.

Эндогенные причины врожденных пороков развития. Обусловленность наследственными факторами некоторых врожденных пороков, системных заболеваний и нарушений внутренних органов у человека несомненна. Однако при употреблении слова «наследственная» нужно быть осторожным и употреблять его только тогда, когда наследственность врожденного порока развития полностью доказана. Необдуманное использование такого определения особенно неуместно в разговоре врача с огорченными родителями, пытающимися узнать причину врожденного порока у ребенка. Еще более трудным становится ответ на вопрос родителей о том, возможно ли повторение данного порока при следующей беременности. Причина наследственно обусловленных уродств лежит в изменениях зародышевой плазмы. Возможность наследственной передачи доказана для множества уродств, врожденных деформаций и системных заболеваний. Издавна известны наследственные формы син-, поли- и эктродактилий, хондродистрофии, osteogenesis imperfecta, множественных хрящевых экзостозов, в известном числе случаев врожденных косолапости, вывиха бедра, кривошеи, косоруконости и др.

Под термином множественная аллелия понимают появление у нескольких детей одной и той же семьи различных, неправильно изменяющихся врожденных пороков развития. Понятие *плейотропия* служит для обозначения различных комбинаций уродств у одного и того же человека.

Экзогенные причины. В свое время Kiewe (1932) обратил внимание на переоценку эндогенных факторов при определении причин развития врожденных пороков, на необходимость более тщательного изучения экзогенных влияний на процесс патологического развития зародыша. В период увлечения наследственно-биологическими исследованиями

ниями эта работа не привлекла к себе должного внимания, и только позднее сообщение Gregg (1941) о связи краснухи беременных с возникновением врожденных пороков сердца и катаракты побудило обратиться снова к изучению экзогенных повреждений плода. В настоящее время известен ряд экзогенных причин, обуславливающих появление врожденных пороков развития. Экзогенные причины характеризуются фазовой специфичностью действия.

Пренатальные инфекции вызываются инфицированием матери вирусами, бактериями, грибами, простейшими (protozoa) и гельминтами. Возможность внутриутробного заболевания плода установлена как при явных инфекциях беременной, так и при латентных. Даже у совершенно здоровой женщины существует угроза поражения плода различными микроорганизмами, если создаются условия для их проникновения по родовым путям или при инструментальном внесении инфекции, как это бывает при криминальных абортах.

Наибольшее значение в развитии врожденных пороков имеют вирусные инфекции матери, в частности краснуха, вызывающая рубеолярную эмбриопатию (Vamatter, 1949; Bourquin, 1947). Краснуха во время беременности влияет на плод различно. В одних случаях зародыш оказывается совершенно неповрежденным и тогда рождается здоровый ребенок, в других возникают определенные врожденные пороки, совместимые с жизнью плода, и тогда рождается ребенок с рубеолярной эмбриопатией. Если же пороки достигают значительной степени, то наступает внутриутробная гибель плода, выкидыш, мертворождение (Фламм, 1962).

Внутриутробная смерть плода не всегда является результатом непосредственного воздействия на него вируса. Она может быть связана с патологическими реакциями материнского организма (например, лихорадкой).

В результате вирусных инфекций происходят общее нарушение (дети отстают в физическом развитии), а также местные изменения. Органы эктодермального происхождения — хрусталик, внутреннее ухо, закладки зубов поражаются прежде всего; возникают также пороки сердца, микроцефалия, пороки развития скелета.

Для врача практически важен вопрос о возможности поражения плода в случае, если беременная заболела краснухой. Ретроспективный анализ сравнительно большого числа детей с последствиями рубеолярной эмбриопатии показывает, что при заболевании матери краснухой в первые четыре месяца беременности вероятность рождения ребенка с врожденными пороками составляет в среднем 74,4%, в последние пять месяцев — в среднем 22,8% (Swan, Tostevin, 1946). Вероятность рождения ребенка с уродством, по этим данным, так велика, что каждый случай заболевания краснухой в первые четыре месяца беременности является показанием для аборта. Более правильными следует считать данные, полученные путем проспективного анализа, изучающего вероятность возникновения врожденного порока, исходя из общего числа переболевших краснухой в период беременности. По данным проспективного анализа, при заболевании краснухой в первой трети беременности врожденные пороки наблюдаются в 12% и мертворождения в 7,2% всех случаев беременности; во второй трети беременности соответственно 3,8 и 4,6%. При заболевании краснухой в последней трети беременности пороков вообще не наблюдается, мертворождения отмечены в 1,7% случаев (Greenberg, Pellitteri, Barton, 1957).

Другие вирусные заболевания беременной (грипп, вирусный гепатит, эпидемический паротит и др.), вызывающие повреждения в период эмбриогенеза, уступают по своему значению краснухе. Но ввиду своей распространенности они, однако, не должны недооцениваться. По Vickenbach (1955), частота пороков развития после вирусных заболеваний матери во время беременности (кроме краснухи) равна 6,9%.

Бактериальные и грибковые бласто- и эмбриопатии существенно отличаются от вирусных. При вирусных поражениях в основе процесса лежат нарушения обмена веществ клеток зародыша в критическую фазу формирования органа, обуславливающие задержку или остановку его развития, что приводит к возникновению характерных изменений. Заражение бактериями или грибами в период бластогенеза, если оно вообще возможно, должно привести к уничтожению зародыша, представляющего хорошую питательную среду для бактерий. Очевидно, то же самое происходит и в период эмбриогенеза. Если же в период бласто- и эмбриогенеза зародыш не погибает в результате инфекции, то ребенок рождается с пороками. Локализация пороков не зависит от критических фаз развития органов и определяется месторасположением входных ворот инфекции. Процесс разрушения клеток происходит не в определенных тканях или ограниченных частях органов, как это наблюдается при вирусных эмбриопатиях (хрусталик глаза, слуховые пузырьки, перегородка сердца, закладка зубов), но распространяется *per continuitatem*. Поэтому при бактериальной или грибковой инфекции эмбриона нельзя ожидать типичной эмбриопатии; возникающее уродство бывает морфологически неожиданным и атипичным.

Случаи врожденного туберкулеза очень редки, несмотря на распространенность этого заболевания среди взрослых. Даже при туберкулезном поражении плаценты плод может оставаться здоровым. На исключительную редкость внутриутробного заражения и заболевания туберкулезом в период новорожденности обратил внимание еще Koch. Иначе обстоит дело с врожденным сифилисом; при нелеченном сифилисе плод поражается часто. В наших условиях такая возможность практически, по-видимому, исключается. По Флам (1962), вероятность проникновения спирохет к плоду зависит от длительности заболевания матери. Если сифилис у матери имелся до зачатия, то плод заболевает тем раньше, чем короче период, прошедший от заражения, причем у только что заболевшей матери плод поражается почти наверняка. Если после заражения женщина неоднократно была беременна, то при каждой последующей беременности вероятность поражения плода уменьшается либо ослабевает характер этого поражения и удлиняется период, протекающий до наступления выкидыша. Можно отметить такую последовательность исходов беременностей: выкидыш мацерированного плода — мертворождение — недоношенность — рождение больного ребенка — рождение ребенка, кажущегося здоровым, но у которого вскоре после рождения появляются первые признаки болезни. При значительной продолжительности сифилиса у матери могут поочередно рождаться больные и здоровые дети.

Врожденный токсоплазмоз является «новейшей» внутриутробной протозойной инфекцией, хотя его возбудитель токсоплазма (*Toxoplasma gondii*) был открыт еще в начале XX века (Nicole, Manceaux, 1909). Промежуточные хозяева паразитов — многие виды домашних и диких животных всех континентов. Врожденный токсоплазмоз характеризуется триадой изменений: менингоэнцефаломиелитом, очаговыми

кальцификатами в мозгу и пигментным хориоретинитом. В связи с этим токсоплазмоз следует учитывать как одну из возможных причин гидроцефалии, врожденных спастических и вялых параличей. Заражение токсоплазмой в период эмбриогенеза ведет к гибели эмбриона. На основании характера патологоанатомических изменений токсоплазмоз относят к фетопатиям. Стойкий иммунитет, вырабатывающийся после заражения, уменьшает опасность повторных заражений плода, так что женщина, родившая ребенка, пораженного токсоплазмозом, при последующих беременностях может не бояться этого осложнения.

Недостаточное питание матери и неполноценный состав пищи могут явиться причиной возникновения уродств. Убедительные клинические данные приводит Novak (1950), отметивший увеличение при рождении уродств с 0,3% в период, предшествовавший второй мировой войне, до 2,4—3,4% в военный и послевоенный периоды. К наиболее тяжелым последствиям приводит недостаток в пище белков (Лисицкий, 1952) и витаминов. Дефицит витаминов А, В₂, Д служит причиной возникновения различных нарушений развития скелета: аплазии конечностей, укорочения, косолапости, синдактилии, нарушения энхондральной оссификации скелета, искривления костей (Warkany, 1955). Известное значение в появлении врожденных пороков развития имеет дефицит других витаминов и микроэлементов, например марганца.

Одним из важнейших факторов в генезе нарушений развития считается недостаточность кислорода. Значение кислородного голодания в каузальном генезе врожденных пороков развития доказано как экспериментальными исследованиями, так и клиническими наблюдениями. Исследования на теплокровных показали, что кислородная недостаточность обуславливает фазоспецифическое появление пороков развития (дисрафия с аненцефалией, рахишизис, клиновидные позвонки, уродства конечностей и др.). В клинической обстановке такие условия связывают обычно с изменениями слизистой матки, препятствующими нормальной имплантации и развитию оплодотворенной яйцеклетки. Большое количество пороков развития у первых детей по сравнению с более поздними объясняют тем, что оплодотворение у части юных матерей происходит в такое раннее время, когда слизистая матки еще полностью не созрела. Количество пороков развития увеличивается с шестого ребенка, т. е. с того времени, когда матка вступает в период возрастной инволюции. Заметно увеличивается количество пороков развития при длительном интервале между беременностями у позднее рожденных детей. Кровотечения в первом периоде беременности, неудавшиеся попытки аборта и некоторые противозачаточные средства могут вести к развитию пороков под влиянием гипоксии.

Эндокринные нарушения. Значение изменения деятельности эндокринных желез в возникновении врожденных пороков развития было доказано в опытах на животных (Duraiswami, 1952) и отмечено в клинических наблюдениях. Известно, что женщины, больные сахарным диабетом (diabetes mellitus), при беременности имеют большой процент (до 40) самопроизвольных абортов; после инсулиновой терапии число абортов наполовину снижается. Среди родившихся детей обнаруживается большое число врожденных пороков развития — 6,3 вместо 0,94%, наблюдавшихся у нормальных матерей (Oakley, Peel, 1949). Отмечались следующие врожденные пороки: гидроцефалия, врожденные пороки сердца, добавочные полупозвонки, врожденные вывихи бедра, отсутствие крестца и копчика, врожденная косолапость. Анализ вскры-

тия трупов 10 новорожденных с пороками развития, родившихся у таких матерей, установил, что они возникли перед концом третьего месяца внутриутробной жизни, т. е. относились к числу диабетических эмбриопатий (Miller, 1946). Существуют указания об увеличенном проценте врожденных пороков развития конечностей у детей, родившихся у матерей с гиперфункцией щитовидной железы.

Лучи радия и рентгена в определенной дозе могут повреждать клетки и ткани. Рентгеновские лучи, применяемые в диагностических целях, *слабы* и не вызывают нарушения эмбрионального развития. Терапевтические же облучения часто ведут к аборту или к развитию у плода врожденных пороков. Особенно опасно облучение терапевтическими дозами в первые три месяца беременности. После терапевтических облучений в период эмбриогенеза наблюдались у новорожденных заячья губа, волчья пасть, косолапость и др. В настоящее время принято считать, что рентгеновское облучение в терапевтических дозах может вести к эмбриопатии, но не к повреждению зародышевых клеток—гамеопатии. Поэтому можно считать, что матери, родившие после облучения детей с врожденными пороками, могут при последующей беременности иметь здоровых детей. Известный интерес представляет следующее наблюдение. Девочка 14 лет подверглась рентгенотерапии по поводу гигантоклеточной опухоли крестца. Лечение было успешным. В возрасте 20 лет она вышла замуж и родила в срок совершенно здорового ребенка.

Вопрос о возможности повреждения рентгеновскими лучами зародышевых клеток все же нельзя считать решенным и поэтому следует избегать облучения половых желез. Данными экспериментальной генетики установлено, что радиоактивное облучение действует мутационно на зародышевые клетки, и мутации, индуцированные облучением, наследственны. Вредность, однако, редко сказывается на детях лиц, подвергшихся облучению; чаще она действительна в более поздних генерациях. Врач должен ограничивать рентгеновские снимки у детей только безусловно необходимым количеством, обратив внимание на защиту половых желез.

Механические повреждения. Врожденные пороки иногда связывают с аномалиями амниона, разрывом амниотической оболочки (амниотическая болезнь). Аномалия комбинируется с изменением количества находящейся в амнионе жидкости. Обычно количество жидкости на поздних стадиях беременности вполне достаточно для того, чтобы отделять плод от оболочек (приблизительно 1000—1500 мл). Состояние, при котором амниотической жидкости чрезмерно много (более 2000 мл), называется многоводием (полигидрамнион). Недостаточный объем (менее 500 мл) называется маловодием (олигогидрамнион). Малый объем амниотической жидкости, несомненно, является серьезным осложнением в связи с опасностью появления спаек и амниотических тяжей Симонарта. Маловодие как повреждающий фактор для раннего эмбрионального периода не имеет значения; его действие проявляется в позднем периоде беременности. Наблюдаются аномалии пальцев ног или рук, сращения, перетяжки, слоновость, внутриматочные (амниотические) ампутации. Спайки образуются там, где поверхность тела вступает в непосредственный контакт с амнионом (Streeter, 1930). Амниотические сращения с пальцами ног и рук вызывают особую форму синдактилии. В отличие от эндогенной синдактилии, при которой пальцы лежат рядом на одном уровне (рис. 4), при экзогенной синдактилии пальцы сдвинуты вместе и дистально как бы сдавлены. Концы пальцев сращены, а у основания пальцев обнаруживаются маленькие кожные каналы (рис. 5).

Увеличение количества пороков при многоводии не зависит от последнего; полигидрамнион служит выражением патологического нарушения, обусловленного той же самой причиной, что и врожденный порок. Характерной особенностью врожденных пороков из-за внешних, экзогенных, причин являются атипизм, случайность их формы.

Расспрос при травмах. Различного рода травмы требуют выяснения механизма повреждения, что часто при остальных неясных данных может значительно облегчить распознавание характера повреждения. При

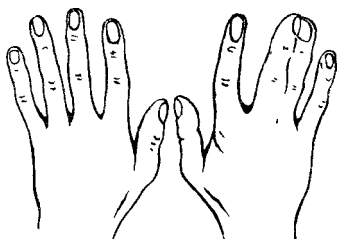


Рис. 4. Эндогенная наследственная синдактилия



Рис. 5. Экзогенная ненаследственная синдактилия

огнестрельных ранениях необходимо выяснить характер ранящего оружия. Важно узнать силу травмы, чтобы не смешать патологического перелома, наступившего в измененной кости под влиянием небольшого насилия, с обычным травматическим.

Кормящая мать, желая накормить своего восьмимесячного ребенка, нагнулась, чтобы взять его из постели. Поднимая ребенка, она внезапно почувствовала боль в грудном отделе позвоночника. Так как в ближайшие дни боли не прекратились, она вынуждена была обратиться в ортопедическое учреждение за помощью. При исследовании больной определялась ограниченная болезненность при поколачивании по остистому отростку десятого грудного позвонка, выступавшему у нее больше, чем нормально. Длинные мышцы спины при попытке исследовать подвижность позвоночника обнаруживали защитное (рефлекторное) напряжение.

Судя по клинической картине исследования, можно было поставить диагноз компрессионного перелома тела десятого грудного позвонка, однако поражающее действие между силою «травмы» (поднятие ребенка в наклонном положении) и ее последствиями (компрессия тела позвонка). Заподозренное повреждение (патологический перелом) был подтвержден рентгенографически: у больной был обнаружен компрессионный перелом на почве метастаза рака в теле десятого грудного позвонка, обусловившего сплющивание последнего под влиянием ничтожного насилия (поднятие небольшой тяжести). Дальнейшее исследование обнаружило первичную локализацию — рак молочной железы в виде небольшого плотного узелка.

При выяснении механизма перелома важное значение приобретает определение того, прямым или непрямым было насилие, вызвавшее перелом. Отдельные детали механизма — угол, под которым действовала сила, направление удара, положение, в котором находился больной или его конечность во время травмы, — имеют решающее значение и многое проясняют в картине повреждения.

Механизм наиболее часто встречающихся переломов в большинстве случаев весьма сходен. Одно и то же насилие может явиться причиной переломов костей не только вблизи места повреждения, но и в отдалении. Падение на кисть может быть причиной перелома луча в типичном месте, переломов диафиза, шейки или головки луча, наружного мышеч-

ка плечевой кости или надмышелкового перелома, перелома хирургической шейки плечевой кости, ключицы. Возможна комбинация двух-трех различных переломов под действием одной и той же травмы. Поэтому точное выяснение механизма не только предопределяет исследование резко бросающегося в глаза повреждения, но и побуждает исключить возможные для данного механизма комбинации.

Необходимо выяснить обстановку, в которой произошел несчастный случай, и характер травмы — промышленного, сельскохозяйственного производства, уличная, бытовая и т. п. Важно выяснить, при работе у какого станка или машины наступило повреждение, является ли оно первичным несчастным случаем или повторным при работе у данного агрегата, какое отражение получило это происшествие в акте о несчастном случае. В задачу врача входит не простое констатирование факта повторного повреждения при сходных условиях, а сигнализации предприятия в целях принятия мер предупреждения подобных несчастных случаев.

При открытых повреждениях небезразлично место, где была получена травма — в забое шахты, на ее поверхности, в машинном зале, на земляных работах, в поле или в саду и т. д. Нужно выяснить характер первой помощи пострадавшему.

При застарелых и неправильно сросшихся переломах или псевдартрозах необходимо помимо определения причины повреждения выяснить путем анамнеза характер проводившегося лечения и его детали.

Следует обязательно осведомиться у больного с несросшимся переломом или с ложным суставом, нет ли у него какого-либо общего заболевания, в частности диабета, не болел ли он сифилисом.

Расспрос при воспалительных заболеваниях. При воспалительных заболеваниях важно выяснить характер начала процесса: было ли оно острым или хроническим. Необходимо помнить о возможном обострении, чтобы не принять его за острое начало процесса. Нужно установить, какова была общая температура в начале заболевания, по возможности выяснить характер температурной кривой, продолжительность острой стадии, узнать, не было ли абсцессов. Очень важно узнать, имело ли начало заболевания множественный характер поражения (костей, суставов, слизистых сумок, сухожильных влагалищ) или одиночный (одного сустава, одной кости), наблюдалось ли комбинированное поражение (кости и сустава, суставов и слизистых сумок и пр.). Необходимо выяснить, отмечались ли при этом изменения в других органах (в сердце, нервной системе и др.). Если больной лечился, то надо осведомиться, в чем состояло лечение, как больной переносил заболевание (на ногах или лежа, в сознании или без сознания), не было ли привычного положения при длительном лежании, в чем выражалось это положение. Следует расспросить, не было ли инфекционных заболеваний, кожных экскориаций, язв, сыпи, прыщей перед заболеванием опорно-двигательного аппарата и через какое время после инфекционного заболевания появились первые признаки данной болезни. Важно узнать, не было ли туберкулеза в семье или внесемейного контакта, имелись ли предшествовавшие травмы.

При воспалительных заболеваниях необходимо установить, когда появилась деформация и как она развивалась.

Расспрос **при последствиях заболеваний нервной системы.** При деформациях, имеющих в основе заболевания нервной системы, следует выяснить, с какого времени замечены изменения, родился ли ребенок

доношенным или преждевременно, на каком месяце произошли роды. Если роды были трудные, то нужно установить характер родовспоможения и метод оживления ребенка, родившегося в асфиксии, узнать, двигал ли ребенок руками и ногами с первых дней жизни или уже с этого времени у него отмечались явления вялого паралича. Если ребенок при рождении был здоров, а патологические явления развились позже, выясняют, когда и какие заболевания, в том числе инфекционные, перенес ребенок. При неврогенных деформациях, развивающихся в более старшем возрасте, необходимо уточнить, как развивалась деформация, влияние на прогрессирование деформации периода усиленного роста ребенка, его переутомления. Надо осведомиться, не наблюдалось ли параллельно с развитием деформации каких-либо общих явлений (недержания мочи и т. п.), нет ли в семье аналогичных заболеваний.

При параличах травматического происхождения важно выяснить характер травмы и место ее приложения. Необходимо уточнить, наступил ли паралич в момент травмы (первичный паралич) или он развился через известный период времени после нее (вторичный паралич). Если вялый травматический паралич развился при повреждении периферического нерва спустя некоторое время после повреждения, то имеет значение, через какой именно срок, чтобы не смешать вторичного раннего паралича с вторичным поздним. Появление вторичного раннего паралича наступает обычно в первые часы, дни или недели после повреждения и может быть вызвано неправильной иммобилизацией перелома, манипуляциями при вправлении отломков, давлением, вызванным гипсовой повязкой, и вовлечением нерва в формирующуюся костную мозоль. Вторичные поздние параличи возникают через несколько лет после повреждения. При параличах, связанных с переломом позвоночника, важно выяснить по возможности время появления паралича, его связь с травмой или транспортировкой больного. Очень важно установить, осталась ли верхняя граница нарушений, связанных с параличом, той же, что и в момент повреждения, или она поднималась и как быстро происходило распространение паралича вверх к головному концу. У больных, страдающих неврогенными деформациями, необходимо выяснить, лечились ли они у невропатолога, обращались ли вообще к нему.

Расспрос при дистрофических процессах. Необходимо расспросить больных об особенностях течения заболевания (незначительная болезненность и почти полное сохранение функции). Нередко боли, отмечающиеся при ходьбе, исчезают при постельном режиме, поэтому очень важно, анализируя полученные сведения, уметь правильно оценить их. Важно сопоставить длительность течения заболевания с незначительностью наступивших изменений как анатомического, так и функционального характера.

Расспрос при статических деформациях и прочих ортопедических заболеваниях. В случае статических деформаций необходимо выяснить время появления первых признаков декомпенсации, выражающейся в быстро наступающей утомляемости, ее характер. Необходимо уточнить, не совпадало ли появление первых признаков статической недостаточности с физиологическими изменениями в организме (особенно с быстрым ростом, периодом полового созревания, климактерическим периодом). Важно узнать профессию больного, особенности его работы, не изменились ли его работа или образ жизни, когда появились боли и исчезали ли они под влиянием покоя и отдыха. Расспросить, в продолжение какого срока больному необходим покой, чтобы он почувствовал облегче-

ние, и время появления стойких болевых ощущений. Желательно по возможности уточнить особенности развития деформации и характер функциональных расстройств.

Большое диагностическое значение имеет вдумчиво собранный и правильно оцененный анамнез при исследовании больных с нетравматическими нарушениями целостности кости на протяжении. Для таких изменений предложены многочисленные, но неравнозначные обозначения: спонтанный перелом, патологический перелом, псевдофрактура, замедленный ложный перелом, усталостный перелом, крадущийся перелом, зона перестройки (Looser, 1929). В отличие от травматических внезапных переломов нетравматические возникают под действием временной чрезмерной нагрузки на нормальную кость или же нормальной нагрузки на кость пониженной прочности (в результате общих или местных заболеваний). Если расспрос обнаружил, что перелом наступил в результате незначительного насилия, недостаточного для возникновения перелома нормальной кости, то такое повреждение называют этонтанх^цм переломом или же, правильнее, п?тпшгпг,р<;к.н|и переломом кости.

Нетравматическое нарушение целостности кости на протяжении наступает в том случае, если функциональная нагрузка превосходит функциональную выносливость кости. В клинических условиях могут возникнуть три следующие возможности: 1) выносливость кости нормальна, нагрузка на кость повышена; 2) выносливость кости понижена, нагрузка на нее нормальна; 3) выносливость кости понижена, нагрузка повышена.

В|л н о|л и в о с т ь к о с т и н о р м а л ь н а , н а т р у з к а п о в ы ш е н а Н1_ен|а^ТГетравматическое~Уарушение~|целости нормальной кости на прь- тяжений встречается у здоровых, чаще всего недостаточно тренированных молодых людей. В анамнезе обычно имеются указания на значительную продолжительность нагрузки. Величина нагрузки не превосходит границы абсолютной прочности кости, обычно бывает даже меньше последней, но нагрузка не чередуется с достаточно продолжительным исключением из активной деятельности, с покоем и отдыхом.

Таким образом, в генезе разбираемого костного повреждения большую роль играет фактор времени, ритмичная нагрузка кости с недостаточно продолжительной фазой отдыха. При длительном воздействии на нормальную кость такая нагрузка, не превышающая абсолютной прочности кости, может обусловить нарушение ее целостности на протяжении. «Длительная» прочность кости, таким образом, меньше абсолютной прочности. Процессы, протекающие при этом в нормальной костной ткани, совершаются в ее субмикроскопическом, кристаллическом строении. Они приводят к возникновению в нормальной кости микротрещин, не видимых на рентгеновском снимке, а при длительной нагрузке — к появлению макротрещины, к нарушению целостности кости на протяжении, к перелому. Если нагрузка по своему характеру или ритму превосходит предел выносливости кости, то наступает усталостное разрушение кости — усталостная трещина, усталостный перелом о|л. Процесс разрушения при усталостном переломе протекает медленно, начинаясь с поверхности кости. Принятые в костной патологии для таких изменений обозначения — замедленный ложный перелом, усталостная трещина, усталостный перелом — заимствованы из металловедения, в котором они применяются при испытании прочности металлов. Само собой разумеется, полной аналогии между мертвой металлической моделью и живой костью нет. Замедленный ложный перелом кости протекает постепенно, крадучись, откуда название «крадущийся перелом».

В здоровой кости, подвергшейся крадущемуся (усталостному) перелому, появляются регенеративные процессы, которые становятся видимыми на рентгеновских снимках раньше, чем будет распознано нарушение целостности кости, трещина или перелом. Эндостально и периостально развивается без видимого перелома костная мозоль, индуцированная продуктами некролиза, разрушающихся микроскопических костных балочек.

Усталостные переломы кости возникают преимущественно на нижних конечностях и очень редко на верхних; они появляются в участках кости, подверженных действию наибольшего давления, тяги и изгиба, как при-

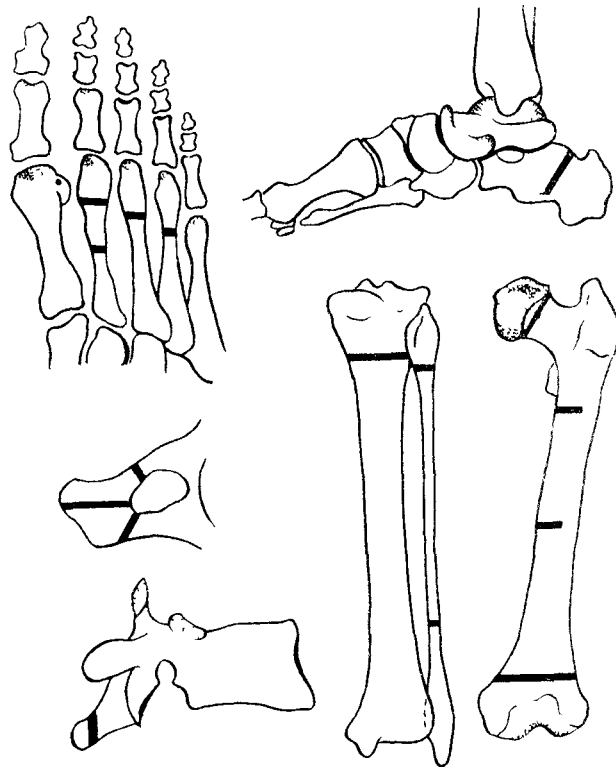


Рис. 6. Локализация усталостных переломов. Черные линии — зоны концентрации напряжений

нято говорить, в местах концентрации напряжения (рис. 6). Чаще всего усталостные переломы встречаются на плюсневых костях, где они известны под названиями «маршевого» перелома, болеани Дойчлендера, «опухли стопы» и пр. В анамнезе при «маршевом» переломе иногда нет никаких указаний на большой переход, а отмечается только профессия, связанная с длительным стоянием. Иногда «маршевый» перелом обнаруживается неожиданно при рентгенографии плоской стопы и является, таким образом, одним из проявлений статической недостаточности. Усталостные переломы большой берцовой и бедренной костей обычно встречаются в военной и редко в гражданской жизни. Хорошо известен под названием болезни землекопа усталостный перелом остистых отрост-

ков первого грудного и седьмого шейного позвонков. При расспросе такого больного часто можно узнать, что он проработал в саду или в огороде несколько дней подряд и что такая работа для него непривычна. В анамнезе нередко отмечается необычный характер физической работы или слишком энергичное занятие спортом, возобновленное после длительного перерыва.

Выносливость кости понижена, нагрузка нормальна. Различные местные и общие заболевания скелета, снижающие прочность кости, могут обусловить нарушение целостности кости на протяжении под действием нормальной нагрузки. К числу таких заболеваний относятся врожденная ломкость костей (osteogenesis imperfecta), болезнь Пэджета, остеопороз различной причины, а также рахит, остеомалация, голодная остеопатия и другие виды osteopathia calcipriva. При пониженной прочности кости возникают в диафизе так называемые зоны перестройки (Looser). Усталостные переломы отличаются от зон перестройки тем, что первые обычно одиночны, в то время как последние чаще всего бывают множественными. Общим для усталостных переломов и зон перестройки является их локализация: и те и другие возникают преимущественно в местах концентрации напряжения в костях. Следовательно, в образовании зон перестройки также участвуют механические, статические и динамические факторы. При возникновении лоозеровских зон механические силы вступают в действие раньше, причем их влияние значительнее, чем при усталостных переломах. Зоны перестройки появляются не только на нижних конечностях, но и на верхних в тех местах скелета, которые подвергаются динамическому действию мышечной тяги (ребра, ключицы). Щель зон перестройки возникает не вследствие субмикроскопических трещин, как это наблюдается при усталостных переломах, а путем лакунарной резорбции балочек костной ткани с последующим новообразованием в зоне рассасывания необызвествленных балочек остеонной ткани. Этими незначительными явлениями заканчивается процесс регенерации поврежденной кости. Описанные изменения послужили основанием называть участки кости, подвергающиеся процессу патологической перестройки, зонами перестройки.

Синдром Мильмана представляет собой множественные симметричные зоны перестройки (бедренных костей, таза, ребер, ключиц), развивающиеся при остеомалации, позднем рахите, голодной остеопатии. Симметричные зоны перестройки наблюдаются также в постклимактерическом периоде у женщин и у пожилых мужчин.

При расспросе больных выявляются особенности течения основного заболевания, на фоне которого возникли зоны перестройки. Иногда зоны перестройки начинаются местными тянущими болями, такими неопределенными, что могут дать повод к ошибочным заключениям. У некоторых больных можно обнаружить в крови снижение наполовину содержания витамина А, а у женщин, кроме того, нарушение овариальной функции. В анамнезе в таких случаях отражаются особенности основного заболевания (кератомалация, ксерофтальмия, гиперкератоз).

Выносливость кости понижена, нагрузка повышена. При местных заболеваниях кости прочность ее в очаге поражения уменьшается, что может обусловить появление патологического перелома. Само собой разумеется, в таком случае патологический перелом происходит не в местах концентрации напряжения, а в зоне очага поражения кости. Характер местных заболеваний кости разнообразен. Широко

известны патологические переломы на почве первичных и вторичных неопластических процессов (рак, саркома, миелома, гипернефрома). Патологический перелом может оказаться первым симптомом опухолевой болезни, что наблюдается при бессимптомно протекающих первичных опухолях кости. В послеоперационном периоде при глубокой рентгенотерапии рака гениталий наблюдаются патологические переломы шейки бедренной и лонной костей.

Опрос ортопедического больного не может ограничиться лишь указанным. Требуется выяснение функциональной способности органов опоры и движения. Деформация и связанные с ней изменения функций неразъединимы, и врач всегда должен помнить об этом, исследуя больного. Во время собирания анамнеза особое внимание должно быть обращено на функцию органов опоры и движения, и при расспросе больного всегда необходимо установить пределы функциональной способности, приспособляемость больного к выполнению обыденных работ, соответствие поражения степени функциональной приспособленности больного. Так, при детских параличах и значительных деформациях приспособляемость больных бывает иногда необычайно велика, и расспрос такого больного дает неожиданные сведения о характере выполняемой им работы.

Может иметь место и обратное явление, когда больной в силу усвоенных им неправильных навыков не может использовать всех сохранившихся функциональных возможностей опорно-двигательного аппарата.

Всегда необходимо осведомиться о том, как передвигается больной, пользуется ли костылями постоянно или только на улице, может ли передвигаться без костылей и палки, как при этом изменяется походка. Важно выяснить, прибыл ли больной в лечебное учреждение самостоятельно или с чьей-либо помощью. В отношении верхних конечностей устанавливают, выполняет ли больной какую-нибудь работу, в состоянии ли обслуживать себя, полностью или частично, в чем испытывает при этом затруднения и что препятствует выполнению работы и самообслуживанию.

Если больной для облегчения своего положения использует какие-либо приспособления, расширяющие его функциональные возможности (лично сконструированные протезы, костыли, импровизированные шины и т. п.) или облегчающие боли (пояса, набрушники и т. д.), желательно, чтобы врач увидел их и оценил должным образом. При деформациях стоп (особенно в начальных стадиях возникновения) полезно осмотреть поношенную обувь больного, обратив внимание на то, сбивает ли больной носок ботинка или каблук, наружный или внутренний край обуви, на каком месте она раньше всего начинает изнашиваться. Эти же признаки позволяют распознавать начинающиеся рецидивы излеченных деформаций стоп.

ОСМОТР

Осмотр больного относится к простейшим методам исследования в том смысле, что не приходится прибегать к сложной аппаратуре. Он требует от врача известных знаний, умения не только смотреть, но и видеть, обнаруживать малейшие отклонения от нормы, подмечать не только грубые нарушения в строении тела, но и малые симптомы, за которыми могут скрываться большие изменения.

Клинический осмотр больного, не требующий никаких специальных инструментов, позволяет выявлять множество разнообразных симпто-

мов, и — что особенно важно — большинство из этих симптомов относится к числу достоверных, надежнейших признаков ортопедических заболеваний.

Осмотр больного следует производить издали и вблизи, в состоянии покоя и в движении. Некоторые отклонения от нормального строения делаются ясными только при движениях тела. По тому, как больной снимает одежду, как он наклоняется, снимая обувь, можно определить боли, ограничение подвижности, компенсаторные движения. Ценные указания дают наблюдения за тем, как мать, оказывая раздевающемуся ребенку помощь, стремится восполнить его ограниченные возможности. Позвоночник и нижние конечности осматривают под нагрузкой и без нее.

Осмотр больного должен быть всегда сравнительным. В одних случаях проводится сравнение с симметричным здоровым отделом туловища и конечностей. В других случаях приходится из-за распространенности поражения симметричных отделов производить сравнение с воображаемым нормальным строением человеческого тела, учитывая возрастные особенности больного. Поэтому для умения видеть малейшие изменения врачу-ортопеду необходимо знать нормальные очертания человеческого тела и его вариации, не выходящие за границы нормы. Важно научиться читать рельеф нормального человеческого тела, определяющийся анатомическим его строением; этим открываются широкие возможности обнаруживать методом осмотра патологические отклонения.

Осмотр приобретает исключительное значение и потому, что он определяет ход дальнейшего исследования. Органы опоры и движения — единая функциональная система, и отклонения в одной какой-либо части неизбежно связаны с изменениями в других отделах туловища и конечностей, компенсирующих дефект.

Изменения в туловище и конечностях влияют на внутренние органы. Поэтому во избежание ошибок нельзя ограничиваться при осмотре исследованием лишь одного пораженного отдела.

Патологические изменения костной системы (или суставов) могут явиться одним из проявлений общего заболевания, поэтому для врача-ортопеда большое значение имеет совместная работа с врачами других специальностей.

Осмотром определяют рост исследуемого, пропорции тела и особенности осанки.

Усиление роста иногда связано с нарушением равновесия между половыми гормонами и гормонами роста, с увеличением соматотропного гормона (гиперпитуитаризм). Если такие условия возникают в период незаконченного роста, до наступления синостозирования эпифизов с диафизами, то происходит усиление роста до гигантизма включительно, а если после окончания роста, то развивается акромегалия. Агенезия или гипоплазия гипофиза обуславливает карликовый рост без нарушений правильного телосложения (гипофизарный пропорциональный карликовый рост). При снижении темпов роста в детском возрасте у больных сохраняются обычно пропорции детского телосложения (относительно большая голова).

Рост ниже нормального вплоть до карликового наблюдается при врожденных нарушениях энхондральной оссификации скелета. Особенности этих изменений так типичны, что дают обычно возможность распознать характер заболевания уже с первого взгляда.

Карликовый рост с нарушениями правильного телосложения характерен для хондродистрофии (*chondrodystrophia foetalis, achondroplasia*).

Туловище при хондродистрофии имеет нормальную или почти нормальную длину, а конечности, особенно проксимальные их отделы, заметно укорочены (микромелия). Горизонтальная срединная линия тела располагается при хондродистрофии выше пупка, а не ниже, как это наблюдается при нормальном телосложении (рис. 7). Для хондродистрофии характерны, таким образом, «карликовые конечности». Выраженные хондродистрофические изменения пропорций тела могут быть обнаружены у новорожденного, а начальные — у 2—3-месячных эмбрионов.

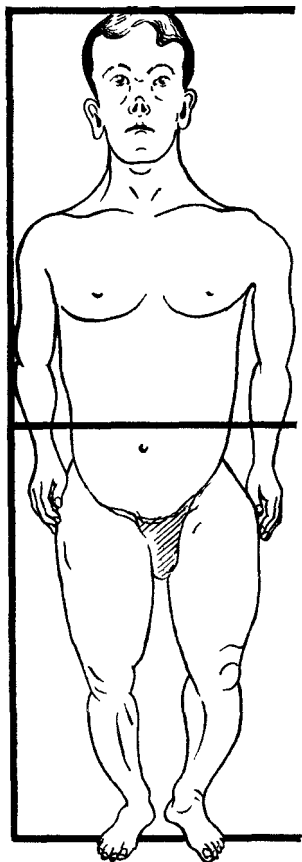


Рис. 7. Хондродистрофия. Карликовость конечностей при нормальной длине туловища. Горизонтальная срединная линия тела располагается выше пупка

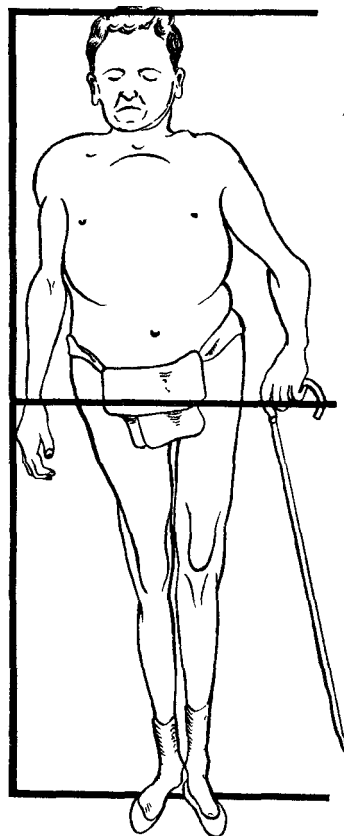
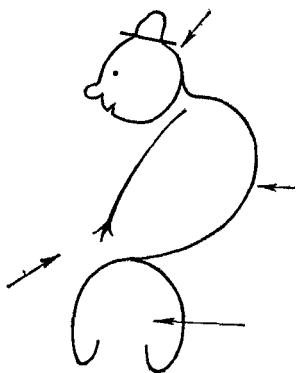


Рис. 8. Болезнь Morquio. Карликовость туловища при нормальной длине конечностей. Горизонтальная срединная линия тела располагается ниже пупка

Остеохондродистрофия в большинстве своих форм характеризуется, как и хондродистрофия, нарушением пропорций тела. В отличие от хондродистрофии малый рост при остеохондродистрофии обусловлен укорочением туловища, а не конечностей. Позвоночный столб укорачивается по сравнению с нормой на одну треть или даже наполовину. Горизонтальная срединная линия тела располагается при выраженных формах остеохондродистрофии значительно ниже пупка (рис. 8). Конечности,

обычно сохраняющие свою нормальную или почти нормальную длину, кажутся из-за укорочения торса непомерно длинными. Различают три формы остеохондродистрофии, отличающиеся друг от друга тяжестью и распространенностью поражения.

1. Тип Риббинг — Мюллера — наиболее легкая форма остеохондродистрофии, при которой длина $Ч7^{ловн}Ш^a$ не изменяется. Нарушения ограничиваются множественными, часто симметричными, поражениями крупных суставов, контрактурами и кифозом (двусторонний асептический некроз ядер окостенения головок бедренных и плечевых костей, эпифизов в области локтевых и луче-запястных суставов). Первые признаки заболевания появляются в возрасте 2—3 лет.



2. Болезнь Моркио—Боейлсфорда характеризуется описанным выше⁷ типичным укорочением позвоночника («карликовое туловище»), значительным кифозом в пояснично-грудном отделе, куриною грудью, контрактурами в тазобедренных, коленных, голеностопных и локтевых суставах (см. рис. 8). Прогрессирующее ухудшение походки больного зависит в основном от изменений в тазобедренных суставах (*coxa vara capitalis*).

Рис. 9. Гротескное изображение признаков болезни Paget. Уменьшение роста, увеличение размеров черепа (малая шляпа), кифоз, О-образные ноги

Психика у больных не нарушена. Первые симптомы заболевания появляются обычно в 3—4 года.

3. Синдром Пфаундлер—Хурлер_a — наиболее тяжелая форма остеохондродистрофии при которой описанные клинические явления особенно резко выражены. Этот синдром отличается от болезни Моркио глубоким нарушением обмена веществ с отложением в различных тканях и органах (во внутренних органах, в головном мозгу, легких, печени, эпифизарных хрящах) веществ, ранее причислявшихся к липоидам (откуда неправильное название заболевания *lipochondroosteodystrophia*), а в настоящее время к мукополисахаридам (Ullrich, 1943). Психика больных резко нарушена. Внутренние органы изменены (гепатоспленомегалия). Кроме изменений туловища наблюдается деформация крупных суставов; в тазобедренных суставах обнаруживается различная степень дисплазии до полного вывиха включительно, в коленных — привычный вывих коленных чашек. Черты лица обычно обезображены (гаргойлизм), часто наблюдается помутнение роговиц. Различают раннюю и позднюю формы заболевания, первая развивается на 1—2-м году жизни, вторая несколькими годами позже.

По некоторым наблюдениям, заболевание может начинаться внутриутробно (Aegerter, Kirkpatrick, 1963).

Остеохондродистрофии относятся к числу врожденных, часто наследственных, заболеваний. В литературе они описываются под различными названиями: субхондральный эпифизарный дизостоз, политопный энхондральный дизостоз, атипичная хондродистрофия, деформирующая остеохондродистрофия.

Пропорции тела и осанка нарушаются также в поздних стадиях бо-

лезни Пэджета (osteitis deformans), поражающей преимущественно лиц преклонного возраста, мужчин чаще, чем женщин. Деформируются череп, позвоночник, таз и конечности. О характере изменений в строении тела при деформирующем остите можно составить представление по гротескному изображению больного, приводимому Bailey (1967) (рис. 9).

Общий осмотр

Общий осмотр, на основании которого врач получает правильное представление о больном, требует достаточного обнажения больного. Обнажение ортопедического больного необходимо для того, чтобы не только определить изменения пораженного отдела, но и установить изменения в других частях. Важно оно и в травматических случаях: больные при множественных поражениях обычно фиксируют внимание на более болезненных отделах, отвлекая врача от общего осмотра; менее болезненные повреждения временно остаются незамеченными и часто выявляются слишком поздно. Заболевания и повреждения верхних конечностей и плечевого пояса требуют обнажения всей верхней половины туловища. При жалобах на позвоночник, таз или нижние конечности необходимо полное обнажение больного. Такой же полный систематический осмотр требуется во всех случаях множественных или тяжелых травм, когда больной находится без сознания или в состоянии шока.

Исследовать плечевой пояс и верхние конечности удобнее всего, когда больной находится в стоячем положении и помещается прямо против источника света. Если осмотр больного в стоячем положении затруднителен, его нужно посадить на твердый, устойчивый и ровный табурет. Позвоночник, таз и нижние конечности нужно исследовать, если позволяют обстоятельства, в стоячем положении больного или в лежачем, но тогда обязательно на твердом столе. В тех случаях, когда больной во время осмотра позвоночника находится в стоячем положении, он должен быть босым. Если возможно, следует проводить осмотр больного не только тогда, когда он находится в стоячем или лежачем положениях, но и в момент передвижения.

При ряде повреждений и заболеваний больные принимают определенные позы или придают конечностям характерные положения. Причины этих вынужденных положений разнообразны; чаще всего это болевые ощущения.

В случаях заболевания и повреждения центральной и периферической нервной системы, сопровождающихся изменениями опорно-двигательного аппарата, при контрактурах и т. п. часто встречаются типичные позы, благодаря которым диагноз ясен еще до систематического исследования больного.

Положения и позы. Еще на предварительном осмотре можно различать три основных положения: активное, пассивное и вынужденное. Каждое может либо относиться ко всему телу больного, либо ограничиваться отдельными сегментами опорно-двигательного аппарата. Наиболее важны с диагностической точки зрения два последних вида.

П а с с и в н о е п о л о ж е н и е. всегда указывающее на тяжесть заболевания или повреждения, наблюдается при тяжелых ушибах, переломах, параличах и т. д. В таких пассивных положениях можно установить некоторую закономерность, типичную для каждого повреждения.

Приводим наиболее часто встречающиеся пассивные положения.

Характер повреждения:

1. Перелом шейного отдела позвоночника, осложненный повреждением шестого шейного сегмента (C_6).

Типичное положение:

Больной лежит с неподвижными туловищем и ногами, с запрокинутыми вверх руками, руки отведены, ротированы кнаружи (рис. 10).

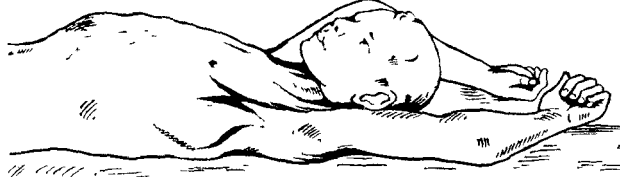

Рис 10 Поза больного при переломе пятого шейного позвонка, осложненном повреждением спинного мозга на уровне шестого шейного сегмента

2. Перелом шейного отдела позвоночника, осложненный повреждением седьмого шейного сегмента (C_7).

Больной лежит с неподвижными туловищем и ногами, руки отведены, согнуты в локтевых суставах, предплечья лежат на груди, пальцы полусогнуты (рис. 11).

3. Паралич плечевого сплетения верхнего типа — C_3 , C_4 , C_5 .

Рука приведена к туловищу. Плечо ротировано внутрь. Локтевой сустав разогнут, предплечье пронировано (рис. 12). Кисть и пальцы сохраняют нормальную подвижность.

4. Паралич локтевого нерва.

Пальцы руки переразогнуты в основных суставах. Четвертый и пятый пальцы согнуты в межфаланговых суставах, сгибание пятого выражено резко (рис. 13).

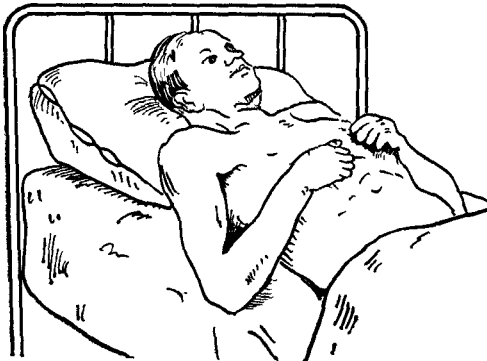
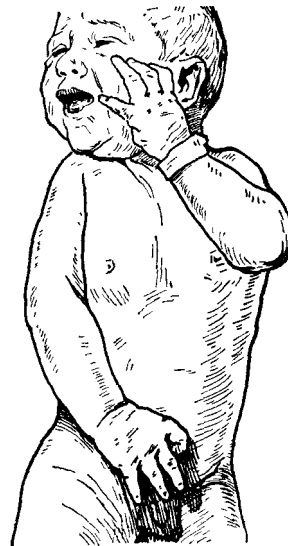


Рис. 11. Поза больного при переломе шейного отдела позвоночника, осложненном повреждением седьмого нервного сегмента

Рис. 12. Паралич плечевого сплетения верхнего типа. Родовой паралич новорожденного



5. Паралич лучевого нерва.

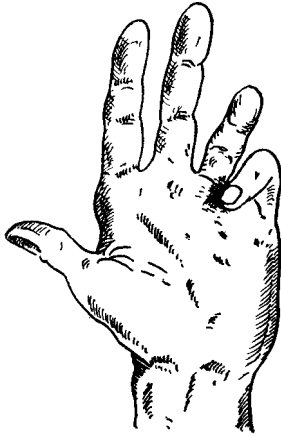


Рис. 13. Кисть при параличе локтевого нерва

Кисть свисает, устанавливаясь в положении ладонного сгибания (*manus pendula*). Пальцы опущены (рис. 14). Движения пальцев возможны только в направлении дальнейшего сгибания.

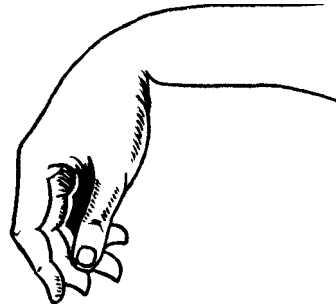


Рис. 14. Свисающая кисть при параличе лучевого нерва

6. Паралич малоберцового нерва.

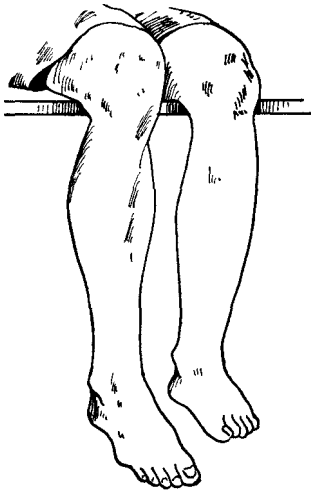


Рис. 15. Свисающая стопа при параличе малоберцового нерва

Стопа свисает книзу и кнутри, устанавливаясь в положении *pes equino varus* (рис. 15). При каждом шаге больной приподнимает ногу выше обычного, чтобы передний отдел стопы не цеплялся за пол.

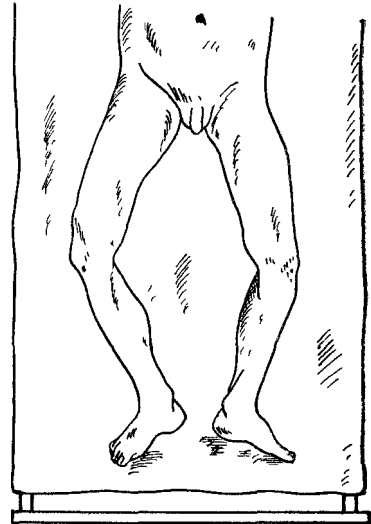


Рис. 16. Положение ног при комбинированном переломе лонного и подвздошного сегментов таза. Вид больного сверху

7. Комбинированный перелом лонного и подвздошного сегментов тазового кольца (или вывих в лонном и крестцово-подвздошном суставах, или переломо-вывих).
8. Перелом шейки бедренной кости.

Ноги слегка согнуты в тазобедренных и коленных суставах, отведены и ротированы наружу, т. е. находятся в положении лягушечьих лап (рис. 16).

Нога лежит в положении наружной ротации (рис. 17).

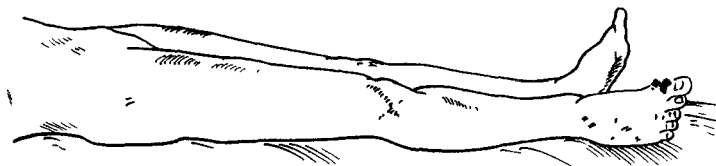


Рис. 17. Наружная ротация правой ноги при переломе шейки бедра

Вынужденные положения при заболеваниях и повреждениях двигательного аппарата могут распространяться на все туловище (общая скованность при хроническом анкилозирующем спондилартрите — рис. 18, при тяжелых формах церебрального детского паралича и т. п.) либо ограничиваться меньшими участками, захватывая отдельные сегменты. Различаются три вида таких положений.

1) Вынужденное положение, вызванное болевыми ощущениями, — шадящая установка. В этих случаях больной упорно стремится сохранить положение, в котором испытывает наименьшие болевые ощущения. Фигура, выражение лица больного напряжены как бы в ожидании возобновления болей от каждой перемены положения. При травмах такие типичные положения можно наблюдать в случае перелома ключи-

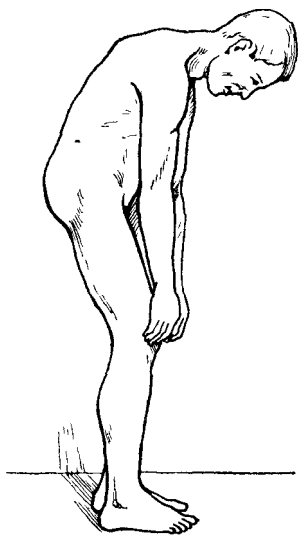

Рис. 18. Общая скованность больного при анкилозирующем спондилартрите

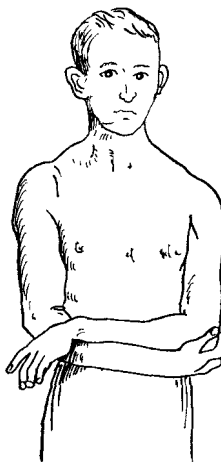


Рис. 19. Шадящая установка при переломе левой ключицы

цы: больной избегает движения костных фрагментов, наклоняя голову в сторону сломанной ключицы и придерживая плечо на пораженной стороне (рис. 19). При переломах в области локтя или предплечья больной принимает характерную позу, придерживая поврежденную руку за предплечье (рис. 20).

При туберкулезном спондилите с локализацией в шейном отделе больной пытается умерить толчки и уменьшить давление головы на пораженные позвонки, удерживая голову руками. Такие же своеобразные позы можно наблюдать при люмбагиях и воспалительных заболеваниях различных суставов, причем каждый сустав реагирует на поражение определенной типичной установкой.

При статической недостаточности позвоночника больной при длительном сидении старается обезгрузить позвоночник, опираясь на подлокотники кресла, а при отсутствии подлокотников — кистями рук в сидение стула.

Иногда своеобразие шадящей установки выражается в том, что больной в течение многих дней не меняет положения конечности, удерживая ее в таком, какое было придано при укладывании больного в постель; больной при вынужденных движениях приспосабливается к своей ноге, оставляя ее недвижимой. Такое вынужденное положение чаще всего

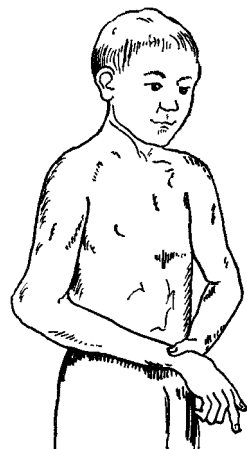


Рис. 20. Шадящая установка при переломе в области локтя

наблюдается в результате резких болей в суставе, характерных для тяжелых форм гнойных артритов, как капсульные флегмоны.

2) Вынужденные положения второй группы объясняются морфологическими изменениями в тканях или нарушениями взаиморасположения сегментов в суставных концах. Особенно часты эти вынужденные установки при вывихах; каждому виду соответствует определенное положение.

Анкилозы и контрактуры, особенно нелеченые, всегда сопровождаются вынужденными установками, типичными для каждого сустава.

3) К третьей группе вынужденных положений должны быть отнесены патологические установки, которые являются проявлением компенсации и часто отмечаются вдали от пораженного участка. Так, например, при укорочении одной ноги наблюдается наклонение таза; при стойко удерживаемом в тазобедренном суставе приведенном положении бедра — сколиоз, отведение голени (*genu valgum*) и приведение переднего отдела стопы (*pes adductus*) и т. д.

Местный осмотр

Осмотр покровов (кожи и видимых слизистых). Детальный осмотр начинают с кожи и видимых слизистых, причем такой осмотр желательно проводить при дневном освещении, так как искусственный свет часто

маскирует ряд цветовых оттенков кожи. При осмотре необходимо выявить изменения цвета, появление окраски от кровоизлияния, локализацию и распространенность кровоизлияния. При некоторых переломах костей, особенно располагающихся поверхностно, распространенность и локализация кровоизлияния бывают так типичны, что по ним можно почти безошибочно установить характер перелома. Например, типичные кровоизлияния наблюдаются при переломах хирургической шейки плечевой кости (экстравазаты крови распространяются по внутренней поверхности плеча, по наружной поверхности грудной клетки, окрашивая у женщин кожу соответствующей молочной железы), при переломах дистального конца плечевой кости — надмышечковых, Т- и У-образных (экстравазаты располагаются по внутренней поверхности области локтевого сустава), при переломах лонной и седалищной костей таза (экстравазаты в области промежности, мошонки у мужчин и половых губ у женщин) и т. д. Некоторые переломы не сопровождаются кожными кровоподтеками, что бывает связано с глубоким залеганием поврежденной кости, покрытой толстыми слоями мягких тканей. У маленьких детей отсутствие кожной пигментации экстравазатами крови может наблюдаться при поднадкостничных несмещенных переломах; при смещенных переломах трубчатых костей у новорожденных также обычно не бывает окрашивания кожи кровоизлиянием. По цвету кровоподтека можно судить о давности перелома, так как рассасывающиеся со временем экстравазаты крови под влиянием разрушения гемоглобина меняют свой цвет на фиолетовый, желтый, голубой и зеленый. Таким же изменениям цвета подвергаются кровоизлияния, появляющиеся в результате повреждения поверхностных мягких тканей (дисторзий, мышечных надрывов и др.), а также у гемофиликов под влиянием ничтожных ушибов, часто не замечаемых самими больными. Поэтому наличие на руках и ногах многочисленных свежих и давних кровоизлияний различных цветов и оттенков может служить одним из признаков гемофилии.

При осмотре кожи необходимо обращать внимание на характер воспалительной красноты, на ее локализацию по отношению к ходу лимфатических сосудов (лимфангит), вен (флебит) и сухожильных влагалищ, на ссадины, изъязвления, раны, свищи. При отеках и припухлостях следует обратить внимание на исчезновение и появление кожных морщинок и складок, на напряженность кожи, ее побледнение и появление на ней сети венозных сосудов. На кистях и стопах отек обычно появляется на тыльной их поверхности даже в тех случаях, когда воспалительный очаг располагается ближе к ладони (подошве); такая своеобразная локализация отека может послужить поводом к диагностическим, а следовательно, и лечебным ошибкам; распространению отека в сторону ладони или подошвы препятствуют апоневрозы, подошвенный и ладонный.

Некоторые заболевания опорно-двигательного аппарата, протекающие в костях, суставах, мышцах, сухожилиях, слизистых сумках и в периферических нервах, связаны не только между собой, но и со всем организмом и образуют с покровами функциональное единство. Отношение заболеваний опорно-двигательного аппарата к кожным изменениям различно: 1) в связи с кожными заболеваниями наступают изменения в органах движения; 2) заболевания органов опоры и движения косвенно или прямо влияют на появление кожных симптомов; 3) общие заболевания организма (сосудистые, эндокринные, обмена веществ, авитаминоз, коллагенозы, грануломатоз, ретикулезы, инфекционные заболевания) могут вызывать соответствующие симптомы в обеих системах организ-

ма. Вследствие этого исследование покровов может иметь для практического врача, хирурга, ортопеда большое диагностическое значение.

При исследовании ортопедического больного обращают внимание на патологическую кожную пигментацию, сосудистые родимые пятна, на появление кожных реакций, органических уплотнений кожи, на складки, располагающиеся в необычных местах.

Желто-коричневая патологическая пигментация кожи цвета «кофе с молоком» наблюдается при ряде заболеваний опорно-двигательного аппарата.

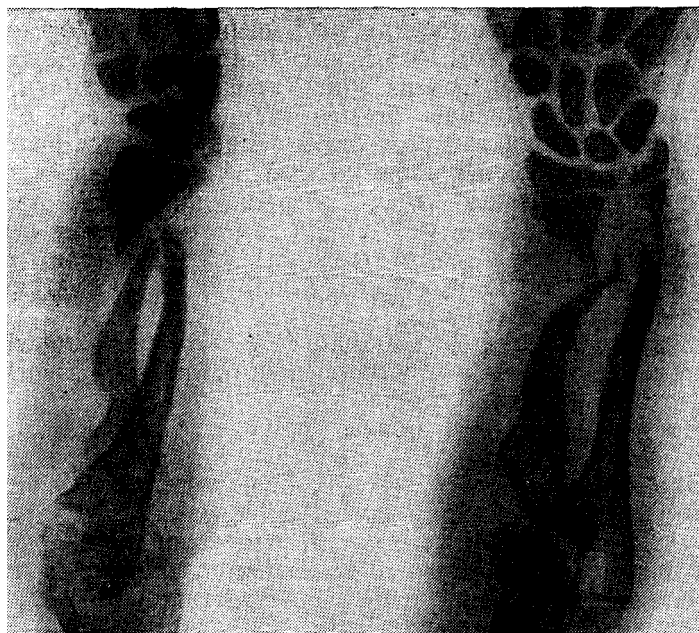

Рис. 21. Врожденный псевдартроз предплечья при неврофиброматозе. Рентгенограмма

Неврофиброматоз (болезнь Recklinghausen, neurofibromatosis generalisata), как предполагает само название, является заболеванием нервной системы. В основе его лежит развитие исходящих из эндо- и периневрия или из шванновской оболочки множественных опухолей — «неврофибром», которые хорошо заметны в коже, но могут появляться всюду, где имеются нервные волокна (на языке, коре надпочечников, кишечнике и пр.). Неврофибромы кожи появляются на груди, спине, лбу, лице и конечностях в виде узлов величиной от горошины до яйца. Встречаются стебельчатые фибромы, свисающие на ножках (fibroma pendulum). Иногда опухолевидные кожные разрастания имеют вид широких свисающих складок (слоновость). Для болезни Recklinghausen характерны пигментные изменения кожи. Они долгое время могут служить единственным симптомом заболевания. Чаще всего встречаются крошечные веснушкоподобные пигментные пятна, тесно и диффузно покрывающие все тело; между ними разбросаны большие желто-коричневые пятна цвета «кофе с молоком» с неровными «географическими» очертаниями. Раз-

меры пигментных пятен цвета «кофе с молоком» различны — от миллиметров до нескольких сантиметров в диаметре.

Костные изменения при неврофиброматозе могут быть местными; ограниченными одной какой-либо костью (монооссальными), распространенными, поражающими всю конечность (полиоссальными), или же общими, захватывающими весь скелет. В зависимости от распространенности поражения и его локализации наблюдаются различные клинические формы неврофиброматоза скелета: изолированные узуры по поверхности костей, расширение межпозвонковых отверстий, искривление диафизов длинных трубчатых костей, гигантизм отдельных пальцев (*gigantismus partialis*) или всей конечности (*macromelia*), врожденное отсутствие малой берцовой кости, врожденный псевдартроз костей голени или предплечья (рис. 21). Почти у половины всех больных врожденным псевдартрозом костей голени обнаруживаются признаки неврофиброматоза, чаще всего кожная пигментация цвета «кофе с молоком». У 43% всех больных неврофиброматозом обнаруживается прогрессирующей кифосколиоз, ошибочно принимаемый за идиопатический; изредка развивается остроконечный горб, осложняющийся компрессионным миелитом (Pastinczky, Racz, 1965). При тяжелых формах искривления позвоночника обнаруживается рентгенологически в телах позвонков остеопороз. В костях таза и конечностей появляются симметричные зоны перестройки (сдвдшда^йШшща).

Стертая форма болезни Recklinghausen с коричневой гиперпигментацией кожи и слабо выраженными изменениями скелета известна под названием симптомокомплекса Leschke.

Фиброзная дисплазия (*dysplasia polyostotica fibrosa*, Брайцева, Lichtenstein, синдром Albright) — заболевание старшего детского возраста, начало которого, обычно своевременно не распознаваемое, относится к более раннему периоду жизни. Главной особенностью фиброзной дисплазии является поражение скелета, при котором костная ткань и костный мозг замещаются плотной волокнистой тканью. В измененной зоне появляются искривления костей и патологические переломы. Вне-скелетные изменения, представляющие собой часть общего комплекса заболеваний, характеризуются двумя главными симптомами: ранним созреванием (*pubertas praecox*) и желто-коричневой пигментацией кожи. Раннее созревание особенно резко выражено у девочек — менструация может начаться с двухлетнего возраста. У мальчиков раннее созревание наблюдается редко, но развивается гинекомастия (Jaffe, 1958, 1972).

Кожные изменения, имеющие вид желто-коричневых пятен, напоминают пигментные пятна кожи при неврофиброматозе. Одиночные и множественные пигментные пятна бывают различных размеров, округлой, угловатой и ландкартообразной формы. Они обычно односторонние или поражают одну конечность, чаще всего ногу, и могут быть обнаружены при рождении ребенка. Пигментные пятна лежат в большинстве случаев над областями костных поражений, так что между кожной пигментацией и костными изменениями имеется тесная регионарная связь. Односторонние костные изменения наблюдаются, как правило, вместе с пигментными нарушениями той же стороны; распространенный костный процесс сопровождается многочисленными большими пигментными пятнами (рис. 22). Костные изменения протекают в начале заболевания бессимптомно. К врачу обычно обращаются по поводу патологического перелома, наступившего в зоне фиброзного перерождения кости. Чаще других поражаются большая берцовая кость, затем бедренная, тазовая, плече-

вая кости, иногда кости черепа. Патологическому перелому предшествует обычно дугообразное искривление кости. Заболевание имеет интермиттирующий характер; считается, что к периоду созревания процесс фиброзного перерождения кости приостанавливается.

Из других заболеваний опорно-двигательного аппарата, протекающих с патологической пигментацией кожи, следует отметить синдром Feltу и пигментную крапивницу.

Синдром Feltу характеризуется хроническим воспалением вначале мелких, а затем и крупных суставов. По своему течению заболевание сходно с первично хроническим полиартритом, причем одновременно с поражением суставов обнаруживаются спленомегалия, лимфаденопатия, лейкопения. На коже появляется желто-коричневая пигментация на участках тела, не покрытых одеждой. На пигментированной коже стоп остаются многочисленные депигментированные пятна.

Пигментная крапивница (urticaria pigmentosa) — системное заболевание, протекающее с увеличением печени, селезенки и лимфатических узлов. При трении поверхности тела тупым предметом и в местах раздражения появляются серо-коричневые или бледно-желтые кожные пятна. В костях рентгенографически определяется деструкция или новообразование в виде склероза. У детей находили костные изменения в длинных трубчатых

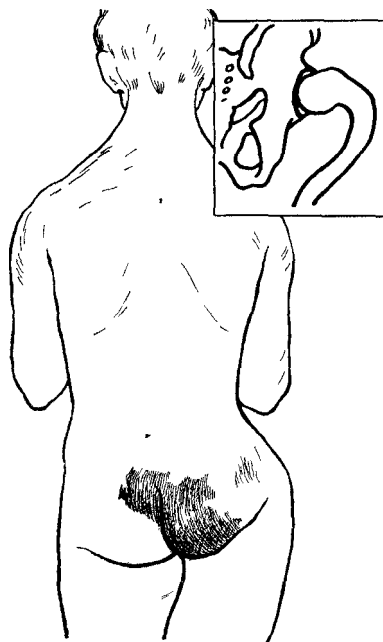


Рис 22 Синдром Albright Ландкартообразное пигментное пятно над искривленную часть бедренной кости

костях, у взрослых — в черепе, ребрах, позвоночнике и тазовой кости. Костные изменения пигментной крапивницы нетипичны, и диагноз может быть поставлен по характеру кожных изменений.

Кожная пигментация и пигментные пятна цвета «кофе с молоком» могут наблюдаться при отсутствии заболевания опорно-двигательного аппарата.

Сосудистые изменения кожной окраски, сосудистые родимые пятна. Изменения нормальной окраски кожи, появляющиеся под влиянием сосудистых расстройств, могут быть кратковременными, длительными и постоянными.

К числу кратковременных расстройств относится нарушение капиллярного кровообращения в коже при шоковом синдроме, признаки которого наряду с другими симптомами шока могут быть с успехом использованы для диагностики. Расстройство кожного кровообращения можно сделать видимым с помощью следующего приема надавить пальцем в области грудины больного, затем быстро отнять палец. В нормальном состоянии для покраснения побледневшей от давления области требу-

ются секунды: при раннем шоке время реакции значительно удлиняется (Price, no Bailey, 1967).

Побледнение или цианоз кистей и стоп или то и другое вместе наступают в результате параксизмального сокращения сосудов — артериол или маленьких артерий — и носят название симптома Raynaud. Он может наблюдаться не только при болезни Raynaud, но также при ряде других заболеваний травматического, неврогенного или интоксикационного характера.

Симптом Raynaud в своей полной форме развивается в трех фазах: 1) местный коллапс — пальцы мертвенно бледны, бесчувственны, парестезии; 2) асфиксия — пальцы синеют, становятся холодными, чувствительными и даже болезненными; 3) реактивная гиперемия — сосудистый спазм и боли проходят, пальцы становятся теплыми и красными.

Длительность приступов симптома Raynaud зависит от продолжительности отдельных фаз (бледности, цианоза, гиперемии) и колеблется от двух-трех минут до одного часа. Некоторые фазы могут оставаться на долгое время. Тяжесть симптома оценивается в зависимости от длительности, интенсивности и частоты приступов.

Симптом Raynaud может быть вызван иногда погружением рук в холодную воду.

Акроцианоз (acrocianosis) — безболезненный, затяжной, часто симметричный цианоз с влажной холодной кожей пальцев рук и ног. На красно-фиолетовой коже свисающих рук можно иногда увидеть белые анемичные мелкие пятна — «гштна Вей», исчезающие при поднимании рук. Акроцианоз отличается от симптома Raynaud длительной цианотичной окраской и отсутствием фазы побледнения.

Иногда расстройство периферического кровообращения проявляется сетевидным темнопятнистым, мраморным, красно-бело-голубым побледнением (livedo reticularis) кожи. Места красно-голубой окраски представляют собой области, слабо снабжаемые кровью. Появление кратковременной мраморной окраски кожи, наступающей под действием холода и исчезающей в тепле, называется мраморной кожей (cutis marmorata).

Сосудистые родимые пятна обусловлены врожденными опухолями, исходящими из сосудов (иногда ангиомами). Различают простую, или поверхностную, гемангиому (haemangioma simplex, haemangioma superficiale), состоящую из густой сети расширенных капилляров или вен, и кавернозную (haemangioma cavernosum), образованную сообщающимися между собой расширенными сосудами. Кожа в области поверхностной гемангиомы гладкая, плоская (naevus flammeus), при кавернозной гемангиоме неровная и бугристая. Окраска сосудистого родимого пятна зависит от господствующих в гемангиоме сосудов. Преобладание артерий придает родимому пятну ярко-красную окраску, вен — сине-красную. Чаще всего гемангиомы встречаются вблизи отверстий тела и на затылке (родимые пятна Пппг; реже на туловище или на конечностях. Дерматосемиологическое значение гемангиом заключается в том, что они могут находиться не только в коже или слизистой, но и в соседних глубоких органах (системные гемангиомы). Наличие видимых гемангиом должно постоянно возбуждать подозрение на возможность таких же изменений во внутренних невидимых органах — мышцах, костях, суставах, позвоночнике, желудочно-кишечном тракте и др. Сосудистые опухоли, разбросанные на коже и одновременно во внутренних органах,

ИЗВЕСТНЫ ПОД Названием ДИФФУЗНОГО И РАССЕЯННОГО ангиоматоза (angriomatosi diffusa et disseminata).

Описаны многочисленные синдромы, характеризующиеся взаимной связью между сосудистыми родимыми пятнами кожи и ангиомами внутренних органов; эта связь обусловлена общностью формального генеза сосудистых изменений в коже и во внутренних органах в условиях внутриутробного развития.

Синдром *Naevus vasculosus osteohypertrophicus* (наевус васкулозус остеогипертрофический) характеризуется наличием кожного сосудистого родимого пятна (наевус фламмус), гипертрофией половины тела, конечности или только одного пальца (*macrosomia partialis*), причем гипертрофируются также кости, и варикозным расширением вен.

Синдром *navus varicosus osteohypertrophicus* (наевус варикозус остеогипертрофический) включает триаду симптомов: врожденную плоскую ангиому кожи, гипертрофию мягких тканей и костей пораженной конечности (*gigantismus partialis*) и аномалии вен (артерио-венозные анастомозы, аневризмы). Оба приведенных синдрома аналогичны, и различия имеют только количественный характер. Сосудистое родимое пятно обнаруживается обычно при рождении ребенка или в раннем детском возрасте. Известны неполные формы, без родимых пятен кожи (остеогипертрофический варикозный тип).

Кожные реакции. Из этой группы кожных изменений диагностическое значение в ортопедии могут иметь кожные реакции, появляющиеся вместе с суставными изменениями при ревматизме (*febris rheumatica*). Ревматизм начинается как острая инфекционная болезнь и является заболеванием всего организма, особенно сердечно-сосудистой системы. Суставные изменения, представляющие частное проявление ревматической болезни, имеют характер синовитов, поражающих многие суставы (*polyarthritis acuta*).

Характерными для ревматизма поражениями кожи считаются ревматическая кольцевидная эритема (*erythema anulare rheumaticum* *Lehndorff-Leiner*) и ревматические узелки (*rheumatismus cutis nodosus; dermatohypodermatitis rheumatica nodosa-meynet*) (Балабанов, 1965).

Кольцевидная эритема считается специфическим кожным проявлением ревматизма. Она появляется преимущественно на коже груди, живота, спины, реже на внутренней поверхности бедер. Обнаженные поверхности тела — лицо, руки — никогда не поражаются. Кольцевидная эритема является признаком тяжелого течения процесса — обострения эндокардита, рецидива воспаления суставов.

Ревматические узелки (*Meynet*) — узловидные образования величиной от просыяного зерна до горошины (реже крупнее), мягкие или твердо эластичные, подвижные, безболезненные обнаруживаются чаще всего около суставов, на пальцах рук и стоп, на локтях и коленях. Другой типичной локализацией узелков *Meynet* являются фасции, сухожилия и апоневрозы (*galea aponeurotica*) головы, область остистых отростков на спине, над гребнями лопаток. Обычно ревматические узелки через две-три недели после появления рассасываются, не оставляя следов. Если с затиханием острых явлений они не рассасываются, то можно ожидать рецидива атаки, или же у больного ревматоидный артрит, начавшийся острым явлением. Ревматические узелки, как и кольцевидная эритема, — признаки неблагоприятного течения заболевания.

Кожные узлы в *subcutis* обнаруживаются при ревматоидных артритах (от 5 до 25% по различным авторам). Размером они больше узел-

ков, встречающихся при ревматизме, и достигают иногда величины лесного ореха. Узлы разрастаются в течение 15—20 дней и могут оставаться в одном и том же состоянии месяцы и даже годы. Появляются узлы обычно в местах, подверженных давлению, на локтях, коленях, лопатках, выступающих сухожилиях (Щончев, 1965). Когда при ревматоидном артрите узлов много и они крупные, то говорят об узловатом полиартрите. Плотные подкожные юкстаартикулярные узлы и узелки встречаются не только при ревматической болезни или ревматоидном артрите, но также при саркоидозе, склеродермии, сифилисе, заболеваниях обмена веществ.

Можно назвать много кожных болезней и синдромов, сопровождающихся заболеванием суставов — болями и выпотом.

Чешуйчатый лишай (psoriasis vulgaris), в частности его артропатическая форма (psoriasis arthropathica), осложняющая псориаз в 5—12% всех случаев лишая.

Узловатая эритема (erythema nodosum) имеет вид розово-красно-лиловых кожных узлов величиной от перченого зерна до ореха. Узлы появляются группами на передней поверхности голени, реже на разгибательной стороне предплечий в виде болезненных возвышений, подвижных по отношению к подлежащей кости. Узловатая эритема представляет собой неспецифический, аллергически-гиперергический полиэтиологичный синдром, образующийся под воздействием различных «реализующих факторов». Она часто возникает вместе с полиморфной экссудативной эритемой (erythema exudativum multiforme) под воздействием тех же разрешающих факторов. Erythema nodosum у взрослых рассматривается как ревматическое заболевание; у детей она встречается в периоде положительного становления туберкулиновой реакции, когда преаллергическое туберкулезное состояние переходит в аллергическое (Pastinczky, Racz, 1965). Туберкулез у детей играет важную роль в патогенезе узловатой эритемы и при одновременном наличии у больного артрита дает основание думать о туберкулезном характере поражения сустава. Узловатая эритема наблюдается также при lues II (erythema nodosum «syphiliticum») и при тяжелых формах саркоидоза.

Существуют и другие кожные реакции, сопровождающиеся изменениями суставов. К числу их относятся красная волчанка (lupus erythematoses, синдром Libman—Sacks), пурпура Schoenlein—Henoch (purpura rheumatica) и др. Общим для них является отсутствие характерных для ревматизма узелков, гранулем Aschoff—Талалаева.

Кожные уплотнения. Склеродермия — заболевание, ранним признаком которого являются кожные изменения — патологическое уплотнение кожи. Поэтому больные склеродермией обращаются обычно к дерматологам. Склеродермия относится к заболеваниям, объединяемым в группу коллагенозов (Klemperer, Pollack, Baehr, 1942). Заболевания из группы коллагенозов отличаются друг от друга качеством и степенью тканевых изменений, а также органами, вовлеченными в заболевание. Склеродермия не только кожная болезнь, но и заболевание апоневрозов, связок, мышц, костей, суставов, так же как и легких, печени, селезенки, почек и т. д. Известны местная форма склеродермии (sclerodermia circumscripta), протекающая исключительно с кожными симптомами, и диффузная, поражающая многочисленные органы (sclerodermia diffusa s. progressiva). Для ортопеды имеют клиническое значение изменения скелета и артропатии, предшествующие иногда кожным изменениям.

Клиническая картина поражений склеродермией опорно-двигатель-

ного аппарата складывается из типичной триады: 1) сгибательной контрактуры пальцев; 2) прогрессирующего остеолиза концевых фаланг пальцев (acroosteolysis) и 3) известковых отложений в мягкотях пальцев. Рентгенографически обнаруживаются в пораженных костях дистрофические изменения и остеопороз. Возможны также гипертрофические процессы в костях, напоминающие периостальную костную мозоль.

Известны две главные формы кожных изменений: акросклероз и генерализованная прогрессирующая склеродермия.

Акросклероз характеризуется преобладанием в клинической картине заболевания вазомоторных расстройств, напоминающих синдром Raynaud; склеротические изменения появляются вторично, локализуясь в дистальных отделах конечностей, на лице и на шее. Инфильтрация, вторичное сморщивание и склероз кожи уменьшаются в проксимальном направлении, ступенеобразно снижаясь от тыла кистей к луче-запястным суставам, к предплечьям. В начальной фазе заболевания пальцы вследствие периодического спазма артериол делаются бледными. Медленно, иногда в течение многих лет, возникает картина склеродактилии, кожа сморщивается и пальцы становятся тулоподвижными.

Генерализованная прогрессирующая склеродермия проявляется также акросклеротическими изменениями кистей, луче-запястных суставов, реже стоп. Наиболее ранним симптомом заболевания служит стойкий отек, не оставляющий следа от давления на кожу пальцем. Кожа над пораженной областью покрывается белыми и красными пятнами. Больные очень чувствительны к холоду и жалуются на парестезии. Стадия отека переходит в склеродермическое состояние, и кожа в зоне поражения делается доскообразной плотности; движения в суставах, а при поражении лица открывание рта становятся затруднительными. В зоне далеко зашедших изменений кожа приобретает восковидную желтую или желто-белую окраску, не встречающуюся при акросклерозе. Генерализованная склеродермия в отличие от акросклероза быстро прогрессирует.

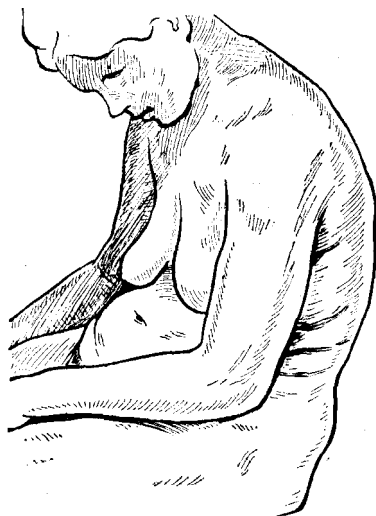
Дерматомиозит — редкое заболевание, протекающее с воспалительными изменениями кожи и мышц. В процесс обычно вовлекаются мышцы плечевого пояса, а иногда и всего туловища, поэтому раньше это заболевание называлось полимиозитом. Реже наблюдаются суставные изменения, напоминающие ревматоидный артрит. Заболевание относится к группе коллагенозов. Многие авторы отрицают самостоятельный характер дерматомиозита и считают его одним из вариантов *lupus erythematosus acutus disseminatus*, склеродермии или пойкилодермии.

Кожные симптомы в начале заболевания напоминают контактный дерматит или парапсориаз, чаще на ограниченных участках кожи появляются розовые эритемы и отек, позднее в зоне эритем обнаруживается темнеющая пигментация. Изменения кожи локализуются обычно в окружности глаз и на других частях лица.

Диагноз в этом периоде заболевания ставится обычно на основе мышечных симптомов, особенно ясно выраженных в раннем периоде дерматомиозита у детей. Голова ребенка, страдающего дерматомиозитом, опущена, при попытке поднять ее она бессильно свисает. У взрослых также наблюдается типичное свисание головы, обычно кпереди, плечевой пояс опускается кпереди и книзу (рис. 23). Припухлость мышц сменяется атрофиями, обуславливающими возникновение контрактур и деформаций. Кожные изменения в виде эритем и пигментации распространяются на локти, колени, тыльную поверхность кистей и запястья, появ-

ляются над грудиной. На руках и бедрах развивается стойкая гусиная кожа (*cutis anserina persistens*). В окружности суставов, коже и подкожной клетчатке обнаруживаются маленькие известковые узелки, хорошо видимые на рентгенограмме, иногда кальциноз возникает в пораженных мышцах. Лицо может принимать маскообразное выражение.

Необычная, волосатая п.г.т.к. Пучок волос, растущих в пояснично-крестцовой области (*hirsutismus lumbosacralis*) или над грудным отделом позвоночника, побуждает сделать рентгеновский снимок позвоночника, в котором можно обнаружить порок развития — *spina bitida*



oculta. Скрытая расщелина дужек может осложняться периферическими симптомами. Иногда гипертрихоз встречается вместе с врожденной коричнево-желтой пигментацией кожи (*naevus pigmentosus pilosus*, рис. 24). Подозрение на скрытую расщелину дужек возникает также при наличии в пояснично-крестцовом отделе гемангиомы (*naevus vasculosus lumbosacralis*) или воронкообразного втяжения кожи. *Spina bifida occulta* относится к числу распространенных аномалий развития позвоночника. Она встречается часто —>

Рис. 23. Дерматомиозит на четырнадцатый день после начала заболевания. Поза больной

до 17% всех здоровых людей имеют незаращение дужек. В других случаях при скрытой расщелине позвоночника развивается к 10—12 годам жизни *status dysgraphicus*, появляются периферические неврологические симптомы: недержание мочи (*incontinentia urinae*), деформация стоп (*pes cavus*, *pes equino-excavato-varus*), слабость и боли в ногах.

Необычные кожные складки. Появление необычных кожных складок направляет внимание исследователя на определенные заболевания. При остеопорозе позвоночника, обуславливающим оседание позвонков в поясничном отделе, могут появляться на боковых стенках грудной клетки и сзади на талии характерные кожные складки вследствие сближения реберных дуг с крыльями подвздошных костей (рис. 25). Кожные складки на туловище могут возникать при оседании позвонков, вызванном другими причинами: компрессионным переломом, разрушением позвонков патологическим процессом (туберкулезом) и пр. При кифозе позвоночника на почве болезни Бехтерева обнаруживается на животе поперечная складка кожи. Появление *striae linearis transversae lumbosacrales* заставляет подумать о хроническом заболевании пояснично-крестцового отдела позвоночника (остеохондрозе, спондилартрозе). Следует вспомнить о врожденном вывихе бедра, если у ребенка одна из ягодичных складок располагается выше другой и на внутренней поверхности бедра имеется лишняя складка.

Некоторые патологические процессы в коже, сопровождающиеся изменениями опорно-двигательного аппарата, протекают с образованием необычных кожных складок.

Синдром Jihlers — • DanJQg (cutis hyperelastica, cutis laxa) характеризуется пентадой симптомов: перерастяжимостью кожи, повышенной ранимостью ее, ненормальной расслабленностью связочного аппарата и переразгибаемостью суставов, образованием над костными возвышениями припухлостей и множеством кожных узлов. Тонкая мягкая кожа настолько рыхло связана с подкожной клетчаткой и так растяжима, что может быть оттянута от подлежащих тканей на несколько сантиметров, как кожа щенят (рис. 26); будучи отпущенной, кожная складка пол-

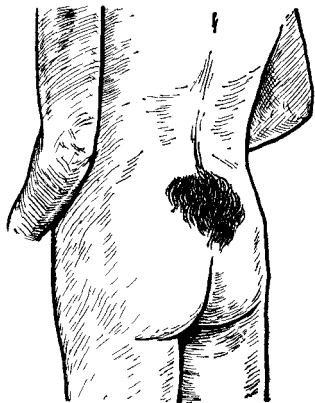


Рис. 24 Пучок волос над скрытой расщелиной дужки позвонка

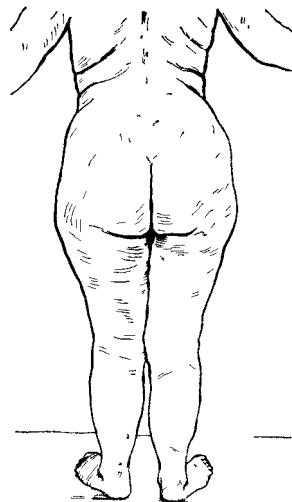


Рис. 25. Кожные складки между реберной дугой и тазом вследствие укорочения туловища при болезни Paget; липодистрофия Dercum

ностью сглаживается. Малейшее повреждение кожи создает зияющую рану, заживающую с помощью обширных атрофических рубцов. Суставы настолько расслаблены, что допускают ненормально обширную амплитуду движений: можно прижать тыльную поверхность переразогнутой кисти к предплечью (рис. 27) (резиновый человек). При синдроме Ehlers — Danlos одна и та же причина—врожденная мезодермальная дисплазия — обуславливает чрезмерную подвижность суставов и привычные вывихи (шею жирафа, сколиоз, кифоз, деформации стоп и коленных суставов и ряд других пороков развития). Рентгенологически в коже больного обнаруживаются часто многочисленные узелки — обызвествленные шарики, след перенесенных кровоизлияний, имеющие вид ангиолитов.

Кобыловидная шея (pterygium colli, infantilismus pterigonuchalis, симптомокомплекс Шерешевского — Turner — Bonnevie-Ullrich, dystrophia brevicollis congenita Nielsen) легко распознается по наличию в области шеи врожденных кожных складок, тянущихся от сосцевидных отростков до акромионов. Кожные складки образованы плотными рубцовыми тяжами, лежащими под слоем подкожной клетчатки. Они имеют такой вид, как будто кто-то захватил кожу под ушами и оттянул ее в стороны. При стертых формах ластовидная шея является единственным симптомом порока развития (pterygium colli Funke). В более тяжелых

случаях обнаруживаются кроме шейных складок кожные складки в подмышечных впадинах, в паху, в подколенных ямках, локтевых сгибах; кроме этого, cutis laxa, стойкие контрактуры, сколиоз, радиоульнарный синостоз. Отмечаются инфантилизм с задержкой роста, врожденная овариальная аплазия и ряд других отклонений в развитии — epicanthus, hypertelorismus, косоглазие. В редких случаях изменения могут быть односторонними (status Ullrich tmilateralis).

Пахидермперериог.тод (pachydermoperiostosis, osteodermopathia hyperTrophica, megalia cutis et ossium, синдром Touraine — Solente — Gole,

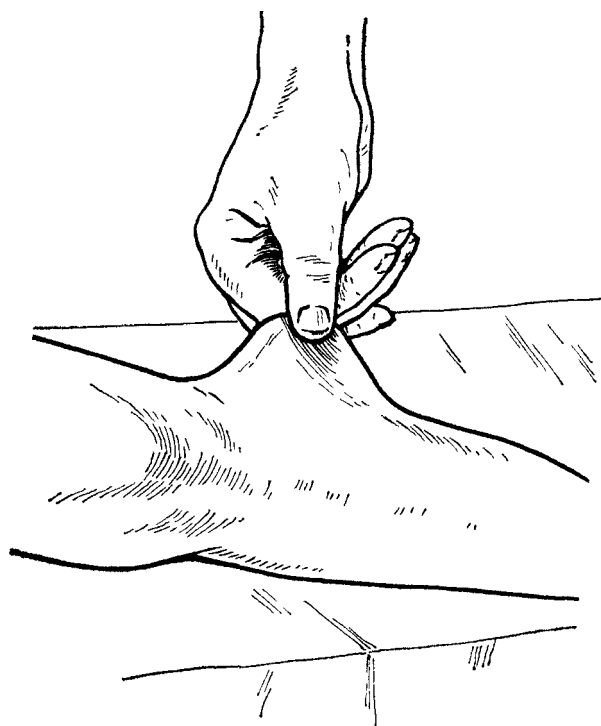


Рис 26 Растяжимость кожи при синдроме Ehlers — Danlos

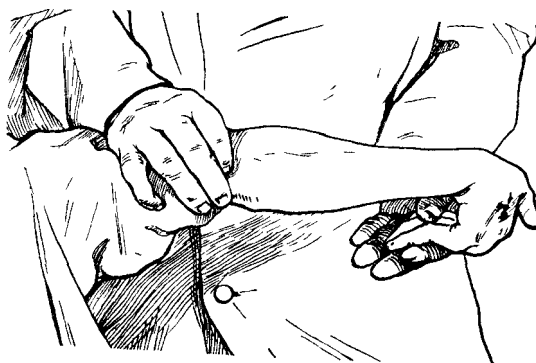

Рис. 27. Переразгибание в луче-запястном суставе при синдроме Ehlers — Danlos

hyperostosis generalisata, pachiderma Fridrich-Erb-Arnold) поражает одновременно кожу и кости. Чаще всего у молодых людей появляются складчатые уплотнения кожи лица, лба, темени, затылка (*cutis frontis et verticis gyrata*), напоминающие извилины головного мозга. Гипертрофируются потовые и сальные железы. Предплечья и голени колбасообразно утолщаются, кисти принимают лапообразный вид. Выражение лица сонливое, безразличное, гипертрофированные веки—• в состоянии птоза.

На костях конечностей, а иногда и на всех костях появляются «колонообразные» утолщения и деформации, обусловленные массивными пе-



Рис. 28. Типы незаживающих язв. Сверху вниз: сифилитическая язва с ровными обрубленными краями, как выбитыми штампом; септическая язва со ступенчатыми краями; туберкулезная язва с подрытыми краями; карциноматозная — с выступающими размытыми краями

риостальными костными отложениями (*osteopathia hyperostotica*). Такая же остеодермальная синтопия наблюдается при *leontiasis ossea*.

При описании хронических язв обращают внимание на форму (круглую, овальную, неправильную, серпигинозную), края (кратерообразные, подрытые, штампованные), дно (сальное, уплотненное) и окружность (воспаленную, пигментированную, с расширенными сосудами) язвы. На рис. 28 изображены схематически четыре типичные язвы — сифилитическая (с краями, как бы пробитыми пробойником), так называемая септическая (со ступенеобразными краями), туберкулезная (с подрытыми краями) и раковая (с размытыми краями).

Осмотр конечностей

Ясные и достаточно полные данные можно получить, соблюдая известную последовательность при осмотре. Вначале определяют обычно грубые изменения, нарушающие строение всей конечности, затем переходят к осмотру поврежденной области (например, сустава) и заканчивают осмотр изучением изменений в выше- и нижележащих отделах, отмечая состояние мускулатуры и характер компенсаторных изменений.

Определение так называемых грубых нарушений требует от практического врача определенных знаний, так как эти нарушения иногда проявляются незначительными изменениями, мало бросающимися в глаза. При поверхностном осмотре они могут оказаться незамеченными и потому не будут должным образом оценены. К числу грубых нарушений относятся: 1) патологические установки в суставах; 2) изменения нормальной оси и 3) нарушения взаимоотношения суставных концов. Критерием для суждения о наличии патологии и степени ее является здоровая конечность в целом и соответствующие ее отделы, с которыми следует сравнивать деформированные части (сравнительный осмотр).

Патологические установки, удерживающие конечность в вынужденном положении, могут обуславливаться как патологическим процессом в

суставе, так и его последствиями (контрактурами, анкилозом). Вынужденная установка конечности может возникнуть под влиянием внесуставных изменений. Конечность в целом или ее отдельные сегменты оказываются при этом фиксированными в определенном положении: в положении сгибания коленного сустава (*genu flexum*), конской стопы (*pes equinus*), разогнутого луче-запястного сустава (*manus erecta*). При переразгибании коленного сустава возникает деформация — *genu recurvatum*. В некоторых случаях такая установка возникает только в момент нагрузки и может быть устранена при разгрузке (параличи, неправильно

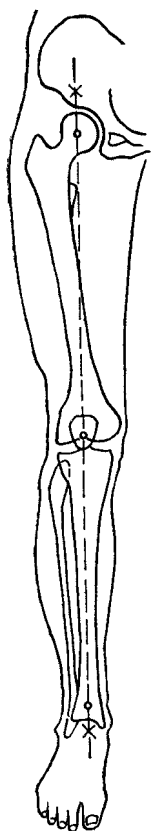


Рис. 29. Ось ноги проходит при выправленной ноге через головку бедра, середину коленной чашки, середину лодыжечной вилки

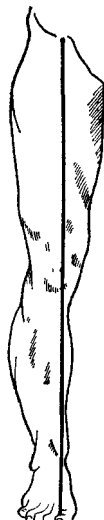


Рис. 30. Клиническая ось ноги проходит через передне-верхнюю ость подвздошной кости, внутренний край коленной чашки и большой палец

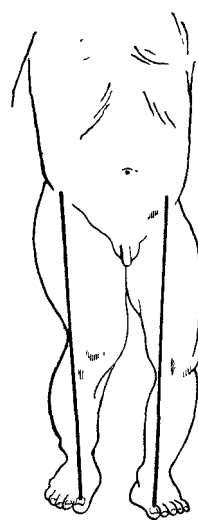


Рис. 31. Деформация ног в области коленных суставов

сросшиеся внутрисуставные переломы). Отсутствие стойкой деформации не уменьшает ее клинического значения, так как прогибание колена кзади при нагрузке нарушает функцию конечности при опоре.

Аналогичные искривления в сагиттальной плоскости могут наблюдаться в пределах диафизов, например при углообразном искривлении голени кзади — *crus recurvatum*, кпереди — *crus antecurvatum*. Искривления могут быть стойкими (при неправильно сросшихся переломах, рахитических деформациях) или же возникать только во время нагрузки (тугие ложные суставы). Нормальная ось конечности во фронтальной плоскости при таких вынужденных установках может оставаться ненарушенной.

Изменения нормальной оси конечности появляются при боковых иск-

ривлениях, возникающих в области суставов или на протяжении диафиза.

Оси нормальных конечностей. Ось ноги. Искривления нижних конечностей во фронтальной плоскости определяются с помощью вспомогательных линий, так называемых осей конечности. Механическая конструктивная ось— «линия тяжести» — проходит при выпрямленной ноге от средней точки тазобедренного сустава через середину коленного сустава (середину мыщелков, бедренной и большеберцовой костей) и середину лодыжечной вилки (рис. 29) (Braus, 1954). При нормальном строении ног у взрослых угол пересечения поперечной оси коленного сустава с продольной осью тела равен 90° .

По Mikylicz, нога имеет нормальное строение, если при сомкнутых стопах четыре точки лежат на одной линии: 1 — головка бедренной кости (середина паховой складки), 2 — середина коленной чашки, 3 — середина голеностопного сустава и 4 — второй палец стопы (по Chapchal, 1954). В клинических условиях этой осью редко пользуются, так как прощупать головку бедренной кости, особенно у тучных больных, трудно. Обычно применяют ось, проведенную через переднюю верхнюю ость подвздошной кости (*spina iliaca ventralis*), внутренний край коленной чашки и большой палец. При отсутствии боковых искривлений эти три точки лежат на одной прямой (рис. 30). Соединение этих точек ноги не прямой, а ломаной линией указывает на деформацию во фронтальной плоскости. Следует отметить, что в норме ось ноги остается неизменной как при согнутых, так и при выпрямленных ногах в тазобедренном и коленном суставах.

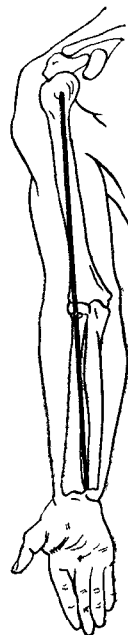


Рис. 32. Ось руки проходит нормально через головку плечевой кости, головчатое возвышение плеча, головку лучевой кости и головку локтевой

При отклонении голени в области коленного сустава кнаружи (*genu valgum*) ось ноги, проведенная через переднюю верхнюю ость подвздошной кости и большой палец, ложится кнаружи от коленной чашки (рис. 31); при *genu varum* (проведенной в области колена голени) получаются обратные отношения.

Ось руки. Длинной осью руки (рис. 32) является линия, проведенная через центр головки плечевой кости (*caput humeri*), центр головчатого возвышения плеча (*eminentia capitata humeri*), головку луча (*capitulum radii*) и головку локтевой кости (*capitulum ulnae*). Вокруг этой оси рука совершает вращательное движение: ротацию в плечевом суставе, пронацию и супинацию предплечья. При деформации руки во фронтальной плоскости линия оси делается ломаной.

В случае *subitus valgus*, превышающем физиологическое отклонение предплечья кнаружи, ось плеча, проведенная через центр головки плечевой кости (*caput humeri*) и головчатое возвышение плеча (*eminentia capitata humeri*), проходит кнутри от отклоненной кнаружи головки локтевой кости (*capitulum ulnae*); при *subitus varus* ось располагается кнаружи от предплечья и кисти (рис. 33, а, б).

Нарушения нормальной оси конечности могут проявляться:

g)j В искривлениях конечностей в области суставов: при этом в зависимости от характера искривлений можно различать отклонения сустава кнутри или кнаружи (например, для коленного сустава — genu "valgum, varum). Деформация может быть вызвана самыми разнообразными причинами: повреждением суставного конца, разрушением одного из мыщелков, а также недоразвитием эпифиза и его отсталостью в росте. Двустороннее отклонение коленных суставов кнаружи носит название О-образного искривления ног, кнутри — Х-образного. В некоторых случаях (рахит и т. п.) обнаруживаются отклонения ко-

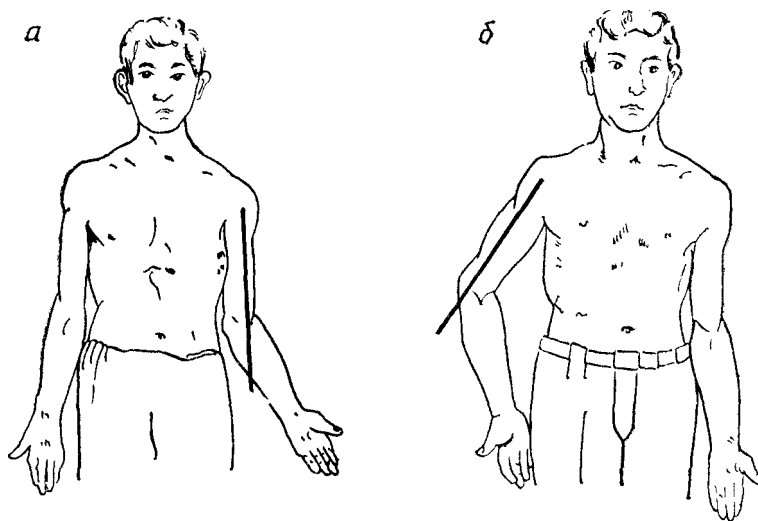


Рис 33 Деформация руки: а — cubitus valgus, ось плеча проходит дистально внутри от головки локтевой кости; б — cubitus varus, ось плеча располагается снаружи от головки локтевой кости

ленных суставов в противоположные стороны в виде genu valgum на одной ноге и genu varum на другой (см. рис. 31).

б). В искривлениях отдельных сегментов конечности на протяжении в пределах метафизов и диафизов (crus varum, valgum; humerus varus; femur varum, valgum; antibrachium varum, valgum и т. д.).

Нарушение взаимоотношения суставных концов. По характеру и степени изменений различают: ^а недоразвитие суставов, или дисплазии (dyspasia), при которых между сочленяющимися концами сохраняются правильные взаимоотношения, но суставные поверхности вследствие недоразвития одного или обоих суставных концов лишены нормального контакта. ^б неполные вывихи, или подвывихи (subluxatio), при которых смещенные суставные концы сохраняют частичное соприкосновение, правильное же взаимоотношение суставных поверхностей нарушено и ^в вывихи (luxatio), для которых характерна полная потеря соприкосновения сочленяющихся концов. По общепринятым правилам вывихи и подвывихи получают название по периферической части скелета: например, при переломо-вывихе * в голеностопном суставе с типичным смеще-

¹ Термин «переломо-вывих» нельзя считать правильным с точки зрения механогенеза для всех случаев такого рода повреждений. Для травматической отведенной стопы термин «переломо-вывих» соответствует механизму и последовательности ее возникно-

нием говорят о травматической отведенной стопе (*pes valgus*), при вывихе в тазобедренном суставе — о вывихе бедра, при вывихе в локтевом суставе — о вывихе предплечья. Исключения составляют вывихи позвонков и ключиц, при которых говорят непосредственно о вывихнутом сегменте, например вывих грудинного (или акромиального) конца ключицы (*luxatio claviculae sternalis, acromialis*) (Бабич, 1951).

Установление факта подвывиха или вывиха говорит только об определенных анатомических изменениях в исследуемом суставе и о степени смещения суставных поверхностей. Дальнейшее исследование больного требует последовательного выяснения ряда вопросов. Прежде всего необходимо установить, является ли вывих (подвывих) врожденным или приобретенным.

Приобретенные вывихи подразделяют по причине их возникновения, а следовательно, и по характеру изменений на вывихи (подвывихи) травматические, патологические и паралитические. Различают также рецидивирующие — привычные вывихи (*luxatio habitualis*), в основе которых в одних случаях лежит травматический генез, в других — нарушение мышечного тонуса или нормального развития и роста конечности.

ПРИ травматических вывихах, смещение суставных концов сопровождается большим или меньшим разрывом капсулы сустава, связочного аппарата и нарушением мышечного синергизма, создающими типичный симптомокомплекс травматического вывиха, выявляемый часто одним осмотром. В некоторых случаях, особенно при вывихах-переломах, типичный симптомокомплекс травматического вывиха может быть слабо выражен, замаскирован сопутствующим повреждением кости. Исследуя травматические вывихи, необходимо выяснить месторасположения вывихнутого конца, иначе говоря, вид травматического вывиха. По направлению смещения вывихнутого суставного конца вывихи могут быть передними, задними, верхними, нижними и т. д. Для ориентации при определении направления смещения служит суставный конец проксимального сегмента, положение которого считается (в некоторых случаях условно) неизменным. По отношению к нему травматические вывихи обозначают как задний вывих предплечья, задне-наружный вывих предплечья, задне-верхний вывих бедра и т. п. Эти обозначения являются условными с точки зрения механогенеза некоторых травматических вывихов, например заднего подтаранного вывиха стопы. В последнем случае следует признать, что фактически вывих происходит за счет смещения кпереди таранной кости вместе с голенью при прочно фиксированной упором стопы, а не наоборот (Бабич).

Последующее уточнение диагноза травматического вывиха сводится к выяснению анатомической локализации вывихнутого (периферического) суставного конца, определяемой большей частью по названию той части скелета, к которой прилегает сместившийся (периферический) суставный конец. Различают, например, подключавидный вывих плеча, подвздошный вывих бедра, запирательный вывих бедра и т. п. Реже анатомическая локализация обозначается по областям тела: подкрыльцовый вывих плеча, промежностный вывих бедра и т. д.

Дальнейшее уточнение диагноза травматического вывиха сводится к выяснению анатомической локализации вывихнутого (периферического) суставного конца, определяемой большей частью по названию той части скелета, к которой прилегает сместившийся (периферический) суставный конец. Различают, например, подключавидный вывих плеча, подвздошный вывих бедра, запирательный вывих бедра и т. п. Реже анатомическая локализация обозначается по областям тела: подкрыльцовый вывих плеча, промежностный вывих бедра и т. д.

вения, так как под действием травмы раньше возникает перелом лодыжек, а затем уже вывих или подвывих стопы в голеностопном суставе. В большинстве других суставов (в плечевом, тазобедренном) механогенез такого повреждения бывает обратным и вывих предшествует перелому. Поэтому правильнее говорить в этих случаях не о «переломо-вывихе», а о «вывихе-переломе».

ступают чаще всего в результате воспалительных изменений, вызванных инфекционным процессом в суставе или около него. Нередко встречаются патологические изменения невротрофического характера; они влекут за собой значительные изменения суставных поверхностей, утрачивающих нормальную конгруэнтность. Наконец, причиной патологического вывиха может быть неравномерный рост костей в длину на двукостных сегментах конечностей (на предплечье и голени).

Исходя из практических соображений, патологические вывихи воспалительного характера (подвывихи) делят на дистензионные и деструкционные.

Дистензионные патологические вывихи возникают в суставе при появлении воспалительного выпота (смена в полости сустава отрицательного давления положительным, растяжение суставной капсулы). В сохранившихся условиях смещение суставных концов вызывается рефлекторным мышечным напряжением. Костные разрушения при дистензионных патологических вывихах отсутствуют.

Отдаленные результаты наблюдений показывают, что через много лет после возникшего в детском возрасте дистензионного вывиха (вправленного и невправленного) в суставных концах могут появляться изменения, обезображивающие костные поверхности сустава. Такие "изменения в большинстве случаев являются вторичными; они связаны с нарушением нормального развития и роста сустава. Дистензионные вывихи возникают на почве острых артритов, хронических (ревматоидных) полиартритов, околосуставных инфильтратов и абсцессов, а также при эпифизарных остеомиелитах. Чаще всего дистензионные вывихи наблюдаются в тазобедренном суставе.

Деструкционные патологические вывихи протекают со значительным разрушением суставных концов костей. Само собой разумеется, что одновременно с костной деструкцией происходят значительные изменения в окружающих мягких тканях, в капсуле, связках и мышцах. Как при острых, так и при хронически протекающих воспалительных процессах смещение суставных концов в значительной мере объясняется рефлекторным мышечным напряжением.

Деструкционные вывихи возникают при острых эпифизарных остеомиелитах, в артритической стадии костно-суставного туберкулеза (чаще в виде подвывихов), при неврогенных артропатиях, сопровождающихся резкими трофическими деструктивными изменениями суставов (спинная сухотка, сирингомиелия и пр.).

На двукостных сегментах конечностей патологические вывихи образуются в результате неравномерного роста костей в длину, обусловленного разрушением в раннем детском возрасте в одной из костей пластинки роста. Вывихивается при этом тот или другой конец нормально растущей здоровой кости, сохранившей неизмененные зоны роста. Причиной разрушений пластинки роста могут служить воспалительные явления (метаэпифизарные остеомиелиты) или травмы (эпифизиолиз), например вывих головки малой берцовой кости при задержке роста большой берцовой, вывих головки локтевой кости при отсталости в росте лучевой и т. п.

£l}fQj№U4££KjM^Qbirjtxu(подвывихи) наблюдаются при вялых и спастических параличах, перенесенных в раннем детском возрасте, а также при миопатиях. В основе паралитических вывихов лежит исчезновение мышечного тонуса, вызванное вялым параличом, нарушение мышечного синергизма и сочетание гипер- и гипотонии определенных мышечных

групп при спастическом параличе (парезе). Форма суставных поверхностей и правильная артикуляция при паралитических вывихах часто бывают изменены в связи с развитием сустава в условиях нарушенной трофики.

Осмотр суставов и отдельных сегментов конечностей

После выяснения отклонения от нормальной оси следует перейти к детальному осмотру области самого повреждения в покое и при движении.

Из суставов наиболее доступны детальному осмотру голеностопный, коленный, луче-запястный, локтевой и отчасти плечевой благодаря более поверхностному их расположению. Тазобедренный сустав покрыт толстым слоем мягких тканей, и непосредственный осмотр его нередко остается безрезультатным. Объем сустава увеличивается при периартикулярных отеках (диффузном отеке подкожной клетчатки), при местном отеке слизистых сумок и сухожильных влагалищ, граничащих с суставом, и при изменениях в самом суставе. Чаше всего приходится иметь дело с увеличением объема сустава под влиянием гемартроза, выпота или продуктивного воспаления. Кровоизлияние и быстро возникший выпот изменяют форму сустава, приближая ее к шаровидной. Хронически существующие выпоты (*hydrops articularis*) и разрастание грануляционной ткани (*synovitis chronica granulosa*, *synovitis fungosa*, *fungus articuli*) делают сустав веретенообразным. Опухоли часто придают суставу неправильную, бугристую форму.

В различной степени доступны непосредственному осмотру диафизарные отделы костной системы конечностей. На некоторых сегментах конечностей (голень, предплечье) диафизы располагаются поверхностно, что позволяет хорошо рассмотреть область повреждения. При неправильно сросшихся переломах видны углообразное искривление кости, утолщение, образованное костной мозолью; при несросшихся переломах и ложных суставах можно заметить патологическую подвижность в области диафиза. Хорошо видны различного рода выпячивания в области указанных костей: одиночные бугры и выступы при хрящевых экзостозах, равномерное вздутие диафиза при хронических негнойных остеомиелитах и фиброзной остеоидистрофии, неравномерное вздутие кости при опухолях. На сегментах конечностей, имеющих большой слой мышц, перечисленные отклонения от нормы обнаруживаются при резко выраженных изменениях, значительных углообразных смещениях костных отломков, резких вздутиях диафизов и опухолях больших размеров.

После осмотра области повреждения конечности (сустава или сегмента) следует перейти к осмотру выше и ниже лежащих сегментов, отметить состояние их мускулатуры, наличие или отсутствие атрофии и т. п.

Мышечные атрофии развиваются при параличах, длительном покое конечности (атрофия от недеятельности), при функциональных нарушениях суставов вследствие острого или хронического артрита, дегенеративных или травматических изменений.

При поражении крупных суставов обнаруживаются типичные мышечные атрофии, например плечевого сустава — атрофия дельтовидной мышцы, локтевого — мышц плеча и предплечья, тазобедренного — ягодичных мышц, коленного — четырехглавого разгибателя и особенно *vastus medialis*, стопы — икроножных мышц.

***. *

Определяют отношение пораженной конечности к тазовому и плечевому поясам, выясняя попутно, нет ли компенсаторных изменений в отдаленных участках туловища и конечностей. Устанавливаются характер и стойкость наступивших компенсаторных изменений.

ОЩУПЫВАНИЕ

После того как осмотр больного позволил сделать ряд заключений, зрительные впечатления проверяются и дополняются данными пальпации. Важно приучиться к систематическому ощупыванию и отдавать себе отчет в том, что может быть обнаружено этим методом исследования.

Ощупывание применяется для общего исследования больного и для изучения местного поражения. Ощупывание в целях общего исследования больного проводится по общим правилам: обследуются органы брюшной полости, малого таза, лимфатические железы тела, состояние мышц и мышечный тонус. При системных заболеваниях скелета прибегают к ощупыванию костей во всех доступных пальпации местах, пользуясь как давлением, так и легким поколачиванием, вызывающими очаговую болезненность. Этим приемом выявляются скрытые очаги поражения, часто неизвестные самому больному (например, при генерализованной остеоидистрофии, метастазах опухолей, для обнаружения усталостных переломов и зон перестройки кости при тяжелых формах рахита у детей и остеомаляции у взрослых, при деформирующем остите — *osteitis deformans Paget*) и пр.

Местное обследование пораженной области ощупыванием проводится в зависимости от локализации поражения со стороны поверхности тела и со стороны полостей (через носоглотку, прямую кишку и влагалище). При исследовании со стороны поверхности тела врач контролирует ощупывание осмотром. Важным является также ощупывание, производимое с одновременным осмотром рентгенограммы исследуемого отдела. Ощупывание проводится в состоянии покоя исследуемой области и при движении¹.

При местном обследовании пораженной области ощупыванием со стороны поверхности тела можно определить ряд важных данных.

I. Изменение местной температуры распознается легким прикосновением тыльной поверхности кисти к области пораженного сустава или сегмента конечности. В отдельных случаях изменение местной температуры удобно определить прикладыванием к телу тыльной поверхности средней фаланги согнутого пальца (рис. 34). Исследование местной температуры должно быть сравнительным, причем рука врача быстро перемещается от здоровой части тела к больной и обратно к здоровой; мерилom служит противоположный здоровый отдел, а при исследовании в области пораженного сустава, кроме того, температура выше и ниже лежащих мышц той же конечности. Нормально местная температура над суставом бывает ниже, чем в области прилегающих к суставу мышц.

Например, при исследовании местной температуры коленного сустава определяется прикосновением раньше температура здорового, затем больного сустава, после чего при помощи прикосновения к больному суставу и к выше и ниже лежащим мышцам (икроножной и четырехглавой) исследуется разница в температуре этих областей. Так можно определить самые незначительные отклонения в местной температуре.

-Л^Лестная болезненность — то поверхностная и разлитая, то глубокая^иограниченная — обнаруживается легким надавливанием. При не-

нрррнж повреждениях и заболеваниях местная болезненность является «ЯШЕпнным клиническим симптомом. К повреждениям, обнаруживае-
шмпю наличие местной болезненности, относятся многие вколоченные
•феяомы, трещины кости и поднадкостничные переломы по типу «зе-
зкяоя ветки». Болезненность при поднадкостничных несмещенных пере-
ломах и трещинах имеет линейный характер. Наличие местной болез-
ненности кости после травмы заставляет врача заподозрить перелом
даже при отсутствии рентгенологических дан-
ных. Например, переломы ладьевидной кости
кисти часто не диагностируются клинически и
рентгенологически; они лечатся как дисторзии,
заканчиваются псевдартрозом, вызывающим
длительную болезненность и продолжительную
слабость кисти. Ошибки в диагнозе возникают
потому, что симптом местной болезненности по
радиальному краю луче-запястного сустава,
требующий особого внимания, не был долж-
ным образом распознан и учтен и врач при

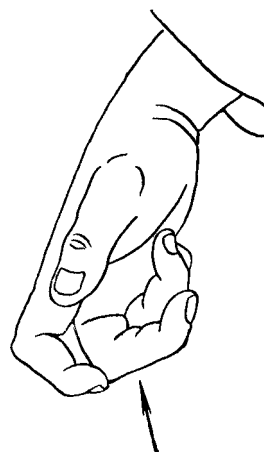


Рис. 34. Тыльная поверхность средней фаланги согну-
того пальца особенно чувствительна к изменениям тем-
пературы

диагнозе повреждения основывался на данных рентгенограммы, прове-
денной без специальной укладки кисти.

Решающее значение приобретает распознавание местной болезнен-
ности при растяжениях и разрывах связок (при дисторзиях), которые
распознают надавливанием в типичных для дисторзии местах.

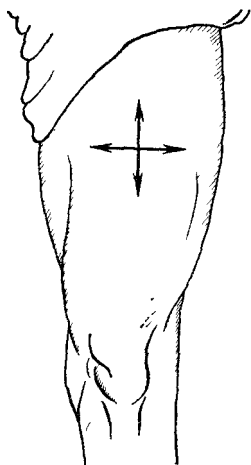
Большое значение имеет также местная болезненность при очаговых
заболеваниях кости (при изолированных очагах костного туберкулеза,
местной остеоидистрофии, гигантоклеточной опухоли и др.)-

Во всех случаях, когда болезненность служит признаком заболева-
ния, целесообразно до ощупывания попытаться выяснить у больного ло-
кализацию боли. Часто больной указывает эту область неточно. Тогда
следует попросить его приставить палец к тому месту, где он ощущает
болезненность резче всего, или предложить ему прощупать эту область.
Следует иметь в виду возможность иррадиирующих болей.

III Состояние кожных покровов определяется их подвижностью над
пораженной областью, толщиной кожной складки, наличием подкожных
абсцессов или гематомы, отечностью и уплотнением подкожной клет-
чатки и т. д.

Отек. Для того чтобы подтвердить подозрение на отек, надавливают
в течение 10—15 сек большим пальцем на припухшую поверхность (на-
пример, на голени над внутренней гранью большой берцовой кости);
при малых размерах припухлости пользуются указательным пальцем.
Проба считается положительной, когда на месте давления остается
ямка. Если ямка визуально не различима, то нужно это место прощу-
пать, проводя по нему кончиком пальца. Небольшие ямки обнаружива-
ются прощупыванием лучше, чем осмотром. Отек вызывает мягкое набу-
хание тканей, тогда как при наличии гноя всегда можно прощупать
уплотнение тканей.

Флюктуация. Определяется флюктуация следующим образом: выпрямленные пальцы слегка согнуты в основных суставах; число ощупывающих пальцев зависит от величины участка припухлости — обычно достаточно одного указательного пальца каждой руки. Проба на флюктуацию всегда должна производиться последовательно в двух, перпендикулярных друг другу направлениях. Значение этого основного правила можно оценить известным опытом получения флюктуации на нормальном бедре. На нормальном четырехглавом разгибателе или на любой другой мышце можно получить флюктуацию, исследуя ее в поперечном направлении; если, однако, исследование повторить в продольном направлении, то флюктуация не обнаруживается (рис. 35).



При исследовании на флюктуацию припухлости среднего размера кончик указательного пальца упирается в припухлость между ее центром и периферией. Это прощупывающий палец, он остается неподвижным на все время исследования (рис. 36). Указательный палец другой руки надавливает на припухлость с противоположной стороны по диагонали. Это надавливающий палец. Если прощупывающий палец смещается при надавливании нажима-

Рис. 35. Флюктуацию необходимо исследовать не в одном, а в двух взаимно перпендикулярных направлениях. При исследовании нормальной четырехглавой мышцы в поперечном направлении признак флюктуации положителен, в продольном — отрицателен

ющего пальца, то имеется флюктуация и, следовательно, припухлость содержит жидкость.

При исследовании на свободную жидкость припухлости малых размеров применяется метод, изображенный на рис. 37. Два пальца левой руки — ощупывающие — остаются неподвижными. Надавливание производится указательным пальцем правой руки. Эта проба также должна проводиться в двух взаимно перпендикулярных направлениях.

Симптом флюктуации ненадежен при исследовании припухлости диаметром менее 1,5 см. В таких случаях необходимо иметь в виду, что

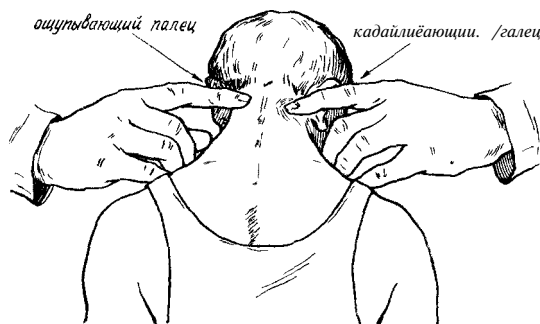

Рис. 36. Обычный метод исследования флюктуации

плотная опухоль бывает плотнее всего в центре, тогда как киста в **центре** менее плотна.

Крепитация при хирургической эмфиземе. С клинической точки зрения хирургическую эмфизему (состояние, при котором газ появляется в подкожной клетчатке) можно разделить на три вида: травматическую, инфекционную и симптоматическую. Во всех перечисленных видах ощупывающие пальцы получают своеобразное ощущение хруста. Если веерообразно расставленными пальцами слегка надавить на соответствующий участок, то возникает ощущение, как будто прощупываешь матрац, набитый конским волосом.

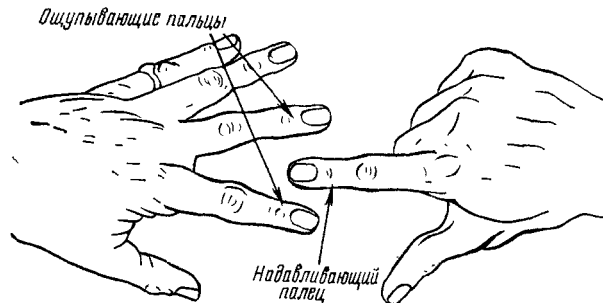


Рис. 37. Исследование флюктуации при малых размерах припухлости

Травматическая эмфизема чаще всего наблюдается как осложнение перелома ребра. Сломанное ребро пробивает легкое, и воздух поступает в подкожную клетчатку. Иногда подкожная эмфизема распространяется на обширные пространства, захватывая грудь, шею, лицо. При исследовании важно установить, где появилась припухлость. Если она началась где-то на лице, то, возможно, имеется перелом стенки полости носа и больной при втягивании носом нагнетает воздух под кожу. Источником попадания воздуха в подкожную клетчатку может явиться также перелом надгортанника или перелом черепа с вовлечением в повреждение одной из придаточных полостей носа, в особенности лобной пазухи.

Крепитация, подобная вышеописанной, встречается при инфекционной, газовой гангрене. У больного кроме крепитации наблюдаются другие симптомы анаэробной инфекции.

Симптоматическая эмфизема, возникающая при кровоизлиянии в подкожной клетчатке, может создавать условия для появления крепитации. Обнаруживается воздух в подкожной клетчатке изредка после подкожного введения физиологического раствора или после зашивания операционной раны. В последнем случае могут возникать необоснованные подозрения на осложнение операции анаэробной инфекцией.

При исследовании состояния костно-суставного аппарата ощупывание позволяет определить положение суставных концов и отдельных костных выступов, скрытых глубоко под мягкими тканями и вследствие этого недоступных осмотру. Сопоставляя результаты осмотра с ощущениями, полученными при ощупывании, мы воспроизводим картину анатомических отношений и взвешиваем, имеются ли в исследуемых органах опорно-двигательного аппарата отклонения от нормы. Попутно определяются характер и степень этих отклонений. Правильность выводов контролируется исследованием соответствующего симметрического отдела. По смещению отдельных костных выступов или суставных концов

представляется возможным решить вопрос о наличии и характере смещений кости, не определяющихся при осмотре и не прощупывающихся из-за глубокого положения кости. Значительную помощь оказывают вспомогательные линии, на которые нормально проецируются исследуемые глубокие отделы (линия Roeser — Nelaton, линия Куслика, биспинальная линия, линия Маркса и др.)- Ощупыванием определяются изменения капсулы суставов, утолщение заворотов и складок синовиальной оболочки, скопление жидкости (выпота, гемартроза) в полости сустава или выполнение ее грануляционной тканью, наличие свободных или фиксированных внутрисуставных тел (суставных мышей). Все эти данные получают при исследовании сустава в состоянии покоя.

Следует по возможности ощупать сустав и в момент его движения; это исследование может оказать значительную помощь при изучении таких поверхностно лежащих суставов, как коленный, голеностопный и др. Например, рука, приложенная к здоровому коленному суставу ребенка, не ощущает в суставе в момент движения трения суставных поверхностей; у взрослых очень часто при отсутствии каких-либо заболеваний того же сустава ощущается во время движения легкое сотрясение от трения суставных поверхностей; у пожилых людей при ощупывании обычно определяется грубое трение при движениях в суставе. Грубое трение, обнаруживаемое при движениях в суставе у ребенка, свидетельствует о патологических изменениях суставного хряща или синовиальной оболочки (о хондропатии, хроническом воспалительном синовите и пр.). Отсутствие у пожилых людей трения суставных поверхностей наблюдается при выпотах в суставе. Сравнительное ощупывание симметричных суставов позволяет обнаружить различия в характере трения сочленяющихся поверхностей- в здоровом и больном суставах. Сплошной наружный мениск коленного сустава может быть распознан ощупыванием: при движениях сустава ощущается своеобразный толчок, являющийся почти единственным симптомом этого врожденного порока развития. Таким же ощупыванием распознается ряд других заболеваний опорно-двигательного аппарата (лопаточный хруст, шелкающий тазобедренный сустав, ирепитирующий тендовагинит, стенозирующий тендовагинит и пр.). Ощущение трения в суставе, возникающее при движениях, не следует смешивать с шумами, определяемыми выслушиванием суставов (Дитерихс, 1937).

«Jif.npH определении состояния сухожилий, слизистых сумок, периферических нервов пальпация также имеет большое значение. Ощупывая сухожилия, можно обнаружить свободную их подвижность или сращение с окружающими тканями, вовлечение сухожилий в общий рубец с кожей или близлежащими мышцами, крепитацию и утолщение в определенных местах, выпот в сухожильных влагалищах и его протяженность. Пальпируя слизистые сумки, определяют их размеры, болезненность, утолщение заворотов, воспалительный выпот; попер^шшо сжимая сустав и слизистую сумку, определяют, удастся ли выжать экссудат из сустава в сумку и, наоборот, из сумки в полость сустава или же сообщения между ними нет. Исследуя ощупыванием нервные стволы, выясняют чувствительность их к давлению: повышение чувствительности, понижение ее вплоть до полной потери, утолщение и уплотнение нервных стволов, наличие на протяжении нервного ствола, а в ампутационных культях на концах усеченных периферических нервов болезненных вздутий — невром, а также иррадиацию болевых ощущений при надавливании на невромы.

yi. Метод ошупывания широко применяется при операциях. При ряде заболеваний и поврежденных данные, полученные ошупыванием, определяют иногда ход оперативного вмешательства (изолированное уплотнение нерва указывает на эндоневральную неврому, гладкая, оголенная, лишенная периоста поверхность кости в гнойной ране — на поверхностный костный некроз, изъеденные края подвижных костных осколков — на секвестры). Ошупыванием в ране определяются при гнойных процессах затеки, их ход, направление и протяженность.

Ошупывание производится всей кистью, концами пальцев и кончиком указательного пальца.

Ошупывай ИР кистью. При ошупывании кистью можно определить изменения местной температуры, состояние иожи (напряженность, сухость или влажность ее, инфильтрацию), характер суставных поверхностей, изменения в них. Охватывая кистью весь сустав, получают общее представление о нем, обнаруживая увеличение или, наоборот, уменьшение его, наличие и характер трения суставных поверхностей при движениях; при переломах можно ощутить крепитацию (при подозрении на перелом не следует прибегать к выявлению крепитации, так как это небезопасно для больного) и смещение костных отломков.

птттуцта яни рпд,ут^пз у^. Исследование пальцами проводится всей их ладонной поверхностью или концами (всех или только некоторых пальцев) в зависимости от характера исследуемой части. При ошупывании надо избегать лишнего надавливания. Избыточное надавливание понижает чувствительность исследующих пальцев врача, а у больного вызывает защитное мышечное напряжение, препятствующее глубокому ошупыванию; чем грубее врач проводит ошупывание, тем меньше удастся осязать глубоко лежащие отделы.

При необходимости произвести ошупывание глубоко расположенных отделов приходится иногда прибегать к помощи другой руки. Концы пальцев обычно левой руки производят только ошупывание, не оказывая никакого давления; необходимое давление осуществляют правой рукой, положенной на-левою (рис. 38). Таким приемом удастся прощупать спереди пояснично-крестцовое сочленение, внутритазовые инфильтраты, абсцессы и увеличенные лимфатические железы.

Метод д Вjу р у чно гп (бимануально гп} пщупьтв яни я глубоко расположенных подвижных суставных концов: пальцы одной"руки производят ошупывание, в то время как другая рука приводит в движение соответствующий сегмент йонечности (рис. 39).

Исследование пальцами позволяет изучить некоторые суставные концы и костные выступы, из-за глубокого расположения доступные только ошупыванию, определить консистенцию припухлости, утолщение складок синовиальной оболочки, наличие жидкости в суставах, зyb; ление при гематомах и абсцессах, инфильтраты, стволы периферических нервов, доступные ошупыванию сухожилия и измененные слизистые сумки.

Концом указательного пальца определяют ограниченную болезненность при переломах, соответствующую линии перелома, болезненные точки при разрывах мягких тканей, мышц, сухожилий, связок, менисков, очаги воспалительного характера и их границы. При исследовании предполагаемого перелома целесообразно провести пальцем от дистального конца кости к проксимальному не точечную пальпацию, а полосу; в момент прохождения пальца над линией перелома большой ощущает боль.

При воспалительных заболеваниях кисти и пальцев большое диагностическое значение имеет точное определение места наибольшей болезненности. Оно обычно соответствует положению центра очага инфекции. Ощупывание надавливанием одним или несколькими пальцами в таких случаях малопригодно. Удобнее всего воспользоваться для определения места наибольшей болезненности пуговчатым зондом или концом спички с удаленной сожженной головкой. Надавливая концом спички в намеченных местах ладони или пальцев, можно определить локализацию очага инфекции и вовлеченные в процесс анатомические образования (сухожильные влагалища, локтевую и лучевую

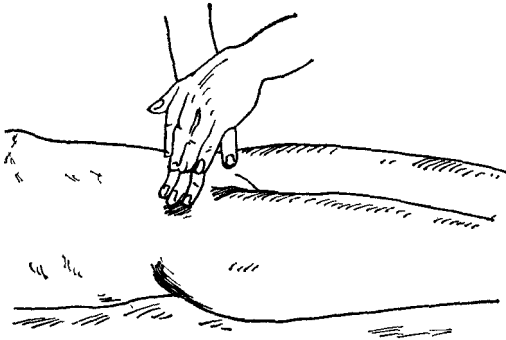


Рис. 38. Ощупывание глубоко расположенных отделов с помощью обеих рук. Пальцы одной руки врача только ощупывают, давление производят другой рукой

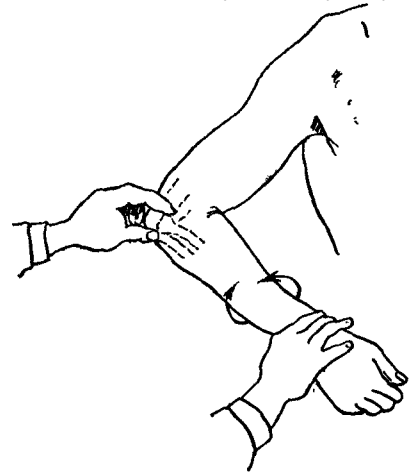


Рис. 39. Ощупывание подвижных суставных концов. Исследование головки лучевой кости. Пальцы левой руки врача фиксируют головку. Правая рука попеременно производит пронационные и супинационные движения предплечья больного

сумки, фасциальные пространства). Технически исследование проводят следующим образом.

Больного просят поудобнее положить ладонью вверх руку. Место наибольшей болезненности обнаруживают систематическим нежным надавливанием концом спички на ладонную поверхность кисти (рис. 40).

Особенности ошупывания при исследовании маленьких детей. У маленьких пугливых детей обычно применяемое ощупывание малоэффективно. Целесообразно прибегать в затруднительных случаях к одному из следующих приемов.

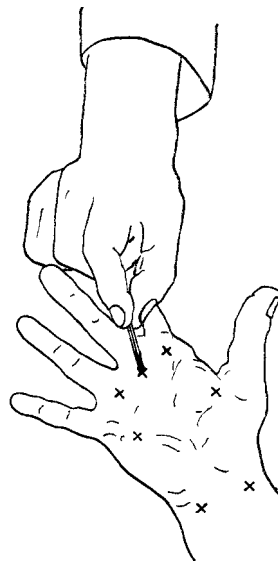
Ощупывание под одеялом. У детей, находящихся в постели, принято при исследовании сбрасывать одеяло и обнажать тело. Такой образ действия малопригоден. Следует сесть рядом с кроватью ребенка, выждать, согревая в это время ощупывающую руку. Затем продвинуть ее под одеяло и осторожно начать ощупывание. Если ребенок спит — тем лучше, если проснулся, беспокоен и плачет, то с ощупыванием следует повременить и выждать, не вынимая руку, пока он перестанет плакать. Потеря времени компенсируется достигнутыми результатами.

Ощупывание рукой ребенка. Для исследования беспокойного ребенка, слишком маленького, чтобы помочь врачу, можно воспользоваться следующим приемом. Врач берет руку лежащего ребенка и производит ею ошипывание. При надавливании на область наибольшей болезненности ребенок отдергивает ручку.

Ощупывание рукой матери. Беспокойного плачущего ребенка можно успокоить обычно на руках матери. Для определения места наибольшей болезненности просят мать усадить ребенка к себе на колени и надавить осторожно «а указываемое место предполагаемого поражения. При появлении боли ребенок отталкивает руку матери и начинает плакать.

При глубокой локализации очага поражения приходится прибегать для определения болезненности к поколачиванию по позвоночнику, большому вертелу бедренной кости, к давлению по оси или к нагрузке при определенных положениях

Иногда, особенно при длительно не заживающих свищах, поддерживаемых инородными телами или предполагаемым остеомиелитом, пальцевое исследование через узкий канал свища неосуществимо. В этих случаях приходится прибегать к ошупыванию с помощью зонда. Оно позволяет определить ход свищевого канала, инородное тело и глубину его зале-



Р-: -40 Определение мест наибольшей болезненности при инфекционных заболеваниях кисти

гания, участки омертвевшей кости, спаянные с живою костью или отделившиеся от нее (костные секвестры и свободно лежащие костные осколки).

Осколки огнестрельных снарядов при легком постукивании зондом иногда издают металлический звук. Участки омертвевшей кости, лишенные периоста, легко определяются при ошупывании зондом: зонд, упираясь в твердую поверхность кости, позволяет обнаружить либо гладкую, твердую поверхность неизменной кости, либо изъеденную, подвергающуюся рассасыванию. При постукивании зондом неотделившаяся омертвевшая часть кости издает приглушенный звук низкого тона; полностью отделившиеся костные секвестры, окруженные секвестральной коробкой, издают громкий коробочный звук.

ВЫСЛУШИВАНИЕ

В отличие от других клинических специальностей, в которых аускультация заслуженно пользуется широким распространением, метод местного выслушивания при исследовании органов опоры и движения малонадежен и потому имеет ограниченное применение. Несмотря на хорошо известные разнообразные шумы, возникающие при движениях

в патологически измененных суставах, нельзя считать достаточно изученными особенности шумов в суставах, характеризующие то или иное заболевание.

Метод местного выслушивания может все же оказаться цепным при распознавании отдельных повреждений и заболеваний суставов, околосуставных образований, при переломах длинных трубчатых костей, заболеваниях сухожильных влагалищ и для уточнения диагноза некоторых злокачественных костных опухолей.

Выслушивание суставов производится во время пассивного движения периферического сегмента конечности; периферический сегмент приводится в движение рукою исследующего врача. В момент появления в суставе шумов положение сустава регистрируется при помощи фиксированного к нему угломера. Для выслушивания выбираются места, свободные от волосяного покрова.

Неточность данных, получаемых методом аускультации суставов, объясняется многообразием звуков, с трудом поддающихся точному описанию, комбинацией различных шумов при одних и тех же заболеваниях; очень сложно отличить шумы в суставах от внешних и внесуставных шумов, возникающих при движениях. Нелегко также установить точно источник выслушиваемого звука.

Вместе с тем выслушивание суставов в сочетании с данными других клинических методов исследования (расспроса, осмотра и особенно ощупывания) дополняет клиническую картину исследования.

Нормальные шумы в суставе. У здоровых детей в первое десятилетие их жизни движения суставов обычно беззвучны. В юношеском возрасте при правильном выслушивании суставов во время их пассивного движения не определяется обычно никаких шумов, за исключением легкого скрипа, случайно появляющегося в конечный момент движения (крайнего сгибания, разгибания, отведения и пр.). У взрослых старше средних лет обнаруживается при нормальных условиях более или менее продолжительный нежный скрип (особенно вблизи конечных положений суставов).

Патологические шумы делятся по характеру звука и по его продолжительности.

Патологические шумы, возникающие в суставах при пассивных движениях, бывают *хрустящие* — нежные и слабые, выслушиваемые в продолжение всего объема (амплитуды) движений в суставе; *скрипящие* — более или менее грубые, сравнительно громкие, продолжительные и *щелкающие*, создающие впечатление или резкого треска, или глухого удара, прослушиваемого каждый раз, как только поверхности сустава при движении достигнут определенного положения. Шум глухого удара бывает кратковременным, мгновенным. Треск может быть или кратковременным, или продолжительным, периодически возникающим при движении сустава от одного крайнего положения к другому.

При хондропатии коленного сустава удается, например, прослушать равномерный, более или менее продолжительный скрип, то усиливающийся, то ослабевающий в зависимости от положения сустава; разрыв мениска может давать приглушенный удар в момент полного сгибания и разгибания; при разрыве мениски, осложненном хондропатией суставного хряща, глухой удар прослушивается на фоне продолжительного скрипа и хруста в суставе.

Выслушивание суставов дает положительные данные при подозре-

ниях на хронические артриты, хондропатии, хондроматоз, расслаивающий остеохондрит, деформирующий артроз, спондилоз, сплошной наружный мениск коленного сустава, повреждение менисков.

Аускультация производится или непосредственным прикладыванием уха к суставу (Дитерихс, 1937), или с помощью фонендоскопа, плотно, но без давления прикладываемого к области сустава. Выслушивать шумы нужно в следующих местах: в области суставной щели, над костными выступами и буграми (большой вертел бедренной кости, задние ости подвздошных костей, внутренний надмышелок плеча и т. п.) или в отдельных квадрантах суставов.

Выслушивание при диафизарных переломах позволяет иногда контролировать сращение перелома. Аускультация производится одновременно с перкуссией: И костному выступу одного из костных отломков прикладывается фонендоскоп, по другому отломку кости производится перкуссия. Отсутствие передачи звука через область перелома указывает, что сращение перелома не наступило, передача звука той или иной силы свидетельствует о наступившем костном сращении и его степени. Выслушивание следует контролировать точно таким же исследованием (аускультацией одновременно с перкуссией) соответствующего сегмента здоровой конечности.

Если есть возможность, применяется осциллографический метод: запись звуковой кривой при исследовании шумов производится с одновременной автоматической регистрацией позиции исследуемого сустава. Осциллографический метод может быть применен и при исследовании звукопроводимости срастающегося перелома.

Ценные указания дает выслушивание костных опухолей. Костные опухоли беззвучны. Исключением является бурно растущая остеогенная саркома, которая в некоторых случаях позволяет обнаружить при выслушивании отчетливые пульсирующие шумы широко развитой сосудистой сети новообразования.

ОПРЕДЕЛЕНИЕ ОБЪЕМА ДВИЖЕНИЯ В СУСТАВАХ

Осмотром и ощупыванием определяются изменения формы исследуемого отдела. Повседневная практика показывает, что при помощи этих способов можно получить также представление о функциональных возможностях больного; однако такое представление недостаточно и не может заменить данных, получаемых в результате специального исследования функции.

Функциональные возможности опорно-двигательного аппарата определяются положением конечности при ограничении подвижности в суставе, объемом движений в суставах, компенсаторными приспособлениями соседних отделов и мышечной силой. Само собой разумеется, что сложная деятельность органов опоры и движения может правильно осуществляться только при условии ненарушенной функции двигательного анализатора (двигательной области коры головного мозга), куда поступают афферентные импульсы, сигнализирующие о каждом моменте движения.

При изучении функции пораженной конечности наиболее целесообразно производить систематическое исследование: вначале надо определить подвижность суставов, наличие или отсутствие порочного положения конечности, а затем, определив мышечную силу, перейти к исследованию собственно функции сустава и органа в целом.

Активную и пассивную суставную подвижность исследуют раздельно. Пассивная подвижность может быть свободна, в то время как активная может оказаться ограниченной или вовсе отсутствовать, что наблюдается при спастических и вялых парезах и параличах.

Подвижность начинают исследовать с определения объема ЩЕЩЕ-ныхдвижениА в направлении, допускаемом формой исследуемого суставаВсГ. Только после того как получены четкие данные о характере этих движений, следует установить границы пассивной подвижности и определить характер препятствия, тормозящего дальнейшее движение в суставе. Если у больного возникает болевое ощущение, то полученный объем пассивного движения должен считаться пределом возможного пассивного движения.

Результаты исследования активных и пассивных движений в суставах фиксируются измерением амплитуды движений с помощью угломера. Для измерения объема движений бранши угломера устанавливаются в оси сегментов, образующих сустав, и следуют за его движениями. Безразлично, как пользоваться браншами угломера — прикладывать ли их к передней или задней поверхности конечности либо устанавливать в оси приблизительно на равном расстоянии от вышеназванных поверхностей. Можно при измерении пользоваться угломером с утяжеленной стрелкой. Важно, чтобы способ измерения был записан; это позволит производить все последующие повторные измерения таким же способом. Величину углов измеряют от исходного положения.

Исходным считают положение, когда стоящий человек смотрит прямо перед собой, руки свисают вдоль туловища, большие пальцы рук направлены вперед, параллельно расположенные стопы сомкнуты. Такая установка может быть воспроизведена также у лежащего. Исходное положение называют также нейтральным или нолевым. Из нолевой позиции измеряют соответствующие движения в различных плоскостях. Положение, занимаемое суставами при нейтральной (нолевой) позиции тела, считают «нолевым».

Более подробно методика измерений амплитуды движений в суставах изложена в разделе «Измерения».

Обозначения направления движений. Направления, в которых совершаются движения, обозначают следующим образом. Движения в сагиттальной плоскости обозначают как сгибание и разгибание (флексия и экстензия?1); для стопы и кисти следует добавить: подошвенное, тыльное, ладонное. Движения во фронтальной плоскости — отведением приведение Сабдукция и аддукция); для кисти целесообразно добавить: радиальное и ульнарное. Движения в луче-запястном суставе во фронтальной плоскости надо исследовать при пронированном предплечье. Движения вокруг продольной оси называются наружной и внутренней ротациями.

Исх^ртиОр (нейтральное) О-положениуг^ Для *плечевого сустава*, исходным (0-положением) нужно считать положение рутаГсвсГ-бно свисающей вдоль туловища. Отсчет производится от нуля и выше в направлении отведения руки в сторону от туловища (абдукция), движения руки кпереди — сгибание (флексия) и кзади — разгибание (экстензия). Угол отведения равен 160—180°, если рука поднята до отвесного положения. Исходным нолевым положением плеча в отношении ротации при свободном положении руки является такое, когда при согнутом под прямым углом локтевом суставе предплечье обращено прямо кпереди.

В этом положении обращен кпереди малый бугор плечевой кости, а оба надмышелка плечевой кости располагаются во фронтальной плоскости; такое исходное положение считается 0°. Отсчет производится при движении плеча в направлении наружной и внутренней ротаций.

Для локтевого сустава 0-положением является разогнутый сустав. Отсчет при ограничении движений проводится в направлении уменьшения полного разгибания. Пронация и супинация предплечья определяются при согнутом под прямым углом локте и при установке кисти в сагиттальной плоскости (в среднем положении между пронацией и супинацией); такое положение в радиоульнарном суставе обозначается 0°.

Для луче-запястного сустава 0-положение — установка кисти по оси предплечья. Исходя из этого положения, определяют сгибание (флексию) и разгибание (экстензию) кисти. Для боковых движений кисти целесообразны обозначения «радиального» и «ульнарного» отведения от того же положения в 0°.

Для пальцев за исходное принимается положение разгибания. Исходным (нолевым, нейтральным) положением для тазобедренного сустава считается разгибание бедер до расположения их в оси туловища при обращенных кпереди коленных чашках. Отсчет производится от 0° в направлении сгибания, разгибания, приведения и отведения.

Исходным положением бедра в отношении ротации при расположении ноги в оси туловища считается такое, при котором надколенник обращен кпереди; оно обозначается 0°.

Для коленного сустава нейтральным (нолевым) является положение голени и бедра в одной продольной оси.

Для голеностопного сустава нейтральным положением является установка «стопы по отношению к голени в 90°.

В результате различных патологических процессов — врожденного, травматического, воспалительного и дегенеративного характера — в суставах наступают изменения, приводящие: 1) к ограничению подвижности в суставе; 2) к противоположному состоянию — увеличению объема движений вплоть до появления патологической подвижности, совершающейся в плоскости, не свойственной нормальному движению сустава; 3) к развитию в пораженном суставе и того и другого состояния — ограничения движений, сочетающегося с патологической подвижностью.

Виды ограничений подвижности суставов. Ограничение движений в суставе может обуславливаться изменениями, наступающими внутри сустава и вне его. При длительном существовании препятствия, ограничивающего подвижность сустава и удерживающего его в вынужденном положении, к этому патологическому положению раньше или позже структурно адаптируются все мягкие ткани, окружающие сустав. Практически приходится обычно иметь дело с различными степенями ограничения подвижности — от полной неподвижности сустава до легких, едва отличимых от нормы степеней ограничения движений. Определяя объем пассивной подвижности сустава, необходимо ориентироваться в характере и стойкости препятствия.

Препятствия, ограничивающие размах движений, могут быть: а) твердые и неподатливые (костные выступы, являющиеся чаще всего последствиями неправильно сросшихся переломов, суставные мыши, экзостозы или изменения суставных поверхностей вследствие деформирующего артроза); б) податливые, уступающие в определенных пределах насилью, обусловленные напряжением или ретракцией мягких тканей, окружающих сустав.

Ограничение суставной подвижности во всех направлениях (концентрическое сужение амплитуды движений) характерно для воспалительного процесса (артрита); реже концентрическое сужение амплитуды движений наблюдается при дегенеративных процессах (артрозах), травматических изменениях и т. п. Ограничение суставной подвижности в каком-либо одном определенном направлении указывает на экстраартикулярное поражение.

По степени и характеру изменения, нарушающие нормальную подвижность суставов, бывают следующими.

Анкилоз (ankylosis), или полная неподвижность в пораженном суставе!

РИГИДНОСТЬ (rigiditas), при которой сохранившиеся в суставе движения весьма незначительны. Иногда ригидность не распознается и принимается за анкилоз. Специальные методы исследования позволяют распознать качательные движения, сохраняющиеся при ригидности; измерение же их угломером невозможно вследствие незначительной амплитуды движений.

Контрактура (contractura), при которой ограничение подвижности, как бы велико оно ни было, все же оставляет в суставе больший или меньший размах движений, ясно обнаруживаемый обычными методами исследования и доступный для измерения простым угломером.

Перечисленные состояния характеризуют только наличие той или другой степени поражения функции в исследуемом суставе. Определение одного из этих состояний выдвигает ряд новых вопросов, без разрешения которых исследование больного нельзя считать законченным.

Вслед за определением ограничения подвижности (анкилоз, ригидность, контрактура) необходимо выяснить: а) характер патологических изменений, ограничивающих движения в суставе; б) положение, в котором находится сустав, фиксированный анкилозом, ригидностью или контрактурой; в) функциональную пригодность пораженной конечности при данной деформации сустава.

Описанные виды ограничения подвижности (анкилоз, ригидность, контрактура) являются результатом стойких изменений, развивающихся в течение известного более или менее длительного промежутка времени. В отличие от них различают внезапно проявляющуюся тугоподвижность, так называемую блокаду сустава. Очень часто заблокированный сустав бывает фиксирован в бросающемся в глаза вынужденном положении. Блокада сустава объясняется чаще всего ущемлением между суставными поверхностями какого-либо подвижного образования, например оторванного мениска или связки, свободного тела; она не сопровождается контрактурой, и после удаления препятствия сустав может быть полностью разблокирован.

Анкилозы

В соответствии со сказанным анкилозы суставов должны рассматриваться с точки зрения характера изменений, обуславливающих неподвижность сустава, установки, в которой находится анкилозированный сустав (положения конечности при анкилозе), и функции пораженной конечности.

Характер патологических изменений. Целесообразно различать с клинической точки зрения *двѣ* анкилозы костны[^], при которых полная неподвижность сустава объясняется костным сращением сочле-

няющихся суставных концов, и анкилозы фиброзные, при которых суставные концы спаяны между собой фиброзными массами, крепко удерживающими сустав в вынужденном положении.

Клиническое значение разделения анкилозов на *метаные* — костные (ankylosis vera s. ossea) и *ложные* — фиброзные (ankylosis spuria s. fibrosa) вытекает из следующего.

I. При костном истинном анкилозе область обездвиженного костным сращением сустава безболезненна при функциональной нагрузке; при фиброзном (ложном) анкилозе усиленная функциональная нагрузка вызывает болезненность, вынуждающую иногда фиксировать сустав тем или иным способом (тутором или операцией); сустав, анкилозированный в удобном положении, меньше нарушает функцию конечности, чем контрактура, сохраняющая подвижность за пределами выгодной амплитуды движения.

II. Острые и хронические артриты, закончившиеся образованием костного анкилоза, обычно не дают обострения воспалительного процесса в обездвиженном суставе; фиброзный анкилоз, развившийся в результате тех же воспалительных артритов, не гарантирует больного от обострений воспалительного процесса.

III. Корректирующие операции, производимые при костных анкилозах с целью исправления функционально неудобной установки конечности, дают стойкие результаты; те же корректирующие операции при фиброзном анкилозе заканчиваются обычно рецидивом порочного положения, наступающего через более или менее продолжительный срок. Исключение составляют лишь те случаи фиброзных анкилозов, при которых после операции остеотомии одновременно с достигнутой Коррекцией развивается на месте фиброзного костный анкилоз.

По локализации изменений, обуславливающих неподвижность сустава, различают *гаут_р_11* суставные (интраартикулярные) и *внесу_став_ные* (экстраартикулярные) анкилозы. Примером первых могут служить анкилозы, возникшие при сращении суставных поверхностей в результате воспалительного процесса (артрита), вторых — анкилозы при параартикулярном оссифицирующем миозите, местном или прогрессирующем (myositis ossificans circumscripta, progressiva).

т^ррлр^дрянир.янкилозов. Наличие и характер неподвижности в суставе устанавливают путем расспроса и ощупывания. Врач выясняет, имеются ли боли в суставе. При жалобах на боли в пораженном суставе, особенно при длительной нагрузке его, можно исключить костный анкилоз. При костном анкилозе больной может предъявлять жалобы на боли в здоровых суставах, расположенных проксимально и дистально от анкилозированного сустава. В случае фиброзного анкилоза пациент почти всегда жалуется на боли в больном суставе и отмечает при этом, что болезненность появляется обычно при продолжительной ходьбе, особенно по неровной поверхности.

Ощупывание в том и другом случае обнаруживает полную неподвижность исследуемого сустава даже при применении значительного насилия. Исследование проводят, фиксируя одной рукой (лучше левой) проксимальный сегмент сустава и пытаясь другой рукой привести в движение дистальный сегмент.

В целях распознавания характера анкилоза применяют и метод рентгенографического исследования. При достаточно резко выраженном костном анкилозе на рентгенограмме можно различить непосредственный переход костных балочек с одной кости на другую. При фиброзном

анкилозе такого перехода костных балочек нет и между суставными поверхностями выявляется более или менее выраженная щель. В случаях далеко зашедшего фиброзного анкилоза щель так мала и неясна, что иногда при рентгенографическом исследовании нельзя решить вопрос о характере анкилоза. Диагноз костного или фиброзного анкилоза ВСТН-навивается, таким образом, на основании данных клинического, а не рентгенологического исследования; последнее только подтверждает результаты клинического исследования.

Плечевой сустав различают анкилозы в положении сгибания, разгибания, приведения, отведения, наружной и внутренней ротации (пронации или супинации). Чаще приходится иметь дело со смешанными формами анкилозов: сгибательно-приводящими, с анкилозами в положении отведения и наружной ротации и т. д.

Для определения положения, в котором находится конечность при анкилозе, как правило, всегда применяется метод осмотра и ощупывания.

Чтобы решить вопрос о функции конечности при анкилозе, необходимо принимать во внимание положение, в котором она фиксирована. Для различных суставов существуют наиболее благоприятные положения, установленные практическим опытом. Оценивая положение анкилозированной конечности с точки зрения ее функции, необходимо учитывать индивидуальные особенности больного (бытовую и производственную обстановку, профессию больного и др.). С функциональной точки зрения различают функционально *выгодные* и *невыгодные* (удобные и неудобные) анкилозы.

Для суставов руки наиболее вышддши^ являются следующие положения.

Плечевой сустав: плечо отведено от туловища на 60° у взрослых и $70-75^\circ$ у детей, отклонено кпереди от фронтальной плоскости на 30° (передняя девиация) и ротировано кнаружи на 45° , так что кисть при согнутом положении локтя может касаться рта. При неподвижности в плечевом суставе в таком положении сохраняется возможность значительных движений руки за счет подвижности лопатки, ключицы и в известной степени позвоночника.

Локтевой сустав: предплечье согнуто в локтевом суставе от нейтрального положения на $100-105^\circ$. При двустороннем анкилозе в локтевых суставах одна рука должна быть установлена под острым, а другая — под тупым углом так, чтобы предплечья, будучи уложенными на переднюю поверхность тела, оказались параллельными. Какую из рук установить под острым и какую под тупым углом, решают, принимая во внимание профессию и желание больного. Положение конечности под тупым углом в локтевом суставе невыгодно при работе и самообслуживании. При двустороннем анкилозе в локтевых суставах, фиксированных под тупым углом, больной нуждается в постороннем уходе, так как делаются невозможными акт еды, умывание и пр.

Радиоульнарный сустав: кисть устанавливается в положение полусупинации. Неподвижность в таком положении компенсируется движениями в плечевом суставе. При отведении руки в плечевом суставе на $70-80^\circ$ кисть, фиксированная в полусупинации, устанавливается в полупронационное положение. Таким образом, движением в плечевом СУСТЗ-ве можно получить, несмотря на фиксированный радиоульнарный сустав, различные установки кисти с амплитудой почти 90° от полусупина-

ции до полупронации. Повреждения и заболевания в локтевом суставе нередко распространяются на верхний (проксимальный) радиоульнарный сустав, что должно учитываться при установке локтевого сустава в функционально выгодное положение.

Луче-запястный сустав: кисть устанавливается в положение тыльного сгибания (разгибания) под тупым углом к длинной оси предплечья с легким ульнарным отведением в $10-15^\circ$. Близость луче-запястного сустава к нижнему (дистальному) радиоульнарному сочленению вынуждает учесть возможность ограничения пронационно-супинационных движений кисти и придать последней положение полусупинации.

Суставы второго-пятого пальцу: в пястнофаланговых (метакарпофаланговых) суставах — сгибание основной фаланги в пястнофаланговом суставе на 45° , в межфаланговых — на $60-90^\circ$.

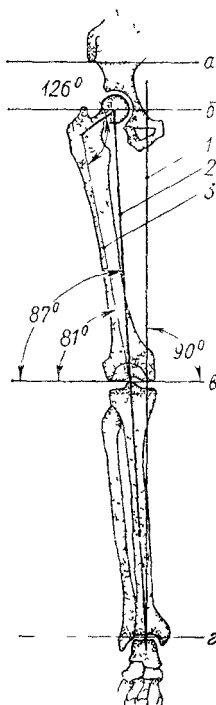
Первый (большой) палец, устанавливается в положение противопоставления к третьему пальцу с легким сгибанием концевой фаланги.

Для суставов ноги наиболее выгодны следующие положения.

Тазобедренный сустав. Выгодное положение в анкилозированном тазобедренном суставе обеспечивает больному безболезненную устойчивость при нагрузке, легкость походки, удобство сидения и одевания обуви; оно защищает здоровые суставы — коленный той же стороны и тазобедренный противоположной, здоровой — от преждевременной изношенности и болей.

I. Установка бедра во фронтальной плоскости (приведение и отведение).

Рис. 41. Физиологические оси нормальной ноги: а — межкостная горизонтальная линия; б — горизонтальная линия, проведенная через центр головки бедра; в — ось коленного сустава; г — ось голеностопного сустава (1 — ось тела, 2 — механическая ось, 3 — ось бедра)



В нормальных условиях у взрослых при свободной подвижности суставов ноги взаимоотношения таза, бедра и голени определяются рядом показателей. Различают: 1) продольную ось тела (рис. 41, 1); 2) механическую ось ноги, проходящую через центр головки бедра, середину коленного и голеностопного суставов (рис. 41, 2); 3) ось бедренной кости (рис. 41, 3) и ось большой берцовой кости. Последняя совпадает на уровне голени с механической осью ноги. Существуют определенные угловые отношения между перечисленными продольными осями и осью коленного сустава. Ось коленного сустава (рис. 41, в) располагается под прямым углом к продольной оси тела, под углом 87° к механической оси ноги и под углом 81° к продольной оси бедренной кости.

Принято считать, что при анкилозе тазобедренного сустава отведение бедра на $8-10^\circ$ от оси тела является функционально выгодным положением. Такое отведение независимо от пола больного — крайний предел допустимого. Большее отведение бедра придает тазобедренному суставу функционально невыгодную установку, доставляющую больно-

му следующие неудобства: 1) поясничные боли, связанные со значительным компенсаторным искривлением позвоночника; 2) боли в противоположном часто диспластичном тазобедренном суставе, головка которого при нагрузке в приведенном положении лишается (вследствие наклона таза) достаточной опоры; 3) боли в одноименном коленном суставе, устанавливаемом при отведении бедра в положение valgus (рис. 42).

Отведение 8—10° является избыточным и функционально невыгодным при разболтанности коленного сустава (*genu valgum*) той же стороны и при дисплазии противоположного здорового тазобедренного сустава.

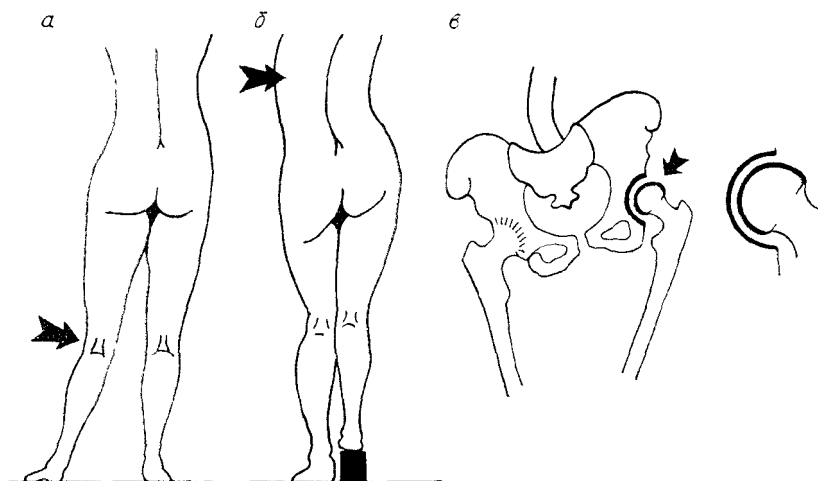


Рис 42. Избыточное отведение бедра в анкилозированном тазобедренном суставе создает функционально неудобную установку, обуславливающую а — бот в одноименном коленном суставе; б — поясничные боли и в — неустойчивость в противоположном тазобедренном суставе

Идеальным в таких случаях считают 0° отведения в анкилозированном тазобедренном суставе (Merle d'Aubigne, Ramadier, Juteau, 1962). При отведении на 0° ось диафиза бедра проходит косо книзу и кнутри, голень устанавливается в механической оси, т. е. вертикально (рис. 43).

Перемещение при операции артродеза верхнего конца бедренной кости внутрь, обусловленное разрушением головки и шейки, превращает физиологическое *genu valgum* в патологическое, или, как говорят (Merle d'Aubigne), рентгенологическое *genu valgum* становится клиническим. Функционально выгодным отведением бедра в этих условиях следует считать 0°.

Попытки компенсировать укорочение отведением в анкилозированном тазобедренном суставе ошибочны; отведение больше 8—10° инвалидизирует больного (Куслик, 1957; Берхина, 1957; Merle d'Aubigne).

П. Установка в сагитальной плоскости (сгибание — разгибание). У взрослых сидячей профессии функционально выгодным считается положение сгибания бедра на 30° от исходного положения. При такой установке ноги больному удобно сидеть; он может, согнувшись за счет подвижности позвоночника и коленного сустава, касаться пальцами руки голеностопного сустава (может надеть ботинок). Сгибание больше 30° вследствие появления резкого лордоза лишает больного устойчивой оп-

ры на анкилозированную ногу: он стоит, опершись на здоровую ногу с подвижным тазобедренным суставом, а не анкилозированной. При ходьбе в момент заднего шага поясничный лордоз увеличивается и появляются боли.

При стоячей профессии выгодно сгибание бедра на 20° . Такая установка дает в общем нормальное положение при сидении. Нагнувшись вперед, больной достает пальцами не ниже средней трети голени (надеть ботинок он может только сзади при неограниченной подвижности в коленном суставе). Сгибание меньше 20° у взрослых препятствует нормальному сидению, затрудняет поднятие по ступенькам лестницы, ухудшает походку, ограничивая передний шаг. Во всех случаях сгибания меньше 10° является функционально невыгодным.

Опыт показывает, что у детей можно считать функционально выгодным положением при анкилозе в тазобедренном суставе в возрасте от 9 до 13 лет сгибание до 10° , от 13 до 15 лет — на 15° , в юношеском возрасте от 15 до 20 лет — на 20° при том же положении отведения и ротации, что и у взрослых (Маркс, 1956).

III. Установка в отношении ротации. Во всех случаях анкилоза тазобедренного сустава определяется плоскостью сгибания в колен-

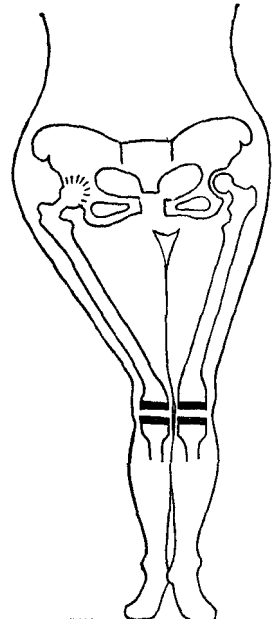


Рис. 43 Анкилоз тазобедренного сустава в приведенном положении. Наружное отклонение голени, обусловленное компенсаторным развитием genu valgum; голень на пораженной стороне расположена в механической оси ноги, т. е. параллельно голени здоровой ноги. Отведение ноги в анкилозированном суставе свыше 0° обусловит возникновение патологического genu valgum одноименной стороны

ном составе; функционально выгодным положением является 0° ротации (носок обращен кпереди).

^Коленный г.и.г.ув^ у детей — полное разгибание, у взрослых — сгибание на 10° .

Глпцг)г.тапньI(\ rtfrrna- подошвенное сгибание стопы на 5° (расчет на каблук). В некоторых случаях пытаются компенсировать значительное укорочение ноги увеличением угла подошвенного сгибания стопы («конской» стопой), что может вызвать в вышележащих суставах изменения, невыгодные с функциональной точки зрения.

Тар дно-пя йчы% д/стдл^ (допускает движения стопы в направлении пронации и супинации): принимается среднее положение, т. е. положение без варуса (приведения) или вальгуса (отведения) стопы.

При оценке перечисленных положений как наиболее удобных для функции конечности необходимо учесть количество анкилозированных суставов, профессию больного, его индивидуальные особенности и желания. Только тогда можно решить, является ли анкилоз удобным или неудобным в функциональном отношении.

Позвоночник: наиболее выгодным при значительном ограничении

подвижности или при полной одеревенелости является выпрямленное положение с сохранением по возможности физиологических изгибов: в шейном отделе — лордоза, грудном — кифоза, поясничном — лордоза. Следует предупреждать развитие боковых искривлений — сколиозов. Чаще всего при заболеваниях и повреждениях позвоночника развиваются сгибательные деформации — кифозы, резко нарушающие его функцию. Они появляются в тех случаях, когда под голову или верхний конец туловища длительно лежащего больного подкладывают ПОДУШКИ для облегчения самообслуживания или для предупреждения болей.

Ригидность

Ригидность в суставе оценивается, как и анкилозы, с точки зрения характера патологических изменений, положения, в котором фиксирован сустав, и функциональной пригодности пораженной конечности.

Ригидность обуславливается рубцовым сращением измененных суставных поверхностей. По этому признаку ригидность приближается к фиброному анкилозу. Она отличается от последнего тем, что при фиброзном анкилозе методами объективного исследования не удастся определить никаких признаков движения в суставе, а при ригидности, пользуясь специальным приемом, можно обнаружить незначительный объем подвижности качательного характера.

При расспросе больного выясняется, что болезненные ощущения в области ригидного сустава бывают резко выражены, чем при фиброзном анкилозе, причем они наблюдаются как при нагрузке, так иногда и в покое после длительного и усиленного физического напряжения.

По положению фиксированных суставов различают ригидность в положении сгибания, разгибания, приведения, отведения и т. п. Функционально конечность может быть фиксирована ригидностью в удобном или неудобном положении¹.

Контрактуры

Ограничения нормальной амплитуды движений в суставе (контрактуры) бывают врожденными и приобретенными.

Врожденные контрактуры. Контрактуры являются обязательным компонентом многих врожденных пороков развития — косолапости, мышечной кривошеи, вывиха, артрогрипоза и др. Лечение такого рода аномалий развития, особенно раннее, является в первую очередь проблемой выявления и устранения контрактур.

¹ Клиническое различие между костным анкилозом, фиброзным анкилозом и ригидностью обуславливает и различные лечебные мероприятия. Полностью безболезненный костный анкилоз может потребовать оперативного лечения только при функционально неудобной установке конечности, требующей исправления. При фиброзном анкилозе могут возникнуть относительные показания к оперативному лечению даже в случаях функционально выгодного положения конечности. Показаниями могут служить значительные боли в пораженном суставе, особенности профессии больного, связанной с вынужденной длительной нагрузкой ноги.

Ригидность сустава, особенно при таких заболеваниях, как костно-суставной туберкулез, обычно сопряжена со значительной болезненностью, обострениями воспалительного процесса в суставе, резким снижением работоспособности, создающими показания к оперативному устранению качательных движений в суставе (артродез) даже при функционально выгодном положении конечности, или к мобилизации (артропластика). Оперативное лечение производится с учетом возраста больного.

Приобретенные контрактуры. К развитию приобретенных контрактур приводят: а) процесс рубцевания в области травматического, инфекционного и токсического повреждения сустава или окружающих тканей; б) рефлекторное мышечное напряжение при длительной шадящей установке конечности; в) нарушение мышечного синергизма при вялых и спастических парезах и параличах, при повреждениях сухожилий и при ампутациях; г) длительное обездвиживание конечности, особенно при фиксации суставов в порочном положении.

Контрактуры принято делить в соответствии с локализацией первичных изменений на отдельные виды.

Дерматогенные контрактуры (*contractura dermatogenetica*). Первично-кожные контрактуры возникают вследствие тяги сморщивающегося кожного рубца, замещающего дефект в области травматического или инфекционного повреждения кожи (ожоги, раны, хронические инфекции и т. д.). Как один из компонентов дерматогенная контрактура входит в смешанную дермато-десмо-миоартрогенную контрактуру при артрогрипозе. Вторичная дерматогенная контрактура развивается в результате постепенного приспособления кожных покровов к патологической установке сустава, стойко удерживаемого в вынужденном положении (анкилозом, ригидностью). Хорошим примером служит анкилоз в локтевом суставе в полном разгибании. Хирург, употребивший U-образный разрез для артропластики вместо продольного, окажется в затруднительном положении при зашивании кожи; если локоть будет установлен в желаемом положении сгибания, то разошедшиеся края кожи трудно сблизить.

Десмогенные контрактуры (*contractura desmogenetica*) наступают при смещении связок после глубоких повреждений или хронических воспалительных процессов. К десмогенным контрактурам относится также фиброз ладонного апоневроза (*fasciitis palmaris, fibroplasia palmaris*), известный в клинике под названием контрактуры Dupuytren. При запущенных формах дюпюитреновской контрактуры, когда в процесс сморщивания вовлекается кожа, изменения принимают характер дерматодесмогенной контрактуры.

Чаще всего десмогенные контрактуры возникают как вторичные изменения, присоединяющиеся к мышечной (миогенной) контрактуре. Сморщивание межмышечных соединительнотканых пространств и фасций обуславливается в этих случаях вынужденной установкой сустава, в которой адаптируется фасция и связки.

При распространенных воспалительных процессах, заканчивающихся рубцовым перерождением, сморщивание мышц, фасций и связок наступает одновременно — развивается смешанная, десмомиогенная контрактура.

Тендогенные контрактуры (*contractura tendogenetica*). Сухожилие имеет незначительную эластичность и не является активной составной частью при формировании контрактуры. Развиваясь после повреждений и воспалительных изменений сухожилий и сухожильных влагалищ (флегмоны сухожильных влагалищ), тендогенные контрактуры придают суставам стойкое вынужденное положение вследствие развития рубцов и спаек, фиксирующих сухожилие.

Миогенные контрактуры (*contractura myogenetica*) обусловлены структурными изменениями в мышцах, сморщивающихся и теряющих нормальную эластичность. Несмотря на многообразие условий, приводящих к развитию миогенных контрактур, можно выделить

две основные причины их возникновения: 1) адаптацию мышцы к стойкому сокращенному (укороченному) положению и 2) острый или хронический воспалительный процесс (миозит) (Steindler, 1953).

В патогенезе адаптационных контрактур превалируют дегенеративные изменения — атрофия мышечной ткани, в патогенезе воспалительных контрактур — явления интерстициального миозита на почве травматического, инфекционного или токсического процесса. Контрактуры адаптационного происхождения развиваются медленно, годами. Воспалительные — довольно быстро, в течение недель или месяцев.

Конкретными условиями возникновения миогенных контрактур могут быть: а) нарушение мышечного равновесия, появляющееся в результате перенесенного вялого детского паралича (полиомиелита) или повреждения периферических нервов. Нарушение равновесия обуславливается тем, что часть мышц, расположенных вокруг сустава, утрачивает свою функцию. Происходит перераспределение мышечного равновесия в соответствии с тягой сохранившихся мышц. Устанавливается новое, патологическое, равновесие, результатом которого является сокращенное состояние мышц, сохранивших активность и лишенных сопротивления своих антагонистов; б) спастическое мышечное сокращение, наблюдающееся при спастических параличах и парезах, а также как рефлекторный феномен в ответ на болевой раздражитель, исходящий из сустава, кости или мягких тканей. Вынужденное положение сустава обусловлено в таких случаях ненормальным иннервационным импульсом, удерживающим определенные мышцы в состоянии повышенного тонуса и спастического сокращения. В результате возникает стойкая патологическая установка сустава («болевой сколиоз» или ишиалгии, сгибательная контрактура тазобедренного сустава при аппендиците и др.); в) длительный покой при фиксации сустава в порочном положении; г) повреждения и заболевания мышц, обуславливающие развитие в мышечной ткани рубцов. Мышечный склероз при этом многообразен; он варьирует от слабо выраженного интерстициального миозита до полного замещения мышцы рубцовой тканью. Причиной таких изменений могут быть повреждения мягких тканей, закрытые и открытые переломы костей, воспалительные изменения мягких тканей (инородные тела, инфильтраты, абсцессы, флегмоны) и костей (раневой и гематогенный остеомиелит), гемодинамические нарушения, обуславливающие гипоксию мышц (ишемическая фолькманновская контрактура).

Тяжелые миогенные контрактуры возникают при первичных миопатиях, врожденном артрогрипозе (*myodysplasia arthrogrypotica congenita*), при опухолях, локализующихся в мышечной ткани (гемангиоме, прорастании злокачественной опухоли в мышцу).

Существенным отличием последней группы миогенных контрактур является замещение разрушенной мышечной ткани рубцовыми разрастаниями. Процесс такого замещения уменьшает мышечную эластичность иногда до полной потери, делает контрактуру неустранимой.

Артрогенные контрактуры (*contractura arthrogenerica*) развиваются вследствие болезненных изменений в суставных концах или в связочно-капсульном аппарате. Причиной первичных артрогенных контрактур может быть острое или хроническое воспаление сустава или травматическое повреждение. Воспалительное или травматическое разрушение ведет к развитию внутри сустава спаек и сращений, к рубцовому сморщиванию капсулы. Дегенеративные изменения в суставе (остеоартрозы), как правило, ведут к появлению артрогенных контрактур.

При длительном вынужденном положении сустава могут развиваться артрогенные контрактуры вторично по отношению к мышечной контрактуре в результате сморщивания капсулы сустава и связок.

Неврогенные контрактуры (*contractura neurogenetica*) обуславливаются заболеваниями и повреждениями нервной системы. Ограничение движений в суставах при неврогенных контрактурах вызывается нарушением нормального мышечного баланса и образованием нового патологического мышечного равновесия, удерживающего сустав в вынужденном положении. Неврогенные контрактуры могут возникнуть в результате нарушения различных этажей нервной системы.

Истерические, психогенные контрактуры относятся к активным контрактурам. Они развиваются значительно быстрее, чем контрактуры, обусловленные органическими причинами; часто они завершают истерический припадок.

Изолированные контрактуры чисто миогенного или десмогенного характера возможны только на ранних стадиях их развития. Независимо от того, какая первичная причина обусловила появление контрактуры и из какой ткани она вначале развилась, при длительном существовании контрактуры появляются вторичные осложняющие изменения. Каждая долго существующая дерматогенная контрактура переходит в смешанную дермато-десмо-и артрогенную контрактуру. Осознание этого обстоятельства имеет большое практическое значение.

Под положением контрактуры понимают вынужденную установку, которую принимает сустав вследствие ограничения в нем движений. Контрактуры бывают сгибательными, разгибательными, приводящими, отводящими и др. Сгибательной контрактурой обозначается ограничение разгибательных движений в суставе, разгибательной, наоборот, — ограничение сгибания. Приводящая контрактура имеется в том случае, если уменьшена в суставе амплитуда отводящих движений, отводящая, — когда ограничено приведение. Соответственные обозначения принимаются при ограничении пронации, супинации, ротационных движений. Если движения в суставе ограничены одновременно в обоих направлениях, например ограничено сгибание и разгибание, то такая контрактура называется сгибательно-разгибательной или концентрической.

С функциональной точки зрения различают контрактуры удобные и неудобные. Под функционально удобной установкой понимают такое положение конечности, которое при ограниченной подвижности в суставе обеспечивает ей максимальную работоспособность.

Функционально удобные установки суставов при контрактурах определяются границами сохранившегося объема движений. Например, если в локтевом суставе контрактура допускает размах движений в границах от 0 до 120°, то, несмотря на сравнительно значительный объем сохранившейся подвижности, установка пораженного сустава является функционально невыгодной; в этом случае даже в положении максимального сгибания локтевой сустав оказывается разогнутым, что лишает больного возможности поднести кисть руки к лицу. Малоэффективными оказываются также такие движения в голеностопном суставе, которые совершаются вне границ, в которых возможна правильная опора на стопу. Следовательно, при оценке контрактур с точки зрения их функциональной выгоды имеет значение не сохранение в суставе возможно большего размаха движений, а границы, в которых совершаются движения. Практически при оценке контрактур нужно ориентироваться на функционально выгодные положения, принятые для анкило-

зов. Эти положения должны находиться при функционально удобных контрактурах внутри границ сохранившейся подвижности в суставе, при отсутствии такого условия контрактура должна расцениваться как функционально невыгодная.

Для некоторых профессий могут оказаться невыгодными общепринятые для контрактур удобные положения суставов, с чем необходимо считаться при определении трудоспособности больного

При развитых контрактурах определение объема движений обычно не представляет затруднений. Важно помнить, что отдел, лежащий вы-

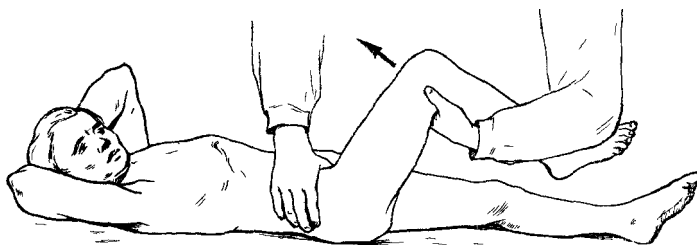


Рис 44 Исследование сгибательной контрактуры в правом тазобедренном суставе Од-НЖ р>кой врач фиксирует таз больного за гребень подвздошной кости, другой рукой производит движения исследуемого бедра в направлении контрактуры

те сустава, должен быть фиксирован рукой исследователя. Объем сохранившейся подвижности определяется движением дистального отдела конечности в том направлении, куда он увлекается развивающейся контрактурой, иначе говоря, в направлении контрактуры (рис. 44). Попытки обратных движений (в обратном контрактуре направлении) встречают пружинистое, мягкое сопротивление натягивающихся тканей (например, при дерматогенных, миогенных контрактурах). При контрактурах артрогенного характера движения ограничиваются одновременно во всех направлениях. Однако и в этих случаях исследование подвижности должно проводиться в направлении наметившейся контрактуры. Только с помощью такого приема могут быть обнаружены те контрактуры и ригидности суставов, при которых подвижность выражается в незначительных качательных движениях.

Исследование начинают с сустава здоровой конечности для того, чтобы подготовить больного. Исследование проводят осторожно, без резких движений в здоровом, а затем в пораженном суставе. Заканчивается исследование измерением объема активных и пассивных движений.

Начальные, едва наметившиеся контрактуры диагностируются приемами, прямо противоположными тем, к которым прибегают для распознавания резко развитых контрактур и которые только что были описаны. Исключительную важность имеет ранняя диагностика контрактур при распознавании начальных форм хронических воспалительных процессов, особенно в детском возрасте

В большинстве суставов помимо обычной амплитуды движений, в пределах которой совершается активная *работа* сочленения, существуют резервные, дополнительные движения, которые могут быть выявлены только путем исследования пассивного объема движений, например, для тазобедренного и коленного суставов таким резервным движением является переразгибание. Ранние формы контрактур при начинающемся

хроническом воспалительном процессе характеризуются в первую очередь исчезновением этих резервов движения.

Дополнительные движения в коленных и тазобедренных суставах изучают с помощью пассивных движений в направлении, обратном намечающейся контрактуре, иначе говоря, в направлении переразгибания. В этих случаях, как и при далеко зашедших контрактурах, врач рукою фиксирует отдел, лежащий выше исследуемого сустава, и производит переразгибание дистально расположенного отдела конечности (рис. 45). В начальных стадиях заболевания голеностопного сустава де-

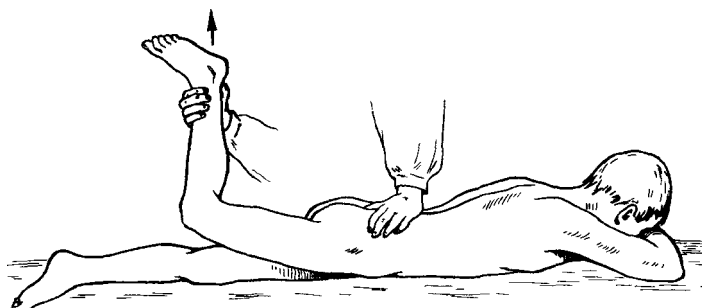


Рис. 45. Исследование переразгибания в нормальном тазобедренном суставе. Одна рука фиксирует таз, прижимая его к столу; другая приподнимает бедро над поверхностью стола потягиванием за голень

лается невозможным крайнее тыльное сгибание (разгибание) стопы.

Ригидность суставов исследуют по тем же правилам, что и резко развитые контрактуры.

Анкилозы распознаются на основании полного отсутствия подвижности в суставе.

Контрактуры с патологической осью остаточных движений. Кроме контрактур, при которых остаточные движения в суставе совершаются вокруг нормальной оси, различают контрактуры с нарушенной осью остаточных движений. При исследовании такого рода изменений обнаруживаются одновременно контрактура и отклонение оси сустава от нормального положения. В качестве примера можно привести наружное отклонение голени (*genu valgum*) при сгибательной контрактуре коленного сустава или *cubitus varus (valgus)* при сгибательной или разгибательной контрактуре в локтевом суставе. Нарушение оси остаточных движений при контрактуре почти всегда обусловлено внутрисуставными или внесуставными костными изменениями.

Часто нарушение оси сустава обнаруживается только после устранения контрактуры. Например, наружное отклонение голени (*genu valgum*) появляется только после исправления сгибательной контрактуры коленного сустава.

Контрактура одного из суставов конечности может обусловить развитие в смежных суставах порочной установки, функционально компенсирующей первичную деформацию. Например, приводящая контрактура тазобедренного сустава очень часто влечет за собой вторичное компенсаторное развитие *genu valgum* одноименной ноги. Такая компенсаторная деформация является обычно артрогенной, она развивается вследствие разболтанности коленного сустава (перерастяжения связок), а иногда под влиянием перестройки кости в периоде роста.

Изменения характера движений. Подвижность конечности ограничивается при травматических вывихах; при этом в суставах появляются пассивные *пружинистые движения*. Эти движения конечно-сти принадлежат наряду с рядом других признаков, обнаруживаемых методами осмотра и ощупывания, к числу достоверных симптомов травматического вывиха.

Сущность пассивных пружинистых движений заключается в том, что под влиянием смещения вывихнутого суставного конца возникают изменения в длине и направлении вывихнутого сегмента конечности, вследствие которых нарушается мышечное равновесие. В ранние сроки после повреждения пассивные пружинистые движения вызываются эластической мышечной тягой и рефлекторным мышечным напряжением; они имеют нестойкий характер. Эластическая тяга объясняется нарушением физиологических условий, необходимых для правильной функции,— смещением суставных концов; рефлекторное мышечное напряжение — результат мышечной защиты, появляющейся как реакция на болевые ощущения. Если вывих вправлен своевременно, ограничение подвижности полностью исчезает, так как не успевает развиться контрактура. Если же вывих остается невправленным, то через известный срок в тканях, окружающих сустав, в том числе в мышцах, возникают стойкие изменения, обусловленные наступающей мышечной ретракцией. В основе последней лежат изменения структуры мышечной ткани: к пассивной пружинистой подвижности присоединяется контрактура. Таким образом, фактор времени имеет важное значение при лечении свежих, несвежих и застарелых травматических вывихов: он определяет степень структурных изменений в тканях.

При исследовании больного со свежим травматическим вывихом пружинистость движений не имеет такого резко выраженного характера, как при застарелых вывихах, осложненных присоединившейся контрактурой.

Избыточные движения. В противоположность состояниям, ограничивающим размах движений в суставе, при ряде заболеваний наблюдается избыточная подвижность сустава. Соответственно направлению, в котором совершаются дополнительные движения, различают переразгибание, избыточно выраженное отведение, приведение, ротацию (гиперэкстензию, гиперабдукцию, гиперрадукцию) и т. п.

Эти дополнительные движения определяются бимануально. Врач левой рукой прочно фиксирует сегмент конечности, расположенный проксимально от сустава, а правой приводит в движение дистальный сегмент. Если в суставе имеется избыточная подвижность, то дистальный сегмент производит движения, выходящие за пределы нормальной подвижности.

Наряду с расширением границ движений, совершающихся в физиологически возможных направлениях, бывает подвижность в атипичных плоскостях, не соответствующих форме суставных поверхностей. Эта патологическая подвижность имеет особое важное значение для суставов, движения которых совершаются в одной плоскости (для локтевого, коленного, голеностопного, межфаланговых суставов-блоков).

Боковую подвижность необходимо определять при полностью разогнутом суставе, так как только в таком положении нормальные блокированные суставы лишены боковой подвижности. Легкая степень сгибания в локтевом и коленном суставах допускает в небольших пределах боковые движения.

Для исследования боковых движений необходимо фиксировать од-

ной рукой проксимальный сегмент, а другой рукой, достигнув предельного разгибания в исследуемом суставе, пытаться производить боковые движения дистального сегмента. В нормальных условиях у взрослого таких движений не бывает; у детей они наблюдаются в известной степени и при нормальном состоянии.

Боковая подвижность наблюдается при травмах (после разрыва боковых связок, переломов суставных поверхностей), при последствиях воспалительных процессов (после эпифизарного остеомиелита, закончившегося разрушением суставных поверхностей), при вялых параличах и т. п.

Суставы, в которых патологические движения достигают значительной амплитуды, называются болтающимися (*genu laxans, cubitus laxans*). Разболтанность сустава может быть обусловлена изменениями: 1) костными при разрушении суставных концов или вследствие обширных резекций сустава; 2) капсульными при длительном перерастяжении сумки сустава хроническим выпотом, при разрыве связок сустава; 3) мышечными при выпадении мышечной функции (вялые параличи); 4) нервными при неврогенных артропатиях (спинная сухотка, сирингомиелия).

В некоторых случаях в суставе одновременно с избыточными движениями, совершающимися в одной какой-либо плоскости, наблюдается и ограничение нормальной подвижности, т. е. избыточные движения комбинируются с ясно выраженной (чаще всего артрогенной) контрактурой. Такие изменения наблюдаются обычно при последствиях внутри-суставных переломов.

Патологическая подвижность на протяжении диафизов. Говоря о патологической подвижности суставов, необходимо упомянуть об исследовании подвижности в пределах диафизов костей. Патологическая подвижность, наблюдающаяся на протяжении кости, считается патогномичным симптомом перелома. Однако в большинстве случаев свежих переломов простой осмотр и ощупывание с учетом механогеиза повреждения позволяют установить диагноз перелома, не прибегая к попыткам обнаружить во что бы то ни стало патологическую подвижность и крепитацию. Нет никакой надобности двигать всю конечность, так как кроме вреда такое исследование ничего иного не принесет.

Припухлость, кровоизлияние, деформация и поражение функции конечности достаточны для диагноза смещенного перелома. При трещинах и при несмещенных, вколоченных и поднадкостничных переломах особенно важное значение приобретает исследование местной болезненности. Исследование подвижности на протяжении диафиза кости может понадобиться при длительном отсутствии сращения перелома.

Языков (1954) различал следующие виды отсутствия сращения кости: а) длительно не срастающийся перелом; б) ложный сустав, в) дефект кости.

Патологическую подвижность при любом из перечисленных видов следует выявлять с крайней осторожностью. Перед исследованием больному предлагают воспроизвести какое-либо движение пораженной конечностью, например поднять и удержать в приподнятом положении. Невозможность поднять и удержать поврежденную конечность в этом положении говорит об отсутствии сращения заживающего перелома и не требует поисков патологической подвижности.

При замедленном сращении перелома (*fractura non sanata*) имеются пружинистость или легкие качательные движения и боли в области пе-

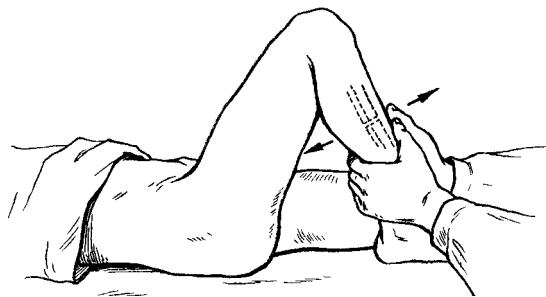


Рис. 46. Определение патологической подвижности на протяжении диафиза голени с упором стопы. Обеими руками врач фиксирует дистальный конец голени: большие пальцы лежат на линии перелома: исследующий производит легкие движения голени кпереди и кзади

релома, возникающие при попытке получить угловое смещение отломков. Болезненно надавливание пальцем на область перелома.

Ложные суставы (pseudarthrosis) определяются или по значительной патологической подвижности (свободно подвижные ложные суставы), или по качательным движениям (тугие псевдартрозы); ложные суставы безболезненны при исследовании патологической подвижности и при нагрузке.

При дефекте кости подвижность дистального отдела конечности настолько велика, что не требует каких-либо особых приемов при исследовании. Попытка больного удержать приподнятую конечность на весу приводит к тому, что дистальная ее часть свисает, раскачиваясь, как подвеска, на перемычке из мягких тканей.

Исследование патологической подвижности в области диафиза представляет затруднения тогда, когда имеется рубцовое сращение перелома (тугой псевдартроз) или мягкая костная мозоль, допускающие ничтожные качательные движения. Такие случаи приходится наблюдать при переломах голени, предплечья и т. д. Чтобы обнаружить качательные движения, врач одной рукой фиксирует проксимальный отдел диафиза так, что большой палец лежит на линии перелома, а другой, крепко охватив дистальный конец, производит отрывистые небольшие движения. Легкая подвижность при этом улавливается пальцем, лежащим на месте перелома (рис. 46, 47). Из каждого псевдартроза может развиваться

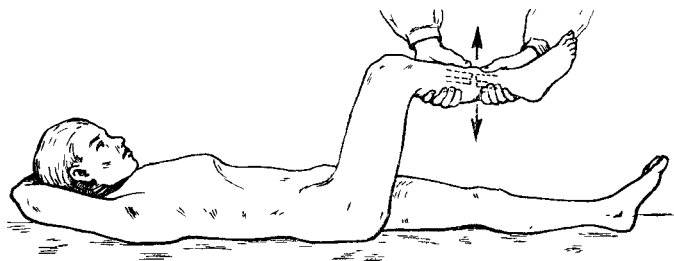


Рис. 47. Определение патологической подвижности на протяжении диафиза удерживаемой на весу голени. Одна рука врача фиксирует проксимальный конец голени больного, другая, удерживая дистальный конец голени, производит движения кверху и книзу. Большой палец, лежащий над местом псевдартроза, ощущает подвижность несросшихся концов



Рис. 48. Неартроз в области несросшегося перелома берцовой кости Рентгенограмма

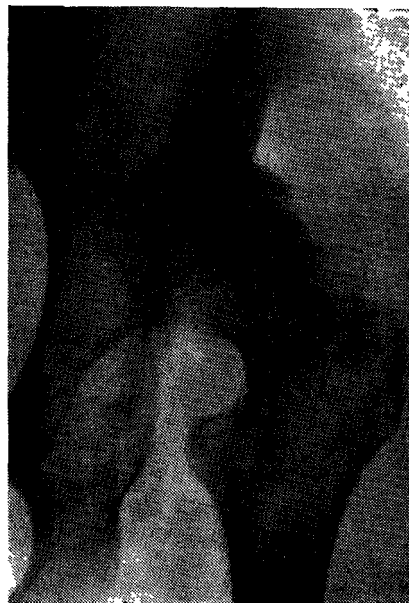

Рис. 49. Неартроз при невправленном вывихе бедра Рентгенограмма

неартроз (nearthrosis), если трущиеся поверхности кости примут форму сочленения (впадина-головка), сгладятся, покроются хрящом и щель между отломками обрастет массами плотной соединительной ткани наподобие сумки сустава (рис. 48). Полость неартроза выполнена тягучей жидкостью, напоминающей синовиальную.

Образование новой, вторичной впадины рядом с первичной суставной впадиной происходит иногда при невправленном травматическом или врожденном вывихе; такой новый сустав также называется неартрозом (рис. 49).

КЛИНИЧЕСКИЕ ИЗМЕРЕНИЯ

Цель измерений, проводимых при исследовании ортопедических больных, — получить объективные данные о тех изменениях, которые были обнаружены при помощи описанных выше методов исследования: осмотра, ощупывания и др. Чаще всего при изучении больного приходится прибегать к определению амплитуды движений в суставах, измерениям роста, длины конечностей и окружности последних.

В практической работе нередко приходится пользоваться и другими, более сложными методами измерений, вытекающими в одних случаях из особенностей анатомического строения исследуемого отдела и имеющейся деформации (заболевания), в других — из характера предпринятого лечения. Цифровые величины, полученные при измерениях деформаций позвоночника, стоп и др., дают представление о степени изменений лишь при сопоставлении их с общей длиной исследуемого органа. Так как размеры стоп у взрослого и у ребенка различны, то одна и та же вели-

чина высоты продольного свода стопы обнаруживает у взрослого резко выраженное плоскостопие, а у ребенка отсутствие деформации. Точно так же одинаковые цифровые величины бокового искривления позвоночника у взрослого и у ребенка показывают различные степени сколиоза: большую у маленького ребенка и меньшую у взрослого.

Метод измерения имеет большое значение при изучении *динамики* ортопедических заболеваний: он дает возможность через известные сроки закрепить результаты исследований. Например, при лечении смещенных переломов трубчатых костей постоянным вытяжением периодическое измерение длины соответствующего сегмента позволяет судить об эффективности применяемого метода; при необходимости определить результаты лечения ограниченной подвижности в суставе следует пользоваться измерением амплитуды движений, производимым через известные сроки; чтобы определить, быстро или медленно растут припухлость или опухоль, измеряют окружность конечности в этом месте.

При всех видах измерений имеют значение не абсолютные цифровые величины, а относительные, получающиеся путем сопоставления их с данными измерений симметричных здоровых частей тела. Иначе говоря, метод применяющегося измерения должен быть по возможности всегда *сравнительным*.

Результаты измерений заносятся в историю болезни не только при первоначальном исследовании больного, но и во время лечения, после лечения и в эпикризах.

Измерение движений в суставах

Амплитуда движений в суставе при сохранившейся подвижности, а также угол, под которым фиксирован сустав при анкилозе или ригидности, измеряются угломером (гониометром).

Имеются различные типы угломеров (рис. 50, 51). Угломер состоит из двух branшей, соединенных шарниром, и полудуги с размеченными делениями (градусами) от 0 до 180. На одной branше укреплена полудуга, на другой имеется стрелка, движущаяся по полуокружности градуированной дуги. Для целей измерения можно приспособить обыкновен-

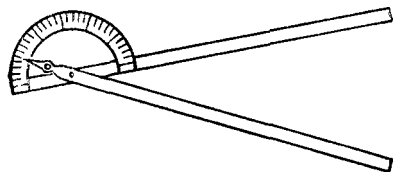
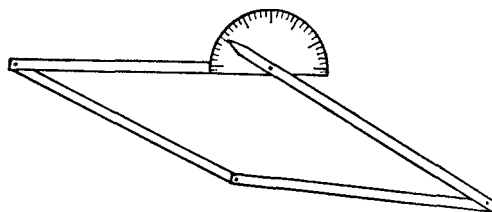
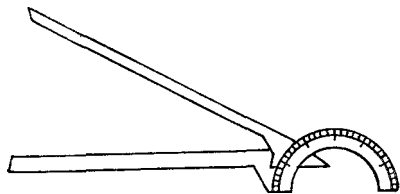


Рис. 50. Угломер Мельтгена

Рис. 51. Угломер с четырьмя branшами

Рис. 52. Угломер с двумя branшами

нын транспортир и две узкие линейки; транспортир укрепляют на конце одной линейки; другую линейку укрепляют простейшим шарниром в центре полуокружности транспортира так, чтобы равномерно заостренный короткий ее конец служил бы стрелкой. Полученный прибор не уступает по точности измерений имеющемуся в продаже угломеру (рис. 52). Можно также воспользоваться угломером с утяжеленной стрелкой. Шкала такого угломера образована двумя полукругами, каждый с делением от 0 до 180°, и имеет общую нолевую точку. Нолевая точка обозначает исходное положение для каждого измерения (рис. 53). Точность измерения угломером с утяжеленной стрелкой можно повысить, увеличивая его опорную поверхность обычной линейкой.

Для измерения объема движений в суставах сегментов конечностей взрослых обычный угломер должен быть больших размеров, чем для детей, поэтому выгодно иметь два угломера: один большего, другой меньшего размера. Угломер меньшего размера удобен также при измерениях движений пальцев.

При измерении обычным угломером одна бранша устанавливается по оси проксимально-

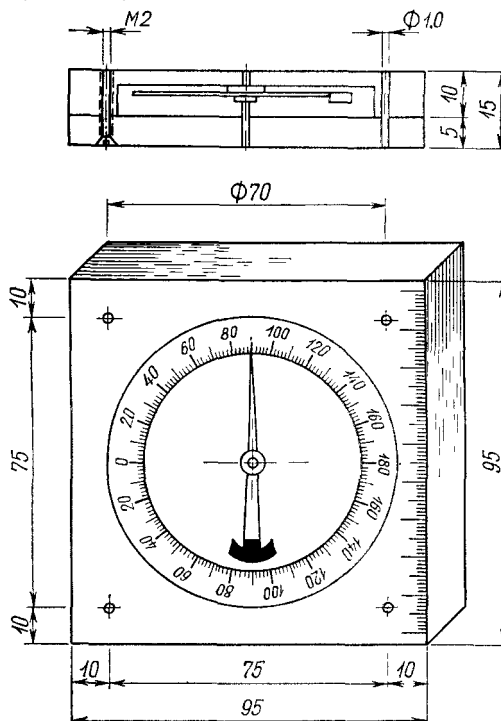


Рис. 53. Угломер Рихтера с утяжеленной стрелкой

го сегмента конечности так, чтобы ось шарнира угломера совпадала с осью сустава; вторую браншу устанавливают вдоль дистального сегмента конечности. Стрелка указывает величины угла в градусах, отсчитываемых по делениям дуги угломера. Отсчет углов, полученных при измерении объема движений или при вынужденной установке, в которой фиксирован сустав, проводится от *нейтрального положения конечности*. При измерении угломером с утяжеленной стрелкой врач одной рукой удерживает гониометр, а второй двигает конечность больного.

Начинающему врачу целесообразно проводить измерения несколько раз с целью самоконтроля. Измеряются как активные движения в суставах, выполняемые самим больным, так и пассивные, производимые исследующим врачом. В нормальных условиях объем активных движений в суставах меньше, чем пассивных. В записях результатов измерения следует отражать амплитуду обоих видов движений.

Измерения движений руки. Плечевой сустав допускает движения в плоскостях фронтальной (отведение), сагиттальной (сгибание и разгибание) и вокруг длинной оси плеча (вращение кнаружи и кнутри).

Амплитуда движений измеряется без фиксации плечевого пояса и с фиксацией. Фиксировать плечевой пояс легче всего у сидячего больного. Врач становится позади больного и нажимает на надплечье сверху.

Степень (устройства ШТР.ЧЯ и др. яв. т.г.я следующим образом. Обычный угломер устанавливают на задней поверхности плечевого сустава во фронтальной плоскости так, чтобы шарнир совпал с головкой плечевой кости; одну из браншей угломера располагают вдоль туловища параллельно позвоночному столбу, другую — по оси плеча в положении максимального его отведения. Чтобы избежать бокового искривления позвоночника, возникающего при отведении одной руки, следует вос-

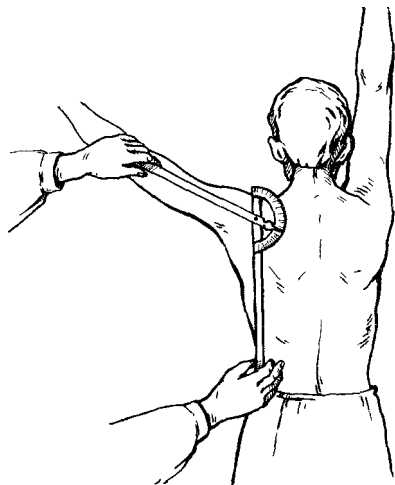


Рис. 54. Измерение отведения руки

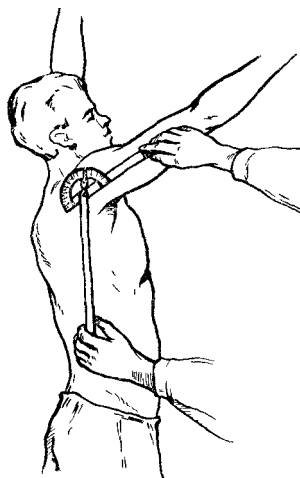


Рис. 55. Измерение сгибания и разгибания руки

пользоваться предложением Герасимовой (1951) — отводить одновременно с измеряемой больной рукой здоровую руку (рис. 54).

Сгибание и разгибание. Угломер устанавливают в сагиттальной плоскости и прикладывают к наружной поверхности плеча. Ось шарнира располагают на головке плечевой кости, одна бранша угломера — по оси плеча, другая — отвесно вдоль туловища (рис. 55).

Шадшрде плеча (ротация) измеряется при согнутом под прямым углом в локтевом суставе предплечье. Угломер устанавливают в горизонтальной плоскости и прикладывают к тыльной поверхности предплечья так, что шарнир угломера располагается на локтевом отростке. Одна бранша располагается в строго сагиттальной плоскости, другая — при крайней наружной и внутренней ротациях плеча следует за предплечьем. Чтобы не нагибаться при чтении показаний угломера, Герасимова рекомендует лежачее положение больного (рис. 56).

Вло_кте_вом_суставе движения совершаются в одной плоскости в направлении сгибания и разгибания. Амплитуда этих движений измеряется при среднем положении предплечья между пронацией и супинацией (большой палец направлен вперед). Угломер устанавливают на наружной поверхности руки в плоскости движений предплечья в локтевом суставе так, что шарнир его располагается у суставной щели (чуть

ниже легко прощупываемого наружного надмышелка плеча). Одна бранша угломера идет по оси плеча, другая — по оси предплечья.

Некоторые авторы рекомендуют устанавливать угломер с внутренней стороны руки так, чтобы шарнир его располагался на внутреннем надмышелке (*epicondylus medialis*).

Двухлучевой состав (верхний и нижний радиоульнарные суставы) допускает вращательные движения лучевой кости, а с нею и кисти наружу (супинация) и внутрь (пронация). Супинацию и пронацию измеряют при согнутом в локтевом суставе под прямым углом предплечье. Угломер устанавливают во фронтальной плоскости так, что шарнир распола-

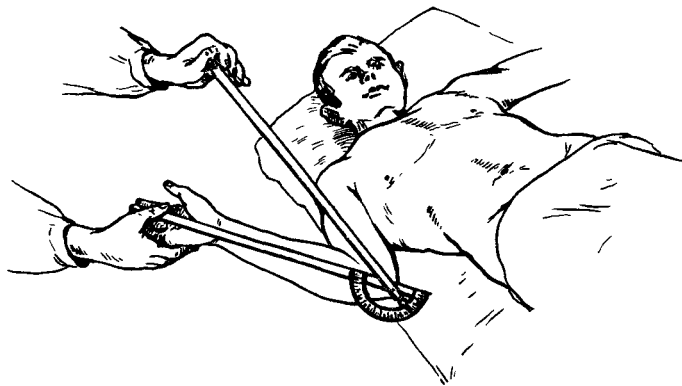


Рис. 56. Измерение вращательных движений руки в плече-лопаточном суставе

гается у конца разогнутого третьего пальца кисти; одна бранша удерживается в горизонтальной плоскости, другая следует за движением кисти, вращающейся вместе с предплечьем.

В луче-, двухлучевом суставе кисть совершает движение в направлении к тылу (разгибание) и в ладонную сторону (сгибание), а также отведение в сторону лучевой или локтевой кости. Сгибательно-разгибательные движения измеряют таким образом: шарнир угломера устанавливают у шиловидного отростка луча, одна бранша идет по лучевой поверхности вдоль оси предплечья, другая — вдоль пястной кости второго пальца. При измерении приведения и отведения кисти предплечье проируют и угломер укладывают на тыльную поверхность; шарнир угломера устанавливают в области луче-запястного сустава, одна бранша идет вдоль третьего пальца, другая — вдоль средней линии предплечья.

Движения в пястнофаланговых и межфаланговых суставах измеряют по боковой стороне последних, причем бранши угломера идут по оси фаланг, а шарнир располагается в области суставной щели. Еще лучше проводить эти измерения, приложив бранши угломера к тыльной поверхности пальцев (рис. 57).

Движения пальцев, удаляющиеся от среднего пальца, называются отведением (абдукцией), приближающиеся к нему — приведением (аддукцией). Средний палец может отводиться радиально и ульнарно.

Измерения движений ноги. Бедро совершает движение в тазобедренном суставе в сагитальной плоскости (сгибание и разгибание), во фронтальной плоскости (приведение и отведение) и вокруг продольной оси (внутренняя и наружная ротации).

Сгибание и разгибание в тазобедренном суставе измеряют угломером, установленным в сагиттальной плоскости и приложенным к наружной поверхности сустава. Шарнир обычного угломера располагается на уровне большого вертела, одна бранша идет по оси бедра, другая — по боковой поверхности туловища параллельно заднему краю спины, плотно прилегающей к столу, на котором лежит больной. Если движения в тазобедренном суставе ограничены сгибательной контрактурой, то остаточный объем его движений измеряется после устранения лордоза, что достигается сгибанием противоположной здоровой ноги в тазобедренном суставе (рис. 58)

Степень разгибания определяют при отсутствии сгибательной контрактуры, уложив больного на живот. Бранши угломера уложены одна вдоль туловища, другая по оси бедра. Измеряют угломером, установленным в фронтальной плоскости.

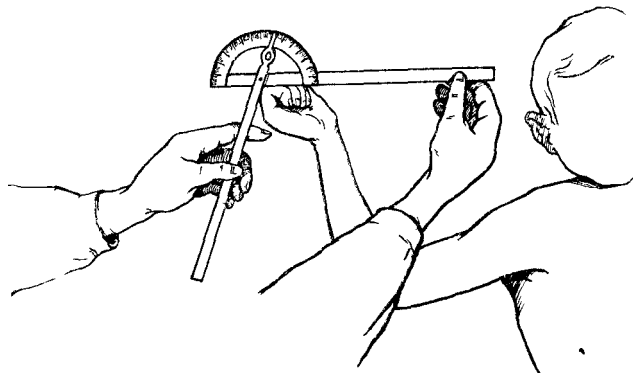


Рис 57. Измерение движения пальцев обычным угломером, приложенным к тыльной их поверхности

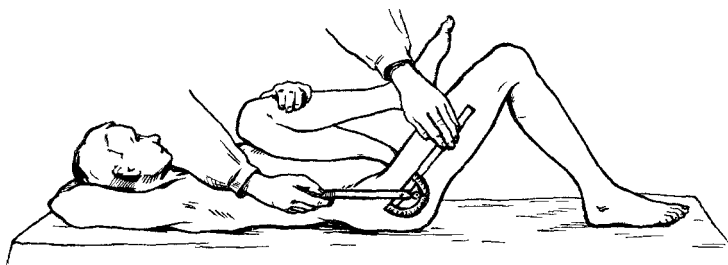


Рис 58. Измерение остаточных движений в правом тазобедренном суставе, фиксированном сгибательной контрактурой. Бранши угломера уложены одна вдоль туловища, другая по оси бедра. Левая здоровая нога прижата к животу, вследствие чего правое бедро приняло положение, в котором оно фиксировано сгибательной контрактурой в тазобедренном суставе

Бранша располагается параллельно линии, соединяющей передне-верхние ости подвздошной кости, другая идет по передней поверхности бедра в направлении к коленной чашке; шарнир угломера находится приблизительно на середине паховой складки, что обычно соответствует середине корня бедра. Вдательные движения обычно измеряются при разогнутом положении ноги, а при особых показаниях — в положении сгиба-

ния в тазобедренном суставе под прямым углом. При измерении вращательных движений в разогнутом тазобедренном суставе амплитуда движений определяется по положению стопы.

Шарнир угломера устанавливают на середине пятки, одна бранша удерживается в отвесном положении, другая, направленная ко второму пальцу, следует за движением стопы.

В колернпм сустаев происходят движения в сагиттальной плоскости, и в этой же плоскости устанавливают угломер, приложенный к наружной поверхности ноги. Шарнир угломера располагается в области суставной щели, одна бранша идет вдоль голени, параллельно гребню большой берцовой кости, другая — по оси бедра.

Гптргч-TQitHKTif гугтян допускает движения стопы в сагиттальной плоскости к тылу (разгибание) и к подошвенной стороне (сгибание).

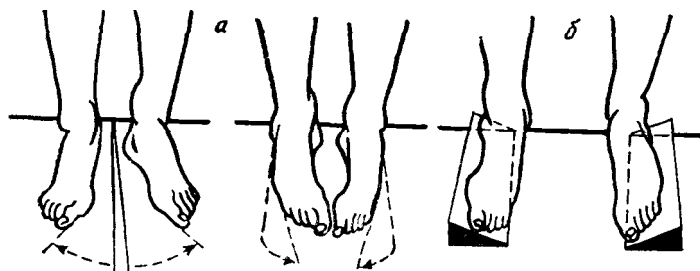


Рис. 59. Движения стопы в субтаргалоидном и медиотарзальных суставах: а — отведение — приведение; б — пронация — супинация

При измерении амплитуды движений или фиксированного положения стопы угломер устанавливают в сагиттальной плоскости, по внутренней поверхности стопы. Шарнир угломера располагается у внутренней лодыжки, одна бранша идет вдоль оси голени, другая — не по ходу метатарзальных костей, как это иногда делают, а по линии, соединяющей переднюю и заднюю точки опоры стопы.

Стопа совершает в субтаргалоидном и медиотарзальных суставах (подтаранные суставы) два движения — одно вокруг вертикальной оси, другое вокруг горизонтальной. Стопа, вращаясь вокруг вертикальной оси, поворачивается носком кнаружи (отведение) или кнутри (приведение) (рис. 59,а). При вращении вокруг горизонтальной оси стопа поворачивается подошвенной поверхностью кнутри (супинация) или кнаружи (пронация) (рис. 59,б).

Matzen (1967) измеряет эти движения следующим образом. Для измерения абдукции и аддукции стопы больной должен находиться в стоячем положении. Обе бранши угломера располагаются в продольной оси стопы (0°). Оставаясь на полу, стопа отводится кнаружи (абдукция) и кнутри (аддукция). Измерение угломером с утяжеленной стрелкой проводится в лежачем положении больного.

Для измерения пронации — супинации обе бранши угломера накладывают на линию, соединяющую головки I—V метатарзальных костей. При движении стопы в направлении максимальной про- и супинации одна из бранш движется с этой соединяющей линией, а другая остается в исходном положении.

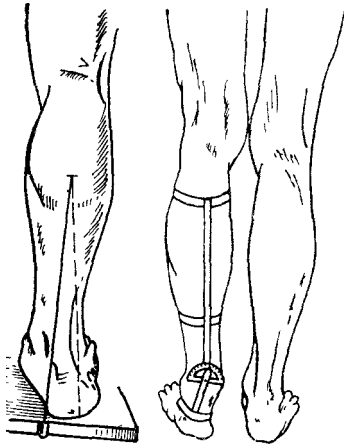
Куслик (1926) рекомендовал измерять пронацию — супинацию стопы с задней стороны ноги. Шарнир угломера устанавливают между ло-

дыжками, одна бранша идет по средней линии голени, другая направляется к середине пятки. Для определения отведенного положения стопы (pes valgus) Куслик предложил специальный прибор — вальгометр стопы (рис. 60, 61). Бранши прибора фиксированы к голени и к пятке; угол отведения стопы при нагрузке отсчитывается по транспортиру, укрепленному к бранше, фиксированной к голени.

При halux valgus или valgus измеряется угол между метатарзальной костью I и первым пальцем ноги.

Измерение подвижности в суставах по нейтральному ноль-проходящему методу.

Описываемый ниже метод измерения представляет надежный способ определения амплитуды движений в суставах и ее документации; он отличается от других методов измерения логическим построением, дает быструю ориентировку и возможность сравнения с результатами предыдущих исследований.



Нейтральный ноль-проходящий метод измерения получил широкое распространение и в большинстве развитых стран рекомендован как лучший и основной.

Рис. 60. Наружное, вальгусное, отклонение концы стопы

Рис. 61. Измерение вальгометром Куслика

Удобнее всего пользоваться при измерении размаха движений в суставах угломером с утяжеленной стрелкой, но можно измерять и любым другим гониометром. При измерении угломером с утяжеленной стрелкой врач одной рукой удерживает угломер на движущемся сегменте конечности, а второй производит у больного исследуемое движение.

Протоколирование данных и измерения. При регистрации амплитуды движений в суставе по нейтральному О-проходящему методу записывают результаты измерения тремя цифрами исходя из ноль-левого положения: сперва фиксируют угол крайней позиции в одном направлении, затем прохождение через нейтральное положение обозначают как ноль и, наконец, записывают угол конечной позиции противоположного размаха движения. Таким образом, например, запись амплитуды движения в голеностопном суставе по нейтральному ноль-проходящему методу будет иметь следующий вид:

подошвенное /тыльное сгибание — 40°/0°/50°.

Для унифицированного протоколирования придерживаются определенных правил.

I. Раньше всего измеряют и записывают движение разгибание-сгибание, причем направление движения всегда для всех суставов — от положения разгибания к положению сгибания.

II. Если сустав имеет кроме разгибания-сгибания движения в других направлениях, то после сгибания-разгибания раньше измеряют движение отведения-приведения и лишь после него вращательные движения (ротацию). Движения отведения и ротации всегда начинают с

наиболее удаленного положения от туловища по направлению к более близкому. Последовательность записи выглядит так: отв./прив.; рот. нар./рот. вн.

III. Протоколирование производят в трех колонках: в первой колонке отмечают направление движения, во второй — числовые величины правой стороны, в третьей — левой. Запись на первом месте больной стороны нецелесообразна, так как изменения могут иметься и с противоположной, здоровой; должно действовать правило: раньше правая, затем левая сторона. Запись можно производить сокращенно, например:

тазобедренный сустав	прав.	лев.
разг./сгиб. (экст./флек.)	10/0/20	5/0/90
отв./прив. (абд./адд.)	20/0/20	10/0/15
рот.нар./рот.вн.	20/0/15	10/0/5

IV. Положение ноля. При записи результатов измерения по нейтральному ноль-проходящему методу имеет существенное значение положение ноля. Если при движении имеется прохождение через нолевое положение, то ноль ставят в середине, например: отв./прив. 30/0/20.

Если же при выполнении движения нолевое положение не достигается, то ноль ставится либо впереди, либо сзади в зависимости от вида происходящего движения, например: отв./прив. 30/20/0. В указанном примере ноль расположен позади, так как при выполнении движения лз положения приведения в сторону приведения нолевое положение вообще не достигается — имеется отводящая контрактура.

Если в противоположность предыдущему примеру в тазобедренном суставе имеется движение в зоне приведения от 20 до 40°, т. е. имеется приводящая контрактура, то запись будет выглядеть так: отв./прив. 0/20/40. В этом случае ноль стоит впереди, так как при таком движении нолевое положение не достигается — размах движения начинается и заканчивается в зоне приведения (аддукции).

Особого разъяснения требует состояние, при котором нолевое положение является одновременно крайним положением одного из размахов движения в суставе. Такие условия могут наблюдаться, например, в коленном суставе, в котором нейтральное (нолевое) положение является одновременно положением максимального разгибания. Логическая запись амплитуды движений имеет в этом случае следующий вид: разг./сгиб. (экст./фл.) 0/0/130. Это означает, что разгибание в коленном суставе сверх нейтрального невозможно (ноль впереди) и движение начинается из нейтрального положения; нолевое положение достигается при движении (ноль в центре), а сгибание возможно за пределы прямого угла (130°).

При полной неподвижности в суставе, например при анкилозе тазобедренного сустава, в положении сгибания под углом 20° запись такого состояния будет следующей: разг./сгиб. 0/20/20. Если при этом нога фиксирована в отведении на 10° и наружной ротации в 15°, то запись такого анкилоза будет следующей:

экст./фл. 0/20/20
абд./адд. 10/10/0
рот. нар./рот. вн. 15/15/0.

V. Вычисление амплитуды движения. Пользуясь нейтральным ноль-проходящим методом измерения, легко определить общую амплиту-

ду движений соответствующего сустава. При подсчете амплитуды движения в одной плоскости обращают внимание на положение ноля, т. е. пройдено ли нолевое положение при выполнении движения. Если нолевое положение пройдено, то в записи ноль стоит в центре трех чисел; для получения амплитуды движения складывают две крайние цифры. Пример: отв./прив. 30/0/20; амплитуда движения равна 50°.

Если при выполнении движения нолевое движение не пройдено или не достигнуто, то ноль располагается впереди трехцифрового показателя или позади него; для определения общей амплитуды движения в этом случае меньшее число вычитают из большего. Пример: отв./прив. 30/20/0; амплитуда движения 10°.

Измерение роста

Рост исследуемого измеряется в положениях стоя и сидя с помощью ростомера, планка которого движется по вертикальной шкале. При измерении исследуемый должен стоять ровно в непринужденной позе, не поднимая плеч, с сомкнутыми стопами. Можно вместо ростомера пользоваться обычным чертежным угольником, приставляемым к стене. Последний способ может быть применен в домашних условиях.

В положении стоя измеряется общий рост, сидя — длина туловища. Иногда приходится измерять рост больного в лежачем положении. В положении лежа физиологические искривления позвоночника сглаживаются и рост по сравнению со стоячим положением увеличивается на 14—55 мм.

При измерениях следует помнить, что пропорции тела у ребенка иные, чем у взрослого (рис. 62). Нормально развивающийся ребенок достигает к 5 годам жизни 60% окончательного роста, к 10 годам — 75%, к 15 годам — 90% и к 20 годам — 99% (Matzen).

Рост 140—105 см считается у взрослого карликовым, до 205 см — высоким и очень высоким, свыше 205 см — гигантским. О возрастном соответствии роста ребенка судят путем сравнения его с другими детьми.

Ребенок растет неравномерно, толчками, поэтому при ортопедическом исследовании ребенка полезно проводить измерения периодически, чтобы получить представление о динамике роста. С фазами развития, характеризующимися ускорением роста, связаны некоторые ортопедические заболевания детского возраста. Различают следующие фазы.

1. Фаза раннего детства (до 4—5 лет), в которой значительно изменяются пропорции тела и начинается усиленный рост,

2. Фаза, предшествующая созреванию (от 6 до Шлет), характеризуется медленным развитием и ростом, длина ног продолжает увеличиваться.

3. Фаза созревания (старше 10 лет) протекает с бурным, иногда дисгармоничным, развитием и ростом до тех пор, пока с окон-

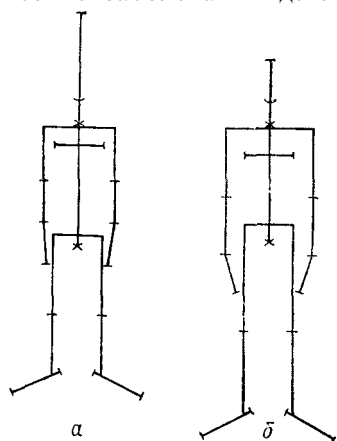


Рис. 62. Пропорции тела у полуторагодовалого ребенка (а), у взрослого (б)

чением созревания она не закончится гармоническим развитием тела. Разница в длине ног может полностью выравняться в течение 6—12 месяцев (Lange, 1965).

Наблюдения за ребенком с нарушением осанки, за течением и результатами лечения требуют систематического, с интервалами в несколько месяцев, измерения роста больного.

Измерение динамики роста при сколиозе. Периодическое измерение роста больного имеет большое значение для определения состояния, течения и тяжести структурного сколиоза, его прогноза и выбора метода лечения. Измерение можно производить в домашних условиях, на амбулаторном приеме и в стационаре.

Основной вопрос — прогрессирует сколиоз с ростом больного или остается стабильным — решается периодическим исследованием больного и измерением его роста. Рост измеряют каждые два-три месяца в положениях стоя и сидя. Повторные измерения проводят при таком же положении больного — голову устанавливают так, чтобы наружное слуховое отверстие располагалось на уровне глаз. Приставленный к стене обычный угольник опускают до соприкосновения с вершиной темени; спина при измерении прикасается к стенке. Результаты измерения записывают на одном и том же листе столбиком для сравнения.

Измерение длины конечностей

Для правильного измерения длины конечностей необходимо соблюдение следующих условий: а) измерение должно быть сравнительным (измеряется одновременно здоровая и больная конечности); б) опознавательными точками для измерения служат костные выступы; в) при измерении необходимо пользоваться симметричными костными выступами.

Длина конечностей определяется сопоставлением симметричных опознавательных точек на глаз и с помощью простейших измерительных приборов.

Опознавательные точки. Общепринятыми точками, от которых проводится измерение, служат наиболее доступные ощупыванию костные выступы. На руке такими выступами являются лопаточный отросток (proc. acromialis), локтевой отросток (proc. olecranon), шиловидные отростки луча и локтевой кости (proc. styloideus radii, proc. styloideus ulnae). Опознавательными пунктами для измерения ноги служат передняя верхняя ость подвздошной кости (spina ilii ventralis sup.), большой вертел бедра (trochanter major), суставной конец" мышелка бедра или головка малой берцовой кости (capitulum fibulae). При порочной установке стопы опознавательным пунктом является ее дистальная опорная поверхность (головки плюсневых костей при конской стопе и пяточный бугор при пяточной стопе).

Если характер деформации не позволяет пользоваться обычными опознавательными точками, приходится прибегать к другим легко ощупываемым пунктам. Важно, однако, постоянно придерживаться правила симметрии как в расположении конечностей, так и в отношении точек, от которых проводится измерение длины.

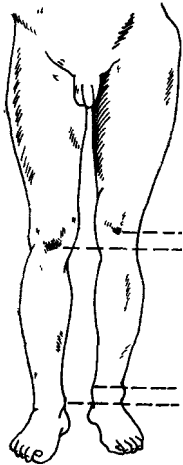
Предварительный этап измерения — исследование оси конечности.

Измерение длины рук и ног сопоставлением. Укорочение конечности, особенно нижней, свыше 2—3 см обнаруживается при сравнительно беглом осмотре. Оно сопровождается появлением при

храмывающей походки. При осмотре можно заметить также изменение объема конечности — припухлость, атрофию.

Точные изменения длины конечностей определяются путем сопоставления и сравнительного осмотра симметричных точек, видимых или легко доступных ощупыванию.

Измерение длины ноги при сопоставлении симметричных точек проводится путем определения высоты стояния лодыжек, верхних полюсов коленных чашек (рис. 63), вертелов бедра, верхних передней и задней остей подвздошных костей (при смещениях крыльев таза). Исследуется больной в положении лежа.



При определении укорочения у детей в возрасте до трех лет метод сопоставления является особенно ценным, так как измерение, связанное с прошупыванием у них костных выступов, может оказаться затруднительным. Длина бедра определяется у детей путем сравнения высоты колен при согнутых тазобедренных и коленных суставах (рис. 64), длина голени — тем же приемом, с той лишь разницей, что стопы ребенка лежат на поверхность стола, на котором он лежит (рис. 65).

Рис. 63. Определение укорочения ноги сопоставлением высоты стояния коленных чашек и лодыжек при разогнутых ногах

Ценно определение длины ножек у ребенка при согнутых под прямым углом тазобедренных суставах и разогнутых коленных; укорочение ножки делается хорошо заметным при сопоставлении высоты стояния пяток (рис. 66). Такой прием дает возможность определить не только укорочение одной из ножек, но и прочность упора головки бедренной кости в вертлужную впадину. При подвывихе в тазобедренном суставе

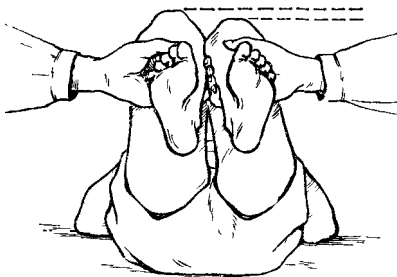


Рис. 64. Определение укорочения бедра у ребенка сравнением высоты стояния колен. Ноги согнуты в тазобедренных и коленных суставах и фиксированы в этом положении руками врача. В данном случае осмотр обнаруживает укорочение левого бедра

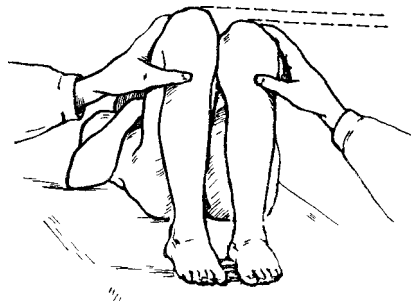
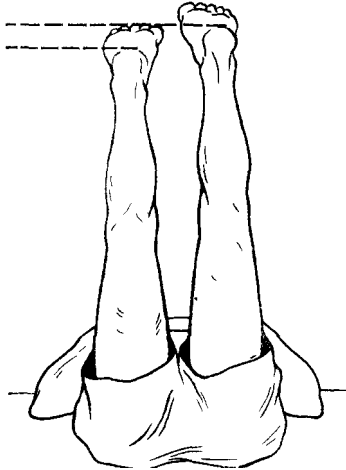


Рис. 65. Определение укорочения голени у ребенка сравнением высоты стояния колен. Ноги согнуты в тазобедренных и коленных суставах, стопы упираются в поверхность стола; в этом положении ножки ребенка фиксированы руками врача. Левая голень укорочена

придание ножкам ребенка такого положения напрягает сгибатели бедра (двуглавую, полусухожильную и полуперепончатую мышцы), и головка, лишенная прочного упора, смещается тягою мышц. Эти же приемы можно использовать и при определении укорочения у взрослых. Таким способом \дается обнаружить незначительное (меньше 1 см) укорочение. При исследовании длины ног методом сопоставления следует проверить, правильно ли располагается таз.

Длина рук устанавливается по уровню кончиков третьих пальцев вытянутых «шо швам» рук. Длина плеча определяется осмотром сзади при согнутых под прямым углом предплечьях (рис. 67). Разница в длине предплечий очень хорошо обнаруживается, если установить оба локтя исследуемого на стол, приложив предплечья друг к другу ладонными поверхностями (рис. 68); сравнивают длину предплечий по шиловидным отросткам локтевой кости и по кончикам пальцев.



Результаты исследования методом сопоставления проверяются и уточняются при помощи измерительных приборов простейшей конструкции: измерительной сантиметровой ленты, деревянных дощечек для определения длины конечности

Измерение длины руки ног сантиметровой лентой. Измерение позволяет закрепить данные первоначального осмотра и ощипывания в цифровых показателях, сравнить их с результатами последующих наблюдений. Поэтому необходимо соблюдать известную

Рис 66 Определение длины ног и упора головки бедра в вертлужную впадину

рой ленты, деревянных дощечек для определения длины конечности

Измерение длины руки ног сантиметровой лентой. Измерение позволяет закрепить данные первоначального осмотра и ощипывания в цифровых показателях, сравнить их с результатами последующих наблюдений. Поэтому необходимо соблюдать известную

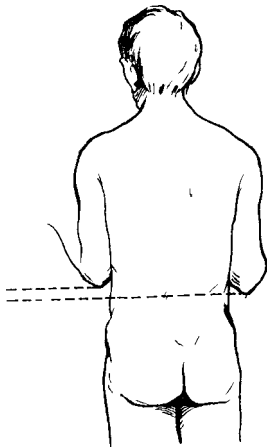


Рис 67 Определение укорочения длины плеч сравнительным осмотром сзади при согнутых локтях под прямым углом

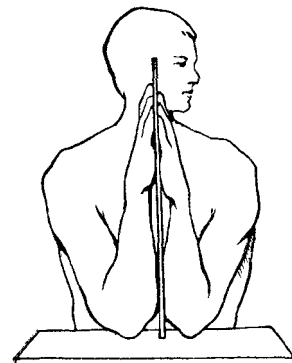


Рис 68 Определение длины предплечий сравнительным осмотром

точность и единообразие при измерении, без чего метод утрачивает свое значение. Одно из главных условий — правильное положение больного.

При неограниченной свободе движений во всех суставах как нижней, так и верхней конечности следует придать больной и здоровой конечностям симметричную установку. Для ног такой установкой служит положение, параллельное длинной оси тела, которое они занимают при свободном вертикальном положении туловища (нейтральное положение). Уложив больного, необходимо проследить за правильным положением

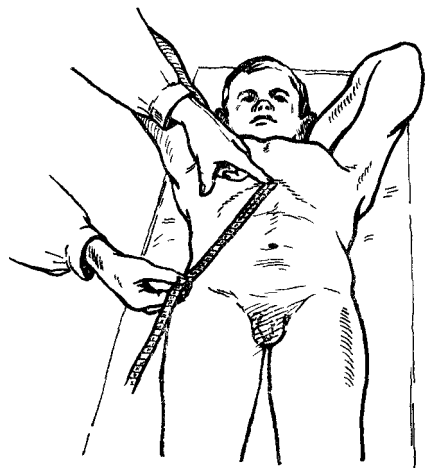


Рис 69 Измерение сантиметровой лентой смещения от мечевидного отростка до передних верхних остей подвздошных костей при переломе таза




Рис 70 Измерение длины ноги от передней верхней ости подвздошной кости до внутренней лодыжки

его таза, которое определяется по стоянию передних верхних остей подвздошной кости. Передние верхние ости подвздошной кости должны, во-первых, располагаться на линии, перпендикулярной длинной оси тела, и, во-вторых, находится на одном и том же уровне от плоскости стола, на котором лежит исследуемый. Перекашивание таза в ту или в другую сторону неизбежно связано с приведением одной из ног или с поворотом ног наружу либо внутрь, а следовательно, и с изменением их относительной длины.

При измерении длины руки располагаются параллельно туловищу, «по швам»; правильность стояния плечевого пояса определяется одинаковым уровнем стояния нижних углов или акромиальных отростков лопатки.

Техника измерения сантиметровой лентой проста: ленту укладывают с достаточным натяжением, но без провисания на измеряемую конечность от одного костного выступа до другого. У больных, склонных к потливости, удобно покрыть сантиметровую ленту пудрой с тем, чтобы она скользила по коже, не задерживаясь.

Величина смещений крыльев таза (при комбинированных переломах тазового кольца и др*) определяется по отстоянию передних верхних остей подвздошных костей от средней линии тела или — более точно —

по расстоянию от конца мечевидного отростка грудины до передних верхних остей таза спереди (рис. 69) и от остистого отростка одного из позвонков до задних верхних остей (при вывихах подвздошной кости в крестцово-подвздошном сочленении). Длина ноги измеряется расстоянием от передней верхней ости подвздошной кости до внутренней лодыжки. Если измерение до внутренней лодыжки вследствие особенностей деформации невозможно, то пользуются в таких случаях наружной лодыжкой. Расстояние от передней верхней ости подвздошной кости до внутренней или наружной лодыжки называется суммарной, или клинической, длиной ноги. Длина бедра может быть измерена от вершины большого вертела до суставной щели коленного сустава, длина голени — от суставной щели до края наружной лодыжки (рис. 70--72).

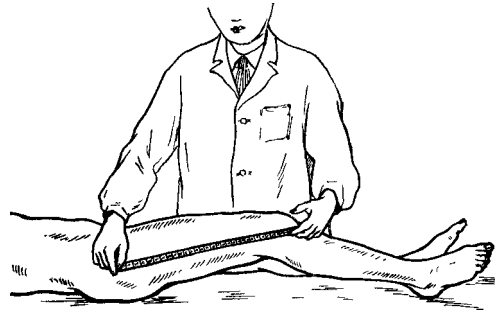


Рис. 71. Измерение длины бедра от большого вертела до суставной щели колена снаружи

Расстояние от большого вертела до суставной щели коленного сустава называется истинной длиной бедра, от суставной щели до наружной лодыжки — истинной длиной голени.

Ширина надплечья измеряется от акромиона до края вырезки рукоятки грудины (acromion — jugulum sterni). Одностороннее изменение ширины надплечья имеет значение при деформациях грудной клетки, при переломах и вывихах ключицы. Длина ключицы измеряется от грудино-ключичного до ключично-акромиального сочленения.

Длина руки измеряется расстоянием от вершины processus acromialis до шиловидного отростка лучевой кости (processus styloideus radii) или до конца третьего пальца; длина плеча — от processus acromialis до локтевого отростка; длина предплечья — от локтевого отростка до processus styloideus ulnae (рис. 73 — 75).

При документации полученных данных всегда должны отмечаться пункты, от которых проводилось измерение, например:

длина правой ноги (передн. верхи, ость — внутр. лод.)	— 96 см
« левой	« « « « — 92 см

Эти измерения при свободной подвижности суставов не требуют особых технических приемов; при фиксированных в согнутом положении суставах приемы усложняются.

При искусственном удержании конечности, имеющей

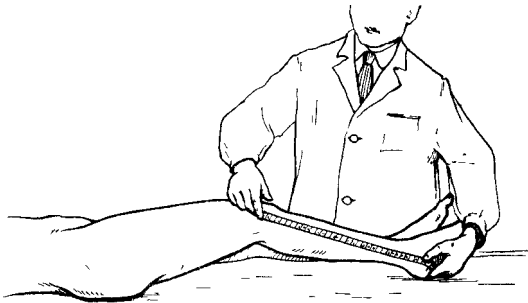


Рис. 72. Измерение длины голени от суставной щели колена до наружной лодыжки

свободную подвижность во всех суставах, в вынужденном положении сравнительное измерение проводят, установив здоровую ногу (руку) исследуемого в то же положение, в каком находится больная нога (рука). Необходимо следить за правильным положением таза больного или его плечевого пояса, как это описано выше (рис. 76).

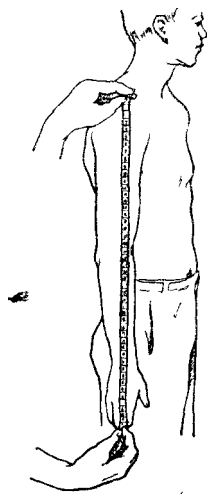


Рис. 73. Измерение длины руки от края акромиального отростка до конца третьего пальца

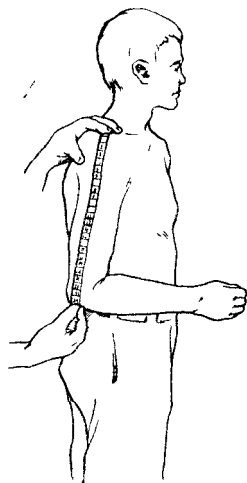


Рис. 74. Измерение длины плеча от края акромиального отростка до локтевого отростка

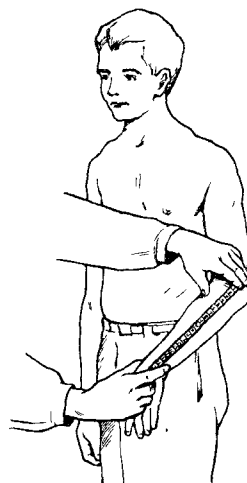


Рис. 75. Измерение длины предплечья от локтевого отростка до шиловидного отростка локтевой кости

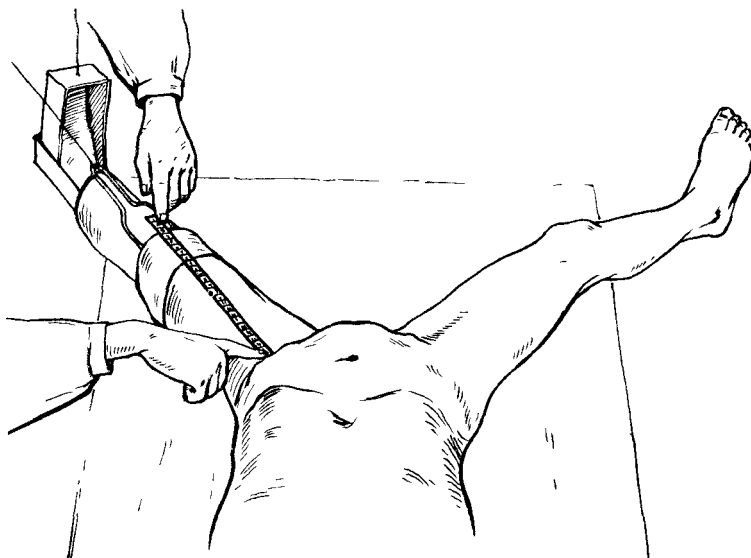


Рис. 76. Измерение длины ноги при вынужденном ее положении. Перелом левого бедра; скелетное вытяжение. Левая нога отведена и фиксирована в этом положении скелетным вытяжением. Для сравнительного измерения правая, здоровая, нога уложена в такое же положение

Указанное правило необходимо соблюдать при лечении переломов костей, вывихов и т. д. методом постоянного клеевого или скелетного вытяжения, а также при лечении переломов внутрикостным проведением гвоздя, когда ноге (руке) больного придается в послеоперационном периоде вынужденное положение.

Измерение длины при стойко вынужденной установке ноги, фиксированной в суставе анкилозом или контрактурой в согнутом положении, требует применения более сложных приемов. Многие заболевания опорно-двигательного аппарата сопровождаются ограничением подвижности в суставах, что создает известные трудности и заставляет при измерении длины конечности приспосабливаться к имеющимся условиям. Приспособление, однако, не должно идти в ущерб точности измерения.

Патологические процессы могут вызывать в костях и суставах стойкие искривления, нарушения нормальной длины отдельных сегментов конечности и смещение суставных концов. При каждом из перечисленных патологических состояний возникает свой особый вид укорочения или удлинения пораженной конечности. Нередко наблюдается одновременно несколько видов изменения длины измеряемой конечности. В задачу измерения входит тогда определение величины каждого вида укорочения (удлинения) в отдельности, а также общего (суммарного) изменения длины конечности. Лечебные мероприятия, направленные к устранению изменений длины конечности, могут осуществляться по намеченному плану лишь в том случае, если предварительное измерение позволит врачу предусмотреть, чего он может достигнуть в результате вмешательства. В противном случае лечение проводится вслепую, без ясного представления об исходе. Поэтому необходимо уметь дифференцировать истинное укорочение или удлинение от кажущегося и от суммарного (клинического).

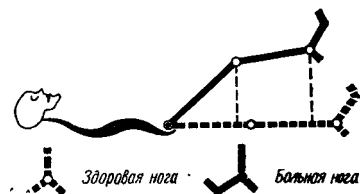
Определение этих понятий позволяет, кроме того, уяснить способы, какими больной пользуется для компенсации дефектных установок, и наметить в ряде случаев пути терапии.

Виды укорочений (удлинений)

Кажущееся укорочение (или удлинение) наблюдается при дефектной установке конечности, фиксированной в суставе под углом анкилозом, контрактурой, ригидностью. Укорочение возникает потому, что проекция стоящих под углом сегментов короче их общей длины (рис. 77). Кажущееся удлинение может также явиться результатом компенсаторных приспособлений больного. При кажущемся укорочении (или удлинении) результаты посегментного измерения больной ноги совпадают с аналогичными измерениями здоровой конечности.

Пример 1 — анкилоз в коленном суставе, фиксированном под углом. Больной ходит, сильно хромя вследствие укорочения, обусловленного стойким согнутым положением ноги в коленном суставе. В том, что согнутая нога действительно короче здоровой, мы

Рис. 77. Кажущееся укорочение ноги, фиксированной в положении сгибания в тазобедренном и коленном суставах. Проекция стоящих под углом сегментов короче их общей длины



убеждаемся, уложив больного так, чтобы передние верхние ости подвздошных костей находились строго на линии, перпендикулярной к длинной оси тела; измерим лентой клиническую (суммарную) длину ноги (расстояние от ости подвздошной кости до внутренней лодыжки по прямой, минуя коленный сустав). Если же измерить отдельно истинную длину бедра (от большого вертела до суставной щели) и истинную длину голени (от суставной щели до наружной лодыжки), то обнаружится, что длина отдельных сегментов здоровой и анкилозированной под углом ноги окажется одинаковой. Таким образом, укорочение здесь является *кажущимся*, оно обусловлено патологической установкой коленного сустава, а не истинным уменьшением длины одного из сегментов нижней конечности.

Документация данных измерений

1.	Длина правой ноги (передн. верхи, ость — внутр. лод.)	— 98 см
	» левой » » » » »	— 92 см
2.	» правого бедра (больш. верт.— сует, щель)	— 47 см
	» левого » » » » »	— 47 см
3.	» правой голени (сует, щель—нар. лод.)	— 47 см
	» левой » » » » »	— 47 см

Укорочение левой ноги на 6 см, установленное измерением общей длины ног, является кажущимся (анкилоз в положении сгибания колена); истинного укорочения нет¹.

Пример 2 — анкилоз в голеностопном суставе в положении конской стопы. Больной передвигается, прихрамывая, так как конская установка стопы удлинняет ногу. Если, правильно уложив больного, измерить на анкилозированной ноге расстояние от передне-верхней ости подвздошной кости до уровня головок плюсневых костей (т. е. до плоскости опоры при конской стопе) и измерить от той же точки до плоскости опоры (т. е. до головок плюсневых костей или пяточного бугра) здоровую ногу, стопа которой при стоянии располагается под прямым углом к голени, то анкилозированная нога окажется длиннее здоровой. Измерение ног по сегментам (голень, бедро, стопа) обнаружит одинаковую длину обеих ног; удлинение анкилозированной ноги, следовательно, будет кажущимся, связанным с патологической установкой стопы.

Истинное укорочение (или удлинение) имеется в тех случаях, когда при дробном, поsegmentном измерении обнаруживается, что одна из костей укорочена (или удлинена) по сравнению с симметричным отделом здоровой конечности. В основе изменений, приводящих к истинным укорочениям, могут лежать разрушения эпифизарной пластинки и связанная с этим задержка роста в длину, неправильно сросшиеся переломы со смещением отломков по длине и т. п. Истинные удлинения возникают при избыточном росте эпифизарной пластинки.

Длина здоровой ноги при измерении от передней верхней ости подвздошной кости до внутренней лодыжки—102 см, больной ноги—97 см; укорочение больной ноги равно 5 см. Поsegmentно длина бедра здоровой ноги от большого вертела до суставной щели коленного сустава—41 см, больной ноги—41 см, длина голени здоровой ноги от суставной щели до наружной лодыжки—42 см, больной ноги—37 см.

Ясно, что укорочение больной ноги на 5 см—результат укорочения голени.

Документация измерения:

Длина правой ноги (передн. верхи, ость — внутр. лод.)	— 102 см
» левой » » » » »	— 97 см
правого бедра (больш. верт. сует, щель)	— 41 см
» левого » » » » »	— 41 см
» правой голени (сует, щель — нар. лод.)	— 42 см
» левой » » » » »	— 37 см

Укорочение левой ноги на 5 см является истинным; оно вызвано смещением отломков костей голени по длине.

¹ Несовпадение цифры, полученной при измерении длины здоровой ноги от передней верхней ости до внутренней лодыжки (98 см), с суммой данных ее segmentарного измерения (47 см+47 см=94 см) не имеет практического значения, так как segmentарное измерение (2-е и 3-е) ставило целью выяснить, существует ли разница в длине голени и бедер обеих ног.

другие же, наоборот, удлинит ее, компенсируя в известной мере суммарное укорочение или даже замаскировав его. Правильное измерение позволяет врачу в таких случаях разобраться в картине сложных изменений и избежать возможных ошибок и опрометчивых решений.

Больной страдает резко выраженной левосторонней конской стопой, укорочением бедра и голени, вызывающими значительную хромоту.

При измерении выявлено:

Длина правой ноги (от передн. верхи, ости до головки		
	перв плюсн кости)	— 80 см
» левой	»	— 82 см
	(удлинение на 2 см);	
Длина правого бедра (больш верт — сусг шель)		— 40 см
» левого	»	— 37 см
	(истинное укорочение 3 см);	
Длина правой голени (сует, шель — нар. лод.)		— 40 см
» левой	»	— 38 см
	(истинное укорочение 2 см)	

Таким образом, кажущееся удлинение (конская стопа левой ноги) не только компенсирует 5 см истинного укорочения бедра и голени (3+2), но сверх этого удлинит больную ногу по сравнению со здоровой на 2 см.

При суммарном удлинении в 2 см величина кажущегося удлинения равна $7 \text{ см} - 2 + (3 + 2) = 7 \text{ см}$. Полное устранение конской стопы неизбежно приведет к укорочению ноги на 5 см, так как эти 5 см укорочения раньше, до устранения деформации, компенсировались вынужденной установкой стопы.

Величина суммарного укорочения (или удлинения) определяется обычно при лежачем положении больного путем сравнительного измерения расстояния от передне-верхней ости подвздошной кости до внутренней (если же это невозможно — до наружной) лодыжки или до головки первой (или пятой) плюсневых костей. Если из-за характера имеющейся деформации нога не может быть измерена таким образом, следует прибегнуть к помощи деревянных дощечек.

Измерение длины нпд — лррдянными дощеч KJLMJL. Для определения суммарного укорочения (или удлинения) в стоячем положении больного используются подставки определенной высоты. Подставки представляют собой деревянные дощечки размером 26X10 см, толщиной в 1/2, 1, IVz» 2, 3, 4, 5 и 10 см. Их подкладывают под укороченную ногу до тех пор, пока таз не установится в правильном горизонтальном положении. Высота подкладок соответствует суммарному укорочению ноги.

У больного вывих в тазобедренном суставе, приводяще-сгибательная контрактура бедра и неправильно сросшийся перелом голени на одной и той же стороне.

Измерение длины ног в стоячем положении больного с помощью подкладок под больную ногу обнаружило суммарное укорочение последней на 12 см по сравнению со здоровой, длина которой 103 см. Измерить длину больной ноги с помощью сантиметровой ленты оказалось невозможным из-за характера деформации. Длина здорового бедра — 42 см, больного — 42 см, длина здоровой голени (от суставной щели до наружной лодыжки) — 43 см, больной — 38 см, истинное укорочение больной голени — 5 см. Большой вертел стоит на 3 см выше линии Roser — Nelaton (относительное укорочение). Кажущееся укорочение больной ноги, вызванное сгибательно-приводящей установкой бедра (контрактурой), не измерено.

Суммарное укорочение больной ноги	— 12 см
Истинное » » »	— 5 см
Относительное » » »	— 3 см
Кажущееся 4 см $[12 - (5 + 3) = 4]$, т. е. $C - (И + О) = K1$	

При удлинении больной ноги измерительные подставки подкладываются не под больную, а под здоровую ногу.

При исследовании описанных изменений в длине нижних конечностей необходимо учитывать и определять деформации, являющиеся результатом компенсаторных приспособлений больного.

Компенсаторные изменения. При патологических статико-динамических нарушениях в тазобедренном суставе наблюдаются компенсаторные изменения вышележащих отделов. Под влиянием различных причин (анкилоз, ригидность, контрактура) бедро может быть фиксировано по отношению к тазу в одном из вынужденных положений: сгибания, отведения или приведения. Целесообразно выяснить, к чему приводит каждая из перечисленных патологических установок ноги.

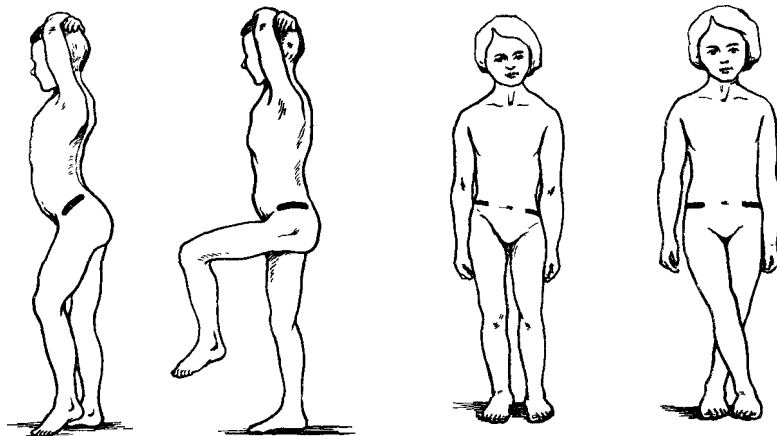


Рис. 78. Больной 14 лет. Анкилоз (контрактура) в левом тазобедренном суставе в положении сгибания. Линией намечен гребень подвздошной кости. При стоянии больного с упором на анкилозированную ногу таз наклоняется вперед и образуется лордоз позвоночника в поясничном отделе

Рис. 79. Тот же больной, что на рис. 78. Левому бедру придано положение, в каком наступил анкилоз. Таз установился в правильном положении, исчез компенсаторный лордоз

Рис. 80. Больная 10 лет. Анкилоз (контрактура) правого тазобедренного сустава в положении приведения. При опоре на правую (анкилозированную) ногу больная приподнимает правую половину таза. Помечены гребни подвздошных костей

Рис. 81. Та же больная, что на рис. 80. Анкилозированной (правой) ноге придано положение, в котором бедро фиксировалось в суставе. Таз, как видно по гребням подвздошных костей, установился в правильном положении

Для простоты можно принять, что таз располагается горизонтально и несет позвоночник, упирающийся в таз перпендикулярно поперечной его оси; в свою очередь таз покоится на расположенных параллельно ногам, отходящих от него под прямым углом ю горизонтальной плоскости.

При наличии сгибательной установки в тазобедренном суставе больной может опереться полностью на стопу пораженной ноги лишь в том случае, если компенсирует сгибательное положение бедра опущением таза на угол, равный углу сгибательной контрактуры (анкилоза, ригидности). Это и происходит путем увеличения поясничного лордоза благодаря подвижности позвоночника (рис. 78, 79). Если при такой дефор-

мазни измерить ногу по сегментам (бедро и голень отдельно), то окажется, что длина обеих ног одинакова; нет также изменения относительной длины. Опущение таза, следовательно, вызвано кажущимся укорочением ноги вследствие имеющейся сгибательной установки в тазобедренном суставе.

В случае приводящей установки в тазобедренном суставе опора на обе ноги возможна только при поднятии таза на стороне поражения на УГОЛ, равный углу приведения. Это наблюдается при компенсаторном сколиозе позвоночника. Поднятие таза, как и в первом случае, вызвано кажущимся укорочением ноги из-за приведенной установки (рис. 80, 81).

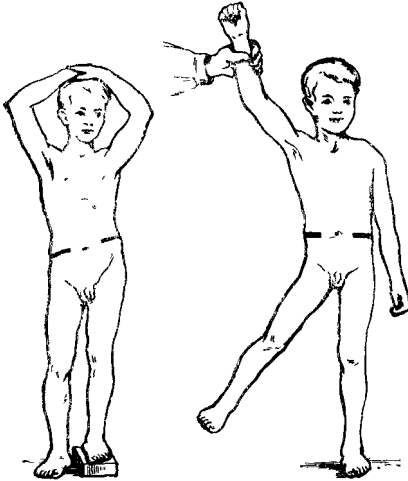


Рис. 82. Больной 12 лет Анкилоз (контрактура) в правом тазобедренном суставе в положении отведения. Из-за кажущегося удлинения правой ноги под здоровую ногу подложена вкладка. Таз опущен на стороне фиксированного в отведении сустава

Рис. 83. Тот же больной, что на рис. 82. Правой ногой придано положение, в котором наступил анкилоз между бедром и тазом (отведенное положение). Таз установился в правильном положении

В противоположность этому при фиксации бедра в отведенном положении, по отношению к тазу (отводящая контрактура, анкилоз в положении отведения) создаются условия кажущегося удлинения, и больной может опираться на отведенную ногу при условии опущения соответствующей половины таза (рис. 82, 83). Образующийся при этом сколиоз имеет направление, обратное компенсаторному сколиозу, появляющемуся при приводящей установке бедра.

При патологических установках в тазобедренном суставе наблюдаются также изменения в нижележащих отделах. Примером могут служить наружное отклонение голени (*genu valgum*) и приведение стопы (*pes valgus*), возникающие через известное время после появления приводящей установки в тазобедренном суставе. Вначале, особенно в детском возрасте, такие компенсаторные изменения нестойкие; они появляются только при нагрузке ноги и исчезают при лежачем положении больного. Со временем, однако, компенсаторные изменения делаются стойкими (костными), что необходимо иметь в виду при корригирующих операциях по поводу порочных положений в тазобедренном суставе.

Измерение окружности конечности и суставов

Окружность конечности должна измеряться на определенном расстоянии от следующих костных выступов: для ноги — от передней верхней ости подвздошной кости, большого вертела бедра, суставной щели, головки малой берцовой кости; для руки — от акромиального отростка, внутреннего надмышелка плеча. Одновременно измеряют объем здоро-

вой конечности на том же уровне. Все последующие измерения необходимо проводить на том же уровне. В записи объема фиксируют: от какого костного выступа исходили при измерении окружности сегмента или сустава и расстояние от выступа до места, где лента укладывалась вокруг конечности. Например, окружность здорового бедра на 20 см дистальнее большого вертела равна 62 см, окружность больного бедра на том же уровне — 52 см. Уменьшение окружности больного бедра — 10 см.

Измерение стоп

К измерению стопы прибегают обычно в тех случаях, когда необходимо получить данные о величине ее свода. Нарушение свода стопы наблюдается при плоскостопии, при котором высота свода уменьшается. Иногда свод стопы может, наоборот, увеличиваться, например при плоской и пяточной стопах. Деформации стоп могут быть врожденными и приобретенными. В последнем случае они возникают в результате травм (чаще всего переломов), параличей (полиомиелит, спастический детский паралич), статической недостаточности и т. п.

Стопы измеряются как с нагрузкой, так и без. По Фридлянду, стопа устанавливается перед измерением на чистый лист бумаги. Контуры стопы очерчиваются карандашом, который держат вертикально. По обведенному контуру измеряют: а) длину стопы от верхушки пальцев до конца пятки; б) ширину стопы на уровне первого-пятого плюснофалангового сочленения («большая» ширина); в) ширину стопы на уровне заднего края лодыжек («малая» ширина).

Высота стопы определяется измерением вертикали от пола до наивысшего пункта стопы (область ладьевидной кости), отстоящего на расстоянии поперечного пальца от прямого угла голеностопного сгиба. Вертикаль измеряется обыкновенным циркулем и измерительной линейкой. Удобно пользоваться одним из стопомеров, предложенных Фридляндом (1926, 1927) (рис. 84). Об изменении продольного свода можно судить, пользуясь индексом $\frac{5X100}{D}$, где V — высота, D —

длина стопы. Найденное процентное отношение и есть искомый подометрический индекс Фридлянда.

Нормальная стопа, по Фридлянду, имеет индекс от 31 до 29; понижение свода и плоская стопа характеризуются индексом в границах от 29 до 25, индекс, меньший 25, наблюдается при резко выраженном продольном плоскостопии.

При измерении плоской стопы следует иметь в виду, что уплощение ее продольного свода может являться только одним из компонентов «плоскостопия», как это наблюдается, например, при статической недостаточности стопы. Деформация стопы в результате статической недостаточности складывается из: а) пронации заднего отдела стопы и компенсаторной относительной супинации ее переднего отдела; б) изгиба к тылу переднего отдела стопы по отношению к заднему отделу, устанавливающемуся в положении подошвенного сгибания (уплощение свода); в) отведения переднего отдела стопы (абдукции) по отношению к ее задней части. Клиническое значение всех трех компонентов деформации одинаково важно. Поэтому при измерении должны быть определены углы пронационного положения пятки и отведения переднего отдела стопы. В том или ином случае плоскостопия, особенно при начальных

формах, преобладает один из названных компонентов деформации, дающий особую клиническую картину пронираванной (плоской) стопы.

Пронация заднего отдела стопы (пронация пятки) определяется с нагрузкой, т. е. больной находится в стоячем положении. По задней поверхности голени, по средней линии ахиллова сухожилия проводится ось, идущая к середине пяточного бугра. Отклонение этой оси кнаружи от вертикали, полученной с помощью отвеса, дает угол пронации заднего отдела деформированной стопы, пятки (см. рис. 60).

Нормально ось пятки сливается с линией отвеса, проведенной по середине ахиллова сухожилия.

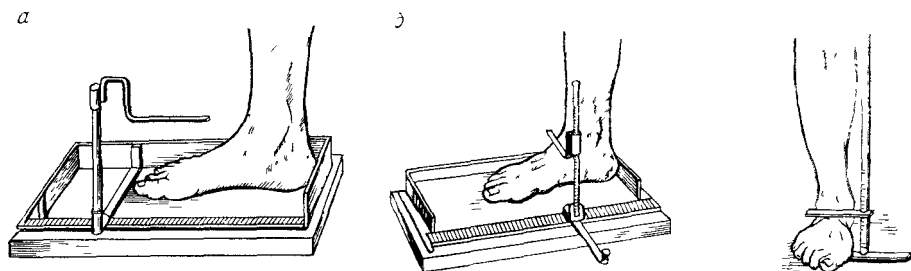


Рис. 84. Стопомер Фридлянда: а — общий вид; б — измерение высоты свода; в — упрощенный вариант

Отведение переднего отдела стопы (абдукции) измеряется по обрисовке. На чистом листе бумаги обрисовывают внешние контуры исследуемой стопы; карандаш должен находиться в вертикальном положении. Обрисовываются также очертания наружной и внутренней лодыжек. После этого соединяются прямой линией наиболее выступающие части контуров лодыжек (бималеолярная линия М — М). Ось нормальной стопы проходит через две точки, через середину кончика второго пальца и середину бималеолярной линии. Если продолжить ось стопы в сторону обрисованной пятки, то при нормальном строении стопы большая часть обрисованной пятки располагается кнутри от оси стопы. Ось стопы образует с бималеолярной линией угол меньше прямого (рис. 85,а).

При плоской (пронираванной) стопе угол, образованный осью стопы и бималеолярной линией, больше прямого, что показывает наличие отведения переднего отдела стопы; величина угла отклонения дает представление о степени выраженности абдукции. По расположению оси на обрисованном контуре пятки можно определить степень пронации заднего отдела стопы (рис. 85,б).

Все измерения стопы проводятся симметрично на обеих ногах.

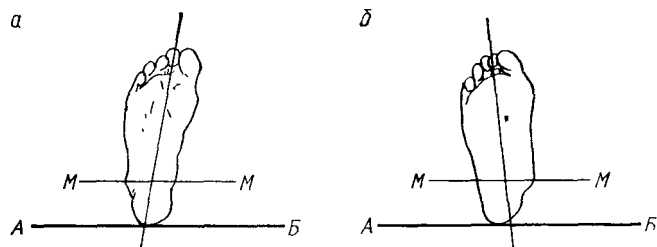


Рис. 85. Ось стопы в норме (а) и патологии (б)

Измерение позвоночника

Метод измерения применяется при различных искривлениях позвоночника. Зафиксировав в цифровом выражении исходное состояние больного, можно получить в дальнейшем возможность определить путем измерения те изменения, которые связаны с ростом больного или появились в результате применения тех или иных методов лечения.

Искривление позвоночника может наступить в трех плоскостях: фронтальной (боковое отклонение — сколиоз), сагиттальной (круглая спина, горб — кифоз) и горизонтальной (поворот позвонков вокруг вертикальной оси — торсия). Позвоночник может деформироваться в какой-нибудь одной плоскости, например во фронтальной (люмбишиалгический сколиоз — *scoliosis ischiadica*) либо в сагиттальной (юношеская круглая спина), или же одновременно в двух плоскостях: во фронтальной и горизонтальной (боковое искривление с торсией). Морфологически искривления позвоночника проявляются как в нарушении взаимного расположения позвонков, так и в изменениях их формы и внутренней структуры. Различные заболевания характеризуются специфической для каждого из них клинической картиной искривления позвоночника. Так называемый люмбишиалгический рефлекторный сколиоз возникает при поясничных болях или грыже межпозвонкового диска, круглая спина — при юношеском кифозе (*kyphosis juvenilis Scheuermann*), горб — при разрушении тел позвонков в результате травмы или воспалительного процесса. Так называемый идиопатический сколиоз характеризуется появлением бокового искривления, комбинирующегося с торсией позвоночника и иногда с кифозом; вместе с искривлением позвоночника деформируются при сколиозе грудная клетка и таз.

Искривления позвоночника бывают стабильными или прогрессирующими. В детском и юношеском возрасте искривление позвоночника (сколиоз, кифоз) может нарастать, угрожая развитием тяжелой деформации. Увеличение искривления бывает равномерным или прерывистым, медленным или быстрым. Ухудшение может приостановиться спонтанно, при лечении и без всякого лечения на любой степени искривления, даже на самой слабой. В каких случаях ухудшение деформации приостанавливается и в каких прогрессирует — неизвестно.

Прогноз деформации в значительной мере зависит от возраста больного и темпа развития искривления. Сколиоз у маленьких детей имеет более тяжелый прогноз, чем у старших детей и подростков. У женщин ухудшение возможно приблизительно до 15-летнего возраста, у мужчин — до 16 лет.

О злокачественном течении искривления позвоночника судят по темпу развития деформации. Нарастание искривления обычно связано с периодами быстрого роста больного, однако рост не является единственным фактором, усиливающим деформацию. Если искривление увеличивается, то это происходит вместе с ростом больного, а не вследствие роста.

О динамике развития сколиоза, о темпе нарастания деформации судят по данным клинических измерений и рентгенометрии. Клинические измерения и рентгенометрию проводят с интервалами в несколько месяцев, чаще всего через каждые три месяца. Измеряются общий рост больного, отдельно рост туловища, величина искривления позвоночника. Сравнивая данные нескольких измерений, можно получить ценные сведения о темпах роста больного и о динамике деформации.

Искривления позвоночника измеряются при боковых отклонениях и при передне-задних (сколиоз и кифоз); торсия позвоночника определяется по косвенному признаку — по степени выраженности реберного горба, графически изображаемого на бумаге. Клиническое измерение бокового искривления позвоночника проводится в положении больного стоя.

Длину ног выравнивают, подкладывая под одну из стоп дощечки так, чтобы таз расположился горизонтально. Если таз асимметричен, то опознавательными точками могут быть задние верхние ости подвздошных костей, легко определяемые при наклоне больного кпереди. На теле больного отмечают линию остистых отростков, начиная от верхних шейных позвонков до нижнего конца крестца. Затем к легко прощупываемому заднему краю большого затылочного отверстия черепа прижимают нить отвеса, образующую строго вертикальную линию, также отмечаемую на теле больного. При отсутствии бокового искривления обе отмеченные на теле больного линии (отвеса и остистых отростков) совпадают. При боковом искривлении позвоночника линия остистых отростков образует дугообразные отклонения от вертикали. Величина боковых отклонений линии остистых отростков от вертикальной прямой измеряется сантиметровой лентой на уровне максимального отклонения. Такое измерение позволяет определить размеры бокового отклонения и перенести полученную кривую на лист бумаги. На этой кривой необходимо отметить, какие позвонки лежат в узловых ее точках. На тот же лист бумаги наносится опознавательная линия, идущая от одного* акромиального отростка лопатки к другому. При нормальном строении позвоночника линия надплечья располагается перпендикулярно отвесу. Приподнятое положение одного из надплечий приводит к косому расположению линии по отношению к линии отвеса (рис. 86, а, б). Записывается также длина отдельных отделов позвоночника: шейного, грудного, поясничного и крестца.

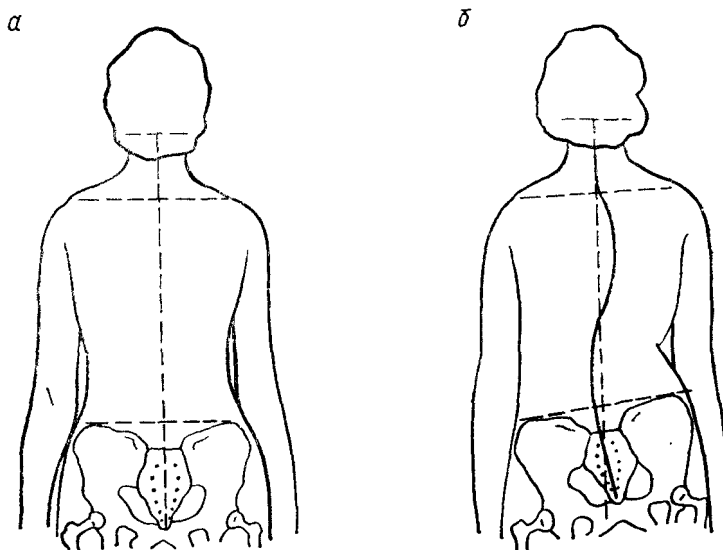


Рис. 86. При нормальном позвоночнике линии надплечья и таза параллельны, линия остистых отростков пересекает их под прямым углом (а); боковое S-образное искривление позвоночника, линии надплечья и таза утратили параллелизм, линия остистых отростков отклоняется от линии отвеса (б)

При сколиозе с торсией величина бокового искривления позвоночника, полученная методом клинического измерения, меньше действительной. Более точные данные о степени искривления получают методом рентгенометрии.

Измерение величины сагиттального отклонения позвоночника при кифосколиозе. От линии отвеса измерение проводят на уровнях первого грудного позвонка, на вершине кифоза, в наиболее глубокой точке лордоза и на уровне резче всего выступающего участка крестца. Регистрируются расстояния отдельных выбранных точек от линии отвеса.

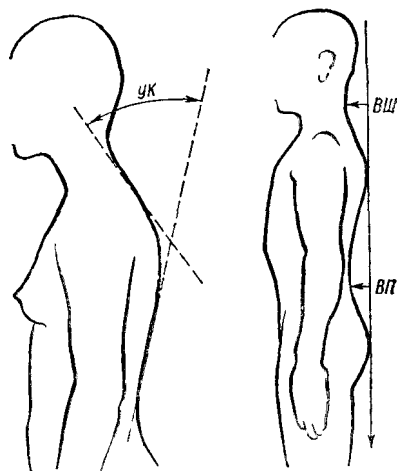


Рис 87 Определение степени выраженности кифоза при помощи построения угла кифоза $\angle К$. — угол кифоза между касательными, проведенными на уровне второго-третьего грудных позвонков и двенадцатого грудного — первого поясничного

Рис 88 Измерение сагиттальных искривлений позвоночника путем определения расстояния известных точек позвоночника от отвесной прямой ВШ — вып-тость шейная, ВП — вып-тость поясничная

Кифозы увеличенные и фиксированные возникают главным образом в грудном отделе позвоночника в области, где позвоночник имеет нормальный кифоз, а также в верхнем поясничном и шейном отделах позвоночника. При измерении определяют степень отклонения оси позвоночника (рис. 87). Измеряют величины шейной и поясничной вогнутостей в лордозированных отделах позвоночника (рис. 88).

Целесообразно при определении динамики кифотического искривления, например при периодическом наблюдении за течением юношеского кифоза (болезни <Scheuermann, при энхондральном дизостозе и пр.), пользоваться для измерения кифометром. Измерения проводят в следующих положениях. 1) привычная осанка, 2) выпрямленная осанка, 3) при максимальном сгибании и 4) при максимальном разгибании (рис. 89). Измерения с помощью кифометра дают возможность определить не только изменения формы позвоночника, но и динамику функциональных нарушений при прогрессирующем кифозе.

Очертания кифотической кривой или горба можно получить с помощью обрисовки контуров. Для этого следует уложить по дуге искривления проволоку или гипсовый бинт и по ним изготовить обрисовку. Очертания кифотического искривления можно сделать прямо на бумаге длинным карандашом. Метод обведения контура особенно удобен при необходимости исследования больного в лежачем положении, например при туберкулезе позвоночника, осложненном горбом.

Дугообразное искривление позвоночника выпуклостью кпереди (лордоз) наблюдается в поясничном отделе позвоночника при нормаль-

ном его строения. При некоторых видах осанок и при ряде патологических изменений лордоз поясничного отдела позвоночника увеличивается, что может сопровождаться увеличением наклона таза кпереди. Для измерения угла наклона таза кпереди применяется, по Куслику, акушерский тазомер. Технику измерения иллюстрирует рис. 90.

Угол наклона таза колеблется между 55 и 77° (Matzen). В положении сидя наклон таза уменьшается (вследствие расслабления связки Бертини), в положении стоя — увеличивается.

В современной ортопедии широко применяются графические методы регистрации полученных наблюдений. Особенно важны фотография,

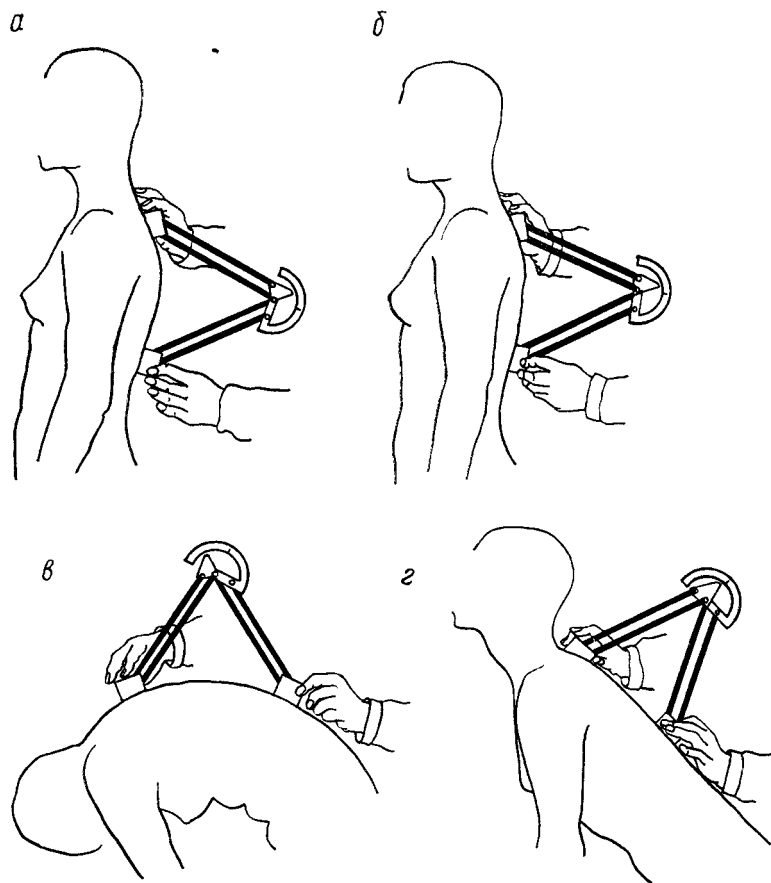


Рис 89. Измерение кифоза с помощью кифометра: *а* — привычная осанка; *б* — выпрямленная осанка; *в* — максимальное сгибание и *г* — максимальное разгибание

позволяющая фиксировать даже объем движения (фотографирование с двойной экспозицией), и кино. Широкое применение обрисовок, отпечатков, гипсовых слепков дает возможность зафиксировать отклонение лучше, чем самое точное измерение различными сложными приборами.

Обрисовки контуров применяются обычно до лечения, во время лечения (для фиксации результатов, достигнутых на различных этапах) и после лечения. Особенно важное значение приобретает метод обрисо-

кок контуров в тех случаях, когда необходимо решить вопрос, прогрессирует ли деформация или остается стабильной.

Техника обрисовок. Исследуемую конечность укладывают на лист плотной белой бумаги. Отвесно к плоскости стола устанавливают мягкий, лучше всего цветной карандаш: карандаш касается боковой поверхности конечности. Обводя конечность карандашом и надавливая им на бумагу, зарисовывают контуры нужного отдела. У начала линии записывают время обрисовки и отмечают костные выступы, от которых $\text{fer}\backslash\text{T}$ начало линии контуров. Последующие обрисовки производят на --«том ^е листе, причем рекомендуется каждый раз менять цвет карандаша и отмечать время обрисовки. Иногда приходится делать контуры помимо переднезадней и в боковой проекции. Для этого второй лист такой же бумаги прикалывают кнопками к толстой доске, установленной сбоку конечности перпендикулярно столу. Обрисовку проводят тем же приемом. Особенно наглядно таким способом регистрируются боковые контуры горбов и рахитические искривления нижних конечностей у маленьких детей. Ряд последовательно зарисованных кривых позволяет проследить динамику деформации и установить ее прогноз.

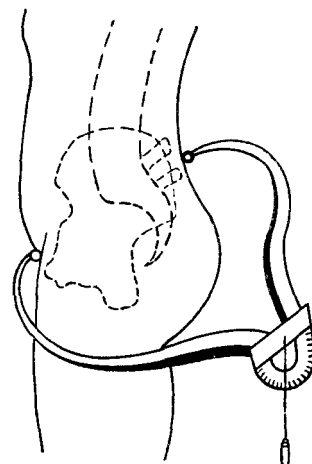


Рис 90 Измерение угла наклона таза по Куслику

При зарисовке горба больного укладывают на живот. Стол придвигают к стене, на которой укреплена бумага. Длинный карандаш скользит боковой поверхностью по линии вистистых отростков и, упираясь в бумагу пишущим концом, наносит контур (рис 91).

Наглядными могут оказаться обрисовки контуров стоп с нагрузкой и без нее. При мышечной слабости наблюдается иногда удлинение стопы под нагрузкой до 1,5 см.

Отпечатки применяются для изображения площади опоры стопы. Они делаются при стоячем положении больного

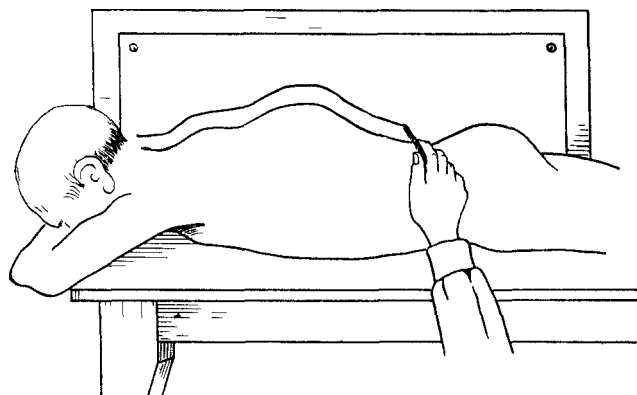


Рис 91 Техника зарисовки боковых контуров горба

Существуют различные способы получения отпечатков: а) с помощью хлористого железа с танином, б) с помощью йодной настойки и спирта, в) с помощью типографской краски.

Для получения оттиска с помощью хлористого железа с танином применяются два раствора, приготовленные по следующим прописям:

- | | | |
|--------|----------------------|--------|
| I. Rp | T-rae ferri chlorati | — 50,0 |
| | Spiritus vini 80° | — 45,0 |
| | Glycerini | — 5,0 |
| II. Rp | Acidi tannici | — 10,0 |
| | Spiritus vini | — 90,0 |
| D. S. | Наружное | |

Техника изготовления отпечатка. Исследуемого усаживают на табурет. На чистом полу расстилают лист чистой бумаги размером не меньше площади опоры обеих стоп. Чистые, тщательно вымытые и обезжиренные эфиром подошвы обеих стоп исследуемого смазывают ватным шариком, смоченным раствором I. Больному предлагают опустить увлажненные стопы на бумагу и осторожно, не сдвигая их, встать с табурета. Через 4—5 сек. больной снова садится на табурет и поднимает обе подошвы с листа. Исследующий придерживает бумагу, прижимая ее к полу. На бумаге получаются бесцветные отпечатки влаж-

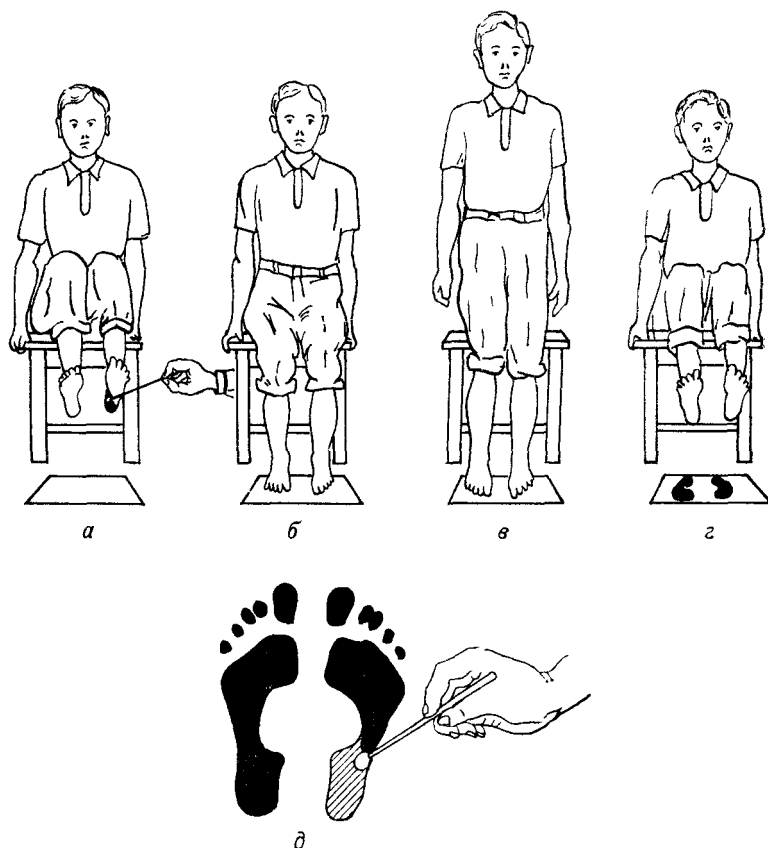


Рис. 92. Изготовление отпечатков стоп: а — смазывание подошв раствором I; б — прикладывание их к бумаге; в — получение отпечатка при нагрузке; г — отрывание подошв от бумаги; д — смазывание полученных отпечатков раствором II

ных подошв больного. Через 5—10 мин после того как отпечаток хорошо подсохнет, вторым ватным шариком, смоченным раствором П, смазывают слегка места полученного оттиска. Они немедленно чернеют, давая отчетливые изображения подошвенных поверхностей стоп. На полученный отпечаток наносят проекции лодыжек (рис. 92, 93). Такие отпечатки могут сохраняться годами в архивах.

Оттиск с помощью йодной настойки со спиртом (по Богданову, 1953). Лист плотной бумаги равномерно смазывают 10%-ной настойкой йода и высушивают. Затем подошвы исследуемых стоп смазывают спиртом и больному предлагают встать на приготовленный лист бумаги так же, как и при вышеописанном способе.

Оттиск типографской краской (Николаев, 1947). Гладкую металлическую пластинку или толстое стекло покрывают с помощью катка тонким слоем типографской черной краски. Больной, как было описано, становится на пластинку, переступает на ней два-три раза для того, чтобы подошвы стоп хо-

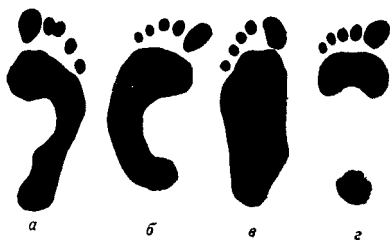

Рис 93 Отпечатки с нормальной и деформированных стоп *а* — нормальная стопа; *б*—косолапость, *в* — плоская стопа, *г* — полая стопа

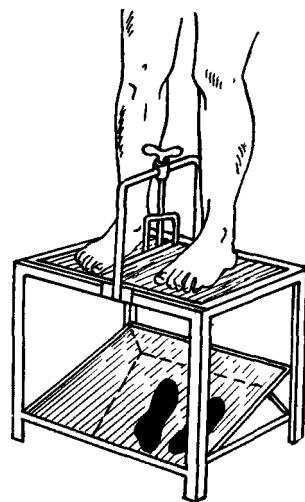


Рис. 94. Зеркальный столик Куслика

рошо покрылись краской, а затем переходит осторожно на положенный перед пластинкой лист чистой бумаги. После изготовления оттиска краску с подошв удаляют керосином. Отпечатки стоп используют для вычисления высоты свода с нагрузкой и без нее.

По Куслику (1926), для измерения степени плоскостопия пользуются аппаратом с зеркальным столиком (рис. 94) и одновременно профильными рентгенограммами стоп.

Метод отпечатков пригоден также для *регистрации походки* больного, особенно при последствиях таких заболеваний, как детский спинальный паралич, церебральный паралич, анкилоз и ригидность в суставах ноги и т. п. Анализ походки по следу, оставленному на бумаге, проводится путем измерения угла, ширины, длины, продолжительности шага. За шаг принимается расстояние, которое отделяет две последовательные опоры одной и той же ноги. Углом шага называется угол, образованный линией передвижения и осью стопы. При нормальном передвижении шагом он изменяется в зависимости от скорости передвижения и индивидуальных особенностей походки. При ходьбе со средней скоростью угол шага равен 15° (рис. 95).

Ширина шага измеряется расстоянием между пяткой и линией пе-

редвижения. Ширина шага бывает различной при неодинаковой скорости передвижения; она зависит также от роста исследуемого и индивидуальных его особенностей. При средней скорости передвижения шагом у взрослого ростом 1,70 м она равна 5—6 см.

Длина шага представляет собой расстояние между отпечатками заднего края пятки одной и той же ноги. Вертикаль, падающая на голеностопный сустав опорной ноги, делит шаг на две части: переднюю и заднюю (рис. 96). При ходьбе одновременно с движением ног совершаются колебания таза и плечевого пояса; колебания таза могут быть также изображены графически (рис.97).

На рис. 98 показан отпечаток следа стоп больного, страдающего ограничением подвижности и болями в голеностопном суставе. Больной

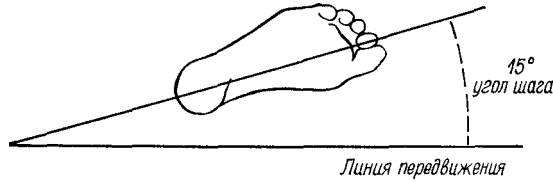


Рис 95. Угол шага

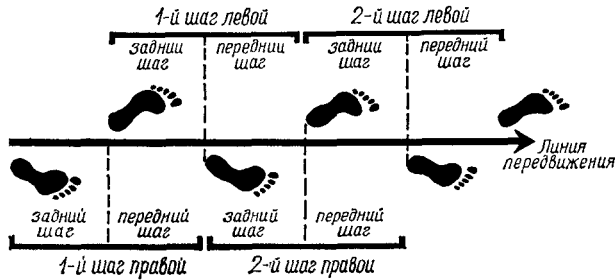

Рис 96. Длина шага; передний и задний шаг

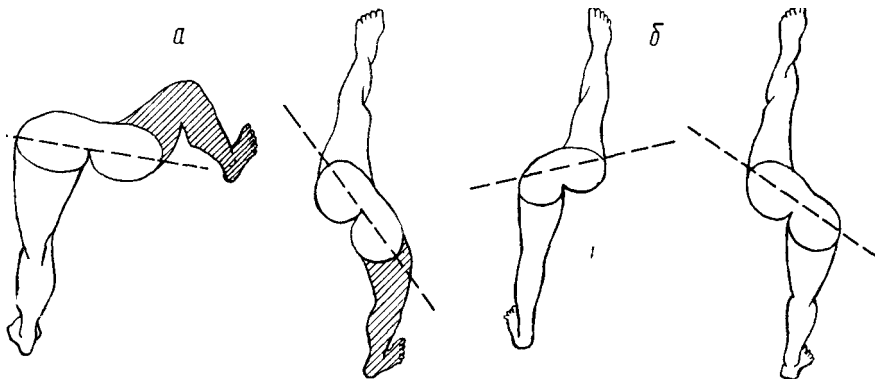


Рис. 97. Колебания таза при походке с наружной ротацией при болезненном ограничении движений в голеностопном суставе; больная нога заштрихована. При вынесенной вперед больной ноге поперечная ось таза располагается почти перпендикулярно линии передвижения; когда больная нога находится сзади, поперечная ось таза располагается более косо (а), чем при нормальной походке; колебания таза при нормальной походке (б)

передвигается с наружной ротацией пораженной ноги, угол шага резко увеличен (50°).

Гипсовые слепки изготавливаются по принципу отливки. Сперва делают форму, которую затем заливают гипсом. Форму удаляют и остается слепок конечности. Форма должна состоять из двух-трех частей, чтобы ее можно было удалить, не повредив слепок.

Изготовление формы (негатива). Конечность, смазанную вазелином, устанавливают на подставку, покрытую гипсовой кашицей. Такой же гипсовой кашицей обкладывают заднюю и боковые поверхности конечности. Уровень, до которого боковые поверхности обкладываются гипсом, должен быть таким, чтобы задняя половина изготовленной формы беспрепятственно снималась с конечности. Когда остов

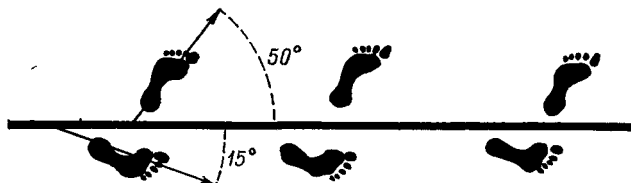


Рис. 98. Отпечаток следа стоп при передвижении большого шагом. В левом голеностопном суставе болезненное ограничение подвижности

достаточно подсохнет, края изготовленной формы выравнивают ножом. На краях делают 4 ямки, каждая диаметром и глубиной по 1—1,5 см. После этого края и ямки обильно смазывают вазелином. Тыльную поверхность модели очищают и снова смазывают вазелином. Не удаляя задней половины формы и не меняя положения конечности больного, обкладывают гипсовой кашицей оставшиеся непокрытыми боковые и переднюю поверхности. Форме дают затвердеть и снимают сначала переднюю, а затем заднюю половину. Иногда приходится осторожно разъединять створки долотом, закладывая его между передней и задней створками негатива. Створки формы, из которых вынута конечность, высушивают, протирают изнутри вазелином и складывают снова; щель между ними замазывают гипсом и сверху створки формы крепко связывают.

Изготовление позитива. Через 2—3 дня форму осторожно и медленно заливают жидким раствором гипса (консистенции густого молока). Необходимо при наливании в форму помешивать гипс и наклонять форму то в одну, то в другую сторону, чтобы не образовалось пузырьков воздуха. Через 2—3 дня форму скалывают долотом. Полученный слепок обрабатывают ножом и стеклянной бумагой, сглаживая неровности позитива.

ИССЛЕДОВАНИЕ МЫШЕЧНОЙ СИЛЫ

Ряд деформаций опорно-двигательного аппарата обусловлен нарушением нормального мышечного синергизма, понижением или выпадением функции одной группы мышц при достаточно хорошо сохранившейся силе другой мышечной группы. Такие изменения чаще всего возникают в результате заболеваний и повреждений, заканчивающихся параличами, вялыми или спастическими (полиомиелит, детский церебральный паралич, переломы позвоночника, осложненные повреждением спинного мозга, и т. п.); неравномерное нарушение мышечной силы

наблюдается также в культе конечности после ампутации. В таких случаях необходимо исследовать мышечную силу конечности, без чего невозможно составить правильный план лечения больного. Особенно ценно это исследование при решении вопроса о возможности использования сохранившихся мышц для операции пересадки сухожилий.

Для изучения мышечной силы используют активные движения с сопротивлением, оказываемым рукою врача. Противодействуя движениям в различных направлениях, получают довольно ясное представление о силе определенных мышечных групп (сгибателей, разгибателей, пронаторов, супинаторов и пр.), а иногда и отдельных мышц. Критерием для суждения о степени понижения силы мышц являются данные сравнительного исследования больного и симметричного здорового отделов конечности. При двустороннем поражении приходится руководствоваться собственными ощущениями исследователя, противодействующего движениям больного.

Различают шесть степеней мышечной силы 1) 100%—5—Н — нормальная: полный объем движений с преодолением собственного веса конечности и внешнего сопротивления; 2) 75%—4—Х — хорошая: полный объем движений с преодолением собственного веса конечности и пониженного сопротивления; 3) 50%—3—У — удовлетворительная: полный объем движений с преодолением собственного веса конечности; 4) 25%—2—П — плохая: полный объем движений с преодолением пониженного веса конечности; 5) 5% — 1—ОП—очень плохая: прощупывается мышечное сокращение без движений в суставе; 6) 0%—0 — нулевая: мышечные сокращения не определяются.

С целью объективного учета мышечной силы можно использовать динамометр, соединив его, по Куслику, цепью на одной стороне с манжеткой, одетой на нужном уровне, а на другой закрепив цепь динамометра наглухо.

ИССЛЕДОВАНИЕ ФУНКЦИИ

Исследование подвижности суставов при помощи осмотра, ощупывания и измерения недостаточно для определения полноты функциональной способности опорно-двигательного аппарата. В известной мере недостатки перечисленных методов могут быть пополнены исследованием мышечной силы пораженного органа. Однако и это не в состоянии объяснить всю сложность приспособительных изменений, возникающих в поврежденном организме. Стремление подойти к оценке компенсаторных приспособлений организма, исходя из законов чистой механики, в узком разрезе деятельности опорно-двигательного аппарата не существенно. Такой метод бессильно объяснить возникновение неодинаковых компенсаторных приспособлений у различных больных, страдающих однородными поражениями опорно-двигательного аппарата. Клинический опыт дает достаточно убедительных примеров расхождения биомеханического прогноза с истинным положением больного. Иногда больной вопреки наличию условий, благоприятных с точки зрения законов механики, не использует всех сохранившихся возможностей опорно-двигательного аппарата; компенсаторные приспособления оказываются меньшими, чем это можно было бы предположить, судя по данным исследования больного. И наоборот, часто приходится поражаться искусству некоторых больных, выполняющих сложнейшую работу при ничтожных остаточных возможностях органов опоры и движения.

Развивающиеся компенсаторные приспособления у различных больных неоднородны. Они отличаются многообразием, в котором можно уловить известную повторяемость. Тот или иной вариант компенсаторного приспособления поврежденного организма всегда индивидуален; он связан с возрастными особенностями больного, его предварительной «тренировкой» и др.

При исследовании ортопедического больного недостаточно определить характер и степень расстройства функции опорно-двигательного аппарата. Необходимо выяснить, как развивались компенсаторные приспособления, сколько времени потребовалось для того, чтобы обучиться выполняемой работе, ее диапазон, соответствуют ли компенсаторные приспособления обнаруженным расстройствам опорно-двигательного аппарата. Наконец, важно узнать условия, в которых совершалось восстановление утраченных функций после перенесенного заболевания. В тех случаях, когда заболевание произошло в раннем детском возрасте, следует уточнить время появления у ребенка первых попыток садиться, вставать на ноги, ходить и захватывать предметы руками, а также способность осуществить эти функциональные навыки.

Различные лечебные вмешательства, в том числе оперативные, разрушают комплекс выработанных приспособлений в целостном организме. Приобретение новых навыков в послеоперационном периоде тесно связано с индивидуальными особенностями больного. Об этом достаточно убедительно свидетельствуют наблюдения над результатами ортопедического лечения больных, страдающих последствиями детского церебрального паралича. Недоучет состояния высшей нервной деятельности больного при выполнении, казалось бы, прекрасно продуманного плана ортопедического лечения спастического детского паралича (пареза) нередко влечет за собой неудачу. После ряда операций больной вместо ожидаемого улучшения утрачивает иногда даже те немногие навыки, которые он выработал с трудом в течение многих лет.

Изучение функций у исследуемого больного включает поэтому помимо синтеза всех данных, полученных отдельными методами «объективного» исследования, выяснение способности к выработке компенсаторных приспособлений. Эти сведения, получаемые у больного или его близких путем расспроса, имеют в полной мере значение «объективного» метода исследования.

Функциональные способности больного оцениваются путем наблюдения над тем, как больной выполняет ряд обычных движений и определенную работу.

Для нижних конечностей лучшим критерием работоспособности являются стояние и ходьба, для тазобедренного сустава, кроме этого, — сидение, приседание на корточки, надевание обуви. Исследование этих сложных движений помогает установить степень компенсации, происходящей путем приспособления к работе тех или иных отделов туловища и конечностей.

Исследование походки

Хромота (по определению Вл. Даля, припадание на одну ногу) представляет особую форму нарушения походки, вызывающую изменение ритма передвижения вследствие вертикального раскачивания тела. В практике пользуются для суждения об изменении походки имеющимися различиями в продолжительности и в интенсивности нагрузок на

одну и на другую ногу по данным визуального и акустического восприятия. Различают несколько видов хромоты.

Щадящая (болевая) хромота. Наличие болевых ощущений проявляется так называемой щадящей хромотой. Сущность ее заключается в том, что больной избегает из-за болевых ощущений полностью нагружать пораженную ногу, шадит ее и при ходьбе опирается на нее более кратковременно, осторожнее, чем на здоровую.

В результате период одиночной опоры на больную ногу укорочен, с чем связано укорочение длины шага на здоровой стороне. Период двойной опоры делается более продолжительным. Туловище при щадящей хромоте отбрасывается в связи с разгрузкой ноги в сторону, и походка приобретает типичные черты: горизонтальные колебания таза (кпереди и кзади) асимметричны; во всей походке больного чувствуется напряженность, суставы — тазобедренный, иногда и коленный — фиксированы, вся нога слегка отведена. Уже по «звуку ходьбы» (по изменению звукового ритма) легко распознать щадящую хромоту.

У детей можно иногда наблюдать перемежающуюся щадящую хромоту. Во время исследования походки ребенок вначале прихрамывает на одну, а затем на другую ногу, причем как в первом, так и во втором случае хромота носит явно щадящий характер. Детальное исследование больного позволяет выяснить истинную локализацию болезненного процесса. Перемежающаяся хромота у взрослых является одним из признаков облитерирующего эндартериита (*claudicatio intermittens, dysbasia angiosclerotica*).

В качестве примера разнообразия компенсаторных приспособлений при болезненной нагрузке ноги можно привести различные типы походок при одном и том же виде заболевания — при артрозе голеностопного сустава, сопровождающемся ограничением подвижности и болями. Можно выявить следующие варианты походок при болезненном голеностопном суставе: 1) походка с наружной ротацией ноги; 2) с наклоном туловища кпереди; 3) комбинация наружной ротации ноги и наклона туловища.

Походка с наружной ротацией и отведением ноги. Больной отводит конечность от оси туловища и устанавливает ее в положение наружной ротации. При передвижении стопы перекачивается не с пятки на пальцы, а с наружного ее края на внутренний. Таз, связанный с конечностью, ротированной кнаружи и отведенной, не раскачивается, как при нормальной походке вокруг своей вертикальной оси. Когда больная нога занесена вперед, поперечная ось таза устанавливается под прямым углом к направлению передвижения; при заднем положении ноги поперечная ось таза располагается более косо, чем при нормальной походке (рис. 97). Угол шага больной ноги увеличен, задняя часть шага укорочена (рис. 98).

Походка с наклоном туловища кпереди. Больная конечность правильно ориентирована, и, чтобы избежать болей, возникающих при движении в голеностопном суставе, больной при передвижении не опирается на пальцы и не перекачивает стопу с пятки на пальцы. Опора стопы о почву остается постоянной, вследствие чего шаг на больной стороне очень уменьшен; туловище наклоняется кпереди настолько, насколько нужно, чтобы удержать равновесие и заменить наклонном силу отсутствующего толчка, производимого при нормальном шаге стопой. Если стопа установлена в положение конской, наклон туловища делается значительным, длина шага больной ноги почти равна

нулю. Для компенсации конской стопы колено постепенно переразгибается (рекурвация) и наклон туловища кпереди в связи с этим уменьшается.

Комбинация наружной ротации с наклоном. Если при передвижении больной пользуется обоими приспособительными приемами, то значение каждого в отдельности уменьшается: наружная ротация ноги уменьшается до угла $40-45^\circ$, наклон туловища совершается уже не кпереди, а кпереди и вбок (рис. 99).

Нешающаяся хромота. Совершенно иной характер имеет хромота, вызванная укорочением конечности. При этом необходимо иметь в виду,

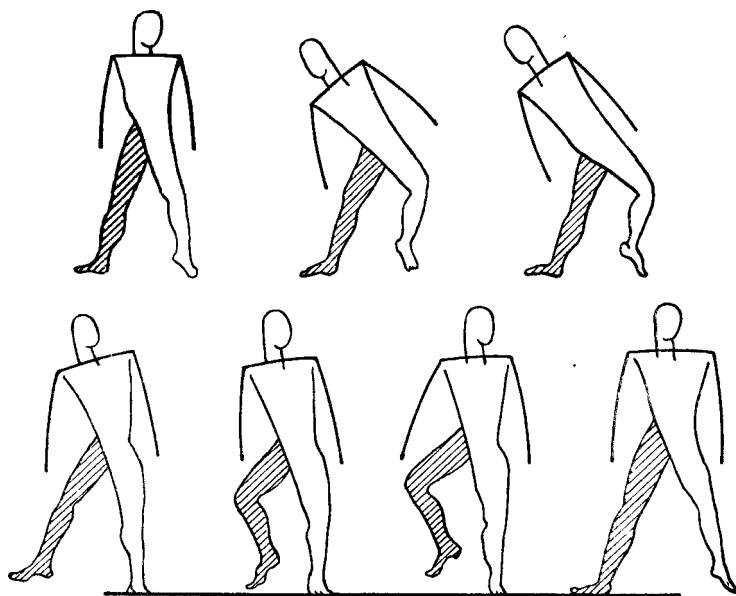


Рис. 99. Хромота при болезненной тугоподвижности в голеностопном суставе; комбинация наружной ротации ноги с наклоном туловища. Больная нога заштрихована. В верхнем ряду три отдельных момента опоры на больную ногу, на нижних трех первых схемах — на здоровую, четвертая схема — исходное положение

что небольшое укорочение (в пределах $1-2$ см) не дает хромоты, маскируясь компенсаторным опущением таза. Укорочение, превышающее $2-3$ см, приводит к хромоте, при которой пораженная нога, как и здоровая, может быть полностью использована больным в качестве опоры; больной не испытывает никаких болезненных ощущений. Это так называемая нешающаяся хромота. Походка в этом случае, как и при шающейся хромоте, утрачивает свою правильность, однако отношения существенно меняются. Каждый раз при опоре на пораженную ногу больной переносит всю тяжесть тела в сторону укороченной ноги, и, так как нога оказывается короче, туловище опускается до тех пор, пока не встретит сопротивления в получившей опору укороченной ноге. Такую походку называют падающей хромотой. Период опоры на укороченную ногу равен периоду опоры на здоровую ногу или даже более длителен. В этом основное различие между хромотой, вызванной невыносимостью нагрузки, и хромотой, обусловленной неравенством длины ног.

Так как больной задерживается при опоре на короткую ногу несколько дольше, чем при опоре на здоровую, то меняется ритм походки, что улавливается слухом.

Значительное укорочение ноги компенсируется установкой стопы г, положение конской, при котором опорой служит уже не вся стопа, а только пальцы.

Подпрыгивающая походка обусловлена удлинением ноги. Чаще всего с ней приходится встречаться при деформации в голеностопном суставе в виде конскополой стопы (*pes equinoexcavatus*).

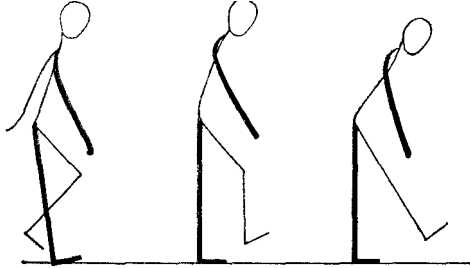


Рис 100 Походка при анкилозе в голеностопном суставе. Отсутствующий из-за неподвижности голеностопного сустава толчок трехглавой мышцей компенсируется наклоном туловища кпереди

Удлинение в этом случае обуславливается опущением переднего отдела стопы, вследствие чего больной при ходьбе опирается на головки плюсневых костей и пальцы.

Как и при шадящей хромоте, неодинаковая длина нижних конечностей компенсируется различно. Иногда больной укорачивает более длинную ногу, сгибая ее в тазобедренном и коленном суставах, что позволяет получить максимальную свободу для тыльного сгибания стопы, необходимого для вынесения более короткой ноги вперед. В других случаях больной удлиняет короткую ногу, удерживая при ходьбе тазобедренный сустав и колено в разогнутом положении и устанавливая стопу в положение конской. Реже неравенство ног компенсируется приволакиванием; более длинная нога описывает при ходьбе боковую кривую.

Походка при анкилозе в голеностопном суставе. Больной передвигается одним из следующих способов: сгибает в достаточной мере коленный сустав, или уменьшает длину шага (идет «мелкими шажками»). При ходьбе со сгибанием коленного сустава («флексорная» походка) больной компенсирует отсутствующий из-за неподвижности в голеностопном суставе толчок трехглавой мышцы голени сгибанием туловища кпереди (рис. 100). Такой же наклон кпереди туловища, но менее выраженный наблюдается при передвижении «мелкими шажками». С течением времени походка путем дальнейших компенсаторных приспособлений может настолько приблизиться к нормальной, что больной начинает не только отлично ходить, но и заниматься спортом. Компенсация совершается путем прогибания колена кзади (*genu recurvatum*) и легкого наклона туловища кпереди (рис. 101).

Походка при анкилозе в коленном суставе, фиксированном в разогнутом положении. Нормально колено выносимой вперед (неопорной) ноги при ходьбе сгибается. В противном случае при отсутствии сгибания неопорной ноги стопа цепляется за почву.

Некоторые больные с анкилозом коленного сустава передвигаются,

описывая анкилозированной ногой дугу, как бы кося ею. Такой тип походки наблюдается обычно у взрослых. Другие при вынесении пораженной ноги кпереди, чтобы не зацепиться носком стопы за пол, приподнимаются на здоровой стороне на пальцы стопы в момент пересечения неопорной ногой вертикали (рис. 102). Такой способ передвижения наблюдается чаще всего в детском возрасте. Большинство больных, чтобы укоротить анкилозированную ногу при вынесении вперед, приподнимают таз на больной стороне (рис. 103).

Утинная походка. Из других типичных, наиболее распространенных расстройств походки следует обратить внимание на раскачивающуюся, или утиную,

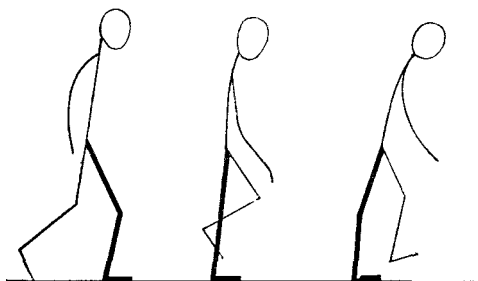


Рис 101. Компенсация анкилоза в голеностопном суставе путем прогибания колена кзади

походку, при которой туловище попеременно отклоняется то в одну, то в другую сторону. Наиболее часто такой тип походки наблюдается при двустороннем вывихе бедер, при уменьшении шейно-диафизарного угла бедра (соха vara) и других деформациях, приводящих к укорочению пельвиотрохантерных мышц.

Косолапость. Менее характерны изменения походки при косолапости, однако и при ней можно уловить типичные черты. Походка больного напоминает походку человека, идущего по топкой грязи: при каждом шаге больной поднимает стопу над землей значительно




Рис. 102. Походка при анкилозе коленного сустава, фиксированного в положении разгибания. Момент вынесения больной ноги вперед (чтобы не зацепиться носком стопы за почву, больной приподнимается на здоровой стороне на пальцы)

Рис 103 Походка при анкилозе коленного сустава с приподнятием на пораженной стороне таза

выше обычного, чтобы переступить через препятствие — другую косолапую стопу. Движение стоп при двусторонней косолапости иногда принято сравнивать с работающим мельничным колесом. После исправления деформации в позднем детском возрасте или у взрослых тип выработанной патологической походки сохраняется еще на известный срок: он исчезает постепенно, по мере того как больной настойчивой «тренировкой» изменяет привычный тип ходьбы.

Ряд заболеваний нервной системы (последствия детского спинального паралича, болезнь Little и т. д.) может коренным образом изменить походку больного. В невропатологии принято выделять три основных типа походки.

Походка паралитическая, или паретическая, встречается при изолированных параличах, при парезах отдельных мышц, при выпадении более или менее обширных мышечных групп. Выпадение определенных мышц ведет к образованию неправильной походки, часто типичной для определенной локализации паралича. В практике чаще всего приходится иметь дело с параличом четырехглавого разгибателя бедра (*m. quadriceps femoris*), возникшим в результате перенесенного полиомиелита. При изолированном параличе четырехглавого разгибателя бедра большая ягодичная и икроножная мышцы, сохранившие свою силу, могут стабилизировать колено при стоянии и ходьбе.

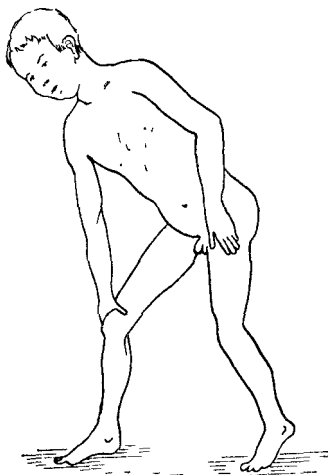


Рис. 104. Один из вариантов походки при параличе четырехглавого разгибателя бедра. Больной фиксирует ногу над коленом рукой, чтобы избежать подгибания

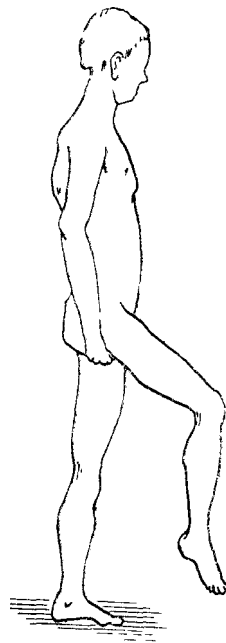


Рис. 105. Походка при параличе малоберцового нерва. Из-за отвисания стопы больной поднимает соответствующую ногу выше, чем здоровую

Неустойчивость возникает только при быстрой ходьбе и беге. Когда же паралич четырехглавой мышцы комбинируется с параличом, парезом ягодичной или икроножной мышцы или их обеих, передвижение делается невозможным даже при медленной ходьбе: при опоре на ногу в первой фазе, когда центр тяжести лежит позади коленного сустава, коленный сустав сгибается, как перочинный нож. Во избежание этого — больной, чтобы замкнуть коленный сустав, либо ротирует ногу наружу, либо опирается рукой в нижнюю треть бедра, препятствуя этим колену сгибаться (рис. 104). Постепенно колено может прогнуться кзади, установившись в положение *genu recurvatum*, чем достигается устойчивость при опоре на парализованную ногу. В более редких случаях при хорошо сохранившейся большой ягодичной мышце последняя гипертрофируется и своим разгибательным действием удерживает бедро, препятствуя подгибанию колена при быстрой ходьбе.

При параличах малоберцовых мышц больные вследствие отвисания стопы книзу стараются при ходьбе поднять стопу повыше, чтобы не задеть кончиком ее за пол, и производят при этом излишнее сгибание в тазобедренном и коленном суставах. При таких параличах больные не ходят, а выступают, и их походка носит шлепающий характер (рис. 105).

Общими признаками паралитической походки при поражениях различных мышц являются разболтанность суставов, излишнее их движение, значительная и неправильная хромота.

Спастическая походка наблюдается при повышении мышечного тонуса, при спастических параличах как результат болезни Little, энцефалита и т. д. Ноги больных при этом тугоподвижны, больные передвигаются мелкими шагами, с трудом поднимая стопы, волоча ноги, шаркая подошвами по полу; ноги нередко обнаруживают наклонность перекрещиваться. У больных при каждом шаге одно колено трется о другое. Иногда вследствие спастического сокращения икроножных мышц каждый шаг сопровождается подпрыгиванием (рис. 106).

Походка атактическая редко встречается среди больных, обращающихся за ортопедической помощью. Описание ее можно найти в любом руководстве по нервным болезням.

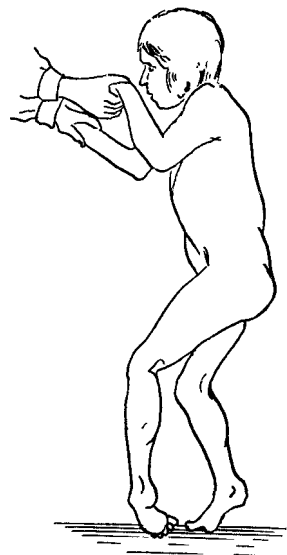


Рис. 106. Походка больного при спастическом парезе обеих ног

Неправильности походки имеют в большинстве случаев стойкий характер и сохраняются нередко даже после устранения вызывающих их изменений. С этим особенно приходится считаться при лечении врожденных деформаций или параличей, перенесенных в раннем детском возрасте. Так, расклевывание после вправления врожденного вывиха бедра может сохраняться еще в течение ряда лет; чем позже произведено вправление, тем длительнее держится дефект походки. Эти неправильности являются результатом привычных рефлексов и поэтому могут быть обозначены как привычные дефекты походки. Если обратить внимание больного на неправильную походку, то он некоторое время идет ровно, но снова начинает прихрамывать, как только перестает следить за собой.

Исследование функции рук

Сложные движения рук и плечевого пояса удобнее всего изучать, предложив больному произвести вначале ряд отдельных движений — отведение, сгибание, наружную и внутреннюю ротации, а затем выполнить более сложные движения, например заложить руку за спину (для определения полной внутренней ротации), причесаться, взяться за ухо соответствующей или противоположной стороны. Точность и координированность движений кисти и пальцев определяются тем, как больной берет мелкие предметы, пишет, застегивает пуговицы и т. д.

Ангиосклеротические изменения сосудов рук могут проявляться перемежающимся расстройством рабочих движений кистей и пальцев (dyspraxia arteriosclerotica intermittens).

НАБЛЮДЕНИЕ

Изучение больного путем наблюдения является одним из методов клинического исследования

Даже малосведущий в медицине может распознать по лицу признаки, отражающие улучшение состояния больного. Нет сомнения в том, что опытный клиницист придает огромное значение выражению лица больного. Наблюдение позволяет уточнить диагноз неясного заболевания, а также, что особенно важно, разобраться в его динамике. Следует при этом пользоваться не только данными личных наблюдений, но и результатами предыдущих исследований, проведенных в других лечебных учреждениях и попавших к исследующему врачу в виде различного рода справок, анализов, заключений и др. Сопроводительные документы позволяют яснее представить течение заболевания до момента обращения больного к исследующему врачу, удлиняя в известной мере сроки наблюдения. Само собой разумеется, что врач-клиницист должен критически оценить каждый из этих документов, помня о том, что ошибиться может каждый, даже опытный специалист.

Ошибки могут встретиться в различных документах, в том числе и в заключениях при описаниях рентгено снимков, гистологических препаратов и пр. Поэтому следует предпочесть, когда это возможно, собственное изучение рентгенограмм и препаратов заключениям, выданным на руки больному.

Исследование методом наблюдения проводится при собирании данных для установления диагноза во время лечения и после лечения с целью изучения ближайших и отдаленных результатов. При наблюдении пользуются всеми вышеописанными методами исследования: расспросом, осмотром, ощупыванием и т. п.

Наблюдение может проводиться в естественных условиях жизни и работы больного и сопровождаться периодическим его исследованием при помощи необходимых клинических анализов, рентгенографии и т. п. В других случаях создаются искусственные условия: устраняется функциональная нагрузка (больной освобождается от работы), назначается постельный режим, осуществляется временная иммобилизация конечности или ее разгрузка при помощи костылей, аппаратов или гипсовых повязок и т. д. (Корнев, 1953).

При воспалительных заболеваниях инфекционного или травматического происхождения покой обычно ведет к затиханию воспалительных явлений (уменьшение болей, припухлости, местной температуры и т. п.).

При дегенеративных изменениях в суставах, при спондилозе, артрозе покой не только не уменьшает болевых ощущений, но, наоборот, с возобновлением функции усиливает их.

Иммобилизация гипсовой повязкой при новообразованиях приводит к заметному ускорению роста опухоли, что обнаруживается уже в ближайшие 2—4 недели.

При длительно несрастающихся переломах наблюдение позволяет выяснить, образуется ли в области повреждения псевдоартроз или же у больного имеется задержка сращения перелома. При переломах нижних конечностей -наблюдение нередко проводится в условиях иммоби-

лизации, сочетающейся с функциональной нагрузкой конечности; иммобилизацией устраняются боковые движения в области перелома и сохраняется возможность нагрузки конечности по оси. Обнаруживаемые путем повторных исследований неумещающаяся подвижность между отломками, безболезненность при движениях отломков и отсутствие крепитации свидетельствуют об ущемлении между костными отломками мягких тканей, препятствующих сращению перелома.

Исследование больного в периоде лечения также осуществляется методом систематического наблюдения. В тех случаях, когда больной находится в условиях постоянного вытяжения или лечится при помощи

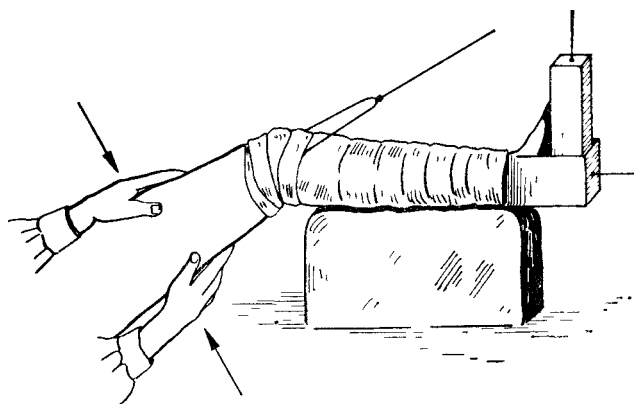


Рис. 107. Исследование состояния перелома бедра с помощью обеих рук; скелетное вытяжение

гипсовой повязки, наблюдение сопряжено с известными трудностями, связанными с вынужденным положением больного.

При лечении методом постоянного вытяжения необходимо выяснить самочувствие больного, состояние поврежденного органа и правильность действующих тяг.

Поврежденная конечность изучается путем осмотра, ощупывания, измерения и определения функции. При лечении переломов постоянным вытяжением осмотр поврежденной конечности сбоку позволяет определить угловое смещение отломков в сагиттальной плоскости; угловое искривление во фронтальной плоскости обнаруживается сопоставлением определенных опознавательных точек с осью конечности. Изменение длины (истинное укорочение или удлинение — дистракция отломков) определяется по сегментным сравнительным измерениям. Ощупыванием можно установить характер смещения костных отломков и появление сращения (рис. 107). Более ясное представление о сращении перелома дает попытка больного поднять конечность и удержать ее на весу. При слабом сращении такое удерживание на весу возможно только с системой действующих тяг; если вытяжение снять, больной утрачивает способность удерживать конечность на весу. С наступлением более прочного сращения больной удерживает приподнятую конечность и после снятия вытяжения.

Лечение вывихов (врожденных, травматических, патологических) методом постоянного скелетного или клевого вытяжения требует такого же порядка исследования. Наступившее вправление распознается ощупыванием сустава и измерением, обнаруживающим исчезновение относительного укорочения.

Исследование наложенных тяг. Проверяют правильность укладки больного и систему действующего вытяжения. Определяют направления продольно действующих тяг, отклонение их в ту или другую сторону от оси конечности (рис. 108), выясняют эффективность действия вытяжения, уровень боковых петель и их действие. Направление тяг системы вытяжения и величину грузов сопоставляют с достигнутыми результатами постоянного вытяжения. Цель исследования — определить, отвечает ли в каждый данный момент система вытяжения поставленной задаче. Это необходимо делать потому, что вытяжение является динамическим методом лечения. При исследовании необходи-

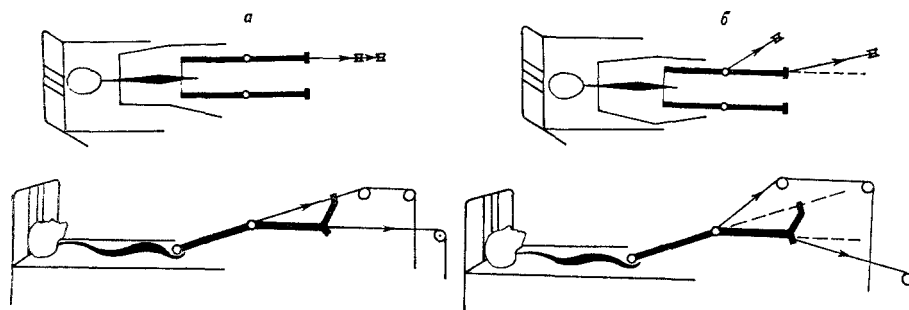


Рис 108 Исследование направления тяг при лечении перелома бедра постоянным вытяжением: *a* — тяги бедра и голени расположены правильно — по оси; *б* — неправильно расположенные тяги; направление тяг не совпадает с осью бедра и голени. Вид сбоку и сверху

мо исключить возможные осложнения (прорезывание спицы или скобы при скелетном вытяжении и т. п.).

В таком же систематическом наблюдении нуждается больной, лечащийся с помощью гипсовой повязки. Выясняется самочувствие больного, состояние фиксированной конечности и гипсовой повязки. Определяют, не спал ли отек, не сделалась ли повязка свободной и не появилось ли, наоборот, ощущение сдавления, вызванного нарастающим отеком конечности, нет ли странгуляций, ограниченных давлений в местах расположения наиболее чувствительных анатомических образований (периферических нервов, костных выступов), не исчезла ли чувствительность, нет ли цианоза или побледнения дистально расположенных отделов конечности, не скрытых гипсовой повязкой, сохранилась ли подвижность пальцев и т. д. Важно выяснить, цела ли повязка и правильно ли уложен больной в постели.

Наблюдение с целью выяснения результатов лечения проводится под углом зрения, определяемым методом примененного лечения и характера заболевания. Наблюдение позволяет предупредить развитие вторичных искривлений при лечении переломов костей, своевременно распознать явления аваскулярного некроза после вправления травматических вывихов, проследить развитие вертлужной впадины и шеечно-диафизарного угла при лечении врожденных вывихов бедра, предупредить рецидивы излеченных врожденных и приобретенных деформаций, оценить результаты различных методов консервативного и оперативного лечения ортопедических заболеваний.

ДОПОЛНИТЕЛЬНЫЕ ИССЛЕДОВАНИЯ

Лабораторные исследования

Лабораторные исследования играют важную роль при определении характера заболевания. Они могут иметь большое дифференциально-диагностическое значение как для исключения неортопедических заболеваний, так и для подтверждения диагноза заподозренного ортопедического заболевания. Течение болезненного процесса, действие лечебных мероприятий часто нуждаются в контроле с помощью лабораторных данных. В рамках общего исследования больного лабораторные данные остаются все же вспомогательными и сами по себе не решают вопроса при установлении диагноза.

Кроме обязательных общепринятых лабораторных исследований крови и мочи могут потребоваться некоторые специальные исследования. Например, определение остаточного азота в крови, сахара в крови и моче. Исследование больного преклонного возраста не может считаться законченным, если не определено протромбиновое время.

При системных заболеваниях скелета и при костных опухолях известное диагностическое значение может иметь исследование химизма крови.

В сыворотке здорового человека содержится:

Остаточный азот	— 18—35 мг%
Мочевина	— 10—20 мг%
Креатинин	— 1—2 мг%
Белок:	
до 3 месяцев	— 4,2—6,6 г%
с 3 мес. до 2 лет	— 5,1—7,0 г%
с 2 лет до 15 и старше	— 6,2—8,0 г%
Альбумин	— 4,0—4,5 г%
Глобулин	— 1,2—2,5 г%
Фибриноген	— 200—400 мг%
Общий холестерин	— 150—200 мг%
Свободный холестерин	— до 50 мг%
Липиды	— 500—700 мг%
Сахар крови	— 70—120 мг%
Билирубин	— 0,2—0,8 мг%
Диастаза по Вольемуту	— 32—64 Е
Щелочная фосфатаза по Боданскому:	
у взрослых	— 1,5—4,0 Е
у детей	— 5—14 Е
Натрий	— 315—335 мг%
Калий	— 16—20 мг%
Кальций	— 9—11,5 мг%
Неорганич. фосфор:	
1-2 мес.	— 5—6 мг%
от 3 до 14 лет	— 3,5—4,0 мг%
у взрослых	— 3,2 мг%
Хлор	— 340—376 мг%
Общий протеин сыворотки:	
у взрослых	— 6,5—8,0 г%

Протеин Вепсе—Jones в моче у здоровых отсутствует; кальций в моче здорового человека имеет слабую до умеренной реакцию Сульковича в зависимости от диеты.

Иногда у нормальных на вид людей химизм крови обнаруживает показатели вышеуказанных верхних границ. Если изменения химизма

крови окажутся у исследуемого стойкими, то он должен с осторожностью считаться здоровым.

Сдвиги в химизме крови можно сделать демонстративными, используя условные цифровые показатели.

Отношение кальция к неорганическому фосфору. Например, у здорового грудного ребенка отношение кальция к фосфору равно 1,9—2,0 ($\text{Ca/P} = 11,0/5,5 = 2$). При рахите это отношение превышает 3,0 ($\text{Ca/P} = 9,0/2,0 = 4,5$).

Произведение кальция на неорганический фосфор у здоровых детей около 50. При активном рахите оно ниже 40. Цифры выше 40 говорят обычно против активного рахита.

При анализе данных лабораторных исследований следует иметь в виду, что химические изменения крови неспецифичны и различные заболевания не родственной этиологии могут обусловить одинаковые химические изменения крови. Если механизм химических изменений понятен, то лабораторные данные приобретают большое значение в уточнении клинически неясного диагноза.

Концентрация кальция в сыворотке сравнительно постоянна и поэтому исследование его уровня имеет существенное клиническое значение. Ионизированный кальций, составляющий около половины общего кальция, участвует в сохранении и поддержании ряда жизненно важных функций (нервно-мышечной возбудимости, симпатикотонуса, свертываемости крови и т. д.). Три главных фактора влияют на концентрацию кальция в крови (сыворотке): резорбция кальция в кишечнике, обмен кальциевых ионов между кровью и костной тканью и выделение кальция почками. Поэтому изменение содержания кальция в крови (сыворотке) может быть обусловлено каждым из перечисленных факторов.

Повышенное содержание общего кальция в сыворотке (гиперкальцемия) наблюдается при следующих костных заболеваниях: при акромегалии, гипервитаминозе Д, болезни Иценко — Кушинга (гиперпитуитаризме), гиперпаратиреозидизме, множественной миеломе, остеолитических метастазах рака. Особенно часто гиперкальцемия наблюдается при метастазирующем в кости раке легких и почек, дающем, как известно, остеолитические метастазы.

У взрослых количество кальция, превышающее верхнюю границу нормы 11,5 мг% на 0,5—1 мг%, должно считаться гиперкальцемией. Величины от 13 до 15 мг% выявляют резко выраженную гиперкальцемию. Повышение концентрации кальция сверх 15 мг% сопровождается, как правило, появлением тяжелых токсических симптомов (Jaffe, Vodansky, 1943).

Клинически токсические проявления гиперкальцемии включают: 1) гастроинтестинальные нарушения (потерю аппетита, тошноты, рвоты, ведущие к обезвоживанию организма и к потере электролитов, к запорам); 2) неврологические симптомы (апатию, слабость, сонливость, сопровождающуюся дезориентацией и ступором или комой); 3) сердечно-сосудистые расстройства вплоть до коллапса и 4) почечные нарушения (полиурию, ведущую к дальнейшей потере воды и электролитов, возможную почечную недостаточность).

При гиперкальцемии может повышаться выделение кальция мочой (гиперкальциурия), а в различных органах, особенно в почках, откладываются соли кальция (метастатическая кальцификация).

Пониженное содержание общего кальция (гипокальцемия) наблю-

дается при рахите, остеомалации, при тяжелых формах заболевания почек (ренальный рахит, нефрогенная остеопатия).

Содержание неорганического фосфора в цельной крови и в плазме (сыворотке) почти одинаково (Тодоров, 1961). Повышенное содержание неорганического фосфора (гиперфосфатемия) наблюдается в периоде заживления костных переломов, при акромегалии, остеолитических метастазах рака. Содержание в сыворотке неорганического фосфора при множественной миеломе не повышено до тех пор, пока не разовьется почечная недостаточность (Ja'ffe, 1958). Лечение рахита витамином Д или рыбьим жиром повышает содержание фосфора в сыворотке, поэтому повторное его определение может служить контролем успешности лечения.

Понижается содержание фосфора (гипофосфатемия) при рахите, остеомалации, гиперпаратиреозидизме (генерализованная паратиреоидная остеодистрофия).

Уменьшение содержания фосфора сыворотки при костных формах гиперпаратиреозидизма позволяет отличить последний от остеолитических метастазов рака, при которых обычно наблюдается гиперфосфатемия.

При анализе данных химизма крови необходимо помнить, что у детей количество общего кальция и неорганического фосфора в норме выше, чем у взрослых.

Поскольку верхняя граница содержания кальция и фосфора в сыворотке может изменяться под влиянием эмоциональных и других временных причин, определение их следует производить по меньшей мере дважды, в различные, но близкие дни (Woodardt, 1949).

Определение в крови фосфатазы имеет большое клиническое значение. В зависимости от того, при каком рН фосфатаза активна, различают щелочную фосфатазу с оптимумом действия при рН 9,2—9,6 и кислую фосфатазу с оптимумом действия при рН 3,4—6,2.

Содержание щелочной фосфатазы в сыворотке меняется с темпами роста. У детей в период усиленного роста содержание ее повышено, при замедленном росте понижено. В юношеском возрасте щелочная фосфатаза достигает нормы взрослого ко времени синостозирования эпифизарных хрящевых пластинок роста бедренной кости. Содержание щелочной фосфатазы повышается (гиперфосфатемия) при переломах костей, в активной фазе рахита, при остеомалации, различных видах остеопороза, болезни Paget, фиброзной дисплазии (болезнь Albright — Брайцева) и гиперпаратиреозидизме (болезнь Recklinghausen). При воспалительных заболеваниях костей активность щелочной фосфатазы обычно бывает в пределах нормальной, реже она слегка повышена.

Воспалительные периоститы, имеющие сходство с остеогенной саркомой, редко вызывают повышение щелочной фосфатазы в сыворотке; в сомнительных случаях чем выше содержание фосфатазы, тем вероятнее диагноз остеогенной саркомы, хотя нормальное содержание фосфатазы не исключает саркомы (Woodardt, 1949).

Доброкачественные опухоли костей (хондромы, остеомы, остеохондромы) в детском и юношеском возрасте не изменяют химизма крови. Повышенное содержание щелочной фосфатазы при этих опухолях возбуждает подозрение о злокачественном перерождении местного процесса. Если при гигантоклеточной опухоли (остеобластокластоме) щелочная фосфатаза сыворотки выше нормальной, то опухоль, по-видимому,

Таблица 1

Биохимические данные при различных заболеваниях костей

-Заболевание	Сыворотка					Моча	
	общий кальций	неорганический фосфор	щелочная фосфатаза	кислая фосфатаза	общий протеин	протеин Бенс-Джонса	реакция мочи по Сулковичу
Хондрома							
Остеохондрома	Норма	Норма	Норма				
Остеома							
Экзостозы							
Костная киста	Норма	Норма	Норма				
Гигантоклеточная опухоль (остеобластокластома)	Норма	Норма	Норма или слегка повышено	Норма			
Остеогенная саркома	Норма	Норма	Норма или слегка повышено	Норма			
Эндотелиома кости (саркома Юинга)	Норма	Норма	Норма или слегка повышено				
Рахит	Норма или понижено	Норма или низкое	Высокое				
Воспалительные заболевания костей	Норма	Норма	Обычно нормальное				
Остеолитические метастазы опухолей	Норма или высокое	Норма или высокое	Норма или умеренно повышено	Норма	Норма	Отсутствует	резко положительная
Остеопластические метастазы не из предстательной железы	Норма	Норма	Высокое	Норма	Норма	Отсутствует	Отрицательная
Рак предстательной железы с метастазами в кости	Норма	Норма	Высокое	Высокое в 70% случаев	Норма	Отсутствует	Отрицательная
Множественная миелома	Норма или высокое	Норма или высокое	Норма или слегка повышено	Норма	Норма до очень высокого	Имеется в 60% случаев	Слабо положительная
Остеомаляция	Низкое	Норма или низкое	Умеренно повышено	Норма	Норма или низкое		Отрицательная
Старческий остеопороз	Норма	Норма	Норма или слегка повышено	Высокое			Положительная
Гиперпаратиреогедизм	Высокое	Низкое	Высокое				Отрицательная
Оститис деформанс Педжета	Норма	Норма	Высокое	Норма	Норма		
Фиброзная дисплазия (синдром Олбрайта)	Норма	Норма	Высокое	Норма		Отсутствует	
Гиперпитуитаризм (болезнь Иценко—Кушинга)	Высокое		Повышено	Норма			

Примечание. Незаполненными оставлены те графы, где данные отсутствуют.

имеет склонность к злокачественному перерождению (Jaffe, 1958). Нормальное содержание щелочной фосфатазы не гарантирует доброкачественный характер костной опухоли. Если после радикального удаления саркомы кости щелочная фосфатаза сыворотки не упала до нормы, то имеется, по-видимому, остаточная активность опухолевого процесса. Если количество щелочной фосфатазы после операции снизилось до нормы и позднее снова повысилось, то такое повышение является признаком развития метастазов. Содержание щелочной фосфатазы может служить в известной мере показателем эффективности лечения остеогенной саркомы.

При раковых метастазах в кости щелочная фосфатаза сыворотки повышена, если происходит формирование новой кости. Следует иметь в виду, что повышение щелочной фосфатазы в сыворотке наблюдается не только при костных поражениях, но и при заболеваниях печени. Функциональное исследование печени позволяет убедиться в том, что повышение щелочной фосфатазы обусловлено не поражением печени, а костными изменениями.

Кислая фосфатаза содержится в большом количестве в предстательной железе. Повышение содержания кислой фосфатазы в сыворотке считается патогномичным для метастазирующего рака предстательной железы. Нормальное содержание кислой фосфатазы не исключает метастазов.

Общий протеин сыворотки обычно повышен при множественной миеломе. Нормальное его содержание не исключает миелому. Понижение общего протеина сыворотки часто наблюдается при остеомалации.

Следует иметь в виду, что около 40% кальция сыворотки связано с альбуминовой фракцией протеина. Поэтому уменьшение в сыворотке протеина, обусловленное снижением альбуминовой фракции, отражается на содержании в сыворотке кальция, количество которого при уменьшении протеина также снижается. Таким образом, при раке, протекающем с метастазированием в кости и с уменьшением содержания протеина в сыворотке вследствие кахексии, содержание кальция сыворотки на верхней границе нормы означает известную степень гиперкальцемии.

Протеин Вепсе — Jones в моче наблюдается при множественной миеломе более чем у половины всех миеломатозных больных. Реакция Sulkowitsch дает возможность определить в моче наличие кальция. Гиперкальциурия наблюдается при остеолитических метастазах рака даже при диете, бедной кальцием.

Табл. 1 суммирует приведенные данные при новообразованиях скелета и неопухолевых заболеваниях костей.

Диагностическая пункция

Дополнительные методы клинического исследования основаны чаще всего на изучении пунктатов, получаемых при пробных проколах (пункциях), а также иссеченных кусочков тканей и опухолей. В ряде случаев пункция может играть одновременно роль диагностического и лечебного методов; особенно часто двойное значение — диагностическое и лечебное имеют спинномозговые пункции с исследованием спинномозговой жидкости, проколы суставов при гемартрозах и выпотах, околоуставных сумок и сухожильных влагалищ, инфильтратов, абсцессов и др.

При пункциях и извлечении жидкости с лечебными целями пунктат

следует подвергнуть лабораторному исследованию (микроскопическому, бактериологическому и т. д.), а при отсутствии такой возможности измерить количество извлеченной жидкости, определить давление, под которым она набиралась в шприц, описать ее внешний вид и характер. В ряде случаев такое простое исследование пунктата может иметь «большое диагностическое значение. Исследование пунктатов должно проводиться не только при первичном проколе, но и при повторных пункциях. Выбрасывание жидкости, извлеченной с помощью прокола, как ненужной, без исследования ее хотя бы путем описания результатов простого осмотра, следует считать грубой, подчас непоправимой ошибкой.

Пункции костного мозга. При ряде заболеваний, связанных с кроветворением, большое диагностическое значение имеет исследование костного мозга. Являясь продолжением клинического исследования, пункция костного мозга позволяет обнаружить тончайшие изменения, присходящие у больного в акте кроветворения. Пункция костного мозга сама по себе и в комбинации с одновременным изучением пунктата лимфатических узлов имеет большое значение в диагностическом исследовании миеломной болезни, ретикулоэндотелиоза и прочих заболеваний, поражающих наряду с органами кроветворения костную ткань.

Для взятия костного мозга делают обычно пункцию грудины по средней линии на уровне второго или третьего межреберных пространств. У детей моложе двух лет делается пункция большой берцовой кости в верхней ее трети по медиальной поверхности. Пользуются для пункции специальной иглой длиной около 5 см с просветом 1—2 мм; игла для стерильных пункций снабжена плотно сидящим мандреном и защитной пластинкой, предохраняющей от прокалывания задней костной стенки грудины и ранения жизненно важных органов. Конец иглы должен быть коротко заострен и хорошо наточен.

Техника стерильной пункции. После тщательной дезинфекции кожи обезболивают 1%-ным раствором новокаина кожу, подкожную клетчатку и особенно периост. Через несколько минут иглу, снабженную мандреном и защитником, вкалывают отвесно до упора ее в кость. Равномерным вращательным движением прокалывают костную стенку. Проникновение иглы в костномозговое пространство определяется по ослаблению сопротивления, оказываемого корковым слоем кости; иногда при этом слышится или чувствуется легкий треск. После прокола костной стенки мандрен удаляется, на иглу насаживается точно пригнанный шприц (20 мл) и производится «асасывательное движение поршня. Отсасывание часто сопровождается кратковременной болью в грудинной кости. Обычно первые капли пунктата содержат главным образом костномозговую ткань, при дальнейшем отсасывании в шприц насасывается преимущественно кровь (Ромейс, 1953). Содержимое шприца быстро выталкивается поршнем на предметное стекло или в стеклянную чашечку. Кусочки костного мозга имеют вид серо-желтоватых или красных обрывков, легко отличимых от окружающей крови. Кровь отсасывается фильтровальной бумагой, осторожно выбирают кусочки мозга для отпечатков или приготовления обычным образом на предметных стеклах мазков. Исследование проводит специалист-гематолог.

Сустав пунктируют при воспалительных (острых и хронических) заболеваниях и при травмах. Даже в тех случаях, когда пункция сустава делается с лечебной целью повторно, следует каждый раз исследо-

вать пунктах хотя бы путем простого его осмотра (давление, количество, консистенция, внешний вид).

Техника пункции суставов. Независимо от того, предстоит ли пункция сустава верхней или нижней конечности, операция (прокол и взятие пунктата) проводится в положении больного лежа, что может быть при пункциях суставов верхних конечностей менее удобно для врача, но зато более приемлемо для больного. Пункцию нужно проводить с соблюдением всех необходимых требований асептики, как при любой большой хирургической операции (руки, кожа больного, белье и инструментарий). Для пункции сустава нужны: шприц емкостью в 10 мл, иглы тонкие диаметром 0,6—0,8 мм, чистые стерильные пробирки и предметные стекла. Кожа и фиброзный слой капсулы сустава очень чувствительны, поэтому место укола следует обезболить 0,5%-ным раствором новокаина, не надеясь на кратковременный характер пункции. Если нет твердой уверенности в том, что жидкость скопилась в полости сустава, то после прокола кожи следует слегка выдвинуть поршень шприца, создав в нем отрицательное давление. При параартикулярных абсцессах такая предосторожность в состоянии предохранить сустав от занесения в него инфекции, так как при медленном продвижении иглы вглубь шприц засосет жидкость, находящуюся в параартикулярных тканях до прокола сустава. Пункцию проводят в типичных для каждого сустава местах.

Плечевой сустав может быть пунктирован спереди, сзади-сбоку и сзади. Чаще всего приходится прибегать к проколу сустава спереди.

Прокол сустава спереди: плечо слегка отведено и ротировано кнаружи настолько, что малый бугор плечевой кости обращен вперед (согнутое в локтевом суставе предплечье обращено при этом кпереди), игла вкалывается между легко прощупываемым при таком положении малым бугром плечевой кости и клювовидным отростком лопатки.

Прокол сзади-сбоку: больной лежит на здоровом боку, прокол производится на середине линии, соединяющей угол акромиального отростка с наибольшей выпуклостью головки плечевой кости, игла вкалывается косо книзу через дельтовидную мышцу.

Прокол сзади: плечо больного слегка отведено; игла вкалывается непосредственно под углом акромиального отростка в горизонтальном направлении.

Локтевой сустав пунктируется в согнутом под тупым углом положении сзади между наружным мышцелком плечевой кости и наружным краем локтевого отростка.

Луче-запястный сустав удобнее всего пунктировать с тыльной стороны между сухожилием длинного разгибателя большого пальца и сухожилием разгибателя указательного, что соответствует проекции локтевого края второй метакарпальной кости на линию луче-запястного сустава¹.

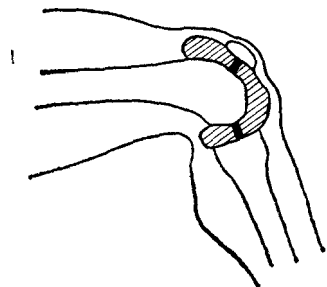
Тазобедренный сустав легче всего пунктируется сбоку, с наружной стороны бедра. Игла вкалывается перпендикулярно к длинной оси бедра — над вершиною большого вертела. При продвижении иглы вглубину она упирается в шейку бедренной кости; если слегка изменить ход

¹ Изолированный воспалительный процесс в луче-запястном суставе, как острый, так и хронический, наблюдается редко; еще в ранних стадиях артрита луче-запястного сустава в воспалительный процесс вовлекаются суставы мелких костей запястья. Поэтому пункция области луче-запястного сустава производится нередко в атипичных местах с тыльной поверхности, в месте наибольшего поражения, определяемом клинически и рентгенографически

иглы, направив ее краниально, игла проникает в сустав². *Прокол спереди* производится под пупартовой связкой, отступя кнаружи от пульсирующей бедренной артерии. Игла вкалывается отвесно, спереди назад по направлению к легко прощупываемой головке бедренной кости.

Прокол коленного сустава производится у верхнего или нижнего полюсов коленной чашечки, отступя вбок кнаружи или кнутри на 1—2 см. При проколе у верхнего полюса надколенника игла проникает в верхний заворот сумки сустава, у нижнего полюса — в полость сустава.

Голеностопный сустав пунктируется спереди, между наружной лодыжкой и наружным краем сухожилия длинного разгибателя пальцев.



При проколе сустава сзади игла вкалывается между наружным краем ахиллова сухожилия и сухожилиями малоберцовых мышц. Нагноение в крупных суставах, особенно в коленном, может сопровождаться образованием спаек, разделяющих полость сустава на отдельные изолированные камеры.

Рис. 109. Эмпиема коленного сустава. Полость коленного сустава разделена спайками на три изолированные камеры

В коленном суставе обычно появляются три камеры: верхняя камера (верхний заворот), отграниченная спайками, образовавшимися между коленной чашкой и мышелками бедра; передняя камера, расположенная под надколенником и отграниченная от задней камеры спайками, появляющимися между крестообразными связками; задняя камера, расположенная позади крестообразных связок (рис. 109). Характер экссудата может быть различным в каждой из камер, так как камеры при остром воспалении могут разобщиться очень рано, уже через сутки после начала процесса нагноения в суставе. Поэтому пунктат одной из камер может иметь характер, типичный для серозно-фибринозного синовита, в то время как в другой камере имеется уже гной. При общей клинической картине, указывающей на процесс нагноения, и при отсутствии гноя в одной (пунктированной) камере следует, чтобы исключить возможность наличия гноя в других камерах, пропунктировать их.

Пунктат, полученный при проколе сустава, осматривается вначале в шприце, а затем осторожным движением поршня, без толчков, выталкивается из шприца в чистую пробирку. Медленно стекая по стенке пробирки, пунктат смачивает ее и оставляет след, позволяющий хорошо рассмотреть его особенности, что очень важно с диагностической точки зрения. Более плотные комочки выталкиваются на предметное стекло для микроскопического исследования.

Осмотр пунктата может дать диагностически ценные сведения:

а) пунктат кровяво-красного цвета оставляет на стенке пробирки равномерный мутный розовый налет, не пропускающий света (эритроциты); непрозрачна также кровяная жидкость в пробирке; характерно для гемартроза; б) пунктат кровяво-красного цвета, оставляет на стенках пробирки жирные пятна, на поверхности крови в пробирке плавают капли жира; характерно для гемартроза при внутрисуставном переломе;

² Удобен прокол снаружи под большим вертелом впереди бедренной кости. Такой доступ особенно пригоден при отсутствии головки в вертлужной впадине (вывих).

в) пунктах розовато-желтый, прозрачный; характерно для старого гемартроза; г) пунктах кроваво-красный, оставляет на стенках пробирки розовый мутный налет с белыми комочками в виде хлопьев; такие же белые хлопья плавают в столбике жидкости; характерно для нагнаивающегося хемартроза; д) пунктах кроваво-красный, смачивает стенку пробирки прозрачным, розовым налетом; столб кровяной жидкости в пробирке прозрачен; характерно для гемолиза крови (гемолитический стрептококк); е) пунктах желтоватый, прозрачный, слаботягучий и малоклейкий по сравнению с нормальной синовиальной жидкостью; характерно для серозного экссудата без признаков нагноения; ж) пунктат желтоватый, мутный (лейкоциты), изредка встречаются белые хлопья на стенках пробирки и в столбике жидкости; характерно для серозно-фибринозного экссудата (начало нагноения), при повторных пункциях мутность увеличивается — нагноение прогрессирует (переход в эмпиему); з) пунктат — явный гной в большом количестве (эмпиема); и) пунктат — явный гной в малом количестве; при перемене положения иглы — изредка гной с прожилками крови (при общем тяжелом состоянии больного и типичных клинических признаках); характерно для капсульной флегмоны; к) пунктат грязно-серый с примесью беловатых крошек и хлопьев фибрина; характерно для туберкулеза.

После того как осмотр пунктата дал возможность получить достаточно ясное представление о его характере, пробирку с пунктахом и предметное стекло отсылают в лабораторию для бактериологического и микроскопического исследований. В истории болезни отмечаются результаты осмотра пунктата.

Пункцию инфильтратов и абсцессов мягких тканей применяют при холодных абсцессах с неясной картиной заболевания, а также при подозрении на туберкулезный процесс костно-суставной системы. Прокол никогда не следует делать на вершине проникшего под кожу абсцесса, в месте наиболее ясного зыбления, через истонченную кожу, как это иногда делается, так как пункция может послужить началом образования свища, а следовательно, источником вторичной инфекции. Иглу нужно вкалывать в пределах здоровых тканей, косо, по направлению абсцесса с тем, чтобы после отсасывания содержимого абсцесса наступившее смещение тканей придало бы каналу от прокола зигзагообразный ход. Пунктат исследуют путем простого осмотра и лабораторного изучения.

Биопсия

Биопсия должна рассматриваться как заключительный диагностический этап; предпринимать ее как более короткий путь к диагнозу — недопустимое легкомыслие. В каждом отдельном случае ей должны предшествовать вдумчивая оценка клинических данных, тщательное физикальное исследование, изучение рентгенограмм и анализ всех относящихся к делу гематологических и химических лабораторных данных. Если сведения, полученные из данных клинического, лабораторного и рентгенологического исследований, сопоставлены и должным образом оценены, то этого часто оказывается достаточно для установления диагноза. Тем не менее биопсия иногда бывает необходима для того, чтобы подтвердить диагноз, полученный клинико-рентгенологическим путем. Биопсия, безусловно, показана в тех случаях, когда в связи с новообразованием намечается ампутация или другое радикальное хирургическое вмешательство; при таких условиях, естественно, хотя бы избежать оши-

бочно произведенной калечащей операции, возможной при неправильной интерпретации клинических симптомов заболевания. Биопсия должна быть сделана и в том случае, если больному предстоит радиационное лечение опухолевого процесса.

После того как вопрос о необходимости биопсии решен положительно, следует взвесить, какую из биопсий выгоднее применить — закрытую (пункционную) или открытую (хирургическую). Каждый из названных методов имеет присущие им достоинства и недостатки.

З а к р ы т а я (п у н к ц и о н н а я , а с п и р а ц и о н н а я) б и о п с и я . Пункция кости. В зависимости от степени разрушения кости определяемой по рентгенограмме, могут быть использованы либо обычные тонкие новые иглы, либо специальные иглы, применяемые для стерильной пункции. Кроме игл для шприца необходимо иметь проверенный шприц «Рекорд» 20 мл с хорошо притертым поршнем, предметные стекла, остроконечный пинцет или иглы. Так как прокол кости является хирургической операцией, то шприц и иглы должны быть простерилизованы (кипячением в физиологическом растворе). Во избежание гидратации, набухания и дегенерации цитологического материала под действием влаги шприц и иглы должны быть перед пункцией тщательно обезвожены путем последовательного промывания их спиртом и эфиром.

Укол делают иглой с мандреном; затем шприц насаживают на иглу. Для получения пунктата делают насасывательное движение поршнем, причем, прежде чем извлечь иглу, ее следует разъединить со шприцем. После извлечения иглы ее вновь насаживают на шприц и обратным движением поршня выталкивают содержимое иглы на предметное стекло. Малое количество пунктата не служит помехой для исследования.

При наличии крови следует готовить мазки без промедления, так как из свернувшейся крови трудно приготовить хороший мазок. Материал, нанесенный на предметное стекло, осторожно, чтобы не раздавить и не деформировать клетки, размазывают тонким слоем. Препараты из жидких пунктатов готовят подобно мазкам крови. Препарат из плотных масс (комочек) размазывается на предметном стекле или готовится путем отпечатков; отпечаток производят комочком ткани, удерживаемой тонким пинцетом или прикосновением одного предметного стекла к другому. Из значительной примеси крови для изготовления мазков следует брать отдельные «белесоватые» маленькие комочки.

При пункции кости, измененной патологическим процессом, необходимо обращать внимание на характер сопротивления, оказываемого игле, прокалывающей исследуемую ткань. Пункция гемангиосаркомы кости дает при насасывании в шприц большое количество крови; иногда после извлечения иглы появляется из места укола фонтанчик крови, уменьшающийся и исчезающий через 1—2 мин.

Следует обращать внимание на макроскопический вид пунктата, по которому при известном опыте можно распознать детрит плотный и желтоватый, получаемый из туберкулезных очагов, мягкий белесоватый пунктах, получаемый из распадающегося ракового метастаза, гной, типичный для туберкулезного поражения, и т. п.

По данным ряда авторов, пункционная биопсия при злокачественных новообразованиях не ускоряет роста опухоли и не вызывает обсеменений; все же для большей безопасности рекомендуют (Абрамов, 1953) производить пункцию только в клинически неясных случаях непосредственно перед операцией. Единственное противопоказание к пункции — кровоточивость больного, связанная с геморрагическим диатезом.

Исследование пунктата должно проводиться специалистом, знакомым с морфологией периферической крови, цитоморфологией костного мозга при нормальных его состояниях и при различных патологических процессах. Ценность метода заключается в том, что он легко осуществим, исключает в ряде случаев необходимость биопсии и дает возможность проводить повторные исследования.

Открытая (хирургическая) биопсия. Решение произвести хирургическую биопсию при подозрении на злокачественный характер опухоли кости всегда является ответственным. Хирургическая биопсия не должна применяться без предварительной критической оценки данных клинического, рентгенологического и лабораторных исследований. На враче-клинисте лежит большая ответственность в выборе места, откуда должен быть взят кусочек для исследования. В ряде случаев неудача исследования объясняется неправильным выбором места взятия тканей. Кусочки тканей, взятые из поверхностных участков опухоли в зоне реактивных воспалительных изменений, не обнаруживают обычно опухлевых клеток. Точно так же может оказаться неудачным исследование кусочков, взятых из центра распадающейся опухоли.

Хирургическая биопсия должна производиться с минимумом травмы. Большинство авторов подчеркивает возможность метастатического распространения злокачественной опухоли при травматично проведенной хирургической биопсии. Однако несвоевременно поставленный диагноз и неправильное лечение злокачественной опухоли представляют большую опасность возможного метастазирования, чем открытая биопсия (Волков, 1962).

ИССЛЕДОВАНИЕ ВНУТРЕННИХ ОРГАНОВ

Исследование внутренних органов и нервной системы завершает клиническое исследование больного. В случае необходимости клиническое исследование внутренних органов должно быть дополнено рядом вспомогательных методов изучения больного: рентгеноскопией грудной клетки, желудочно-кишечного тракта и т. п.

Такие исследования, как определение температуры тела, пульса, дыхания, кровяного давления, клинические анализы крови и мочи и др., должны быть проведены у каждого больного. Результаты исследования пульса больного требуют критической оценки.

Следует считаться с тем, что при первичном осмотре больной может быть возбужден и исследование частоты и характера пульса, произведенное двадцатью минутами позже, покажет более правильные данные. Необходимо иметь в виду, что нормальное число пульсовых ударов меняется с возрастом. Об этом особенно важно помнить при исследовании детей. Бесполезно считать пульс младенца, если неизвестно нормальное число ударов в этом возрасте.

Нормальное число ударов следующее:

Возраст в годах	Число ударов в минуту	Возраст в годах	Число ударов в минуту
Плод	140	5—9	90
0—1	135	10—11	85
1—2	120	12—17	80
3—4	110	У взрослых	72

Вполне здоровые люди обнаруживают иногда более медленный пульсовой ритм (брадикардию), чем это указано в таблице.

Если пульс в области одного из запястий не прощупывается, то следует проверить его на другом запястье, и если пульс будет отсутствовать на обоих запястьях, необходимо прощупать плечевую или сонную артерию.

Некоторые ортопедические деформации—не самостоятельные заболевания, а лишь проявление общего заболевания. К числу таких деформаций относятся рахитические искривления в детском возрасте, деформации суставов, возникшие на почве костно-суставного туберкулеза, представляющего собой, как известно, одно из проявлений общей туберкулезной инфекции, первично-хронические полиартриты и др. При костно-суставном туберкулезе необходимо обратить особое внимание на состояние легких, лимфатических желез, почек. У детей, страдающих хроническими формами артритов, помимо общего их исследования необходимо выяснить, инфицирован ли ребенок туберкулезом; у взрослых надо выяснить, нет ли латентных очагов инфекций, псориаза, хронических интоксикаций и т. п.

Деформации, обусловленные поражением нервной системы, требуют тщательного неврологического исследования.

Переломы костей осложняются в известном числе случаев повреждением периферических нервов. Возможны три вида повреждений (Seddon, 1942): а) проходящий паралич (*neurapraxis*), характеризующийся полным двигательным параличом, неполным нарушением чувствительности, отсутствием реакции перерождения; б) стойкий паралич с полным двигательным и чувствительным параличом, с возможным полным восстановлением без хирургического вмешательства (*axonotmesis*) и в) стойкий полный паралич с реакцией перерождения, восстановление которого возможно только после сшивания (*neurotmesis*).

Неврапраксию легко распознать в первые дни после повреждения; невротмезис и аксонотмезис в первые дни недели после повреждения клинически неразличимы (табл. 2). Аксонотмезис может быть определен при повторных исследованиях больного вследствие появления признаков наступающей регенерации поврежденного нерва, не наблюдающейся при невротмезисе. Если регенерация прерванного нерва началась, то при поколачивании в области повреждения больной ощущает «ползание мурашек» дистальнее этого места (признак Tinel). Отмечая появляющиеся ощущения через определенные промежутки времени, можно получить довольно ясное представление о ходе регенеративного процесса. Отрицательный признак Tinel не имеет диагностического значения.

Некоторые морфологически одинаковые деформации опорно-двигательного аппарата могут возникать на почве совершенно различных заболеваний. Например, искривление позвоночника—сколиоз может быть врожденным и может развиться на почве синдрома Гийона, детского спинального паралича, неврофиброматоза и т. п.; полая стопа может быть врожденной или же появиться в результате миелодисплазии, полиомиелита, невралгической амиотрофии, семейной атаксии, прогрессирующей мышечной атрофии и др. В таких случаях необходимо выяснить, является ли деформация основной болезнью или представляет собой наиболее выраженный и беспокоящий больного симптом какого-либо заболевания. Морфологический диагноз, не уточненный с этиологической точки зрения, недостаточен, так как не дает возможности выработать правильный план лечения больного.

Степень повреждения периферических нервов (Seddon, 1942, 1949)

Особенность	Neurapraxis	Axonotmesis	Neurotmesis
<i>Патология</i>			
Анатомическая целостность Сущность повреждения	Утрчена Полное нарушение	Сохранена Нервные волокна прерваны, шванновская оболочка сохранена	Сохранена Избирательная демиелинизация крупных волокон, дегенерации аксонов нет
<i>Клиника</i>			
Двигательный паралич Чувствительный паралич Симпатический паралич Реакция перерождения Проводимость нерва ниже повреждения Мышечная атрофия	Полный « « Имеется Потеряна Прогрессирует	Полный « « Имеется Потеряна Прогрессирует	Полный Умеренный « Отсутствует Сохранена Слабо выражена
<i>Восстановление</i>			
Хирургическое вмешательство Скорость восстановления Степень восстановления	Необходимо 1—2 мм в день после шва Неполная	Не нужно 1—2 мм в день Полная	Не нужно Быстрая: дни или недели Полная

Независимо от узкой специальности врач должен быть достаточно хорошо ориентирован в отраслях практической медицины, граничащих с его специальностью, обязан уметь выявить отклонения от нормы в состоянии внутренних органов, нервной системы.

Иногда патологические изменения в организме бывают так сложны и нечетки, что конкретный диагноз может быть установлен лишь с участием врача-консультанта, представителя другой специальности. В таких случаях крайне желательно, чтобы лечащий врач исследовал больного совместно с консультантом. При совместном исследовании лечащий врач, хорошо знающий больного, должен уметь правильно ставить вопросы и разбираться в высказываниях консультанта. Только в такую случаях от консультации можно ожидать эффективной помощи. Совместное исследование часто делается необходимым и потому, что узкоспециальные вопросы, с которыми врач вынужден обращаться к консультанту, могут оказаться в деталях малоизвестными последнему.

КЛИНИКО-РЕНТГЕНОЛОГИЧЕСКОЕ ИССЛЕДОВАНИЕ

При повреждениях и заболеваниях опорно-двигательного аппарата рентгенологический метод исследования имеет большое практическое значение; он применяется в период установления диагноза, во время лечения и после него.

В период распознавания заболевания рентгенологическое исследование значительно расширяет и углубляет возможности изучения больно-

го, обнаруживает ряд таких данных, получить которые обычными клиническими методами исследования невозможно.

Одним из основных условий правильного чтения рентгенограмм является тщательное клиническое изучение больного в целом и места поражения в частности; такое исследование всегда должно предшествовать рентгенологическому. Иной образ действия врача следует считать неправильным, таящим в себе источник грубых и иногда непоправимых ошибок. Ошибки делаются возможными, так как, во-первых, отсутствие видимых изменений на рентгенограмме еще не является доказательством того, что кости и суставы здоровы, а, во-вторых, рентгеновский снимок часто показывает изменения, не являющиеся основной причиной заболевания, заставляющего больного обратиться к врачу.

Клиническое исследование больного, проводимое через известные сроки с одновременной рентгенографией, позволяет проследить динамику патологического процесса в кости или в суставе и сопоставить ее с клиническими проявлениями заболевания. Необходимость динамического исследования больного возникает при лечении большинства повреждений и заболеваний опорно-двигательного аппарата, при переломах костей, врожденных и приобретенных вывихах, воспалительных процессах костей и суставов и т. д.

Динамическое клинико-рентгенологическое исследование может быть полноценным лишь в тех случаях, когда клиницист сам является достаточно сведущим в чтении рентгенограмм и не передоверяет этого дела рентгенологу. «У рентгенолога, — как справедливо отмечал Краснобаев (1950), — не могущего одновременно быть и авторитетным клиницистом, и знать так хорошо больного, как последний, не может быть и тех глаз, которыми должен читать рентгенограмму клиницист». Эта точка зрения, высказанная Краснобаевым в отношении роли рентгенологического исследования при костно-суставном туберкулезе, в еще большей мере относится к переломам костей, врожденным и приобретенным вывихам и к ряду других патологических изменений, наблюдающихся в органах опоры и движения. Поэтому клиницист обязан овладеть чтением рентгенограмм и не основывать своих выводов на данных письменного заключения рентгенолога.

Иногда при изучении рентгенограммы появляются новые диагностически важные данные, не обнаруженные во время клинического исследования больного. Тогда следует прибегнуть к повторному клиническому исследованию, производимому в таких случаях под контролем рентгенограммы. Это позволяет нередко более точно определить характер патологических изменений. Например, сложные, а также нерезко выраженные деформации, развившиеся в позвоночнике и в скелете конечностей, могут маскироваться покрывающими их мягкими тканями и создавать при их осмотре ложные или недостаточно точные представления. Характер деформации можно установить путем одновременного осмотра больного и изучения рентгенограммы.

Еще большее значение приобретает такое клинико-рентгенологическое исследование, проводимое путем ощупывания под контролем рентгеноснимка (например, при выяснении болезненного очага в кости или в суставе).

Рентгенологическое исследование, произведенное правильно и достаточно полно, имеет не только большое диагностическое значение. В ряде случаев, особенно при смещенных переломах и травматических вывихах, требующих вправления, данные рентгенологического исследования

предопределяют характер необходимого оперативного вмешательства и позволяют выработать план лечения. Для того чтобы рентгенологическое исследование было полноценным, служило руководством к правильному действию, а не являлось источником ошибок, необходимо при рентгенографии придерживаться следующих технических условий.

1. Поврежденная область или подозреваемый участок заболевания должны находиться в центре снимка.

2. При повреждениях и заболеваниях диафизов длинных костей рентгенограмма должна включать один из суставов поврежденной кости, расположенный выше или ниже места повреждения.

3. При переломе одной из костей двухкостного сегмента (голени, предплечья), сопровождающемся смещением отломков по длине (укорочением), должен быть сделан снимок всего сегмента поврежденной конечности с захватом обоих суставов. Несоблюдение этого правила приводит к ошибкам в распознавании истинного характера повреждения.

4. Рентгеноснимки должны производиться в двух взаимно перпендикулярных проекциях (передне-задней и боковой). Лучше вообще обойтись без снимка, чем основывать свои заключения на данных снимка в одной проекции. При особых показаниях возникает необходимость рентгенографии в косой или какой-либо иной проекции по указанию клинициста.

5. При повреждениях и заболеваниях позвоночника необходимо, чтобы на рентгенограмме находились кроме пораженного смежные здоровые позвонки, лежащие выше и ниже места повреждения (минимум по два позвонка).

6. При некоторых заболеваниях и повреждениях костей и суставов (ранние формы костно-суставного туберкулеза, гематогенного остеомиелита, начальные стадии дистрофических процессов) необходимо производить снимок больного и симметричного здорового участка кости (сустава) для сравнительной оценки трудно улавливаемых изменений. Сравнительные снимки в передне-задней проекции лучше всего делать на одной пленке, расположив трубку посередине между больной и здоровой стороной. При изготовлении профильных снимков, произведенных на двух пленках, оба снимка должны быть выполнены с соблюдением одинаковых технических условий (расстояние, экспозиция, проявление и т. д.).

7. Качество снимков должно быть безупречным, так как по снимку нужно «читать», а не «гадать».

Одним из условий получения хорошей рентгенограммы является правильная укладка снимаемого объекта. Несоблюдение этого правила лишает возможности составить ясное представление о топографии и характере поражения. При неправильной и неодинаковой укладке делаются несравнимыми повторные снимки и в результате не может быть определена рентгенологически динамика патологического процесса. Поскольку рентгеноснимок должен удовлетворять всем необходимым требованиям (физико-техническим, анатомо-топографическим, клинко-патологическим), Корнев (1953) считал обязательным, чтобы за укладкой больного следил врач-рентгенолог. При ряде повреждений опорно-двигательного аппарата, требующих специальных укладок или удержания рентгенографируемого органа в вынужденном положении, укладывать больного и фиксировать снимаемый отдел должен лечащий врач. Такая необходимость возникает при уточнении с помощью рентге-

нологического исследования ряда повреждений (разрыва межберцовых связок голеностопного сустава, переднего подвывиха в шейном отделе позвоночника, наличия или отсутствия патологической подвижности в области срастающегося диафизарного перелома). Лечащий врач должен также удерживать конечность при контрольной рентгенографии, проводимой после одномоментного вправления вывиха или смещенного перелома.

При укладке следует добиваться, чтобы подозреваемый участок повреждения (очаг деструкции, секвестр и пр.) находился как можно ближе к пленке; при удалении от нее очага не только изменяются его размеры, но и искажается форма. Значительное удаление очага поражения от пленки может сделать его вообще невидимым из-за перекрытия наслаивающимися тенями.

Истинное состояние суставных щелей может быть определено лишь при определенной укладке: при рентгенографии тазобедренного сустава необходимо устранить чрезмерный наклон таза кпереди (вынужденная сгибательная установка бедра) и перекашивание его в стороны; при изготовлении снимка коленного сустава в передне-задней проекции важна правильная укладка голени, по отношению к которой должен быть ориентирован центральный луч; при снимках плечевого сустава необходимо следить за правильной укладкой лопатки, при снимках локтевого сустава — предплечья (Сивенко, 1951).

Изменения внешней формы костей и суставов могут быть врожденными и приобретенными. Несмотря на многообразие изменений костного скелета, можно иногда по внешней форме кости или по внутрикостной структуре установить характер патологического процесса. Определенные врожденные деформации, нарушения нормального развития и роста, а также травматические, воспалительные и дегенеративные процессы в костях и суставах нередко дают в рентгенологическом изображении типичную для каждого заболевания картину костных изменений. Однако с заключением об этиологии костной деформации, основанным только на рентгенологическом исследовании, без учета клинических данных, следует быть очень осторожным. Совершенно различные по своей этиологии патологические процессы могут иногда давать очень сходную или даже тождественную картину конечных рентгенологических изменений. Последнее обстоятельство вынуждает воздерживаться от поспешных заключений, основанных исключительно на рентгенологическом методе исследования; в выводах о причине заболевания или деформации клиницист может опираться на данные одновременного клинического и рентгенологического методов исследования.

В рентгенологической картине костных поражений наблюдаются типичные изменения, обозначаемые принятыми наименованиями. Некоторые из наименований имеют особенно большое значение и нуждаются в единообразном определении.

Аплазия (aplasia) — врожденное отсутствие всей или части кости в результате нарушения эмбриональной закладки: например, аплазия лучевой или малоберцовой кости, ключицы и т. д. (aplasia ossis radii, fibulae, claviculae). Такое состояние ошибочно иногда обозначается как «врожденный дефект кости». Это обозначение следует считать неправильным потому, что с понятием «дефекта» связано представление о потере ранее существовавшего.

Наглядна следующая классификация врожденного отсутствия костей (и частей конечностей): а) аплазия терминальная (поперечная или про-

дольная) и б) аплазия интеркаларная (поперечная или продольная). Например, отсутствие малой берцовой кости вместе с мизинцем (или с 4-м и 5-м пальцами) стопы называется конечной продольной аплазией (*aplasia terminalis longiludinalis*); отсутствие малой берцовой кости с сохранением пальцев стопы—интеркаларной продольной аплазией малой берцовой кости (*aplasia intercalaris longitudinalis fibulae*). Более подробное объяснение классификации дает прилагаемый рисунок (рис. ПО).

Гипоплазия (*hypoplasia*) обозначает задержку или остановку энхондрального роста кости. Она проявляется недостаточным развитием нормальной формы кости, укорочением и искривлением.

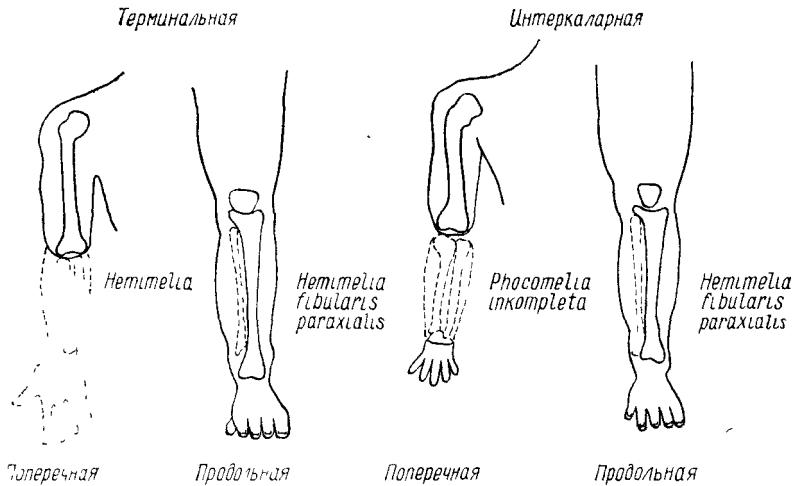


Рис. 110. Классификация аплазий

Гиперплазия (*hyperplasia*) обуславливается ускорением энхондрального и периостального роста кости, в результате чего обнаруживается увеличение длины и толщины кости.

Атрофия (*atrophia*) кости отражает изменение макроструктуры, при котором уменьшаются размеры кости. Если кость уменьшается снаружи, то имеется концентрическая атрофия, если исчезновение кости происходит изнутри путем увеличения костномозгового канала, то говорят об эксцентрической атрофии.

Остеопороз (*osteoporosis*) обозначает уменьшение количества костных балочек на единицу объема, придающее изображению кости на рентгенограмме известную прозрачность. Разрежение (рарефикация) кости при остеопорозе протекает без изменения ее размеров и формы.

Остеолиз (*osteolysis*) представляет собой местное рассасывание кости, при котором кость не только истончается, но и полностью исчезает (например, при неврогенных артропатиях — сирингомиелии, табесе). Остеолиз может иногда иметь очагообразный характер, не изменяющий внешней формы кости. Дефекты кости могут располагаться центрально или по периферии, могут четко отграничиваться от здоровой кости, имея вид «штампованных», или переходить в остеопоротичные участки кости.

Под узурой кости понимают маленький видимый на внешнем контуре кости дефект — краевой дефект. Большие разрушения внешнего кон-

тура кости называются кариесом (caries) кости. Если дефект располагается внутри кости, то его называют костной кистой или каверной кости.

Остеосклерозом (osteosclerosis) называется сгущение костной структуры и усиление плотности кости, возникающее вследствие утолщения костных трабекул и увеличения по сравнению с нормой их числа; губчатая кость становится при склерозе узкопетливой и менее прозрачной по отношению к рентгеновским лучам. Остеосклероз является вторым после остеопороза основным симптомом заболевания костной системы.

Гиперостоз (hyperostosis) — избыточное увеличение периостального роста кости в толщину, при котором удлинение кости отстает от утолщения. Кость делается непропорционально расширенной, грубой.

Гипостоз (hypostosis) — уменьшение периостального утолщения кости. Кости становятся тонкими, часто искривленными.

Периостоз (periostosis) — периостальное костеобразование, при котором вокруг диафиза откладываются многочисленные слои новообразованной костной ткани. Во многих отношениях периостоз является противоположностью остеолитического. Причиной периостоза могут быть воспалительные, травматические, токсические, неопластические и гормональные изменения.

Остеофиты (osteophytosis) — ограниченные небольшие периостальные костные разрастания; экзостозы (exostosis) — ограниченные большие периостальные костные разрастания.

Начинающему врачу, чтобы не упустить какой-либо важной детали снимка, следует придерживаться при чтении рентгенограмм определенной последовательности. Можно читать рентгенограммы в следующем порядке: 1) изменения внешней формы костей и суставов, 2) изменения внутренней костной структуры, 3) изменения мягких тканей.

Изменения внешней формы костей и суставов

1. Форма длинной трубчатой кости может изменяться, образуя искривления в области диафиза, метафизов и эпифизов. По характеру диафизарные искривления бывают углообразными (свежие и неправильно сросшиеся переломы) и дугообразными (нарушения нормального роста костей в длину, искривления патологически измененной кости от нагрузки в результате рахита, остеомалации и т. п.). При изучении рентгенограммы важно установить направление искривления, определяемого по нарушению длинной оси кости (рис. 111). Углы (дуги) искривления длинных трубчатых костей одной и той же величины (радиуса), но противоположного направления дают совершенно различную картину: при одном направлении — это картина совместимых с функцией конечности искривлений, а при противоположном — неблагоприятных, резко нарушающих функцию. Например, искривление голени с углом, открытым внутри или кзади, клинически более терпимо, чем искривление с углом, открытым наружу или кпереди. Последнее искривление, даже слабо выраженное, резко нарушает функцию ноги. Точно так же искривление костей предплечья с углом, открытым радиально или в тыльную сторону, является неблагоприятным в отличие от противоположного искривления, угол которого открыт в ладонную или в локтевую сторону предплечья.

Изменения формы суставных концов (метаэпифизарных отделов) тоже оцениваются с точки зрения нарушения нормальных анатомо-фи-

зиологических отношений. Суставные концы бедренной и плечевой костей, костей двукостных сегментов располагаются под определенными углами к длиннику — кости. Углы бывают различными в зависимости от возраста, пола и индивидуальных особенностей больного. Изменение угла за пределы вариационной нормы обуславливает патологическое состояние. Например, уменьшение шеечно-диафизарного угла бедренной кости за пределы нормы представляет собой патологическую деформацию, называемую *soxa vara*.

В зависимости от расположения вершины искривления различают *soxa vara capitalis* (*epiphysaria*) при уменьшении угла пересечения осей головки бедренной кости и шейки, *soxa vara cervicalis* — при искривлении в области шейки и *soxa vara trochanterica* — при уменьшении угла в межвертельной области (см. рис. 309). Деформация может быть врожденной и приобретенной, она представляет собой не самостоятельное заболевание, а симптом, который может возникнуть под влиянием различных причин (травмы, рахи-

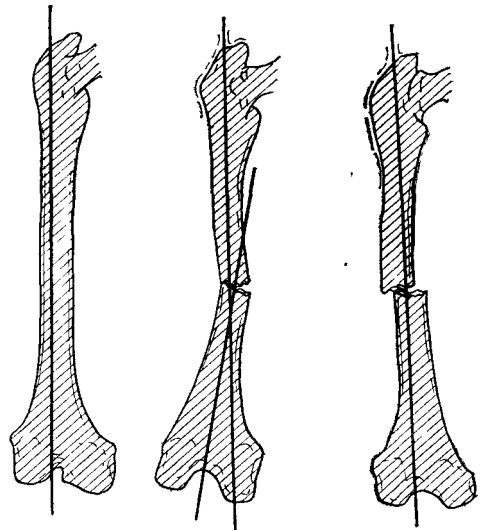


Рис 111. Ось, мысленно проведенная на рентгенограмме длинной трубчатой кости, обнаруживает углообразную деформацию диафиза

та, эндокринных нарушений, дистрофических изменений кости и пр.).

Деформация обратного направления, характеризующаяся увеличением шеечно-диафизарного угла, обозначается как *soxa valga*. Причины развития *soxa valga* многообразны (вялые и спастические параличи и парезы, врожденный вывих бедра и др.). Уменьшение угла между осью головки плечевой кости и диафизом называется *humerus varus*. Нормально угол пересечения осей головки и диафиза плечевой кости равен 135° . При *humerus varus* он может уменьшаться иногда до 90° . Каузальный генез деформации многообразен: нарушения роста и внутренней скреции, кретинизм, рахит, остеомалация, гемиплегия и др. Аналогичные отношения возникают в соответствующих отделах других трубчатых костей (*cubitus varus, valgus* и т. п.).

Изменения в области луче-запястного сустава проявляются различием в длине лучевой и локтевой костей. Об имеющейся разнице в длине этих костей судят по расположению дистальных их концов. Различают плюс вариант, если локтевая кость длиннее лучевой, и минус вариант, если локтевая кость короче лучевой (Hulten, 1928; Липатова, 1966).

Изменения формы мелких костей, образующих скелет какого-либо органа (кисти, стопы, позвоночника), оцениваются с двух точек зрения: патологических особенностей строения каждой пораженной кости в отдельности и нарушений скелета органа в целом.

При анализе патологической формы костей необходимо иметь в ви-

ду, что необъяснимые при первом знакомстве с рентгенограммой особенности деформации не случайны, а закономерны. Неясность патогенеза рентгенологических изменений говорит о неполноте клинического исследования; в таких случаях необходимо углубить клиническое исследование больного на основе полученных рентгенологических данных. Нарушения формы костей, обнаруженные на рентгено снимке, следует мысленно дополнить, связывая их с имеющимися изменениями мягких тканей, невидимых на рентгенограмме.

2. Контуры костей или их внешние очертания нарушаются при целом ряде патологических процессов: при повреждениях (переломах), воспалительных и дегенеративных процессах, > при опухолях костей или прилегающих к костям мягких тканей.

Рентгенологическая картина изменений внешних очертаний кости при некоторых заболеваниях настолько характерна, что диагноз почти безошибочно может быть поставлен уже на основании изучения рентгено снимка. К числу таких заболеваний относятся сифилис, туберкулез и остеомиелит. Но иногда рентгенологические изменения при тех же заболеваниях бывают так неопределенны, что поставить диагноз, основываясь на данных одной рентгенографии, невозможно. Особой осторожности требует трактовка рентгенограмм при воспалительных заболеваниях, леченных антибиотиками, в частности при гематогенном остеомиелите, леченном пенициллином.

В практике чаще всего приходится встречаться с реактивными процессами со стороны кости, проявляющимися периостальным новообразованием костной ткани (периостозы). Раздражителем, вызывающим периостальные реактивные изменения, являются некроз и некробиоз кости. Обычно периостальные отложения новообразованной костной ткани имеют большую протяженность, выходящую за пределы зоны некроза и некробиоза кости. Они появляются прежде всего в стороне от очага поражения (перифокально) и отсюда разрастаются по направлению к очагу, образуя над ним в конечном итоге наиболее толстый слой новообразованной кости (периостоз). Резче всего выражено реактивное периостальное образование кости при остеомиелите; меньшая реакция наблюдается при костном сифилисе; незначительные реактивные изменения возникают при костном туберкулезе. Чем моложе организм, тем сильнее выражено реактивное новообразование костной ткани. В раннем детском возрасте костный туберкулез вызывает обширные реактивные разрастания костной ткани, образующие веретенообразное вздутие кости с гладкими внешними контурами (*spina ventosa*). При остеомиелите внешние контуры периостальных костных наслоений неровны и волнисты, при костном сифилисе имеют бархатистый вид; при сифилисе периостоз резче всего выражен в области гуммозного поражения или кариозного размягчения кости. Периостальное новообразование костной ткани при переломах (периостальная костная мозоль) толще всего на вогнутой стороне смещенных под углом отломков.

Краевые дефекты кости (узуры) и неровности обнаруживаются на рентгено снимках при определенных проекционных условиях, когда при изготовлении снимка они попадают в плоскость касательного луча. В других случаях краевое их расположение не распознается, и они могут быть приняты за очаги, лежащие внутри кости. Краевые дефекты кости наблюдаются при паразитарных заболеваниях (эхинококковые кисты, цистицерки), опухолях (саркомы, метастазы рака, хондромы), при ряде острых и хронических воспалительных заболеваний костей,

при нарушениях обмена (подагра). Иногда костные дефекты комбинируются с изменением размеров и формы кости — вздутием (хондромы, кисты).

3. Взаимное расположение сочленяющихся поверхностей может нарушаться, создавая в зависимости от степени смещения суставных концов клиническую и рентгенологическую картину вывиха или подвывиха. Вывих рентгенологически характеризуется полной утратой соприкосновения суставных концов; при подвывихе вследствие неполного смещения суставных концов сохраняется частичное соприкосновение сочленяющихся поверхностей, но нарушается правильная артикуляция.

Вывихи и подвывихи наблюдаются как в суставах, обладающих обширной амплитудой движений, так и в сочленениях, характеризующихся незначительной подвижностью (лонное сочленение, крестцово-подвздошное, межпозвонковые сочленения и пр.).

Рентгенологическая диагностика вывихов в большинстве случаев не представляет трудностей. Однако при некоторых видах вывихов, имеющих отчетливые клинические симптомы смещения, на рентгенограмме, сделанной только в одной проекции, можно иногда не обнаружить признаков вывиха. Не видя больного, врач на основе имеющихся неточных рентгенологических данных может сделать ошибочные заключения об отсутствии патологических изменений. Во избежание таких ошибок врач-клиницист, основываясь на данных клинического исследования, должен потребовать изготовления рентгеноснимков в двух проекциях и сам тщательно изучить рентгенограмму. Указанные неправильные заключения наблюдаются при травматических задних вывихах в плечевом суставе, вывихе головок лучевой и локтевой костей, задних вывихах в тазобедренном суставе и т. д.

Еще чаще можно ошибиться, пользуясь рентгеноснимком в одной проекции, при подвывихе в суставе. Например, боковой подвывих предплечья в локтевом суставе с трудом различим на снимке, сделанном в профиль; по снимкам в передне-задней проекции не всегда можно распознать задний подвывих голени в коленном суставе, передний и задний подвывихи стопы в голеностопном суставе, перилунарный подвывих кисти, подвывихи позвонков и др.

Значительную помощь в распознавании подвывихов оказывают мысленно проведенные на рентгенограммах вспомогательные линии, пользуясь которыми можно обнаружить незначительные смещения сочленяющихся поверхностей (рис. 112—117). Особенно часто приходится прибегать к помощи вспомогательных линий, рассматривая снимки скелета маленьких детей при распознавании у них вывиха или подвывиха, что связано с особенностями рентгенологической картины скелета в раннем детском возрасте. Правильная трактовка рентгенологических изменений требует в этих случаях от врача достаточных знаний клинической картины заболеваний.

На рис. 118 представлена скиаграмма повреждения локтевого сустава у новорожденного — эпифизолиза дистального конца плечевой кости со смещением эпифиза в локтевую сторону. Смещенный дистальный фрагмент плечевой кости (эпифиз) еще не окостенел и поэтому на снимке не виден; боковое смещение хрящевого эпифиза определяется по расположению костей предплечья, продольная ось которых проходит вне видимой части диафиза плеча. Такое повреждение очень часто ошибочно принимается за вывих предплечья, что опровергается повторными снимками в течение нескольких дней.

Изучая рентгено снимок при вывихе (подвывихе), следует также обращать внимание на форму сочленяющихся отделов кости (эпифизов). Смещение суставных концов может происходить без нарушения их формы и с нарушением ее. Отсутствие видимых нарушений формы эпифизарных отделов наблюдается при травматических вывихах, вывихах, обусловленных воспалительным выпотом в суставе (дистензионные вывихи в тазобедренном суставе), в некоторых редких случаях паралитических вывихов в тазобедренном суставе при резком спазме приводящих мышц бедра. Изменения формы суставных концов определяются при свежих и застарелых вывихах — переломах, при разрушении эпи-

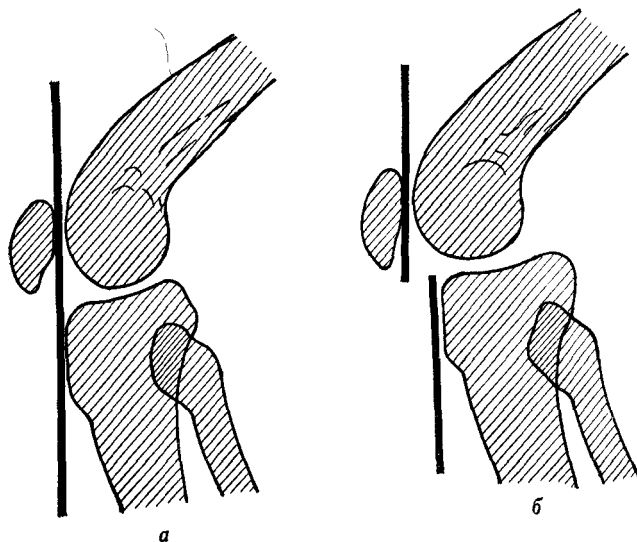


Рис. 112. Определение заднего подвывиха голени на боковом снимке. Передний край верхнего конца большой берцовой кости лежит на линии, проведенной вдоль заднего края коленной чашки (а). При заднем подвывихе голени передний край верхнего конца большой берцовой кости смещен кзади (б)

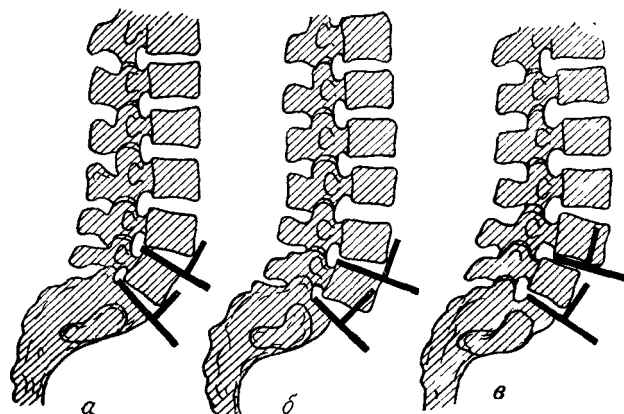


Рис. 113. Определение смещения тела позвонка кпереди: а — нормальные отношения; б — соскальзывание тела пятого поясничного позвонка, определяемое по отношению его к опознавательным линиям; в — смещение кпереди тела четвертого поясничного позвонка. Скиаграммы

физарных отделов воспалительным процессом, новообразованием или резкими дегенеративными изменениями (деструкционные вывихи). Деформация суставных концов наблюдается также при врожденных вывихах (в тазобедренном, коленном суставах), при вывихах, обусловленных нарушением роста в длину одной из костей двукостных сегментов, что приводит к вывиху одного из концов другой, нормально растущей кости.

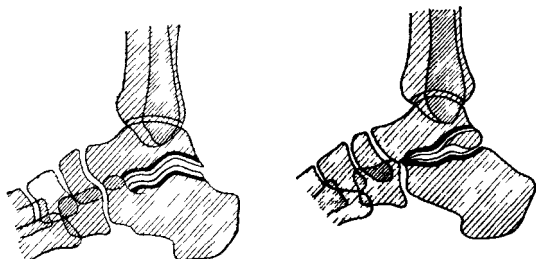


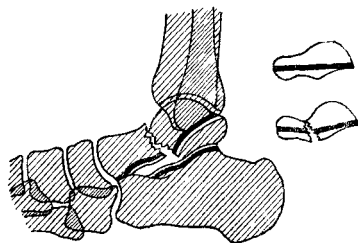
Рис. 114. Расположение суставных поверхностей в таранно-пяточном сочленении в норме

Рис. 115. Вывих в подтаранном суставе, определяемый по нарушению параллелизма суставных поверхностей таранно-пяточного сочленения

Нарушается **форма** суставных концов при паралитических вывихах (последствия детского спинномозгового паралича).

4. При рассмотрении рентгеноснимка обращают внимание на форму суставной щели, ее ширину, на очертания суставных поверхностей. Значение правильной оценки изменений формы суставной щели видно на следующем примере. На рис. 116 изображена скиаграмма пе-

Рис 116 Переломо-вывих стопы Перелом шейки таранной кости со смещением под углом, открытым к тылу, передний подвывих стопы в подтаранном суставе



реломы таранной кости со смещением отломков под углом, открытым к тылу. Форма суставной щели таранно-пяточного сочленения утратила правильное расположение ограничивающих ее поверхностей — нижней

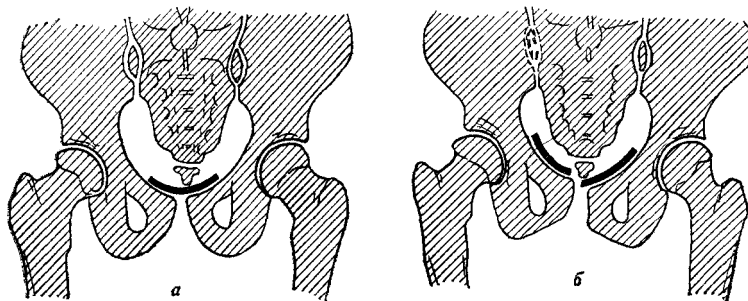
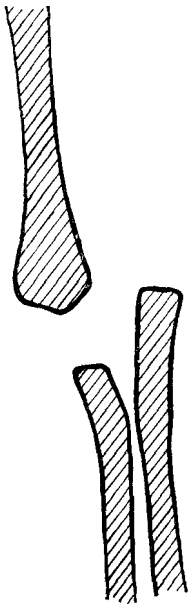


Рис 117 Подвывих сверху правой лонной кости при туберкулезе правого крестцово-подвздошного сочленения: а — норма, б — подвывих

поверхности таранной кости и верхней поверхности пяточной. Под блоком таранной кости суставная щель ненормально расширена кзади, края суставных поверхностей не совпадают; под шейкой и головкой таранной кости исчез параллелизм суставных поверхностей (ср. с рис. 114). Вместе с тем суставная щель между верхней поверхностью блока и нижней поверхностью большой берцовой кости не нарушена. По изменению формы суставной щели ясно, что в результате травмы кроме перелома таранной кости произошел подтаранный подвывих стопы кпереди. Сочленение блока таранной кости (проксимальный отломок) с голенью осталось благодаря целостности связочного аппарата нормальным. Сочленение между шейкой таранной кости и пяточной костью нарушилось; имеется, очевидно, ротационное смещение стопы кроме смещения ее кпереди, что может быть подтверждено простым осмотром положения стопы, а также ее рентгено снимком, сделанным в передне-задней (тыльно-подошвенной) проекции. Дистальному отломку таранной кости (головке с шейкой) даже после вправления переломовывиха угрожает появление аваскулярного некроза, так как связочный аппарат, в котором проходят сосуды к отломку, сохранился только спереди, между ладьевидной костью и шейкой таранной кости. Повреждение этой связки и тромбоз ее сосудов неизбежно закончатся аваскулярным некрозом дистального отломка (головки и шейки), тугоподвижностью в суставах, длительными болями. Больной нуждается в продолжительном наблюдении.



Изменение формы подтаранной суставной щели видно также при сравнении рис. 114 и 115, на которых даны профильные сиаграммы стоп с подтаранным вывихом (рис. 115) и здоровой стопы (рис. 114).

Рис. 118. Эпифизиолиз дистального конца плечевой кости в новорожденного. Суставные концы на сиаграмме не видны, они хрящевые. Предплечье вместе с невидимым дистальным концом плечевой кости смещено в локтевую сторону, что хорошо видно по несовпадению мысленно проведенных осей плечевой и локтевой костей

Большое диагностическое значение имеет изменение ширины суставной щели. Как расширение, так и сужение суставной щели определяется путем сравнения с симметричной здоровой стороной по снимку, захватывающему сразу оба сустава (при соблюдении всех правил симметричной укладки обеих конечностей во время изготовления рентгенограммы).

Расширение суставной щели наблюдается при выпоте в полости сустава, при гемартрозе. Расширение суставной щели между дном вертлужной впадины и головкой бедра является одним из ранних рентгенологических признаков хронического воспаления сустава (например, начинающегося туберкулеза тазобедренного сустава) в детском возрасте. Если одновременно с таким расширением суставная щель в верхнем отделе сустава сужена, то это говорит о том, что кроме выпота в суставе имеется разрушение суставного хряща. Раньше всего разрушение

суставного хряща при туберкулезе тазобедренного сустава обычно наблюдается в верхнем квадранте, подвергающемся наибольшему Давлению при нагрузке. Расширением суставной щели начинается юношеский деформирующий остеохондроз тазобедренного сустава (*morbus Perthes, Legg, Calve; coxa plana*). По такому же типу происходит, очевидно, расширение двух межпозвонковых дисков, смежных со сплюснутым позвонком, при *vertebra plana Calve*. Это может служить ранним диагностическим признаком, направляющим мысль врача на определенную группу заболеваний.

Сужение видимой на снимке суставной щели может быть кажущимся, обусловленным вынужденной установкой сустава, чаще всего сгибательной (например, сужение суставной щели коленного сустава при сгибательной контрактуре на снимке в передне-задней проекции). Для получения правильного изображения суставной щели на рентгенограмме рекомендуется при укладке конечности ориентироваться на дистальный сегмент сустава (Сивенко, 1951). Если суставная щель сужена на рентгенограмме, сделанной при разогнутом положении сустава, или на сравнительном снимке, т. е. при одинаковых условиях для больного и симметричного, здорового сустава, то причиной сужения суставной щели является истончение или исчезновение суставного хряща.

Сужение суставной щели наблюдается при воспалительных заболеваниях суставов. При суставном туберкулезе сужение суставной щели — ранний рентгенологический признак заболевания. Аналогичные изменения межпозвонковых пространств указывают на разрушение дисков. В большинстве случаев при сужении суставной щели и межпозвонковых пространств уже имеются наряду с разрушением суставного хряща или диска значительные изменения подлежащей кости, невидимые еще на рентгенограмме. Дегенеративные изменения суставов, возникающие после внутрисуставных или околосуставных переломов, травматических вывихов, аваскулярного некроза эпифиза, также сопровождаются сужением суставной щели. Ранняя изношенность костно-суставного аппарата характеризуется явлениями деформирующего артроза, одним из рентгенологических признаков которого служит сужение суставной щели.

Если суставная поверхность имеет на снимке неровные, шероховатые контуры, то можно считать, что суставной хрящ изменен и воспалительный деструктивный процесс захватил уже кость. Резко очерченные, ограниченные дефекты суставной поверхности весьма характерны при соответствующей клинической картине для краевых узур туберкулеза сустава.

Сравнение данных рентгенологического исследования с изменениями, обнаруживаемыми во время операции, показывает, что разрушения бывают обычно значительно большими, чем удается увидеть на рентгено снимке. Например, краевой туберкулезный очаг деструкции, имеющий на снимке вид изолированного очага, может бказаться во время операции сообщаящимся с полостью сустава несмотря на отсутствие клинических признаков прорыва.

При резком сужении суставной щели измененные суставные поверхности могут быть на снимке неразличимы. Отсутствие видимой суставной щели и наложение нечетких контуров суставных поверхностей служат иногда поводом к ошибочному заключению о наличии костного анкилоза. Во избежание ошибочных заключений, возможных при неясной рентгенологической картине, следует при распознавании костного

анкилоза руководствоваться данными клинического исследования. Достоверным рентгенологическим признаком костного анкилоза считается только наличие отчетливых костных балочек, переходящих с одного костного сегмента на другой и образующих общую внутрикостную архитектуру сочленяющихся костей.

Изменения внутренней структуры костей

1. При изучении рентгенограммы обращают внимание на толщину компактного слоя диафиза (утолщение или истончение, равномерность его), диаметр костномозгового канала (расширение, сужение или исчезновение). На снимках детского скелета определяются толщина эпифизарной пластинки, ее равномерность и строение пограничного костного слоя. При ряде врожденных и приобретенных заболеваний важное значение имеет определение сравнительной величины и формы ядер окостенения (эпифизов и апофизов) на больной и здоровой конечностях.

2. Внутреннее строение губчатой кости (спонгиозы) характеризуется поразительной правильностью расположения балочек. Архитектура трабекулярного строения губчатой кости соответствует запросам функциональной нагрузки, и нарушение последней немедленно сказывается на расположении костных балочек, так как костная ткань находится в состоянии постоянной перестройки. Вслед за изменением внешней формы кости наступают изменения ее внутренней структуры. На рентгеновском снимке можно видеть влияние внешних (механических) и внутренних (расстройство иннервации, кровоснабжения, обмена веществ) воздействий, определяющих форму, структуру и биохимический состав костей. Поэтому изучение внутренней архитектуры кости имеет громадное клиническое значение как при повреждениях, так и при заболеваниях опорно-двигательного аппарата.

При анализе рентгенограммы следует определить правильность или спутанность взаимного расположения костных балочек. Полноценность костной мозоли при переломе, а также результаты ортопедических операций как на костях (остеотомии, костнопластические операции), так и на мышцах (пересадки сухожилий) определяются не только на основе клинических и рентгенологических данных о внешней форме кости; степень и характер перестройки внутренней костной структуры также дают важные сведения о полноценности костной мозоли, об эффективности операции. Процесс перестройки кости происходит особенно энергично в детском возрасте; у взрослых темпы перестройки замедляются; у стариков они совершаются очень медленно.

3. Большое клиническое значение имеет рентгенологическое определение плотности костного вещества. Нарушение плотности кости проявляется в повышении (остеолиз, остеопороз) или уменьшении (остеосклероз) ее проницаемости для рентгеновских лучей.

Кость по сравнению с другими тканями организма — структурно неустойчивая, чрезвычайно чувствительная и пластичная ткань. Она является огромным резервуаром кальция, играющего важную роль в жизни организма. Содержание кальция, как известно, постоянно меняется в ответ на многочисленные стимулы.

Пластичность костной ткани обуславливает ее способность реагировать процессами перестройки — разрушением и новообразованием кости — на изменения внешних и внутренних условий (колебания крово-

снабжения, изменения гормональной активности, особенности функциональной нагрузки и др.)- Физиологическая перестройка кости, протекающая непрерывно в течение всей жизни, характеризуется равновесием процессов разрушения и новообразования костной ткани. Остеопороз возникает при нарушении равновесия между процессами разрушения и новообразования кости.

Равновесие может нарушиться в результате: 1) усиленной резорбции при неизменном аппозиционном росте; 2) неизменной резорбции при уменьшенном аппозиционном росте; 3) усиленной резорбции при уменьшенном аппозиционном росте (Loeffler, Blencke, 1964).

Тот или иной механизм развития остеопороза обусловлен характером патологического процесса или заболевания.

Качество костной ткани при остеопорозе остается нормальным; уменьшается по сравнению с нормой количество костного вещества (уменьшается количество балочек губчатой кости, истончается корковый слой). При остеомалации наблюдаются иные изменения — недостаточная минерализация костного матрикса, вследствие чего возникают качественные изменения костной ткани.

Остеопороз и остеомалация могут наблюдаться в одно и то же время у одного и того же больного, что создает иногда известные диагностические трудности. Выносливость к нагрузке при остеопорозе понижена вследствие уменьшения массы кости, при остеомалации — вследствие ее размягчения. Чрезмерная нагрузка при остеопорозе обуславливает перелом, при остеомалации — искривление (изгиб) пораженной кости.

Исследование рентгеновскими лучами является единственным прямым методом, позволяющим определить остеопороз у живого человека. Следует всегда, когда это возможно, снимки пораженной конечности делать вместе с одноименной областью здоровой конечности на одной и той же пленке. На рентгенограмме «декальцинация» кости распознается при потере в том или ином виде по меньшей мере 30% нормального содержания кальция (Reifenstein, 1957).

По своему характеру остеопороз может иметь вид пятнистого или равномерного, однородного. Принципиального различия между пятнистым и равномерным остеопорозом нет, оба вида представляют собой, в сущности, один и тот же процесс. Разница заключается лишь в том, что пятнистый остеопороз является обычно более ранней фазой остеопороза или небольшой его степенью. Если причинный фактор продолжает действовать, то пятнистый остеопороз обычно переходит в равномерный (Рейнберг, 1964). В некоторых случаях пятнистый остеопороз может существовать многие месяцы, не переходя в равномерный, точно так же, как и равномерный остеопороз может возникнуть без предшествующей пятнистой фазы.

Остеопороз может быть ограниченным, местным или распространенным, захватывающим определенные отделы скелета (например, скелет туловища) или весь скелет. Остеопороз не самостоятельное заболевание, это не «болезнь», а только симптом, который может возникнуть на почве различных заболеваний. В задачу исследования больного входит выяснение причины остеопороза. Иногда такое выяснение связано с известными трудностями и требует применения многочисленных и разносторонних методов исследования.

Различают два вида местного остеопороза: остеопороз от не деятельности и рефлекторный остеопороз.

Остеопороз от недеятельности возникает вследствие отсутствия стимула напряжения, действующего как физиологический раздражитель остеобластической активности (Aegerter, Kirkpatrick, 1963). Наблюдается он при фиксации конечности гипсовой повязкой, при длительном постельном режиме, при центральном и периферическом параличах, невритах, при выключении функции отдельных мышц или мышечных групп.

Рефлекторный остеопороз наблюдается на конечностях после различных травматических повреждений костей, суставов и иногда мягких тканей. Он известен под названием синдрома Зюдека (Sudeck, 1900). Зюдековский синдром может возникнуть также как следствие воспалительных изменений костей, суставов и иногда мягких тканей, после тромбозов, отморожений, ожогов, нервных повреждений и кожных заболеваний. Он может появляться после оперативных вмешательств на конечностях. Зюдековский синдром может развиваться не только после тяжелых повреждений, но и после незначительных травм.

В течение синдрома Зюдека принято различать три фазы. Такое деление обосновывается различиями клинико-рентгенологической симптоматики и неодинаковыми шансами на успех лечения, начатого в той или иной фазе.

Первая, или острая, фаза характеризуется клинически местными воспалительными явлениями (гиперемией, отечной припухлостью кожи, циркуляторными расстройствами, болезненным ограничением подвижности в суставах). Рентгенологические изменения обнаруживаются обычно через 3—5 недель после появления клинических симптомов. Они имеют вид пятнистого остеопороза, реже наблюдается гомогенный субхондральный остеопороз.

Вторая, дистрофическая, фаза проявляется клинически местной гипотермией, глянцевой кожей (атрофия кожи и подкожной клетчатки), переходом отека в соединительнотканые разрастания, тугоподвижностью суставов. Рентгенологически обнаруживаются равномерный гомогенный диффузный остеопороз, сужение кортикального слоя кости.

Третья, конечная или ареактивная, фаза характеризуется исчезновением отека, болей, кожных изменений. Остаются тугоподвижность в суставах и мышечные атрофии. Рентгенологически в дистальных отделах конечностей число балочек губчатой кости уменьшается, балочки становятся грубыми.

Распространенный, гомогенный остеопороз может возникнуть в результате различных причин.

1. Гормональные факторы: а) недостаточная продукция эстрогенных гормонов (овариальная агенезия, менопауза), андрогенных гормонов (евнухоидизм, старость), инсулина (сахарный диабет), гормона гипофиза (*dystrophia adiposo-genitalis*) — синдром Бабинского—Фрелиха (Babinski—Froelich); б) избыточная продукция гормона щитовидной железы (гипертиреозидизм — базедовая болезнь — *m. Basedovv*), гормона паращитовидной железы (гиперпаратиреозидизм), коры надпочечников (синдром Иценко — Gushing), ятрогенный стероидный остеопороз.

2. Нарушение питания: а) голодание, недостаточность в пище протеинов; б) расстройство всасывания и утилизации протеинов, связанное с хроническими заболеваниями поджелудочной железы, печени, кишечника.

3. Физические и химические воздействия: а) передозировка рентге-

невских лучей, ультразвука, вибрационная болезнь; б) отравление металлами, родоном.

Известно, что при лечении артрозов и ревматоидных артритов длительные инъекции кортикоидных гормонов дают изменения, тождественные синдрому Иценко — Кушинг. Наряду с остеопорозом обнаруживаются значительные изменения суставов типа сустава Шарко (Charcot), особенно при введении кортизона и гидрокортизона в полость сустава.

Остеопороз нередко встречается у лиц преклонного возраста, что связано с возрастным угасанием организма (инволюционный остеопороз). Иногда начало инволюционного остеопороза сдвигается к более раннему возрасту. Особенно часто такой сдвиг наблюдается у женщин с возрастной аменореей, длящейся в течение нескольких лет, или с аменореей после операции овариоэктомии. Наблюдающаяся в таких случаях дезоссификация скелета называется пресенильным остеопорозом в отличие от остеопороза стариков, обозначаемого как сенильный остеопороз.

При пресенильном остеопорозе поражаются тела позвонков, остальной скелет остается неизменным. Остеопороз позвоночника может сопровождаться патологическими переломами, сплющиванием порозных позвонков с образованием плоских или клиновидных позвонков. Такие переломы наблюдаются преимущественно в грудном отделе позвоночника. В поясничном отделе при сохранивших тургор дисках тела позвонков обнаруживают двойную вогнутость поверхностей, обращенных к дискам, так называемые рыбы позвонки. При утрате дисками тургора поясничные позвонки делаются плоскими.

У мужчин в возрасте 55—65 лет пресенильный остеопороз редко поражает тела позвонков; чаще наблюдается реберный тип инволюционного остеопороза, сопровождающийся множественными спонтанными переломами ребер.

Эндокринная недостаточность является начальным и часто наиболее важным, но не единственным фактором пресенильного остеопороза. Снижение половой потенции не может быть единственной причиной дезоссификационных изменений скелета, так как тогда почти все к определенному возрасту заболели бы пресенильным остеопорозом, чего на самом деле нет. Так как пресенильный остеопороз чаще всего возникает под воздействием нескольких причин, то заключение об инволюционном характере остеопороза требует осторожности и исключения участия в заболевании других, не гормональных причинных факторов.

При одновременном наличии остеопороза и остеомалации у одного и того же больного клинико-рентгенологическая симптоматология может оказаться недостаточной для установления диагноза. Разъяснение патологических изменений может дать биопсия кости. Отсутствие остеобластической активности убеждает в том, что процесс по меньшей мере частично обязан остеопорозу (Aegerter, Kirckpatrick, 1963; Jaffe, 1972).

Остеосклероз — второй после остеопороза основной симптом заболеваний костной системы. Рентгенологическое исследование является единственным возможным методом прижизненного определения остеосклероза.

При остеосклерозе рентгенологически можно обнаружить, что структура губчатой кости уплотняется, сеть костных балочек становится гуще, балочки утолщаются. Кость делается менее прозрачной по отношению к рентгеновским лучам. При резко выраженном остеосклерозе костная ткань в рентгеновском изображении делается однородной, кост-

номозговой канал невидим, граница между губчатой и компактной костью теряется, исчезает специфический рисунок кости, она становится бесструктурной, непроницаемой для рентгеновских лучей, эбурнеированной. Микроскопические изменения при остеосклерозе в отличие от остеопороза многообразны; характер изменений обусловлен особенностями патологического процесса.

Остеосклероз может быть врожденным и приобретенным. При воспалительных заболеваниях кости зона склероза располагается между здоровой костной тканью и воспалительным очагом, отграничивая участки некроза и некробиоза. Наблюдается остеосклероз также в процессе перестройки мозоли при травматическом переломе кости и в зоне формирующегося усталостного перелома. Микроскопическое исследование приобретенных форм остеосклероза обнаруживает, что эбурнеация кости происходит путем развития между балочками губчатой кости остеонов.

Врожденный остеосклероз может ограничиваться небольшими участками кости или же захватывать большую часть скелета. Внутри спонгиозы, чаще всего в типичных местах (в шейке бедренной кости, в пяточной кости и др.), обнаруживаются четко отграниченные уплотнения размером в горошину — островки компакты.

Множественные островки конденсации костной ткани, захватывающие обширные области губчатой кости, носят название остеопойкилии (*osteopoikilosis*, *osteopathia scleroticans disseminata*). Изолированные островки компакты, как и остеопойкилия, бессимптомны. Обнаруживается остеопойкилия обычно случайно на рентгено снимке, произведенном по какому-либо иному поводу. Иногда одновременно с пойкилией прощупываются у больного в коже и подкожной клетчатке маленькие уплотнения (*dermatofibrositis lenticularis disseminata*). Различают пятнистую и полосатую формы врожденного ограниченного остеосклероза (Voorhoeve, 1924).

Своеобразную форму врожденного остеосклероза представляет так называемый мелореостоз (*melorheostosis Leri*, 1926), при котором склероз захватывает не всю кость, а только один какой-либо край, распространяясь волнистой полосой вдоль длинной оси кости. Остеосклероз при этом заболевании чаще всего захватывают всю конечность, переходя по одной какой-либо стороне с одной кости на другую. Склеротическая полоса напоминает стекающий наплыв горящей свечи, откуда и происходит название заболевания (*melos* — член, *rheo* — течь).

Врожденный остеосклероз достигает наибольшего распространения при мраморной болезни (*osteopetrosis; osteosclerosis fragilis generalisata*) (Albers-Schonberg, 1915), сопровождающейся нередко повышенной ломкостью пораженных костей и иногда анемией. Мраморная болезнь — наследственное заболевание. Некоторые формы этой болезни характеризуются только одним признаком — остеосклерозом, поражающим отдельные участки скелета, например замыкающих пластинок тел позвонков, краевых зон костей таза, отдельных участков длинных трубчатых костей или скелета стопы и кисти. Такой тип мраморной болезни доброкачествен. В противоположность моносимптоматической форме мраморной болезни существует полисимптоматическая, при которой кроме остеосклероза обнаруживаются еще и другие симптомы — анемия, атрофия зрительного нерва, патологические поперечные плохо срастающиеся переломы костей. Течение полисимптоматической мраморной болезни, тянущейся десятилетиями, считается «злокачествен-

ным», слепота и переломы костей отягчают заболевание. Проявляется оно обычно еще в раннем возрасте. К описанным симптомам присоединяются экзофтальм, нистагм, увеличение размеров черепа, тугоухость, врожденная слепота.

Аваскулярный асептический некроз. В диагностическом отношении важно отметить, что не всякое затемнение на рентгенограмме костей с потерей типичной костной структуры является остеосклерозом. Гомогенное затемнение дают на рентгенограмме участки септического (секвестры) и асептического некрозов кости. Аваскулярный асептический некроз может возникнуть при переломах и травматических вывихах в типичных местах: в головке бедренной кости (после перелома шейки у стариков и при травматическом вывихе в раннем детском возрасте), в головке плечевой кости и в ее головчатом возвышении, в блоке или головке таранной кости (при переломах-вывихах), в ладьевидной и полулунной костях запястья при переломах или вывихах. При оперативном лечении переломов аваскулярный некроз кости может появиться в любом месте, где были скелетированы обширные участки кости.

Рентгенологически аваскулярный некроз обнаруживается появлением увеличенной плотности омертвевшего участка кости. Большая плотность омертвевшей кости является относительной. Она возникает вследствие воспалительной реакции, обуславливающей остеопороз в смежных с некротизированным здоровых участках кости. При таких условиях аваскулярная кость становится уплотненной по контрасту.

Хрящ

Неизменный хрящ неотличим на рентгенограмме от мягких тканей. Например, на рентгеновском снимке коленного сустава мы видим только костный край сочленяющихся костей, и изучающий рентгенограмму должен мысленно представлять картину хрящевого покрытия мыщелков и мениски.

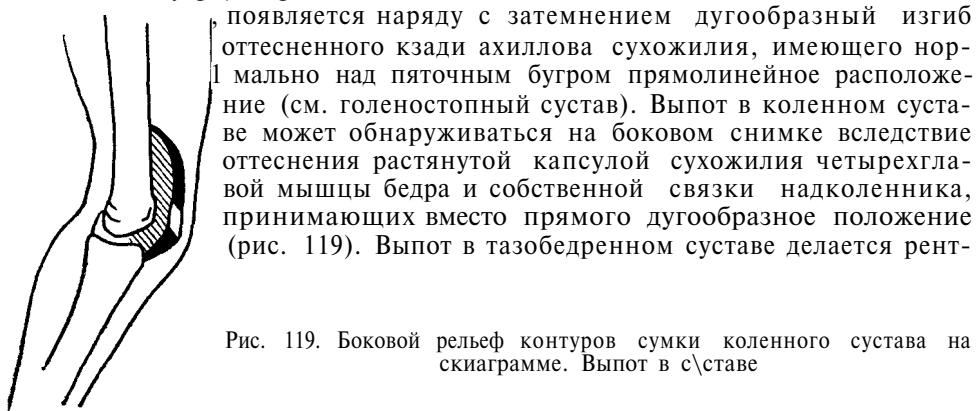
Дегенеративно измененный хрящ, подвергшийся обызвествлению, хорошо различим на рентгеновском снимке, что можно наблюдать, например, в реберных хрящах, менисках коленного сустава, в обызвествленной внутрисуставной хондроме. При гипервитаминозе комплекса витамина Д описаны нежные отложения кальция в составном хряще, обрисовывающие истинные контуры сочленяющихся концов (Swoboda, 1952).

Суставная полость

Суставная полость видна на рентгенограмме только при определенных условиях как узкая серповидная просвечивающаяся зона, обрисовывающая «истинную суставную щель». Для получения рентгеновского изображения полости сустава пользуются методом артрографии. В полость сустава вводят газообразные вещества — кислород, воздух (пнеumoартрография) или йодистые препараты — кардиотраст, триомбрин, уротраст, триотраст. Количество вводимого препарата может быть уменьшено методом двойного контрастирования, при котором вводят сначала позитивное контрастное вещество, а затем воздух. Артрография должна проводиться в строго асептических условиях.

Изменения мягких тканей

Мягкие ткани могут быть обнаружены на снимках, сделанных при помощи мягких рентгеновских трубок. Некоторые мышечные группы или сухожилия, различимые на рентгенограммах, имеют типичную форму и расположение. Изменения расположения или формы позволяют иногда сделать важные выводы. Например, затемнение пространства между ахилловым сухожилием и задне-верхней поверхностью пяточной кости на боковом снимке голеноостопного сустава наблюдается при воспалительной инфильтрации сумки ахиллова сухожилия (бурсит, остит пяточного бугра). При более интенсивных воспалительных изменениях



появляется наряду с затемнением дугообразный изгиб оттесненного кзади ахиллова сухожилия, имеющего нормально над пяточным бугром прямолинейное расположение (см. голеноостопный сустав). Выпот в коленном суставе может обнаруживаться на боковом снимке вследствие оттеснения растянутой капсулой сухожилия четырехглавой мышцы бедра и собственной связки надколенника, принимающих вместо прямого дугообразное положение (рис. 119). Выпот в тазобедренном суставе делается рент-

Рис. 119. Боковой рельеф контуров сумки коленного сустава на скиаграмме. Выпот в суставе

генологически заметным в результате изменения очертаний тени, отбрасываемой капсулой над суставом и снаружи его; верхне-наружный край капсулы очерчен дугообразной кривой в отличие от нормального сустава, в котором верхний край капсулы имеет вид прямой линии (см. рис. 394). Иногда в добавление к этому признаку можно обнаружить расширение суставной щели, особенно в медиальной части сустава.

Области, содержащие воздух в мягких тканях, могут появляться в окружности свежих ран; воздух может обнаруживаться в мягких тканях после пункций.

Особенно важное диагностическое значение имеют газовые включения при анаэробной (газовой) инфекции. Менее известно появление газа в полостях суставов и газовых пузырьков вдоль фасциальных прослоек у экипажа и пассажиров самолета при быстром снижении после высотного полета.

Отложения кальция в мягких тканях происходят при различных условиях. Чаще всего они наблюдаются в сосудах пожилых людей, страдающих атеросклерозом. Здесь уместно отметить, что у детей в первые месяцы жизни сосуды, лежащие вблизи кожи, видны иногда в виде нежных полос, «прозрачных, как вода». Обызвестление сосудов у детей первого года жизни может наблюдаться при гиперпаратиреоидизме, почечном рахите и гипервитаминозе Д (Kohler, 1956).

Отложения кальция могут появляться в тромбах варикозно расширенных вен, в мягких тканях, окружающих незаживающие язвы голени, при обызвествлении гемангиом поперечно-полосатых мышц. Хорошо известны флеболиты, случайно обнаруживаемые на рентгенограммах тазовой области.

Известковые отложения могут появляться в хронических абсцессах при туберкулезе, при псамомах, в кистозных стенках эхинококка и при так называемом интерстициальном кальцинозе, местном и общем; зернистые известковые отложения при кальцинозе располагаются в подкожной клетчатке преимущественно вблизи суставов.

Обызвествление мышц, известное под названием оссифицирующего миозита (*myositis ossificans*), составляет особую группу изменений. Местные формы возникают в результате острых или хронических травм и имеют обычно типичную локализацию — в ягодичной области, в локтевом сгибе, во внутренней части бедер. Первоначально эти изменения рентгенологически распознаются по появлению в мышцах пятнистых теней, легко ускользающих от внимания неопытного наблюдателя. В последующем с развитием в зоне обызвествления окостенений рентгенологический диагноз никаких затруднений не представляет.

При прогрессирующих или генерализованных формах оссифицирующего миозита (*myositis ossificans progressiva*) вначале вовлекаются в патологический процесс отдельные мышцы туловища, например шеи, спины, позднее окостенение обширных мышечных групп придает рентгеновскому изображению изменений причудливую форму.

Инородные тела в мягких тканях имеют различную проницаемость для X-лучей. Невидимые на рентгенограмме инородные тела: деревянные занозы, ткани одежды, шелковые швы, применяемые для зашивания ран, очень мелкие осколки стекла и фарфора, расположенные в плотных тканях тела; едва различимые: мягкие повязки на ранах, пучки волос, стекло и фарфор в хорошо просвечиваемой области, графит карандаша, осколки камней, стеклянные дренажи, рыбы кости, краски для волос; легко различимые: лейкопласт, резиновые дренажи, металлические предметы, гребни, мази и медикаменты, содержащие цинк, серебро, йод, барий, висмут, кальций, бромиды и др.

В ягодичных мышцах у сифилитических больных, подвергшихся специфическому лечению, часто обнаруживаются тени висмута.

К специальным методам клинико-рентгенологического исследования относятся: 1) рентгенография в трех проекциях; 2) изготовление снимков в необычных и вынужденных положениях рентгенографируемых отделов; 3) повторное рентгенологическое исследование.

Специальное рентгенографическое исследование производится обычно тогда, когда общепринятый метод рентгенографии в двух проекциях оказывается недостаточным для уточнения некоторых вопросов диагностики и лечения. Показания к выбору того или иного специального метода исследования должен установить врач-клиницист, руководствуясь клиническими данными. В ряде случаев при применении специальных методов клинико-рентгенологического исследования требуется присутствие или участие лечащего врача.

К рентгенографии в трех проекциях приходится прибегать в следующих случаях: 1) если при клинических признаках перелома рентгенограмма, сделанная в обычных двух проекциях, не обнаруживает его. Отсутствие на снимке видимых признаков повреждения кости может объясняться косым направлением плоскости перелома, маскирующимся наложением теней. Такие условия возникают при переломах ладьевидной кости кисти, краевых переломах головки лучевой кости, переломах суставных отростков позвонков и т. д.; 2) если клинически предполагаемое или определяемое смещение отломков при переломе кости не обнаруживается на снимках в передне-задней и боковой проекциях; 3) при

воспалительных заболеваниях (при туберкулезе, остеомиелите) и дистрофических процессах, имеющих очаговый характер поражения, неясно различимый на общепринятых снимках.

Третьей проекцией является косая проекция, сделанная в три четверти. Очаг поражения при рентгенографии должен находиться как можно ближе к пленке. Краснобаев рекомендовал делать при туберкулезе позвоночника два профильных снимка: с правой и с левой стороны отдельно. Иногда приходится прибегать к необычным проекциям, диктуемым данными клинического исследования.

Некоторые повреждения костей и суставов не обнаруживаются при общепринятой укладке снимаемого отдела даже при рентгенографии в трех или четырех проекциях. Истинный характер повреждения раскрывается только тогда, когда снимаемый отдел удерживается в вынужденном положении. В практике такие случаи могут возникнуть при распознавании некоторых свежих переломов, при разрывах связок, сопровождающихся подвывихом только при определенном положении, и при распознавании прочности сращения перелома.

Свежий перелом ладьевидной кости запястья может быть определен на передне-заднем снимке кисти, удерживаемой в момент рентгенографии в положении крайнего ульнарного отведения. Разрыв нижней тибιοфибулярной и наружной связок годе^ю-стопного сустава создает условия для возникновения подвывиха стопы. Блок таранной кости при искусственном приведении стопы выскальзывает из вилки и возвращается на прежнее место после устранения приведения. Так как рецидивирующий подвывих стопы является результатом разрыва определенных связок, невидимых на снимке, а подвывих стопы возникает лишь при приведенном ее положении, то обычные снимки не раскрывают истинного характера повреждения. Снимок следует производить, поеведа^ю стопу в положение приведения. Передний подвывих шейного отдела позвоночника обнаруживается на боковом снимке, сделанном в момент умеренного сгибания головы удерживаемой врачом.

Большую ценность приобретает рентгенологическое исследование в тех случаях, когда клинические данные оказываются недостаточными, чтобы определить крепость сросшегося перелома. Для уточнения прочности костной мозоли производится два последовательных снимка в одной и той же проекции—без нагрузки и с нагрузкой. Сопоставление снимков позволяет иногда обнаружить изменение взаимного расположения костных обломков, а следовательно, установить подвижность в области несросшегося перелома.

Повторное рентгенографическое исследование позволяет выяснить динамику изменений костного скелета, что необходимо при распознавании заболевания, во время лечения и после него.

С помощью повторной рентгенографии можно уточнить клинический диагноз перелома, не обнаруженного на снимке при первом исследовании больного. Для этого следует через 6—10 дней сделать повторный снимок. За указанный промежуток времени в зоне перелома происходит рассасывание кости, и не обнаруженная ранее плоскость перелома делается различимой. Такие же условия могут возникнуть при переломах ладьевидной кости запястья, поднадкостничных несмещенных переломах у детей, при маршевых переломах костей плюсны, при которых появляется веретенообразная костная мозоль. Этим же методом удаётся иногда рентгенологически доказать перелом тела позвонка, так как клиновидная форма может появиться не сразу после травмы, а недели через две, возникнув под влиянием травматического остеопороза и мышечной тяги.

При некоторых видах переломов и травматических вывихах в детском возрасте и у взрослых ближайшие благоприятные результаты лечения омрачаются последующими изменениями кости и окружающих мышц. Возникающие при этом боли, нервнотрофические изменения, ограничение подвижности в суставе могут обуславливаться явлениями аваскулярного некроза поврежденной кости или Зюдековского остеоартроза.

Большое значение приобрела в настоящее время методика получения изображения на рентгенограмме анатомических образований, невидимых на обычных рентгенограммах, с помощью контрастных веществ.

Артрография и представляет собой метод получения на снимке изображения полости сустава введением в нее контрастного вещества. Существует два вида контрастных веществ: одни из них усиливают тень («позитивное» контрастное вещество), другие, наоборот, ослабляют («негативный» метод контрастирования). К «позитивным» контрастным веществам относятся специально выпускаемые промышленностью растворимые соли тяжелых металлов и водорастворимые йодистые препараты; при «негативном» контрастировании вводят в полость сустава кислород или воздух. Широко распространен комбинированный метод, при котором в сустав вводится сперва небольшое количество йодистого контрастного вещества, а затем полость сустава выполняется воздухом или кислородом (двойное контрастирование). При двойном контрастировании на стенках полости сустава и внутрисуставных хрящевых телах осаждается тонкий слой контрастного вещества, дающий отличную видимость на фоне введенного воздуха. Метод двойного контрастирования дает возможность получить изображение внутреннего рельефа полости сустава, мелких неизвестных хрящевых включений (суставных мышей, осколков хряща и пр.).

Артрография применяется главным образом для исследования та* зобедренного, коленного, плечевого и голеностопного суставов.

Для диагностики повреждений и заболеваний сосудов пользуются методом ангиографии; для получения на рентгенограмме сосуда в него вводят позитивное контрастное вещество.

Артериография применяется для определения места повреждения артерии, изолированного или осложняющего перелом кости, при артериальной недостаточности, обусловленной атеросклеротической окклюзионной болезнью, при облитерирующем эндартериите, особенно в тех случаях, когда нужно определить уровень полного закрытия просвета артерии, а также при установлении диагноза костных опухолей и определения кровоснабжения ампутационных культей.

Ценность артериографии состоит в том, что она, давая существенную информацию до операции, позволяет составить план хирургического вмешательства. Контрастное вещество вводится в артерию обычно перкутанно. Типичными местами инъекции являются подключичная, плечевая, бедренная и другие артерии. Серийная рентгенография дает значительно больше информации, чем одиночный снимок, но требует наличия специального устройства — кассеты.

Венография (флебография) применяется в ортопедии преимущественно на нижних конечностях. Контрастное вещество инъецируется или прямо в вену, или в губчатую кость. Интравенозная инъекция делает видимыми преимущественно поверхностные вены. При интраспонгиозной инъекции достигается равномерное выполнение венозной сети

контрастным веществом и, кроме того, на рентгенограмме получается изображение глубоких вен.

Контрастное вещество вводят в наружную лодыжку, большой вертел, гребень подвздошной кости,— место введения зависит от области, нуждающейся в исследовании. Внутривенная и особенно внутрикостная флебография очень болезненны и требуют обезболивания. Флебография верхних конечностей показана при подозрении на тромбоз плечевой артерии, на нижних — при различных формах варикозного симптомо-комплекса. Венография через большой вертел применяется для исследования венозного оттока при изменениях в области тазобедренного сустава.

Изготавливается обычно три снимка: 1) передне-задний при спущенной книзу ноге под углом 45° , 2) следующий снимок через две минуты после первого при том же положении ноги и 3) еще через две минуты третий снимок, при котором нога укладывается горизонтально. К этому времени (т. е. через 4—5 мин после начала инъекции) контрастное вещество должно полностью исчезнуть из венозного русла. Если оно сохранилось, то это говорит о нарушении венозного оттока крови. Последующие снимки при задержке контрастного вещества изготавливают через каждые две минуты.

Чтение флебограмм значительно труднее, чем артериограмм, так как сеть венозных сосудов даже в нормальных условиях характеризуется большой изменчивостью.

Прямую **лимфографию** применяют с целью исследования причин нарушения лимфооттока, обуславливающего отеки и слоновость конечностей, при распознавании злокачественных заболеваний лимфатической системы, при раке некоторых органов.

Техника прямой лимфографии состоит из нескольких этапов: а) витальной окраски лимфатических сосудов, б) обнажения лимфатического сосуда и введения в него инъекционной иглы, в) инъецирования контрастного вещества и г) изготовления рентгеновского снимка.

Витальное окрашивание лимфатических сосудов проводится подкожным введением краски в первый межпальцевый промежуток стопы и в третий — кисти (синьки Эванса, трепановой сини и др.). Лимфатический сосуд, окрашенный в синий цвет, обнажается из кожного разреза. Для инъекции контрастного вещества более всего подходит коллекторный сосуд диаметром в 1 мм.

Инъецируются в сосуд водорастворимые контрастные вещества или масляные его препараты (йодолипол, сверхжидкий липиодол). Каждое из них имеет известные преимущества и недостатки. Отрицательными свойствами масляных контрастных веществ являются медленность введения, длительная задержка в лимфатических сосудах и узлах (до 4—6 месяцев) и возможность жировой эмболии. Последнее обстоятельство вынуждает ряд авторов воздерживаться от применения масляных контрастных веществ.

Фистулография проводится с целью установления источника и путей распространения фистулезных ходов. В качестве контрастных веществ применяются водорастворимые йодистые препараты или соли металлов (йодолипол, сергозин и др.). Отверстие фистулы следует обозначить наклейкой свинцовой пластинки. При фистулографии целесообразно использовать стереорентгено снимки.

ЧАСТНОЕ ИССЛЕДОВАНИЕ

ПОЗВОНОЧНИК

Позвоночник чаще всего исследуется в связи с жалобами больного на местные изменения, которые могут проявляться болями в спине, деформацией и ограничением подвижности позвоночного столба. Каждый из перечисленных симптомов или совокупность их может иметь разлитой характер, охватывая весь или почти весь позвоночник, или же ограничиваться определенными его отделами различной протяженности.

Иногда местные изменения мало выражены и поводом к исследованию могут служить вторичные нарушения, возникающие на почве заболевания позвоночника вдали от позвоночного столба, в верхних и нижних конечностях, в туловище и даже во внутренних органах. Такие отдаленные проявления патологических изменений позвоночника (периферические симптомы) обуславливаются тем, что спинной мозг, его корешки и оболочки расположены близко к позвоночнику. Находясь по соседству, они вовлекаются в патологический процесс или подвергаются раздражению под влиянием перифокального воспаления, механического сдавления, растяжения и т. п., что влечет за собой возникновение периферических симптомов. Последние проявляются отраженными и иррадирующими болями, расстройством чувствительности и трофики, нарушением мышечного равновесия. Возникающие при этом деформации или другие вторичные изменения периферических отделов нередко принимаются больным за основное заболевание и могут направить исследование по ложному пути. Боли в спине возникают не обязательно на почве патологических изменений в позвоночнике. Они могут быть обусловлены заболеваниями внутренних органов (рис. 120).

Наконец, сама деформация позвоночника или другие его изменения могут явиться одним из вторичных симптомов заболевания спинного мозга, его корешков или оболочек. Примером служит боковое искривление позвоночника (сколиоз), возникающее при сирингомиелии, неврофиброматозе, остаточных явлениях полиомиелита и др., или переднезаднее искривление (кифоз), наблюдаемое иногда при опухолях оболочек спинного мозга; морфологическое сходство сирингомиелитического сколиоза с так называемым идиопатическим может послужить при неполном исследовании больного источником диагностических ошибок.

Известные трудности, возникающие иногда при распознавании заболеваний позвоночника или его повреждений, могут быть преодолены при выполнении ряда условий.

От исследующего врача требуется: 1) знание анатомического строения и физиологических свойств нормального позвоночника, его возрастных особенностей и вариационных изменений, относящихся к норме; 2) методическое исследование больного, позволяющее выявить локализацию изменений и совокупность определенных симптомов, характерных

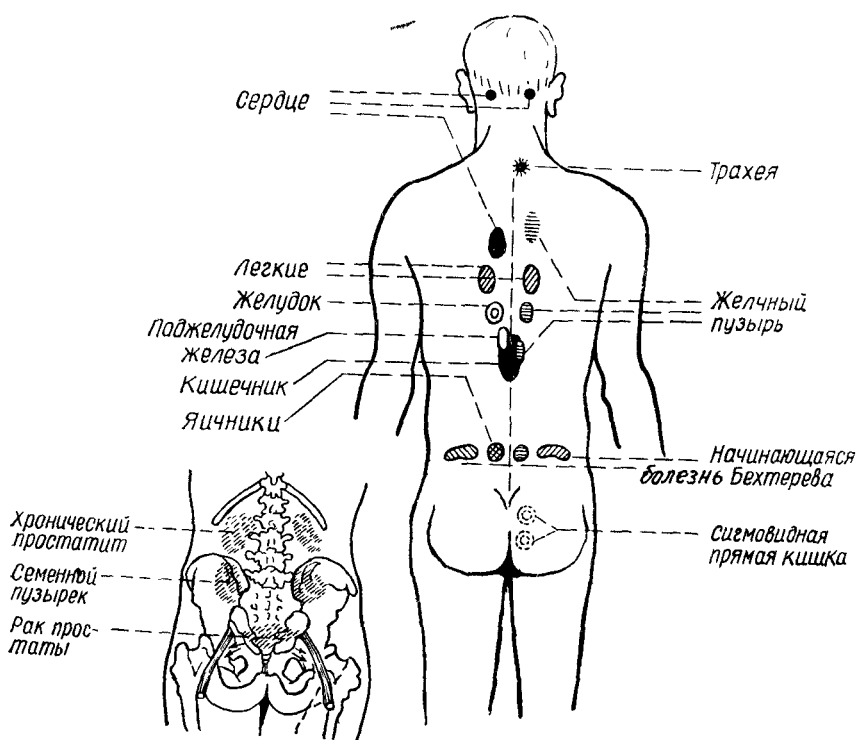


Рис. 120. Отраженные боли в спине при заболеваниях внутренних органов

для того или иного заболевания позвоночника; 3) умение оценить и правильно использовать в диагностических целях вторичные нарушения, наступающие при патологических изменениях позвоночника чаще всего в нервной системе.

Позвоночник исследуют в положении больного стоя, сидя и лежа как в состоянии покоя, так и при движениях туловища.

Опознавательные точки позвоночника. Уровень локализации поражения позвоночника определяют отсчетом числа позвонков от определенных опознавательных пунктов. При неизменном позвоночнике такими опознавательными пунктами являются костные выступы скелета, легко прощупываемые на поверхности тела.

Шейные и верхние грудные позвонки определяют отсчитыванием от остистого отростка седьмого шейного позвонка, обнаруживаемого в верхнем отделе спины. Без труда могут быть найдены третий грудной позвонок, расположенный на уровне нижнего края лопаточной ости (*spina scapulae*), и седьмой грудной позвонок, лежащий на уровне нижнего угла лопатки. Линия, проведенная через верхние края гребней подвздошных костей (*cristae iliacae*), проходит через остистый отросток четвертого поясничного позвонка. Первый крестцовый позвонок лежит на уровне задне-нижних остей подвздошной кости — *spina iliaca dorsalis inferior* (рис. 121).

Если этих данных окажется по ряду причин недостаточно, можно воспользоваться схемой Steindler (1950) (рис. 122). Как видно на схеме, поперечный отросток первого шейного позвонка расположен на попереч-

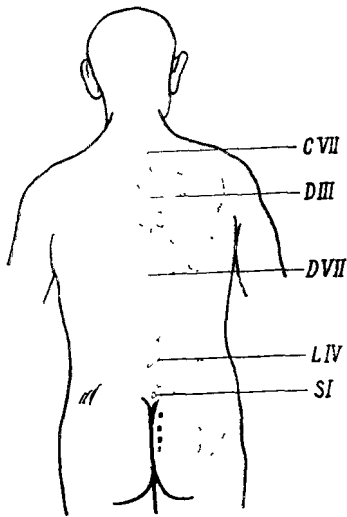


Рис. 121. Опознавательные пункты для определения уровня поражения позвоночника, вид сзади

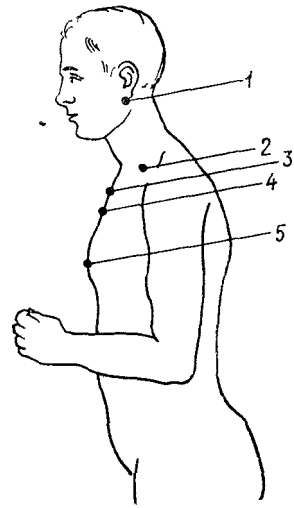


Рис. 122. Опознавательные пункты для определения поражения позвоночника, вид сбоку

ник пальца ниже верхушки сосцевидного отростка (1). Поперечный отросток шестого шейного позвонка лежит у взрослого на уровне перстневидного хряща (2), у ребенка выше, у стариков ниже этого хряща. Второй грудной позвонок находится на уровне эпистеральной ямки — *jugulum sterni* (3), восьмой — на уровне угла грудины — *angulus sterni, Loudovici* (4), девятый — на уровне соединения тела грудной кости с *proc. xiphoides* (5). Уровень второго поясничного позвонка соответствует нижней точке десятого ребра.

Отсчет ребер. Иногда необходимо определить, которое из ребер повреждено. Для этого прощупывают вырезку рукоятки грудины (*jugulum sterni*) и, скользя пальцем вниз по грудины, нащупывают на ней поперечно расположенный гребень — угол грудины (*angulus sterni, Loudovici*), часто его можно видеть. Если продвинуть палец вправо или влево от этого гребня, то он расположится над 2-м ребром. Отсюда отсчитывают остальные ребра (рис. 123). Нижние ребра легче отсчитывать от 12-го ребра, у очень тучных оно прощупывается с трудом.

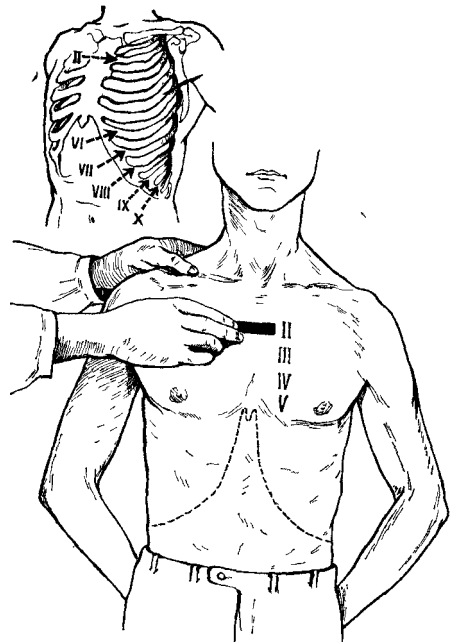


Рис. 123 Отсчет ребер Поперечно расположенный угол между рукояткой грудины и ее телом лежит на уровне второго ребра (см рис. в левом верхнем углу). От второго ребра проводят отсчет остальных ребер

Ориентировочные плоскости. Строение позвоночника у взрослого, несмотря на значительные индивидуальные физиологические отклонения, отличается постоянством. Каждому из четырех анатомических его отделов — шейному, грудному, поясничному и крестцовому — свойственно типичное искривление в передне-заднем направлении. Дугообразная передняя кривизна шейного отдела позвоночника компенсируется противоискривлением грудного отдела, граничащего в каудальном направлении с поясничным отделом, имеющим, как и шейный, физиологическую переднюю кривизну, компенсируемую задней кривизной ниже-расположенного крестца. В результате отвесная линия, проведенная че-

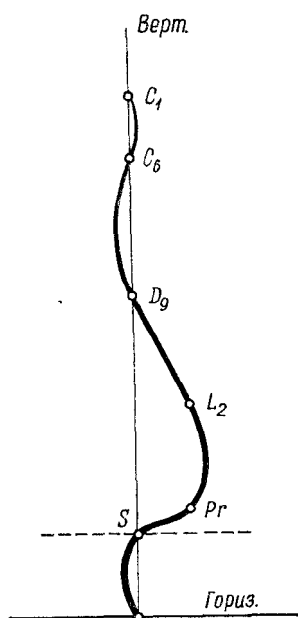


Рис. 124. Физиологические искривления позвоночника взрослого в сагиттальной плоскости. Уровни пересечения отвесной линии физиологическими искривлениями позвоночника: Q— первый шейный позвонок; Се— шестой шейный; Dg— девятый грудной; L₂— второй поясничный; Pr — мыс; S — второй крестцовый позвонок

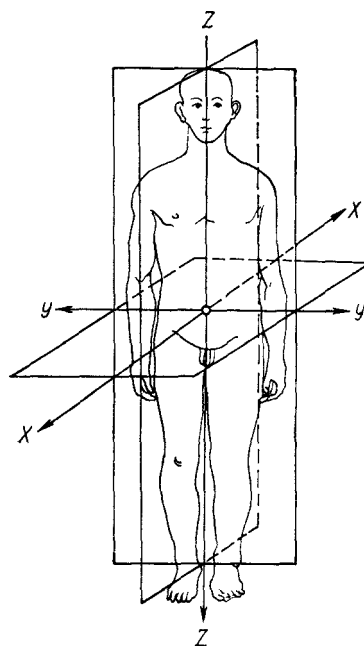


Рис. 125. Ориентировочные плоскости, определяющие отклонение тела от нейтрального положения

рез центр тяжести тела, лежащий на уровне второго крестцового позвонка, пересекает в нормальном позвоночнике эти искривления позвоночного столба на более или менее постоянных уровнях (рис. 124).

Благодаря компенсаторным искривлениям масса тела распределяется почти равномерно между передней и задней половинами тела. Распределение правой и левой половин тела также одинаково вследствие более или менее совершенной симметрии тела. При свободном удобном стоянии нормально сложенного взрослого плечевой пояс располагается прямо над тазом, таз — прямо над стопами.

Строение позвоночника, расположение плечевого и тазового поясов и распределение массы тела устанавливаются мысленным построением

трех ориентировочных плоскостей, располагающихся во взаимно перпендикулярных направлениях. Указанными тремя плоскостями пользуются для определения любого отклонения тела от нейтрального положения. Правильное взаимное расположение плечевого и тазового поясов характеризует компенсированное состояние физиологических изгибов позвоночного столба.

При построении трех взаимно перпендикулярных плоскостей рекомендуют исходить из положения центра тяжести, лежащего на уровне второго крестцового позвонка. Через центр тяжести при вертикальном положении тела проводится первая плоскость в горизонтальном направлении — основная поперечная плоскость. Под прямым углом к ней располагается вторая — основная сагиттальная плоскость, разделяющая тело на симметричные половины: правую и левую. Третья плоскость проходит под прямым углом к первым двум; она делит тело на асимметричные половины: переднюю и заднюю; эта плоскость называется основной фронтальной плоскостью (рис. 125). Три основные плоскости пересекаются по линиям, образующим систему трех координат — x , y , z , началом которой является центр тяжести тела.

ИССЛЕДОВАНИЕ НОРМАЛЬНОГО ПОЗВОНОЧНИКА

Осмотр. Осмотр при дневном освещении удобнее всего проводить, поместив больного между двумя окнами спиной к источнику света; если дневной свет недостаточен, то желательно, чтобы искусственный свет был бы направлен сзади и сверху. Состояние позвоночника является только частичным проявлением общей статической ситуации, относящейся в равной мере ко всей системе органов опоры и движения, поэтому исследуемый должен быть в достаточной мере обнажен. Спина должна находиться на уровне глаз при обычном направлении взгляда. Маленьких детей при осмотре позвоночника следует помещать на табурете достаточной высоты. Исследуемый должен стоять в естественной привычной позе, без напряжения, со слегка расставленными параллельными стопами так, чтобы колени его не соприкасались. Нет никакой возможности получить правильное представление об особенностях строения позвоночника и его отклонениях от нормы, если больной не раздет до области вертелов. У девушек желательно, чтобы при осмотре грудь была прикрыта.

Окинув исследуемого беглым взглядом, получают общее впечатление об особенностях строения туловища. Последовательное изучение боковых искривлений позвоночника облегчается, если маркировать определенные топографические места и линии жирным мелком, оставляющим на теле след почти без надавливания. Отмечают маркировкой или взглядом линию остистых отростков или срединную борозду спины (Naglund, 1923), нижние углы лопаток, переход лопаточной ости в акромиальный отросток. Определяют взглядом расположение гребней подвздошных костей, выступания вертелов, боковые контуры талии и шеи, хорошо известный из акушерства ромб Михаэлиса и прежде всего возможное отклонение межъягодичной борозды от вертикали. Простым глазомером можно получить представление о расположении таза — находится ли он в горизонтальном положении или наклонен в ту или другую сторону. Межъягодичная борозда при отсутствии изменений располагается отвесно по отношению к горизонтальной плоскости таза. Если межъягодичная борозда отклонена от отвесной линии, расположена

косо, то выясняют, не обусловлено ли отклонение наклоном таза. В последнем случае измеряют длину ног, подкладывая под стопу измерительные дощечки до установки таза в горизонтальном положении.

Осмотр позвоночника производят также в положении больного лежа, сидя и в движении. В течение жизни строение позвоночника претерпевает значительные возрастные изменения.

У новорожденных позвоночник имеет форму равномерного кифоза, сохраняющегося и в первые месяцы жизни. Постепенно кифоз уменьшается, и примерно у годовалого ребенка позвоночник выпрямляется настолько, что приближается к прямой линии. Такая форма спины с

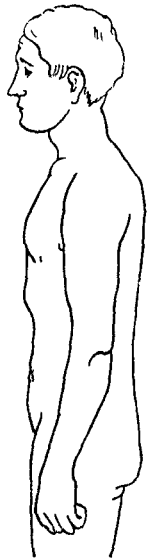


Рис. 126. Плоская спина

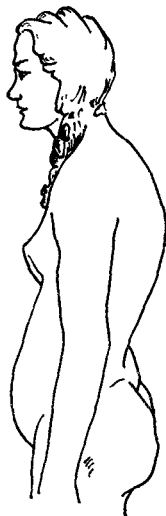


Рис. 127. Сутулая спина

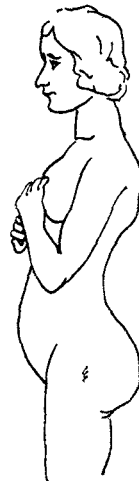

Рис. 128. Круглая спина

едва наметившимися искривлениями в грудном и поясничном отделах позвоночника сохраняется в среднем до семилетнего возраста. С этого времени параллельно с общим ростом и созреванием позвоночник начинает менять свою форму, приобретая физиологические искривления и индивидуальные особенности. Окончательно форма позвоночного столба устанавливается к периоду зрелого возраста и сохраняется до 45—50 лет, после чего верхняя часть грудного отдела позвоночника снова начинает постепенно округляться, приближаясь к старческому кифозу.

При осмотре обращают внимание после определения положения таза на установку головы, очертания грудной клетки, на форму спины.

Спина может иметь следующую форму.

1. Гармоничная с умеренным шейным и поясничным лордозами, компенсированными соответствующим кифозом грудного отдела позвоночника, т. е. шейное и поясничное искривления настолько выдаются вперед, насколько сдвинут назад грудной отдел.

2. Плоская спина. Физиологические изгибы позвоночника слабо выражены, спина производит впечатление плоской, как доска. Голова обычно наклонена вперед, вследствие чего шейный лордоз слабо выражен (рис. 126). Считают, что плоская спина предрасполагает к сколиозу.

3. Сутулая спина. Кифоз грудного отдела усилен, лордоз поясничного отдела слегка уплощен, туловище и особенно плечевой пояс сдвинуты кпереди, грудная клетка уплощена, живот выпячен (рис. 127).

4. Круглая или кругло-вогнутая спина. Таз значительно наклонен кпереди, вследствие чего поясничный лордоз усилен; компенсаторно увеличен кифоз грудного отдела позвоночника. Значительный наклон таза кпереди обусловлен неполным выравниванием таза в раннем периоде формирования туловища. В противоположность сутулой спине, при которой также отмечается увеличение кифоза грудного отдела позвоночника, туловище при кругло-вогнутой спине отклонено кзади, шейный лордоз увеличен (рис. 128). Кругло-вогнутая спина часто встречается как семейный признак при хорошо развитой мускулатуре.

К последним трем вариантам добавляют иногда четвертый — обшкруглую спину, при которой поясничный лордоз сглажен, вследствие чего весь позвоночник кифозирован.

Осанка. При исследовании позвоночника обращают внимание не только на форму спины, но и на осанку, т. е. на особенность, с какими исследуемый активно удерживает туловище в вертикальном положении.

Особенности осанки связаны, с одной стороны, с конституциональными условиями, с другой — с активной деятельностью мышц, находящихся под контролем психического состояния исследуемого. Таким образом, осанку человека нельзя считать чисто соматическим показателем, мерилем состояния его тела. Она является в известной степени также показателем психических особенностей человека. Хорошо известна плохая осанка слабоумных.

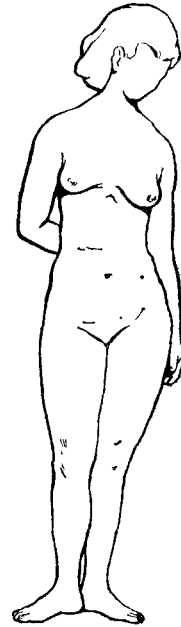


Рис. 129. Поза скульптурного изображения

Каждый взрослый имеет определенную, свойственную ему осанку, характерную для него так же, как, например, форма лица, цвет глаз и т. п. Оценка осанки — важная составная часть исследования туловища больного.

Естественная осанка. В повседневной жизни естественной осанкой стоящего человека является положение с одной опорной ногой, другой обезгруженной — так называемая поза скульптурного изображения (рис. 129). Опорная и обезгруженная ноги меняются через короткий промежуток времени, вследствие чего усталость находится в физиологических границах.

Для исследования пользуются нормальным анатомическим положением, т. е. позой при равномерной нагрузке обеих ног, разогнутых в коленных суставах (рис. 130). В таком положении тела различают в зависимости от состояния мышц пять разновидностей нормальной осанки.

Осанка привычная, которую принимает туловище, стремясь удержать выпрямленное положение без особого мышечного усилия. Привычная осанка занимает среднее место между расслабленной и выпрямленной (напряженной), о которых будет сказано ниже. Чем больше при-

вычная осанка приближается к выпрямленной, тем привлекательнее, красивее она кажется, чем ближе к расслабленной, тем больше склонны мы считать ее нарушенной. У детей до 5—7-летнего возраста нет привычной осанки. Привычная осанка вырабатывается с годами в период развития ребенка путем упражнений, автоматизирующих ее, поэтому привычную осанку называют также автоматической.

Оценивают привычную осанку по положению головы, изгибам позвоночника и установке таза. Наклон таза в свою очередь зависит от положения ног, наружная ротация ног увеличивает наклон таза кпереди, а с ним усиливает поясничный лордоз, внутренняя ротация уменьшает

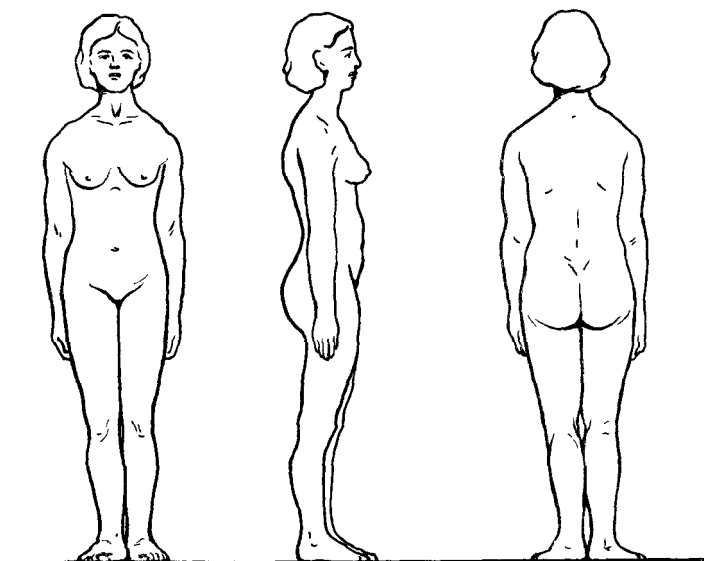


Рис. 130. Нормальное анатомическое положение

наклон таза. Отвес, опущенный из вершины грудного отдела позвоночника, касается крестца.

Осанка покоя. При мышечном утомлении, пониженном внимании и сниженном мышечном тоне возникает расслабленная осанка покоя, при которой грудной кифоз и поясничный лордоз усиливаются. Грудная клетка кажется уплощенной, живот выпяченным. Туловище в вертикальном положении стабилизируется пассивными тормозами — связками и костями. Решающим при осанке покоя является снижение мышечной работоспособности, поэтому ослабленная осанка не ограничивается дряблостью мышц туловища и дополняется вальгусной стопой, переразгибанием суставов, увеличением наружного отклонения голеней (*genu valgum*).

Меняющееся напряжение и преходящие повышенные психические нагрузки отражаются на осанке, отягчая состояние больного. Если мышечная слабость с возрастом не выравнивается, то нестойкие изменения могут фиксироваться и расслабленная осанка покоя делается стойкой.

Осанка выпрямленная—позвоночник активным мышечным напряжением разогнут, наклон таза уменьшен. Выпрямленную осанку называют иногда рабочей осанкой. Исследуемому для получения рабочей

осанки предлагают выпрямить туловище и уменьшить наклон таза для выравнивания поясничного лордоза. Отвес, опущенный из вершины грудного кифоза, проходит при выпрямленной осанке через крестец или немного впереди от крестца.

Осанка неустойчивая типична для подростков с ослабленным здоровьем. Она приближается к осанке покоя, при которой туловище удерживается не мышечным напряжением, а связочным аппаратом и костными тормозами. Смена данных осмотра отличает неустойчивую осанку от осанки покоя. К увеличенному кифозу и лордозу может присоединиться боковое искривление позвоночника, меняющееся в направлении и степени, наклон позвоночника то вправо, то влево — осаночное боковое искривление.

Осанка сколиотическая—привычное боковое отклонение позвоночника чаще всего влево, значительно реже вправо. Боковое отклонение позвоночника не фиксировано, рентгенологические изменения формы и структуры отсутствуют, нет признаков торсии позвонков (реберный горб и мышечный валик не определяются).

Искривление позвоночника исчезает, если исследуемый повиснет, удерживаясь руками, на трапедии, а также при наклоне впереди, при стоянии на одной ноге, при любом таком движении, при котором синергетически напрягаются мышцы, разгибающие позвоночник. Часто, хотя и не всегда, искривление исчезает при сидении, а при стоянии может быть произвольно корригировано самим исследуемым, что также отличает привычное боковое искривление позвоночника от ранних форм структурного сколиоза. Привычное фронтальное искривление позвоночника является признаком общего ослабления здоровья ребенка или длительных отрицательных эмоций.

Боковое нестойкое отклонение позвоночника описывают в отличие от истинного сколиоза под названием «сколиотическая установка» (Чаклин, 1957), «функциональный сколиоз» (Ferguson, 1957), «осаночный сколиоз» (Merger, 1959; Colonna, 1960; Shands, Raney, Brashear, 1963; James, 1967), «осаночное боковое искривление» (Wiles, Sweetnam, 1965), «осаночное искривление» (Lloyd-Roberts, 1967), «сколиотическая осанка» (Биезинь, 1963), «неопределенная осанка» (Kaiser, 1963; Matzen, 1967), «асимметричная осанка» (Schultess, 1905—1907; Ляндрес, 1967). При массовых обследованиях школьников нарушение осанки во фронтальной плоскости иногда ошибочно принимают за сколиоз, вследствие чего данные о распространенности сколиоза среди детей оказываются завышенными. Описанные особенности осанки необходимо принимать во внимание при анализе пороков формы позвоночника.

Нарушение осанки. Под нарушением осанки принято в настоящее время понимать уменьшение работоспособности мышц спины и туловища (Matthiassh, 1957). В результате пониженной мышечной работоспособности нормальная статическая нагрузка оказывается чрезмерной и способность удерживать туловище выпрямленным снижается или даже утрачивается.

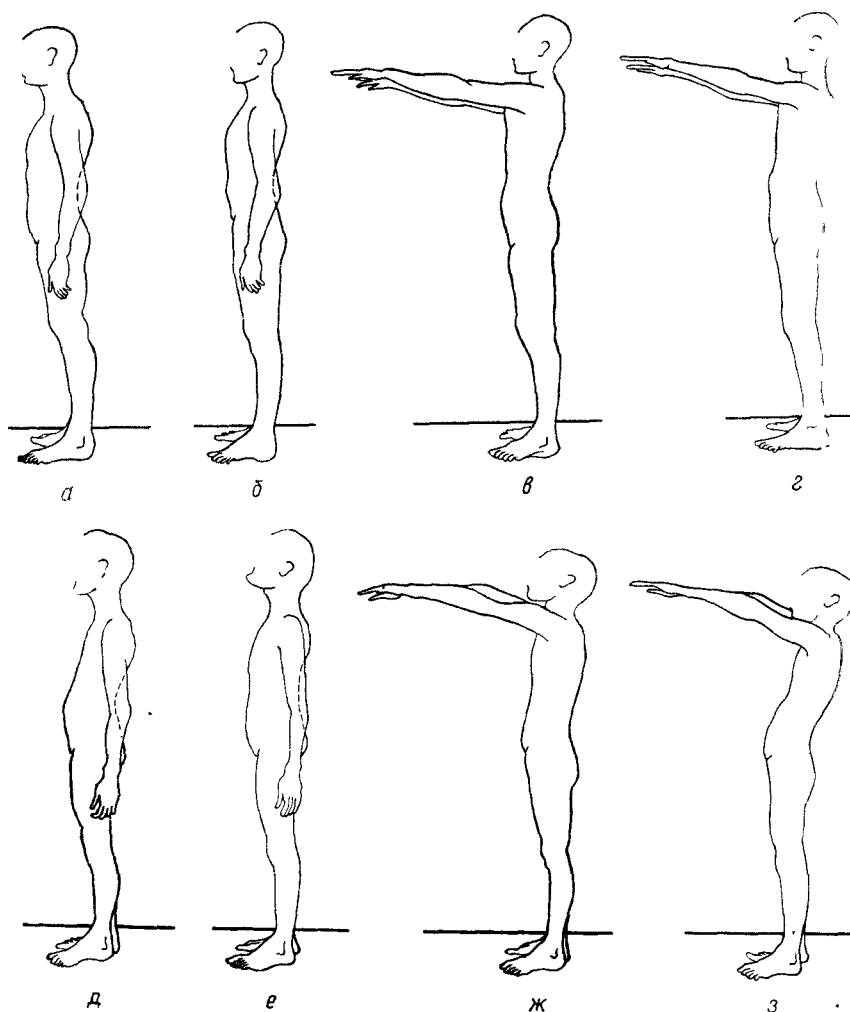
Распознают степень нарушения осанки, пользуясь тестом Matthiassh (1957). При исследовании мышцы позвоночника дополнительно нагружают поднятием впереди обеих выпрямленных рук (рис. 131). В зависимости от того, как долго исследуемый может удержать при поднятых руках осанку выпрямленной, различают: 1) нормальную, здоровую осанку выпрямленного туловища может быть удержано свыше 30 сек; 2) ослабленную осанку, выпрямленное туловище может быть удержано меньше

30 сек; 3) утрату нормальной осанки: выпрямление туловища при поднятых руках вообще невозможно.

Нарушение осанки происходит в детском возрасте, в котором совершается развитие организма и формирование личности. Решающее значение имеет при этом фазное течение развития и созревания организма. Периоды бурного роста, протекающие нередко со значительным отклонением пропорций и снижением приспособляемости, чередуются со спокойными фазами развития и созревания. Для прогностической оценки нарушений осанки важно установить в каждый данный момент фазу развития ребенка.

Развитие детского организма проходит несколько фаз:

1. Фаза раннего детства (до 4—5 лет). Значительно изменяются пропорции тела, увеличивается окружность грудной клетки, начинается усиленный рост. К трем годам жизни происходит относительное удлинение нижних конечностей, часто в этом возрасте встречается образование X-ног, позднее эта деформация подвергается обратному развитию. Осан-



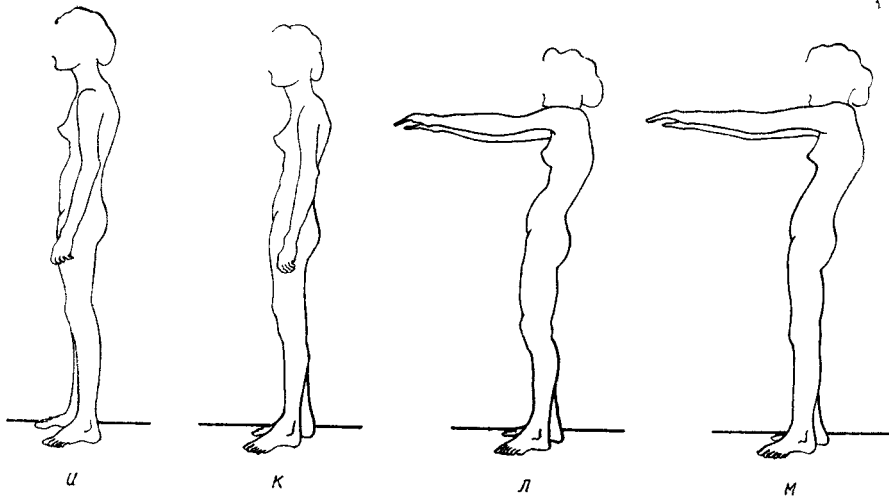


Рис 131. Тесты определения осанки по Matthiasch: *о, д, и* — привычная осанка; *б, е, к* — выпрямленная осанка; *в, ж, л* — выпрямленная осанка с приподнятыми руками; *г, з, м* — то же через 30 сек. В верхнем ряду (*а, б, в, г*) у мальчика здоровая осанка, в среднем (*д, е, ж, з*) у мальчика ослабленная осанка и в нижнем (*и, к, л, м*) у девочки нарушенная осанка

ка ребенка является активной, мышечной. У маленьких детей еще нет статически уравновешенной осанки.

2. Фаза, предшествующая созреванию (от 6 до 10 лет), характеризуется медленным, спокойным развитием. Таз постепенно выравнивается, наклоняясь кзади, начинает формироваться привычная осанка, определяемая степенью выравнивания таза, развиваются отчетливые физиологические изгибы позвоночника, происходит дальнейшее медленное относительное удлинение ног. В этой фазе может начинаться остеохондроз тазобедренного сустава (болезнь Perthes).

3. Фаза созревания (старше 10—11 лет) состоит из двух периодов. В первом вместе с началом развития вторичных половых признаков усиливается рост. Он почти полностью идет в длину, плечи и таз остаются, как и прежде, узкими, развитие мышц отстает. Толчок роста у мальчиков обычно сильнее, чем у девочек. Рост ног в длину часто неодинаков, дисгармоничен, с разницей, доходящей до 2 см. Эта разница может полностью выравниваться в течение 6—12 месяцев. С ортопедической точки зрения первый период созревания примечателен увеличением слабости мышц туловища. В первом периоде развивается нарушение осанки, юношеский кифоз, усиливается прогрессирование мио-, невро- и идиопатического сколиоза, могут возникать деформации конечностей — юношеские Х-ноги, деформации стоп, юношеская соха *vara epiphysialis*.

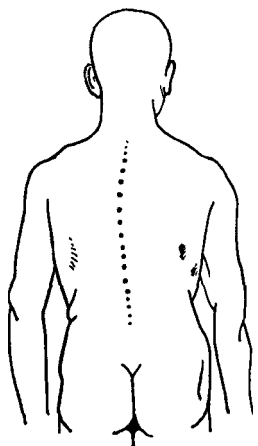
У девочек в этот период дисгармоничный рост ног встречается реже и он протекает более сглаженно.

Во втором периоде происходит гармонизация телосложения. **Размеры** плеч и таза увеличиваются, укрепляются мышцы, рост замедляется.

Первая фаза развития и в особенности первый период третьей фазы являются критическими, угрожающими возникновением или **ухудшением** дисгармонии развития. Дисгармония может усиливаться **некоторыми** гормональными вариантами, направляющими процесс созревания.

Общеизвестно и понятие «акселерация». Среднего роста человек в настоящее время выше, чем его прародители сто лет назад. Явления акселерации обусловлены лучшим, более здоровым и витаминизированным питанием, воздействием ультрафиолетового солнечного облучения, удлинением отдыха, спортом. По-видимому, акселерация связана также с невровегетативными раздражителями, с увеличивающимся потоком информации.

Детальный осмотр. Остистые отростки. Осмотр нормальной спины позволяет различить концы остистых отростков, ясно видимые на месте перехода шейного отдела позвоночника в грудной. Доминирующее



положение среди позвонков занимает остистый отросток седьмого шейного позвонка (*vertebra prominens*), располагающийся в центре легкого углубления, образованного внутренними краями трапециевидных мышц, — *planum rhomboideum*. Ниже этого места остистые отростки уходят в глубь срединной борозды спины, тянущейся до крестца и образованной длинными спинными мышцами (*m. m. sacrospinales*). Чем сильнее развита мускулатура, тем глубже спинная борозда. На дне ее легко различимы концы остистых отростков, выступающие через равные проме-

Рис. 132. Линия остистых отростков позвоночника. Остистые отростки намечены точками

жутки. Глубже остальных обычно залегает отросток пятого поясничного позвонка, расположенный на верхнем полюсе ромба Михаэльца.

При осмотре остистых отростков позвоночника обращают внимание прежде всего на степень выпячивания каждого отростка, причем резкое выступание по сравнению с выше- и нижележащими позвонками должно расцениваться как отклонение от нормы. Затем исследуют общий ход позвонков — линию остистых отростков, мысленно образованную соединением их выступающих концов (рис. 132), и, наконец, обращают внимание на промежутки между остистыми отростками или отстояние каждого отростка от соседних, лежащих выше и ниже.

Несмотря на то что отстояние верхушек остистых отростков в различных отделах позвоночника неодинаково, резкого различия в отстоянии соседних отростков в норме не наблюдается. Оно весьма постепенно увеличивается от шейного отдела позвоночника к восьмому-девятому грудным позвонкам и отсюда снова уменьшается в каудальном направлении.

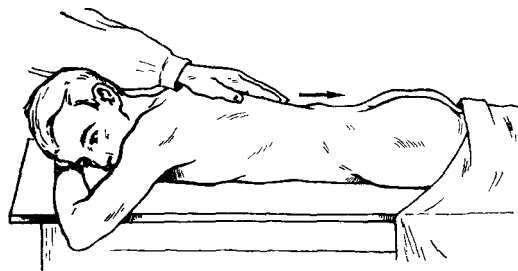
Линией остистых отростков обычно пользуются для определения формы позвоночного столба, что оправдано лишь отчасти. Линия остистых отростков соответствует позвоночному столбу в нормальных условиях и при тех боковых искривлениях позвоночника, которые лишены ротационного смещения.

Мышечный рельеф спины. Рельеф спины определяется мышечными образованиями только у хорошо сложенных и мускулистых людей. У худощавых из-за слабо развитой мускулатуры, а у тучных из-за избыточного развития жирового слоя можно различить из всех мышц

только внутренние края трапецевидных мышц на уровне нижних шейных и верхних грудных позвонков, образующих легкое углубление в виде вытянутого вертикального ромба (*planum rhomboideum*), ниже — верхние края *m. m. latissimi dorsi*, по бокам срединной борозды спины определяются два вала — *m. m. sacrospinales*. Общий вид и напряженность мышц имеют большое диагностическое значение.

Ощупывание позвоночника. Ощупывание позвоночника позволяет дополнить данные осмотра (наличие или отсутствие деформации), выявить локализацию, степень и характер болезненности.

Рис. 133. Ощупывание остистых отростков ладонной поверхностью пальцев. Рука врача скользит в каудальном направлении. Палец, лежащий на остистых отростках, улавливает при тактом исследовании малейший выступ отростка кзади



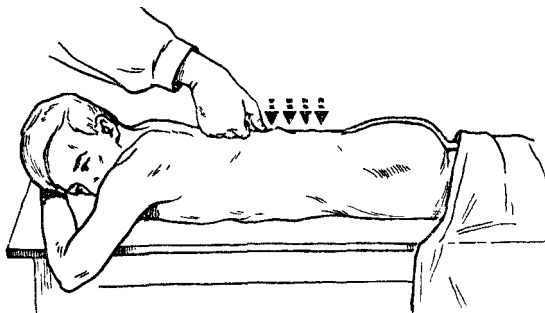
При нормальном позвоночнике доступны пальпации снаружи весьма ограниченные отделы: концы остистых отростков, начиная от четвертого-пятого шейных позвонков вниз до дорсальной поверхности крестца включительно. При более глубокой пальпации можно прощупать дорсальную часть гребней подвздошных костей и крестцово-подвздошного сочленения. Эти ограниченные возможности пальпации костного остова спины позволяют уточнить впечатления от осмотра. Проводя ладонной поверхностью указательного пальца по остистым отросткам позвонков, начиная от шейного отдела вниз (рис. 133), можно уловить даже незначительное, недоступное осмотру выпячивание остистого отростка кзади или вбок, проследить на всем протяжении линию остистых отростков и отметить неравномерность отстояния остистого отростка от соседних. Незначительное выступание остистого отростка, невидимое при осмотре спины, может быть обнаружено также ощупыванием остистых отростков по Турнеру (1916). Ощупывание проводят мягким краем локтевой стороны ладони, приложенной к спине наклонно, под углом в 45° . При передвижении руки вдоль позвоночника можно осязть рельеф остистых отростков одновременно на большой площади. Таким методом пальпации удастся обнаружить выступающий над остальными остистыми отростками бугор остистого отростка пораженного позвонка. Ощупывание остистых отростков ладонным краем руки предложено Турнером для выявления ранних форм туберкулезного спондилита; этот прием пригоден также для распознавания незначительной деформации, обусловленной компрессионным переломом тела позвонка.

При ощупывании вдоль линии остистых отростков следует иметь в виду, что в неизменном нормальном позвоночнике остистый отросток второго поясничного позвонка выступает кзади больше, чем соседние остистые отростки.

Локализация болезненных фокусов определяется при надавливании большим пальцем на остистые отростки позвонков поочередно сверху вниз, от позвонка к позвонку (рис. 134).

Суставные отростки, как и поперечные, недоступны ощупыванию.

При патологических изменениях, локализующихся в области суставных и поперечных отростков (воспалительный процесс, травма), возникает болезненность при надавливании в стороне от остистых отростков (рис. 135). Болезненность в области суставных отростков определяют надавливанием большим пальцем по паравертебральной линии на 1,5—2 см в стороне от линии остистых отростков; болезненность в области поперечных отростков в поясничном отделе позвоночника устанавливают давлением, отступая в бок от линии остистых отростков на 2—3 см.



Для выяснения локализации болезненного процесса в позвонках особенное значение имеет постукивание концом пальца по остистым отросткам позвонков (рис. 136). Наличие и локализа-

Рис 134 Определение местной болезненности надавливанием на остистые отростки

цию патологического процесса определяют иногда поколачиванием по позвоночнику — сотрясение вызывает болезненность в пораженном участке. В ряде руководств рекомендуется определять локализацию заболевания давлением по оси позвоночника на голову или плечи. Последние два способа ненадежны, грубы и не всегда применимы.

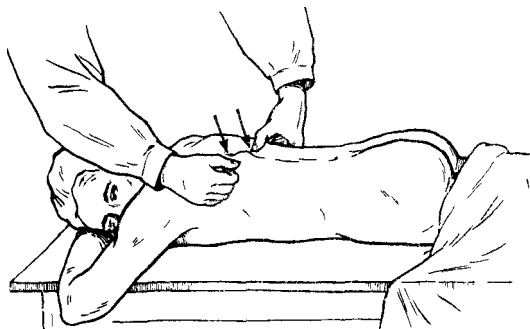
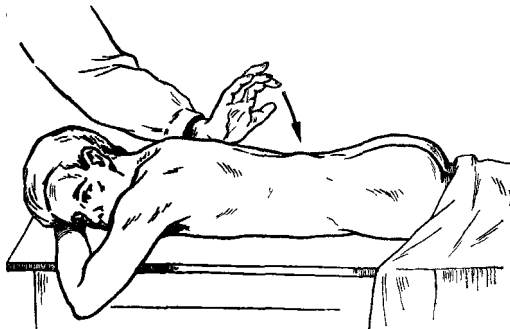


Рис 135 Определение местной болезненности в области суставных отростков позвоночника путем надавливания большим пальцем в стороне (на 1,5—2,0 см) от линии остистых отростков

Ощупыванием определяют также напряженность мускулатуры, особенно напряженность длинных мышц спины, сопровождающую почти все заболевания позвоночника.



Уровень поражения позвоночника определяется отсчетом числа позвонков от определенных опознавательных пунктов. Ощупывание позвоночника спереди Че-

Рис. 136. Определение местной болезненности постукиванием пальцем по остистым отросткам

тыре верхних шейных позвонка доступны ощупыванию спереди, со стороны глотки. Исследование облегчается смазыванием зева и глотки 2%-ным раствором дикаина (допустимо лишь у взрослых).

Чтобы предохранить ощупывающий палец правой руки от возможного укуса, следует вдавить в щеку снаружи разогнутый указательный палец левой руки. Таким приемом создается между зубами прокладка, препятствующая смыканию челюстей (рис. 138, Bailey, 1967). Палец, введенный через рот в глотку, упирается на уровне ноба в дужку атланта; скользя по задней стенке глотки книзу, можно прощупать второй-третий, а иногда и четвертый шейные позвонки (рис. 137) (Bailey, 1967).

В случае подозрения на воспалительное поражение двух верхних шейных позвонков требуется большая осторожность при ощупывании: тошнотные ощущения,

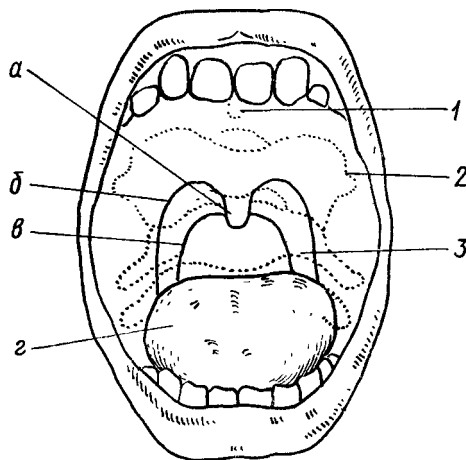


Рис. 137. Проекция шейных позвонков на стенку зева. Пальцем, введенным через рот в глотку, можно прощупать передний отдел второго-третьего шейных позвонков: *a* — язычок, *б* — arcus palatoglossus, *в* — arcus palatopharyngeus, *г* — язык (— проекция tuberculum pharyngeum, 2 — атлант, 3 — эпистрофей)

рвотные позывы и связанные с ними порывистые движения головой могут причинить вред больному.

При глубокой пальпации шеи впереди грудино-ключично-сосковой мышцы на уровне перстневидного хряща прощупывают бугорок шестого шейного позвонка.

У худощавых людей, а также при дряблой стенке живота доступны ощупыванию передние поверхности тел поясничных позвонков; ощупывание проводят бимануально (см. рис. 38); концы ощупывающих пальцев устанавливают вдоль края прямых мышц живота.

Активная подвижность позвоночника. Сгибание позвоночника — важнейшее движение, степень и характер которого должны быть обязательно проверены. Большая часть истинного сгибания позвоночника происходит в поясничном отделе, значительная часть — в шейном, относительно небольшое — в грудном; в шейном отделе сгибание прояв-

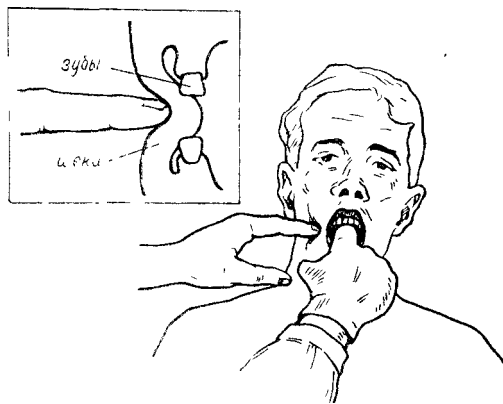


Рис. 138. Ощупывание стенки глотки по Bailey

ляется прежде всего сглаживанием нормального лордоза. Следует отметить, что обширный размах сгибания при наклоне кпереди может быть в значительной мере кажущимся, так как известная часть этого движения происходит в атлантоокципитальном и тазобедренных суставах. Амплитуда движений позвоночника у различных лиц колеблется в больших пределах. Этим можно объяснить разнообразие данных о нормальной подвижности позвоночника, сообщаемых различными авторами. По Lohr (Молье, 1937), амплитуда движений позвоночника в сагиттальной плоскости (сгибание — разгибание) при учете движений от остистого отростка первого грудного позвонка к остистому отростку первого крестцового находится в пределах 33—100°.

Объем движений в направлении сгибание — разгибание равен в шейном отделе 100°, в грудном—40°, поясничном—65°. Объем боковых движений в шейном отделе —45°, грудном —20°, поясничном —40° (Charchal, 1954). Вращение позвоночника, по Молье, в шейном отделе совершается в пределах 70—90°, в грудном — 80—120°.

Для практической цели при исследовании подвижности позвоночника у больного удобно определять амплитуду движений, сравнивая их с определенными положениями тела, которые принимает здоровый субъект при максимальном движении различных отделов позвоночника.

В шейном отделе сгибание позвоночника кпереди совершается до соприкосновения подбородка с грудиной, кзади оно возможно до принятия затылком горизонтального положения.

Амплитуду движений в шейном отделе определяют иногда в сантиметрах, для чего измеряют расстояние от подбородка до грудины при наклоне головы кпереди и кзади. При наклоне головы вбок измеряют, насколько мочка уха отстоит от надплечья (надплечье не должно быть приподнято).

Следует помнить, что наклон головы кпереди и кзади (кивание) происходит в атлантоокципитальном сочленении, сгибание и разгибание шеи совершаются главным образом в нижней части шейного отдела позвоночника, наклон вбок — в средней части шейного отдела и ротация головы — в основном в атлантоэпистрофейном сочленении.

В грудном отделе имеется небольшая подвижность кпереди и кзади в границах, трудно поддающихся сравнительному учету; грудные позвонки принимают участие в боковых движениях позвоночника.

В поясничном отделе совершаются умеренные движения, наибольшее участие поясничный отдел принимает в передне-задних движениях позвоночника.

Максимальный размах ротационных движений имеется в шейном отделе позвоночника, умеренный — в грудном и наименьший — в поясничном отделе.

При сгибании туловища кпереди кончики пальцев или ладони при разогнутых коленях должны касаться пола. Это легко достигается детьми, юношами и взрослыми; у стариков подвижность позвоночника постепенно уменьшается и соприкосновение кончиков пальцев с полом делается возможным только при сгибании колен. При исследовании следует убедиться в том, что сгибание происходит действительно в позвоночнике, а не компенсаторно в хорошо подвижных тазобедренных суставах (расстояние пол — пальцы в сантиметрах или указание, до какого уровня доходят пальцы — до колена, середины голени и т. д.).

При наклоне туловища вбок, вправо или влево ладонь той стороны, в которую наклоняется больной, скользит по наружной поверхности бед-

ра. Разница в уровнях расположения пальцев по отношению к бедру на одной и на другой стороне наглядно демонстрирует асимметрию боковых движений позвоночника.

Ограничение вращательных движений позвоночника можно сделать видимым, усадив исследуемого на табурет. При таком положении таз фиксируется и вращательные движения происходят только в позвоночнике. Разница в расположении плечевого пояса при повороте в одну, затем в другую сторону дает возможность обнаружить амплитуду вращательных движений позвоночника вправо и влево.

В сомнительных случаях подвижность позвоночника проверяют *методом Schober*.

В грудном отделе позвоночника отмечают остистый отросток седьмого шейного позвонка. Вторую точку располагают на остистом отростке, удаленном на 30 см в каудальном направлении от первой точки (от С₇). При

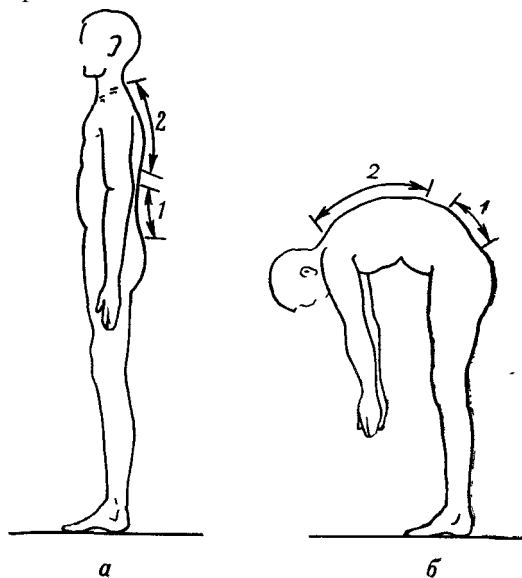


Рис 139 Определение подвижности позвоночника методом линейного измерения: а — выпрямленное и б — согнутое положение (1 — расстояние отметок на коже в поясничном отделе, 2 — в грудном отделе)

наклоне кпереди нормального позвоночника это расстояние увеличивается приблизительно на 8 см.

При исследовании подвижности Поясничного отдела находят остистые отростки первого и пятого поясничных позвонков, маркируют эти точки на коже и расстояние между ними измеряют сантиметровой лен-

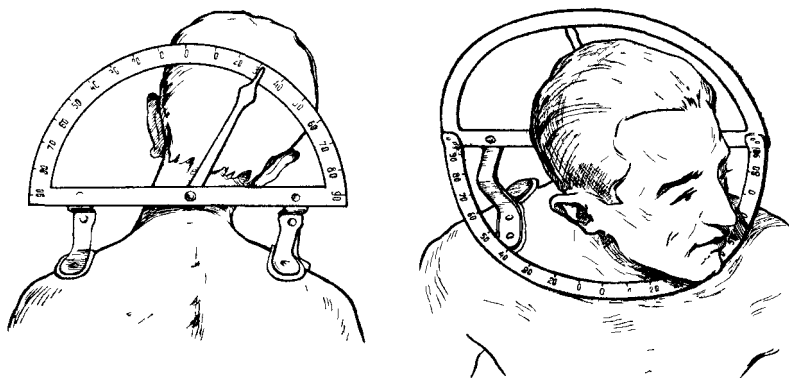
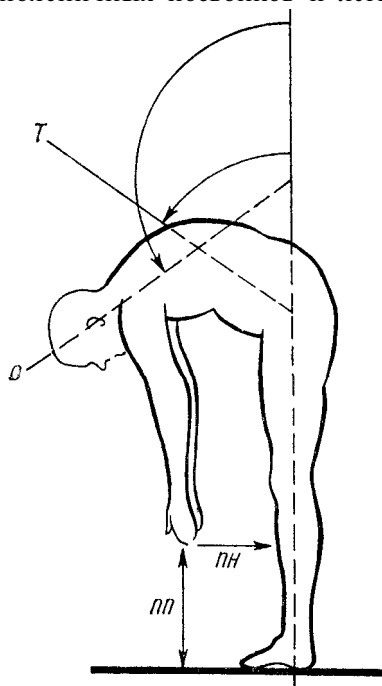


Рис 140 Угломер для измерения движений в шейном отделе позвоночника,

той. У взрослого в стоячем положении оно равно приблизительно 10 см. Сгибание туловища кпереди увеличивает расстояние между остистыми отростками. Измерение показывает, что у здорового при сгибании это расстояние увеличивается на 4–6 см. Ограничение сгибания в поясничном отделе уменьшает расхождение остистых отростков первого-пятого поясничных позвонков и легко обнаруживается измерением (рис. 139).



Полученные данные записывают следующим образом: подвижность в грудном отделе позвоночника—30/38, подвижность в поясничном отделе позвоночника—10/15.

Измерение движений позвоночника по нейтральному О-проходящему методу. Исходным для измерения является нейтральное нолевое положение туловища или так называемое нормальное анатомическое положение с равномерной нагрузкой обеих ног, направленным вперед взглядом и свисающими вдоль туловища руками. Объем движений в шейном отделе позвоночника следующий: наклон головы кзади/кпереди, т. е. экст./флекс. 35–45°/0/35–45°, наклон головы впра-

Рис. 141. Сгибание позвоночника: *T* — сгибание в тазобедренных суставах, *O* — общая амплитуда сгибания, *ПП* — расстояние пол — пальцы, *ПН* — расстояние пальцы — уровень йоги

во/влево 45°/45°, вращение головы вправо/влево 60–80°/60–80°. Для измерения движений в шейном отделе позвоночника в градусах удобен специальный угломер (рис. 140).

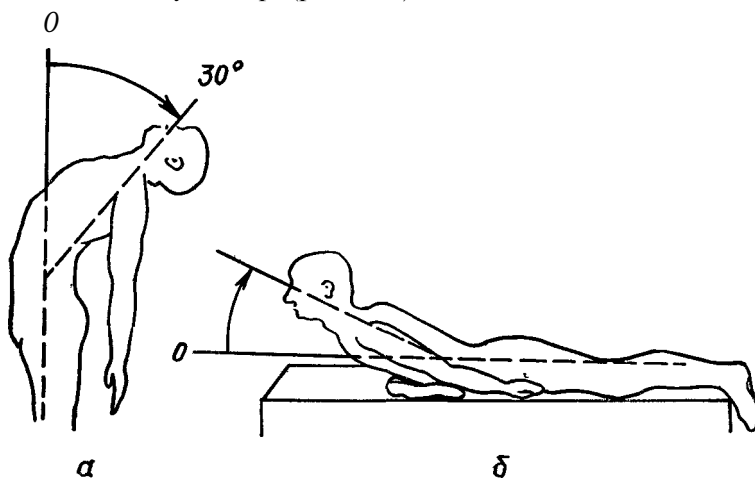


Рис. 142. Сгибание позвоночника кзади при стоянии (а) и при лежании (б)

В грудном и поясничном отделах наклон вперед измеряют расстоянием пол—пальцы (рис. 141). Наклон кзади стоя и лежа на животе (рис. 142) на жестком матрасе определяется в угловых градусах. Вращение плечевого пояса относительно фиксированного таза измеряют в угловых градусах стоя и сидя.

ПАТОЛОГИЧЕСКИ ИЗМЕНЕННЫЙ ПОЗВОНОЧНИК

Патологические изменения позвоночника определяются клинически по наличию а) деформации или ряда других внешних признаков, б) фиксации позвоночника и в) болезненности. Фиксация позвоночного столба проявляется ограничением подвижности и связанной с этим функциональной неполноценностью позвоночника.

В зависимости от характера поражения перечисленные признаки бывают или изолированными, или сочетаются друг с другом. Для отдельных форм заболеваний типичны разные комбинации признаков с преобладанием то того, то другого из них. В дальнейшем заболевания позвоночника описаны в соответствующих разделах в зависимости от ведущих симптомов.

При осмотре патологически измененного позвоночника обращают внимание на положение головы по отношению к туловищу.

Голова может быть наклонена кпереди или вбок. Наклон головы вбок — кривошея — может обуславливаться 1) изменениями костного скелета, 2) изменениями мягких тканей (мышц, фасций, кожи), 3) защитным мышечным напряжением (рефлекторная или болевая ригидность шеи). Причины стойких изменений скелета и мягких тканей при кривошее могут быть врожденными и приобретенными. В последнем случае вынужденное положение головы, представляющее собой один из симптомов какого-либо заболевания или повреждения, называется симптоматической кривошеей.

Врожденная первично-костная кривошея может быть обусловлена врожденным боковым клиновидным полупозвонком. В шейном отделе позвоночника он встречается редко. При локализации клиновидного полупозвонка в верхнегрудном отделе кривошея бывает отчетливо выражена. Первично-костная кривошея может быть ошибочно принята за врожденную мышечную кривошею, от которой ее можно отличить по отсутствию изменений брюшка грудино-ключично-сосковой мышцы. Первично-костная кривошея наблюдается также при врожденном синостозе тел позвонков в шейном отделе позвоночника.

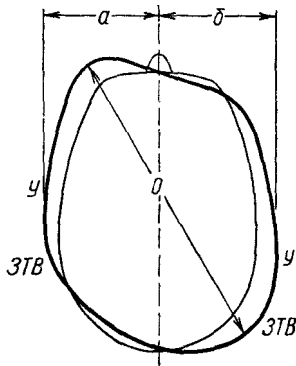
Врожденная мышечная кривошея. Припухлость грудино-ключично-сосковой мышцы, хорошо заметная у двух-трехнедельного ребенка, в дальнейшем, к пяти-шести неделям жизни, исчезает, измененная мышца превращается в тонкий рубцовый тяж. Голова постепенно принимает типичное вынужденное положение; она наклонена в сторону измененной мышцы, подбородок повернут в здоровую сторону (*torticollis, caput obstipum musculare*).

Стойкое наклонное положение головы, обусловленное мышечной кривошеей, сопровождается асимметрией черепа — плагиоцефалией и лицевого скелета — гемигипоплазией.

Плагиоцефалия (*plagioccephalia*). Асимметрия свода черепа нередко встречается у младенцев в возрасте от рождения до одного года жизни. Почти каждый двадцатый младенец имеет ту или иную степень плагиоцефалии. Особенно часто она наблюдается при врожденной мышечной

кривошее, при которой каждый третий младенец обнаруживает плагиоцефалию.

Плагиоцефалия представляет двустороннюю асимметрию свода черепа: на одной стороне фронтальная и диагонально к ней расположенная окципитальная область свода черепа уплощены, в то время как противоположные фронтальная и окципитальная области более выпуклы и выпячены. Плагиоцефалию считают правосторонней, если уплощена правая лобная область и левая затылочная, левосторонней — при уплощении левой лобной и правой затылочной областей.



Если смотреть на череп сверху, со стороны темени, то при плагиоцефалии длинная его ось смещена с сагиттальной плоскости вправо или влево в зависимости от пораженной стороны (рис. 143). Если смотреть спереди, то половина лица на стороне уплощенной лобной области

Рис. 143. Схематическое изображение плагиоцефалии (вид сверху). О — длинная ось черепа отклонена влево от сагиттальной плоскости, ЗТВ — заднее темненное выпячивание, у — ушные раковины, a-b — ширина лица спереди

кажется шире противоположной половины лица. Ухо на этой стороне расположено кзади и иногда ближе к вершине свода черепа, чем на противоположной стороне.

В большинстве случаев врожденной кривошеи плагиоцефалия бывает конкордантной, т. е. расположенной на той же стороне, что и пораженная грудино-ключично-сосковая мышца, и очень редко контралатеральной, расположенной с противоположной стороны. Плагиоцефалия бывает обычно врожденной. Описаны случаи приобретенной плагиоцефалии, развивающейся при врожденной кривошее в первые 3—6 месяцев жизни младенца (Jones, 1968). Приобретенная плагиоцефалия всегда конкордантна кривошее. Плагиоцефалия наблюдается также при младенческом идиопатическом и врожденном сколиозах.

Асимметрия лица, гемигипоплазия лица, сколиоз черепа (hemihypoplasia faciei, scoliosis capitis). Гемигипоплазия лица имеет прямое отношение к кривошее. Она развивается при наличии вынужденного стойкого наклонного положения головы, кривошеи и выравнивается при ее излечении, если оно произошло своевременно, до окончания роста ребенка. На стороне пораженной мышцы контур щеки уплощен, вертикальный размер лица уменьшен, горизонтальный — расширен. При лицевой гемигипоплазии уплощен не только контур щеки, но и контур нижнего орбитального края. Сравнительное измерение обнаруживает, что высота лица от супраорбитального гребня до альвеолярного края верхней челюсти уменьшена. Гемигипоплазия лица бывает развита у каждого больного врожденной мышечной кривошеей старше 6 месяцев жизни, и, как правило, бывает тем тяжелее, чем резче выражена кривошея. Из этого правила существуют исключения.

В старшем возрасте стойкое наклонное положение головы при кривошее может выравниваться компенсаторными изменениями ниже лежащих отделов, позвоночника и надплечий. Существует два вида спонтанной компенсации наклонного положения головы при врожденной криво-

шее (Ombredanne, 1944): приподнятием на стороне пораженной мышцы плечевого пояса (рис. 144) и боковым перемещением головы по направлению к пораженной стороне (рис. 145). Предполагают (Ombredanne), что компенсаторные изменения обусловлены стремлением ослабить напряжение грудино-ключично-сосковой мышцы. Однако правильнее, по-видимому, считать, что компенсаторные изменения являются результатом горизонтального выравнивающего глазного рефлекса.

У большинства детей старшего возраста наблюдается комбинация обеих установок, хотя в этой комбинации может преобладать один или

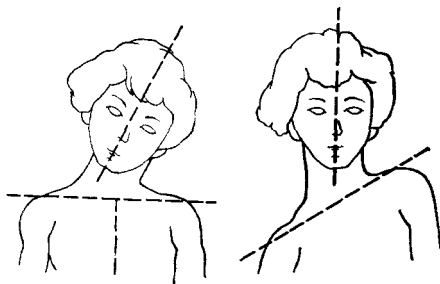


Рис 144. Спонтанная компенсация кривошеи путем поднятия надплечья на пораженной стороне

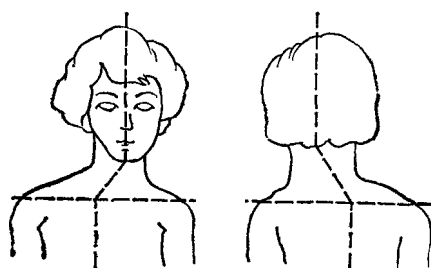


Рис. 145. Спонтанная компенсация кривошеи путем развития шейного сколиоза

другой вид компенсации. Компенсаторные изменения позвоночника при врожденной мышечной кривошее могут явиться источником диагностических ошибок, мышечную кривошею ошибочно принимают за сколиоз шейного отдела позвоночника. С ростом ребенка при нелеченой кривошее вторичные костные изменения в позвоночнике и в черепе, сколиоз и асимметрия головы (*scoliosis colli*, *scoliosis capitis*) резко усиливаются.

Симптоматическая кривошея возникает на почве рубцовых изменений шеи после ожога, туберкулеза шейных лимфатических желез, нарушения зрения у детей при косоглазии, при опухолях мозжечка. К группе симптоматических кривошей относят также спастическую кривошею (*torticollis spasticus*), развивающуюся после эпидемического энцефалита или семейного предрасположения. Больные жалуются на толчкообразные движения, наклоняющие голову вбок и удерживающие ее в таком положении более или менее длительный срок. Через несколько минут голова снова принимает правильное положение до нового судорожного движения. Электромиографически различают две формы спастической кривошеи — преимущественно тоническую и преимущественно клоническую.

Стойкий наклон головы кпереди наблюдается при редко встречающейся двусторонней врожденной мышечной кривошее, анкилозирующем спондилартрите (болезни Бехтерева), старческом кифозе, дерматомиозите. В последнем случае диагноз облегчается наличием у больного кожных изменений на лице, туловище и конечностях — «гусиной» кожи (*sitis anserina persistens*), эритем, кожных уплотнений (*sclerodermatomyositis*), известковых отложений в коже (*calcinosis cutis*), мышечных атрофии и деформаций конечностей.

Рефлекторная (болевая) ригидность шеи возникает под влиянием болей в области шеи, иррадиирующих иногда в голову

и верхние конечности. Поза больного при этом бывает так характерна, что позволяет поставить диагноз «ригидной» шеи при входе больного в кабинет врача. Болевая ригидность шеи обуславливается различными причинами травматического, воспалительного и дегенеративного характера. Особенности позы больного, стареющегося удерживать голову от малейших движений, типичны для отдельных видов заболеваний.

При туберкулезном поражении шейных позвонков больной поддерживает голову руками; чтобы избежать вращательных движений головы, он следит за происходящими вокруг него событиями не поворачивая головы, одними глазами.

Болезнь Гризеля (*m. Griseli, torticollis atlantoepistrophealis*) — наклонное положение головы обусловлено односторонней болевой контрактурой предпозвоночных мышц. Причиной кривошеи при болезни Гризеля является односторонний воспалительный процесс в атлanto-эпистрофейном суставе. Шейный туберкулезный спондилит и болезнь Гризеля наблюдаются обычно в детском возрасте, сифилитический спондилит, поражающий обычно шейный отдел позвоночника, встречается у взрослых.

Повреждение от толчка возникает при быстрой ходьбе или беге от удара головой о низко расположенную балку, от удара боксера в подбородок или у пассажира медленно движущейся или остановившейся автомашины при наезде на нее другой машины сзади. Разрывается *ligamentum nuchae*, редко одновременно отрывается остистый отросток седьмого шейного позвонка. Значительной интенсивности боли достигают обычно не сразу после происшествия, а через несколько дней. Судорожно удерживаемая голова наклонена в безболезненную сторону, подбородок повернут к болезненной стороне.

Цервикальный синдром (шейно-плечевая невралгия). Характеризуется местными болями в области шеи и иногда вынужденным положением головы, удерживаемой в наклоншж положении. Боли иррадиируют вдоль наружной стороны надплечья, плеча, радиальной стороны предплечья ив 1-й и 2-й пальцы. Голова иногда наклонена, как и при повреждении от толчка, к безболезненной стороне шеи. Боли и ригидность шеи могут протекать при цервикальном синдроме атаками с интервалами, свободными от болей. Начальная атака обычно не связана с каким-либо драматическим происшествием, как это наблюдается при повреждениях от толчка; она возникает в момент сравнительно безобидного движения, например потягивания во время сна и пробуждения.

Шейно-плечевую невралгию анализируют с двух точек зрения: топографической и этиопатологической. Согласно топографическому критерию, шейно-плечевые невралгии включают боли, иррадиирующие в затылок и в руку.

При исследовании необходимо помнить о многочисленных алгиях этих областей, таких, как синдром лопатка — кисть реберно-ключичного пространства, туннельный синдром запястья и особенно «плече-лопаточный периаартрит», заставляющих подумать о шейном или шейно-корешковом источнике болевого синдрома, но не имеющих к нему отношения.

В соответствии с этиопатологическим критерием речь идет о спондилогенных плечевых алгиях, обусловленных спондилозом или спондилартрозом шейного отдела позвоночника. Различают «ложно»-корешковые алгии и «истинно»-корешковые. «Истинно»-корешковые алгии имеют наибольшее значение в клинике шейно-плечевых невралгий. Они могут

быть обусловлены протрузией (пролапсом) межпозвоночного диска («мягкая» грыжа) или разрастаниями унковертебральных остеофитов, ункартрозом («твердая» грыжа).

Анамнез при шейной грыже диска («мягкой» грыже) довольно типичен. Обычно алгия развивается в три этапа: вначале шейные боли (цервикалгия), затем шейно-плечевые (цервикобрахиалгия) и, наконец, изолированные боли в руке (брахиалгия). Обычно отмечается монорадикулярная брахиалгия. Большое диагностическое значение имеет при «мягкой» грыже клинический тест Spurling: появление молниеносной боли на территории корешка в тот момент, когда исследователь нажмет сверху вниз на темя большого при наклоненной голове.

Шейно-плечевая невралгия при «твердой» грыже (ункартрозе) проявляется ограничением подвижности шеи. Часто при ней появляются парестезии или амиотрофия мелких мышц кисти, которая обычно не бывает интенсивной, так как монорадикулярная компрессия оставляет мышцам иннервацию смежными корешками (Jung, 1975).

Укорочение шеи лучше всего обнаруживается осмотром большого боку и сзади, по расположению нижней границы волосистой части головы. У женщин следует при осмотре поднять волосы вверх. При значительном укорочении шейного отдела позвоночника граница волосистой части проецируется на уровне верхних краев лопаток, создавая впечатление «человека без шеи». Врожденный массивный синостоз шейного отдела позвоночника при этом нередко комбинируется с другими аномалиями врожденного характера.

Кроме врожденных костных изменений укорочение шеи может быть обусловлено врожденными изменениями мягких тканей, кожными складками, тянущимися от сосцевидных отростков до надплечий. Это так называемая крыловидная шея (*pterygium colli*), встречающаяся у женщин (синдром Turner). Укорочение крыловидной шеи кажущееся, оно симулируется расширенным основанием шеи. Причинами приобретенного укорочения шеи могут быть травматические и воспалительные изменения шейного отдела позвоночника, заканчивающиеся разрушением позвонков.

Укорочение туловища, комбинирующееся с выступанием задней части крестца и уменьшением наклона таза кпереди, характерно для спондилолистеза. Две кожные складки — одна поперечная в верхней части живота, другая подвздошно-реберная — создают типичную картину деформации.

На поверхности спины обнаруживаются иногда вдоль линии остистых отростков местные признаки скрытого расщепления позвонков (*spina bifida occulta*): пигментация, гемангиома кожи, врожденные рубцы, ямочки, пучок длинных волос, подкожная липома в виде небольшой ограниченной припухлости.

С пучком длинных мягких волос, растущих над областью расщелины дужки позвонка (*spina bifida*), не следует смешивать пучок щетинистых волос, располагающихся в зоне врожденной аномалии тела позвонка, обуславливающей развитие остеопатического сколиоза.

Местные изменения при врожденной скрытой расщелине сочетаются изредка с периферическими симптомами: моторными, чувствительными и трофическими нарушениями, деформациями стоп, недержание!» Мочи. Периферические симптомы в период развития и роста имеют нередко прогрессирующий характер, в чем можно убедиться при уточнении этого вопроса путем собирания анамнеза. Чаше периферические симптомы

являются единственным признаком врожденного скрытого расщепления позвонков.

К развитию аномалий предрасположены переходные зоны позвоночника (затылочно-шейная, шейно-грудная, пояснично-грудная и пояснично-крестцовая). Удивительно то, что вариации развития позвонков, а том числе *spina bifida occulta*, расположенные в областях, где они часто встречаются, обычно не вызывают клинических расстройств, наоборот, редкие локализации аномалий предрасположены к появлению периферических симптомов. Например, расщелина в дужке первого крестцового позвонка обычно не имеет клинического значения; расщелины в пояснично-грудном или шейно-грудном отделе сравнительно часто вызывают клинические периферические симптомы.

При осмотре спины следует обратить внимание на мышечный рельеф поясничной области. Резкая болезненная напряженность длинных мышц спины обнаруживается выступанием по бокам позвоночника двух мышечных валов, между которыми в углубленной борозде располагаются остистые отростки. (Симптом «срединной борозды».)

Пороки формы позвоночника

К порокам формы относят структурные изменения позвоночника, проявляющиеся деформацией отдельных позвонков и позвоночника в целом. Они в противоположность нестойким искривлениям позвоночника не могут быть корригированы произвольно, самим больным с помощью активного мышечного напряжения. Стойкие искривления, обусловленные структурными изменениями позвонков, характеризуются нарушением нормальной оси позвоночника, местным ограничением подвижности и рядом других клинических симптомов. Пороки формы позвоночника часто сочетаются с нарушением осанки.

Патологические искривления позвоночника, выходящие за границы физиологических изгибов, происходят в трех основных плоскостях: сагиттальной, фронтальной и поперечной.

Искривление одного из отделов в сагиттальной плоскости д\ гою, выпуклою кзади, называется кифозом (*kyphosis*), переднее дугообразное искривление — лордозом (*lordosis*).

Кифоз. Стойкий патологический кифоз в одном из отделов позвоночника при нормальной подвижности остальной его части компенсируется в момент нагрузки противоискривлением (компенсаторным лордозом) смежных отделов. Со временем компенсаторное противоискривление может сделаться стойким.

В грудном отделе достаточно незначительной деформации, чтобы кифоз сделался ясно заметным. В поясничном и шейном отделах позвоночника кифоз появляется при значительных изменениях.

Если искривление в сагиттальной плоскости (кифоз) ограничивается одним позвонком, т. е. находится между затылком и тазом, плечи же располагаются прямо над тазом, деформация считается компенсированной. Линия, мысленно проведенная от наружного слухового прохода до наружной лодыжки, пересечет в этом случае лопаточный отросток и большой вертел бедра (рис. 146).

При некомпенсированной деформации в искривление вовлекается не только позвоночник, но и все тело. Таз и плечи смещены и не накладываются друг на друга: плечи располагаются кзади, большие вертелы — кпереди от описанной линии, тазобедренные суставы переразогнуты.

Кифотическая кривизна образована грудными позвонками, тазом и нижними конечностями (рис. 147).

По форме кифозы бывают дугообразными и углообразными. Дуга кифотического искривления может быть длинной или короткой. Кифозирование нижнегрудного отдела позвоночника укорачивает его и деформирует заднюю поверхность грудной клетки. Последняя при резко выраженном кифозе принимает форму крышки гроба, что особенно хорошо заметно при наклоне больного кпереди (рис. 148).

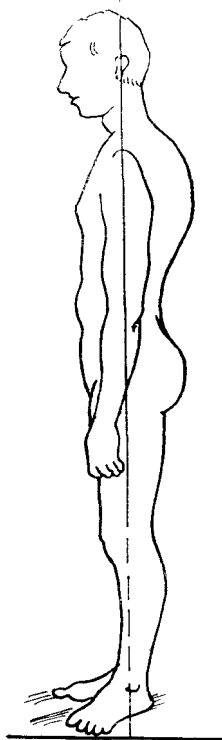


Рис. 146. Компенсированный кифоз верхнегрудного отдела позвоночника. Отвесная линия, проведенная от наружного слухового отверстия вниз, пересекает лопаточный отросток и большой вертел бедра

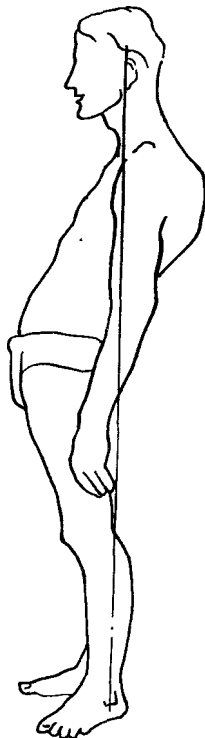


Рис. 147. Некомпенсированный кифоз грудного отдела позвоночника. Отвесная линия, проведенная от наружного слухового отверстия, проходит впереди лопаточного отростка и позади большого вертела бедра

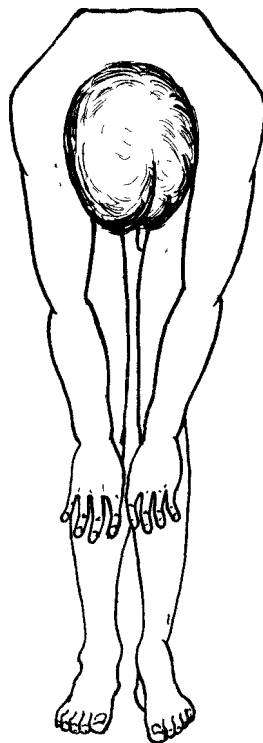


Рис. 148. Деформация грудной клетки при кифозе нижнегрудного отдела позвоночника

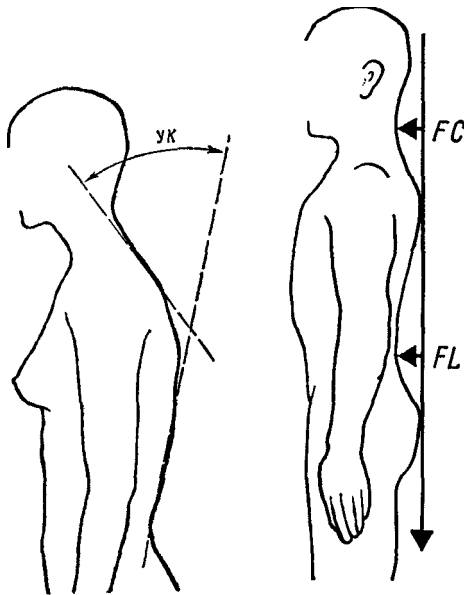
При углообразном кифозе вершиной углового искривления становится остистый отросток одного, реже двух позвонков. Дугообразный кифоз с короткой дугой искривления и углообразный кифоз называют горбом (gibbuss).

При исследовании больного определяют уровень кифотического искривления позвоночника, его вершину и протяженность. В зависимости от локализации патологических изменений различают грудную форму кифоза, вовлекающую 6—10-й грудные позвонки и поясничную или по-

яснично-грудную, с поражением 1—2-го поясничных и 11—12-го грудных позвонков. Выясняют стойкость кифоза, наличие или отсутствие компенсаторного лордоза, уровень последнего и степень компенсации кифоза прочивоискривлением.

Определяют степень выраженности деформации, измеряют угол кифоза (КУ), образованный двумя касательными, одной на уровне 2—3-го грудных позвонков, другой на уровне 12-го грудного—1-го поясничного позвонков (рис. 149).

Определяют также рост больного и вес, а в положении больного стоя — глубину шейного и поясничного выгибов (рис. 150). Кифоз измеряют с помощью кифометра в положении 1) привычной осанки, 2) выпрямленной осанки, 3) наибольшего сгибания и разгибания позвоночника.



Исследуют подвижность позвоночника, осматривая его сбоку. При наклоне кпереди позвоночник не обнаруживает равномерной дуги, как это наблюдается при сгибании кпереди здорового позвоночника. Участки позвоночника, вовлеченные в кифотическое искривление, сгибаются сильнее,

Рис. 149. Определение угла кифоза (КУ) между касательными

Рис. 150. Измерение глубины шейного (FC) и поясничного (FL) лордозов

чем смежные отделы (рис. 151, 152). Причем смежные отделы позвоночника часто не принимают участия в акте сгибания, остаются разогнутыми. Активный наклон здоровой спины кзади обнаруживает полное разгибание позвоночника, образующее равномерную, выпуклую кпереди дугу; при кифозе хорошо заметно при разгибании остаточное искривление, располагающееся в зоне кифотической кривизны.

Больному предлагают наклониться вперед со свободно свисающими руками. Затем он должен поднимать голову и надплечья, причем врач надавливает в это время рукой на поясничный отдел позвоночника, стараясь удержать тазобедренные суставы согнутыми. При таком исследовании разгибается грудной отдел позвоночника. В положении лежа на животе позвоночник полностью разгибается, если больной заложит руки за голову и приподнимет над ложем голову с зажатыми над ней руками. В таких условиях делается хорошо видимым остаточный кифоз, не исправляющийся при разгибании.

Кифоз не болезнь, а симптом, который может возникнуть вследствие многочисленных предрасполагающих или вызывающих деформацию причин. В задачу исследования в каждом отдельном случае входит не только определение особенностей кифоза, но и выяснение причины его возникновения. Кифоз может развиваться при изменениях позвонков

(тел, дужек), межпозвоночных дисков, при слабости связочного аппарата, снижении силы длинных мышц-спины.

В клинических условиях наблюдаются кифозы врожденные и приобретенные. Врожденный кифоз может быть обусловлен задним клиновидным полупозвонком, синостозом тел позвонков, недоразвитием межпозвоночных дисков, широким врожденным расщеплением дужек. Приобретенные кифозы наблюдаются при рахите, после операции ламинэктомии с удалением многих дужек, при травматических, воспалительных и опухолевых поражениях тел позвонков, при остеохондропатии позвонков, деформирующем спондилозе, остеопорозе и заболеваниях

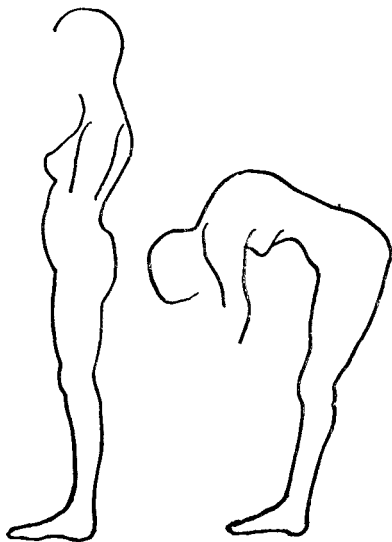


Рис. 151. Усиление кифоза грудного отдела при наклоне туловища вперед

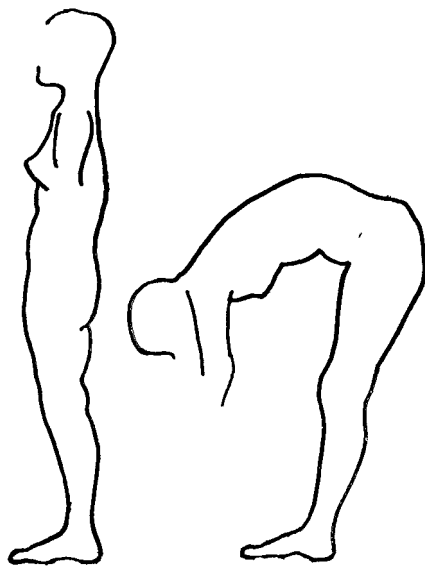


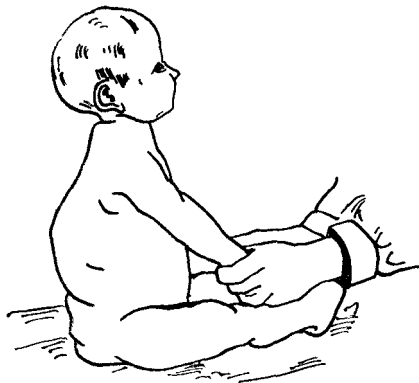
Рис. 152. Усиление кифоза верхнепоясничного отдела. Наклон вперед

костного мозга (детская лейкемия). К сплющиванию тел позвонков и к кифозу приводят некоторые системные заболевания скелета (энхондральный дизостоз, хондродистрофия, остеопатироз и др.) и первичные миопатии (прогрессивная мышечная дистрофия, миатония, миастения). Такие кифозы стоят на границе между врожденными и приобретенными, так как основное заболевание является врожденным.

Кифоз может развиваться в любом возрасте. Каждому возрасту присуща своя, типичная для данного возраста причина кифоза. Возрастные особенности некоторых кифотических искривлений настолько характерны, что иногда при формулировке диагноза добавляют к слову кифоз не его причину, а возраст больного. Например, рахитический кифоз называют младенческим кифозом (*kyphosis infantilis*), а деформирующую остеохондропатию позвоночника (*osteochondropathia deformans dorsi s. m. Scheuermann*) — юношеским кифозом (*kyphosis adolescentium*).

Младенческий кифоз (*kyphosis infantilis*) обнаруживают при осмотре сидящего младенца сбоку (рис. 153). Кифоз имеет вид сравнительно короткой дуги с вершиной на уровне I—III поясничных позвонков. Если

при укладывании ребенка на живот дуга искривления полностью исчезает, то кифоз считают нестойким, обусловленным слабостью связочно-мышечного аппарата. При стойкой деформации кифоз полностью не выравнивается даже тогда, когда ребенок уложен на живот; к изменениям связочно-мышечного аппарата присоединяется при стойком кифозе деформация тел позвонков, принимающих клиновидную форму. Самой частой причиной младенческого кифоза является рахит, поэтому младенческий кифоз правильнее именовать рахитическим кифозом (*kyphosis rachitica*). Оба наименования могут быть совмещены, например младенческий рахитический кифоз (*kyphosis infantilis rachitica*).



Широко распространенный в свое время взгляд на рахитический младенческий кифоз как на «зачаток» сколиоза не подтвердился дальнейшими наблюдениями; значение рахита в возникновении сколиоза невелико.

Вторым видом младенческого кифоза является стойкое дугообразное

Рис 153 Круглый горб (при рахитическом кифозе), обнаруживаемый при сидении младенца

искривление поясничного отдела позвоночника, наблюдаемое иногда у новорожденного и переходящее в более поздний возраст. Оно не имеет отношения к рахиту и обуславливается энхондриальным дизостозом — *kyphosis infantilis dysostotica* (Mau, 1962).

Детский кифоз (*kyphosis juvenilis*, предъюношеский кифоз, детский пояснично-грудной кифоз). Мышечная форма кифоза наблюдается у детей плохого физического развития или у недавно перенесших тяжелое заболевание. Она представляет собой нарушенную осанку у ребенка в период роста, обусловленную общей мышечной слабостью. Костная форма детского кифоза развивается как вторичная деформация при заболеваниях и повреждениях, разрушающих тела позвонков (туберкулезный спондилит и др.).

Кифоз у подростка может оказаться начальной, предъюношеской фазой остеохондропатии позвоночника (*kyphosis juvenilis osteochondropathica*, болезни Scheuermann, *osteochondropathia deformans dorsi juvenilis*), дальнейшее развитие которой происходит в юношеском возрасте, заканчиваясь деформацией позвоночника, удлиняющей в каудальном направлении нормальную кифотическую кривизну. Ранняя, предъюношеская фаза остеохондропатии позвоночника распознается обычно редко; ее ошибочно принимают за разновидность формы спины, так называемую кругло-вогнутую спину. Отличает предъюношескую фазу остеохондропатии позвоночника от кругло-вогнутой спины ряд признаков

При кругло-вогнутой спине вершина дуги кифотического искривления находится в центре грудного отдела позвоночника, на уровне V—VI грудных позвонков; в предъюношеской фазе остеохондропатии вершина дуги сдвинута каудально, располагаясь на уровне нижних грудных позвонков.

При кругло-вогнутой спине ребенок, нагнувшись вперед, легко доста-

ет пол пальцами рук. При предъюношеском кифозе ребенок в таком положении не может достать пол пальцами, так как этому препятствует болезненность в ниже-грудном отделе; он может коснуться пола пальцами, согнув колени. Позвоночник при наклоне кпереди остается подвижным, образуя равномерную дугу. Диагноз уточняется с помощью бокового рентгеновского снимка, обнаруживающего в телах позвонков персистирующие передние сосудистые ямки-щели Hahn.

Юношеский кифоз (kyphosis adolescentium, osteochondropathia deformans dorsii, эпифизит позвонков, болезнь Scheuermann) характеризуется наличием у большого фиксированной круглой спины. В нормальных усло-

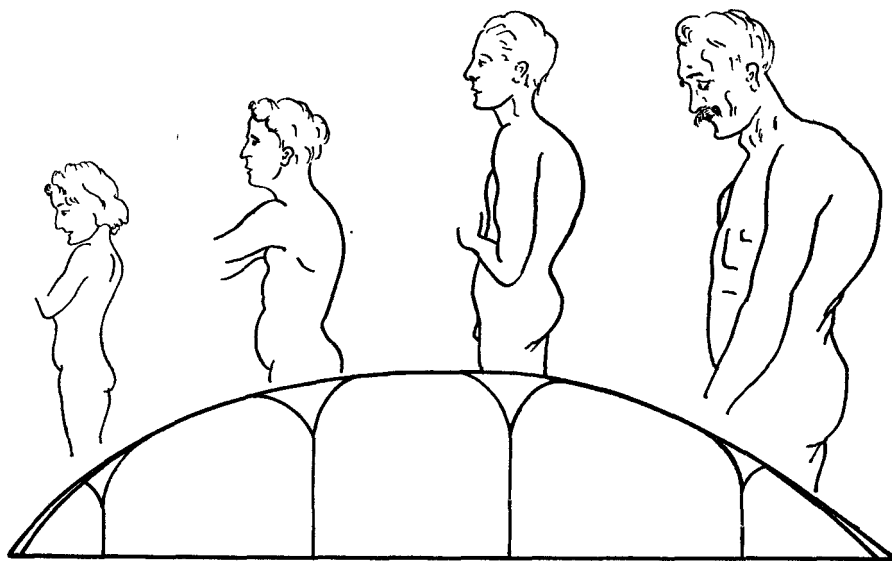


Рис. 154. Схематическое изображение перехода от вялой, нефиксированной, к фиксированной круглой спине при юношеском кифозе и, наконец, к окончательной фазе кифоза по Kohler

виях вершина дуги физиологического кифоза соответствует V—VI—VII грудным позвонкам. При юношеском кифозе в искривление вовлекаются в дополнение к указанным трем позвонкам еще от трех до пяти позвонков, VIII—IX—X при грудной форме и ниже-грудные и верхние поясничные при пояснично-грудной. Вершина кифоза смещается, как уже говорилось, каудально, располагаясь на уровне IX—X грудных позвонков. Низкое расположение вершины кифоза обычно компенсировано увеличенным поясничным лордозом.

Кифоз взрослых и пожилых (kyphosis praesenilis, senilis). Кифотическое искривление позвоночника, появившееся в детском или юношеском возрасте, усиливается у пожилых (рис. 164).

У взрослых резко выраженный кифоз, обезображивающий нормальную форму спины, может возникнуть при хроническом прогрессирующем спондилартрите, известном под названием болезни Бехтерева или анкилозирующего спондилита (spondylitis ankylopoetica). Начало заболевания обычно относится к третьей декаде жизни, мужчины поражаются в девять раз чаще женщин. Развитой анкилозирующий спондилит хоро-

шо известен по конечной стадии заболевания — спина больного образует непрерывную дугу от основания черепа до крестца. Нижняя половина живота вздута, колени согнуты, руки откинута назад.

В пожилом возрасте наблюдаются несколько видов кифоза.

Кифоз при обезображивающем спондилозе (*spondylosis deformans kyphotica*) может быть первичнокостным или первичнохрящевым. Первичнокостная форма обычно является последствием юношеского кифоза (см. выше), первичнохрящевая возникает на почве дегенерации межпозвонковых дисков, что сближает ее с остеоартрозом периферических суставов. Обезображивающий спондилоз может протекать с кифозом или без него. Кифоз, таким образом, не является особенностью, характерной для спондилоза, а может сосуществовать с ним как результат старческой инволюции позвоночника.

Пресенильный кифоз (*kyphosis praesenilis*) представляет собой особую форму кифотического искривления позвоночника. Чаще всего пресенильный кифоз развивается у женщин в возрасте 50—55 лет через одно-полтора десятилетия после прекращения менструального цикла. Отличается он от сенильного кифоза не только более молодым возрастом больных, но и болезненностью, не наблюдающейся при старческом кифозе. Пресенильный кифоз протекает на фоне значительно распространенного остеопороза. В патологии его играют роль гормональные нарушения, но не только они, так как к определенному возрасту прекращается менструальный цикл у всех женщин, а остеопороз возникает не у каждой.

Старческий (сенильный) кифоз (*kyphosis senilis*) — это «старческая» спина, кифотическое искривление которой резко всего бывает выражено в верхней и средней частях грудного отдела позвоночника. Деформация развивается вместе с физиологическим процессом старения, медленно, сверху вниз. Изменения локализуются в передней части дисков, подвергающихся процессу дегенерации и сплющиванию вплоть до соприкосновения вентральных краев тел смежных позвонков. Сами тела позвонков первично не обнаруживают больших изменений, принимая слегка клиновидную форму. Отличается старческий кифоз от остаточных изменений юношеского кифоза у стариков расположением вершины дуги искривления. При старческом кифозе она лежит в верхней части грудного отдела позвоночника, при остаточных явлениях юношеского — в нижней части.

Кифоз при деформирующей остео дистрофии (*osteodystrophia s. osteitis deformans Paget*) локализуется в поясничной области. Изменения формы черепа и конечностей настолько характерны, что диагноз заболевания становится очевидным при первом взгляде на больного. Типичная картина измененного внешнего вида наблюдается обычно в поздних стадиях болезни Педжета, длящейся несколько десятилетий. Ранние стадии ее могут долгое время оставаться нераспознанными.

Горб. Чаще всего является следствием полного или частичного разрушения одного или нескольких позвонков (при переломах тел позвонков, при туберкулезном поражении позвоночника и т. п.). В таких случаях горб остроконачен (рис. 155). Если горб развился в результате разрушения тел позвонков в раннем детском возрасте, то с ростом ребенка он может принять форму, приближающуюся к округлой. Выше и ниже горба развиваются парагипбарные противоискривления (рис. 156).

Если горб образован выпячиванием ребер, как это, например, наблюдается при торсионном искривлении позвоночника, то такая деформация называется реберным горбом (*gibbus costarum*).

Лордоз. Нормальная поясничная вогнутость усилена. Увеличение по-

ясничной вогнутости легче всего обнаружить, осматривая больного сзади или сбоку при косом освещении. Большой отвислый живот увеличивает лордоз, в свою очередь усиленный лордоз обуславливает выпячивание живота. В каждом отдельном случае в задачу исследования входит выяснить, что является первичным — большой живот или лордоз.

Поясничный лордоз может быть первичным или вторичным, стойким (фиксированным) или нестойким (устрашимым).

Первичный нестойкий лордоз наблюдается у рахитичных детей, у кретинов. Некоторые врожденные особенности строения позвоночника, на-

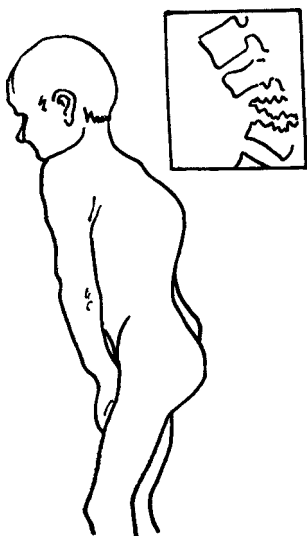


Рис. 155. Остроконечный горб при туберкулезном поражении позвоночника в грудном отделе




Рис. 156. Круглый горб при туберкулезном поражении; парагигбарные лордозы в поясничном и шейном отделах

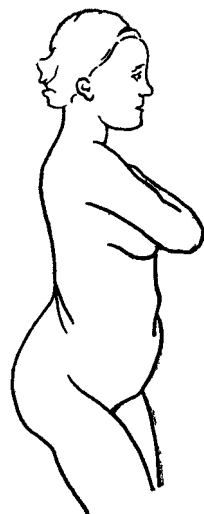


Рис. 157. Лордоз поясничного отдела позвоночника при анкилозе в тазобедренном суставе в положении сгибания

пример горизонтально расположенный крестец (*sacrum acutum*, *sacrum anguatum*), проявляются клинически увеличением поясничного лордоза. В соответствии с патогенезом лордоза он в данном случае должен быть отнесен к группе первичных стойких. Сползание пятого или четвертого поясничного позвонка — спондилолистез (*spondylolistesis*) — протекает с увеличением поясничного лордоза.

Стойкий лордоз может возникнуть в результате рефлекторной ригидности длинных мышц спины, вызванной раздражением нервных корешков. Если причины, обусловившие рефлекторное мышечное напряжение, не будут установлены и устранены, то зона рефлекторного раздражения расширяется и мышечное напряжение распространяется краниально на соседние участки длинных мышц спины, каудально — на большую ягодичную и ишиокруральные мышцы (двуглавую, полусухожильную, полуперепончатую). Поясничный лордоз удлиняется, появляется ригидность задних мышц бедра. При длительном существовании рефлекторное мышечное напряжение переходит в мышечно-сухожильную контрактуру, обуславливающую симптомокомплекс так называемой *разгибательной*

пояснично-бедренной ригидности: фиксированный лордоз, толчкообразная походка, ограничение переднего наклона туловища при разогнутых коленях (симптом доски, см. ниже). Пояснично-бедренная ригидность наблюдается обычно в возрасте от 11 до 20 лет. В основе раздражения нервных корешков лежит ограниченный пахименингит, плоские сращения и спайки, сдавливающие нервные корешки и затрудняющие нормальное их скольжение. Задача исследования сводится к установлению топического диагноза и к выяснению причины спаечного процесса. Они при пояснично-бедренной ригидности многообразны: воспалительные процессы оболочек, интраспинальные опухоли, экстрадуральные варикозные расширения вен, грыжи диска, спондилолиз, спондилолистез и др.

Вторичный лордоз является компенсаторным приспособлением к изменившимся условиям статики. Обычно он не стоек, но если нарушение статики возникло в детском возрасте и существовало десятилетиями, то лордоз может сделаться фиксированным. Причины вторичного лордоза — кифоз грудного отдела позвоночника, сгибательная контрактура или анкилоз тазобедренного сустава в положении сгибания (рис. 157), врожденный вывих бедра, соха vara и др.

Удлинение лордоза. Стойкое удлинение лордоза наблюдается при горбах, располагающихся в центре грудного отдела позвоночника. Развивающийся стойкий парагипбарный лордоз в нижнегрудном отделе сливается с физиологическим поясничным лордозом в общую выпуклую кпереди кривизну.

Сколиоз представляет собой стойкое боковое отклонение позвоночника или его сегментов от нормального выпрямленного положения. В отличие от нормального поясничного лордоза или грудного кифоза, которые, увеличиваясь, могут делаться патологическими, в нормальном позвоночнике нет стойких боковых искривлений. Наличие стойкого бокового искривления позвоночника всегда является ненормальным, патологическим. Обозначение «сколиоз» отражает наличие бокового искривления позвоночника и само по себе не является диагнозом. Оно требует дальнейших исследований, выявления особенностей бокового искривления, его причины и течения.

В зависимости от анатомических особенностей бокового искривления различают две группы сколиозов: неструктурные, или простые, и структурные, или сложные (James, 1967). Точное разграничение этих групп имеет большое клиническое значение, так как избавляет многих больных от длительного ненужного лечения, а родителей от необоснованных волнений.

Неструктурный сколиоз представляет собой простое боковое отклонение позвоночника. Деформация, как показывает название, не имеет структурных, грубых анатомических изменений позвонков и позвоночника в целом, в частности нет фиксированной ротации, характерной для структурного сколиоза. По отсутствию фиксированной ротации позвоночника можно отличить неструктурный сколиоз от структурного. Определяют фиксированную ротацию позвоночника, пользуясь клиническими и рентгенологическими признаками. Клиническое определение стойкой ротации позвоночника является надежным методом, позволяющим безошибочно разграничить эти две группы сколиозов.

Различают пять видов неструктурных сколиозов: осаночный, компенсаторный, рефлекторный (люмбишиалгический), воспалительный и истерический.

Осаночный сколиоз. В дополнение к вышесказанному при описании на-

рушения осанки во фронтальной плоскости здесь следует отметить, что осаночный сколиоз появляется у детей чаще всего к концу первого десятилетия жизни. Дуга бокового грудного искривления своей выпуклостью обращена обычно влево в отличие от структурного сколиоза, который чаще всего бывает правосторонним. При лежании и произвольном усилии искривление позвоночника исчезает, а при наклоне кпереди признаки фиксированной ротации не обнаруживаются. На рентгенограмме можно увидеть небольшое боковое искривление позвоночника. Признаки ротационного смещения позвонков, заметные на рентгенограмме ранних стадий структурного сколиоза, на снимках осаночного сколиоза отсутствуют.

Компенсаторный сколиоз. Укорочение одной ноги (истинное, кажущееся и относительное) обуславливает наклон таза и искривление позвоночника выпуклостью в сторону укорочения, если последнее не устранено ортопедической обувью, компенсирующей разницу в длине ног. Компенсаторный сколиоз имеет вид одтүй длинной дуги, включающей весь позвоночник. Такое боковое искривление позвоночника называют С-образным или тотальным сколиозом.

Компенсаторный сколиоз не имеет фиксированной ротации и структурных изменений позвонков. По мнению большинства авторов, в позвонках обычно не наблюдается структурных изменений и при длительном существовании компенсаторного сколиоза. Как показывает рентгенологическое исследование, компенсаторное искривление позвоночника начинается над крестцом в пояснично-крестцовом сочленении. В отличие от структурного сколиоза крестец в искривление не вовлечен.

Рефлекторный (люмбишиалгический) сколиоз (scoliosis ischiadica) представляет собой рефлекторное боковое отклонение позвоночника и по сути не является истинным сколиозом. Это отклонение было бы правильнее называть шадящей позой, принимаемой больным для уменьшения раздражения корешков, которое чаще всего обусловлено грыжей диска.

Истерический и воспалительный сколиозы не имеют структурных изменений. Истерический сколиоз встречается очень редко, он производит впечатление тяжелого сколиоза, лишённого компенсаторных противоискривлений и фиксированной ротации позвоночника. Напоминает он осаночный сколиоз, но выражен значительно резче последнего. Истерический сколиоз может спонтанно исчезнуть и рецидивировать.

Сколиоз воспалительного происхождения обычно бывает тяжелым. Он может быть обусловлен абсцессом околопочечной клетчатки и в таком случае исследование обнаруживает общие и местные признаки воспалительного процесса. Искривление позвоночника исчезает после вскрытия абсцесса.

Подытоживая обзор неструктурных сколиозов, можно отметить, что резкое боковое искривление позвоночника, лишённое признаков структурных изменений, чаще всего оказывается одним из трех заболеваний: воспалительным, люмбишиалгическим или истерическим сколиозом.

Структурный сколиоз, возникающий в детском возрасте, в противоположность неструктурному характеризуется типичным сложным искривлением позвоночника. В этом сложном искривлении позвоночник описывает пространственную кривую в трех плоскостях — фронтальной, горизонтальной (поперечной) и сагиттальной, иначе говоря, в направлениях боковом, вращательном и передне-заднем. Само наименование деформации предполагает, что в позвонках и в смежных с ними тканях наступили изменения формы и внутренней структуры.

Патологоанатомические изменения при тяжелых, запущенных структурных сколиозах подробно описаны в ряде работ (Riedinger, 1901; Nicoladoni, 1904; Schulthess, 1905—1907; Мовшович, 1964; Roaf, 1966). Коротко здесь следует отметить отдельные детали, определяющие клиническую картину деформации. Область позвоночника, в которой наступило структурное боковое искривление с ротацией позвонков вокруг продольной оси, называют *первичной дугой искривления* или *первичной кривизной*. Иногда ее называют структурной, главной или большой кривизной. Первичная кривизна представляет собой зону заболевания позвоночника. За ее границами позвоночник остается анатомически и функционально здоровым.

Боковое искривление позвоночника в первичной дуге искривления сочетается с ротационным. Вследствие такого сочетания тела позвонков оказываются повернутыми в выпуклую сторону дуги искривления, а вершины остистых отростков — смещенными с нормальной средней линии, косо направленными в вогнутую сторону бокового искривления. Ребра на выпуклой стороне искривления смещены кзади, на вогнутой сжаты вместе и вынесены кпереди. Искривление ребер на выпуклой стороне сколиоза образует *реберный горб* (*gibbus costarum*). Слабее выражен реберный горб спереди на вогнутой стороне искривления. Анатомические изменения, видимые у больного сколиозом, могут быть подтверждены данными рентгенографии как в поздней, так и в ранней стадии развития сколиоза.

Характерной особенностью структурного сколиоза считают сочетание в первичной кривизне бокового искривления с ротационным. Действительно, как бы рано структурный сколиоз не исследовали, постоянно обнаруживается ротация в соединении с боковым искривлением. Боковое искривление в первичной кривизне структурного сколиоза неотделимо от ротационного.

На вершине первичной дуги искривления тела позвонков принимают клиновидную форму с вершиной клина, обращенной в вогнутую сторону искривления. Клиновидные тела позвонков испытывают боковое перемещение с поворотом одного позвонка по отношению к другому, смежному. В нормальных условиях такое перемещение позвонков невозможно; любая степень бокового перемещения с поворотом является патологичной.

Пространства, где расположены межпозвонковые диски, сужены на вогнутой стороне искривления и расширены на выпуклой. Основания дужек смещены в вогнутую сторону искривления. Вместе с ротацией позвонков и изменением их формы меняется также внутренняя костная структура тел позвонков. Балочки губчатой кости деформированных позвонков перекрещиваются не под прямым углом, как это бывает в норме, а косо.

Изменение положения позвонков — поворот вокруг продольной оси позвоночника называют ротацией (вращением). Изменение формы и внутренней структуры позвонков называют торсией (скручиванием). Ротация и торсия развиваются одновременно и связаны между собой единством генеза, поэтому одни (Ferguson, 1957; James, 1967; Nash, Moe, 1969 и др.) объединяют их под общим названием ротации, другие (Мовшович, 1964 и др.) — торсии. Как в настоящее время известно, структурные изменения в первичной кривизне — перемещение тел позвонков, изменение их формы и внутренней структуры обусловлены не простым механическим сдвигом, скручиванием позвоночника и отдельных позвонков, а на-

рушением энхондрального и аппозиционного (мембранозного) формирования кости в период роста (Langenskold, Michelsson, 1962), так называемым «дрейфом» позвонков — drift (Enlow, 1963). Типичная деформация при структурном сколиозе развивается, как известно, в период наиболее интенсивного роста. Боковое искривление, обусловленное изменением роста позвонков в высоту, связано с нарушением функции полярных, каудального и цефального ростковых хрящей, ротационное — с неодинаковой активностью правой и левой нейросоматических хрящевых пластинок роста (Mineiro, 1965), боковое перемещение тел позвонков — с нарушением их роста в ширину, с резорбцией позвонков на выпуклой стороне искривления и усиленным аппозиционным ростом на вогнутой.

Возможность спонтанной коррекции структурного сколиоза у младенцев, замедление и остановка прогрессирования и, наоборот, ухудшение сколиоза у детей и подростков находят объяснение в известных работах Hueter (1862), Volkmann (1862), Pauwels (1958) и др.

Характерные особенности первичной кривизны (первичной дуги искривления) появляются с возникновением деформации. Вначале первичная кривизна обычно бывает короткой, а затем она может удлиняться путем присоединения к ней по одному, по два смежных позвонка с каждой стороны, с цефальной и каудальной. Вершина первичной кривизны, направление ротации и локализация остаются неизменными.

Обычно структурный сколиоз имеет одну первичную кривизну (первичную дугу искривления). Для того чтобы сохранить сбалансированное положение головы над тазом в соответствии с горизонтальным выравнивающим глазным рефлексом, в позвоночнике возникает два *компенсаторных противоискривления* — одно под первичной кривизной, другое над ней. Развитие компенсаторных противоискривлений происходит без усилий, так как они образуются в здоровых участках позвоночника, в пределах нормально достижимой его подвижности. Всего, таким образом, при одной первичной кривизне сколиоз имеет три дуги искривления — одну первичную (структурную, большую, главную) и две компенсаторные. Компенсаторные противоискривления удерживают долгое время способность полностью выравниваться; структурные изменения могут возникнуть в позвонках (деформирующий спондилез) компенсаторного противоискривления через многие годы.

Компенсаторные противоискривления именуют иногда вторичными, функциональными, малыми искривлениями, что лишь приблизительно отражает сущность наступивших изменений. В соответствии с формой развившейся деформации описанное искривление позвоночника, состоящее из трех дуг, называют S-образным сколиозом (в отличие от C-образного искривления неструктурного сколиоза).

При формировании сколиоза может появиться не одна, а две первичные дуги искривления; они могут возникнуть одновременно или поочередно, раньше одна, затем другая. Описаны сколиозы с тремя первичными дугами искривления. Такие искривления позвоночника получили наименование сложных — двойных, тройных S-образных сколиозов.

При сколиозе с двумя первичными дугами искривления последние обращены всегда в противоположные стороны, чаще всего первичная кривизна грудного отдела — вправо, поясничная — влево (93,2%) (Ponseti, Friedmann, 1950). При двух первичных дугах имеется также, как и при одной первичной кривизне, два компенсаторных противоискривления — одно над первичными кривизнами, другое под ними. Иными словами, при

исследовании двойного S-образного сколиоза обнаруживаются четыре дуги искривления вместо обычных трех наблюдаемых при простом S-образном сколиозе. Из имеющихся четырех дуг обе первичные дуги являются смежными и срединными. При двойном S-образном сколиозе компенсаторные противоискривления обычно слабо развиты, так как обращенные в разные стороны первичные дуги искривления в известной мере компенсируют друг друга.

Иногда, особенно при врожденных сколиозах поясничного отдела, крестец входит составной частью в первичную кривизну (первичную дугу искривления). В таких случаях нет места внизу для развития компенсаторного противоискривления, но над первичной дугой искривления компенсаторное противоискривление развивается. Сколиоз имеет при такой деформации две дуги искривления — первичную и над ней компенсаторную.

Необходимо подчеркнуть, что правильное распознавание первичной дуги искривления, умение отличить компенсаторное противоискривление от первичной кривизны имеет решающее значение в клинике структурных сколиозов. Если при распознавании первичной кривизны будет допущена ошибка и вторая первичная кривизна, принятая за компенсаторное противоискривление, не подвергнется лечению, не войдет в блок при операции спондилодеза, то она будет неудержимо прогрессировать. Компенсаторные противоискривления не нуждаются в лечении.

Сколиоз считают правосторонним, если выпуклость первичной кривизны (первичной дуги искривления) обращена вправо, левосторонним, если она обращена влево. При структурном сколиозе ротационно-боковое искривление может комбинироваться с передне-задним. В таких случаях к обозначению сколиоз добавляют слово кифоз (лордоз), например кифосколиоз (*kyphoscoliosis, scoliosis kyphotica*) или лордосколиоз (*lordoscoliosis s. scoliosis lordotica*). Если боковое искривление позвоночника вовлекает в дугу искривления не весь позвоночник, как это наблюдается при тотальном C-образном сколиозе (*scoliosis totalis dextra, sinistra*), а какой-либо из его отделов, то в диагнозе указывают пораженный отдел и направление, куда обращена выпуклость первичной дуги искривления. Двойной S-образный сколиоз получает соответствующее обозначение, например грудной правосторонний кифосколиоз и поясничный левосторонний лордосколиоз (*scoliosis thoracalis dextra kyphotica et lumbalis sinistra lordotica, kyphoscoliosis thoracalis dextra et lordoscoliosis lumbalis sinistra*).

Обозначением кифосколиоз часто злоупотребляют, применяя его там, где компонент кифоза практически отсутствует. Возможность ошибки обусловлена тем, что ротация позвонков, увлекая на выпуклой стороне искривления ребра кзади, образует реберный горб, который ошибочно может быть принят за кифоз. Комбинация истинного кифоза и бокового отклонения является довольно редкой и обычно обязана наличию врожденной аномалии развития позвоночника. Наблюдается кифосколиоз также при неврофиброматозе, при прогрессирующем идиопатическом младенческом сколиозе. Кифоз, возникающий над верхним уровнем спондилодеза, произведенного по поводу сколиоза, встречается редко и трудно объяснить. Обозначение кифосколиоз должно быть ограничено теми случаями, которые обнаруживают истинный кифоз с ротационно-боковым искривлением. Еще реже встречается при структурном сколиозе компонент лордоза. Он наблюдается при врожденных аномалиях развития, расположенных в поясничном отделе позвоночника, при паралити-

ческих сколиозах, расположенных высоко, в шейном отделе позвоночника. При резко выраженной деформации создается впечатление, будто бы голова больного вдвинута между надплечьями. Такая установка головы обусловлена патологически увеличенным высоким кифозом грудного отдела и лордозом шейного, укорачивающими шейный и грудной сегменты позвоночника.

Клиника структурного сколиоза во многом зависит от того, насколько сбалансированы между собой первичная и компенсаторные дуги искривления. При уравновешенном сколиозе надплечья располагаются над тазом, таз над стопами. Если правильные отношения нарушены и надплечья не располагаются над тазом, а таз над стопами, сколиоз считают декомпенсированным. Для сбалансирования первичной дуги искривления с компенсаторными противоискривлениями нужно, чтобы при S-образном сколиозе сумма углов цефальной и каудальной компенсаторных противоискривлений была бы равна углу первичной дуги искривления (Ferguson, 1957; Mercer, 1959).

Данные, полученные в результате исследования, должны быть отмечены в диагнозе, например компенсированный (декомпенсированный) правосторонний грудной сколиоз (*scoliosis thoracis dextra compensata, decompensata*). В большинстве случаев уравновешивание первичной кривизны компенсаторными противоискривлениями происхо-

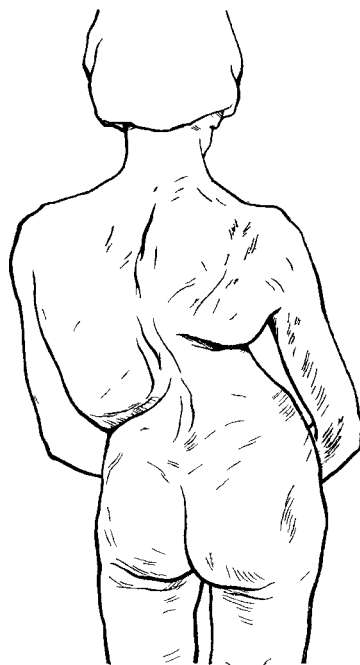


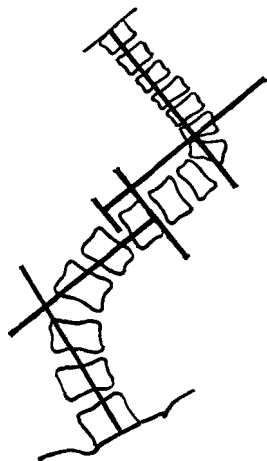
Рис 158 Крен туловища при декомпенсированном паралитическом поясничном сколиозе

дит спонтанно, так как противоискривления возникают в здоровых участках позвоночника. Если сбалансирования не наступает, то к этому должны иметься причины, мешающие развитию компенсаторных противоискривлений. При паралитическом сколиозе декомпенсация бывает обусловлена слабостью парализованных мышц, которые не могут удержать туловище в уравновешенном положении. При врожденном сколиозе уравновешивания не происходит, если в зоне, где должно развиваться компенсаторное противоискривление, имеются костные аномалии, мешающие развитию компенсации. Декомпенсированные формы идиопатических сколиозов встречаются редко. Отсутствие сбалансирования тяжелого структурного сколиоза обуславливает боковое свисание туловища, так называемый *боковой крен* туловища (рис. 158).

В первичной дуге структурного сколиоза различают следующие опорные опознавательные точки для измерения деформации: вершинный позвонок и два нейтральных (конечных).

При наличии двух первичных дуг искривления количество вершинных

позвонков удваивается (два вершинных позвонка). На месте соединения двух первичных дуг искривления располагается третий нейтральный — переходный позвонок. Пространства дисков над этим переходным позвонком и под ним расширены в противоположные стороны; над ним — в сторону выпуклости верхней дуги искривления, под ним — в сторону выпуклости нижней дуги. Таким образом, нейтральный переходный позвонок участвует в образовании обеих первичных дуг искривления; он является самым нижним нейтральным позвонком верхней первичной дуги искривления и самым верхним — нижней. Чтобы измерить, по Cobb,



верхнюю первичную дугу искривления, восстанавливают перпендикуляр клинии, параллельной нижней поверхности тела переходного позвонка, а для измерения нижней дуги — перпендикуляр к линии, параллельной верхней поверхности тела того же позвонка (рис. 159).

Вершинным (центральным, клиновидным, ротированным) позвонком первичной кривизны называют тот, который находится на гребне дуги искривления. Он больше других изменен, имеет форму клина, сильнее остальных ротирован. Це-

Рис. 159. Сколиоз с двумя первичными дугами искривления и нейтральным (переходным) позвонком

фально и каудально от вершинного позвонка деформация позвонков уменьшается.

Нейтральными конечными позвонками считают самый верхний и самый нижний позвонки первичной дуги искривления. Хотя первичную кривизну структурного сколиоза распознают клинически, протяженность ее можно определить только рентгенологически. Первичная кривизна охватывает в области клинически распознанной ротации все те позвонки, которые обнаруживают на рентгенограмме: а) расширение смежных дисковых пространств в выпуклую сторону дуги искривления, б) поворот остистых отростков к вогнутой стороне искривления и в) приближение оснований дужки к той же вогнутой стороне. Конечные позвонки последними обнаруживают перечисленные рентгенологические признаки первичной кривизны. Наличие одного из трех рентгенологических признаков следует считать достаточным для включения позвонка в первичную дугу искривления.

Нейтральный переходный позвонок больше других позвонков торквирован (скручен), его верхняя поверхность по отношению к нижней сдвинута, что придает ему на рентгенограмме ромбовидную форму. Правильное представление об особенностях нейтрального позвонка имеет большое значение при измерении сколиоза на рентгенограмме.

Сколиоз представляет собой симптом, отражающий морфологическую сторону заболевания. Задача исследования состоит в том, чтобы выявить причину развития структурного сколиоза. С этиологической точки зрения различают две группы структурных сколиозов: известной и неизвестной (идиопатические сколиозы) этиологии.

Идиопатические сколиозы составляют значительную часть структурных сколиозов. При настоящем уровне знаний причина сколиозов остается невыясненной у 50—70% всех структурных сколиозов (по Чаклину и Абальмасовой (1973), у 24%).

По этой причине в классификации сколиозов нет общепринятой точки зрения. Предложено много классификаций отечественных и зарубежных авторов. Наибольшее распространение получила в настоящее время видоизмененная классификация Cobb (1948), разграничивающая структурные сколиозы в зависимости от пораженной ткани, первично или предположительно первично вовлеченной в патологический процесс. Различают следующие основные группы сколиозов: невропатические, миопатические, остеопатические, метаболические. К ним иногда добавляют фибропатические (Scheier, 1967), торакогенные и сколиозы от внешних причин (James, 1967). Каждая из перечисленных групп делится в зависимости от этиологии на подгруппы.

I. В группу **невропатических сколиозов** входят паралитический (полиомиелит), синингомиелия, неврофиброматоз, церебральный паралич, спинномозговая грыжа, атаксия Friedreich, невропатия Charcot—Marie—Tooth, врожденное отсутствие болевой чувствительности. Первое место среди невропатических сколиозов принадлежало до последнего времени паралитическим сколиозам, развившимся на почве перенесенного полиомиелита. Они составляли не менее 5—10% всех структурных сколиозов, занимая второе место по частоте после идиопатических.

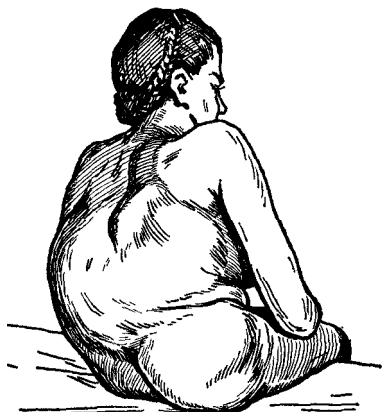Паралитический сколиоз развивается в результате имбаланса мышц туловища, наступившего после перенесенного полиомиелита в детском возрасте. Мышечные параличи плечевого и тазового поясов при тех же условиях не служат причиной развития структурного сколиоза. Не развивается структурный сколиоз и в том случае, если полиомиелит перенесен после окончания роста. Сколиоз грудного отдела и особенно высокого грудного наступает при параличе межреберных мышц. Он обычно сопровождается опусканием ребер на выпуклой стороне сколиоза, принимающих вследствие паралича межреберных мышц отвисное положение. Это так называемый *коллапс ребер*, по которому легко отличить паралитический сколиоз от других форм. Коллапс ребер, ограниченный обычно зоной распространения первичной дуги искривления, является плохим прогностическим признаком паралитического сколиоза.

Искривление в средней и нижней частях грудного отдела, а также в пояснично-грудном отделе позвоночника обусловлено нарушением равновесия мышц спины, груди, живота и диафрагмы. В развитии сколиоза поясничного отдела большое значение имеет нарушение равновесия правой и левой квадратных поясничных мышц (*m. quadratus lumborum*). При подозрении на паралитический сколиоз и при отсутствии достоверных анамнестических данных диагноз может быть уточнен сравнительным исследованием силы названных мышц справа и слева. От стойкого поясничного сколиоза, обусловленного нарушением роста в условиях мышечного имбаланса (паралича), следует отличать нестойкое поясничное искривление, лишенное грубых костных изменений, которое обусловлено распространенным параличом всех нижних мышц туловища. Это так называемый *коллапс позвоночника*, при котором при нагрузке позвоночник оседает (рис. 160), при разгрузке, например подвешивании за голову, выравнивается.

Паралитический сколиоз в отличие от идиопатического имеет длинную дугу искривления, захватывающую иногда почти весь позвоночник,

часто 12—13 позвонков. Над удлиненной первичной кривизной и под ней имеются два коротких компенсаторных противоположных искривления. Высокий паралитический сколиоз имеет короткую первичную дугу искривления с вершиной, расположенной на уровне 1-го или 2-го грудного позвонка, с увеличенным кифозом грудного и лордозом шейного отделов позвоночника.

Высокие шейно-грудные искривления позвоночника с вершинным позвонком, расположенным в шейном отделе, могут наблюдаться кроме полиомиелита при врожденном сколиозе, редко при неврофиброматозе и никогда при идиопатическом сколиозе.



Распознавание паралитического сколиоза может представить известные трудности при неясном или потерянном анамнезе. Существуют три возможности: а) больные (или родители) знают, что в детстве был полиомиелит, что в паралитической стадии они находились в респираторном центре и были выписаны с распространенными параличами; б) больные знают, что перенесли полиомиелит, считают, что параличи полностью восста-

Рис 160. Коллапс позвоночника при паралитическом сколиозе

новились; сколиоз развился у них через несколько лет после острого периода. Данные о перенесенном полиомиелите получают у них иногда после прямо поставленного вопроса; в) больные не знают о перенесенном полиомиелите, считая, что в грудном возрасте болели «пневмонией» в течение нескольких недель, за которую была принята респираторная форма полиомиелита. Паралич одной или нескольких мышц периферии или живота, коллапс ребер, обнаруживаемый на рентгенограмме, уточняют диагноз.

Исследователь должен распознать паралитический сколиоз, определить его течение и прогноз. Паралитический и идиопатический сколиозы ухудшаются в период быстрого роста ребенка; протекает паралитический сколиоз тяжелее идиопатического. Прогноз паралитического сколиоза бывает тем хуже, чем раньше он появляется после острого периода (Ottolenghi, 1958), чем моложе ребенок в остром периоде заболевания, чем выше располагается первичная дуга искривления.

Остальные невропатические сколиозы встречаются значительно реже паралитических. Чаще других встречается сколиоз при сирингомиелии и неврофиброматозе.

Сирингомиелия. Позвоночник при этом заболевании представляет собой неправильную первичную двойную кривизну с неуравновешенными, направленными в разные стороны дугами искривления, иначе говоря, декомпенсированный сколиоз. Грудная дуга обычно резче выражена, чем поясничная. Такой вид искривления позвоночника напоминает сколиоз при арахнодактилии, который также бывает декомпенсированным. Важно подчеркнуть, что сколиоз при сирингомиелии появляется раньше других, бросающихся в глаза симптомов, и больные обычно-

прежде всего обращаются к ортопеду. Неврологическое исследование позволяет распознать сирингомиелию в раннем периоде заболевания.

Неврофиброматоз. Сколиоз при неврофиброматозе является одним из проявлений этого системного заболевания. Кроме сколиоза имеются и другие симптомы — пигментация кожи цвета «кофе с молоком», кожные неврофибромы плоские и на ножках, иногда гигантизм пальца, чрезмерный рост ноги, спонтанный остеолит, врожденный ложный сустав и др. Различные авторы сообщают неодинаковую частоту сколиоза при неврофиброматозе — от 10 до 50% всех пораженных неврофиброматозом. Первичная дуга искривления бывает обычно короткая, включающая от 4 до 5 позвонков. Чаще всего она располагается в среднегрудном отделе, но может встречаться и в других местах. Сколиоз при неврофиброматозе имеет очень плохую репутацию у ортопедов. Невропатологи сообщают о более благоприятном течении сколиоза при неврофиброматозе (Scott, 1965).

Сколиоз может наблюдаться также при перонеальной невропатии (болезнь Charcot—Marie—Tooth), атаксии (Fdedreich), спинномозговой грыже (myelomeningocele), при врожденном отсутствии болевой чувствительности.

Больные сколиозом нуждаются в тщательном неврологическом исследовании. Если обнаружены неврологические изменения, то важно выяснить, является ли сколиоз вторичным к первичному неврологическому заболеванию, как это наблюдается, например, при сирингомиелии, неврофиброматозе и др., или же неврологические изменения обусловлены сдавлением спинного мозга, вызванным искривлением позвоночника. В последнем случае неврологические изменения являются вторичными, развившимися на основе предсуществующего сколиоза.

II. Миопатические сколиозы могут быть обусловлены одним из трех заболеваний: мышечной дистрофией, врожденной миопатией и амиоплазией.

Сколиоз при прогрессирующей мышечной дистрофии (*dystrophia myotonica progressiva*) представляет собой одно из проявлений этого заболевания, протекающего с явлениями нарастающей мышечной слабости. При псевдогипертрофическом типе (миопатия Duchenne) мышечная слабость развивается рано, крадучись настолько постепенно, что невозможно определить точно время начала заболевания. Кифоз и сколиоз являются обычным проявлением мышечной слабости.

Сколиоз при непрогрессирующей врожденной миопатии, доброкачественной врожденной гипотонии—*Myopathia congenita non progressiva*, *hypotonia cong. benigna* (Walton, 1956). При легких формах у ребенка определяется генерализованная гипотония без признаков пареза, при тяжелых гипотония сопровождается параличами и потерей сухожильных напряжений. С течением времени симптомы выпадений уменьшаются, однако они могут быть настолько тяжелыми, что при неполном восстановлении термин «доброкачественная врожденная гипотония» становится неподходящим. Миопатическая слабость поражает мышцы не в одинаковой степени. Наиболее часто поражаются мышцы лица (синдром Moebius) и мышцы, иннервируемые продолговатым мозгом (врожденный вялый бульварный паралич — расстройство глотания, речи). Остальные гипотонические парезы предрасполагают к развитию синдромов неправильного членорасположения плода, к деформации стоп, врожденному предвывиху в тазобедренном суставе, к инфантильному сколиозу.

Сколиоз при обоих описанных заболеваниях имеет у ребенка вид длинной дуги с коллапсом позвоночника, крепом туловища, напоминающим паралитический сколиоз после перенесенного полиомиелита.

А р т р о г р и п о з (*arthrogriposis multiplex cong., amyoplasia cong.*) представляет собой врожденную ригидность или контрактуры многих или всех суставов, за исключением челюстных и позвоночника. Позвоночник может обнаруживать клинически и рентгенологически отчетливый сколиоз. Заболевание обусловлено первичной аплазией или остановкой развития мышечной ткани в период эмбрионального развития.

III. Остеопатические сколиозы многообразны. Они чаще всего встречаются на почве врожденных аномалий развития позвоночника (*scoliosis cong. osteopathica*).

Врожденные сколиозы могут быть обусловлены одиночным боковым полупозвонком (*hemivertebra lateralis*) — это простейшая форма деформации. Нередко обнаруживаются множественные полупозвонки, располагающиеся попеременно то на одной, то на другой стороне позвоночника. В таких случаях деформация может оставаться минимальной, так как направленные в разные стороны полупозвонки компенсируют друг друга. Простой врожденной аномалией является также синостоз двух позвонков, полный или частичный. При более сложных аномалиях изменения могут быть многочисленными и многообразными, например отсутствие позвонка, клиновидный позвонок, полупозвонок, сужение диска, синостоз тел и остистых отростков, бесформенные костные бруски вместо оформленных тел позвонков и пр. В одном изуродованном позвоночнике могут оказаться все перечисленные аномалии развития позвонков. В грудном отделе врожденные сколиозы почти всегда сопровождаются отсутствием ребер, добавочными ребрами, врожденным синостозом ребер. Врожденные аномалии ребер наблюдаются чаще с вогнутой стороны искривления позвоночника. Обычно при врожденном остеопатическом сколиозе имеется одиночная первичная дуга искривления с фиксированной ротацией, но могут встретиться две, а иногда даже и три первичные дуги искривления.

Врожденная аномалия позвонков является наиболее частой причиной развития кифотического компонента сколиоза. Две врожденные аномалии могут обусловить появление кифосколиоза — врожденное отсутствие тела позвонка и врожденный синостоз двух и более тел позвонков. В последнем случае деформация имеет вид остроконечного углообразного кифоза (горба), принимаемого нередко за последствия перенесенного туберкулезного спондилита.

До 10-летнего возраста кифотический компонент развивается медленно, после десяти лет он начинает быстро прогрессировать. Кифоз, превышающий в кифосколиозе 90°, угрожает развитием паралича, которая наступает обычно к 16—17 годам жизни. Врожденный сколиоз чаще всего локализуется в верхнем или нижнем концах грудного отдела позвоночника, реже в шейном.

Врожденный сколиоз может комбинироваться с лордозом (врожденный лордосколиоз). Вовлечение в первичную дугу искривления пятого поясничного позвонка или крестца обуславливает косое расположение таза, приподнимание его на вогнутой стороне искривления с возникающим вследствие этого кажущимся укорочением ноги. Косое расположение таза может зависеть не только от прямого вовлечения пятого поясничного позвонка в первичную дугу искривления, но и от большой его ригидности или слишком малого размера, не обеспечивающего развития

компенсации. У всех больных врожденным сколиозом необходимо тщательное исследование мышц нижних конечностей, чувствительности и других возможных неврологических изменений.

Прогноз врожденного сколиоза неопределенный и требует систематического наблюдения за больным, Несмотря на относительно благоприятное течение, к прогнозу следует относиться с большой сдержанностью. Даже при медленном прогрессировании деформации может развиваться тяжелое искривление позвоночника, принимая во внимание длительный период предстоящего роста. Особенно неблагоприятен прогноз при одностороннем синостозе (Blount, 1960). Неблагоприятна локализация врожденного сколиоза в грудном отделе позвоночника.

Остеопатический сколиоз наблюдается при тяжелых формах врожденной патологической ломкости костей (*osteogenesis imperfecta*), при которой деформация обычно образована двумя первичными дугами искривления. Наблюдается сколиоз при энхондральных дизостозах; почти у каждого второго больного дизостозом определяется боковое отклонение позвоночника, причем у каждого четвертого развивается сколиоз с торсией. Деформация при энхондральных дизостозах не резко выражена. Относительно благоприятный прогноз сколиоза при дизостозах объясняется особенностями этой врожденной аномалии окостенения скелета. При дизостозе нарушен в основном процесс энхондрального окостенения, вследствие чего рост в высоту тел позвонков, а следовательно, позвоночника в целом замедлен. Рост дужек, развивающихся перихондрально, нормален. В соответствии с особенностями окостенения для энхондрального дизостоза более типична кифотическая деформация позвоночника, чем сколиотическая.

Сколиоз при остеомалации и остеопорозе. Развитие структурного сколиоза считалось заболеванием детского возраста. В настоящее время существуют неопровержимые доказательства возможности возникновения сколиоза в преклонном возрасте (Vanderpool, James, Wynne-Davies, 1969). Сколиоз в этих возрастных условиях представляет собой одно из клинических проявлений остеомалации или сенильного (пресенильного) остеопороза. Само собой разумеется, структурные сколиозы, развивающиеся в детском возрасте, морфологически существенно отличаются от сколиозов, возникающих у пожилых. Сколиозы пожилого возраста лишены типичных изменений, обусловленных особенностями нарушенного роста: сколиозы преклонного возраста не имеют ротационного смещения, торсии, угол бокового отклонения обычно невелик. Искривление позвоночника представляет собой сочетание стойкого бокового отклонения с кифозом (сенильным кифозом). Сочетание бокового отклонения с кифозом может создавать ложное впечатление наличия ротации (торсии) позвоночника, что легко опровергается данными рентгенографии. Сколиозы преклонного возраста могут прогрессировать. Причиной возникновения в старческом возрасте бокового искривления являются размягчение, ломкость кости на почве остеопороза или остеомалации, наличие которых можно доказать рентгенологически, биохимически и гистологически. Нгдо полагать, что сколиоз в этих условиях возникает на почве метаболических расстройств, распространенных в старческом возрасте.

IV. В группу метаболических входят сколиозы, возникающие на почве нарушения процессов обмена веществ. Известны следующие метаболические заболевания, с которыми связывают развитие структурного сколиоза: рахит, арахнодактилия, гормональная дисрегуляция. К этой

группе имеют прямое отношение, по-видимому, пресенильные сколиозы на почве остеопороза и остеомалации.

Рахитические сколиозы. Литература прежних лет полна упоминаний о рахитических сколиозах (Schulthess, 1905—1907 и др.). В соответствии с теперешними представлениями рахит не играет в возникновении сколиоза той роли, которую ему раньше приписывали. Если у грудных детей, больных младенческим сколиозом, можно иногда обнаружить признаки рахита, с которым можно было бы с известной натяжкой увязать причину сколиоза, то при сколиозах, возникающих у подростков, и этих условий нет. Вместе с тем большая часть сколиозов возникает чаще всего именно у подростков.

Ренальные остеопатии, так называемый тубулярный ренальный рахит (ренальный карликовый рост, синдром Fanconi или аминокислотный диабет и его варианты), обуславливают в детском возрасте изменения скелета, сходные с рахитическими. Возникновения сколиоза при развитых формах ренальных остеопатии не описано.

Сколиоз при арахнодактилии (arachnodactylia, синдром Marfan, dystrophia mesodermalis congenita hypoplastica) представляет одно из многочисленных проявлений этого врожденного наследственного заболевания. Арахнодактилия характеризуется необычайно длинными паукообразными пальцами рук и ног, удлинненными стопами и кистями, поражающими своей непропорциональностью. Распространенными симптомами арахнодактилии являются вывих хрусталика, деформация грудной клетки, расслаивающая аневризма аорты, пороки сердца и др. Наличие у больного всех встречающихся при этом заболевании симптомов необязательно, в частности сколиоз наблюдается у 50—60% всех больных арахнодактилией, почти так же часто, как и вывих хрусталика. Известны стертые формы синдрома Marfan.

Сколиоз при арахнодактилии тяжелый; он образован обычно двумя первичными дугами искривления, каждая из которых может быть больше 100°. Несмотря на наличие двух первичных, направленных в разные стороны дуг искривления, они не уравнивают друг друга, так как обычно бывают неодинаково выражены. Сколиоз при синдроме Marfan декомпенсирован.

Обращает на себя внимание общность целого ряда симптомов арахнодактилии и экспериментального остеолатиризма. Последний был получен в опытах на крысах путем кормления их душистым горошком — *lathyrus odoratus* (Ponseti, Baird-Seeds, 1952 и др.). Общность арахнодактилии и экспериментального остеолатиризма проявляется нарушением обмена веществ, в частности отрицательным азотистым балансом, увеличением выведения азотистых продуктов мочой (аминоацидурия). Нарушение азотистого баланса касается главным образом серосодержащих аминокислот (таурин). Остеолатиризм имеет на фоне генерализованных костных изменений ряд общих с арахнодактилией симптомов (сколиоз, деформация грудной клетки, расслаивающая аневризма аорты). Одним из характернейших симптомов одоратизма является появление эпифизиолизом, сходных с эпифизиолизом головки бедренной кости у подростков на почве гормональной дисрегуляции.

Сколиозы при гормональной дисрегуляции. Ведущим симптомом нарушения является так называемый спонтанный эпифизиолиз головки бедренной кости (epiphysiolysis capitis femoris, *coxa vara adolescentium*). Он появляется у подростков в начале периода созревания и протекает очень часто при явных признаках гипогонадизма.

Не менее 16% всех детей, страдающих спонтанным эпифизиолизом головки бедра, имеют сколиоз (Schreiber, 1963). Принимая во внимание недлительный период остаточного роста подростка, сколиоз обычно бывает умеренным, средней или легкой степени, редко тяжелым. У больных сколиозом при гормональной дисрегуляции обнаруживали в моче увеличенное выделение таурина, как и при синдроме Marfan.

Сколиоз при синдроме Prader—Willi протекает на фоне ожирения, имбецильности, задержки роста, гипогонадизма и мышечной гипотонии. Как правило, обнаруживается также сахарный диабет. Синдром возникает после миотонии подобного состояния у новорожденного (Prader, Willi, 1963). Не исключена возможность, что при дальнейшем изучении сколиоз при синдроме Prader—Willi может перейти в группу миопатических.

V. Редкие и необычные сколиозы. К необычным сколиозам относится так называемый «шинный» сколиоз, развивающийся у детей, больных туберкулезным кокситом (Ролье, 1962; Назарова, 1967; James 1967). В искривление вовлечены таз и позвоночник. Как подчеркивают авторы, деформация начинает развиваться в период пребывания ребенка в постели, когда пораженная нога фиксируется шиной в отведенном положении. Первичная дуга искривления располагается в пояснично-грудном отделе. Выпуклость дуги искривления позвоночника при отведенном положении пораженной ноги, как подчеркивает James, бывает обращена в сторону здорового тазобедренного сустава. «Шинный» сколиоз обычно вызывает очень тяжелую деформацию.

Радиационный сколиоз (Arkin, Simon, 1950) возникает у ребенка после глубокой рентгенотерапии одной стороны позвоночника. Описан такой сколиоз после глубокой рентгенотерапии, проведенной по поводу гемангиомы позвонков. На рентгенограмме с вогнутой стороны сколиоза обнаруживалась задержка роста поперечного отростка и крыла подвздошной кости.

Приведенным перечнем заболеваний исчерпываются в основном сколиозы, точная или вероятная причина которых известна. В соответствии с установленной причиной структурного сколиоза формулируют диагноз, например паралитический поясничный правосторонний декомпенсированный прогрессирующий сколиоз; последствия перенесенного полиомиелита (*scoliosis paralitica lumbalis dextra decompensata progressive; residua poliomyelitis anterior acuta*) или неврофиброматоз; правосторонний грудной прогрессирующий декомпенсированный кифосколиоз (*neurofibromatosis; kyphoscoliosis thoracalis dextra decompensata progressiva*).

VI. Идиопатический сколиоз (*scoliosis idiopathica*). Описанные выше сколиозы составляют, по-видимому, меньшую часть всех структурных сколиозов. Большая часть структурных сколиозов остается в группе идиопатических. С быстрым уменьшением распространенности полиомиелита идиопатический сколиоз приобретет, вероятно, еще большее значение, чем в прошлом.

Диагноз идиопатического сколиоза устанавливают путем исключения, т. е. после получения отрицательных данных, говорящих в пользу метаболической или неврологической причины и исключения рентгенологическим методом врожденной аномалии развития.

Имеется, однако, много признаков, позволяющих не только распознать идиопатический сколиоз при первичном ознакомлении с больным, еще до тщательного и разностороннего его исследования, но и предугадать с большой долей вероятности его прогноз.

Идиопатический сколиоз развивается в грудном и в поясничном отделах позвоночника в период роста, в возрасте от новорожденного до почти полностью созревшего юноши, чаще девушки (м : ж = 1 : 10 (Буш, 1884); м : ж = 1 : 7 (Wynne-Davies, 1968)). Возникает он у совершенно здоровых в остальном детей. Даже при значительной деформации у детей, больных сколиозом, нельзя обнаружить других отклонений от нормы.

Начинается идиопатический сколиоз в определенные периоды жизни, особенно часто на первом году жизни, затем между 5 и 6 годами и после 11-летнего возраста. Необычным является начало сколиоза в возрасте восьми лет (James, 1967).

Исследование больного идиопатическим сколиозом должно иметь прямое отношение к установлению прогноза. Это основное правило вытекает из современных возможностей лечения идиопатического сколиоза. При настоящем уровне знаний гораздо легче предупредить развитие тяжелого сколиоза, чем исправить и удержать его. Наиболее важным прогностическим фактором является локализация первичной дуги искривления. Чем выше расположена в позвоночнике первичная дуга искривления, тем хуже прогноз. Самым неблагоприятным является грудной сколиоз: у каждой четвертой девушки, страдающей грудным сколиозом, искривление позвоночника превышает 100° и только одна треть таких больных заканчивает рост с деформацией менее 70° (James, 1967). Сколиоз грудного отдела, начинающийся в детском возрасте, почти всегда превышает 70° .

В клинической картине и в прогнозе идиопатического сколиоза имеют большое значение топические особенности деформации. Поясничный идиопатический сколиоз (*scoliosis idiopathica lumbalis*) имеет вершину искривления на уровне 1—2 поясничных позвонков. Первичная дуга искривления нередко распространяется на нижние грудные позвонки. Левосторонние искривления встречаются чаще правосторонних. Над и под первичной кривизной имеются постоянные компенсаторные противоискривления. По сравнению с другими локализациями поясничное искривление наиболее благоприятно; оно редко бывает тяжелым, чаще имеет такую малую степень, что остается неизвестным самим больным к окончанию их роста. Косметический дефект мал. В пожилом возрасте у больных поясничным сколиозом могут появляться боли, обусловленные артрозом мелких суставов позвоночника. Пояснично-грудной сколиоз (*scoliosis idiopathica lumbotoracalis*) — сравнительно редкая деформация с вершиной искривления на уровне 11—12-го грудных позвонков. Первичная дуга искривления обычно бывает длиннее, чем при поясничном искривлении, но короче, чем при паралитическом сколиозе этой области. Грудной сколиоз (*scoliosis idiopathica toracalis*) — наиболее частый из всех идиопатических сколиозов, возникающих у подростков. У младенцев и у детей подавляющее большинство идиопатических сколиозов располагается в грудном отделе позвоночника. Так как начало и течение грудного сколиоза протекают без субъективных симптомов, то деформация может оказаться тяжелой при первичном осмотре больного. В первичную дугу искривления с вершиной, расположенной на уровне 8—9-го грудных позвонков, вовлечено от 7 до 10 позвонков. Над первичной кривизной и под ней хорошо выражены компенсаторные противоискривления. Деформация, возникающая у подростков, бывает, как правило, правосторонней. Левосторонние грудные сколиозы, обнаруживаемые в юношеском возрасте, берут начало обычно в младенческом или в раннем детском возрасте.

Грудной сколиоз — самый тяжелый по своему течению и исходу среди сколиозов всех остальных локализаций. Тяжелые формы грудного сколиоза могут быть осложнены нарушением функции дыхания и сердечной деятельности. Изредка встречаются высокие грудные сколиозы с вершиной искривления на уровне 3-го грудного позвонка. Такие сколиозы называют шейно-грудными. В отличие от описанных локализаций, характеризующихся карликовостью туловища, при высоком грудном сколиозе длина туловища не изменена. Высокое расположение надплечья уродует фигуру больного и с трудом маскируется одеждой. У больных нередко наблюдается асимметрия лица. Здесь уместно подчеркнуть, что высокие шейные и шейно-грудные сколиозы чаще всего бывают врожденными.

Двойное первичное искривление. Одна дуга расположена в грудном отделе, другая в поясничном или пояснично-грудном. Каждая из обеих дуг первичной кривизны имеет хорошо выраженную фиксированную ротацию (торсию). Ротация грудного отдела вследствие вовлечения в искривление ребер резче выражена, чем поясничного. Обе дуги искривления обнаруживают удивительное сходство в степени выраженности искривления, в чем можно убедиться на рентгенограмме. При начале развития искривления в детском возрасте, от 5 до 7 лет, грудное искривление обычно отклонено влево, а поясничное — вправо. Если сколиоз начал развиваться у ребенка в возрасте от 10 до 13 лет, то грудная кривизна бывает правосторонней, а поясничная — левосторонней.

Двойное первичное искривление уравновешено компенсаторными дугами противоискривлений, располагающихся над и под двумя первичными кривизнами. Иначе говоря, при двойной первичной кривизне имеются 4 дуги искривления вместо обычных трех, характерных для одиночной первичной дуги искривления. Распознавание обеих первичных дуг искривления имеет большое клиническое значение, так как позволяет выработать правильную лечебную тактику, которая должна быть направлена на обе первичные кривизны. В ранних стадиях развития сколиоза распознать двойное первичное искривление клинически легче, чем рентгенологически. При развитых формах двойное первичное искривление легко распознать любым клиническим и рентгенологическим методами. Двойное первичное искривление наблюдается кроме идиопатического сколиоза при паралитическом, врожденном сколиозах и при юношеском кифозе, осложненном сколиозом (болезнь Scheuermann).

Тройное первичное искривление — редко встречающаяся форма идиопатического сколиоза. Клинически и рентгенологически обнаруживаются три первичные дуги искривления с соответствующей тройной ротацией (торсией). Боковые дуги искривления слабо выражены и не имеют склонности к прогрессированию.

В зависимости от тяжести деформации различают три степени: 1) небольшое боковое искривление позвоночника с торсией (поясничный валик, пологий реберный горб). Деформация может быть выравнена пассивно; 2) отчетливое боковое искривление с выраженной торсией (ротацией) — поясничным валиком, реберным горбом, сбалансированное хорошо выраженными противоискривлениями. Пассивно полная коррекция деформации невозможна; 3) тяжелое искривление позвоночника с большим, часто заостренным на гребне реберным горбом, поясничным валиком, деформацией грудной клетки. Пассивная коррекция искривления практически невозможна.

Иногда трехстепенную группировку расширяют до пяти степеней

тяжести. К первой степени при этом причисляют неструктурные, осаночные сколиозы, а к пятой — осложненные сколиозы.

Для оценки степени тяжести сколиоза пользуются также величиной угла бокового искривления. Различают 1-ю степень с углом бокового искривления до 10° , 2-ю степень от 11 до 30° , 3-ю степень от 31 до 60° и 4-ю степень от 61° и выше. Угол искривления подсчитан по методу Cobb • (Чаклин, 1957; Чаклин, Абальмасова, 1973).

Осложненные сколиозы. Слабые степени сколиоза протекают без нарушения функции внутренних органов. При грудных сколиозах средней тяжести приходится считаться с возможными функциональными расстройствами дыхания и сердечной деятельности. Тяжелые грудные и комбинированные грудные и поясничные сколиозы могут •осложняться значительными изменениями внутренних органов.

При тяжелом правостороннем грудном сколиозе обнаруживается в правом легком пневмосклероз, ателектаз, распространенные сращения плевральных листков. Вследствие пульмональной гипертензии развивается классическое сердце сколиотика — *cor pulmonale* с гипертрофией, возможной дилатацией и недостаточностью правого желудочка. При тяжелой сердечной недостаточности появляется отек рук, шеи, головы, переходящий на нижнюю часть туловища и ноги. Нередки застойный бронхит, увеличение печени со склонностью к асциту, застойный гастрит с тошнотами и эпигастральными кризами.

Очень тяжелые сколиозы могут быть осложнены компрессионным миелитом. Появление неврологических расстройств у больных с небольшим углом искривления позвоночника наблюдается при сирингомиелии, неврофиброматозе, глиозе и др. Сколиоз в таких случаях — одно из проявлений основного заболевания нервной системы.

В соответствии с временем начала заболевания различают сколиозы младенческие (*scoliosis infantilis*) до 3 лет, детские (*scoliosis juvenilis*) от 4 до 9 лет и юношеские (*scoliosis adolescentium*) от 10 до окончания роста. Деление идиопатических сколиозов по времени начала заболевания дает в известной степени возможность судить об особенностях течения деформации. Прогрессирование идиопатического сколиоза меняется с возрастом больного; оно бывает обычно быстрым в раннем детском возрасте и быстро прогрессирующим у подростков (Lloyd-Roberts, 1967). Из этого правила возможны исключения.

Особенности течения идиопатических сколиозов дают основание рассматривать младенческие сколиозы отдельно от детских и юношеских.

Идиопатические младенческие сколиозы (*scoliosis idiopathica infantilis*) в отличие от юношеских встречаются у мальчиков чаще, чем у девочек (м : ж = 5 : 4; James, 1967; Lloyd-Roberts, 1967). Большинство идиопатических младенческих сколиозов (92%) имеет левостороннее грудное искривление (James, 1954, 1967), в то время как идиопатические сколиозы, возникающие у подростков, характеризуются чаще всего правосторонней грудной кривизной—90% (Scheier, 1967) и чаще наблюдаются у девочек.

Исход нелеченых младенческих идиопатических сколиозов различен. Нет сомнения в том, что часть идиопатических младенческих сколиозов излечивается спонтанно; те же, что спонтанно не излечиваются, имеют очень плохой прогноз. Чем моложе ребенок, тем больше уверенности в возможное доброкачественное течение и самопроизвольное излечение сколиоза. Наиболее благополучен в отношении прогноза идиопатического младенческого сколиоза возраст до 12 месяцев жизни. В последующий

Дифференциальная диагностика младенческих сколиозов

Клинические данные	Сколиозы	
	злокачественные	доброкачественные
Степень искривления	Больше 20°	Меньше 20° (по Cobb)
Дуга искривления	Короткая ±5 позвонков	Длинная ±7,5 позвонков
Значительное противоискривление	++	+-
Торсия (ротация)	Выражена	Слабо выражена
Выравнивание при растяжении, сгибании	Деформация стойкая	Менее устойчивая
Пол	Мальчики	Девочки

год жизни, т. е. до двух лет, еще сохраняется возможность обратного развития деформации, но спонтанное излечение наблюдается реже. Идиопатический младенческий сколиоз, впоследствии прогрессирующий, обнаруживает иногда до двухлетнего возраста склонность к временному улучшению. Неблагоприятен идиопатический младенческий сколиоз при начале развития деформации у детей старше двухлетнего возраста.

Для раннего выявления злокачественных, прогрессирующих форм идиопатического младенческого сколиоза пользуются следующими показателями (табл. 3).

Идиопатические детские и юношеские сколиозы (*scoliosis idiopathica juvenilis, adolescentium*). В детском возрасте редко начинается идиопатический сколиоз. При сколиозе, обнаруженном у ребенка, следует в первую очередь иметь в виду не излечившийся злокачественный младенческий идиопатический сколиоз, а также невро- или остеопатический сколиоз.

Идиопатический юношеский сколиоз появляется обычно с толчком роста, предшествующим периоду созревания, с десятилетнего возраста. Имеется, таким образом, две возрастные вершины возникновения идиопатического сколиоза — одна ранняя при начале сколиоза на первом году жизни (младенческие сколиозы), другая — поздняя в 10—11 лет жизни (юношеские сколиозы).

Существенное значение в распространенности идиопатического сколиоза имеет генетический фактор. Пораженность идиопатическим сколиозом родственников больного в первой степени родства — 6,94%, во второй — 3,69 и в третьей — 1,55% (Wynne-Davies, 1968). Как подчеркивает Wynne-Davies, даже в третьей степени родства пораженность сколиозом родственников в три раза превышает распространенность сколиоза среди населения (0,39%). Среди выявленных больных сколиозом были обнаружены как юношеские, так и младенческие идиопатические сколиозы, что сближает генетически младенческие сколиозы с юношескими.

Юношеский сколиоз может прогрессировать медленно и быстро, равномерно или прерывисто, с трудно предугадываемыми интервалами, наконец, при не резко выраженной деформации ухудшение может приостановиться после лечения и без всякого лечения. В задачу исследования входит после распознавания идиопатического сколиоза определить темп развития деформации, проследить за ней, иначе говоря, установить прогноз.

Ряд особенностей идиопатического юношеского сколиоза дает основание считать прогноз неблагоприятным при первичном исследовании

больного. Прогноз сколиоза бывает тем хуже, чем моложе больной с данным искривлением, чем сильнее выражено искривление к определенному возрасту больного, чем ближе располагается вершина искривления к 8—9-му грудному позвонку; искривление, превысившее 30° (по *Cobb), неудержимо прогрессирует, если рост больного не закончен. Степень ухудшения сколиоза за определенный промежуток времени — прогностически важный показатель.

Осмотр при младенческом сколиозе. Обычно мать обращается к врачу с вопросом, почему ее дитя, как бы она его ни укладывала, поворачивается на один и тот же бок. Следует попросить мать показать, как это происходит. Затем врач сам укладывает младенца в различные положения и убеждается в правильности слов матери.

Если младенца с левосторонним грудным или тотальным сколиозом переложить с правого бока на левый или на левую половину спины, то он немедленно повернется обратно, на правый бок. Непроизвольный поворот можно по желанию получить повторно, несколько раз подряд. Осматривая грудную клетку ребенка со стороны головы обнаруживают, что выпуклости обеих половин грудной клетки несимметричны: на выпуклой стороне искривления позвоночника грудная клетка имеет сзади большую округлость, чем на вогнутой, с вогнутой грудная клетка сзади уплощена и расширена.

Поворот младенца в одну и ту же сторону является результатом изменения формы грудной клетки, обусловленного ротацией позвоночника. Уплотнение грудной клетки сзади с вогнутой стороны сколиоза расширяет ее здесь, делает более устойчивой, пригодной для лежания. Непроизвольный поворот младенца с выпуклой половины грудной клетки на уплощенную представляет собой симптом «*положения покоя*», характерный для младенческого сколиоза.

Появление реберного горба сзади, с выпуклой стороны искривления позвоночника, и спереди, с вогнутой стороны искривления, является ранним признаком младенческого сколиоза.

Младенческий сколиоз, если он не образован врожденным боковым полупозвонком, имеет вид слабо выраженной С-образной кривизны (тотальный сколиоз), распространяющейся от первого шейного до первого крестцового позвонка. Его легче различить, уложив младенца животом вниз на стол или на подложенную под него руку и удерживая ладонью под грудь; такое положение вызывает игру паравертебральных мышц, акцентирующую имеющийся сколиоз (рис. 161).

Если усаженного младенца удерживать за ручки и отклонять попеременно вправо и влево, то при наличии правостороннего младенческого сколиоза туловище при отклонении вправо, т. е. в сторону сколиотической кривизны, значительно изогнется, а при левостороннем — останется выпрямленным (рис. 162).

Существуют две разновидности идиопатического младенческого сколиоза — прогрессирующая и спонтанно выравнивающаяся. На ранней стадии развития при попытке различить их возникают известные трудности. Деформация с короткой дугой искривления менее благоприятна и обычно более склонна к прогрессированию, чем сколиозы с длинной, пологой дугой искривления. Наиболее надежным признаком неблагоприятного, склонного к прогрессированию младенческого сколиоза является, по-видимому, наличие компенсаторных противоисковривлений над и под первичной дугой искривления. Отсутствие компенсаторных противоисковривлений не говорит, однако, о доброкачественности искривления, так

как ко времени раннего исследования деформации противоискривления могут еще отсутствовать.

Шесть других деформаций неожиданно часто сопутствуют младенческому сколиозу. Наличие у ребенка одной из них заставляет производить исследование достаточно полно и целеустремленно.

Асимметрия черепа (*plagioccephalia*) наблюдается во всех случаях младенческого сколиоза у детей до одного года. Череп, по-видимому, вследствие преждевременного окостенения половины венечного шва уплощается на одной стороне. Уплощенная половина черепа кажется сдвинутой, отдавленной кзади (рис. 163). Деформированная часть черепа обычно соответствует выпуклой стороне сколиоза, и так как младенческие сколиозы в большинстве своем бывают левосторонними—92% (James, 1954, 1967), то и череп деформируется чаще всего слева (Jentschura, Mau, Wynne-Davies, Jones). Аналогичные изменения черепа наблюдаются у младенцев и без сопутствующего сколиоза, они могут быть правосторонними и левосторонними.

Асимметрия таза почти постоянно встречается при младенческом сколиозе. Сущность ее состоит в неодинаковом расположении крыльев подвздошных костей по отношению к фронтальной плоскости: крыло одной подвздошной кости, сохраняя вследствие задержки развития эмбриональное положение, отклонено кпереди больше противоположного крыла подвздошной кости (Kaiser, 1963) При осмотре сзади ромб Михаэлиса и контуры ягодичной области изменены (рис. 164, а, б).



Рис 161. Младенческий сколиоз у четырехмесячного младенца. Положение на животе обнаруживает искривление и справа глубокие кожные складки

Искривления черепа и таза позднее почти всегда выравниваются.

Менее постоянны при младенческом сколиозе врожденная пяточная стопа и пояснично-грудной кифоз. Обе деформации обычно полностью выравниваются к двум годам жизни. Сколиозу также могут сопутствовать наклонное положение головы с уплотнением грудино-ключично-сосковой мышцы и без него (Jones, 1968) и симптомы врожденного предвывиха в тазобедренном суставе (Маркс, 1934). Два последних нарушения часто заканчиваются самоизлечением, но иногда спонтанное излечение не наступает, наклонное положение головы переходит в мышечную кривошею (в 2% по Май), а предвывих — во врожденный вывих бедра. Наличие изменений должно побудить врача исследовать позвоночник.

Осмотр при структурном сколиозе у детей и подростков. Прежде всего необходимо выяснить, имеется ли у ребенка сколиоз. Обычно больных направляют с искривлением позвоночника, которое при исследовании оказывается осаночным сколиозом, либо структурным кифозом или другой какой-то аномалией позвоночника, но не структурным сколиозом.

Исследование больного должно не только выявить имеющийся структурный сколиоз, но и установить его этиологию и определить прогноз заболевания. Осмотр больного имеет решающее значение в распознавании структурного сколиоза и в определении его прогноза.

Осмотр при боковом искривлении позвоночника производят в положении больного стоя, сидя, лежа, в выпрямленном положении и при наклоне кпереди, в состоянии покоя и в движении. Обращают внимание на линию остистых отростков, которая при отсутствии искривления позвоночника располагается в срединной борозде спины. При структурном сколиозе линия остистых отростков смещена и не совпадает со срединной бороздой. При осмотре важно помнить, что линия остистых отростков является относительным показателем ротационно-бокового искривления позвоночника. В условиях прогрессирующего структурного сколиоза задний отдел позвоночника (дужки с остистыми отростками)

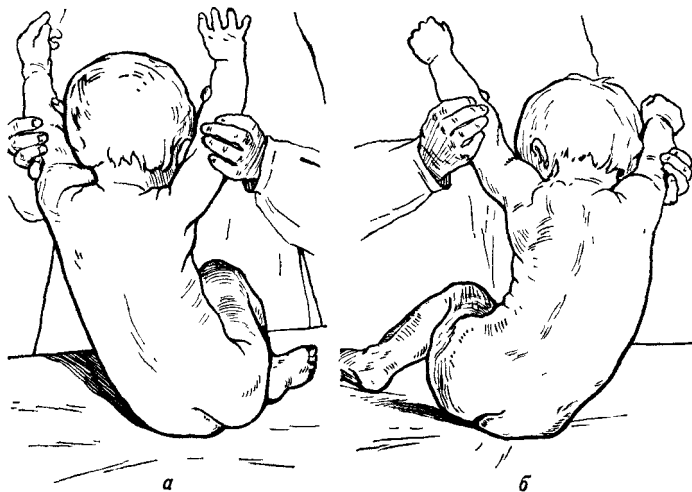


Рис. 162. Правосторонний младенческий сколиоз. Отклонение туловища влево не обнаруживает изгиба позвоночника (а), отклонение вправо увеличивает правосторонний его изгиб (б)



Рис. 163. Платицефалия при младенческом сколиозе (см. также рис 143)

подвергается меньшему отклонению от вертикали, чем передний (тела позвонков). Поэтому при осмотре, если судить по линии остистых отростков, степень искривления позвоночника окажется меньшей, чем это имеется в действительности. Степень несоответствия линии остистых отростков расположению тел позвонков неодинакова на различных уровнях позвоночника. В поясничном отделе линия остистых отростков скрадывает искривление позвоночника при структурном сколиозе в большей степени, чем в грудном.

При наличии бокового искривления позвоночника больному предлагают наклониться кпереди. Если осанка нарушена (осаночный сколиоз), то при наклоне кпереди боковое искривление позвоночника выпрямляется, признаки стойкого ротационного смещения отсутствуют. При структурном сколиозе боковое искривление позвоночника при наклоне кпере-

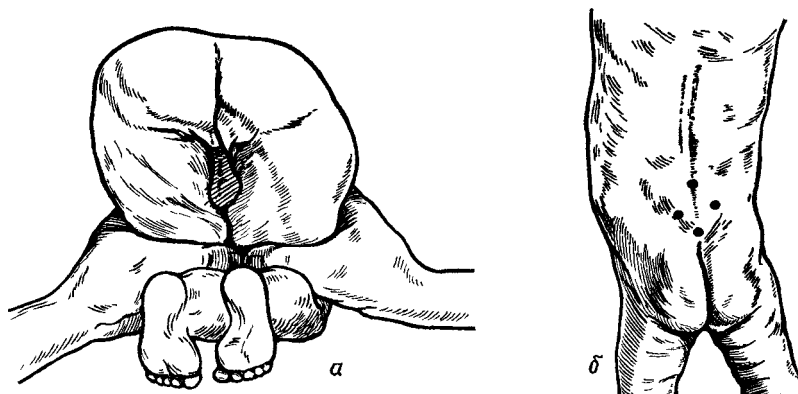


Рис. 164. Деформация таза (а) и изменения ромба Михаэлиса (б) при младенческом сколиозе

ди остается стойким и, что важнее всего, появляются признаки фиксированной ротации позвоночника.

Больной медленно наклоняет голову, затем сгибает шею, грудной и поясничные отделы позвоночника, стараясь достать пол пальцами рук. Врач, сидя позади больного, наблюдает при наличии структурного сколиоза появление шейного валика, или реберного горба, или, наконец, поясничного валика. Появление валика (шейного, поясничного) или горба, указывающее на уровень фиксированного ротационного смещения позвоночника (торсии), является главным клиническим признаком структурного сколиоза.

Диагностическая ценность описанного приема состоит в том, что признаки ротационного смещения (валики, реберный горб) бывают отчетливо выражены в такой ранней стадии структурного сколиоза, в какой боковое искривление позвоночника еще может быть мало заметным. Если у больного обнаруживают две области фиксированной ротации, одна из которых расположена на одной стороне позвоночника, а другая — на противоположной, то это указывает на существование двух первичных дуг искривления. Описанный прием представляет собой наиболее точный клинический метод выявления первичной дуги искривления структурного сколиоза. Он дает возможность установить локализацию первичной кривизны, протяженность же ее можно определить только рентгенологически.

Так как структурный сколиоз имеет кроме первичной дуги искривления еще и вторичные, компенсаторные, то при распознавании их могут возникнуть известные трудности. Для облегчения можно пользоваться следующими признаками: 1) при тройном искривлении срединная кривизна является первичной; 2) при наличии четырех дуг искривления две срединные кривизны следует считать первичными; 3) наиболее резко выраженную дугу искривления считают первичной.

Реберный горб и поясничный валик. Сколиотическое искривление позвоночника в грудном отделе ведет к развитию деформации грудной клетки, к образованию реберного горба (*gibbus costarum*) —

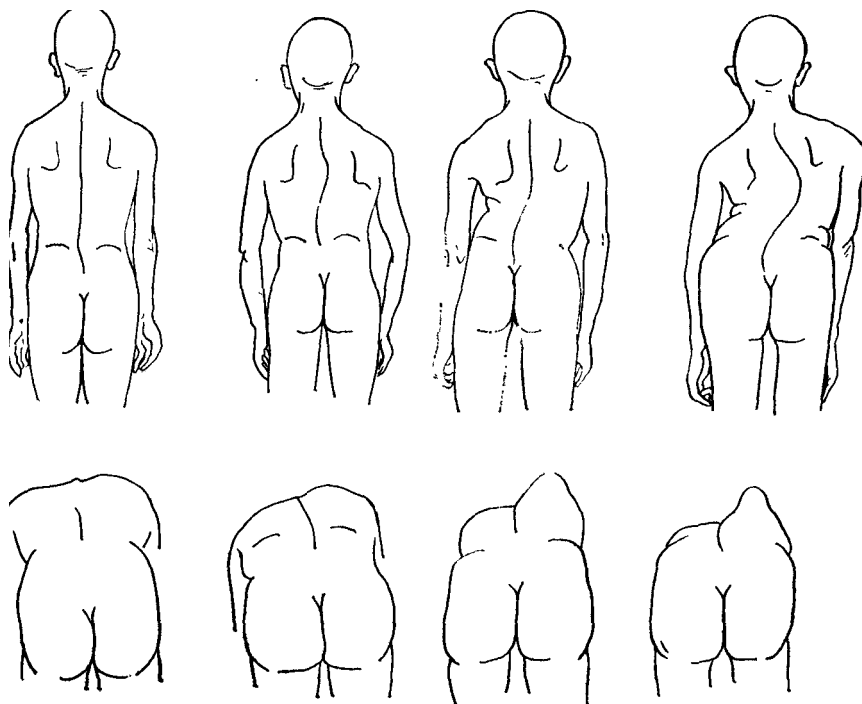


Рис. 165. Различные степени реберного горба при структурном сколиозе: верхний ряд — выпрямленное положение, нижний — согнутое

более резко выраженного заднего и меньшего переднего. Задний, дорсальный, реберный горб всегда расположен на выпуклой стороне искривления, передний, вентральный, — с вогнутой стороны искривления (рис. 165). Сзади, на стороне, противоположной реберному горбу, грудная клетка компенсаторно уплощена. Таким образом, при правостороннем грудном сколиозе виден справа сзади реберный горб, справа спереди — уплощение грудной клетки, слева сзади хорошо заметно уплощение грудной клетки, слева спереди — реберный горб. Изменение формы грудной клетки при структурном сколиозе грудного отдела настолько характерно, что позволяет сделать заключение о степени выраженности деформации. В зависимости от тяжести сколиоза реберный горб может иметь форму от слегка увеличенного выпячивания до острого гребнеобразного искривления изогнутых ребер.

Поясничный валик возникает вследствие ротационного смещения позвоночника вокруг продольной оси в поясничном отделе. Поперечные отростки на выпуклой стороне сколиоза приподнимают длинные мышцы спины, образующие под кожей валикообразное выпячивание. Поясничный валик менее выражен, чем реберный горб, но всегда хорошо заметен.

Резко выраженные запущенные формы структурного сколиоза распознать легко, труднее выявить начальную стадию. При выявлении ротационного смещения — основного клинического признака структурного сколиоза—могут возникнуть ошибки* источником которых может явиться неодинаковая длина ног у исследуемого. В таком случае при наклоне кпереди обнаруживается в поясничном отделе ротационное смещение (поясничный валик), которое является, однако, кажущимся, так как исчезает при подкладывании под укороченную ногу выравнивающей подкладки. Поэтому раньше, чем предлагать больному наклониться кпереди, следует проверить длину ног сопоставлением уровня расположения верхних вентральных остей подвздошных костей (*spina iliaca superior ventralis*) или измерением. Другим источником псевдоротации служит неодинаковое разгибание ног в коленных суставах. При наклоне кпереди неодинаковая степень напряжения подколенных мышц обуславливает появление бокового отклонения туловища.

Кажущаяся ротация позвоночника возникает при исследовании переболевших полиомиелитом, когда одна из ягодич мышц больного уменьшена вследствие паралича большой ягодичной мышцы. При наклоне кпереди сидящего больного может появиться в поясничном отделе боковое искривление с ротацией позвоночника. Если под уменьшенную ягодицу подложить подставку, компенсирующую неравенство ягодич, то искривление исчезает. Искривления позвоночника, конечно, не наблюдается, если исследование проводить в положении стоя, но при распространенном параличе, захватывающем ноги, такое исследование невозможно. Укладывание больного на живот легко обнаруживает кажущийся характер искривления.

Детальный осмотр больного выявляет особенности, типичные для отдельных локализаций сколиоза. Внимание родителей привлекает впервые обычно не искривление позвоночника, протекающее у ребенка безболезненно и скрыто, а отдаленные симптомы, нарушающие правильное телосложение. Структурный сколиоз может обусловить неправильное положение головы, деформацию грудной клетки и поясничной области, ненормальное расположение плечевого пояса и таза. Перечисленные изменения являются в основном результатом торзии, отдаленные признаки которой резко бросаются в глаза, чем сама деформация позвоночника, следствием которой они являются.

При высоком сколиозе, расположенном в шейном (врожденный полупозвонок) или в верхнегрудном отделе позвоночника, хорошо обрисовывается асимметрия шеечно-плечевого контура, обусловленная измененным рельефом мышц шеи и затылка (шейный валик) (рис. 166).

Сколиоз грудного отдела характеризуется приподнятым положением одного из надплечий, гипоплазией одной из молочных желез, асимметричным расположением сосков, неодинаковым положением лопаток, удлинением аксилярной складки на выпуклой стороне искривления и килевым выступанием грудины. Деформация грудины развивается при очень тяжелых искривлениях позвоночника. Косо расположенный нижний конец грудины обращен в выпуклую сторону дуги искривления.

Сколиоз пояснично-грудного отдела, поясничного, сложный, двойной сколиоз поясничного и грудного отделов обнаруживают изменение треугольника талии. Треугольник талии, образованный боковой поверхностью туловища, гребнем подвздошной кости и внутренней поверхностью свободно свисающей руки, углублен на вогнутой и удлинен на выпуклой стороне сколиоза. На выпуклой стороне поясничного сколиоза он может полностью отсутствовать, на вогнутой всегда выражен резко. При поясничном сколиозе, наряду с изменением треугольника талии усиливается выступание крыла подвздошной кости на вогнутой стороне искривления, утрачивается симметрия расположения передних остей (spina iliaca ventralis), нарушается ромб Михаэлиса.

Двойной S-образный сколиоз, вовлекающий в искривление два отдела позвоночника, например поясничный и грудной, имеет признаки обоих искривлений. Слабо выраженные сколиозы обнаруживаются, скорее, по этим дополнительным признакам, чем по боковому отклонению линии остистых отростков. Сколиозы с одинаковым углом искривления, равным 70° , но различной локализацией показаны на рис. 167.

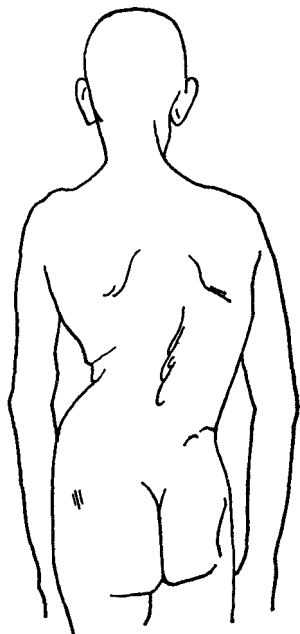


Рис. 166. Асимметрия шеечно-плечевого контура при сколиозе в верхнегрудном отделе

Искривление позвоночника вокруг продольной оси можно выявить сравнением положения плечевого пояса по отношению к тазу. Оно хорошо заметно при осмотре больного сбоку. Нормально надплечья располагаются, как и поперечник таза, во фронтальной плоскости. Если таз больного установить во фронтальной плоскости, то при искривлении позвоночника вокруг продольной оси надплечья окажутся повернутыми в направлении ротационного смещения. Одно плечо расположится впереди фронтальной плоскости, другое позади. У ребенка легко обнаружить ротационное смещение, усадив его на табурет и осматривая сверху. Отклонение от фронтальной плоскости при этом настолько хорошо видно, что его можно измерить в градусах.

Искривление позвоночника во фронтальной плоскости, боковое искривление считают сбалансированными, если сумма углов цефального и каудального компенсаторных противоискривлений равна углу первичной дуги искривления. Степень компенсации бокового искривления определяют клинически с помощью отвеса, опущенного от затылочного бугра или от остистого отростка 7-го шейного позвонка. Деформация компенсирована, если дуга (дуги) искривления во фронтальной плоскости ограничена позвоночником, т. е. лежит между затылком и крестцом, плечи располагаются прямо над тазом. Отвес, опущенный от затылочного бугра, пройдет через межъягодичную складку, пересекая на пути извитую линию остистых отростков (рис. 168).

Если отвес, опущенный от затылочного бугра, располагаясь внизу между стопами, пройдет сбоку от межъягодичной складки, то сколиоз декомпенсирован. Плечевой пояс по отношению к тазу оказывается в этом случае смещенным, в свою очередь таз тоже не располагается прямо над стопами. Туловище, отклоненное в сторону реберного горба, перевешивает в одну сторону, таз выдается в противоположную. В искривление вовлечено все тело: позвоночник, плечевой пояс и таз (рис. 169). Боковое свисание при декомпенсированном сколиозе называют креном туловища (см. рис. 158). Дальнейшее исследование должно выяснить причину отсутствия компенсации сколиоза.

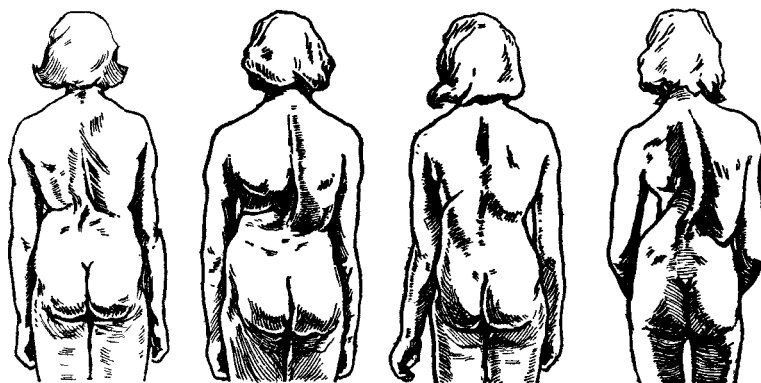


Рис. 167. Вид со стороны спины четырех больных с одинаковой степенью сколиоза (70°), но различной локализацией (по James): а — поясничный сколиоз, б — пояснично-грудной, в — комбинированный поясничный и грудной и г — грудной

При осмотре пожилых с диагнозом структурного сколиоза можно столкнуться с двумя возможностями. Может быть выявлен структурный сколиоз, возникший давно, в период незаконченного роста, и сохранившийся до преклонного возраста. Исследование обнаруживает у больного типичное боковое искривление позвоночника с ротационным смещением. Поздние формы таких сколиозов характеризуются развитием с вогнутой стороны искривления деформирующего спондилроза.

В других случаях у стариков обнаруживается боковое искривление позвоночника, лишённое ротационного смещения и изменений позвонков, обусловленных нарушением роста. Такого рода сколиозы возникают в преклонном возрасте и относятся к группе собственно пресенильных или сенильных сколиозов (*scoliosis praesenilis, senilis*). Углубленное исследование больного дает возможность установить, что в основе деформации лежат обычно метаболические нарушения преклонного возраста, проявляющиеся остеопорозом или остеомалацией. Пресенильные сколиозы склонны прогрессировать (Vanderpool, James, Wynne-Davies, 1969).

Функциональная полноценность позвоночника оценивается с точки зрения статической его функции (выносливость при стоянии, сидении, ходьбе) и динамических свойств (подвижность позвоночника).

Ощупывание патологически измененных туловища и позвоночника проводят в положении больного лежа на животе, на спине, на боку, сидя, стоя, в покое и в движении. Прощупыванием обнаруживают наруше-

ние линии остистых отростков, чрезмерное выступание отдельных остистых отростков, неравномерное расстояние между ними, ступенеобразный сдвиг и ненормальное западение межостистых пространств. Определяют напряжение и уплотнение мышц спины.

Повреждения позвоночника. При стабильном переломе позвоночника межостистые связки (*ligamenti interspinozi*) не повреждены, надавливание кончиком пальца между вершинами смежных остистых отростков в зоне повреждения встречает сопротивление, не позволяющее проникнуть в межостистые промежутки. Ощупывание обнаруживает выступание остистого отростка переломанного клиновидного позвонка, давление и поколачивание по его вершине болезненно (рис. 170, а).

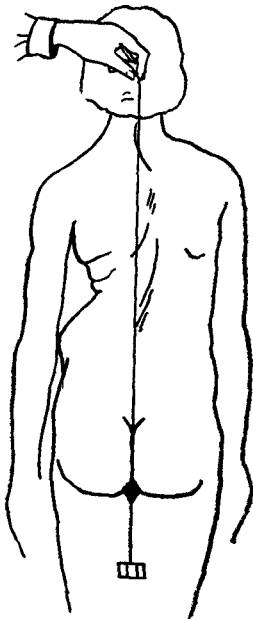


Рис. 168. Компенсированный сколиоз грудного отдела позвоночника. Отвес, опущенный от затылочного бугра, проходит через межъягодичную борозду. Линия отвеса позволяет обнаружить степень компенсации деформации

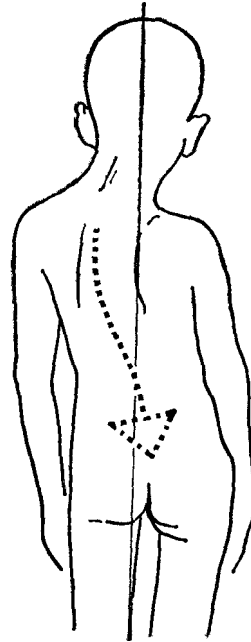


Рис. 169. Декомпенсированный сколиоз. Отвес, опущенный от затылочного бугра, проходит сбоку от межъягодичной борозды; в искривление вовлечены позвоночник, плечевой пояс и таз

При нестабильном переломе межостистая связка (*ligamentum interspinosum*) порвана, поврежденный позвоночник неустойчив, неосторожное движение угрожает соскальзыванием компримированного позвонка, подвывихом или вывихом. Независимо от того, заметно ли выпячивание вершины остистого отростка на глаз или оно доступно только осязанию, необходимо, ощупывая одним пальцем, проследить линию остистых отростков; между двумя смежными остистыми отростками в области разрыва межостистой связки обнаруживают углубление (рис. 170, б).

При переломо-вывихе межостистые и другие связки, фиксирующие позвоночник, порваны, тело поврежденного позвонка может быть сдвину-

то. Ощупывая, находят в области повреждения выступание остистого отростка, расширенное расстояние и западение между смежными остистыми отростками (рис. 171, 172).

Половина всех переломо-вывихов позвоночника осложнена повреждением спинного мозга или конского хвоста (*canda equina*).

Перелом остистого отростка изолированный или вместе с дужкой проявляется крепитацией при попытке сдвинуть в сторону захваченную пальцами верхушку остистого отростка. Следует при этом помнить, что ощупыванию сзади доступны нижние шейные, грудные и поясничные позвонки. Верхние шейные позвонки доступны ощупыванию только спереди.

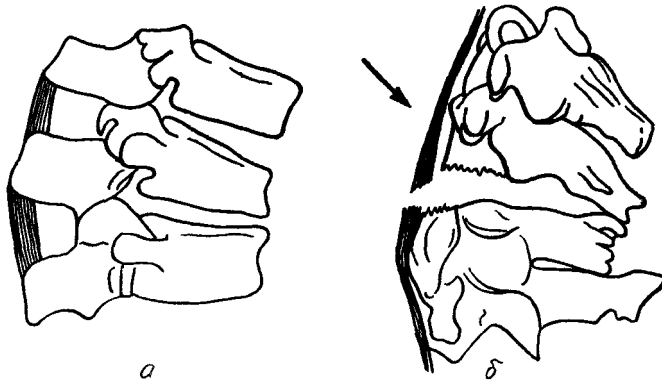


Рис. 170. Перелом позвоночника: а — устойчивый, б — неустойчивый

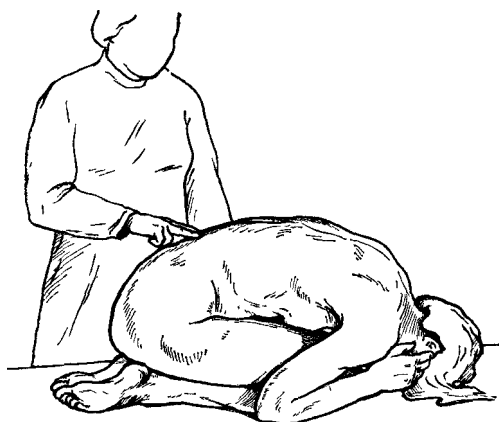
Западение на месте отсутствующего отростка наталкивает на мысль о врожденной расщелине дужки (*spina bifida*), остаточных явлениях операции ламинэктомии. Ступенеобразный сдвиг остистого отростка в области поясничного отдела позвоночника характерен для спондилитеза.

Так называемое повреждение шеи «от толчка» возникает у пассажира автомобиля, стоящего на обочине или медленно движущегося, при наезде сзади другой автомашины. Голова пассажира от толчка сзади запрокидывается в форсированное переразгибание, а затем отбрасывается кпереди в форсированное сгибание, чему не препятствуют расслабленные задние мышцы шеи. Разрывается затылочная связка (*ligamentum nuchae*) и ломается иногда остистый отросток седьмого шейного позвонка. Наблюдается повреждение «от толчка» также у бегущего при ударе головой о низко расположенную на пути балку и от удара, нанесенного во время бокса в подбородок.

Ощупывание шеи сзади обнаруживает резкую болезненность в области отростков нижних шейных позвонков и особенно между остистыми отростками. При свежем повреждении можно прощупать в нижней части затылочной связки мягкую крепитацию (кровоизлияние). Механизм повреждения, шадящая пса больного («острая» кривошея) и данные ощупывания так характерны, что добавочные признаки — выпадение рефлекса с одной или обеих двуглавых мышц и расширение зрачка на стороне повреждения — только дополняют клиническую картину.

Большое значение имеет при исследовании туловища ощупывание мышц шеи и спины. Исследуют больного в положении стоя и лежа.

Плашмя уложенной вдоль мышц кистью определяют стойкое мышечное напряжение, гипертонус *m. erector trunci*. Мышечный гипертонус в поясничной области часто обнаруживает тяжистое напряжение длинных мышц спины. Особенно отчетливо выражен гипертонус при рефлекторном болевом сколиозе, ишиасе, спондилолистезе. Мышечный тонус может быть повышен также при прогрессирующем заболевании позвоночника — статической недостаточности, сколиозе, кифозе. Гипертоничные мышцы бывают обычно болезненны при ощупывании. Продолжительное пребывание в ортопедическом корсете ведет к гипотонии мышц туловища; гипотоничны и дряблы мышцы спины при одервенелости позвоночника в конечной стадии болезни Бехтерева.



Со стойким мышечным напряжением (гипертонусом) не следует смешивать изолированные, вызывающие боли мышечные уплотнения (миогелоз). Их можно обнаружить по отчетливо прощупываемым в мышцах болезненным при давлении узлам. Мышечные уплот-

Рис. 171. Определение разрыва над- и межостистых связок при свежем повреждении у активного больного

нения расположены параллельно ходу мышечных волокон, хорошо отграничены от здоровых мышц, упруго эластичны и достигают различной величины (до размера лесного ореха). На туловище они могут локализоваться в *m. erector trunci*, по верхнему краю *t. trapezius* и по краю *t. pectoralis*. Возникают мышечные уплотнения в результате перегрузки в условиях статических, воспалительных, циркуляторных местнотоксических воздействий или усиленной мышечной деятельности при местном охлаждении.

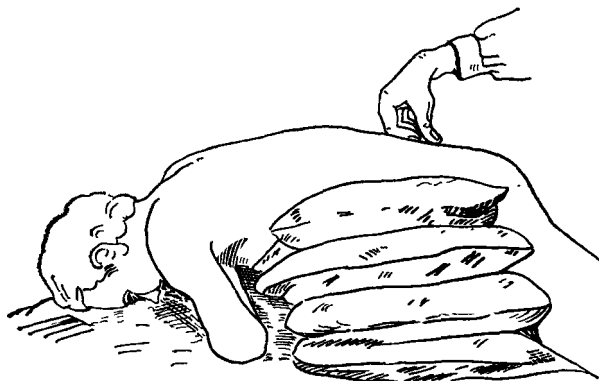

Рис. 172. Определение разрыва связок (над- и межостистой) при тяжелом повреждении позвоночника

Ощупывание проводят при полном мышечном расслаблении туловища, о чем предупреждают больного. Мышцы шеи прощупывают в положении больного лежа на животе с подложенной под лоб подстилкой; мышцы спины в том же положении с плоской подушкой, подложенной под живот (для выравнивания поясничного лордоза). Концы разогнутых пальцев прикладывают к коже и, ощупывая, медленно проникают ими вглубь. Ощупывание облегчается, если смазать кожу жидким вазелином. Мышечное уплотнение «исчезает» при мышечном напряжении. Надавливание на уплотненный узел вызывает болезненность, увеличивающуюся при более сильном надавливании. Под наркозом мышечные уплотнения не исчезают.

Ограничение подвижности, фиксация позвоночника. Движения нормального позвоночника имеют плавный ритм, в котором каждый позвонок принимает участие. Если какой-нибудь сегмент позвоночника, состоящий из нескольких позвонков, не участвует в движении, остается неподвижным, плавный ритм движения нарушается. Особенно заметным становится нарушение ритма при сгибании позвоночника, наклоне кпереди. Тела позвонков, диски, связки, мышцы и мелкие межпозвоночные суставы являются отдельными звеньями единого функционального целого — «двигательного сегмента». Выпадение одного из звеньев «двигательного сегмента» нарушает подвижность позвоночника.

Уменьшение амплитуды движений позвоночника и нарушение ритма могут обуславливаться 1) стойким механическим препятствием, 2) снижением эластичности позвоночного столба и 3) рефлекторным мышечным напряжением, блокирующим болезненные движения позвоночника. Перечисленные условия захватывают весь позвоночник или отдельные его сегменты, наблюдаются порознь или сообща.

Врожденные препятствия, ограничивающие подвижность позвоночника, обычно безболезненны, компенсаторные приспособления восполняют в известной мере имеющийся функциональный дефект. Аномалии развития позвоночника обнаруживаются иногда неожиданно на рентгенограмме, изготовленной по другому поводу. Подвижность позвоночника ограничивают врожденные синустозы тел позвонков, дужек и отростков, боковые полупозвонки, синдром КНppel—Fell, односторонняя сакрализация пятого поясничного позвонка, тропизм нижних поясничных позвонков и др. Ограничивают подвижность позвоночника также врожденные пороки мягких тканей — врожденная мышечная кривошея (*torticollis*), крыловидная шея (*pterygium colli*) и т. п.

Ограничение подвижности позвоночника часто бывает приобретенным. Оно может быть обусловлено травматическими, воспалительными, дегенеративными и трофическими изменениями позвоночного столба или их сочетанием. Воспалительные заболевания позвоночника называют спондилитом (*spondylitis*); дегенеративные — спондилозом (*spondylosis*) при поражении переднего отдела позвоночника, т. е. тел позвонков, и спондилартрозом (*spondylarthrosis*) при дегенеративных изменениях в заднем отделе, в мелких суставах; трофические изменения называют спондилопатией (*spondylopathia*). Трофические изменения позвоночника, протекающие с явлениями остеопороза тел позвонков, выделяют иногда в группу спондилomalаций (*spondylomalacia*).

Воспалительные заболевания позвоночника, спондилиты, могут возникать после любого общего инфекционного заболевания. Спондилиты бывают первичными и вторичными, могут протекать остро и хронически. В клинической картине спондилитов существуют значительные

Дифференциальная диагностика заболеваний позвоночника

Особенности поражения	Гнойный остеомиелит	Туберкулез
Место поражения	Обычно тело позвонка, часто отростки	Почти постоянно тела позвонков
Первичный фокус	Типичная пиогенная инфекция	Часты отдаленные туберкулезные очаги
Начало	Обычно внезапное, иногда постепенное	Постепенное
Повышенная температура	Обычно ясно выражена	Редко выражена
Боли	Интенсивные	Ноющие
Лейкоцитоз	Обычно выражен	Не характерен
Коллапс позвонка	Нет	Обычен
Рентген	Увеличение плотности, новообразование кости. Распространение через диск	Уменьшение плотности кости. Нет новообразования кости. Распространение под переднюю продольную связку
Вовлечение спинового мозга	Редко- Острое начало	Довольно часто. Постепенное начало
Течение	Скоро появляется костное сращивание позвонков	Исчезновение остеопороза через длительный срок. Фиброзная спайка позвонков

различия, обусловленные локализацией воспалительного процесса в позвоночнике и распространенностью костных разрушений. Самым частым инфекционным заболеванием позвоночника, протекающим в большинстве случаев хронически, является туберкулез (*spondylitis tuberculosa*), самым редким и наиболее тяжелым — остротекущий остеомиелит (*spondylitis osteomyelitica acuta*). Те изменения, которые развиваются при туберкулезном спондилите в течение недель, месяцев и лет, разыгрываются при остром остеомиелите позвоночника всего за несколько дней. Между обеими этими крайними формами воспалительных заболеваний позвоночника лежат спондилиты после таких инфекционных заболеваний, как тиф, сифилис, гонорея, актиномикоз, бруцеллез и др.

Подвижность позвоночника при спондилите любой этиологии бывает резко нарушена рефлекторным напряжением паравертебральных мышц, блокирующих движения позвоночника во всех направлениях (*концентрическое ограничение подвижности*). Ни одно заболевание позвоночника не имеет такого распространенного и резко выраженного рефлекторно-болевого ограничения движений, как спондилит.

В дифференциально-диагностическом отношении может быть полезной таблица симптомов при туберкулезе и остром гематогенном остеомиелите позвоночника (табл. 4).

Острый остеомиелит позвоночника — тяжелое заболевание, которое распознается с трудом, тем более что больные часто погибают через несколько дней после начала заболевания от «криптогенного» сепсиса. Не менее половины всех распознаваемых заболеваний поражает молодых людей. Чаще всего очаг поражения располагается в поясничном отделе позвоночника, редко в шейном. Поражение тел позвонков, а иногда дужек может возникнуть как метастаз при фурункулезе, ангине, кариесе зубов, после удаления предстательной железы или почки, после операций на мочевом пузыре или кишечнике. Местное инфицирование

наблюдалось при проведении поясничной блокады пограничного ствола, лумбальных пункций, анестезий и операций на дисках.

Сифилитический спондилит (*spondylitis luetica*) протекает обычно в форме гуммозного периостита (*periostitis gummosa*) или остеомиелита (*osteomyelitis gummosa*) и редко — специфического периостита. Заболевание может быть врожденным (очень редко) и приобретенным. Поражаются преимущественно шейные позвонки; распад гуммы в теле позвонка может обусловить патологическую компрессию. Ограничение подвижности позвоночника, обнаруживаемое при исследовании, очень сходно с туберкулезным спондилитом.

Тифозный спондилит (*spondylitis typhosa, paratyphosa N*) является следствием тифозной септицемии. Очаги тифозной инфекции остаются иногда немыми и излечиваются без клинических проявлений. При тифозном спондилите поражаются обычно два смежных позвонка с расположенным между ними диском. Чаще всего поражение локализуется в поясничном отделе позвоночника, особенно в областях пояснично-грудной и пояснично-крестцовой. Разрушение диска и синостоз позвонков наступают быстро с образованием абсцесса или без него. Подвижность позвоночника бывает ограничена в поясничном и грудном отделах, фиксированный лордоз обусловлен рефлекторным гипертонусом разгибателей спины.

Бруцеллезный спондилит (*spondylitis brucellosa*) наблюдается обычно у лиц, имеющих контакт с рогатым скотом (у пастухов, ветеринарных врачей). Заражение может наступить при употреблении сырого молока инфицированных коров. Симптомы спондилита появляются через 8—12 недель после начала заболевания, протекающего с волнообразной лихорадкой, ознобом, слабостью, головной болью и др. Процесс поражает на большом протяжении позвоночника тела позвонков, паравerteбральные мягкие ткани, крестцово-подвздошные сочленения, мелкие суставы и диски. Вследствие сильных болей, с трудом затихающих под влиянием покоя и медикаментозного лечения, позвоночник становится ригидным почти по всей своей длине.

К воспалительным заболеваниям позвоночника относятся также аллергические спондилартриты (прогрессирующие хронические спондилиты, ревматоидные спондилартриты).

Дегенеративные заболевания позвоночника, спондилозы, обусловлены изнашиванием тел позвонков, суставов и главным образом межпозвонковых дисков. Изменения тел позвонков, межпозвонковых суставов и связок являются по отношению к поражениям дисков вторичными. Изнашивание межпозвонковых дисков представляет собой одно из проявлений старения всего организма. Травматические и воспалительные повреждения позвоночника, нарушения статики и дисгормональные изменения ускоряют естественный процесс старения межпозвонковых дисков и хрящевых пластинок, покрывающих тела позвонков, сдвигая начало клинических проявлений заболевания к более молодому возрасту. В практике дегенеративные процессы в позвоночнике встречаются чаще других его заболеваний. Дегенеративные изменения дисков морфологически проявляются возникновением в фиброзном кольце диска трещин и щелей, высыханием желатинозного ядра, образованием кистозных полостей, физиологически — потерей позвоночным столбом эластичности и напряженности, функционально — исчезновением буферных свойств диска.

Дегенеративные изменения дисков могут протекать с болями и огра-

ничением подвижности позвоночника; только неизменный диск, способный менять форму в зависимости от положения позвоночника, обеспечивает физиологическую его подвижность. Роль диска в гибкости позвоночника можно проиллюстрировать следующим примером. Если наложить все 23 диска один на другой, то полученный столб окажется равным одной четвертой всей длины позвоночника.

Различают несколько видов дегенеративных изменений дисков.

Межпозвоночный хондроз (*chondrosis intervertebralis*)—дегенеративные изменения межпозвоночных дисков ведут к неравномерному уменьшению высоты межпозвоночных пространств. Всякое снижение межпозвоночного пространства нарушает конгруэнтность задних мелких суставов, обуславливая преждевременное их изнашивание. Первичный межпозвоночный хондроз представляет собой дегенеративные изменения синхондроза позвонков как проявление неизбежного процесса износа и старения. Вторичный межпозвоночный хондроз является результатом местных и общих причин, лежащих вне синхондроза и ускоряющих естественный процесс старения; такими причинами могут быть воспалительные и травматические повреждения позвоночника.

Остеохондроз позвонков (*osteochondrosis vertebrarum*). Дегенеративные изменения диска захватывают хрящевые пластинки, покрывающие поверхности тел позвонков. В результате изменения хрящевых пластинок в прилегающих к ним участках губчатой кости тел позвонков появляется реактивное новообразование костной ткани, реактивный костный склероз, ограничивающий суженное межпозвоночное пространство. Интенсивность костного склероза зависит от степени снижения межпозвоночного пространства: чем уже пространство, тем сильнее выражен склероз.

Различают, как и при межпозвоночном хондрозе, первичный и вторичный остеохондроз. Первичный остеохондроз начинается в гиалиново-хрящевых пластинках, покрывающих тела позвонков, и распространяется на межпозвоночные диски. Разрыхленные диски оседают, межпозвоночные пространства сужаются вплоть до полного их исчезновения. Дегенеративные изменения в фиброзных кольцах диска (*annulus fibrosus*) обуславливают реактивное появление на поверхности тел позвонков небольших костных разрастаний — краевых остеофитов. Последние являются по отношению к изменениям дисков вторичными образованиями.

Чаще всего первичный остеохондроз наблюдается в наиболее нагружаемых отделах позвоночника: между седьмым шейным и первым грудным позвонками (C₇—Th₁) и между пятым поясничным и первым крестцовым (L₅—Si).

Вторичному остеохондрозу предшествует хондроз межпозвоночных дисков. В телах позвонков при нем обнаруживаются иногда грыжи Шморля, что, впрочем, наблюдается довольно редко, так как этому препятствует защитный вал склерозированной при остеохондрозе губчатой кости тел позвонков. На углах тел позвонков часто наблюдаются мелкие остеофиты, особенно хорошо различимые в шейном отделе позвоночника. Вторичный остеохондроз развивается обычно в отделах позвоночника, обладающих наибольшей подвижностью, в нижних шейных позвонках и нижних поясничных.

Оба термина — межпозвоночный хондроз и остеохондроз позвонков — являются, скорее, понятиями патолого-анатомическими, чем клиническими.

Деформирующий спондилоз (*spondylosis deformans*), так же как и хондроз и остеохондроз — заболевание межпозвоночного диска, хотя по рентгеновскому изображению создается впечатление поражения тел позвонков. Спондилоз развивается в результате дегенеративных изменений на почве старения или преждевременной изношенности диска. В отличие от межпозвоночного хондроза и остеохондроза, при которых дегенеративные изменения происходят во всем диске, при деформирующем спондилозе поражаются преимущественно наружные участки фиброзного кольца. Сужение межпозвоночного пространства не так резко выражено, как при хондрозе или остеохондрозе, оно может и отсутствовать. Деформирующий спондилоз вызывает типичные изменения контура тел позвонков — разрастание больших остеофитов. В отличие от остеофитов, вырастающих при остеохондрозе от краев тел позвонков, остеофиты при деформирующем спондилозе располагаются отступая от угла края позвонка. Большие остеофиты деформирующего спондилоза, увеличиваясь,

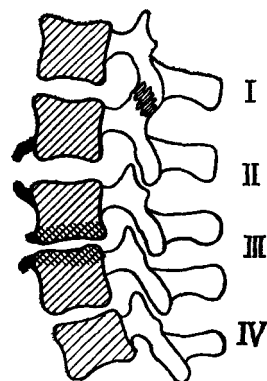


Рис. 173. Дегенеративные изменения в позвоночнике: I — спондилартроз, II — деформирующий спондилоз, III — остеохондроз, IV — межпозвоночный хондроз (сужение диска)

могут сближаться и, перекидываясь над межпозвоночным пространством, сливаться между собой (рис. 173). Образование краевых остеофитов, ограниченное одной парой тел позвонков или малым участком позвоночника, чаще всего обусловлено травматической или воспалительной причиной; распространенное развитие остеофитов типично для дегенеративных изменений. Деформирующий спондилоз локализуется преимущественно в грудном отделе позвоночника, реже в поясничном и шейном отделах.

В грудном и поясничном отделах позвоночника остеофиты при спондилозе располагаются спереди и с боков тел позвонков, в шейном — в участках тел позвонков, расположенных дальше вбок и кзади, у крючковидных отростков (*proc. uncinati*). В последнем случае спондилоз (*spondylosis uncovertebralis*) может обусловить симптомокомплекс, известный под названием «шейной мигрени» («*migraine cervicale*»).

В соответствии с генезом различают несколько видов деформирующего спондилоза. Статический деформирующий спондилоз (*spondylosis deformans statica*), обусловленный функционально-механическими причинами — ранним изнашиванием на почве нарушения нормальной осевой нагрузки, например в результате неправильно сросшегося перелома позвоночника, при структурном сколиозе (паралитическом, врожденном, идиопатическом и др.), при кифозе. Спондилотические изменения, обусловленные нарушением статики, наступают раньше всего на вогнутой стороне искривления позвоночника, спереди при кифозе, сбоку с вогнутой стороны первичной кривизны при сколиозе. Реактивный спондилоз (*spondylosis deformans reactiva*) возникает после разрушения позвонков воспалительным процессом. Спонтанный деформирующий спондилоз (*spondylosis deformans spontanea*) развивается на почве возрастного, а иногда раннего изнашивания дисков.

«Неустойчивый» позвонок представляет собой состояние, при котором один позвонок (значительно реже два позвонка) перемещается относительно нижележащего позвонка кзади и кпереди при движениях позвоночника в сагиттальной плоскости, при сгибании и разгибании. Такое перемещение может наблюдаться в шейном отделе (четвертого шейного позвонка над пятым или пятого позвонка над шестым) и в поясничном (третьего позвонка над четвертым или четвертого позвонка над пятым). Смещение позвонка кпереди происходит при сгибании позвоночника, восстановление нормального положения смещенного позвонка — при разгибании. «Неустойчивый» позвонок наблюдается при дезинтеграции межпозвоночного диска в результате остеохондроза или грубого деформирующего спондилоза, причем если остеохондроз определяется между VI и VII шейными позвонками, то «неустойчивым» позвонком является обычно V шейный. «Неустойчивый» позвонок может наблюдаться также при повреждении дужки позвонка, при переломе суставных отростков, после хирургического удаления пролабирующего диска и при некоторых других патологических состояниях позвоночника. Перемещение «неустойчивого» позвонка клинически неопределимо; оно хорошо видно на рентгенограммах при функциональной рентгенографии.

Спондилартроз (spondylarthrosis). Снижение высоты межпозвоночного диска ведет к нарушению конгруэнтности задних межпозвоночных суставов. Возникающее в результате сближения тел позвонков неправильное взаимное расположение и измененная нагрузка суставных поверхностей обуславливают такие же дегенеративные изменения мелких суставов позвоночника, как и при деформирующем артрозе крупных суставов конечностей. Исходным местом спондилартротических изменений являются преимущественно концы суставных отростков, здесь раньше всего развиваются краевые зубцы. Под суставным хрящом в поздних стадиях спондилартроза обнаруживается типичная склеротическая кайма.

Спондилартрозы обычно сочетаются с остеохондрозом позвонков, редко с деформирующим спондилозом. Распространенные деформации позвоночника, такие, как структурный сколиоз, обуславливают спондилартроз многих мелких суставов; в тех же случаях, когда деформация ограничена одним-двумя позвонками, например после изолированного перелома тела позвонка, изменения наблюдаются в одной-двух парах мелких суставов.

Дегенеративные изменения ограничивают в значительно меньшей степени подвижность позвоночника, чем воспалительные заболевания. В отличие от воспалительных заболеваний позвоночника, при которых наблюдается концентрическое ограничение движений, при дегенеративных изменениях подвижность обычно ограничивается неравномерно в различных направлениях. Функциональные нарушения позвоночника возникают при дегенеративных изменениях, с одной стороны, механически, вследствие уменьшения высоты межпозвоночных дисков и потери синхондрозом позвонков присущей им эластичности, с другой, — рефлекторно, под влиянием мышечного напряжения, блокирующего движения позвоночника.

При межпозвоночном хондрозе наблюдается болезненная тугоподвижность шейного или поясничного отдела позвоночника, резкая рефлекторная напряженность длинных мышц спины, трапециевидной мышцы и др. При наклоне туловища или головы кпереди не происходит кифозирования в шейном или поясничном отделе позвоночника вследствие реф-

лекторно болевой фиксации, при разгибании не наблюдается хорошо заметного в нормальных условиях усиления лордоза. Сглаженные, почти лишенные физиологических искривлений шейный и поясничный отделы позвоночника сохраняют при движениях в передне-заднем направлении выпрямленное положение. Такие же изменения подвижности наблюдаются при вторичном остеохондрозе позвоночника.

При первичном остеохондрозе подвижность позвоночника бывает обычно мало ограничена, хотя движения позвоночника болезненны.

Клинически отличить межпозвоноковый хондроз от остеохондроза очень трудно, иногда невозможно. С известными оговорками можно сказать, что для хондроза характерно болезненное ограничение функции позвоночника, статической и динамической нагрузки, для первичного остеохондроза позвонков — боли при движениях позвоночника без значительного ограничения подвижности.

При деформирующем спондилозе клинические симптомы слабо выражены. Если исследование проводят при наличии у больного болей, то определяется спазм длинных мышц спины, ограничивающий движения преимущественно в каком-либо одном направлении. В промежутках между болями разгибание спины обычно замедленно и затруднено. Правильный ритм сгибания позвоночника нарушен при разрастаниях больших остеофитов, срастающихся в скобки, спаивающие смежные позвонки.

Спондилартроз характеризуется болями и тугоподвижностью позвоночника, особенно ограничено болезненное разгибание. Исследование обнаруживает защитный мышечный спазм и боли при активных и пассивных движениях позвоночника, амплитуда которых заметно уменьшена. Так как Спондилартроз возникает в результате нарушения конгруэнтности мелких суставов на почве уменьшения высоты дисков, то очень часто он обнаруживается при дегенеративных изменениях дисков, особенно при межпозвоноковом хондрозе.

Трофические изменения позвоночника, спондилопатии, спондилартропатии довольно редки.

Спондилопатия при чешуйчатом лишае, псориазе (*spondylorathia psoriatica*) протекает клинически с ограничением подвижности и болями при движениях позвоночника. Рентгенологически обнаруживаются паравертебральные окостенения. Паравертебральные боковые оссификаты имеют вид тонких, отделенных от тел позвонков одиночных или множественных костных разрастаний. Течение заболевания медленное, крадущееся, без лихорадки. Одновременно со спондилопатией могут наблюдаться прогрессирующие псориатические артропатии конечностей, протекающие с развитием деформаций, контрактур и атрофии. Кожные симптомы обычно предшествуют спондилопатиями: ухудшение кожных изменений при чешуйчатом лишае сопровождается обострением спондилопатии.

Существование псориатических спондилартропатий иногда отрицают, считая их ревматоидными спондилартритами, случайно присоединившимися к псориазу. При длительном течении заболевания движения позвоночника исчезают и отличить клинически, а иногда и рентгенологически псориатическую спондилопатию от анкилизирующего спондилита (*spondylitis ankylopoetica*, болезнь Бехтерева) или от гиперостозного спондилоза (*spondylosis hyperostotica Forestier*) почти невозможно.

Спондилартропатия при охронозе (алкаптонурии) — *spondylorathia ochronotica, alcaptonurica*. Под охронозом понимают черное окрашивание хрящевой и плотной соедини-

тельной ткани, сухожилий, связок, заканчивающееся тяжелой дегенерацией и некрозом. Наряду с указанными анатомическими образованиями некрозу подвергается межпозвоночный диск. На коже появляются темные (от серо-коричневого до черного) пятна. Охроноз не представляет собой отдельной нозологической единицы. Различают две формы охроноза: эндогенную, в основе которой лежит врожденное нарушение белкового обмена веществ (ферментативного расщепления), и экзогенную, приобретенную, возникающую при длительном применении карболовой кислоты (фенола), например при лечении хронических язв голени. Моча больного при стоянии делается темной (алкаптонурия).

Движения позвоночника при *spondylopathia ochronotica* в конечных фазах заболевания резко ограничены, особенно в поясничном, а затем и в грудном отделах. Ограничение подвижности в шейном отделе обычно резко выражено, чем при остеохондрозе позвонков. Следует подчеркнуть клинически важную особенность охронотической спондилопатии: несоответствие между малой болезненностью позвоночника и значительным ограничением подвижности. Заболевание начинается медленно, постепенно прогрессирует; значительные изменения позвоночника наступают через 6—8 лет после появления первых признаков заболевания.

При неврогенных спондилопатиях наблюдаются множественные деформации позвонков, возникающие в связи с заболеванием центральной нервной системы. У больных определяются расстройства различных видов чувствительности и другие неврологические симптомы, характерные для ведущего заболевания. Начало неврогенной спондилопатии может протекать с изменениями, которые легко могут быть приняты за спондилез; позднее неврогенная спондилопатия проявляется такими тяжелыми и распространенными разрушениями позвоночника, что диагноз заболевания становится совершенно ясным. Самыми частыми причинами неврогенной спондилопатии являются спинная сухотка (*spondylopathia tabica*), поражающая кроме позвоночника крупные суставы, а также сирингомиелия (*syringomyelia*). При сирингомиелитической спондилопатии поражаются кроме позвоночника суставы верхних конечностей. Спондилопатия при сирингомиелии протекает на фоне структурного сколиоза, расположенного в верхне-грудном отделе позвоночника.

Имеются указания на встречающуюся иногда спондилопатию при сахарном диабете. Характерной особенностью расстройства подвижности позвоночника при спондилопатии любой этиологии является поражающее несоответствие между морфологическими изменениями и степенью расстройства движений: сравнительно небольшое ограничение подвижности позвоночника при тяжелом деструктивно-гипертрофическом поражении позвонков.

Протяженность и особенности ограничения подвижности позвоночника типичны для определенных заболеваний. Позвоночный столб может быть полностью обездвижен на всем протяжении от шейного до поясничного отдела включительно. Полную неподвижность позвоночника обнаружить легко. Для этого не требуется применения каких-либо специальных приемов. Поворот туловища в сторону, наклон вперед и назад происходит с помощью конечностей, главным образом нижних. Такое движение бывает обычно недостаточным и дополняется обращением взгляда в нужном направлении. Ригидный позвоночник фиксирован в согнутом, кифотическом положении, вследствие чего поза при сидении отличается от нормальной; больной обычно может лежать только на бо-

ку. Полная распространенная неподвижность позвоночника может сопутствовать ревматоидному полиартриту. Хронический ревматоидный спондилартрит может протекать изолированно, без вовлечения в процесс суставов конечностей. У детей ревматоидный спондилартрит сопровождается поражением суставов конечностей, спленомегалией и генерализованной лимфаденопатией (болезнь Still). У взрослых наблюдается распространенная неподвижность позвоночника при анкилозирующем спондилите (болезни Бехтерева), гиперостозном спондилозе (*spondylosis hyperostotica Forestier*), в поздней стадии псориатической спондилопатии.

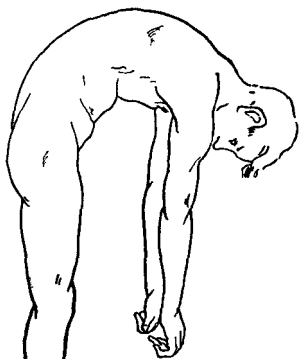


Рис. 174. У здорового при наклоне кпереди позвоночник образует равномерную дугу

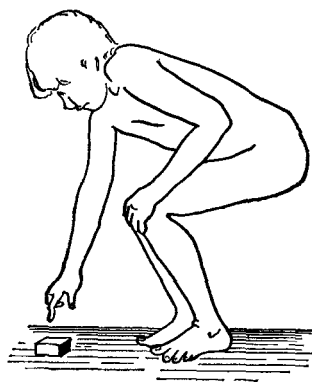


Рис. 175. Исследование при фиксированном позвоночнике. Наклонение кпереди совершается за счет сгибания в тазобедренных и коленных суставах; позвоночник остается ровным, как палка

Фиксация позвонка в передне-заднем направлении определяется при активном сгибании больного кпереди.

Вместо образования равномерной дуги (рис. 174) позвоночник остается выпрямленным, и наклонение кпереди совершается за счет сгибания в тазобедренных суставах (симптом ныряния). Дальнейшее сгибание делается возможным только при условии приседания, т. е. при одновременном сгибании в коленных суставах. Для того чтобы это выявилось особенно хорошо, исследуемому предлагают поднять с пола какой-либо предмет (рис. 175).

У детей определять ригидность позвоночника удобно, положив ребенка на живот. Если приподнимать ребенка над поверхностью стола за ножки, то нормально позвоночник образует дугу с радиусом кривизны, уменьшающимся по направлению к поясничному отделу позвоночника: спина становится более или менее вогнутой, позвоночный столб образует дугу (рис. 176). При патологической фиксации позвоночника при этой манипуляции остается ровным, как палка: спина не прогибается, и вместе с тазом над поверхностью стола приподнимаются живот и грудь исследуемого (рис. 177).

Фиксация позвоночника во фронтальной плоскости может быть обнаружена по ограничению боковых движений. Боковую подвижность лучше всего изучать, усадив больного спиной к себе. Наклон туловища вбок при неограниченных движениях позвоночного столба сопровож-

дается равномерным дугообразным его искривлением (рис. 178, а). При фиксированном позвоночнике боковой наклон туловища уже не дает дугообразного искривления линии остистых отростков: она остается ровной, движение в сторону ограничено. При локализации патологического процесса в нижнегрудном или верхнепоясничном отделе можно в некоторых случаях впасть в ошибку, не обнаружив имеющейся фиксации. Причиной ошибки обычно служит значительная подвижность нормального нижнепоясничного отдела позвоночника, маскирующая ригидность вышележащих отделов позвоночного столба (рис. 178, б).

Фиксация вращательных движений определяется в положении больного стоя, спиной к врачу. Попеременно фиксируя таз с одной и с дру-

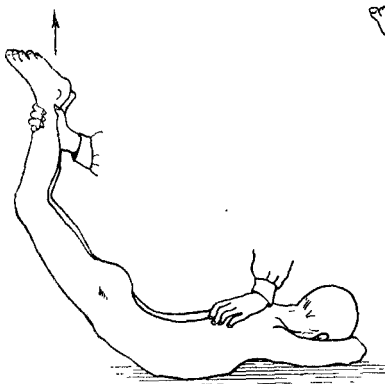


Рис. 176. У здорового ребенка при поднимании за ноги позвоночник образует равномерную дугу

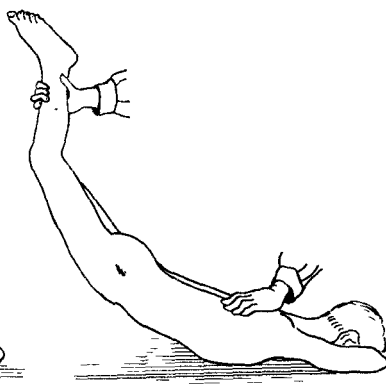


Рис. 177. При поднимании за ноги ребенка с фиксированным позвоночником (туберкулезный спондилит?) он остается в выпрямленном положении

гой стороны, врач предлагает больному повернуться в сторону, противоположную фиксированной стороне таза. Еще удобнее исследовать вращательные движения позвоночника, усадив больного на табурет.

Характерное ограничение подвижности позвоночника наблюдается при так называемом синдроме пояснично-бедренно и разги-

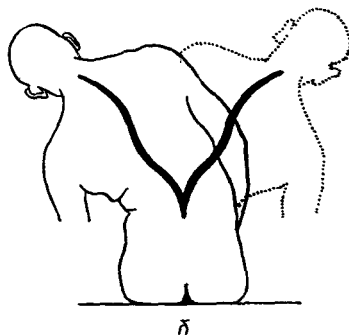
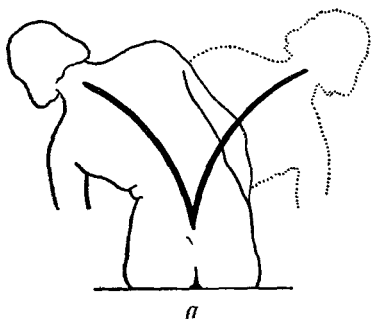


Рис. 178. У здорового при наклоне туловища вбок позвоночник образует равномерную дугу (а); ложная неограниченная боковая подвижность может обнаруживаться при фиксации нижнегрудного отдела позвоночника и верхнепоясничного; значительная подвижность в нижнепоясничном отделе маскирует ригидность вышележащих отделов (б)

бательной ригидности. Сущность изменений состоит в одновременной фиксации поясничного отдела позвоночника и тазобедренных суставов. Клинически пояснично-бедренная ригидность проявляется весьма выразительно. Обнаруживаются следующие три типичных симптома.

1. Фиксированный поясничный лордоз. Усилен и удерживается напряжением мышц — разгибателей поясничного отдела позвоночника. Стоящему больному предлагают наклониться кпереди, чтобы достать пол руками. Такое движение оказывается для него затруднительным, так как поясничный лордоз не выравнивается, остается неизменным. Поясничный лордоз сохраняется также при лежании на спине и на боку.

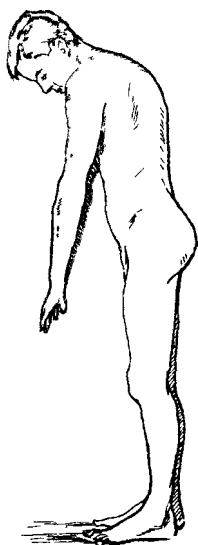

Рис. 179 Пояснично-бедренная разгибательная ригидность. При наклоне кпереди усиленный поясничный лордоз остается неизменным; при разогнутых коленях сгибание в тазобедренных суставах невозможно

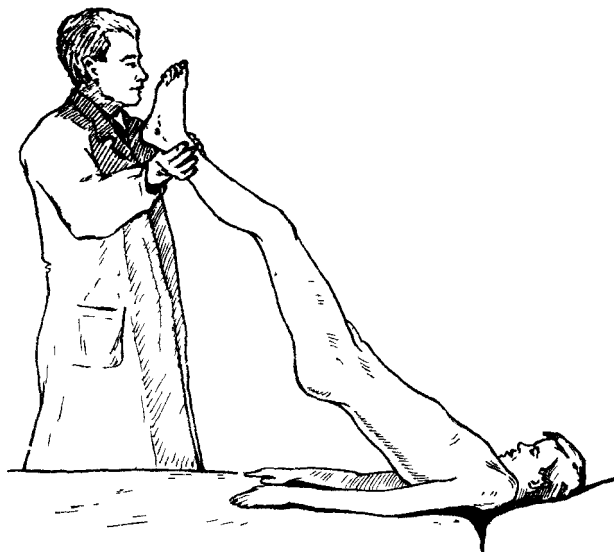


Рис. 180. Получение симптома «доски» при поднимании больного, лежащего на спине, за ноги при пояснично-бедренной разгибательной ригидности

При разогнутых коленях сгибание в тазобедренных суставах невозможно, вследствие чего наклон больного кпереди еще резче ограничен (рис. 179).

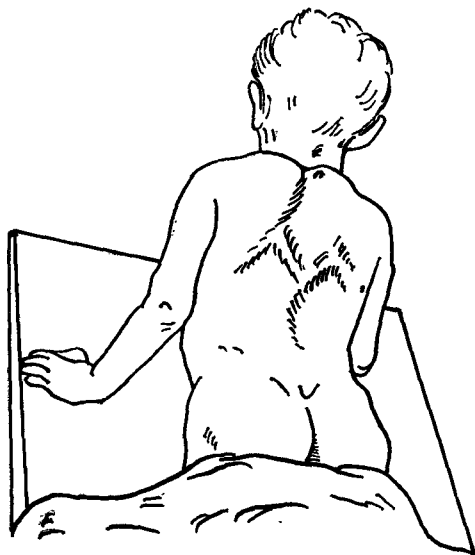
2. Симптом «доски». Лежащего на спине с разогнутыми коленными суставами больного можно поднять за стопы только в выпрямленном положении, туловище и тазобедренные суставы остаются разогнутыми, скованными, как доска, при поднимании сохраняют соприкосновение с ложем только надплечья (рис. 180).

3. Толчкообразная походка, при которой больной передвигается со слегка согнутыми тазобедренными и коленными суставами, живот больного выпячен и вследствие усиленного поясничного лордоза увеличен грудной кифоз.

Пояснично-бедренная разгибательная ригидность бывает обычно

двусторонней, но изредка встречаются односторонние формы. В последнем случае толчкообразная походка отсутствует. В основе симптомокомплекса разгибательной пояснично-бедренной ригидности лежит интра-, экстрадуральное раздражение поясничных нервных корешков различной этиологии (выпадение межпозвонкового диска, спондилолистез, опухоли оболочек, плоские воспалительные сращения корешков и др.).

Иногда, особенно у тучных субъектов, трудно определить на глаз-движения в грудном и поясничном отделах в сагиттальной плоскости.



Существенную помощь может в таких случаях оказать описанный выше прием сравнительного измерения расстояния между остистыми отростками в двух положениях — выпрямленном и согнутом кпереди. Разница в расстоянии между остистыми отростками при согнутом и разогнутом позвоночнике позволяет определить степень ограничения подвижности.

Рефлекторное мышечное напряжение в грудном отделе позвоночника удобно определять по Корневу (1927). При разгибании

Рис. 181. Симптом «вожжей» Корнева при туберкулезном спондилите

спины или при поколачивании молоточком по внутреннему краю лопатки под кожей вырисовываются в случаях свежего туберкулезного спондилита нижнегрудного и верхнепоясничного отделов мышечные тяжи в виде «вожжей» по обеим сторонам позвоночника (рис. 181); они тянутся от пораженного позвонка к углам лопатки.

Определение стойкости деформации позвоночника имеет решающее значение для оценки степени тяжести наступивших изменений, а следовательно, для выбора соответствующего метода лечения. Вначале следует выяснить, возможна ли активная коррекция деформации. Для этого больному предлагают выпрямиться. Выпрямление позвоночника легче происходит, если больной поднимет руки вверх и сделает глубокий вдох. Возможность активного устранения деформации позволяет отличить осаночный сколиоз от анатомически обусловленной деформации позвоночника структурного сколиоза. Само собой разумеется, при этом определяют не только устойчивость сколиоза, кифоза или чрезмерного лордоза, но и состояние крыловидной лопатки, мышечной недостаточности живота, ненормального наклона таза и др. Цель исследования заключается в определении корригирующей способности активного мышечного напряжения.

Определение активной коррекции структурного сколиоза. Первичная (главная) кривизна структурного сколиоза, как известно, малоподвижна и плохо поддается коррекции, которая обычно

бывает неполной. Исследуют больного в положении сидя. При правостороннем поясничном или пояснично-грудном сколиозе у сидячего на табурете больного приподнимают правую половину таза, подкладывая под правую ягодицу мешочек с песком. Приподнимают правую половину таза настолько, насколько больной может самостоятельно, без внешней поддержки сохранить в таком положении равновесие. При левостороннем сколиозе приподнимают мешками с песком левую ягодицу.

Осмотр спины сидячего больного или, что лучше, изготовление в таком положении передне-заднего рентгеновского снимка позвоночника дает возможность определить максимально возможную коррекцию сколиоза поясничного или пояснично-грудного отдела. Если дуга искривления позвоночника не корригируется или коррекция неполная, то кривизна является первичной (главной). Полная коррекция указывает на то, что дуга искривления — вторичная (компенсаторная).

Возможность пассивного исправления деформации позвоночника у детей определяют, потягивая ребенка за голову. Прodelьвать это нужно осторожно, не приподнимая ребенка над полом. Если такое ис-

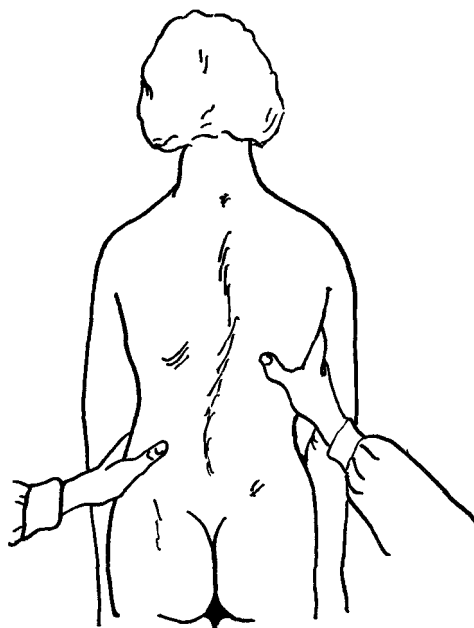


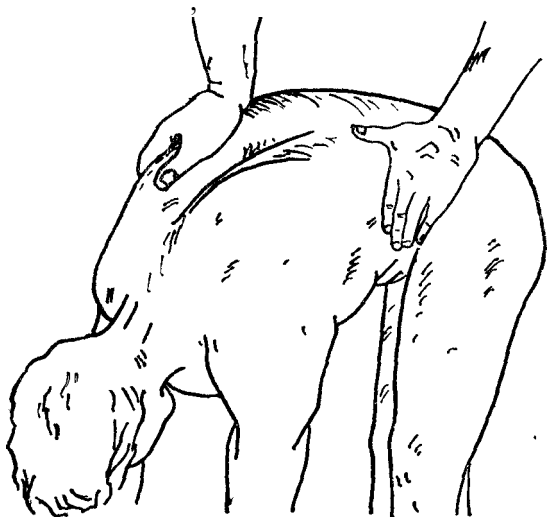
Рис. 182. Определение стойкости бокового искривления позвоночника при сколиозе. Полное выравнивание достигается только в случае нефиксированного сколиоза

следование не дает достаточных сведений о стойкости деформации, то ребенка можно приподнять, взяв его под локти или за приподнятые вверх руки. Умеренное искривление позвоночника при таком исследовании может полностью исчезнуть. Искривление более стойкое исчезает не полностью, частично, причем сравнивая деформацию позвоночника при полной нагрузке и при разгрузке приподниманием над полом, получают представление, насколько деформация фиксирована и в какой степени естественная нагрузка в положении стоя усиливает искривление.

Устойчивость деформации позвоночника может быть определена пассивным сгибанием туловища лежащего больного в направлении, противоположном искривлению. Такой прием пригоден при исследовании сколиозов у подростков. Ясное представление о стойкости бокового искривления получают также путем надавливания рукой на вершину кривизны и противодействия на нижележащий отдел, где позвоночник образует максимальное противоискривление, или на таз (рис. 182).

Степень возможной коррекции реберного горба при структурном сколиозе определяют следующим образом. Больному предлагают наклониться вперед и одновременно вбок, в направлении, про-

тивоположном реберному горбу: при правостороннем реберном горбе — кпереди и влево, при левостороннем — кпереди и вправо. Врач кладет руку на вершину реберного горба, упершись другой в таз больного. Производя всей кистью медленное непрерывное давление на вершину горба, исследующий предлагает больному полностью разогнуться (рис. 183). Примерно то же следует повторить при определении возможности самокоррекции сколиоза и реберного горба. В этом случае врач не производит давления, а сам больной в положении наклона туловища вперед и вбок устанавливает одну руку на вершине реберного горба, а другой



упирается в таз, выпрячляется и, надавливая руками, корригирует сколиоз и горб.

Устойчивость кифоза определяют, усадив больного на табурет. Захватывают руками сзади надплечья больного и, поставив свою стопу позади больного

Рис 183. Определение стойкости реберного горба при сколиозе. Больной наклоняется одновременно кпереди и вбок, в противоположную от горба сторону. Врач одной рукой надавливает на горб, а другой рукой фиксирует таз больного. После этого больной медленно разгибается. Врач равномерно давит на реберный горб

на табурет, упираются коленом в вершину кифотического искривления. Потягивая надплечья больного кзади и одновременно осторожно надавливая коленом на область кифоза, получают известную коррекцию деформации, указывающую на степень ригидности ее. Исследование нужно проводить медленно, деликатно, без применения грубой силы, иначе (кроме непривлекательности зрелища) оно может оказаться болезненным. Ригидность рефлекторного болевого люмбишиалгического сколиоза проверяют осторожным потягиванием больного за голову или боковым давлением на туловище исследуемого.

Стойкость бокового искривления при сколиозе определяют путем надавливания рукой на вершину кривизны (см. рис. 182). У детей фиксацию сколиоза можно определить, приподнимая осторожно ребенка за голову.

Боли в спине возникают при различных заболеваниях, имеющих отношение к анатомическим образованиям спины (к позвоночнику, содержанию спинномозгового канала, к мышцам и фасциям спины) и не имеющих к ним отношения. Внутренние болезни грудной, брюшной и тазовой полостей, такие, как заболевания сердца, легких, поджелудочной железы, желчного пузыря, почек, кишечника, женских половых органов, сигмовидной и прямой кишки, предстательной железы и семенного пузырька, могут протекать с болями в спине (см. рис. 120). Другими словами, боли в спине не обязательно результат заболевания позво-

ночника, они могут быть обусловлены как ортопедическими заболеваниями, так и внутренними, хирургическими, гинекологическими, урологическими, нервными болезнями.

При заболеваниях позвоночника боли в спине — самая частая жалоба и обычно наиболее ранний (до определенного времени единственный) симптом патологического процесса. Поэтому боли в спине требуют тщательного и всестороннего исследования больного. Анализ болевых ощущений не всегда позволяет сразу разобраться в характере заболевания, но зато он дает возможность определить, где локализируются патологические изменения. Желательно, чтобы больной сам указал локализацию болей. Если он не может сделать этого словесно, то выручить может указательный палец больного. Показываемое больным место обычно при исследовании маркируют на коже.

Боли выявляют при самых разнообразных патологических изменениях позвоночника: при инфекционных процессах, спондилитах и спондилартритах, травмах, последствиях аномалии осанки и статической недостаточности, дегенеративных изменениях первичных и вторичных, злокачественных опухолях, патологических образованиях внутри позвоночника, деструктивных процессах в позвонках, при спазме или раздражении паравертебральных мышц и изменениях фасций спины. Поэтому в ряде случаев, особенно в ранних стадиях заболевания и при повреждениях области позвоночника, требуется неврологическое исследование больного для исключения органического заболевания нервной системы или для топической диагностики.

В неясных для невропатолога случаях невралгий и вторичных радикулитов врач-ортопед, консультирующий больного, должен выяснить, являются ли позвоночник и окружающие его ткани источником болей. Если источник болей — позвоночник, поставить диагноз, если нет — исключить заболевание позвоночника и углубить исследование, чтобы выяснить состояние внутренних органов.

Интенсивность болей в спине оценить труднее, чем боль в любом другом месте. Известное значение может иметь манера, с которой о пей рассказывают, выражение лица, объем помех в обыденных действиях. Известно, что долго существующие боли в спине часто сочетаются с невротической личностью. Однако неправильно предвзято предполагать, что боли в спине являются всецело психогенными только потому, что больной может оказаться эмоциональной личностью и что органическую причину болей врач не может распознать. Органическая основа имеется почти при каждой жалобе на боли в спине.

Объективные признаки имеющихся болей в позвоночнике получают, ощупывая паравертебральные мышцы. Рефлекторно напряженная мускулатура на ощупь производит впечатление плотной, плотнее, чем нормальные, ненапряженные мышцы (симптом мышечной бдительности). В зависимости от локализации патологического процесса и интенсивности болей мышечный спазм разгибателей спины может быть на одной стороне или на обеих. Активные движения при мышечном спазме ограничены под влиянием болевой мышечной ригидности, шейный и поясничный лордозы выравниваются. Иногда под влиянием болевой ригидности разгибателей спины обнаруживается увеличение лордоза поясничного отдела, срединная борозда спины между выступающими валиками напряженных разгибателей делается более глубокой. Изменения физиологических искривлений позвоночника под влиянием болевой ригидности мышц хорошо заметны при осмотре больного

сбоку и на боковой рентгенограмме соответствующего отдела позвоночника.

Различают: а) спонтанные боли, несвязанные с движениями позвоночника; б) боли, вызываемые движениями позвоночника; в) болезненную чувствительность, обусловленную давлением, толчком или нагрузкой; г) отраженные или иррадиирующие боли. Каждый из перечисленных видов болей имеет свое диагностическое значение. В зависимости от особенностей патологического процесса отдельные виды болей бывают изолированными или соединенными в определенные комбинации. Переход одного вида боли в другой, присоединение к определенному виду боли другого вида (равным образом, как и прекращение), например присоединение к спонтанной боли иррадиирующих болей или исчезновение их, отражают динамику патологического процесса.

Исходя из диагностических соображений, боли в спине оценивают в зависимости от их локализации (отдел позвоночника) и характера. Различают боли острые и хронические, иногда между острыми и хроническими болями нет резкой, разделяющей их границы, поэтому несколько условно принято под острыми понимать боли с резким и быстрым началом, с короткой продолжительностью, под хроническими — боли, имеющие большую продолжительность с наличием ремиссий или без них, независимо от того, было ли начало острым или нет.

Острые боли в шейном отделе позвоночника сопровождаются обычно рефлекторным мышечным напряжением, острой тугоподвижностью шеи, фиксирующей голову в вынужденном положении, это так называемая «острая кривошея» (*torticollis acuta*). Причиной острой кривошеи могут быть травматические повреждения шейных позвонков или фасций шеи, воспалительные заболевания, такие, как ревматоидный полиартрит (болезнь Grisel), редко острая протрузия диска. Чаще всего наблюдается острая тугоподвижность шеи при самых обычных движениях и больные связывают ее обычно с сидением на сквозняке. Причиной острой кривошеи могут быть мышечно-фасциальные уплотнения (миогелозы).

В грудном отделе острые боли случаются реже, чем в шейном. Они похожи на боли в шейном отделе и иногда начинаются внезапно при кашле, чихании, протягивании рук над головой. Боли распространяются вдоль межреберных нервов, отдают в молочную железу, в переднюю часть грудной клетки, симулируя висцеральные заболевания; они могут сопровождаться спазмом брюшных мышц, дыхание делается болезненным.

Поясничная область — самая частая локализация острых болей в спине, хорошо известных под названием «прострел» (*lumbago*). Тяжесть болей при простреле сильно варьирует от внезапных резких, настолько сильных, что больной теряет способность двигаться, до сравнительно терпимых, при которых болезненные движения затрудняют самообслуживание, поворот в кровати, вставание, особенно мучительно выпрямление из сидячего положения. Возможны иррадиирующие боли в пах, ягодицу, боковую поверхность бедра. Болезненность и спазм поясничных мышц бывают выражены с одной стороны больше, чем с другой, иногда обнаруживается напряжение мышц живота. Причина прострела часто остается невыясненной. Из известных причин прострела, имеющих анатомическую основу, можно назвать протрузию межпозвоночного диска, острую крестцово-подвздошную дисторзию, разрыв межостистой связки, неустойчивый позвонок, миофасциальные уплотнения, поперечно-крестцовый артроз (*arthrosis transversosacralis*). Острые боли в спине, на-

чавшиеся острой кривошеей или острым прострелом, могут позднее перейти в хронические с иррадиацией вдоль руки (брахиалгия) или ноги (ишиалгия).

Спонтанные боли не зависят от движений позвоночника и могут быть обусловлены дегенеративными изменениями межпозвоночных дисков, заболеванием тел позвонков, деструкцией, вызванной воспалительным процессом (остеомиелитом, туберкулезом), опухолью позвонка, особенно вторичной, метастатической. При первичном остеохондрозе больной испытывает боли в позвоночнике по утрам, при вставании с постели. Они имеют характер тупых, сверлящих, усиливающихся после длительного покоя или вынужденного положения, например при езде в поезде или автомашине, при работе в согнутом положении.

При болях, связанных с движениями позвоночника, очень важно установить, в какой момент движения возникает боль. Если боли при движении в определенный момент прекращаются, следует зарегистрировать положение позвоночника в момент прекращения болей. Исследование должно быть проведено при всех движениях — ротационном, сгибании и разгибании позвоночника. Иногда возврат в выпрямленное положение из сгибания может быть болезненнее первоначального движения; при прохождении участка болезненных движений разгибание производит впечатление бокового скручивания позвоночника. Болезненное разгибание позвоночника типично для спондилартроза. Может наблюдаться разница в объеме болезненных движений в положении стоя и сидя.

Каким образом больной идет к кушетке, какую позу принимает лежа на ней, как меняет одно положение на другое,— все это дает ценные указания относительно тяжести болей и зависимости их от определенного положения и движений позвоночника. Сознательное или неосознательное преувеличение симптомов может быть выявлено по тому, как лежит больной. Больной, который при сидении не может согнуть спину, неожиданно лежит с согнутыми тазобедренными и коленными суставами с увеличенным поясничным кифозом. При остром простреле движения позвоночника на всем его протяжении ограничены из-за болезненности, мышцы спины спастически напряжены. Позднее движения остаются болезненными и ограниченными в одном направлении, обычно наиболее болезненно сгибание вперед, наклон вбок в одну из сторон или разгибание. Сохранение полностью безболезненного движения позвоночника в одном каком-либо направлении является важным диагностическим признаком механической причины болезненности. Оно исключает воспалительное заболевание позвоночника (спондилит, спондилартрит), которое протекает с концентрической болевой тугоподвижностью позвоночника, ограничивающей движения позвоночника во всех направлениях одинаково.

Болезненная чувствительность дает при исследовании возможность определить локализацию патологического процесса и его распространенность. Иногда вместе с местной болезненной чувствительностью появляются одновременно отраженные боли, иррадиирующие вдоль распространения нервов.

Область, надавливание на которую или поколачивание вызывает иррадиацию болей, именуют пусковой точкой или пусковой областью. Болезненную чувствительность исследуют, как известно, **поколачиванием** (перкуссией) по концам остистых отростков, в местах прикрепления мышц к кости, давлением на остистые отростки или **промежутки** между остистыми отростками, на суставные или поперечные **отростки**.

Надавливание или поколачивание по остистому отростку вызывает появление местной болезненности при переломе, при воспалительном очаге в позвонке; при грыже диска появляется резкая стреляющая боль, стоящий больной при перкуссии по остистому отростку на уровне грыжи как будто «надламывается».

Давление на остистый отросток «неустойчивого» позвонка вызывает ограниченную болезненность, причем давление на соседние остистые отростки остается безболезненным. При деформирующем спондилозе болезненная чувствительность ощущается при давлении или поколачивании по остистым отросткам нескольких позвонков. Острая болезненность от давления на поперечные отростки — типичный признак перелома поперечных отростков, такое же надавливание при *arthrosis transversosacralis* вызывает меньшую болезненность. Болезненную чувствительность и боли можно обнаружить давлением между остистыми отростками, в межостистых промежутках при разрыве межостистых связок («пружинящая» спина). Болезненность местная с иррадиацией болей в ногу ощущается больным при давлении на остистые отростки четвертого-пятого поясничных позвонков, если протрузия диска расположена на этом уровне. Местная болезненность с иррадиацией в руку и кисть наблюдается при перкуссии или надавливании на остистые отростки при грыже диска в шейном отделе позвоночника.

Мышечно-фасциальные боли выявляют надавливанием в зоне мышечных прикреплений к кости. Местная болезненность бывает отчетливо выражена при давлении пальцем в тех местах, где мышечные волокна отходят прямо от кости без промежуточного сухожилия (например, в области начала ягодичных мышц на крыле подвздошной кости или на крестце, начала мышц разгибателей спины на крестце, начала квадратной поясничной мышцы на 12-м ребре, ромбовидных мышц на позвоночном крае лопатки). Одновременно с болезненной чувствительностью при надавливании могут появляться отраженные боли. Например, надавливание в области начала ягодичных мышц вызывает появление болей в ягодице, задней поверхности бедра и голени, на позвоночный край лопатки — вдоль руки по направлению к кисти. Ощупывание и давление на мышечные уплотнения (миогелоз) вызывают местные боли.

Здесь уместно подчеркнуть, что диагноз заболевания позвоночника не может основываться на каком-либо одном симптоме, например на местной болезненности при ощупывании. При распознавании заболевания нужно принимать во внимание и должным образом оценивать возможно большее число симптомов.

Неврологическое исследование имеет очень большое значение для диагноза и прежде всего для определения локализации поражения. Сегментарно ограниченное нарушение чувствительности и распространение стреляющей боли — надежнейшие диагностические признаки топического диагноза заболеваний позвоночника. Повреждения и артриты верхних шейных позвонков могут сопровождаться невралгией большого затылочного нерва (п. *occipitalis major*). Местная болезненность в таком случае определяется надавливанием в области треугольника, образованного задней большой прямой мышцей головы, верхней и нижней косыми мышцами (*m. rectus capitis post, major, m. obliquus capitis super., m. obliquus capitis infer.*).

Отраженные боли распространяются вдоль затылка к темени и ко лбу. Глубокие задние мышцы шеи напряжены. Поражение средних шейных позвонков С3—С5 вызывает боли вдоль поверхностного шейного

сплетения с его ветвями — ушной, затылочной, шейной и надключичной (п. п. *auricularis magn.*, *occipitalis min.*, *cutanei dors*, *cervic.*, *supraclaviculares*). При вовлечении в патологический процесс нижних шейных позвонков С?—Тн₁ могут возникать боли вдоль плечевого сплетения, а также парестезии, различные по типу. Тип парестезии зависит от раздражения или сдавления тех или иных корешков: раздражение корешков С₆—С? вызывает парестезию второго и третьего пальцев кисти, корешков С?—Тн₁ — парестезию по локтевому типу. Патологические процессы в верхних грудных позвонках вызывают боли, распространяющиеся по внутренней поверхности руки и передней поверхности груди. Поражение в области позвонков Т₅—Т₁₀ характеризуется появлением межреберной невралгии. При локализации изменений в нижнегрудном и поясничном отделах боли распространяются вдоль паха, наружной поверхности ягодицы и передней поверхности бедра.

Иррадирующие боли, возникающие при разрыве межостистых связок, могут создавать диагностические трудности при комбинированных повреждениях позвоночника — переломах, осложненных разрывом межостистых связок. Компрессионные переломы двенадцатого грудного и первого поясничного позвонков дают иногда стойкие, с трудом поддающиеся лечению боли не в области перелома, а ниже, в пояснично-крестцовом отделе. Их можно выявить, надавливая пальцем в промежутке между остистыми отростками четвертого и пятого поясничных позвонков.

Иногда в месте разрыва межостистых связок заметно небольшое углубление. Разрыв наступает одновременно с переломом, но в свежем случае разрывы обычно не распознаются, так как их маскирует более тяжелое повреждение — компрессионный перелом позвонка. Позже, когда постельный режим заканчивается и больной переходит в вертикальное положение, т. е. когда позвоночник начинает испытывать нагрузку, обнаруживаются последствия повреждения связок: появляется статическая недостаточность позвоночника, боли.

Разрывы над- и межостистых связок между четвертым и пятым поясничными позвонками, пятым поясничным и первым крестцовым встречаются и как изолированное повреждение («пружинящая» спина). При повреждении указанных связок часто кроме местной болезненности появляются иррадирующие боли. Повреждение межостистой связки между четвертым и пятым поясничными позвонками вызывает боли в крестце, в наружной и передней поверхности бедра; между пятым поясничным и первым крестцовым — в крестце, по наружной поверхности бедра, в икре и стопе.

Болезненную чувствительность и пусковые области при иррадирующих болях изучают в положении больного стоя, лежа, укладывая больного на живот и при сидении с наклоном туловища кпереди. Повреждение межостистых связок удобно исследовать, усадив больного на пятки (см. рис. 171) или уложив на живот, под который подкладывают для кифозирования поясничного отдела несколько подушек (см. рис. 172).

Хронические боли в позвоночнике, возникающие после острого начала или первично хронически, чаще всего наблюдаются в наиболее подвижных отделах позвоночника, в шейном и поясничном.

Для ориентировки в данных неврологического исследования нужно помнить, что у взрослого нижняя граница спинного мозга расположена на уровне верхней поверхности первого поясничного позвонка, ниже спинной мозг переходит в конский хвост (*cauda equina*). Выше этой границы повреждается спинной мозг, ниже — конский хвост. При переломе

позвоночника, осложненном повреждением спинного мозга, первым вопросом является уровень повреждения, т. е. в зоне какого сегмента поврежден спинной мозг. Каждому сегменту принадлежит определенная часть спинного мозга, из которой выходит одна пара спинальных нервов. Тридцать один спинальный нерв распределен на 8 шейных, 12 грудных, 5 поясничных, 5 крестцовых и 1 копчиковый нерв. Каждый нерв состоит из заднего чувствительного и переднего двигательного корешков. Между порядковыми номерами спинномозговых нервов и позвонками нет соответствия, так как спинной мозг короче позвоночника. Разница в длине равна в шейном отделе единице, верхнегрудном — двойке, нижнегрудном — тройке. Поэтому, например, на уровне 6-го шейного позвонка

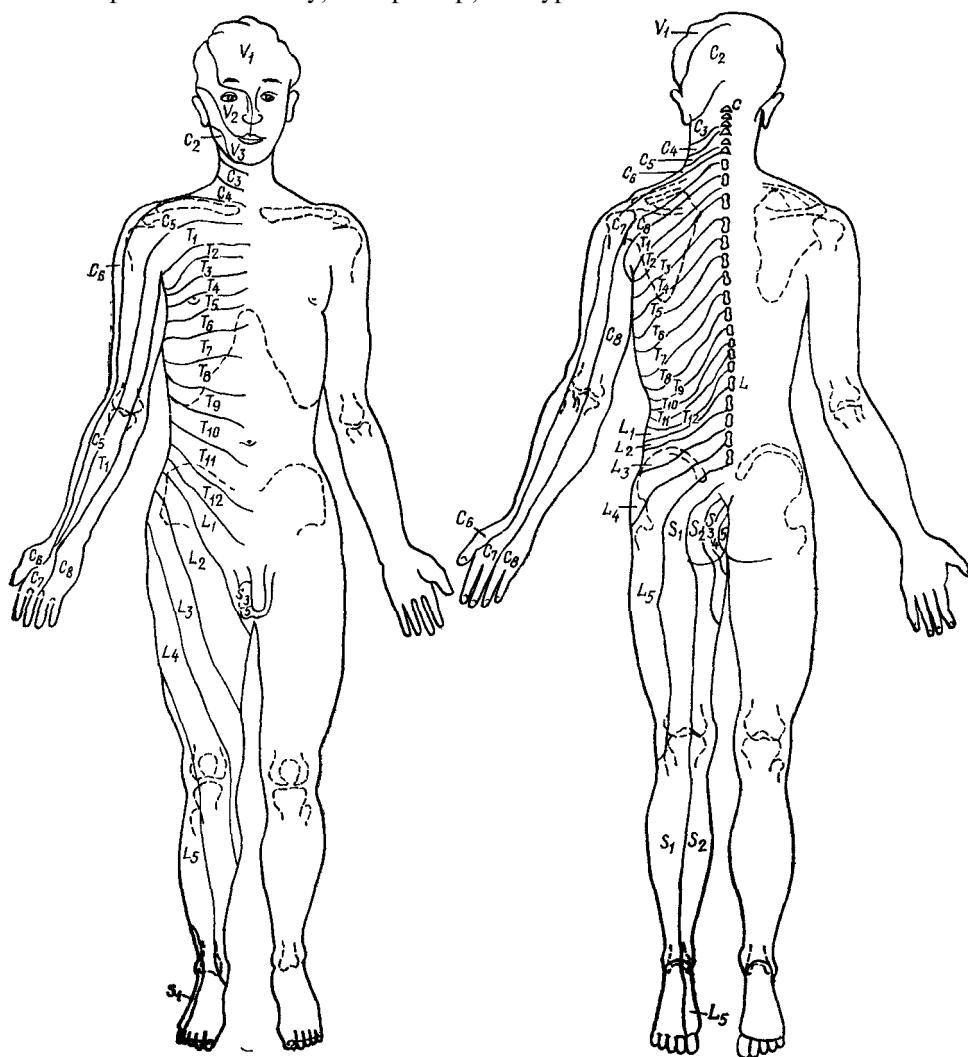


Рис. 184. Дерматоки области сегментарной иннервации чувствительных компонентов спинальных нервов. Если пользоваться в качестве ориентировочных опознавательных точек остистыми отростками, то спинальные сегменты можно найти, применяя следующее правило: в шейной области прибавляют единицу, в верхнегрудной области — двойку, в нижнегрудной — тройку к порядковому номеру остистого отростка

лежит 7-й нервный сегмент, 4-го грудного — 6-й нервный сегмент, 11-го грудного позвонка — 2-й поясничный.

Дерматомы. Область кожи, иннервируемая одним задним чувствительным нервным корешком и его ганглиями через посредство одного или нескольких периферических нервов, называется дерматомом. За исключением первого шейного, имеется столько же дерматомов, сколько спинномозговых сегментов. Так как для большинства врачей, кроме невропатологов, локализация дерматомов трудно запоминаема, то для клинических целей пользуются таблицами чувствительной иннервации (рис. 184).

Миотомы. Мышечная группа, иннервируемая одним спинномозговым сегментом, называется миотомом. Хотя сегментарное распределение двигательных нервов сложнее распределения чувствительной системы (как правило, отдельные мышцы иннервируются более, чем одним сегментом), можно с помощью нижеприведенной схемы (по Gillis, 1969) определить, который из двигательных корешков поражен:

C ₄	Scalenus, trapezius, levator scapulae, diaphragma	
C ₅	Levator scapulae, scalenus, supraspinatus, rhomboideus, infraspinatus, teres minor, biceps, brachialis, deltoideus, brachioradialis, serratus ant., pectoralis maj. (ключ, часть)	Рефлекс двуглавой мышцы
C ₆	Subscapularis, pronatores, teres maj., latissimus dorsi, serratus ant., pectoralis maj.	
C ₇	Triceps, extensores art. radio-carp., digit.	Рефлекс трехглавой мышцы
C ₈ Th ₁	Flexores art. radio-carp., digit., мелкие мышцы кисти	Рефлексы мышц живота
Th ₁₋₁₂	Thenar, hypothenar, interossei Intercostales, abdominales	
L ₂	Quadratus lumborum	Коленный рефлекс
L ₃	Sartorius, adductores, iliopsoas	
L ₄	Quadriceps femoris, abductores	
L ₅	Flexores genu	
Si	Икроножные мышцы	Ахиллов рефлекс
S ₂	Glutei, peronei, tibialis ant., мелкие мышцы стопы	
S ₃₋₄	Мышцы таза	Анальный рефлекс

Хронические шейные и поясничные боли

Шейные боли. Хронические боли в позвоночнике чаще всего наблюдаются в наиболее подвижных его отделах — шейном и поясничном. В грудном отделе хронические боли отмечаются реже. Исследовать шейный отдел позвоночника необходимо при одновременном изучении состояния верхних конечностей.

Деформирующий спондилез шейного отдела позвоночника (spondylosis cervicalis, spondylosis uncovertebralis) — наиболее распространенная причина хронических болей в области шеи в преклонном возрасте. У лиц обоего пола после 55 лет рентгенологические признаки спондилоза чаще имеются, чем отсутствуют. Однако не все они жалуются на болевые симптомы. Клиническое проявление цервикального спондилоза вызывается патологическим состоянием межпозвонкового диска и возможными вторичными изменениями в телах позвонков, в задних межпозвонковых суставах (spondylarthrosis), в оболочках нервных корешков и позвоночных артериях.

Патологические изменения межпозвонкового диска обычно обусловлены возрастными дегенеративными нарушениями его структуры, реже — последствиями повреждения, ускоряющего старение диска. В патологический процесс может быть вовлечен любой межпозвонковый диск, но чаще всего поражаются между пятым и шестым, шестым и седьмым шейными позвонками. Патологическое состояние межпозвонкового диска вызывает типичные изменения смежных позвонков — передние маргинальные разрастания остеофитов (вентральный спондилез). Деформирующий вентральный спондилез иногда сочетается с остеохондрозом позвонков.

Артротические изменения в задних отделах тел позвонков, в области контакта крючковидных отростков (proc. uncinati) называют дорсальным унковертебральным спондилезом (spondylosis dorsalis, uncovertebralis). Маргинальные остеофиты, разрастающиеся на крючковидных отростках, могут быть изолированными, т. е. не сочетаться с изменениями в других участках тел позвонков. Остеофиты унковертебральных сочленений, проникая в межпозвонковые отверстия, сужают пространство и могут сдавливать проходящие в них нервные корешки.

Симптомы цервикального спондилеза зависят от уровня поражения позвоночника. Они могут быть обусловлены а) давлением маргинальных остеофитов на нервные корешки и невральные оболочки (брахиальная невралгия, головные боли); б) давлением на спинной мозг измененного диска, выпятившегося в спинномозговой канал (миелопатия); в) компрессией атероматозно измененных позвоночной и базилярной артерий (vertebro-базилярная ишемия); г) давлением передних остеофитов на пищевод.

Симптомы сдавления нервных корешков возникают обычно у больных старше среднего возраста. Они проявляются парестезиями, поверхностной болезненностью кожи соответствующих дерматомов, глубокими болями, слабостью мышц плечевого пояса (трапециевидной, широкой мышцы спины, большой грудной мышцы), тугоподвижностью и болями суставов. Симптомы ограничены верхней конечностью. Начало болей крадущееся, почти каждый четвертый больной связывает их с легким повреждением, таким, как, например, спотыкание о ступеньку. Иногда боли появляются впервые не в шее, а в руке и кисти. В таких случаях происходит типичная иррадиация болей от определенной точки надплечья, пусковой точки, дистально по латеральной стороне руки до локтя, иногда по лучевой поверхности предплечья, большого пальца (рис. 185).

Головные боли шейного происхождения — шейная мигрень (migraine cervicale), имеющие пусковую точку в затылочной области (рис. 186), бывают обычно односторонними, чаще всего правосторонними, они иррадируют вдоль большого или малого затылочных нервов (п. п. occipitalis major minor).

Через несколько часов после начала атаки односторонних головных болей появляются боли в одноименном глазу, в лобной области и верхней челюсти той же стороны. Движения шейного отдела позвоночника усиливают отраженные боли. По незнанию их принимают за невралгию тройничного нерва или за начальные симптомы опухоли головного мозга.

Осложнение шейного спондилеза сдавленной спинного мозга развивается медленно. Больные обычно жалуются на боли и слабость в одной или обеих руках, слабость в ногах и затруднения, испытываемые при

ходьбе. Клиническая картина зависит от локализации и интенсивности изменений. В более тяжелых случаях развивается спастичность нижних конечностей. Походка меняется и больной ходит мелкими быстрыми шажками, медленно продвигаясь вперед.

Вертебро-базилярная ишемия вызывает головокружение, визуальные симптомы, одностороннее снижение слуха, иногда тошноты и обморочное состояние. Головокружение, провоцируемое вращением и разгибанием головы (*vertigo cervicalis*), обычно бывает кратковременным. При исследовании его необходимо отличать от головокружения на почве лаби-

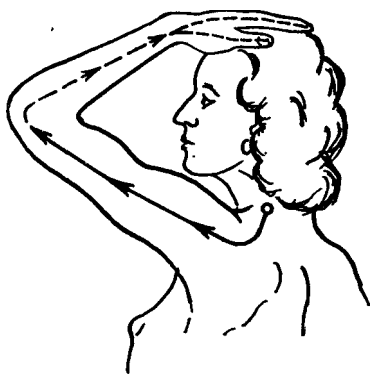


Рис. 185. Иррадиация болей при цервикальном спондилозе в руку

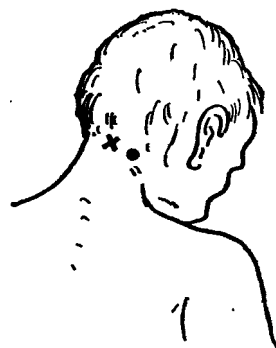

Рис. 186. Иррадиация болей при цервикальном спондилозе в голову

рингита (*vertigo auricularis*). В обоих условиях пассивное вращение головы вызывает у больного, лежащего на спине, головокружение. Но поворот всего больного при неизменном отношении головы к туловищу вызывает лабиринтное головокружение (*vertigo auricularis*, синдром Meniere), а не вертебро-базилярное, обусловленное не переменной положения, а движением в шейном отделе позвоночника, вращением головы без туловища.

Визуальные симптомы проявляются снижением зрения; перед глазами появляются черные и белые пятна, темное пятно с зигзагообразными контурами, обманы зрения и диплопия. Между атаками вертебро-базилярной ишемии возможен нистагм. По силе тяжести симптом вертебро-базилярной ишемии бывает различным — от кратковременного головокружения до потери сознания (больной падает, как подкошенный).

Большие передние остеофиты (при вентральном спондилозе) могут иногда, надавливая на стенку пищевода, механически затруднять глотание, вызывая поперхивание (*dysphagia*).

При деформирующем шейном спондилозе наблюдается иногда «неустойчивый» позвонок, перемещающийся кпереди и кзади при движениях шейного отдела позвоночника — сгибании и разгибании. Обнаруживается «неустойчивый» позвонок сравнением двух рентгенограмм: одной, изготовленной при полном сгибании шейного отдела, другой — при полном разгибании.

Шейный синдром (*syndroma cervicalis*), т. е. синдром вегетативно-нервного раздражения, встречается в более молодом возра-

сте, чем деформирующий спондилез, с которым он имеет много общих клинических признаков. Больных беспокоит кроме иррадиирующих болей три симптома — нарушение равновесия, слуха и глотания. Протекает шейный синдром атаками с интервалами, свободными от клинических симптомов.' Во время приступа болей ригидные мышцы затылка удерживают голову в наклонном положении. Иррадиирующие колющие боли появляются на наружной стороне надплечья, плеча, вдоль радиальной стороны предплечья до луче-запястного сустава. Очень редко отраженные боли распространяются до пальцев. Боли усиливаются при кашле и чихании. Мышцы надплечья, плече-лучевая и разгибатели пальцев чувствительны к давлению. Сухожильные рефлексы трехглавой и двуглавой мышц снижены или отсутствуют. Описывают при шейном синдроме приступы, напоминающие грудную жабу (*angina pectoris*) или астму, протекающие с психическими нарушениями, брахиалгией и кардиалгией, с цервикальным парезом диафрагмы.

Вне острой фазы движения в шейном отделе позвоночника не ограничены. Морфологическим субстратом цервикального синдрома считают грыжу межпозвонкового диска в шейном отделе и маргинальные остеофиты унковертебрального деформирующего спондилеза, появляющегося в более раннем возрасте, чем обычно начинается деформирующий спондилез.

Миофасциальные боли в области шеи могут возникать самостоятельно или в сочетании с деформирующим спондилезом. Иногда больной не подозревает о существовании у него в мягких тканях шейной области чувствительных к надавливанию болезненных мест, обнаруживаемых только при тщательном ошупывании. Они могут возникать в трапецевидной мышце, в глубоких мышцах шеи или только в области гребня затылочной кости. Боли бывают продолжительными, но не тяжелыми, они усиливаются при утомлении. Нередко появляются отраженные боли в других местах, в задней части головы, надплечье и руке. Миофасциальные болезненные очаги — частая причина головных болей, беспокоящих больного.

Для определения локализации и характера патологических изменений при хронических шейных болях исследуют подвижность шейного отдела позвоночника с нагрузкой и без нее, определяют состояние нервных корешков плечевого сплетения. Исследуют:

1. Ротационные движения шейных позвонков при согнутой кпереди голове (нагрузка на тела позвонков), а затем кзади (нагрузка на межпозвонковые суставы).

2. Ротационные движения с одновременным давлением на голову сверху. При патологических изменениях тел позвонков, межпозвонковых суставов и дисков появляются боли.

3. Исследуют подвижность шейного отдела позвоночника при нагрузке. Голову осторожно захватывают с боков и при движениях головы потягивают кверху. При изменениях межпозвонковых дисков, особенно при грыже диска, можно потягиванием за голову уменьшить боли. При отпуске головы боли снова усиливаются (исследование проводят осторожно, помня о возможных воспалительных изменениях и повреждении).

4. Если голову больной наклонит набок, то межпозвонковые отверстия (*foramina intervertebralia*) с выпуклой стороны искривления расширятся и боль уменьшится. Признак бывает положительным при процессах, суживающих межпозвонковые отверстия. Наклон головы в бо-

лезненную сторону с одновременным надавливанием на темя усиливает боли, иррадиирующие в руку.

5. Боковой наклон головы при шейном спондилартрозе сам по себе болезнен; кроме того, растяжение раздраженного плечевого сплетения усиливает отраженные боли. Отраженные боли делаются еще сильнее, если при боковом наклоне головы слегка потягивать за руку.

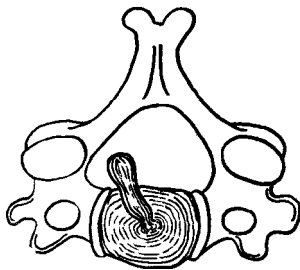
6. Если при разогнутой шее фиксировать голову руками и попросить больного откашляться, то появление или усиление болей подтверждает заподозренный шейный спондилоз.

7. При вовлечении в патологический процесс 6-го корешка (C_6) сухожильные рефлексы двуглавой и плече-лучевой мышц ослаблены или отсутствуют. Чувствительность снижена по лучевой стороне большого пальца и по нижней части предплечья. Поражение 7-го шейного корешка (C_7) вызывает ослабление или выпадение сухожильного рефлекса трехглавой мышцы и снижение чувствительности на тыле кисти, на указательном и третьем пальцах.

8. Давление на остистые отростки пораженных позвонков болезненно в мышцах, иннервируемых пораженными корешками, обнаруживаются чувствительные области (трапециевидная, ромбовидная, широкая мышца спины, большая грудная). В плечевом суставе пораженной стороны определяется иногда ограничение движений, в области наружного надмышелка плечевой кости болезненность («теннисный» локоть), а также «карпальный туннельный синдром».

9. Ход исследования больного направляется сравнительным симметричным измерением амплитуды движений шейного отдела позвоночника. Дифференциальная диагностика между мягкой грыжей и твердой грыжей вследствие ункартроза следующая:

Мягкая грыжа

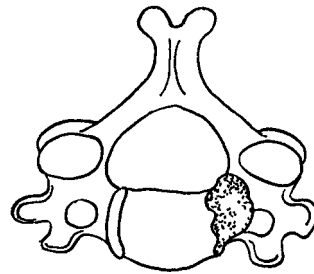


Больному около 40 лет
Часто после травмы
Начало острое
Монорадикулярное поражение
Двигательные нарушения—|
Изолированные нарушения

Симптом давления на темя—j
Рентгенография в 3/4— норма

Миелография

Твердая грыжа



Больной старше 40 лет
Обычно спонтанно
Состояние прогрессирующее
Плюрирадикулярное
Чувствительные нарушения
Обычно связаны с цервикцефалитическим синдромом
Симптом давления на темя—
Рентгенография в 3/4— сужение
межпозвонковых отверстий
Артериография позвоночной артерии

«Поясничные боли». Причины поясничных болей различны, симптомы однообразны, физикальные признаки скудны, а рентгенологические данные нередко бывают сомнительными. Все это создает труд-

ности при попытке конкретизировать диагноз поясничных болей. Желание поставить диагноз без тщательного и методичного исследования больного приводит к тому, что за причину болей принимают такое состояние, которое в лучшем случае может послужить только анатомической основой патологического процесса (сакрализация, тропизм, горизонтальный крестец, незаращение дужки позвонка без изменений содержимого спинномозгового канала и другие аномалии).

Поясничные боли при патологических изменениях в костном скелете, суставах позвоночника, мышечном аппарате поясничной области и связках обычно связаны с движениями и нагрузкой или с определенным, длительно вынужденным положением туловища. Заболевания внутренних органов, протекающие с болями в спине, не зависят от движений позвоночника. Из этого правила существуют исключения, например при остеохондрозе позвонков боли достигают наибольшей интенсивности в состоянии покоя или непосредственно вслед за ним.

В ходе исследования больного требуется: а) отграничить симптоматические поясничные боли, вызываемые отдаленными причинами, от собственно поясничных болей, б) определить точную локализацию заболевания или повреждения поясничной области, в) установить характер патологических изменений на основе всех полученных клинических данных, т. е. в результате всех проведенных исследований поставить диагноз.

Поясничные боли особенно часто обуславливаются дегенеративными изменениями в диске, которые могут начинаться в сравнительно нестаром возрасте. Они особенно часто являются основой патологических расстройств позвоночника. Наиболее обычными условиями, ведущими к появлению хронических поясничных болей, могут быть спондилоз, «пружинящая» спина, «неустойчивый» позвонок, деформации позвоночника и дефекты осанки, спондилартроз, миофасциальные боли, грыжа межпозвонкового диска, переломы, спондилолистез, анкилозирующий спондилит, заболевания позвонков.

Данные рентгенологического исследования существенны для выяснения причины болей, так как они позволяют исключить целый ряд заболеваний, таких, как анкилозирующий спондилит, спондилолистез, перелом. Наличие же на рентгенограмме признаков спондилоза не обязательно служит причиной поясничных болей так же, как и сужение нижних межпозвонковых пространств еще не доказательство грыжи межпозвонкового диска. Аномалии развития поясничного отдела позвоночника так часто бессимптомны, что видеть в них причину болей ошибочно.

Спондилоз является обычно рентгенологической находкой у людей среднего и старческого возраста, страдающих поясничными болями. Но он чаще протекает бессимптомно и обнаруживается случайно при снимке, сделанном по совершенно иному поводу.

Появление симптомов спондилоза может быть спровоцировано или ускорено переутомлением или повреждением, тяжелым или легким. Симптомы дегенеративных изменений позвоночника неоднородны. Межпозвонковый хондроз характеризуется более резким ограничением подвижности позвоночника и большей болезненностью, чем остеохондроз позвонков. При остеохондрозе движения позвоночника относительно удовлетворительны, боли сильнее всего не при движениях позвоночника, а при переходе от покоя к движениям. Например, при вставании по утрам, когда больной немного походит, боли при остеохондрозе умень-

шаются и усиливаются снова при длительном пребывании в вынужденном положении, например езде в автомобиле, длительном сидении у стола. Деформирующий спондилит протекает клинически мягче межпозвоночного хондроза и остеохондроза позвонков, хотя рентгенологически обнаруживает большее обезображивание тел позвонков. Раньше всего краевые остеофиты деформирующего спондилита появляются в зоне наибольшей нагрузки, например по передней поверхности тел позвонков в грудном отделе позвоночника, с вогнутой стороны первичной кривизны поясничного сколиоза. В сложной картине клинических симптомов трудно, а иногда невозможно решить на основании физических признаков, которое из дегенеративных изменений лежит в основе поясничных болей — хондроз, остеохондроз или деформирующий спондилит.

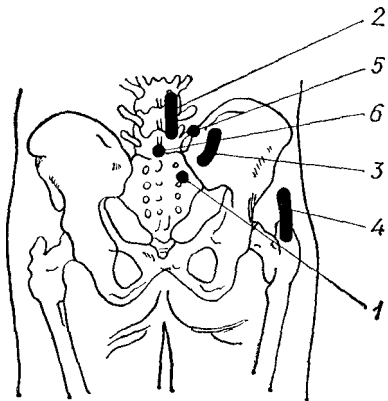
«Пружинящая» спина возникает обычно в молодом возрасте, между 15 и 30 годами. Ее симптомы обусловлены полным или частичным разрывом над- и межостистых связок (Newman, 1952). Повреждение наступает в результате поднимания перед собой тяжести. Разрыв связок может произойти также при падении на ягодицы с разогнутыми коленными суставами, при падении с лестницы. Частичные разрывы заживают рубцом, болезненным под напряжением, полные разрывы ведут к расхождению остистых отростков. Иногда при разрыве межостистых связок вовлекается в повреждение задняя продольная связка (*lig. longitudinale post.*) и *annulus fibrosus* диска. Поэтому «пружинящая» спина является предшественником грыжи диска. Анамнез повреждения может быть забыт.

Боли в пояснице, иррадиирующие в ягодицу и бедра, тупые, изводящие. Симптомы ослабевают при покое, но рецидивируют при напряжении. Разгибатели спины обнаруживают при исследовании явления спазма. Часто единственным признаком «пружинящей» спины является болезненность при надавливании на межостистые промежутки между пятым поясничным и первым крестцовым или между четвертым и пятым поясничными позвонками,

«Неустойчивый» позвонок — хорошо распознаваемое состояние, при котором один, реже два позвонка перемещаются при сгибательно-разгибательных движениях в передне-заднем направлении. Смещение обычно происходит между третьим и четвертым или четвертым и пятым позвонками. «Неустойчивый» позвонок возникает при различных изменениях, дезинтегрирующих диски,— при межпозвоночном хондрозе, остеохондрозе позвонков, редко при деформирующем спондилите, пружинящей спине, при повреждениях дужек или мелких суставов позвонков. Он наблюдается при рецидиве болей после оперативного удаления грыжи диска. Иногда «неустойчивый» позвонок обнаруживается при совершенно нормальной рентгенологической картине поясничного отдела позвоночника, сигнализируя о начале спондилита. Единственным положительным клиническим признаком неустойчивого позвонка является боль при надавливании или поколачивании по остистому отростку пораженного позвонка. Ишиалгические боли при описанном состоянии обусловлены одновременно имеющейся грыжей диска.

Нарушения осанки и деформации позвоночника нередко обуславливают появление хронических поясничных болей. В нормальных, ненарушенных условиях суставы позвоночника удерживаются в середине амплитуды своих движений. Деформация позвоночника сдвигает суставные поверхности из этого положения, устанавливая

их вблизи предела амплитуды движений в каком-либо одном направлении. В создавшихся условиях позвоночный столб удерживается главным образом мышечным напряжением с вытекающей отсюда ранней утомляемостью мышц, недостаточностью их и болями. Плоская спина, сутлая спина, осаночный сколиоз, а также структурный сколиоз поясничного отдела позвоночника предрасполагают к раннему появлению поясничных болей. Структурный сколиоз поясничного отдела позвоночника, не резко выраженный, может оказаться своевременно нераспознанным, и только значительно позднее развитие с вогнутой стороны первичной дуги искривления деформирующего спондилроза с болями дает возможность поставить запоздалый диагноз сколиоза —> причины болей.



Врожденные аномалии развития, такие, как асимметрия задних межпозвонковых суставов, увеличение (лумбализация) или уменьшение (сакрализация) количества поясничных позвонков, другие отклонения в развитии по-

Рис. 187. Болезненные точки при поясничных болях. Объяснение в тексте

звоночника, сами по себе не являются источником болей. Возникающие же на их основе статико-динамические изменения могут обусловить поясничные боли. Например, односторонняя сакрализация пятого поясничного позвонка может явиться основой развития деформирующего артроза между поперечным отростком и крестцом (*arthrosis transversosacralis*).

Спондилартроз возникает в результате нарушения нормальных статико-динамических условий, например при смещенных переломах позвонков, других деформаций позвоночника и особенно часто при спондилрозе. Боли и тугоподвижность позвоночника являются основными симптомами спондилартроза. Исследование обнаруживает мышечный спазм и уменьшение амплитуды движений.

Миофасциальные боли, как и в шейном отделе, больные ощущают в области мышечных прикреплений (рис. 187): а) прикрепление длинных мышц спины (*m. m. sacrospinales*) в крестцовом треугольнике между линией остистых отростков крестца и задними верхней и нижней осями подвздошной кости (1); б) переход мышечной части длинной спинной мышцы в сухожильную кнаружи от линии остистых отростков третьего — пятого поясничных позвонков (2); в) прикрепление большой ягодичной мышцы (*m. gluteus max.*) кнаружи от задней верхней ости подвздошной кости (3); г) переход мышцы, напрягающей широкую фасцию бедра (*m. tensor fasciae latae*), в ягодичную фасцию (4); боли часто комбинируются с отводящей контрактурой; д) поперечно-крестцовое сочленение — *articulatio transversosacralis* (5); е) болезненность при повреждении меж- и надостистых связок — *lig. inter-, supraspinosus* (6).

Грыжа межпозвонкового диска нередко служит причиной поясничных болей. В молодом возрасте, до тех пор пока пульпозное

ядро не подверглось перерождению, возможно его выпячивание через щель в волокнистом кольце. В более позднем возрасте выпавшие массы представляют собой дегенеративно измененную ломкую ткань диска — секвестр волокнистого кольца. Различают выпячивание (protrusio) и выпадение (prolaps) волокнистого секвестра. Если выпавший секвестр сохраняет связь с межпозвоночным диском, то это секвестрирующийся пролапс, если связь потеряна, то — секвестрированный пролапс. Клиническое значение приведенного деления состоит в том, что при выпячивании (протрузии) диска возможно обратное проскальзывание выпятившейся ткани в межпозвоночное пространство. В результате обратного проскальзывания симптомы корешкового раздражения исчезают. При секвестрирующемся выпадении обратное проскальзывание выпавших масс теоретически также возможно. Это так называемый подвижный секвестрирующийся пролапс межпозвоночного диска. При секвестрированном или, как говорят, свободном пролапсе обратное проскальзывание диска невозможно, раздражающее влияние дискового секвестра на нервные корешки остается до тех пор, пока раздражающий фактор не будет удален. Самоизлечение при секвестрированном пролапсе, т. е. исчезновение клинических симптомов, возможно в редких случаях. Малого размера секвестр сморщивается или замуровывается в теле позвонка, что приводит к снятию раздражающего фактора.

Смещение секвестра (протрузия, пролапс) в межпозвоночное пространство или позвоночный канал обуславливает раздражение нервных корешков, проявляющееся клинически невралгией (радикулярной брахиалгией в шейной области и ишиалгией в поясничной).

Клиническое исследование при хронических поясничных болях ввиду однообразия и малого количества физикальных симптомов должно быть тщательным и методичным. Если результат какого-либо звена исследования оказался неясным, к нему нужно вернуться. Результаты исследования должны быть точными, недвусмысленными, иначе будут получены ложные данные.

При распознавании причины поясничных болей исследование должно выяснить: а) обусловлены ли боли изменениями позвоночника, его связочного аппарата, мышцами спины или же они вызваны не ортопедическими заболеваниями; б) локализацию патологического процесса (в телах позвонков, суставах и связках, мышцах); в) определить характер заболевания (диагноз).

Суммируя сказанное, можно выделить следующие узловые вопросы диагностического процесса:

1. Точно и последовательно собранный анамнез дает ключ к распознаванию заболевания. Выяснение особенностей заболевания должно начинаться с первых ощущений, с первоначального появления болей и продолжаться через ремиссии и обострения. Если заболевание протекало скрыто с неясными ощущениями, то и это должно быть отмечено, так как отрицательные анамнестические данные при распознавании причины болей могут иметь положительное значение. У женщин должны быть получены сведения о беременностях, их течении, исходе.

2. Необходимо выяснить, что облегчает боли? Уменьшаются ли боли в покое, после отдыха? Что усугубляет боли? При туберкулезе и новообразовании упражнения и резкие движения усиливают боли. Усиливаются ли боли по утрам? Уменьшаются ли боли при каком-либо определенном положении в постели или, наоборот, усиливаются? Имеют ли боли характер рецидивирующих атак, спонтанных, связанных с движением?

3. Осмотр больного в положении стоя должен выяснить строение тела и осанку; нарушение осанки, плоская, сутулая спина являются иногда источником болей в поясничной области. Изучают положение таза, его наклон, обусловленный неравенством длины ног.

4. Особое внимание должно быть обращено на форму поясничного отдела позвоночника. Лордоз может быть усилен и удлинен, может распространяться на нижнегрудной отдел позвоночника, что наблюдается при пояснично-бедренной разгибательной ригидности. Спинная борозда в таких случаях углублена выступанием напряженных длинных мышц спины. Поясничный лордоз может быть сглажен, может отсутствовать или смениться кифозом (выпячивание, выпадение межпозвонкового диска). Структурный сколиоз поясничного отдела у взрослых проявляется поясничными болями; с вогнутой стороны искривления обнаруживаются, как правило, большие остеофиты деформирующего спондилоза. *Во время* атаки невралгических болей, вызванной грыжей диска, появляется декомпенсированный лумбишалгический сколиоз (*scoliosis ischiadica*).

Рельеф спины, определяемый развитием мышц и степенью мышечно-го напряжения, дает ценные сведения о болезненности поясничного» отдела. Два мышечных вала, выступающих по бокам спинной борозды, лучше всяких слов больного свидетельствуют о поясничных болях.

5. При осмотре лежа на спине обращают внимание на позу, принимаемую больным. При заболевании пояснично-крестцового отдела больной, лежа на спине, испытывает неудобство и стремится скорее согнуть ноги в тазобедренных и коленных суставах. Невозможность лежать на определенном боку из-за болей свидетельствует о заболевании одноименного крестцово-подвздошного сочленения. По тому, как лежит больной, можно узнать, преувеличивает ли он симптомы (сознательно или незнательно) или нет. Больной, который при стоянии не мог согнуть спину, может неожиданно, лежа, согнув коленные и тазобедренные суставы, полностью согнуть спину.

6. Исследование движений проводят в положении больного стоя и сидя, с нагрузкой и без нее. При наклоне кпереди следят за размахом и ритмом движения, в котором принимает участие каждый позвонок. Если при сгибании позвоночника кпереди отдельные позвонки не участвуют в этом движении, то это хорошо видно при осмотре сзади. Выключение из ритма движения отдельных позвонков наблюдается при заболеваниях тел позвонков (травматическая компрессия, опухолевые метастазы). При спондилитах блокирован мышечным напряжением весь позвоночник и это не дает возможности обнаружить фиксацию отдельных позвонков. При движении определяют момент появления болей.

Разгибание позвоночника в положении стоя перемещает нагрузку кзади; болезненность, возникающая при таком движении, указывает на заболевание задних межпозвонковых суставов (спондилартрит? спондилартроз?).

Если хотят исключить при движении участие таза, исследование проводят в положении больного сидя. Ограничение подвижности позвоночника во всех направлениях (концентрическое) типично для воспалительного заболевания позвоночника (спондилит, спондилартрит). При невоспалительных заболеваниях движения позвоночника, по крайней мере в одном каком-либо направлении, не ограничены. Сгибание кпереди с изгибом обычно наблюдается при механическом раздражении нервных корешков (чаще всего грыжей диска).

7. Исследование подвижности с нагрузкой проводят в выпрямленном положении при наклоне кпереди и кзади. Если при поражении тел позвонков, например спондилитом, больной вытянет руки перед собой, то появляются боли в связи с перемещением нагрузки на тела позвонков. Такое перемещение нагрузки на тела позвонков можно получить, удерживая вытянутыми кпереди руками некоторый груз. Давление на тела позвонков можно получить легким толчком на голову или на плечи при выпрямленном или согнутом кпереди положении больного.

8. Поколачивание по остистым отросткам вызывает изолированную болезненность при «неустойчивом» позвонке, протрузии диска, при переломах тел позвонков или разрушении их патологическим процессом (воспалительным, новообразованием).

9. Ощупывание надавливанием в межостистых промежутках обнаруживает западение и болезненность при разрыве над- и межостистых связок («пружинящая» спина).

10. Неврологическое исследование имеет большое значение для распознавания причины поясничных болей и главным образом для определения места поражения.

Мышечный спазм длинных разгибателей спины резко выражен на стороне протрузии диска. В нижних конечностях протрузия или пролапс диска вызывает поверхностные боли и нарушения чувствительности чаще всего в зоне, иннервируемой корешками L_3-L_4 , L_4-L_5 или L_5-S_1 .

11. Боли появляются или усиливаются при повышении давления внутри спинномозгового канала, например при чихании, кашле, сдавлении яремных вен.

В зависимости от уровня выпадения диска наблюдаются изменения рефлексов. Ахиллов рефлекс исчезает при давлении выпятившегося диска L_5-S_1 , коленный рефлекс — при выпячивании диска L_3-L_4 , давление диска L_4-L_5 не изменяет сухожильных рефлексов ноги.

Признак Lasegue. Поднимание разогнутой в коленном суставе ноги вызывает натяжение задних мышц бедра и седалищного нерва. Боли, появляющиеся при этом, возникают при заболевании крестцово-подвздошного сочленения одноименной стороны и при раздражении корешков, образующих седалищный нерв. Если при поднимании разогнутой ноги производить тыльное разгибание голеностопного сустава, то появление или усиление болей означает, что имеется раздражение седалищного нерва. Разгибание голеностопного сустава поднятой ноги при заболевании крестцово-подвздошного сочленения не вызывает болей и не усиливает их. Усиление ишиалгии может происходить также при переразгибании большого пальца поднятой ноги.

Раздражение третьего-четвертого поясничных корешков проверяют, уложив больного на живот. Захватив ногу с больной стороны над голеностопным суставом, сгибают ее в коленном суставе до соприкосновения пятки с ягодицей (рис. 188). Этим достигается растяжение бедренного нерва. При раздражении бедренного нерва появляются боли, таз на пораженной стороне приподнимается, так как сгибание тазобедренного сустава расслабляет бедренный нерв.

С дифференциально-диагностической точки зрения важно:

1. Отличить механически обусловленную невралгию седалищного нерва от неврита.

2. Исключить раздражение корешков, вызываемое не грыжей диска, а другими причинами.

Боли при растяжении седалищного нерва (признак Lasegue) могут

наблюдаться как при неврите, так и при механической ишиалгии. Но при неврите боли не усиливаются от кашля, чихания, от повышения давления внутри спинномозгового канала. Давление на точки Valleix при механической ишиалгии безболезненно в отличие от истинного неврита.

Диагноз ишиалгии (брахиалгии) говорит только о наличии определенного симптомокомплекса, но не вскрывает причины последнего. Экстрадуральные, интрадуральные и экстрадуральные опухоли, опухоли позвоночника и варикозные узлы внутри позвоночного канала могут при известных обстоятельствах обусловить монорадикулярные невралгии, подобные невралгии от протрузии диска. Однако при опухолях спинного

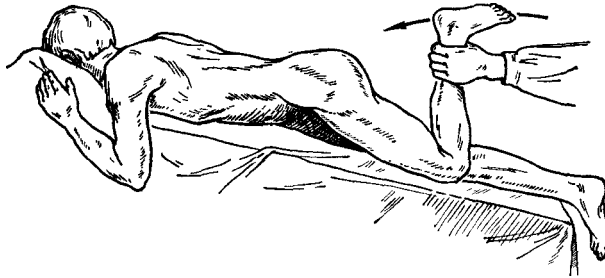


Рис. 188. Исследование бедренного нерва. Симптом поднятия таза при сгибании голени

мозга боли при постельном режиме обычно усиливаются, чего не наблюдается при грыже диска.

При уточнении причин поясничных болей должно быть проведено ректальное исследование, дающее возможность исключить заболевания органов таза. Необходимо иметь в виду возможные заболевания крестцово-поясничного и крестцово-подвздошного сочленений, с которыми необходимо считаться при распознавании причин поясничных болей.

Исследование функции мышц туловища. О состоянии мышц туловища, о мышечной силе и мышечном балансе мы получаем впечатление по тому, может ли больной самопроизвольно выправить искривление позвоночника. Больного просят выпрямиться. Выпрямление позвоночника легче происходит, если больной поднимет вверх руки и по возможности вытянется. Исследование имеет большое значение для диагностики нарушения осанки. С помощью описанного приема анатомическую деформацию позвоночника (например, структурный сколиоз) можно отличить от порочной осанки. Цель исследования — выяснить, имеется ли у больного достаточная мышечная сила туловища для исправления искривления позвоночника. Отсутствие коррекции может быть обусловлено фиксированной деформацией позвоночника или слабостью мышц, лишенных силы для удержания правильной осанки. Во втором случае легкое вытягивание стоящего ребенка за голову полностью выравнивает позвоночник, чего нельзя достичь при структурных изменениях его.

При исследовании функции отдельных мышц туловища или мышечных групп клиническое значение имеют сравнительное определение мышечной силы на обеих сторонах туловища, выявление нарушения мышечного баланса, а не абсолютная сила мышц. Такое исследование не требует специальной аппаратуры и может быть проведено в любых условиях.

Силу мышц разгибателей спины (*m. m. erectores trunci*) определяют, уложив больного поперек высокой кушетки лицом вниз, туловище остается на весу, ноги удерживает помощник. Исследуемый сгибает туловище, чтобы коснуться руками пола. Если он может из согнутого положения разогнуть позвоночник и удержать туловище на весу, противодействуя давлению, оказываемому врачом, то сила мышц нормальна. Рекомендуют у детей оценивать мышечную силу разгибателей спины по секундомеру — в течение какого времени ребенок может удержать разогнутое туловище. Такое же исследование проводят, уложив больного на один, а затем на другой бок для определения силы боковых мышц туловища (Ляндрес, Закревский, 1967).

Передняя зубчатая мышца (*m. serratus ant.*). Стоя позади больного, оттягивают кзади его руки, согнутые в локтях при противодействии больного. Если передняя зубчатая мышца ослаблена, то лопатка смещается кзади и устанавливается в крыловидное положение. Силу передней лестничной мышцы удобно также исследовать, предложив больному опереться в стену руками, согнутыми в локтях. Положение лопатки может меняться также при параличах трапециевидной и ромбовидной мышц.

Силу большой грудной мышцы (*m. pectoralis major*) определяют в положении стоя. Расположившись лицом к больному, исследующий захватывает его руки, поднятые кпереди до горизонтали, в области луче-запястных суставов и старается развести их в стороны при противодействии больного.

Мышцы живота (по Risser, 1964). Больной лежит на спине с согнутыми коленями, руки уложены над головой. Исследующий отмечает положение пупка при лежании больного в исходном состоянии. Больной начинает медленно поднимать голову, затем туловище; при этом пупок меняет свое положение. Передвижение пупка книзу во время приподнимания головы указывает на относительную слабость верхних мышц живота, передвижение пупка кверху — на слабость нижних мышц живота.

Силу боковых мышц живота справа и слева изучают следующим образом: больной лежит на спине с руками, уложенными по бокам туловища. Локти согнуты под прямым углом, кулак, обращенный кпереди, — в воздухе. Больного просят толкать к потолку кулак одной руки, а затем другой; исследующий, захватив руки больного в области луче-запястных суставов, оказывает этому движению сопротивление. Слабость мышц имеется в том случае, если при указанном исследовании ребра смещаются в сторону от пупка, увеличивая расстояние между пупком и ребрами.

По Risser (1964), при слабости нижних мышц живота наблюдается искривление в нижнепоясничном отделе позвоночника и косое положение таза; при слабости верхних мышц живота — искривление в верхнепоясничном или пояснично-грудном отделах. Слабость зубчатых мышц угрожает искривлением в нижней части среднегрудного отдела позвоночника, а слабость грудных мышц — искривлением позвоночника в среднегрудном отделе.

Межреберные мышцы (*m. m. intercostales*). Абсолютную силу межреберных мышц определить трудно, но асимметрию движений с обеих сторон грудной клетки можно установить сравнительно просто. Врач охватывает кистями рук и пальцами грудную клетку на уровне сосков больного так, что отведенные большие пальцы соприкасаются

спереди по средней линии. Кисти рук врача расслаблены и движения грудной клетки, охваченной пальцами, при вдохе и выдохе смещают пальцы по отношению к движущейся грудной клетке. При нормальном акте дыхания между кончиками больших пальцев появляется равномерное расхождение в несколько сантиметров. При одностороннем параличе межреберных мышц движения обнаруживают только на одной, непарализованной стороне. Парез межреберных мышц проявляется асимметричным расхождением больших пальцев. Исследование бывает успешным при известном навыке, чего можно достичь упражнениями сравнительно просто. Паралитический сколиоз характеризуется потерей движений грудной клетки с выпуклой стороны искривления. При идиопатическом сколиозе нет ясно различимой асимметрии движений грудной клетки даже при резко выраженной деформации. Размах и глубина движений грудной клетки могут быть при идиопатическом сколиозе уменьшены, но они одинаковы с обеих сторон (James, 1967).

Наглядным доказательством паралича межреберных мышц при паралитическом сколиозе служит опущение ребер на выпуклой стороне искривления, так называемый коллапс ребер, хорошо видимый на рентгенограмме. Количество коллабированных ребер соответствует протяженности первичной дуги искривления (James, 1967).

Квадратную поясничную мышцу (*m. quadratus lumborum*) удобнее всего исследовать в стоячем положении больного. Больного просят приподнять таз попеременно с одной и с другой стороны силой мышечного напряжения. Врач устанавливает большие пальцы рук на передних верхних остях подвздошных костей (*spina iliaca ventralis sup.*), а кончики остальных пальцев располагает на ребрах. Расстояние

между ребрами и тазом измеряют раздвинутые пальцы врача. Пользуясь напряжением ягодичных мышц, разгибателей позвоночника (*m. erector spinae*) и широкой мышцы спины (*m. latissimus dorsi*), больной может производить неумышленно обманные движения, раскачивание таза в стороны. Сблизить гребень подвздошной кости с ребрами могут только квадратные поясничные мышцы.

Клиническое измерение дуги искривления позвоночника. Искривления позвоночника, обнаруженные при исследовании, могут быть зафиксированы путем измерения расстояния точек, наиболее отстоящих от вертикальной оси тела. Пользуются иногда для документации исходной степени сколиоза свинцовой проволокой или гипсовым бинтом; последние укладывают вдоль линии остистых отростков, а затем переносят на бумагу и контуры обводят карандашом.

Описанные способы неточны, возникающие при повторных измерениях ошибки маскируют происходящие изменения. О несоответствии линии остистых отростков истинной картине бокового искривле-

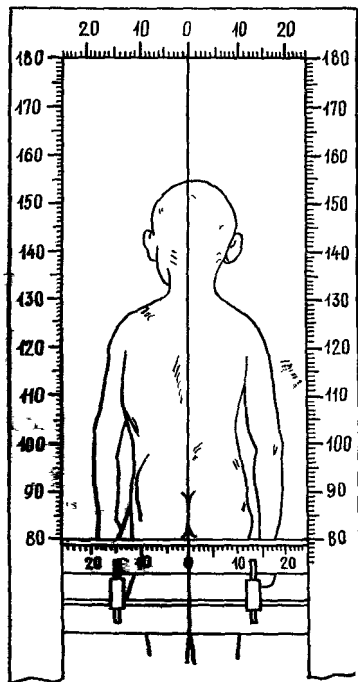


Рис. 189. Больной в раме Галлунда

ния позвоночника выше было сказано. Наиболее пригодным методом является измерение по рентгенограмме, о чем будет сказано ниже. Фотографирование больного в раме Haglund (рис. 189) служит хорошим дополнением к рентгенограмме.

ПОДВЗДОШНО-КРЕСТЦОВЫЕ И ПОЯСНИЧНО-КРЕСТЦОВЫЕ СУСТАВЫ

Поясничные боли могут быть связаны с заболеванием пояснично-крестцового или подвздошно-крестцовых суставов.

Подвздошно-крестцовое **сочленение** может подвергаться тем же поражениям, что и любой другой сустав (травмы, воспалительные процессы, новообразование). Симптомы, возникающие при поражении пояснично-крестцового сочленения, иногда дают возможность легко отличить его от поражения подвздошно-крестцовых суставов, в других случаях сделать это довольно трудно.

Повреждение одного из подвздошно-крестцовых суставов может возникнуть при внезапном повороте или боковом наклоне туловища. Не так редко это повреждение наблюдается в акушерской практике при рождении крупного плода или извлечении его с помощью акушерских щипцов. Заметного смещения может не быть, и клинический диагноз устанавливается на основе имеющейся болезненности в области повреждения. Изредка повреждение подвздошно-крестцового сустава бывает тяжелым, имеется полный вывих, при котором повреждение становится хорошо видимым по изменению ромба Михаэлиса.

Подвздошно-крестцовый артрит — нередкое заболевание. Он может осложнять хронический простатит, встречается он также как одно из проявлений симптомокомплекса Reiter, складывающегося из трех симптомов — гнойного уретрита, конъюнктивита и артрита; поражается этот сустав также при анкилозирующем спондилартрите. Подвздошно-крестцовые суставы предрасположены к заболеванию бруцеллезом, и если в остром периоде диагноз не был поставлен, то артрит этой локализации должен напомнить о возможном бруцеллезе. Туберкулез подвздошно-крестцовых суставов начинается обычно первичным оститом вблизи суставной поверхности подвздошной кости. Очаги, распространяясь, вторично вовлекают в процесс подвздошно-крестцовое сочленение.

При исследовании больного следует помнить, что активные движения в подвздошно-крестцовых суставах так слабо выражены, что клинически их невозможно обнаружить. Расстройство движений, наблюдаемое при заболеваниях этой области, обусловлено рефлекторным спазмом длинных мышц спины, ограничивающих движения в поясничном отделе позвоночника. Кроме длинных мышц спины рефлекторный спазм может захватывать прямые мышцы живота. Исследование проводят стоя, сидя и лежа.

Исследования стоя. Больной предпочитает стоять на здоровой ноге, на больной стороне коленный сустав слегка согнут. Такое положение уменьшает нагрузку на больную сторону, перенося ее на здоровую. Сгибанием в коленном суставе расслабляются мышцы, сгибатели бедра (двуглавая, полусухожильная, полуперепончатая). Больного просят показать место наибольших болей. При заболевании подвздошно-крестцового сустава больной показывает всю область сустава, верхней

границей которого служит ямка над задне-верхней остью подвздошной кости. Если спросить, распространяется ли боль в каком-нибудь направлении, больной покажет всю область подвздошно-крестцового сустава.

Больной сидит на ягодице, противоположной стороне поражения, лежит удобно на спине или на боку здоровой стороны. Он не может лежать на боку пораженной стороны вследствие болей в подвздошно-крестцовом суставе.

Для того чтобы исследовать состояние подвижности в подвздошно-крестцовом суставе, необходимо выключить движения в пояснично-крестцовом сочленении. При заболевании пояснично-крестцового сочленения (art. lumbosacralis) мышечный спазм при стоянии удерживает названный сустав от движений; наклонение туловища кпереди происходит в тазобедренных суставах, в верхних поясничных позвонках и в грудном отделе позвоночника.

При заболевании одного из подвздошно-крестцовых суставов (art. sacroiliaca) больной, наклоняясь кпереди, вначале сгибает поясничный отдел позвоночника, затем наклоняет кпереди таз до тех пор, пока не натянутся задние мышцы бедра. С этого момента сгибание туловища или прекращается вследствие болей (обусловленных началом движения в подвздошно-крестцовом суставе), или сгибается колено на больной стороне для того, чтобы расслабить натянутые задние мышцы бедра. После сгибания колена наклон кпереди может безболезненно продолжаться. В момент появления болей больного снова просят показать место наибольшей болезненности.

Наклон туловища вбок, в здоровую сторону ограничен. Он совершается более свободно или даже нормально в сторону пораженного сустава. Наклону позвоночника в здоровую сторону препятствует рефлекторный мышечный спазм. При наклоне кпереди больной одновременно сгибает туловище в больную сторону в результате того же мышечного спазма. При поражении пояснично-крестцового сочленения боковой наклон туловища ограничен одинаково в обе стороны.

Исследование в положении сидя. Больного усаживают на табурет (или боком на стул). Врач также садится. Больной наклоняется кпереди. Различие между наклоном кпереди в положении сидя и стоя состоит в том, что в первом случае, т. е. при сидении, задние мышцы бедра расслаблены. При поражении подвздошно-крестцового сочленения больной, сидя, свободно наклоняется кпереди, несмотря на то что сгибание в положении стоя было у него резко ограничено. При пояснично-крестцовом поражении сгибание позвоночника кпереди ограничено в одинаковой степени как при стоянии, так и при сидении. Ротационные движения позвоночника при подвздошно-крестцовом поражении усиливают имеющиеся боли или вызывают их.

Пассивные движения. Появление болей при пассивных движениях является ценным диагностическим признаком при распознавании заболевания подвздошно-крестцового и пояснично-крестцового суставов.

Исследование в положении больного лежа. Пассивное сгибание поясничного отдела позвоночника особенно ценно для того, чтобы отличить пояснично-крестцовое заболевание от подвздошно-крестцового. Врач сгибает ноги больного в коленных и тазобедренных суставах. Сгибание ног в коленных суставах выключает действие на таз задних мышц бедра. При поражении пояснично-крестцового сустава такое движение вызывает боли и защитное напряжение мышц спины,

препятствующее сгибанию поясничного отдела позвоночника. Пораженный подвздошно-крестцовый сустав остается при этом безболезненным. Только при остром заболевании подвздошно-крестцовых суставов такое исследование вызывает небольшие боли, но они бывают незначительными по сравнению с болями, вызываемыми активным наклоном больного кпереди в положении стоя.

Признак поднятия ноги, разогнутой в коленном суставе, и применение его для распознавания ишиалгических болей и заболевания подвздошно-крестцового сустава были описаны выше. Следует добавить,

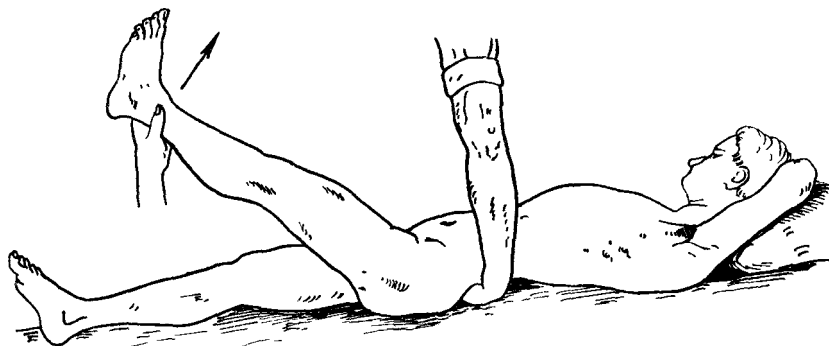


Рис. 190. Исследование пояснично-крестцового и подвздошно-крестцовых сочленений. Одна рука врача подложена под поясницу больного в области нижних поясничных позвонков; вторая рука медленно сгибает ногу больного, выпрямленную в коленном суставе. Сперва появляются движения в подвздошно-крестцовых суставах, а позже — в пояснично-крестцовом. Движения в последнем суставе улавливает рука врача, лежащая под поясницей больного

что для исследования подвздошно-крестцовых суставов нужно подложить руку под спину больного и нащупать пятый поясничный и первый крестцовый остистые отростки. Появление болей при сгибании ноги, разогнутой в коленном суставе, раньше, чем ощупывающая рука обнаружит движение остистого отростка пятого поясничного позвонка по отношению к четвертому, указывает на заболевание подвздошно-крестцового сустава. Если появятся боли одновременно с движением остистого отростка, то поражено пояснично-крестцовое сочленение (рис. 190).

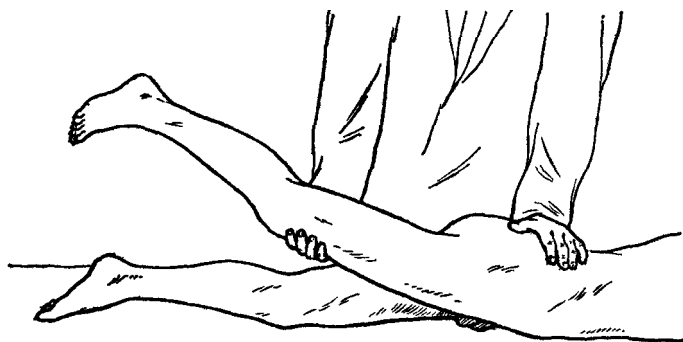


Рис. 191. Исследование подвздошно-крестцового сустава переразгибанием в тазобедренном суставе (положение лежа на животе)

Переразгибание в тазобедренном суставе при разогнутом колене. Больной уложен на живот. Врач фиксирует одной рукой таз больного так, что ладонь лежит на крестце, а кончики пальцев — на исследуемом подвздошно-крестцовом суставе. Свободной рукой врач переразгибает тазобедренный сустав больной стороны (рис. 191).

Переразгибание тазобедренного сустава при согнутом колене Этот признак оказывает большую помощь при дифференциальном диагнозе заболеваний подвздошно-крестцового и пояснично-крестцового суставов. Признак проверяется с обеих сторон. Больной лежит на краю сто-

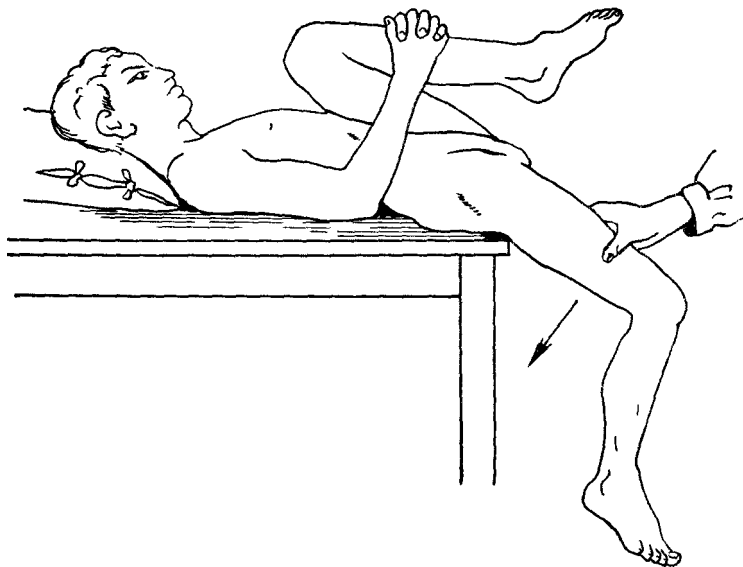


Рис 192. Исследование подвздошно-крестцового сустава переразгибанием в тазобедренном суставе (положение лежа на спине)

ла. Одна нога свисает со стола, другая согнута в коленном и тазобедренном суставах и прижата к животу для того, чтобы фиксировать таз больного. В прижатом к животу положении ногу удерживает сам больной (рис. 192). Врач переразгибает свисающую ногу одной рукой, а другой помогает больному фиксировать таз.

Признак «ручки насоса». Исследование больного, лежащего на спине, начинают со здоровой стороны. Одной рукой фиксируют голень больного под коленным суставом, другой — удерживают надплечье с той же стороны. Первой рукой сгибают коленный и тазобедренный суставы, подводя колено по направлению к надплечью больной стороны, второй рукой прочно удерживают туловище, прижимая надплечье к столу (рис. 193). Признак считают положительным, если возникают боли в области подвздошно-крестцового сустава.

Сдавливание таза в поперечном направлении. Сдавливание гребней подвздошных костей вызывает боли на стороне поражения подвздошно-крестцового сустава. Больной лежит на спине или лучше на боку (рис. 194).

Давление на лобок. Оно вызывает качательные движения в подвздошно-крестцовом суставе и отсюда боль на пораженной стороне.

Ощупывание живота. У худых больных можно при глубокой пальпации в подвздошной области вызвать болезненность при давлении на пораженный подвздошно-крестцовый сустав.

Пояснично-крестцовое сочленение. При поражении пояснично-крестцового сочленения боли локализируются в центре крестца (рис. 195); они сверлящего характера и часто иррадиируют в передне-наружную поверхность бедра. Наклон кпереди усиливает боли. Распознавание локализации заболевания имеет известные трудности. Применение нижеописанных приемов раскрывает место поражения.

Исследование в положении стоя и сидя. Осмотр обнаруживает небольшое увеличение поясничного лордоза и спазм спинальных мышц. Спазм длинных мышц спины лучше виден при движениях позвоночника. Наклон кпереди ограничен как при сидении, так и при стоянии.

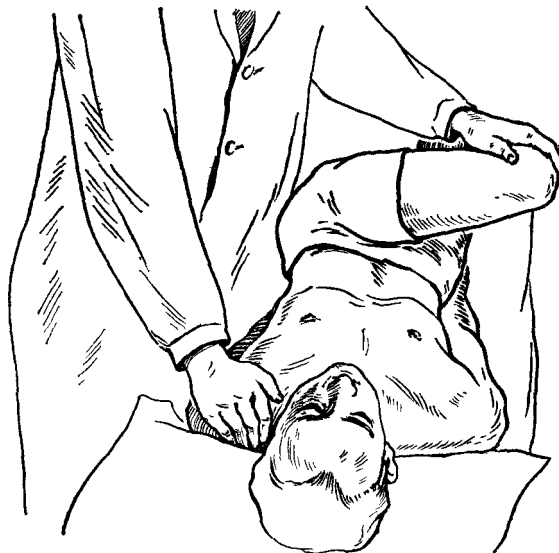


Рис 193 Исследование подвздошно-крестцового сустава. Симптом «ручки насоса»

Исследование в лежачем положении. *Лежа на спине.* Больного просят удобно лечь на спину в выпрямленном положении. Пока больной укладывается, займитесь другими делами и незаметно для больного обратите внимание, какое он примет положение. При поражении пояснично-крестцового сочленения лежание на спине в выпрямленном положении бывает часто переносимым и вскоре больной сгибает тазобедренные и коленные суставы.

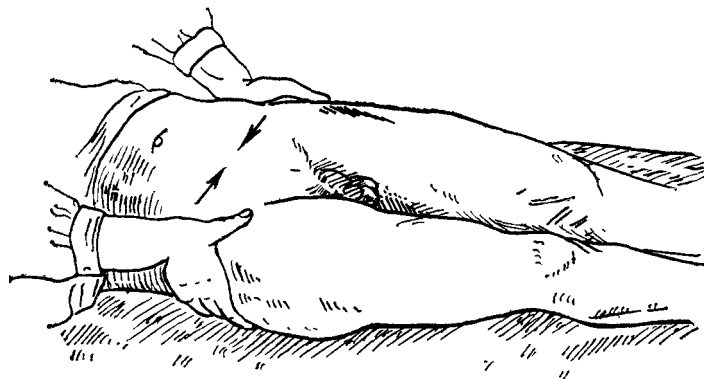
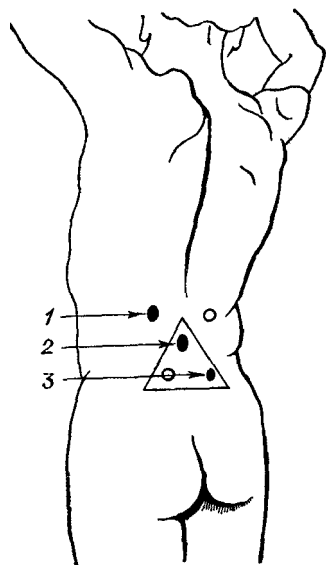


Рис. 194. Поперечное сдавливание таза за гребни подвздошных костей

Поднятие ноги, разогнутой в коленном суставе с обеих сторон, не затруднено, но при разгибании коленного сустава поднятой ноги в конечной фазе разгибания появляются боли в пояснично-крестцовом сочленении.

Лежа на боку. Проверяют состояние подвздошно-большеберцового тракта (tractus iliotibiale) и широкой фасции бедра (fascia lata). Контрактура указанных анатомических образований является результатом стойкого длительного увеличения поясничного лордоза, обычного последствия поражения пояснично-крестцового сочленения. Бедро больного



лежит плотно на кушетке и согнуто в тазобедренном суставе настолько, что лордоз полностью выправлен. Стоя позади больного, врач, уложив руку на боковую поверхность таза, фиксирует его. Другой рукой он захватывает голень согнутой в коленном суставе ноги. Не изменяя сгибания в тазобедренном суставе, бедро отводят, насколько это возможно, и после достижения максимального отведения колено начинают медленно разгибать. Ноге при этом дают возможность медленно опуститься под действием силы тяжести. Если полного приведения

Рис. 195. «Ортопедический треугольник»: 1 — «прострел» (лежит выше треугольника), 2 — пояснично-крестцовый сустав, 3 — подвздошно-крестцовый сустав

не наступает, то это означает, что у больного имеется отводящая контрактура тазобедренного сустава, обусловленная ретракцией tractus iliotibiale. Необходимо помнить, что, если коленный сустав не будет полностью разогнут и лордоз останется неустраненным, исследование утратит свою ценность. Существует другой метод исследования отводящей контрактуры бедра при ретракции подвздошно-большеберцового тракта (см. раздел «Тазобедренный сустав»).

Лежа на животе. Исследуют состояние межостистой связки между пятым поясничным и первым крестцовым позвонками. Техника исследования была изложена выше.

Ощупывание живота. Проводят бимануальное исследование области мыса (promontorium). Пальцы левой руки устанавливают по краю прямых мышц живота. Пальцами правой руки, положенными на пальцы левой, производят надавливание для погружения последних в глубь мягких тканей. Ощупывают пальцами левой руки. Боли в области мыса и немного выше L_5-S_1 тветствуют межпозвонковому диску L_5-S_1 . Ощупывать нужно нежно, так как грубое ощупывание само по себе может обусловить боли.

Дифференциальный диагноз поражения пояснично-крестцового и подвздошно-крестцового суставов представлен в табл. 5.

Дифференциальный диагноз **поражения** пояснично-крестцового
и подвздошно-крестцового суставов

Симптоматика	Сустав	
	повздошно-крестцовый	
Боль ощущается в области ирирадирует в	5-го поясничного позвонка 1-го крестцового позвонка наружную поверхность голеней тыльную поверхность стопы — подошву	позади тазобедренных сус- тавов особенно в заднюю поверх- ность бедра и паховый сгиб
Лежание затруднено на	спине с разогнутыми но- гами	боку пораженной стороны
Болезненность при давле- нии на	остистый отросток 5-го, реже 4-го поясничного или 1-го крестцового поз- вонка, пояснично-подвз- дошную связку (lig. ilio- lumbale)	область подвздошно-крестцо- вого сустава, нижние крест- цово-подвздошные связки, большую седалищную вы- резку
Движение позвоночника: стоя	ограничены все движения в пояснично-крестцовой области	все свободны, за исключе- нием наклона в здоровую сторону; кпереди ограничена крайняя степень сгибания
сидя	ограничены все движения	наклон кпереди свободен при расслаблен, сгибателях бедра свободны
лежа	то же	
Специальные признаки: поднимание разогнутой ноги	ограничено одинаково с обеих сторон, крайняя степень поднятия безбо- лезненна	ограничено с одной стороны в малой степени
сжатие таза		боли с пораженной стороны

КОПЧИКОВЫЕ БОЛИ (СОССХЮОУМ1А)

Боли в области копчика встречаются у женщин значительно чаще, чем у мужчин. Обычно причину болей связывают с повреждением — иногда тяжелым, иногда легким, таким, как падение на ягодицы или навзничь. В некоторых случаях данных о травматическом повреждении нет. Больные связывают болезненность копчика иногда с беременностью или вовсе не могут указать причину.

Боли ухудшаются при сидении чаще, чем при стоянии, затруднен подъем по лестнице. Дефекация совершается с большими неудобствами, особенно если имеется запор.

Бидигитальным исследованием (с одним пальцем, введенным в задний проход, другим — снаружи) необходимо определить точку наибольшей чувствительности (рис. 196). Различают четыре типа копчиковых болей.

1. Перелом. Копчик или нижний конец крестца при падении или ударе иногда ломается. Анализ бокового рентгеновского снимка должен учитывать возможные аномалии анатомического строения, в частности врожденное значительное переднее отклонение копчика.

2. Повреждение крестцово-копчикового сустава. При бидигитальном исследовании движения копчика вызывают боли в суставе, а не в месте надавливания пальцем.

3. Миофасциальная область болезненности. Боли наступают в местах прикрепления мышц к копчику (копчиковой, большой ягодичной, *m. m. sphincter, levator ani*). Боли ощущаются диффузно над промежностью. Чувствительные точки при давлении пальцем могут быть точно локализованы; они выявляются прямым надавливанием пальцем, а не раскачиванием копчика.

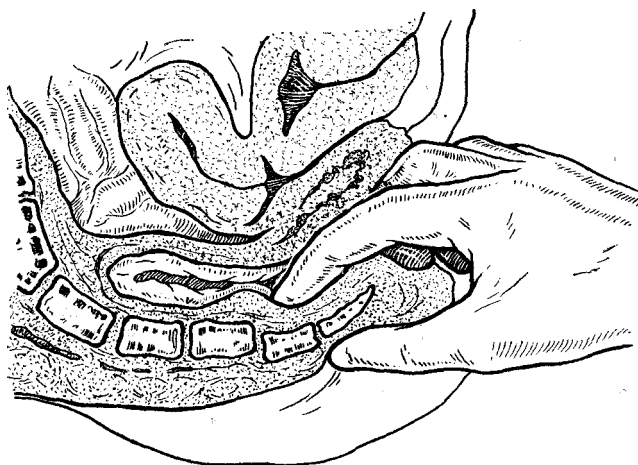


Рис. 196. Ощупывание подвижности и болезненности копчика

4. Диффузные боли без локализованных мест повышенной чувствительности. Это наиболее тяжелая из всех остальных форм кокцигодинии. Больные характеризуют боли как жгучие, определенных точек болезненности не обнаруживается.

Ишиас или невралгия седалищного нерва представляет собой симптом, а не заболевание. Он вызывается, как правило, механическим раздражением седалищного нерва или его корешков после выхода из спинного мозга. По-видимому, самой частой причиной ишиаса является выпячивание или выпадение межпозвонкового диска, соприкасающегося с одним или более нервными корешками. Имеется, однако, для такого раздражения кроме грыжи диска много других возможностей, и так как симптомы могут быть почти идентичными, то для распознавания причин ишиалгических болей необходимы тщательный анамнез к полное клиническое «-(рентгенологическое исследование.

Совершенно очевидно, какую опасность несет установка, что каждый больной ишиасом имеет грыжу диска только потому, что она является довольно обычной причиной невралгии седалищного нерва. Но это встречается довольно часто. Давление на корешки может быть вызвано в спинномозговом канале грыжей диска, коллапсом тела позвонка, опухолью нервных корешков и их оболочек, спондилолистезом; в межпозвонковых отверстиях*—опухолью нервных корешков, лимфогранулематозом (болезнью Hodgkin), в тазу — опухолями, абсцессом; в ягодичной области — опухолями тазовых костей, опухолями мягких тканей.

КЛИНИКО-РЕНТГЕНОЛОГИЧЕСКОЕ ИССЛЕДОВАНИЕ ПОЗВОНОЧНИКА

Рентгеновский снимок позвоночника необходим всякий раз, когда при исследовании спины обнаружены изменения — ограничение подвижности, деформация и боли. Рентгенография должна дать следующие сведения: 1) о форме, строении и особенностях позвоночника в целом (общие, обзорные снимки); 2) о внешнем виде, очертаниях и структуре отдельных позвонков, о их взаимном расположении (ограниченные, прицельные снимки); 3) о степени участия отдельных позвонков и сегментов позвоночника в движениях позвоночного столба (функциональные снимки). Функциональные снимки изготавливают в конечных фазах движения позвоночника, например в положении полного активного разгибания позвоночника и полного сгибания. Методом функциональной рентгенографии можно выявить «неустойчивый», скользящий кпереди и кзади при движениях позвонков в шейном и поясничном отделах.

Принятые при рентгенологическом исследовании позвоночника измерения (морфометрия) тел позвонков, межпозвонковых пространств и позвоночника столба имеют существенное значение при изучении динамики патологических изменений.

Мягкие снимки дают больше информации, чем жесткие, и поэтому им следует отдавать предпочтение. Не нужно забывать об облучении, которому подвергается больной при рентгенографии позвоночника. При технически сверном снимке следует добросовестно решить вопрос, необходима ли для диагноза повторная рентгенография.

Обзорные снимки должны по возможности выполняться в положении больного стоя. Но тотальные снимки позвоночного столба требуют специального оборудования, поэтому в клинической практике довольствуются несколькими обзорными снимками шейного, грудного и поясничного отделов позвоночника. Для того чтобы снимки были полноценными, необходимо, во-первых, при их изготовлении сохранять первоначальное положение больного неизменным и, во-вторых, они должны в достаточной мере перекрывать друг друга. Сравнение обзорного снимка позвоночника лежащего больного с таким же снимком стоящего больного дает возможность оценить влияние статической нагрузки на имеющуюся деформацию.

Обычный снимок шейного отдела позвоночника дает изображение средних и нижних шейных позвонков; он должен включать первый грудной позвонок. Передне-задний снимок атланта и эпистрофея делают через рот. При передне-задней рентгенографии грудного отдела нужно захватывать паравертебральные концы ребер. Рентгенографируя пятый поясничный позвонок, выравнивают поясничный лордоз, сгибая ноги в тазобедренных и коленных суставах до прямого угла. Рентгенограмма поясничного отдела должна включать подвздошно-крестцовые сочленения. Межпозвонковые пространства поясничного отдела лучше видны на задне-переднем снимке, чем на передне-заднем.

Боковые снимки при точно боковом ходе лучей дают возможность получить изображение всего шейного отдела позвоночника. Иногда приходится делать два боковых снимка, один справа налево, другой, наоборот, слева направо; этим иногда удается обнаружить краевые изменения и различия одной стороны от другой.

Верхняя часть грудного отдела позвоночника хорошо получается на боковом снимке, если больной, фиксируя голову и грудной отдел позво-

ночника, выдвинет одно плечо немного вперед, а другое назад. При сколиотической кривизне позвоночник должен экспонироваться с вогнутой стороны искривления.

Косые снимки позвоночника делают для получения изображения мелких суставов и других деталей (рис. 197—199).

Тела позвонков (клиновидная форма тел позвонков). Клины измеряют следующим образом.

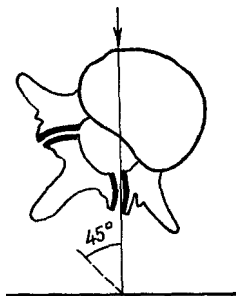


Рис. 197. Положение для изготовления снимка мелких суставов поясничного отдела позвоночника. Для изготовления снимка правых мелких суставов больной отклоняется от положения на правом боку на 45° , для изображения левых — кзади на 45° от положения на левом боку

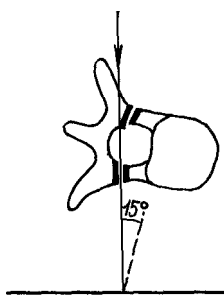


Рис. 198. Положение для рентгенографии мелких суставов грудного отдела позвоночника. Для снимка правых суставов больной из положения на правом боку отклоняется кпереди на $15-20^\circ$, для изображения левых — отклоняется кпереди на столько же из положения на левом боку

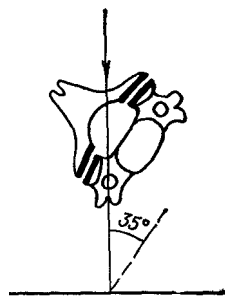


Рис. 199. Укладка больного для рентгенографии межпозвонковых отверстий (foramina intervertebralia) шейного отдела позвоночника. Снимки изготовляют у сидящего больного. Кассета при изготовлении правых отверстий прикладывается справа и больной поворачивается вправо на 35° (при изготовлении левых отверстий — наоборот)

А. Индекс клиновидного позвонка (ИК) указывает на степень наклона краниальной и каудальной поверхностей. Определяют отношение задней высоты тела позвонка (З) к передней (П) в процентах. Позвонок $\frac{3}{\text{измеряют}}$ на боковых снимках — $\text{ИК} = \frac{\text{З}}{\text{П}} \cdot 100\%$. Кифотические клино-

видные позвонки имеют $\text{ИК} > 100\%$, лордотические клиновидные позвонки — $\text{ИК} < 100\%$ (рис. 200, а).

Б. Угол клиновидного позвонка (КП) оценивает сагиттальный наклон **обеих** замыкательных пластинок в градусах. Метод измерения понятен $\frac{93}{\text{схематического}}$ профильного изображения **тела** позвонка. Угол клина **кифотического** позвонка больше 0° ($\text{КП} > 0^\circ$, например, $+15^\circ$), лордотический — меньше 0° ($\text{КП} < 0^\circ$, например -5°) (рис. 200, б).

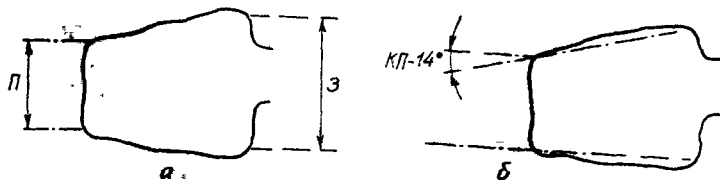
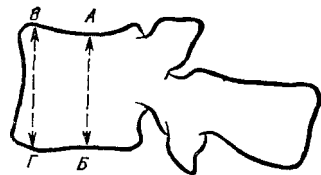


Рис. 200. Измерение клиновидного позвонка. Объяснение в тексте

Индекс тела поясничного позвонка определяют отношением высоты тела позвонка (от верхней до нижней замыкательных пластинок) в центре позвонка к высоте тела позвонка у его переднего края $AB : BG$ и выражают в процентах (рис. 201). Динамика индекса имеет большое значение для оценки изменений, возникающих при остеопорозе и остеомалации, поражающих позвоночник. Крайняя степень характеризуется развитием резко выраженных «рыбьих» позвонков.

Рис. 201. Определение индекса позвонка на боковом снимке (АВ:ВГ)

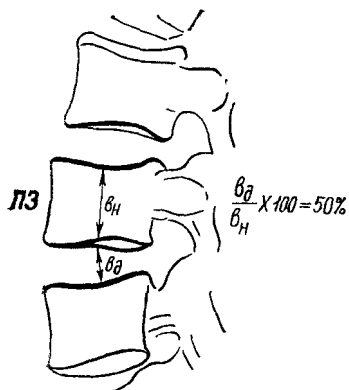


Индексом Hurxthal называют отношение высоты диска (ВД) к высоте тела позвонка (ВТ). Показатель позволяет отличить физиологический, возрастной пороз тел позвонков от ранних форм патологического остеопороза.

$$\text{Индекс Hurxthal} = \frac{ВД}{ВТ} = 0,35 \text{ или } \frac{ВД}{ВГ} \times 100 = 35\%.$$

Показатель 0,35, или 35%, является границей между физиологическим и патологическим порозом. Величины больше 0,35 (35%) типичны для патологического состояния позвонков, т. е. для патологического остеопороза (или остеомалации). На рис. 202 изображены очертания третьего поясничного позвонка (ПЗ); его индекс Hurxthal равен 0,5, или 50%, т. е. явно патологичен. В предложенном индексе ценно, что он сохраняет свое значение как при экспансии пульпозных ядер в губчатую кость с образованием «рыбьих» позвонков, так и без их экспансии, при параллелизме горизонтальных поверхностей тел позвонков.

Остеопорозы и остеомалация. Рентгенологическая морфометрия позвонков дает возможность отличить физиологический, возрастной остеопороз от патологического. Последний в свою очередь может быть обусловлен различными причинами. В клинической практике пресенильный и сенильный остеопорозы должны быть дифференциально-

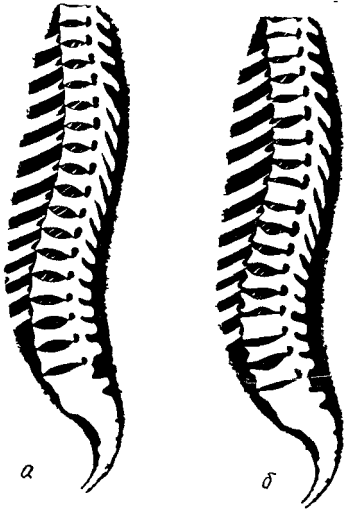


диагностически отграничены от остеопороза, вызываемого хроническим полиартритом, болезнью Бехтерева, синдромом Gushing и гиперкортицизмом, от остеопороза, обусловленного нарушением ферментативных процессов и обмена веществ при хронической нефропатии, и, наконец, от остеомалации. Большие трудности возникают при дифференциально-диагностическом отграничении пресенильного и

Рис. 202. Определение индекса Hurxthal

сенильного остеопорозов от остеомалации. Обзорный боковой снимок облегчает решение диагностической задачи.

При остеопорозе кости хрупкие, ломкие, а не мягкие, гнущиеся, как при остеомалации. Неправильные переломы наступают чаще, чем равномерные вдавления костных поверхностей, типичные для остеомалации. Тела позвонков при остеопорозе обнаруживают часто узелки Schmorl, неравномерную компрессию. При остеомалации все позвонки более или менее равномерно двояко вогнуты, при сенильном и пресенильном остеопорозах чередуются неравномерно и неправильно грубо измененные



позвонки с малоизмененными (рис. 203). Здесь нужно подчеркнуть, что такие же неправильно сплюснутые позвонки наблюдаются при множественном миеломатозе и вторичном карциноматозе.

Переломы позвоночника (рентгендиагностика нестабильного перелома). Флексионные и экстензионные переломы шейного (поясничного) отдела позвоночника могут быть в зависимости от состояния связочно-сустаз-

Рис. 203. Боковые контуры тел позвонков при остеомалации (а) и остеопорозе (б). Двояко вогнутые верхние и нижние поверхности тел позвонков правильны при остеомалации и неправильны при остеопорозе

ного аппарата устойчивыми, стабильными, и неустойчивыми, нестабильными; последние таят угрозу смещения вышележащего позвонка или являются уже смещенными. Связочный аппарат устойчивых переломов цел, артикуляция суставных отростков не нарушена. При нестабильных переломах связочный аппарат разорван, устойчивость в зоне повреждения потеряна.

Межостистые связки и сумочно-связочный аппарат мелких суставов разрываются одновременно с переломом позвонка или его отростков, артикулирующие поверхности мелких суставов теряют контакт и позвоночник делается нестабильным, подверженным тяжелому осложнению — вывиху с возможным сдавлением спинного мозга. Раннее распознавание нестабильного перелома имеет большое значение, оно настораживает и заставляет принимать меры против возможного вторичного раннего или позднего смещения. Вторичное позднее смещение может появиться при неустойчивых переломах через 3—6 месяцев после окончания лечения, свидетельствуя о том, что правильный диагноз своевременно не был поставлен. Заподозрить нестабильный перелом можно клинически, пальпируя методически межостистые промежутки (см. выше) в зоне повреждения позвоночника.

Пользуются для диагностических целей рядом рентгенологических признаков и мысленно проводимых на боковом снимке линий.

1. Линия задних поверхностей тел 2—7-го шейных позвонков имеет вид в нормальных условиях правильной равномерно выпуклой кпереди (шейный лордоз) дуги (рис. 204, /).

2. Суставные отростки расположены нормально так, что верхние суставные отростки нижележащих позвонков находятся впереди нижних суставных отростков вышележащих позвонков, суставные щели узкие и правильные (рис. 204, 2).

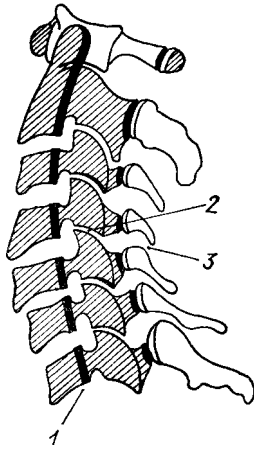


Рис. 204. Опознавательные рентгенологические признаки, позволяющие отличить стабильный перелом позвоночника от нестабильного (схема).
Объяснения в тексте

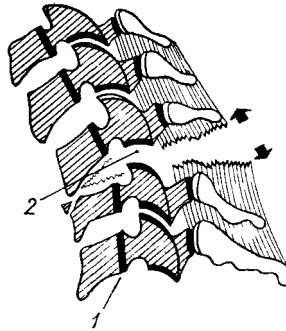


Рис. 205. Нестабильный краевой перелом шестого шейного позвонка: / — линия задних поверхностей тел позвонков, 2 — сочленения суставных отростков. Стрелки показывают расхождение остистых отростков. Скиаграмма

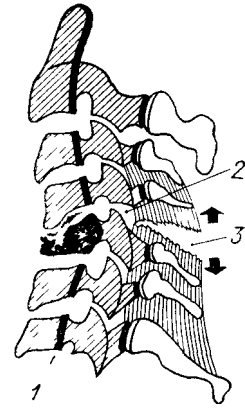


Рис. 206. Нестабильный компрессионный (флексионный) перелом пятого шейного позвонка. Скиаграмма. Обозначения те же, что и на рис. 204

3. Пространства между остистыми отростками неодинаковы, но разница в ширине смежных межостистых пространств так мала, что на рентгенограмме она почти незаметна и промежутки кажутся равномерными (рис. 204, 3).

Пример 1 (рис. 205). Незначительное костное повреждение в шейном отделе позвоночника — выкалывание небольшого клиновидного фрагмента из передне-верхнего края тела 6-го шейного позвонка. Одновременно задняя дуга тел позвонков (1) приняла кифотическую форму (разрыв диска и подвывих позвонков 5—6); артикуляция суставных отростков (2) нарушена (подвывих 5—6); межостистое пространство 5—6 расширено (разрыв межостистой связки). Тяжелое повреждение шейного отдела позвоночника — неустойчивый (вследствие множественного разрыва связок и подвывиха C5—C6) краевой перелом C6.

Пример 2 (рис. 206). Флексионный компрессионный перелом C5. Тяжесть повреждения определяет не перелом, а менее заметные признаки: задняя дуга тел позвонков имеет форму кифоза с углом на уровне компримированного 5-го шейного позвонка; суставная щель между суставными отростками и пространство между остистыми отростками расширены (подвывих в мелких суставах и разрыв межостистой связки C4—C5)—неустойчивый флексионный перелом C5.

Пример 3 (рис. 207). Флексионный переломо-вывих C5—C6. Задняя дуга тел позвонков прервана и кифотически изогнута, задне-верхний угол C6 выдается в просвет спинномозгового канала; вывих суставных отростков C5—C6 (верхний суставной отросток C6 располагается позади, а не впереди нижнего суставного отростка C5—консервативно невправимый вывих); межостистое пространство C5—C6 расширено (разрыв межостистой связки). Тяжелый консервативно невправимый переломо-вывих C5—C6.

Пример 4 (рис. 208). Повреждение шейного отдела позвоночника без грубых костных изменений. Лордоз задней дуги тел позвонков усилен (1), артикуляция между су-

ставными отростками нарушена (2), суставная щель неравномерно расширена, контакт суставных поверхностей отсутствует. Тяжелое экстензионное неустойчивое повреждение шейного отдела позвоночника — разрыв диска Cs—Ce, передней продольной связки (?), сумочно-связочного аппарата мелких суставов Cs—Ce.

Пример 5 (рис. 209). Экстензионный переломо-вывих Cs—C6 позвонков. Задняя дуга тел позвонков прервана (1), верхняя ее часть смещена вперед, лордоз усилен (разрыв диска, передней связки), перелом суставного (2) и остистого (3) отростков Cs, переломан один суставной отросток (2), другой цел и сохранил правильную артикуляцию. Тяжелый неустойчивый перелом и подвывих отростков Cs.

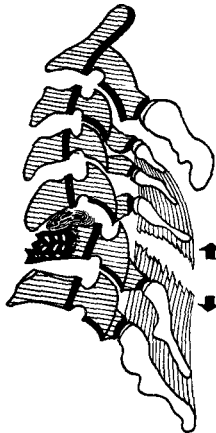


Рис. 207. Перело-мо-вывих пятого-шестого шейных позвонков (нестабильный). Нарушение задней дуги тел позвонков, вывих суставных отростков пятого шейного позвонка

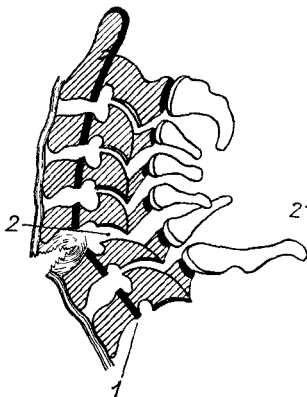


Рис. 208. Тяжелое повреждение шейного отдела позвоночника без грубых костных изменений: разрыв диска Cs-e, передней продольной связки, сумочно-связочного аппарата мелких суставов. Обозначения те же, что и на рис. 204

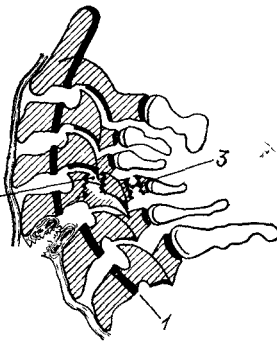


Рис. 209. Разрыв диска, передней продольной связки, перелом одного из суставных отростков (2) и остистого отростка (3). Подвывих, обнаруживаемый по нарушению линии задней поверхности тел позвонков (1)

На схематических рис. 210, 211 показаны тяжелые и неустойчивые повреждения 2—3-го поясничных позвонков.

Измерение подвижности двух смежных позвонков. Изготавливают два боковых снимка в крайних положениях — сгибания и разгибания: 1) проводят передне-задние оси тел двух соседних позвонков (рис. 212, а) и измеряют между осями угол (а), образованный крайними положениями сгибания и разгибания; 2) проводят касательные к передним поверхностям двух смежных позвонков (рис. 212, б). Измеряют угол (а'), образованный сгибанием и разгибанием позвонков между прежним «новым положением касательных».

Функциональные снимки дают возможность определить степень коррекции первичной кривизны структурного сколиоза (см. ниже), устойчивость спондилолистеза и др.

Ранняя стадия спондилолистеза может быть обнаружена рентгенологически следующим образом:

1. Передне-нижний угол соскальзывающего позвонка выходит за пределы перпендикуляра, восстановленного к линии, соединяющей передний и задний края нижележащего позвонка (рис. 213). В нормаль*

ных условиях передне-нижний угол позвонка не доходит до перпендикуляра или только касается его.

2. Длина пораженного, соскальзывающего позвонка от конца остистого отростка до передней поверхности тела позвонка превышает такую же длину вышележащего позвонка. Нормальные условия показаны на рис. 213, а. Существуют и другие методы раннего рентгенологического распознавания спондилолистеза.

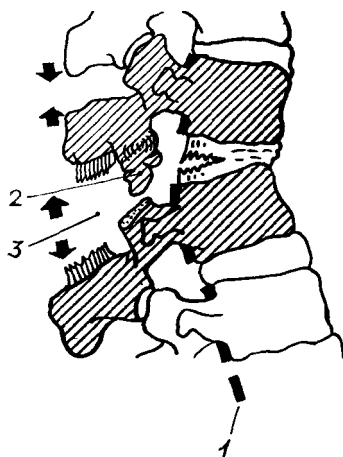


Рис. 210. Повреждение 2—3-го поясничных позвонков: разрыв сустава (2), межостистой связки (3), нарушение задней дуги тел позвонков (1)

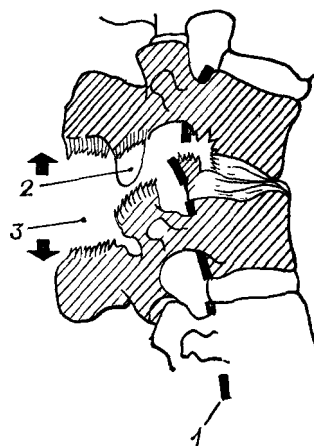


Рис. 211. Тяжелое повреждение 2—3-го поясничных позвонков: перелом заднего края второго поясничного позвонка, разрыв сустава (2) и межостистой связки (3). Линия задних поверхностей тел позвонков (1)

Большое значение для выбора метода лечения имеет динамика изменений, выяснение вопроса, прогрессирует ли смещение или остановилось. Различают четыре степени смещения (рис. 214).

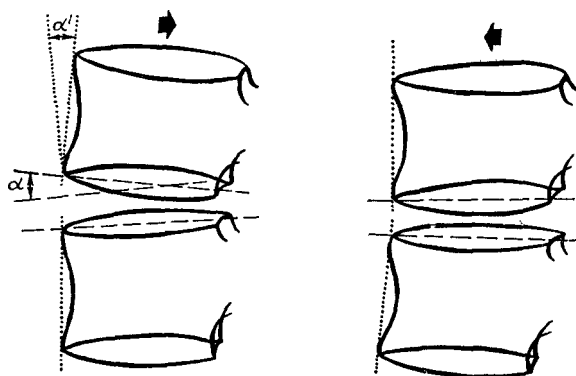


Рис. 212. Измерение амплитуды движения одного сегмента: *a* — при разгибании позвоночника и *b* — при сгибании (*a* — угол амплитуды движения между передне-задними осями двух смежных позвонков; *o/* — угол амплитуды движений-между касательными к передним поверхностям двух смежных позвонков)

Кифоз позвоночника. Измерение степени кифотического искривления позвоночника имеет большое значение для решения вопроса — прогрессирует ли деформация или остается стабильной? Если деформация прогрессирует, то в каком темпе? Для ответа на этот вопрос, имеющий большое прогностическое значение, необходимо иметь два-три.

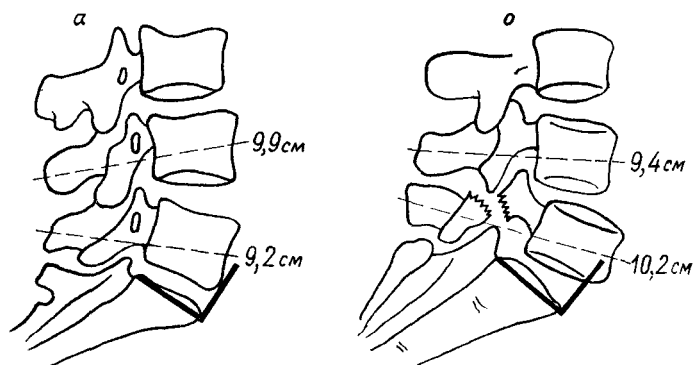


Рис. 213. Ранняя рентгенологическая диагностика спондилолистеза: а — нормальное отношение пятого поясничного позвонка к первому крестцовому, б — спондилолистез-пятого поясничного позвонка (передне-нижний его угол выходит за пределы перпендикуляра, восстановленного к линии, соединяющей передний и задний края нижележащего позвонка, передне-задняя длина от конца остистого отростка до передней поверхности тела соскальзывающего позвонка превышает аналогичную длину вышележащего позвонка)

боковых снимка, изготовленных через определенные промежутки времени.

Общий угол кифотического искривления определяют на боковой рентгенограмме. По верхней поверхности тела верхнего позвонка дуги кифотического искривления и по нижней поверхности тела нижнего позвонка той же дуги проводят прямые. К каждой прямой восстанавливают перпендикуляр до пересечения между собой. Угол пересечения равен углу искривления. Иногда верхним и нижним позвонком считают определенные позвонки — четвертый и одиннадцатый грудные при локализации кифоза в грудном отделе (рис. 215).

Кифотический компонент структурного кифосколиоза мало пригоден для измерения описанным методом. James (1967) измеряет его на снимках, пользуясь пересечением двух линий, одна из которых проведена по передней поверхности тел верхних позвонков, другая — по передней поверхности тел нижних позвонков (рис. 216).

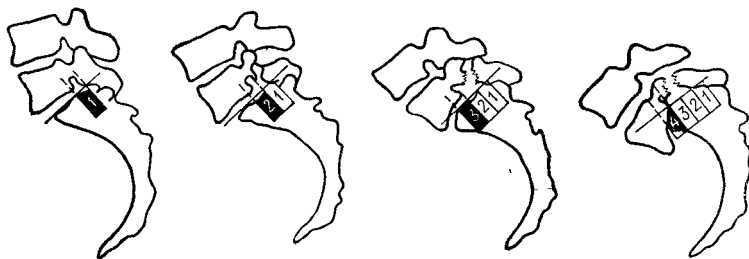


Рис. 214. Различная степень (1—4) смещения при спондилолистезе пятого поясничного-позвонка

В зоне пораженного сегмента позвоночника обращают внимание на форму и структуру пораженных позвонков. Оценивают особенности клиновидных позвонков, угол наклона клина (см. выше), длину и высоту тел позвонков, переднюю поверхность тел пораженных позвонков (ровная, вдавленная, неправильная), изменения замыкательных пластинок

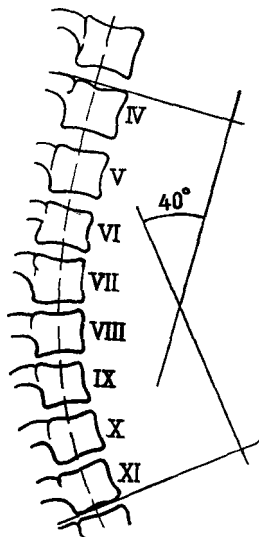


Рис. 215. Измерение угла кифоза на боковой рентгенограмме

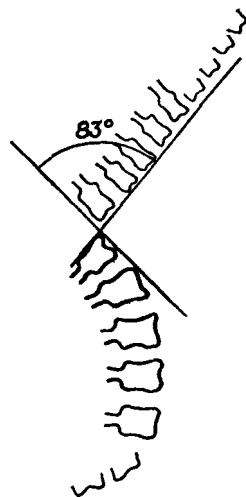


Рис. 216. Измерение угла кифотического компонента кифосколиоза

(правильная, волнистая, узелки Schmorl), признаки спондилоза, остеохондроза. На функциональном снимке — подвижность отдельных позвонков пораженного сегмента.

Диагноз распространенного юношеского кифоза (болезни Scheuermann) опирается на три основных признака.

I. Кифоз локально усилен: а) грудная форма (T_6 -ю), б) поясничная или пояснично-грудная форма (T_{10} - L_2);

II. Связан с возрастом больного: а) предшествующая стадия (8—10 лет жизни), б) флоридная стадия (11—17 лет) от появления апофиза в грудных позвонках до окончания роста тел позвонков (признак Risser), в) резидуальная стадия (после 17—18 лет) с продолжающимся изменением формы тел позвонков и дисков, с ригидным кифозом;

III. Рентгенологическая картина типична: а) поражение апофиза во флоридной стадии, б) изменения в замыкательных пластинках и узелки Schmorl, в) сужение диска, г) передние 2/3 тел позвонков клиновидно сужены.

Структурный сколиоз. Для оценки сколиоза необходимы следующие рентгено снимки: 1) обзорный передне-задний снимок позвоночника стоя. Необходимо следить за тем, чтобы таз располагался горизонтально. Снимок должен включать 1—2-й крестцовые позвонки, а также задние участки гребней подвздошных костей; 2) обзорный снимок позвоночника лежа; 3) снимки с пассивным наклоном туловища вправо и влево (функциональные снимки); 4) некоторые рекомендуют изготавливать снимок с растяжением позвоночника (Debrunner, 1973); 5) бо-

ковой снимок делают в особых случаях, при развитом кифосколиозе (неврофиброматоз, врожденный кифосколиоз и пр.). Изолированное изображение отдельных позвонков не требуется, хотя, возможно, оно не лишено интереса.

Снимок, сделанный в положении стоя, обнаруживает истинную тяжесть искривления позвоночника при нагрузке. Сравнение снимков, изготовленных стоя и лежа, определяет степень коррекции, обусловленной разгрузкой позвоночника. Функциональные снимки показывают резуль-

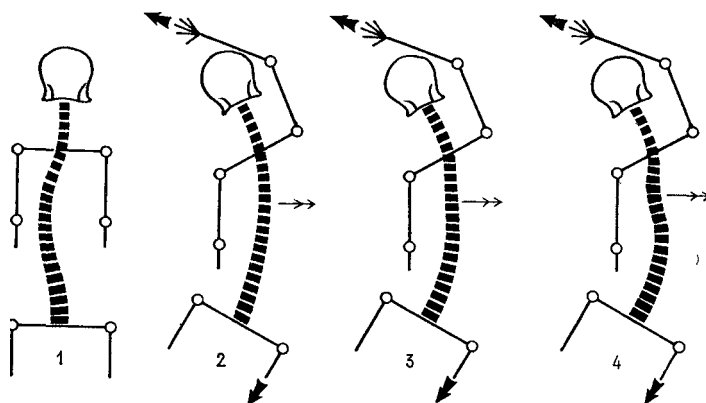


Рис 217. Функциональные рентгеновские снимки при сколиозе позвоночника для определения устойчивости деформации: 1 — передне-задний снимок позвоночника в лежачем положении больного без коррекции искривления; 2 — потягиванием за руку и ногу со стороны, противоположной сколиозу, и фиксацией дуги искривления достигнута полная коррекция; 3 — таким же способом полная коррекция не получена, в зоне первичной дуги искривления позвоночник выпрямлен до ровной линии, 4 — первичная дуга искривления слегка выпрямилась, но ясно выражена

таты форсированной коррекции (рис. 217). Форсированная коррекция сколиоза должна удваивать коррекцию, достигнутую лежачим положением. При исследовании больного общая коррекция сколиоза является суммой форсированной и разгрузочной коррекции. Общая коррекция не удваивается при наличии препятствий, например при врожденных остеопатических сколиозах с клиновидным позвонком, препятствующим коррекции. Отсутствие удваивания коррекции делает предсказание лечебного консервативного исправления деформации неблагоприятным.

Коллапс ребер. Структурный паралитический сколиоз грудного отдела позвоночника можно отличить от непаралитического структурного сколиоза исследованием функции и силы мышц туловища, в том числе межреберных мышц. Различие между паралитическим и другими видами сколиоза хорошо обнаруживается рентгенологически по расположению ребер в зоне первичной дуги искривления.

При идиопатическом сколиозе ребра на выпуклой стороне первичной дуги искривления раздвинуты, веерообразно раскрыты. На вогнутой стороне искривления ребра сближены, сжаты. При паралитическом и некоторых видах врожденного сколиоза ребра с выпуклой стороны сколиотического искривления не раздвинуты, расположены не радиально, а, наоборот, опущены, свисают почти отвесно (рис. 218). Такое свисание называют коллапсом ребер. По наличию реберного коллапса парали-

тический сколиоз легко отличить от непаралитического даже при отсутствии анамнеза, указывающего на перенесенный паралич.

Измерение бокового искривления позвоночника. Существует несколько методов измерения сколиотического искривления позвоночника. Общепринятыми в настоящее время являются два метода: Ferguson—Risser и Lippmann—Cobb. Для определения темпа прогрессирования сколиоза измерения проводят каждые 4—6 месяцев, а в период быстрого роста ребенка, от 10 до 13 лет, через каждые три месяца. Клиническое измерение роста ребенка стоя и сидя регулирует периодичность рентгенометрического исследования.

Для измерения необходимо знать точную характеристику трех опорных для измерения позвонков: вершинного, двух нейтральных — конечных и нейтрального — переходного (см. выше). Труднее всего найти конечные позвонки. Здесь коротко мы повторим главные их признаки: 1) нейтральный (конечный) верхний позвонок (последний вверху первичной дуги искривления) — его верхняя поверхность наклонена в вогнутую сторону; конечный нижний — его нижняя поверхность скошена в вогнутую сторону; 2) нейтральный верхний — вышележащий диск шире на выпуклой стороне, вышележащий диск шире на вогнутой стороне; нейтральный нижний — нижележащий диск шире на вогнутой стороне, выше-

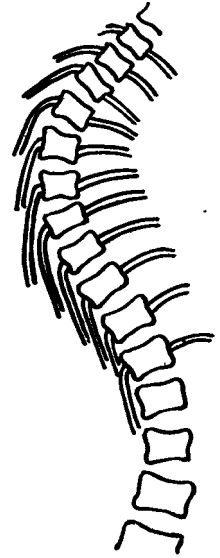
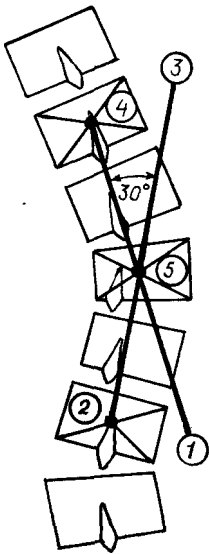


Рис. 218. Коллапс ребер при паралитическом сколиозе

лежащий — шире на выпуклой; 3) нейтральные (конечные) верхний и нижний позвонки — это первые неротированные; остистые отростки у них не смещены и находятся в центре позвонка.



Метод Ferguson—Risser. На передне-заднем снимке позвоночника определяют туи позвонка первичной дуги искривления — вершинный и два нейтральных, верхний и нижний. Центр каждого из трех названных позвонков находят в точке пересечения диагоналей, проведенных на снимке. Через центры нейтральных позвонков проводят линии, пересекающиеся в центральной точке вершинного позвонка и измеряют угол, как показано на рис. 219.

Метод Cobb—Lippmann. На передне-заднем снимке проводят линии по верхней поверхности верхнего ней-

Рис. 219. Измерение первичной дуги искривления сколиоза по методу Ferguson—Risser: 1 — линия, соединяющая центр верхнего нейтрального (конечного) позвонка с центром вершинного позвонка; 2 — нижний нейтральный (конечный) позвонок; 3 — линия, соединяющая центр нижнего нейтрального (конечного) позвонка с центром вершинного; 4 — верхний нейтральный (конечный) позвонок; 5 — вершинный позвонок; 6 — угол первичной дуги искривления 30°

трального позвонка и по нижней поверхности нижнего нейтрального позвонка. К проведенным линиям восстанавливают перпендикуляры до пересечения между собой. Измеряют угол пересечения (рис. 220).

Каждый из описанных двух методов измерения имеет свои особенности и свои неточности. Одни считают метод Ferguson—Risser точнее метода Cobb—Lippmann, другие утверждают противоположное (James, 1967). Результаты измерения угла бокового искривления описанными методами неодинаковы. Метод Cobb—Lippmann преувеличивает угол искривления по сравнению с методом Ferguson—Risser и иногда уменьшает результаты окончательной коррекции. Разница в величине

получаемого измерением угла по методу Cobb—Lippmann и Ferguson—Risser колеблется от 25 до 10° в зависимости от уровня сколиоза и условий изготовления снимка (рис. 221). Преувеличение угла искривления имеет иногда некоторое преимущество в клинической

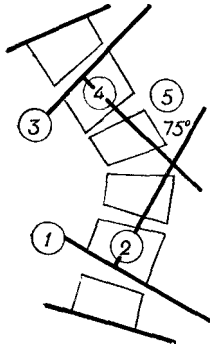


Рис. 220. Измерение первичной дуги искривления сколиоза по методу Cobb — Lippmann: 1 — линия нижней поверхности нижнего нейтрального (конечного) позвонка, 2 — перпендикуляр к этой линии; 3 — линия верхней поверхности верхнего нейтрального (конечного) позвонка, 4 — перпендикуляр к этой линии, 5 — угол первичной дуги искривления (75°)

практике, например, когда необходимо следить за изменениями слабо прогрессирующего сколиоза. Измерение по Cobb—Lippmann побуждает к применению раннего лечения. Разница, получаемая при измерении описанными методами достигнутой коррекции, объясняется тем, что концы

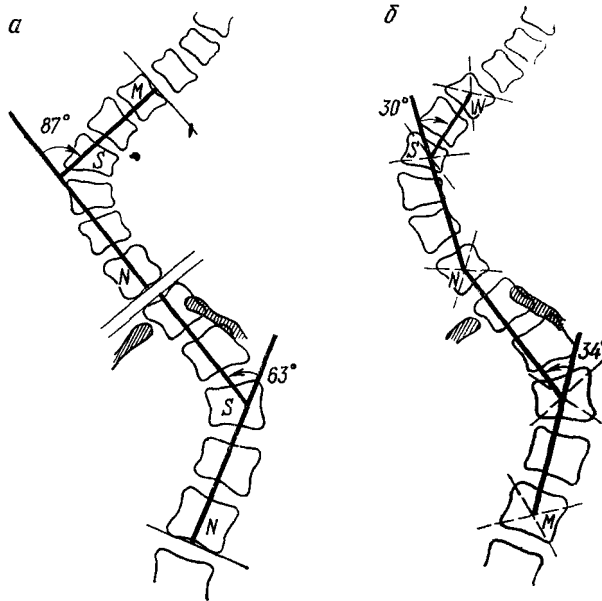


Рис. 221. Сколиоз с двумя первичными дугами искривления, измеренными разными методами: Cobb — Lippmann (а) и Ferguson — Risser (б). Первый метод дает большую величину отклонения

яервичной дуги искривления, на которые опирается метод Cobb—Lipmann, исправляются лучше, иногда до гиперкоррекции, по сравнению с вершиной первичной дуги искривления. Данные измерений, полученные в динамике, регистрируются графически, что облегчает понимание течения сколиотической болезни (рис. 222).

Коэффициент Harrington.— Для того чтобы представить тяжесть структурного сколиоза в цифровом выражении, пользуются следующей формулой:

$$\frac{\text{Угол первичной дуги искривления}}{\text{Число позвонков в дуге искривления}} = \text{коэффициент Harrington} \quad \left(\text{например, } \frac{35^\circ}{7} = 5 \right)$$

При коэффициенте от трех до пяти прибегают к консервативному лечению. Коэффициент 5 и выше выдвигает вопрос об оперативном лечении. Взятый для примера коэффициент, равный 5, при быстром прогрессировании сколиоза требует радикального лечения.

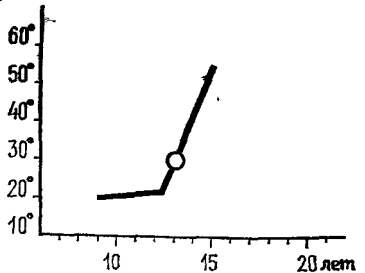


Рис 22/2 Кривая прогрессирования сколиоза с возрастом (потребовалось более радикальное лечение)

Измерение торсии при сколиозе. Для определения степени торсии пользуются проекцией основания дужек или остистого отростка. Резче всего торквирован вершинный позвонок первичной дуги искривления.

В обе стороны от него торсия от позвонка к позвонку уменьшается. Поэтому торсию обычно определяют на вершинном позвонке первичной дуги искривления. При торсии позвонка остистый отросток и основания дужек вершинного позвонка смещены к вогнутой стороне искривления. Левое основание дужки при левостороннем сколиозе

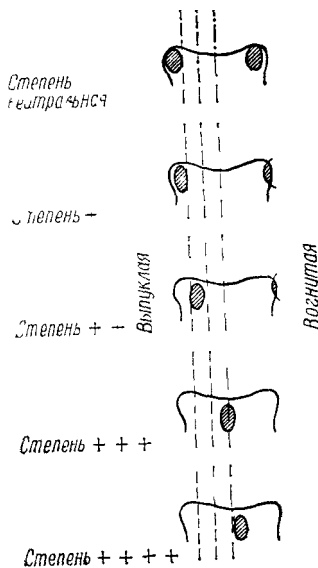
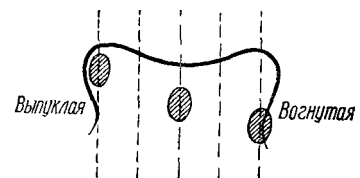


Рис 223. Определение степени торсии позвонков по положению основания дужки




Смещение основания дужки 0% 25% 50% 75% 100%
 Приблизительная степень ротации 0° 25° 50° 75° 100°

Рис. 224. Определение ротации позвонков по степени смещения основания дужек


смещается к середине тела позвонка и при большой торсии переходит на правую сторону; правое основание дужки смещается к краю тела позвонка и при значительной торсии исчезает справа за телом позвонка.

Определение степени торсии по положению основания дужек. Легкую торсию обозначают одним крестиком (+), более тяжелые — двумя (-|-h), тремя (-|-|-) и четырьмя (+ + + +) крестиками. Градация степеней тяжести понятна из рис. 223. При оценке торсии предлагают также пользоваться отсчетом в градусах (Nash, Mol, 1969). Нейтральная степень соответствует нормальному состоянию позвонка (0° торсии),



смещение левого основания дужки на 25% соответствует 25° торсии, на половину ширины тела позвонка — 50°, на три четверти — 75° (рис. 224).

Оценка торсии по положению остистого отростка (Cobb). Сдвиг остистого отростка на 1/6 ширины позвонка соответствует умеренной торсии, на 2/6 — сильной торсии, 3/6 — очень сильной торсии (рис. 225, а).



Оценка фронтальной клиновидной формы тела позвонка при сколиозе (Cobb). Высотный размер тела позвонка делится на 12 частей. Форма клина оценивается по разнице обе-

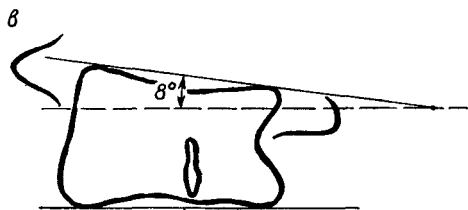


Рис. 225. Измерение тел позвонков: а — определение степени торсии позвонков по положению остистого отростка; б — определение клиновидной формы тела позвонка во фронтальной плоскости; в — угол бокового наклона поверхности тела позвонка в градусах

их сторон (рис. 225, б). Лучшее представление дает точное измерение угла бокового наклона в градусах. Опознавательными ориентирами являются замыкательные пластинки (рис. 225, в).

Признаки определения роста по гребням подвздошных костей. *Определение окончания роста большого (Risser, 1958).* Прогрессирование сколиоза, как известно, возможно до окончания роста большого, после чего ухудшение деформации обычно приостанавливается до старческого возраста. Одним из признаков продолжающегося роста является состояние апофизов гребней подвздошных костей. До 12—13-летнего возраста гребни подвздошных костей образованы хрящевой тканью (рис. 226, 1) и на рентгенограмме не видны. Появляется ядро окостенения в подвздошной апофизе к 12—13 годам жизни в переднем отделе подвздошной кости. Отсюда ядра окостенения апофиза разрастаются кзади, по направлению к крестцово-подвздошному сочленению (рис. 226, 2).

Дальнейшее прогрессирование окостенения показано на рис. 226, 3, 4. Изредка появляются сразу по два ядра окостенения не спереди, а на боковых частях апофизов. Считают, что апофизы позвонков заканчивают свой рост одновременно с синостозированием апофизов подвздошных костей (признак Risser, 1958). Поэтому синостозирование подвздошных апофизов сигнализирует об окончании роста позвоночника, и, следовательно, о прекращении прогрессирования сколиотической деформации.

Дегенеративные изменения межпозвоночных дисков. При спондилартрозе нарушаются очертания артикулирующих по-

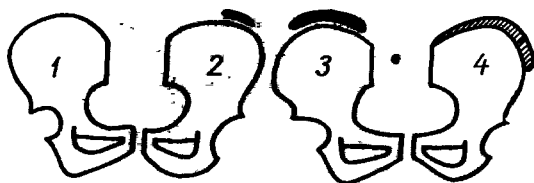


Рис. 226. Рост большого и состояние окостенения гребней **подвздошных койен**. Синостозирование гребней соответствует времени' окончания роста. **Объяснение** в тексте

верхностей суставных отростков позвонков (см. рис. 173, I). Для деформирующего спондилоза характерны клювовидные разрастания остеофитов отступя от углов позвонков (см. рис. 173, II). При остеохондрозе сужены межпозвоночные пространства и прилегающие к диску (межпозвоночному пространству) участки тел позвонков склерозированы (рис. 173, III). Межпозвоночный хондроз характеризуется сужением межпозвоночного пространства (рис. 173, IV).

Особенности паравертебральной оссификации имеют известное диагностическое значение. Псориатическая спондилопатия протекает часто с развитием паравертебральных боковых окостенений сублигаментарного типа. Костные паравертебральные разрастания отделены полностью, реже частично от позвонков щелью и иногда перебрасываются мостиками через межпозвоночные пространства (рис. 227, а). Бывают они одиночными или множественными, дугообразно выдаются кнаружи или кнутри. В конце заболевания различия между псориатическими паравертебральными костными разрастаниями и разрастаниями, вызванными болезнью Бехтерева, теряются, тем более что в процесс вовлекаются также подвздошно-крестцовые сочленения.

При болезни Бехтерева окостенения появляются в *annulus fibrosus* дисков. Развивающиеся между позвонками костные перемычки тесно спаяны с телами позвонков и никогда от них не отстоят далеко (рис. 227, б).

Гиперостозный спондилит (Forestier) представляет собой окостене-

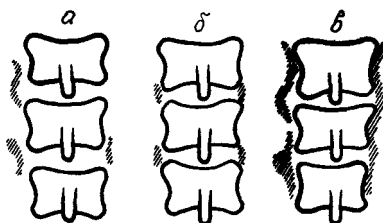
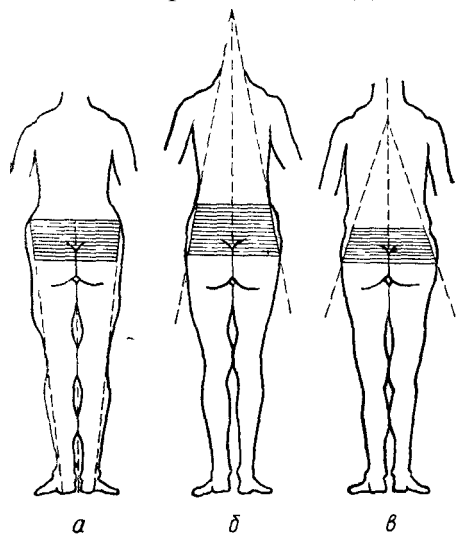


Рис. 227. Паравертебральные оссификаты: а — псориатическая спондилопатия, б — болезни Бехтерева; в — гиперостозный спондилит

ние лигаментарного типа. Для него характерно развитие плоских, массивных обывествлений, которые, как наплывы свечи, окутывают тела позвонков и диски главным образом спереди (рис. 227, в). Поражен чаще всего грудной отдел позвоночника. Крестцово-подвздошные сочленения не затронуты. Больные гиперостозным спондилозом нередко страдают сахарным диабетом.

ТАЗ

Осмотр и ощупывание. Для осмотра таза нужно больного обнажить полностью или по крайней мере ниже пояса и снять с него обувь. Обращают внимание на форму таза, осматривая его спереди, сзади и сбоку. Такой осмотр позволяет сделать ценные диагностические выводы. Он



обнаруживает при спондилолистезе увеличенное расстояние между гребнями подвздошных костей (биилиакальный диаметр таза) вследствие переднего наклона таза, при врожденном двустороннем вывихе бедер—расширенные межвертельные размеры (битрохантерный диаметр таза) (рис. 228).

Рис. 228. Различия в строении таза- а — спондилолистез, ротация таза кпереди увеличивает расстояние между гребнями подвздошных костей; б — нормальная форма таза; в — двусторонний вывих бедра увеличивает расстояние между вертелами

Косое стояние таза можно определить уже на глаз осмотром спереди. Более точно небольшие боковые наклоны таза выявляют с помощью нивелира, уложенного сзади на гребни подвздошных костей. По положению пузырька ватерпаса, смещающегося в зависимости от наклона влево или вправо, определяют, в какую сторону опущен таз. Уже легкое опущение таза влечет за собой выпячивание большого вертела противоположного бедра. Осмотром сбоку можно выявить степень переднего наклона таза.

В норме при детальном осмотре видны ограниченные отделы костного таза: спереди — обе передне-верхние ости подвздошных костей (*spinae iliacae ventralis superior*) и лобок (*tuberculum pubicum*), а сзади — гребни подвздошных костей (*cristae iliacae*), заканчивающиеся двумя ямками, соответствующими участкам более близкого прилегания кожи к задне-верхним остям подвздошных костей (*spinae iliacae dorsales superior*) »д.-крестцово-подвздошным сочленениям (*articulationes sacroiliacae*).

При ощупывании спереди легко могут быть обнаружены: обе передне-верхние ости и дальше сзади гребни подвздошных костей (*cristae iliacae*) на всем протяжении, кончая задними верхними остями подвздошных костей; лобковое сочленение, а у худешавых даже подвздош-

яо-гребешковое возвышение (*eminentia iliopectinia*); сзади — ости подвздошной кости и боковые отделы крестцовой кости до крестцово-подвздошного сочленения включительно; в межъягодичной борозде — продолжение крестца (копчик).

В ягодичной области можно ощупать седалищный бугор (*tuber ischii*), а спереди, вдоль бедренно-промежностной складки, — нижнюю ветвь лонной кости (*ramus inferior ossis pubis*).

Внутреннее исследование таза (ректальное) производится в положении больного лежа на спине, стоя или в коленно-локтевом. Выбор положения зависит от состояния больного и от того, какая область таза подлежит исследованию. Если есть возможность выбирать между стоячим и лежащим положением, то следует предпочесть стоячее положение больного, так как при нем исследованию доступна большая площадь таза. Тяжелого лежащего больного можно, конечно, исследовать только в лежащем положении.

В стоячем положении больного левую половину таза удобнее исследовать правой рукой, правую половину — левой. В положении больного лежа на спине отношения будут обратными: правую половину таза исследуют правой рукой, левую — левой.

Внутреннему исследованию доступны: лонное сочленение, лонные и отчасти седалищные кости, крестец, дно вертлужной впадины, край запирательного отверстия. Копчик ощупывается указательным и большими пальцами руки одновременно; указательным — *per rectum*, большим — снаружи. Такое исследование позволяет захватить копчик пальцами.

Изменение конфигурации видимой части таза наблюдается редко. В громадном большинстве случаев это имеет место при переломах или вывихах таза со значительным смещением. Что касается изолированных переломов, то внешнюю форму таза могут нарушить переломы крыла подвздошной кости, при которых передняя верхняя ость вследствие смещения оказывается расположенной асимметрично — латерально кверху или медиально от обычного места. Изолированный вывих в одном из крестцово-подвздошных сочленений обнаруживается по следующим признакам: задние ости подвздошной кости на вывихнутой стороне таза выступают и находятся на различном расстоянии справа и слева от линии остистых отростков крестца. Резче выражена деформация таза при комбинированных его повреждениях: при одновременных переломах лонного и подвздошного сегментов тазового кольца (двойные вертикальные переломы), переломах одного из сегментов и вывихах другого. В этих случаях вся половина таза, разобренная линией перелома, смещается тягою мышц проксимально, ротируясь при этом кнаружи. Деформация выражается в высоком расположении отвернутого кнаружи гребня подвздошной кости. Смещение отломанной половины таза легко обнаружить также по укорочению и наружной ротации ноги, смещающейся в том же направлении, что и соответствующая половина таза. Картина перелома дополняется распространением кровоизлияния, появляющегося в ближайшие дни там, где кости таза расположены наиболее поверхностно: в подвздошной области при переломах, захватывающих крыло подвздошной кости, у ягодичной складки при переломах седалищного бугра, над лобком при переломах горизонтальной ветви лонной кости, в промежности, мошонке и на внутренней поверхности бедра при переломах соответствующих ветвей лонной и седалищных «остей».

Особенное значение приобретает осмотр таза и конечностей в целом. Внимательный осмотр при ряде повреждений тазового кольца позволяет обнаружить типичное положение ног. При изолированном переломе нисходящей ветви седалищных костей соответствующая нога устанавливается в положении наружной ротации. При двойных вертикальных переломах таза типично положение «лягушечьих лап»: бедра раздвинуты, ноги согнуты в коленных суставах и резко ротированы кнаружи (см. рис. 16). Такое же положение наблюдается при разрывах в области лонного сочленения с большим смещением.

При изолированных переломах крыши вертлужной впадины, когда обычно происходит одновременно и вывих бедра, нога получает установку, типичную для соответствующего вида вывиха.

Конфигурация таза может изменяться также при больших опухолях таза и окружающих мягких тканей, при натечных абсцессах, спускающихся из вышележащих отделов позвоночника, пораженных туберкулезом.

Для определения изолированной болезненности при очаговых поражениях (имеются в виду очаги туберкулеза тазовых костей, гематогенного остеомиелита и т. д.) ощупывают костную основу таза в областях, доступных пальпации.

Методичное ощупывание дает возможность определить линию перелома в местах, где палец исследователя может нащупать кость. Для того чтобы установить крепитацию и подвижность свободных фрагментов, захватывают пальцами края тазовых костей и осторожно приводят их в движение. К такому приему прибегать следует редко, так как диагноз перелома может быть установлен клинически другими методами.

Непосредственное ощупывание возможно в сравнительно ограниченных областях. Главная масса костного таза расположена глубоко в толще мягких тканей и недоступна прямой пальпации. Ввиду этого непосредственное ощупывание таза в большинстве случаев дает возможность только частично обнаружить локализацию перелома или другого поражения. Повреждение глубоко расположенных частей таза определяется специальными приемами.

Симптом поперечного сдавливания таза (см. рис. 194). Больной лежит на спине. Исследующий кладет руку на боковые стороны таза больного, фиксируя гребни подвздошных костей и сжимая таз поперечно в направлении средней линии тела. Врач устанавливает наличие перелома на основании показаний больного, испытывающего при сдавливании таза боль в плоскости излома. Аналогичное концентрическое сдавливание таза в поперечном направлении производится давлением на область больших вертелов бедер (рис. 229).

Симптом поперечного эксцентричного давления производят, захватывая руками гребни подвздошных костей вблизи передних верхних остей. Руки делают при этом попытку развернуть таз, оттягивая: передние части гребней от средней линии тела (рис. 230). По болезненности, испытываемой больным в области перелома, врач устанавливает наличие перелома.

Наконец, вертикальное давление в направлении от бугра седалищной кости к гребню подвздошной (рис. 231) дополняет данные о локализации глубоко расположенного перелома тазовых костей.

Ощупыванием можно определить в полости таза инфильтраты, затеки, натечные абсцессы. Располагаются они в подвздошной области, где их и следует искать. Инфильтраты и затеки наблюдаются при остео-

миелите тазовых костей (гематогенном, огнестрельном), при остром коксите, вовлекающем в гнойный процесс вертлужную впадину (ацетабулит); натечные абсцессы спускаются в подвздошную область при туберкулезном поражении поясничных позвонков, реже при другой локализации туберкулеза. Исследование проводят в положении больного лежа на спине. Ноги больного слегка сгибают в тазобедренных суставах, благодаря чему расслабляются мышцы живота, через которые приходится ощупывать. Врач устанавливает свою руку отвесно к поверхности тела больного и медленно погружает пальцы ощупывающей

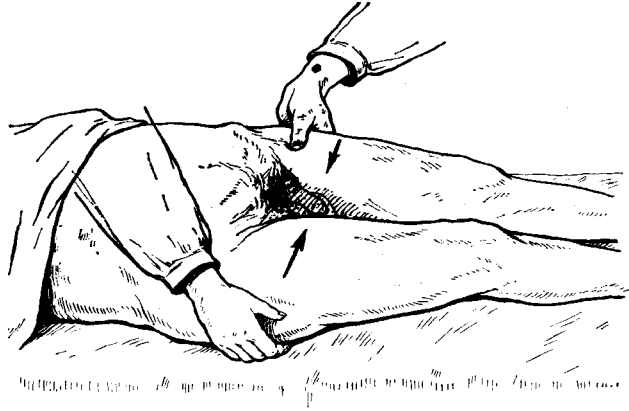


Рис. 229. Сдавливание таза в поперечном направлении за большие вертелы

руки в глубь таза, одновременно смещая их по направлению к гребню подвздошной кости. При отсутствии инфильтрата, затека или натечного абсцесса пальцы врача упрутся во внутреннюю поверхность крыла подвздошной кости. Если же в полости таза имеется инфильтрат или абсцесс, то между исследующими пальцами и внутренней поверхностью крыла подвздошной кости обнаруживается более или менее плотное образование, выполняющее подвздошную ямку. Установив после этого кисть руки ребром книзу и ощупывая локтевым ее краем, определяют границу абсцесса, обращенную к полости живота (рис. 232).

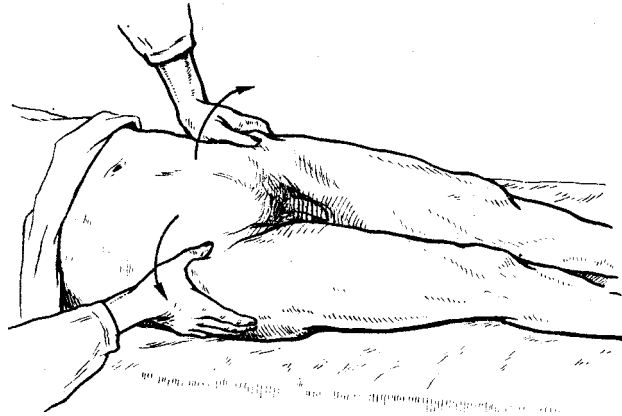


Рис. 230. Разворачивание таза за гребни подвздошных костей

Ректальное исследование таза может оказаться очень ценным, особенно в случаях перелома дна вертлужной впадины с центральным вывихом головки бедренной кости, а также поперечного перелома крестца и копчика. В случаях центрального вывиха бедра со значительным смещением головки бедра в полость таза можно иногда прощупать ее через прямую кишку. При запирательном вывихе головка бедренной кости per rectum не прощупывается (вопреки имеющимся в ряде руководств утверждениям о возможности обнаружить ее этим методом). Об изменениях в полости малого таза при воспалительных про-

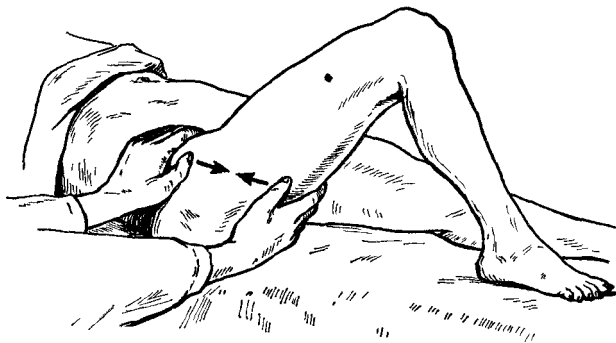


Рис. 231. Сдавливание таза в вертикальном направлении за гребень подвздошной кости и седалищный бугор

цессах и при опухолях в области таза и крестцово-подвздошного сочленения было сказано раньше.

Нарушение функции при повреждениях таза. В тяжелых переломах тазового кольца (двойной вертикальный перелом) или вывихах-переломах в области лонного и подвздошного сегментов таза функция нижних конечностей значительно нарушается. Больной может лежать только на спине; лежание на боку становится невозможным из-за сильных болей в области повреждения. В лучшем случае можно предложить больному согнуть ногу в суставах; он делает это очень медленно, волоча пятку по постели и поддерживая руками бедро. Переломы таза, особенно комбинированный перелом лонных костей, часто осложняются повреждением мочевого пузыря или мочеиспускательного канала. Поэтому при двойном переломе лонного сегмента таза необходимо при первом же исследовании больного исключить указанное осложнение.

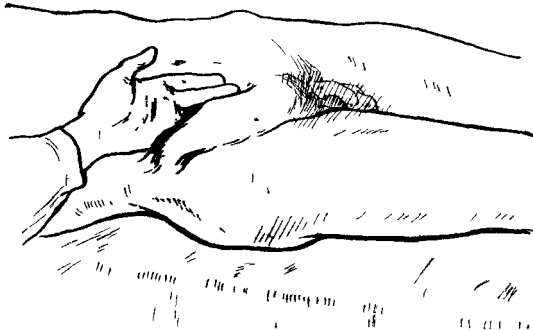


Рис. 232. Границу абсцесса, расположенного в подвздошной ямке, определяют путем ощупывания краем кисти

Измерения таза в ортопедической практике применяются при комбинированных переломах таза с нарушением тазового кольца и смещением выломанной части таза. Опознавательными точками, от которых следует производить измерения, являются: спереди — мечевидный отросток и передние верхние ости подвздошных костей, сзади — остистый отросток одного из позвонков и задние верхние ости подвздошных костей (см. рис. 69).

Большое практическое значение для диагноза повреждений и заболеваний таза имеет рентгенография.

ПЛЕЧЕВОЙ ПОЯС И ПЛЕЧЕВОЙ СУСТАВ

Тугоподвижность и боли в области надплечья и плечевого сустава— причина частых жалоб больных среднего и пожилого возраста, реже аналогичные жалобы можно услышать от молодых людей. Причина некоторых заболеваний плечевого пояса хорошо понятна, распознавать их сравнительно легко, определить характер других заболеваний довольно трудно, может оставаться мало понятной не только причина болезненных расстройств, но и локализация болезненного процесса. Разобраться в сложном характере нарушений можно при достаточном знакомстве с анатомо-функциональными особенностями плечевого пояса и плечевого сустава.

Плечевой или, правильнее, плече-лопаточный сустав (*articulatio gleno-humeralis*) — самый подвижный сустав тела. Он обладает обширной экскурсией движений — отведением, приведением, сгибанием, разгибанием, вращением (ротация) кнаружи и внутрь и поднятием руки до вертикали (циркумдукция). Большая свобода движений обусловлена формой плечевого сустава и особенностями анатомического строения плечевого пояса. Головка плечевой кости имеет сферическую форму, суставная впадина (*cavitas glenoidalis*) — плоскую эллиптическую. Всего около 1/6 суставной поверхности головки находится в контакте с поверхностью суставной впадины; остальная часть соприкасается с капсулой сустава, тонкой и слабой, допускающей обширный размах движений. Плече-лопаточный сустав малоустойчив, и это имеет большое клиническое значение: известно, что травматические вывихи чаще всего наблюдаются в плечевом суставе. У человека устойчивость сустава обеспечивает активный тонус коротких мышц, фиксирующих головку в суставной впадине, поэтому плечевой сустав называют мышечным суставом.

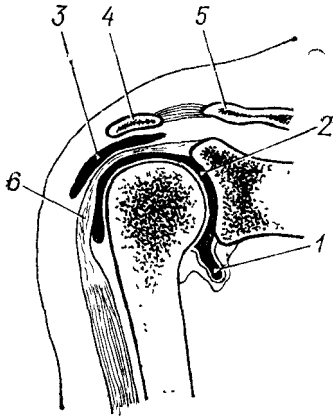
В соответствии с особенностями строения и функциональной нагрузки остеоартроз плече-лопаточного сустава наблюдается редко. Расстройства мышечной координации, возникающие при эпилептических припадках, способствуют вывихиванию головки из суставной впадины; известно, что у эпилептиков вывих в плече-лопаточном суставе наблюдается часто.

Капсула плече-лопаточного сустава прикреплена на лопатке по краю суставной впадины, на плечевой кости — к анатомической шейке. При приведенном положении плеча капсула сустава образует со стороны подмышечной впадины заворот, дубликатуру (рис. 233). Поднятие плеча до вертикального положения расправляет заворот капсулы. Длительное приведенное положение плеча, особенно при раздраженном состоянии синовиальной оболочки, наряду с другими изменениями при-

водит к образованию спаек и сращений сближенных поверхностей дубликатуры суставной капсулы, к стойкой приводящей артрогенной контрактуре плечевого сустава.

Капсула сустава переходит в выпячивание — влагалище сухожилия длинной головки двуглавой мышцы, расположенное в межбугорковой борозде, а также сообщается с подлопаточной сумкой (*bursa subscapularis*). Соустье полости плечевого сустава с полостью подлопаточной сумки обуславливает развитие отдаленного подлопаточного затека при гнойном омартрите.

Анатомические образования над плечевым суставом представляют



собой два отдельных слоя, между которыми расположена подакромиальная сумка (*bursa subacromialis*), сообщающаяся обычно с поддельтовидной. Глубокий слой под подакромиальной сумкой представляет собой мышечно-сухожильное растяжение че-

Рис. 233. Фронтальный срез через область плечевого сустава. Схематический рисунок - 1 — дубликатура капсулы (*recessus inferior*), 2 — полость плече-лопаточного сустава, 3 — подакромиальная сумка (*bursa subacromialis*), 4 — акромион, 5 — ключица, 6 — сухожилие длинной головки двуглавой мышцы

тырех коротких мышц ротаторов плечевой кости. Четыре коротких ротатора фиксируют головку плечевой кости в суставной впадине и ротируют плечо. Сухожильное их растяжение называют вращающим «обшлагом» плеча. Поверхностный слой над подакромиальной сумкой образован дельтовидной мышцей, нижней поверхностью акромиального отростка, клювовидным отростком и клювовидно-акромиальной связкой.

Подакромиальная сумка представляет обширное сложное образование, распространяющееся под клювовидный отросток с одной стороны и под смежные мышцы с другой. У молодых она изолирована от плече-лопаточного сустава и сообщается с ним только при патологических условиях. На аутопсиях пожилых людей соустье между полостью плечевого сустава и подакромиальной сумкой, возникающее в результате полного или частичного разрыва дегенеративно измененного вращающего «обшлага», встречается нередко.

Подакромиальная сумка имеет гладкую, блестящую, скользящую в местах соприкосновения в области дубликатуры внутреннюю поверхность. В нормальных условиях сумка содержит ничтожное количество жидкости; воспалительные изменения сумки, первичные и вторичные, увеличивают количество содержимого. Выпот сопровождается болями при движениях вследствие растяжения сумки. Увеличение выпота чаще всего бывает вторичным, обусловленным поражением структур, примыкающих к сумке, вероятнее всего мышечно-сухожильного «обшлага».

Подакромиальная сумка принимает непосредственное участие в движениях плеча, так как движения в плече-лопаточном сочленении происходят вместе с движениями головки плечевой кости под акромиальным отростком. Полость подакромиальной сумки функционирует при движениях руки как полость сустава, как подакромиальное «сумочное

дачленение». Практически плече-лопаточный сустав и подакромияльное «сумочное сочленение» являются двойным суставом и каждое патологическое условие, препятствующее движению в одной части этого двойного сустава, препятствует движению в другой его части.

Мышечно-сухожильное растяжение образовано короткими ротаторами (вращающий «обшлаг»). Четыре короткие мышцы, ротаторы плеча — надостная (*m. supraspinatus*), подостная (*m. infraspinatus*), малая круглая (*t. teres minor*) и подлопаточная (*m. subscapularis*) окружают плече-лопаточный сустав с трех сторон; нижняя поверхность сустава остается не покрытой ими. Сухожильное растяжение ротаторов, вращающий «обшлаг», образованный сухожилием надостной мышцы вместе с присоединяющимися к нему плоскими сухожилиями подостной и малой круглой мышц, покрывает капюшоном плечевой сустав над головкой плечевой кости. Та часть капюшона, которая образована сухожилием надостной мышцы, покрывает плечевой сустав сверху, а та, что образована сухожилиями подостной и малой круглой, — сзади и, наконец, та, что сухожилием подлопаточной мышцы, — спереди. Сухожилия сращены медиальнее прикрепления их к бугоркам плечевой кости с капсулой плече-лопаточного сустава. Напряжение соединенных сухожилий ротаторов прижимает головку плеча к суставной впадине, создавая этим головке точку опоры, необходимую при начале отведения руки. Поэтому заболевания или повреждения сухожилий коротких ротаторов создают помехи, препятствующие ритмичному отведению руки в начальной фазе.

Обширные движения руки, в частности поднимание ее до вертикального положения, происходят с участием пяти анатомических образований, из них три являются истинными суставами, два — не суставы. Движения руки происходят за счет 1) плече-лопаточного сустава (*art. gleno-humeralis*), 2) плече-акромияльного, или «сумочного сочленения» (*art. supero-humeralis*); 3) движения лопатки по стенке грудной клетки; 4) ключично-акромияльного сустава (*art. acromio-clavicullaris*) и 5) грудино-ключичного сустава (*art. sterno-clavicularis*). Плавное поднятие руки требует, чтобы все пять участников движения работали синхронно, обеспечивая ритмичное координированное перемещение верхней конечности. Такая плавная активная подвижность руки называется ненарушенным правильным плече-лопаточным ритмом. Нарушение ритма движений указывает на имеющееся патологическое состояние, расстройство в одном из пяти звеньев механизма, обеспечивающего ритмичную и неограниченную подвижность руки.

Наиболее обширное движение руки, поднятие ее во фронтальной плоскости, начинается действием коротких ротаторов, фиксирующих с помощью вращающего «обшлага» головку плечевой кости в суставной впадине лопатки. Во время такой фиксации головки дельтовидная мышца начинает отводить руку в плече-лопаточном суставе, а присоединяющееся напряжение передней лестничной (*m. serratus ant*) и трапециевидной (*m. trapecius*) мышц вращает ключицу в обоих ее суставах и смещает лопатку по стенке грудной клетки. Поражение ротаторных мышц или их сухожилий нарушает начальную фазу отведения плеча, а патологическое состояние суставов на концах ключицы и помехи при смещении лопатки ограничивают заключительную фазу движения руки.

Объем активных движений руки обширен. При оптимальной усталовке плеча в плоскости, промежуточной между сгибанием и отведением (под углом в 30—50° по отношению к фронтальной плоскости), рука

может быть активно поднята до вертикального положения. Участвуют в таком движении плече-лопаточный сустав, плечевой пояс и туловище. Поэтому ограничение активной подвижности руки возникает не только при поражении плече-лопаточного сустава или плечевого пояса, но и при тугоподвижности позвоночника и деформациях грудной клетки. Исследование пассивной подвижности плеча дает возможность определить, в каком из звеньев, участвующих в движении, наступили патологические изменения.

Четыре широко распространенных, часто упоминаемых в литературе и легко распознаваемых синдрома связаны с заболеваниями плечевого пояса и плече-лопаточного сустава:

1) синдром дуги болезненного отведения плеча; 2) «застывшее» плечо; 3) тендинит надостной мышцы с обызвествлением или без него и 4) разрыв мышечно-сухожильного растяжения коротких ротаторов плеча (вращающего «обшлага»).

Названные синдромы, ограничивающие подвижность болезненного плечевого сустава, описаны под собирательным названием «плече-лопаточный периартрит» (Duplay, 1872). Такое обозначение подчеркивало, что причина болезненных изменений, препятствующих движениям руки, гнездится не в плечевом суставе, а в околосуставных анатомических образованиях.

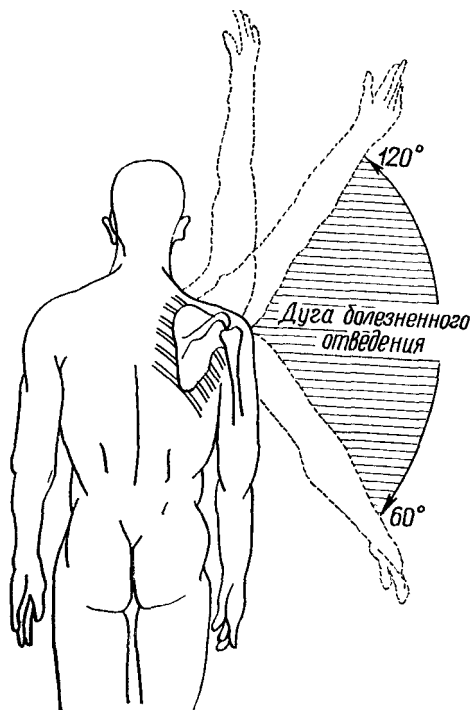


Рис. 234. Дуга болезненного отведения руки (120—60°)

I. Синдром дуги болезненного отведения (синдром надостной мышцы, подакромиальный бурсит). Область под акромиальным отростком вмещает анатомические образования, играющие роль сустава: сверху — акромио-ключичный свод, снизу — бугорки плечевой кости и сухожильный «обшлаг» коротких ротаторов; между сводом и бугорками с сухожильным «обшлагом» расположена большая подакромиальная сумка, функционирующая как «суставная» полость. Клинически синдром дуги болезненного отведения характеризуется болями, иррадиирующими в наружную поверхность плеча, в область прикрепления дельтовидной мышцы. Для синдрома типично появление или значительное усиление болей при движении руки в определенных пределах — дуга болезненного отведения расположена между 60 и 120° отведения плеча. Ниже 60 и выше 120° боли отсутствуют или бывают незначительными (рис. 234).

Синдром может быть вызван различными патологическими изменениями, но общим для всех этих изменений является сужение нормаль-

ного пространства между акромиальным отростком и бугорками плечевой кости. Сужение подакромиального пространства обуславливает сдавление анатомических образований, проходящих при отведении руки под акромиальным отростком, в уменьшенном пространстве. Любое повреждение или заболевание анатомических образований, расположенных в подакромиальном пространстве, может его сузить. Наиболее частыми причинами служат: а) перелом большого бугорка плечевой кости и травматический подакромиальный бурсит, б) надрыв сухожильного аппарата надостной, подостной и малой круглой мышц с реактивным воспалением в прилегающей подакромиальной сумке, в) подакромиальный бурсит инфекционного и неинфекционного характера, г) известковые отложения в сухожилии надостной мышцы, протекающие остро или хронически.

Дегенеративные изменения в подакромиальном «суставе» развиваются обычно задолго до появления клинических симптомов и иногда могут быть обнаружены при рентгенологическом исследовании. Они дают характерную рентгенологическую картину костного склероза акромиального отростка и бугорков плечевой кости с образованием в костной ткани псевдокист под бугорками; при обызвествлении сухожилия надостной мышцы видны островки гомогенного затемнения над большим бугорком.

II. «Застывшее» плечо — образный, но не научный термин, характеризующий хорошо очерченное клиническое состояние нарастающих болей и тугоподвижности в плечевом суставе вплоть до развития в нем ригидности. Одни рассматривают «застывшее» плечо как следствие любого патологического процесса в плечевом суставе или вблизи от него, не закончившегося выздоровлением, другие вкладывают в это понятие такие поражения подвижности в плечевом суставе, при которых боли и тугоподвижность возникли без какой-либо известной причины. Имеется, однако, один этиологический фактор, общий для всех точек зрения: «застывшее» плечо появляется только в тех случаях, когда рука, опущенная и прижатая к туловищу, фиксирована чем-либо, например косынкой, на продолжительный срок; причина может быть различной — внутренней, внешней или неизвестной.

Причинами иммобилизации и, следовательно, фактором развития «застывшего» плеча могут быть: а) внутренние причины — заболевания вращающего «обшлага»: известковые отложения в сухожилии надостной мышцы, частичный его разрыв, синовит сухожилия длинной головки двуглавой мышцы, подакромиальный бурсит, повреждения головки и шейки плечевой кости; б) внешние — иммобилизация руки вследствие иррадиирующих болей при шейном спондилозе, после оперативных вмешательств вблизи плечевого пояса и плечевого сустава (мастэктомия), при продолжительном пользовании фиксирующей косынкой, в случаях заболевания сердца и легких, протекающих с болями, иррадиирующими в руку.

Не все перечисленные причины обездвиживают руку в прямом смысле слова; некоторые из них действуют косвенным образом, делая движения руки настолько болезненными, что больной избегает их производить из-за боязни появления болей. Коронарные заболевания, особенно протекающие с болями, иррадиирующими вдоль руки, могут вести к относительному обездвиживанию руки вследствие боязни активности.

Полость нижнего заворота (дубликатура) плече-лопаточного сустава при «застывшем» плече облитерирована, поверхности синовиальной

оболочки капсулы в области дубликатуры сращены между собой и спаяны с головкой (слипчивый капсулит). Спайки стенок дубликатуры ограничивают отведение руки в плечевом суставе.

«Застывшее» плечо — заболевание 45—55-летнего возраста, реже у мужчин, чаще у женщин, занятых легкой сидячей работой. Плечевой сустав, функционирующий ежедневно с полным размахом движений, не «застывает»! Клиническое течение «застывшего» плеча имеет характерные признаки. Оно проходит три фазы: 1) боли являются главенствующим симптомом и первой жалобой больного. Они ощущаются в глубине, в месте прикрепления дельтовидной мышцы, и иррадируют вдоль наружной поверхности плеча к предплечью и кисти. Боли возникают постепенно, они усиливаются при отведении и наружной ротации плеча, например при причесывании; 2) усиливающиеся боли и прогрессирующее ограничение движений в плечевом суставе с трудом переносятся. Пробуждение от сна из-за болей и невозможность уснуть по ночам — характерный признак второй фазы «застывшего» плеча. При раздевании больной снимает рукав пальто раньше со здоровой руки и удерживает под локоть руку, прижатую к туловищу с предплечьем, лежащим на груди. В плече-лопаточном суставе обнаруживается ригидность; 3) боли постепенно стихают, движения начинают восстанавливаться. Каждая фаза длится несколько месяцев в зависимости от этиологии то медленнее, то быстрее; весь период симптомов тянется не дольше двух лет, в среднем до одного года. Боли исчезают полностью, известная степень тугоподвижности в суставе остается.

Иногда клиническое течение синдрома «застывшего» плеча протекает особенно тяжело, сильные боли иррадируют в кисть, развивается отек, тугоподвижность в луче-запястном суставе и кисти присоединяется к тугоподвижности плеча. Это состояние известно под названием синдрома «плечо — кисть». Коронарная недостаточность, нередко обнаруживаемая у больных с синдромом «застывшего» плеча, при синдроме «плечо—кисть» наблюдается особенно часто.

Исследование амплитуды движений при синдроме «застывшего» плеча должно быть особенно тщательным, так как перемещение лопатки по грудной клетке может имитировать подвижность в плече-лопаточном суставе. Правильный ритм движения нарушен почти во всех случаях, и вместо гармоничного отведения плеча с последующим поднятием плечевого пояса первой поднимается лопатка, а затем уже отводится с трудом плечо. При исследовании состояния плече-лопаточного сустава мышцы должны быть полностью расслаблены (рис. 235), лопатка фиксирована. Если подвижность в суставе ограничена, то исследование удобно проводить при положении больного лежа на спине. Одной рукой удерживают исследуемую верхнюю конечность за локоть (а не за предплечье), а другой фиксируют область плечевого сустава. Наибольший размах отведения можно получить при одновременном вращении плеча наружу (рис. 236).

Ощупыванием можно определить место первичного поражения. Если подакромиальная сумка сильно воспалена или перерастянута выпотом, то при ощупывании болезненна вся область плечевого и подакромиального сочленения. При повреждении сухожилия надостной мышцы, что наблюдается чаще всего, болезненность определяется под акромиальным отростком, впереди головки плеча. Бимануальным исследованием ротационных движений плеча при одновременном ощупывании анатомической шейки пальцами (рис. 237) можно отличить повреждение вра-

щающего «обшлага» от поражения сухожилия длинной головки двугла-
вой мышцы (в борозде между бугорками плечевой кости), а также
исключить поражение поверхностных мышц. Атрофия над- и подостной
мышц появляется в тяжелых случаях рано, но у тучных людей она с
трудом определима. Дельтовидная мышца обнаруживает признаки ат-
рофии довольно поздно. Резко выраженную атрофию мышц надплечья
и концентрическое ограничение подвижности в плечевом суставе с отно-
сительно умеренной болезненностью обнаруживают при туберкулезном
омартрите.

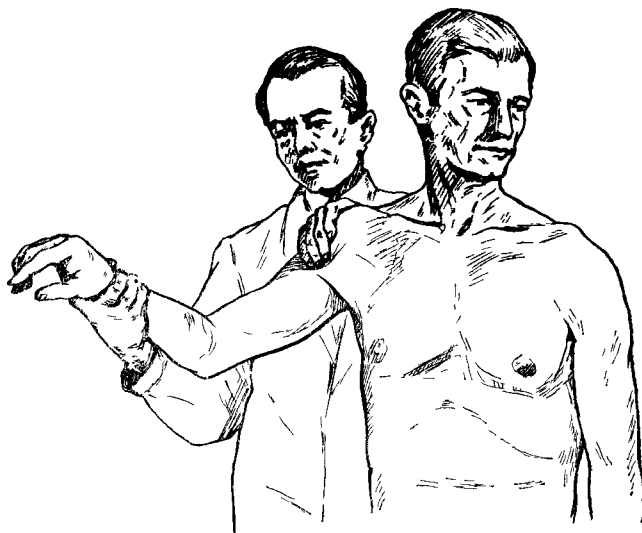
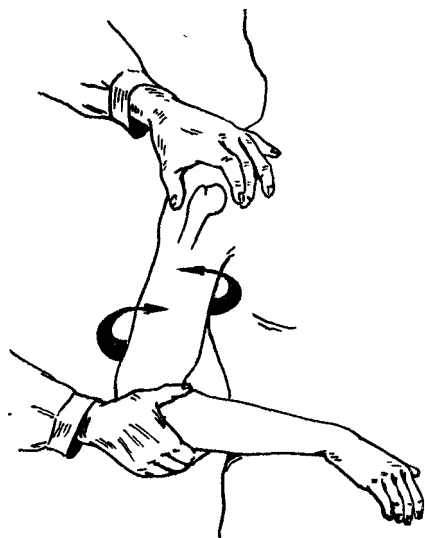


Рис. 235. Бимануальное исследование области плечевого сустава

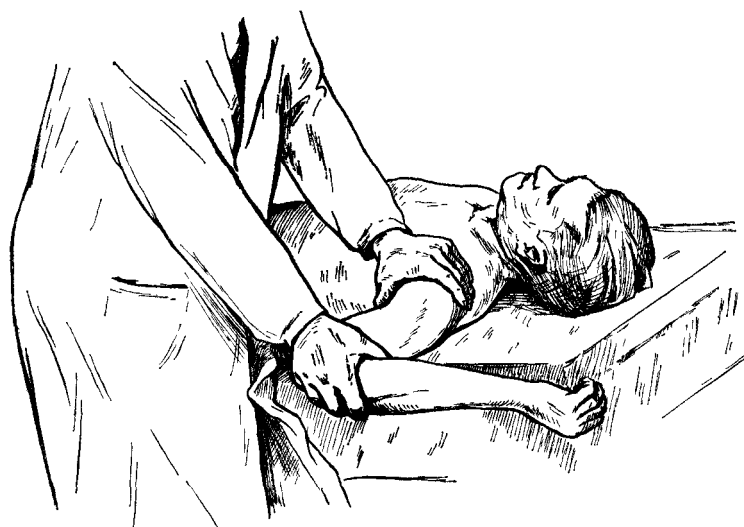

Рис. 236. При исследовании максимального отведения производят одновременно на-
ружную ротацию плеча больного

III. Заболевания сухожилия надостной мышцы с обызвествлением (tendinitis calcarea) или без него (tendinitis supraspinati). Дегенеративные изменения надостной части вращающего «обшлага» — распространенное заболевание. Оно встречается значительно чаще, чем такие же изменения сухожилий подостной и подлопаточной мышц. Возникают дегенеративные изменения в сухожилии надостной мышцы сравнительно рано, приблизительно с 30—40-летнего возраста. Вероятно, причиной ранних изменений являются повышенные функциональные требования, предъявляемые к этой мышце, что подтверждается частным ее повреждением — полным или частичным разрывом у больных старше 40-летнего возраста.



Если дегенеративные изменения сухожилия надостной мышцы прогрессируют, что наблюдается далеко не всегда, то и поражение может распространиться на остальные три сухожилия вращающего «обшлага», т. е. на сухожилия подостной, малой круглой и подлопаточной мышц, а также на подакромиальную сумку, капсулу плече-лопаточного сустава и даже на сухожилие двуглавой мышцы. Более трети всех случаев синдрома «дуги

Рис. 237. Ощупывание головки и шейки плечевой кости (бимануальное исследование)

болезненного отведения» обусловлено дегенеративными изменениями сухожилия надостной мышцы.

Распространение процесса на подакромиальную сумку вызывает в ней реактивные воспалительные изменения — вторичный подакромиальный бурсит, который может развиваться также в результате повреждения бугорков, при туберкулезе плече-лопаточного сустава, поражении акромиального отростка и других, смежных с сумкой анатомических образований.

В дегенеративно измененном сухожилии надостной мышцы могут появляться известковые отложения. Тогда они являются причиной возникновения синдрома дуги болезненного отведения. Обызвествление сухожилия надостной мышцы Иногда протекает бессимптомно хронически и случайно обнаруживается на рентгенограмме, изготовленной по другому поводу. Обычно известковый тендинит протекает подостро, с болями, связанными с вовлечением в реактивный воспалительный процесс подакромиальной сумки. Боли связаны с движениями руки в зоне дуги болезненного отведения. Симптомы, вызываемые известковыми отложениями, не пропорциональны величине отложений.

Обострение известкового тендинита бывает обусловлено прорывом отложений в подакромиальную сумку или в окружающие мягкие ткани. Внезапное начало тяжелых болей, часто появляющихся ночью, длится обычно не долго, но может также привести к синдрому «застывшего» плеча.

IV. Разрыв сухожильного растяжения коротких ротаторов плеча (разрыв вращающего «обшлага», сухожилия надостной мышцы). Разрыв сухожильного растяжения коротких ротаторов — распространенное повреждение. На вскрытии 106 невыбранных трупов он был обнаружен у 8 (Wiles, Sweetnam, 1965). В клинике разрыв диагностируют значительно реже, что, по-видимому, объясняется малым знакомством с этой патологией. Разрыв ротаторного аппарата чаще наступает у занимающихся тяжелым физическим трудом, в то время как известковый тендинит встречается обычно у работников сидячей профессии. Повреждение может произойти при травматическом вывихе в плечевом суставе или при падении на надплечье; разрывается в таком случае обычно нормальное сухожилие. Гораздо чаще встречается повреждение у больных старше 40 лет, у которых рвется дегенеративно измененное сухожилие. Доказательством служит сравнительно небольшая травма, вызвавшая разрыв.

Клинически различают разрывы неполные, частичные, и полные. Частичные разрывы не проходят через всю толщу сухожилия. Полные создают брешь в сухожилии, соустье между плече-лопаточным суставом и подакромиальной сумкой. Важно различать малые разрывы сухожилия и массивный полный разрыв. Малые разрывы, даже проходящие через всю толщу сухожилия, могут заживать с восстановлением непрерывности, обеспечивающей нормальную или почти нормальную функцию плеча. Массивный полный разрыв без раннего хирургического восстановления приводит к утрате трудоспособности и инвалидности.

Частичный разрыв происходит с внезапным появлением острой боли, усиливающейся в последующие дни. Боли обычно ощущаются в области прикрепления дельтовидной мышцы и иррадиируют вдоль наружной поверхности плеча до локтя, по тылу предплечья и кисти. В анамнезе иногда «ожно выявить предшествовавший надрыву сухожилия синдром дуги болезненного отведения — доказательство имевшихся до надрыва дегенеративных изменений в сухожилии. Активное отведение плеча совершается безболезненно до 60° , а при наклоне больного кпереди со свисающей свободно рукой обнаруживается сравнительно большой объем движений. Болезненность определяется в области прикрепления надостной части вращающего «обшлага». Обезболивание новокаином болезненного участка снимает боли и восстанавливает почти полный объем движений руки.

Механизм полного массивного разрыва тот же, что и частичного. При расспросе можно иногда выявить имевшиеся до повреждения боли и ограничение подвижности руки по типу дуги болезненного отведения. При стоянии отведение руки невозможно, в согнутом кпереди положении рука свисает вперед. Полный объем пассивных движений сохранен, но он болезнен и боли ощущаются в области разрыва, под акромиальным отростком. Западение в области надостной ямки обнаруживает атрофию надостной мышцы; у худых можно прощупать края бреши в поврежденном сухожилии на месте разрыва. Обезболивание зоны разрыва снимает боли, но активное отведение руки остается невыполнимым при сохранившемся полном объеме пассивных движений. Чаще всего разрывается сухожилие надостной мышцы, иногда сухожилия над- и подостной мышц, редко разрыв распространяется кпереди на сухожилие подлопаточной мышцы или кзади на малую круглую мышцу. Величину разрыва определяют по протяженности болезненности, путем ощупываний.

Частичный и, само собой разумеется, полный разрыв вращающего «обшлага» приводит с течением времени к изменениям в смежной кости. Рентгенологические изменения в метафизе плечевой кости при этом так постоянны, что нормальное рентгенологическое строение исключает существование старого разрыва. В области анатомической шейки рентгенологически обнаруживаются в губчатой кости одна-две кисты. Реже на снимке видны неправильные очертания и склероз верхней поверхности большого бугорка плечевой кости, обызвествление поврежденного сухожилия. Сужение плече-акромиального пространства и склероз нижней поверхности акромиона встречаются еще реже.

Теносиновит длинной головки двуглавой мышцы (*tenosynovitis cap. longi m. bicipitis*). Возрастные изменения и повторная малая травма вызывают в сухожилии и сухожильном влагалище длинной головки двуглавой мышцы такие же поражения, как и в «обшлагае» коротких ротаторов плеча. Переломы анатомической и хирургической шейки, особенно не точно вправленные, отрывы большого бугорка плечевой кости ускоряют дегенеративный процесс, сдвигая появление клинических симптомов к более молодому возрасту. Теносиновит длинной головки двуглавой мышцы проявляется болями спереди плечевого сустава, распространяющимися вдоль передней поверхности руки по двуглавой мышце. При ощупывании болезненность определяется в борозде между бугорками плечевой кости и ниже, где сухожилие доступно пальпации. Боли, вызываемые перекачиванием под пальцами сгибателя, — самый верный признак тендинита. Отведение руки и наружная ротация усиливают боли в типичном месте. После непривычной работы или перегрузки развивается первичный тендинит, определяемый по наличию болей, возникающих при наружной ротации плеча и болезненности при ощупывании в межбугорковой борозде. В некоторых случаях разрыва сухожилий коротких ротаторов плеча дегенеративные изменения распространяются на сухожилие двуглавой мышцы — развивается вторичный теносиновит.

Разрыв сухожилия длинной головки двуглавой мышцы (*rupturatendinis cap. longi m. bicipitis*). Чаще всего сухожилие длинной головки двуглавой мышцы плеча разрывается в проксимальном отделе, в области межбугорковой борозды. Разрывы в дистальном отделе редки. Большой обычно старше 40 лет. Разрыв, как и в случае вращающего «обшлага», происходит в дегенеративно измененной части сухожилия, поэтому иногда сухожилие рвется «незаметно». Диагноз устанавливают осмотром — при активном сгибании руки в локтевом суставе и супинированном предплечье в области брюшка двуглавой мышцы появляется характерное шарообразное вздутие. Болезненность в биципитальной борозде, на месте разрыва, ощущается только в свежем случае. Позднее болезненность исчезает. Мышечная сила мало нарушается.

Артроз плече-лопаточного сустава (*arthrosis deformans glenohumeralis, omarthrosis*). Плече-лопаточный сустав испытывает, как и прочие суставы, обычные возрастные изменения, заключающиеся в атрофии суставного хряща, образовании в губчатой кости головки псевдокист, разрастания краевых остеофитов и др. Дегенеративные изменения бывают минимальными по сравнению с изменениями, наступающими в суставах, испытывающих статическую нагрузку, и редко дают повод к появлению клинических расстройств. Почти в каждом частном случае значительно выраженного остеоартроза

плече-лопаточного сустава могут быть найдены очевидные предрасполагающие причины. Если плечевой сустав обнаруживает тяжелые рентгенологические изменения, то целесообразно искать специфическую причину, обуславливающую изменения, например перенесенную травму (перелом) или неврогенную артропатию (сирингомиелию), остеохондроматоз и др. Возрастной артроз в результате изнашивания протекает в плече-лопаточном суставе с одновременными изменениями в субакромиальной области, в сухожильном «обшлаг» коротких ротаторов и в сухожилии длинной головки двуглавой мышцы плеча. Симптомы их доминируют в клинической картине возрастных изменений над признаками деформирующего артроза плече-лопаточного сустава.

Туберкулезный артрит (*omarthritis tuberculosa*) — редкое в настоящее время заболевание. Различают две формы: а) сухую костоеду (*caries sicca*) с постепенным разрушением кости и отсутствием или минимальным образованием гноя и б) фунгозную форму с абсцессами. В клинической картине заболевания отмечаются боли, деформация и ограничение подвижности в суставе, наблюдающиеся и при других заболеваниях плечевого пояса и плечевого сустава. Для туберкулезного омартрита характерна мышечная атрофия, поражающая плечевой пояс и в особенности дельтовидную мышцу. Труднее всего отличить туберкулез плече-лопаточного сустава от синдрома «застывшего» плеча, но при последнем атрофия плечевого пояса значительно меньше выражена и нет такого резкого концентрического ограничения подвижности в плече-лопаточном суставе.

Акромио-ключичный сустав. Стойкий подвывих или вывих является следствием острого повреждения. При вывихе разорваны полностью капсула сустава, ключично-акромиальная и ключично-ключовидная связки. При подвывихе разорваны капсула и ключично-акромиальная связка; ключично-ключовидная связка цела. Внешний вид сустава делает распознавание легким.

Остеоартроз акромио-ключичного сустава обнаруживается обычно у пожилых людей, занимающихся тяжелым физическим трудом. При осмотре виден утолщенный суставной конец ключицы, а на краях сустава прощупываются костные разрастания. Из движений руки ограничена только крайняя степень поднимания ее. Приведение руки через грудь болезненно.

Грудино-ключичный сустав. Вывих может быть загрудинным (*luxatio claviculae retrosternalis*) и предгрудинным (*luxatio claviculae praesternalis*), своевременно не вправленным, стойким, и рецидивирующим, привычным. Он может возникнуть в результате травмы, например при падении, или же развиваться спонтанно, без указаний на предшествовавшее повреждение. Анкилоз в грудино-ключичном суставе развивается иногда после гонококкового или ревматоидного артрита. Отсутствие движений в пораженном суставе ограничивает экскурсию лопатки. После четвертого десятилетия жизни возможно появление в суставе деформирующего артроза, протекающего с образованием маргинальных остеофитов на головке ключицы. Асептический некроз стернального конца ключицы, известный под названием синдрома Friedrich, проявляется плотной припухлостью окружающих сустав мягких тканей, болезненным отеком, покраснением кожи. Гиперостозные изменения стернального конца ключицы наблюдаются при болезнях мраморной и Paget; гиперостоз типичен для врожденного сифилиса.

ИССЛЕДОВАНИЕ ПЛЕЧЕВОГО ПОЯСА И ПЛЕЧЕВОГО СУСТАВА

Пр осмотре области надплечья плечевого сустава больной обязательно должен быть обнажен до пояса.

Значительное развитие мускулатуры делает костную основу надплечья доступной осмотру на небольшом протяжении. Спереди при свободно опущенных руках видна горизонтально расположенная ключица. Медиально у худощавых людей хорошо различимы грудино-ключичные суставы (*articulatio sternoclavicularis*), между которыми вырисовывается вырезка рукоятки грудины (*incisura jugularis*). Снаружи, у акромиального конца ключицы, иногда можно различить ключично-акромиальный сустав (*articulatio acromioclavicularis*). У детей и у взрослых с умеренно развитым жировым слоем иногда можно различить под ключицей, в углублении, образованном большой грудной и дельтовидной мышцами, вершину клювовидного отростка лопатки (*processus coracoideus*). Рельеф наружного отдела надплечья определяет скрытая под мощным дельтовидным мускулом головка плечевой кости, над которой указанная мышца равномерной округлостью опускается от края *acromion* вниз. Ось плеча, проведенная из локтевой ямки проксимально через середину двуглавого мускула плеча, пересекает надплечье чуть кнаружи от акромио-ключичного сустава (рис. 238).

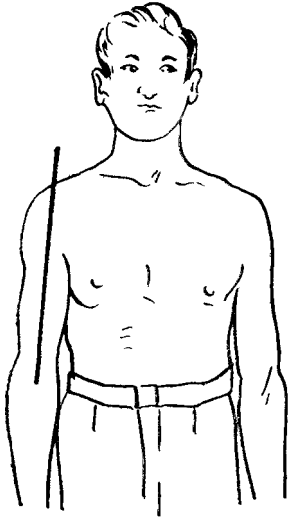


Рис 238 Ось плеча, проведенная из локтевой ямки через середину двуглавой мышцы, пересекает надплечье кнаружи от акромио-ключичного сустава

Сзади хорошо видны позвоночный край лопатки (у худощавых — почти на всем протяжении), нижний угол ее, иногда нижний конец наружного края лопатки, ость лопатки (*spina scapulae*) на всем протяжении и особенно хорошо различим угол акромиального отростка (*angulus proc. acromialis*). Если смотреть сзади и сверху на сидящего больного, то рельеф S-образно изогнутой ключицы виден лучше, чем спереди.

Боковой край шеи образован кулисами спускающихся к лопаткам трапецевидных мышц. Трапецевидная мышца вместе с верхним краем ключицы и наружным краем грудино-ключично-сосцевидной мышцы образуют надключичную ямку (*fossa supraclavicularis*). Под ключицей ограниченная снаружи внутренним краем дельтовидной мышцы, изнутри верхним краем большой грудной и сверху нижним краем ключицы располагается подключичная ямка (*trigonum deltoideopectoralis*), продолжающаяся далее книзу в виде борозды (*sulcus deltoideopectoralis*). Сзади, выше и ниже лопаточной ости над- и подостные ямки выполнены мышцами того же названия. Боковые контуры надплечья, как и спереди, образованы краями трапецевидной и дельтовидной мышц.

Следует обратить внимание при осмотре на состояние дельтовидной, над- и подостных мышц. Атрофия околоостных мышц и задней части дельтовидной обнаруживается по чрезмерному выступанию лопаточной ости лопатки и угла акромиального отростка.

Пальпация области надплечья позволяет ощупать на всем протяжении ключицу с ее грудинным и акромиальным сочленениями. Под нею, в глубине подключичной ямки, легко прощупывается довольно длинный конец клювовидного отростка (рис. 239). Сзади лопатка доступна пальпации на большом протяжении: полностью можно прощупать позвоночный край лопатки (*margo vertebralis scapulae*) и нижнюю треть ее наружного края (*margo lateralis*). Соответственно этому нижний угол лопатки можно захватить пальцами (рис. 240). На всем протяжении легко пальпируется лопаточная ось (*spina scapulae*) вплоть до акромиального отростка. Особенное значение в топографическом отношении

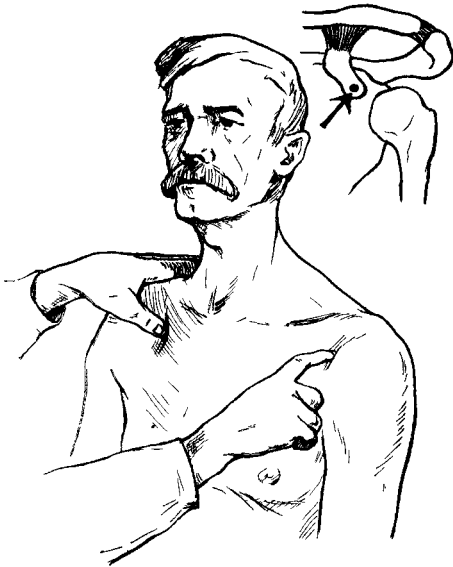


Рис 239 В глубине подключичной ямки можно прощупать клювовидный отросток

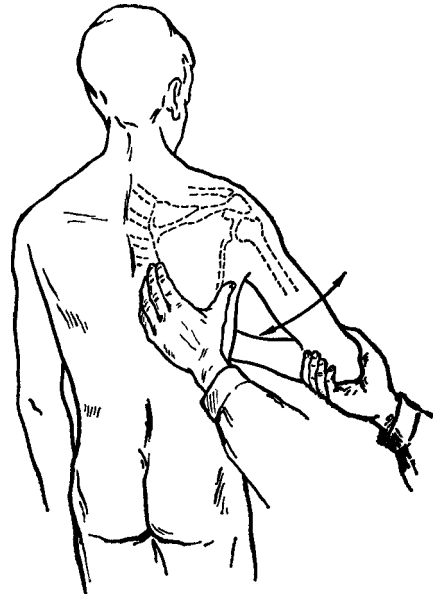


Рис 240 Нижний угол лопатки можно захватить пальцами

имеет угол акромиального отростка (*angulus acromialis*), легко доступный пальпации. Прочие части лопатки в нормальных условиях не прощупываются, и о них можно судить лишь по косвенным признакам, на основании изменений контуров в отделах, доступных осмотру и ощупыванию. Сквозь толщу мышечной массы можно прощупать проксимальный конец плечевой кости: область большого и малого бугорков плечевой кости (*regio pertubercularis*) и борозду между бугорками (*sulcus mtertubercularis*). Анатомическая и хирургическая шейки плечевой кости в норме ясно не прощупываются; при глубоком надавливании над и под большим и малым бугорками плечевой кости плотное сопротивление, в которое упираются пальцы исследователя, соответствует анатомической и хирургической шейкам плеча.

Для того чтобы найти указанные отделы плеча, полезно пользоваться определенными опознавательными точками. Необходимо прежде всего отыскать клювовидный отросток лопатки спереди, угол акромиального отростка лопатки сзади и выступающую часть большого бугорка снаружи. Треугольник, образовавшийся при соединении перечисленных точек (рис. 241), сравнивают с аналогичным треугольником противопо-

ложной стороны. Затем надо расположить пальцы так, чтобы большой и указательный пальцы ощупывающей руки сдвинулись на 1,5–2 см кнаружи от клювовидного отростка и угла акромиального отростка (рис. 242). Свободная рука, захватив исследуемую конечность под локоть, производит вращательное движение плечевой кости (см. рис. 237); при этом пальцы руки, лежащей у плечевого сустава, легко прощупывают оба бугорка и борозду между ними. При внутренней ротации плеча, при которой предплечье лежит на животе, прямо кпереди обращен большой бугорок; при положении плеча с установленным прямо вперед предплечьем кпереди обращен малый бугорок плечевой кости. По большому и малому бугоркам плечевой кости легко ориентироваться в расположении остальных частей плеча. Обычное исследование плечевого сустава должно завершиться определением состояния подмышечной впадины. При этом кончики пальцев, обращенные кнаружи, вводят до самой верхушки впадины. У худых больных можно при этом прощупать головку плеча, а при более глубоком ощупывании наружно-

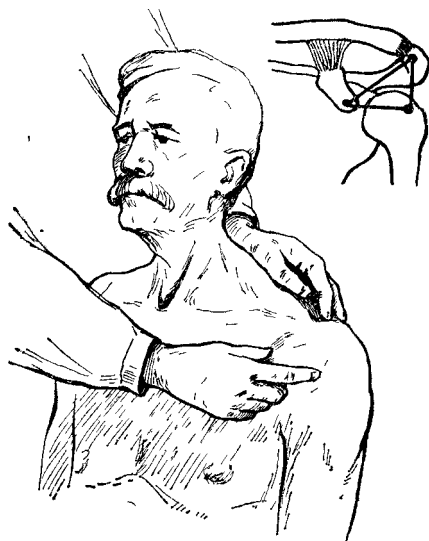


Рис. 241. Треугольник надплечья образован клювовидным отростком, углом акромиального отростка и выступающей частью большого бугорка плечевой кости

Рис. 241. Треугольник надплечья образован клювовидным отростком, углом акромиального отростка и выступающей частью большого бугорка плечевой кости

го отдела подмышечной впадины подвести пальцы до субгленоидального заворота сумки плече-лопаточного сустава. При неизменном суставе сумка не прощупывается. При патологических состояниях плечевого пояса и сустава прибегают, кроме этого, к другим, специальным приемам исследования, которые будут описаны ниже.

Исследование подвижности руки. Подвижность руки определяют осмотром больного спереди и сзади. При осмотре спереди получают впечатление об общей амплитуде движений. Осмотр сзади дает возможность наблюдать плече-лопаточный ритм, включение отдельных звеньев, участвующих в движении руки. При исследовании нужно помнить, что

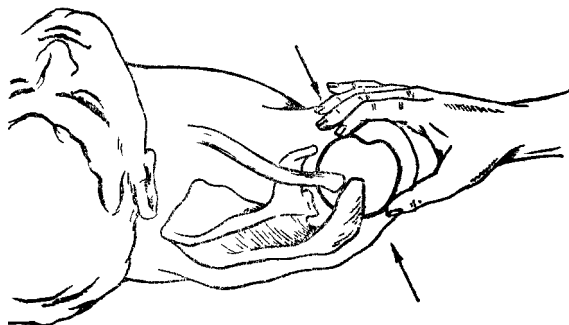


РИС. 242. Ощупывание области бугорков плечевой кости Вид сверху

Амплитуда движений руки в градусах (Chapchal, 1954)

Функция	В плече-лопаточном суставе			В плече-лопаточном суставе с участием лопатки		Включая движения туловища
	плече-лопаточный сустав	неизбежное вращение		в нормальных плоскостях *	оптимально **	
		внутри	кнаружи			
Сгибание	70	18		120	155	180
Разгибание	37		90	60		
Отведение	88		24	120	155	180
Приведение	8		1	25		
Внутренняя ротация	60			90		
Наружная ротация	36			90		

* Под нормальными плоскостями понимают сагиттальную, фронтальную, горизонтальную плоскости

** Наибольшее поднятие руки обнаруживается в оптимальном направлении, оно расположено под углом в 30—50° к фронтальной плоскости, между нею и сагиттальной плоскостью.

плече-лопаточный и плечевой пояс с его суставами представляют собой единое функциональное целое, что они одновременно участвуют в активных движениях руки. Поэтому необходимо после короткой общей ориентировки перейти к исследованию подвижности отдельных суставов.

Изолированную амплитуду движений в каждом суставе и причины ограничения движений определяют исследованием пассивных движений руки с одновременным ощупыванием области плечевого сустава.

В плече-лопаточном суставе сгибание — разгибание (флексия — экстензия) и приведение — отведение (аддукция — абдукция) являются сложными движениями. Присоединяющееся к ним ротационное движение плечевой кости в плечевом суставе увеличивает настолько размах подвижности, что при полной флексии — экстензии он достигает 107°, для абдукции — аддукции — 96°. Ротация в плече-лопаточном суставе возможна в объеме 96°.

Флексия руки в плече-лопаточном суставе возможна до 70°, при этом движении происходит одновременно внутренняя ротация плеча на 18°. Экстензия составляет 37°, одновременно с экстензией плечо совершает наружную ротацию на 90°. Абдукция в плече-лопаточном суставе возможна в объеме 88°; при ней плечо совершает одновременную наружную ротацию до 24°, аддукция возможна только на 8° и почти лишена ротации. Ротация плеча внутрь равна 60°, кнаружи — 36°.

Ясное представление об изолированных движениях в плече-лопаточном суставе трудно получить при активных движениях руки. Измерение движений становится возможным, если производить пассивные движения плеча при фиксированной лопатке. Трудности исследования изолированных движений возникают потому, что плечевой пояс следует за движением в плече-лопаточном суставе. Так, при отведении руки на 45° лопатка смещается на 20°, а при отведении ее до горизонтали лопатка описывает дугу в 40°. Амплитуда движений руки представлена в табл. 6.

Измерение по нейтральному О-проходящему методу (Debrunner, 1973). Плечевой пояс (рис. 243):

разведение /сведение — 25—30° /0/ 25—30°.

Скольжение лопатки по грудной клетке (рис. 244):

внутри /наружу от позвоночника — 0° / 0 / $45-50^\circ$.

Плечо: отведение/приведение руки — 180° / 0 / $20-40^\circ$
(отведение сверх 90° совершается при присоединении наружной ротации и скольжения лопатки по грудной клетке).

Разгибание/сгибание (экст./флекс.) — 40° / 0 / $150-170^\circ$
(конечное сгибание совершается с присоединением вращательного движения руки и скольжения лопатки).

Наружная/внутренняя ротация плеча при согнутом локте — нар. рот./вн. рот. — $40-60^\circ$ / 0 / 95° .

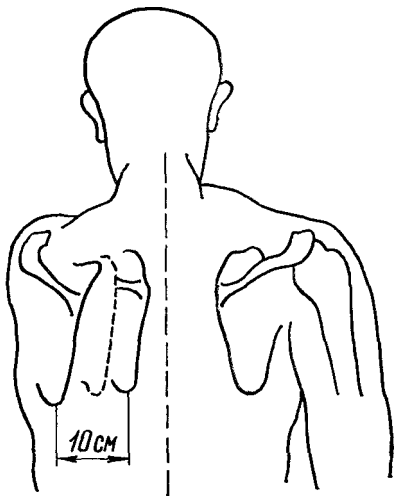


Рис. 243. Разведение и сведение плечевого пояса

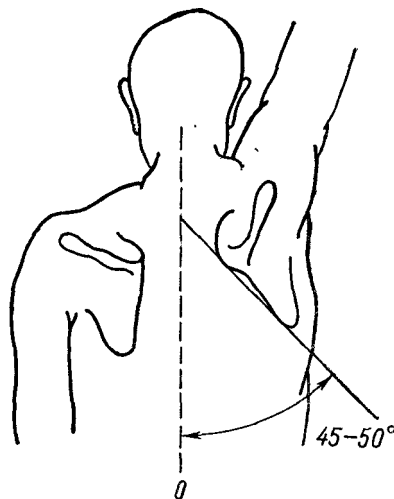


Рис. 244. Скольжение лопатки по грудной клетке

В практике для исследования степени ограничения вращения плеча кнутри и кнаружи пользуются следующими приемами: в норме исследуемый может, ротируя плечо кнаружи, уложить кисти на затылок при согнутых локтях, а при внутренней ротации — уложить предплечье на поясницу («заложить руки за спину»), продвинув кисти до лопаток.

ОСМОТР ПРИ ДЕФОРМАЦИЯХ

При начале осмотра необходимо прежде всего сравнить оба надплечья, обратив особое внимание на состояние дельтовидной и околоостных мышц. Атрофия околоостных мышц и задней части дельтовидной ведет к выступанию лопаточной ости, лопатки и угла акромиального отростка. Раньше всего при появлении атрофии обнаруживает изменения надостная мышца. Атрофия ее может вначале маскироваться прилегающей трапециевидной мышцей.

Ключица. С деформацией ключицы приходится иметь дело при травматических повреждениях: при переломах, вывихах. В случае значительных смещений отмечают: 1) изменения в строении области надплечья — укорочение надплечья по сравнению со здоровой стороной; 2) местная деформация, определяемая характером повреждения. Выпячивание внутреннего конца ключицы над поверхностью грудины бывает

при переднем вывихе ключицы (*luxatio claviculae praesternalis*), а западение — при заднем (*luxatio claviculae retrosternalis*).

Перелом на протяжении ключицы легко обнаруживается по типичной углообразной деформации; фрагменты ключицы при этом смещены вверх.

Ступенеобразная деформация над акромиальным отростком у наружного конца ключицы типична для акромиального вывиха ключицы (*luxatio claviculae acromialis*) (рис. 245).

При артрите, чаще всего сифилитическом, наблюдается симметричная деформация в виде припухлости в обоих грудино-ключичных сочленениях.

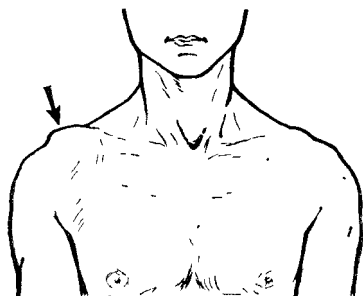


Рис. 245. Акромиальный вывих ключицы

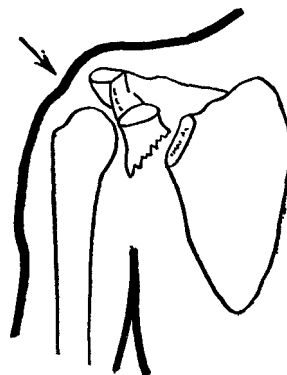


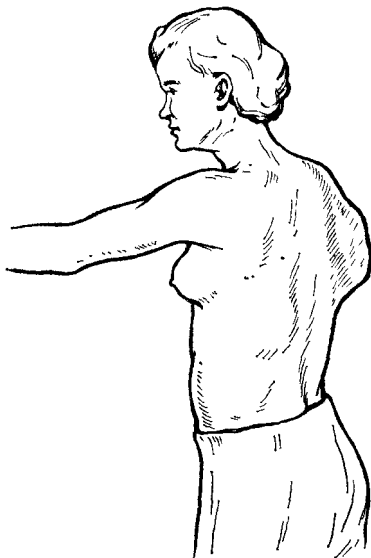
Рис. 246. Схематический рисунок изменения контуров надплечья при переломе шейки лопатки. Западение под акромионом, вызванное отвисанием плеча книзу

Лопатка. Переломы лопатки без смещения или с небольшим смещением не изменяют рельефа надплечья и могут быть распознаны методами клинического исследования только вследствие наличия более или менее распространенного кровоизлияния и ограниченной болезненности при пальпации. Переломы со смещением могут нарушать нормальные контуры надплечья, особенно в тех частях лопатки, которые расположены поверхностно (угол лопатки, лопаточная ость и акромиальный отросток). Вследствие того что лопатка залегает глубоко под мышцами, даже переломы со смещением не дают обычно видимой деформации в остальных отделах. Исключение представляет перелом шейки лопатки, приводящий к деформации в виде отвисания надплечья книзу. При этом под акромиальным отростком на стороне повреждения появляется небольшое западение (рис. 246). Рука при переломе шейки лопатки свободно свисает вдоль туловища; ось плеча, продолженная вверх, пересекает надплечье снаружи от акромио-ключичного сустава, как это наблюдается и в нормальных условиях (см. рис. 238).

Мышечный рельеф области надплечья нарушается при параличе дельтовидной мышцы, при выпадении функции надостной и подостной мышц. При параличе дельтовидной мышцы надплечье укорочено и приподнято. Под кожей ясно вырисовываются контуры головки плечевой кости, обнаруживаемой по полушаровидному ее выпячиванию. При выпадении функции надостной и подостной мышц лопатки появляются

западения в соответствующих местах, выше и ниже лопаточной ости. При исследовании области надплечья следует иметь в виду, что быстро развивающаяся атрофия надостной и подостной мышц является одним из характернейших симптомов разрыва сухожильного аппарата коротких ротаторов плеча; атрофия при этом разрыве обнаруживается уже через три недели после повреждения. Наблюдается атрофия указанных мышц при хронических воспалительных заболеваниях плечевого сустава, чаще всего при туберкулезе (*omarthritis tuberculosa*).

При параличе отдельных мышц, фиксирующих лопатку, появляются различные виды так называемых «крыловидных» лопаток. В зависимости от выпадения функции той или иной мышцы лопатка принимает типичное положение, определяемое при свободно свисающих руках и при поднятии рук кпереди и в стороны до горизонтального их положения (рис. 247).



Гнойный артрит в плечевом суставе сопровождается иногда образованием затеков кзади, распространяющихся по ходу сухожилия подлопаточной мышцы в подлопаточное пространство. При наличии такого затека лопатка оказывается по сравнению со здоровой стороной приподнятой, оттесненной кзади.

Плечо. Смещенные переломы верхнего отдела плеча и вывихи головки значительно изменяют нормальное строение надплечья.

Рис. 247. Крыловидная лопатка при параличе правой зубчатой мышцы

Деформация проявляется в нарушении оси плеча и формы надплечья. При изменении направления оси плеча последняя при отводящем (абдукционном) переломе и при вывихах отклоняется в верхнем отделе медиально, пересекая уже не акромио-ключичный сустав, как в норме (см. рис. 238), а ключицу (*humerus valgus*). Это ^внутреннее отклонение оси плеча тем больше, чем сильнее смещение (рис. 248). При приводящем переломе (аддукционном) ось плеча выходит кнаружи за пределы ключично-акромиального сочленения (рис. 249). При изменении конфигурации надплечья в случаях переломов

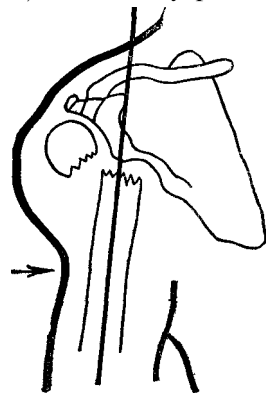


Рис. 248. Изменения области надплечья при отводящем (абдукционном) переломе хирургической шейки плеча. Западение (стрелка), вызванное смещением дистального отломка, располагается низко; ось плеча проходит кнаружи от акромио-ключичного сустава

хирургической шейки плеча с типичным смещением осмотр спереди обнаруживает при отводящем переломе западение на наружной поверхности верхней трети плеча (рис. 248). При осмотре сбоку определяется угловое выпячивание сместившихся фрагментов; как правило, образовавшийся угол между костными отломками бывает открыт кзади, вершина угла, образованного концами смещенных отломков, выдается кпереди.

Ощупывание при деформациях и заболеваниях. Методичное ощупывание надплечья проводится по общим правилам пальпации. Следует остановиться на некоторых специальных приемах.

Подвижность фрагментов при переломе ключицы в свежем случае определяется попеременным надавливанием на медиальный и лате-

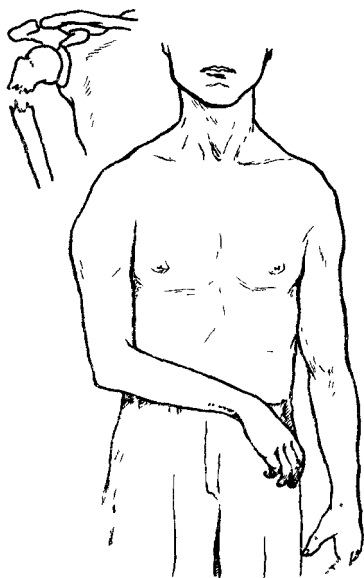


Рис. 249. Приводящий перелом хирургической шейки плечевой кости. Мысленно проведенная ось плеча проходит кнаружи от акромио-ключичного сустава

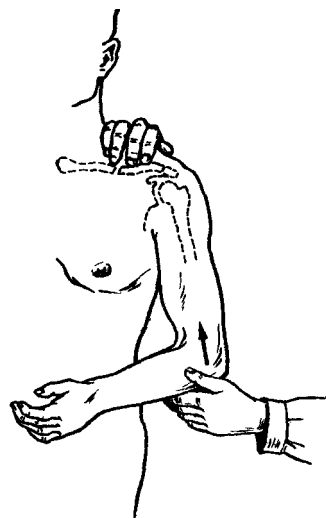


Рис. 250. Исследование подвижности на протяжении ключицы при несросшемся ее переломе

ральный фрагменты пальцами, захватывающими ключицу. При несросшемся переломе ключицы, когда свободной подвижности между отломками нет и вследствие этого возникает вопрос, наступило ли сращение, ничтожные качательные движения в месте перелома определяются особым приемом, при котором плечо соответствующей стороны используется как рычаг. Врач берет одной рукой большого под локоть (рис. 250); пальцы второй руки размещаются сверху на ключице т, что линия перелома, медиальный и латеральный фрагменты располагаются под ними. Приподнимая плечо под локоть вверх, исследующий при отсутствии сращения ясно обнаруживает наличие качательных движений латерального фрагмента по отношению к медиальной «ста» ключицы. Этот же прием позволяет распознать крепитацию пр» переломе шейки лопатки.

Вывихи акромиального и грудинного концов ключицы обнаруживают подвижность соответствующего конца при ощупывании. В случае

ущемления мягких тканей между вывихнутыми поверхностями ключица, вправленная давлением пальца, уходит обратно, как только отнимут от нее надавливающий палец; создается впечатление движения клавиша пианино. Вправимость вывихнутого акромиального конца ключицы определяется описанным выше приемом, служащим для распознавания качательных движений при несросшемся переломе ключицы (рис. 250).

Пальцы врача располагаются над вывихнутым акромиальным концом ключицы, надавливая на него; другой рукой врач приподнимает плечо исследуемой руки под локоть, подводя суставный конец акромиального отростка к суставному концу ключицы. Вправимость вывиха

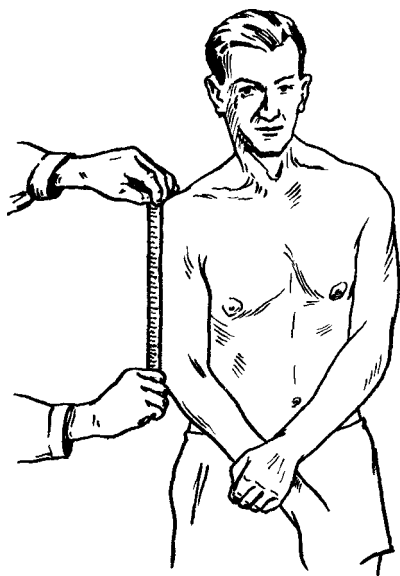


Рис 251 Проба с линейкой для распознавания вывиха в плечевом суставе К наружной поверхности плеча прикладывается обычная линейка; она должна касаться акромиона и наружного надмышелка плечевой кости. При вывихе это возможно В нормальных условиях соприкосновению мешает головка плеча

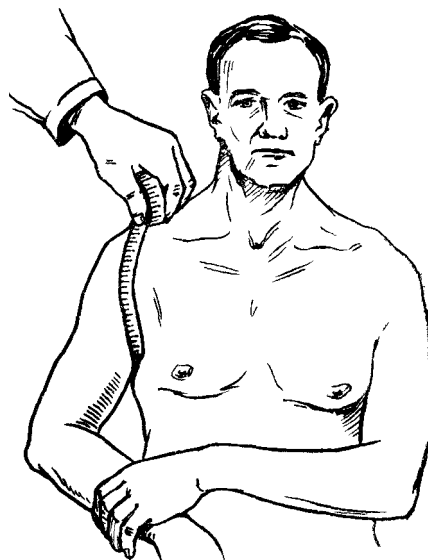


Рис 252 Проба с сантиметровой лентой. При вывихе окружность сустава на больной стороне больше, чем на здоровой (Сантиметровую ленту проводят через подмышечную область)

ощущается пальцами, лежащими на акромиальном конце ключицы.

Для ощупывания проксимального конца плечевой кости в случае его повреждения и заболевания применяют метод, изложенный при описании исследования головки плеча (см. рис. 242 и 237). При травматическом вывихе головка, вращающаяся вместе с плечевой костью, прощупывается вне суставной области; в случае несколоченного перелома хирургической шейки головка плечевой кости остается неподвижной, несмотря на вращательные движения плечевой кости, при сколоченных переломах этой области головка совершает движения вместе с плечевой костью. Применение некоторых приемов дает возможность подтвердить клинически наличие вывиха в плечевом суставе

Проба с линейкой. Обычную линейку прикладывают к акромиону и к наружному надмыщелку плечевой кости. В нормальных условиях выполнить это невозможно, так как этому препятствует большой бугорок плечевой кости. Если все же это можно сделать, то имеется или вывих головки плеча (рис. 251), или перелом шейки лопатки.

Проба с измерением имеет большую ценность при распознавании вывиха головки плеча у тучного больного. Сантиметровую ленту проводят через подмышечную впадину и измеряют окружность сустава на вершине надплечья (рис. 252). При вывихе окружность на уровне сустава на больной стороне значительно больше, чем на здоровой.

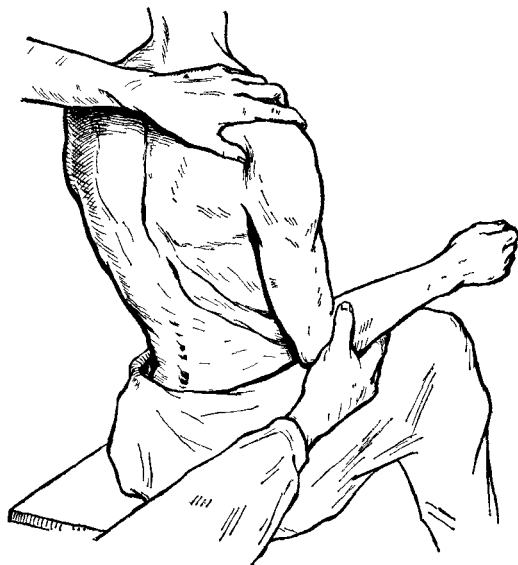


Рис 253 Исследование при подозрении на разрыв сухожилий ротаторов плеча. Одной рукой врач удерживает плечо больного в положении приведения и разгибания, указательным пальцем другой руки надавливает я область большого бугорка плечевой кости

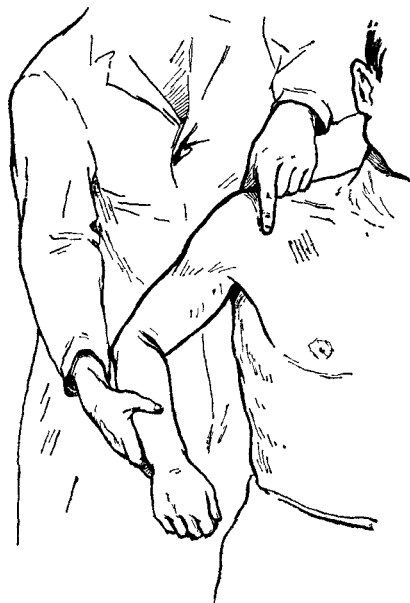

Рис 254. Ощупывание плечевого сустава. Большой палец лежит в углублении под лопаточной остью, кончик указательного пальца против акромиона

Проба с укладыванием кисти на противоположное надплечье. В нормальных условиях при укладывании кисти на надплечье противоположной стороны локоть касается туловища. При вывихе головки плеча локоть вывихнутой руки не может коснуться туловища, когда кисть уложена на надплечье.

При подозрении на разрыв сухожилий мышц, вращающих плечо (надостной, подостной и малой круглой), ощупывают места их прикрепления к большому бугорку плечевой кости. Применяется бимануальное исследование, как и при ощупывании проксимального конца плечевой кости (см. рис. 242). Чтобы установить большой бугорок плечевой кости перед акромиальным отростком, исследуемое плечо удерживается в положении разгибания и приведения (рис. 253). С помощью легкой ротации плеча находят борозду между большим и малым бу-

горками плечевой кости (sulcus intertubercularis); затем прощупывается место прикрепления сухожилия надостной мышцы к большому бугорку. Повреждение сухожилия определяется по появлению при надавливании резкой ограниченной болезненности в зоне повреждения. В случаях свежих значительных повреждений можно иногда обнаружить в области разрыва щель и мягкую крепитацию, появляющуюся под исследующими пальцами при вращениях плеча. После исследования места прикрепления надостной мышцы следует прощупать борозду между бугорками, где располагается сухожилие длинной головки двуглавой мышцы, и малый бугорок плечевой кости, где прикрепляется подлопаточная мышца. Такое исследование необходимо потому, что в разрыв сухожилий ротаторного аппарата плеча могут одновременно с надостной мышцей вовлекаться сухожилия длинной головки двуглавой мышцы плеча и подлопаточной мышцы. При полном разрыве сухожилия длинной головки двуглавой мышцы можно иногда, оказывая сопротивление производимым больным движениям (поперечной пронации и супинации предплечья), обнаружить выпячивание мышечного брюшка длинной головки двуглавого мускула.

Выпот и ограниченная болезненность при воспалительных изменениях в суставе лучше всего могут быть обнаружены ощупыванием в тех местах, где сумка плечевого сустава располагается наиболее поверхностно. Такими местами являются передний и задний края дельтовидной мышцы (рис. 254).

Пассивное отведение плеча при расслабленных мышцах. Исследование амплитуды движений в плече-лопаточном суставе при болях и рефлекторном напряжении мышц надплечья должно быть особенно тщательным. Мышечное сокращение блокирует плече-лопаточный сустав, и передвижение лопатки по поверхности грудной клетки может создавать впечатление имеющейся подвижности в суставе. Объем движений можно определить при полном расслаблении мышц. Для этого врач становится позади исследуемого и, уложив кисть своей левой руки сверху на область правого плечевого сустава больного, фиксирует надплечье. Расслабление мышц надплечья достигается обезгруживанием исследуемой руки, для чего предплечье исследуемой руки врач укладывает на свою руку, к себе на предплечье, удерживая руку больного за область луче-запястного сустава, как показано на рис. 235. Руку больного медленно отводят, приподнимая ее. Если рука безболезненна, ее можно не обезгруживать (рис. 255).

Плече-лопаточный ритм движений бывает нарушен при всех болезненных заболеваниях, кроме очень легких. Вместо гармоничного движения руки и надплечья начинает первой подниматься лопатка, а затем уже с трудом плечо. Одновременно при таком исследовании пассивных движений ощупывают надплечье, чтобы выяснить локализацию области поражения. При поражении подакромиальной сумки, воспалении или перерастяжении выпотом, болезненна вся область сустава под акромиальным отростком. Чаще всего встречающееся поражение сухожилия надостной мышцы обнаруживает болезненность на ограниченном участке, в точке, лежащей непосредственно под акромионом и слегка впереди по направлению к плечу. Ротационные движения плеча, производимые врачом с одновременным ощупыванием, позволяют убедиться, что повреждение располагается в сухожильном растяжении вращающего «обшлага», а не в сухожилии длинной головки двуглавой мышцы, в межбугорковой борозде или в поверхностных мышцах.

Изучение будет успешным, если мышцы надплечья полностью расслаблены. Появление рефлекторного мышечного напряжения обесценивает исследование. Исследование в момент мышечного напряжения нужно прекратить и повторить его вновь, как только мышцы окажутся расслабленными. Для этого следует попросить больного не удерживать руку и уложить ее удобно на подложенное предплечье врача.

Иногда удобнее удерживать лопатку кистью, уложенной плашмя на нее сзади, вместо надавливания на надплечье сверху.

Расслабления мышц плечевого пояса можно достигнуть также, уловив при исследовании верхнюю часть туловища больного на подушку

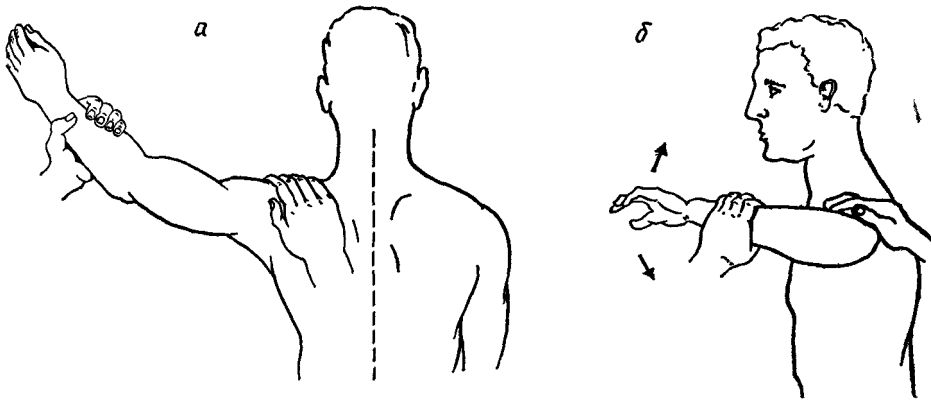


Рис. 255. Исследование движений в безболезненном плечевом суставе: а — вид сзади, б — вид сбоку

(см. рис. 236). Расслабленные в таком положении мышцы и фиксированная лопатка дают возможность беспрепятственно исследовать пассивные движения в плече-лопаточном суставе, особенно ротационные, и определить их амплитуду.

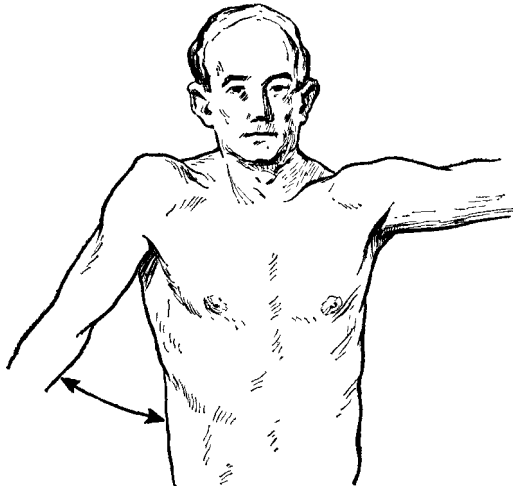
Симптом падающей руки патогномичен для полного разрыва сухожилия надостной мышцы. Больной при полном разрыве не может активно отвести плечо. Чем больше он старается поднять руку, тем выше поднимает надплечье (рис. 256). Активное отведение плеча возможно приблизительно до 40° . Иногда можно видеть, как сильно, но безрезультатно напрягается при попытке отведения плеча дельтовидная мышца. Пассивно, взяв руку больного под локоть, можно поднять ее свободно и безболезненно до вертикального положения.

Руку, поднятую до вертикального положения, больной может удерживать (парадоксальное отведение). Если же больного попросить опустить поднятую руку, то при такой попытке рука падает в случае полного разрыва надостной части сухожильного растяжения ротаторов плеча. При частичном разрыве сухожилия надостной мышцы активное отведение руки возможно, но болезненно и может быть ограничено вследствие этого.

Отведение плеча с обезболиванием зоны повреждения. Если после исследований характер повреждения остается неясным, то диагноз должен быть уточнен пробой с обезболиванием. Разрыв сухожилия располагается обычно в зоне наибольшей болезненности под большим бугорком плечевой кости. Настойчивое выяснение диагноза диктуется

необходимостью раннего распознавания разрыва, до развития ретракции сухожилия и приводящей контрактуры, затрудняющих оперативное восстановление целостности порванного сухожилия.

В зону наибольшей болезненности, обнаруживаемую ощупыванием, вводят 10 мл 1%-ного раствора новокаина. Если после снятия болей и мышечного спазма восстановится активное отведение руки, предположение о полном разрыве отпадает, экстренное хирургическое вмешательство делается ненужным. Если обезболивание не восстанавливает активного отведения руки, то предположение о полном разрыве подтверждается. Артрография плече-лопаточного сустава делает диагноз бесспорным. Контрастная жидкость, введенная в сумку сустава, немедленно вытекает через образовавшееся соустье в подакромиальную сумку.



Концентрическое ограничение подвижности руки, типичное для воспалительного процесса в плече-лопаточном суставе, определяют при фиксированной лопатке. Исследуют движения во всех направлениях.

Концентрическое ограничение подвижности руки, типичное для воспалительного процесса в плече-лопаточном суставе, определяют при фиксированной лопатке. Исследуют движения во всех направлениях.

Рис. 256. Активное отведение плеча при разрыве сухожилий ротаторного аппарата невозможно. Чем выше больной старается поднять руку, тем выше он поднимает надплечье

Расстройство активных движений возникает при параличе определенных мышц или разрыве сухожилий.

При параличе трапецевидной мышцы (m. trapezius) ограничивается приподнимание руки. При свободно свисающих вдоль туловища руках лопатка на стороне парализованной трапецевидной мышцы слегка приподнята, верхний ее край повернут кнаружи, позвоночный край лопатки отстоит от линии остистых отростков дальше, чем на здоровой стороне (рис. 257). При поднятии рук до горизонтали кпереди

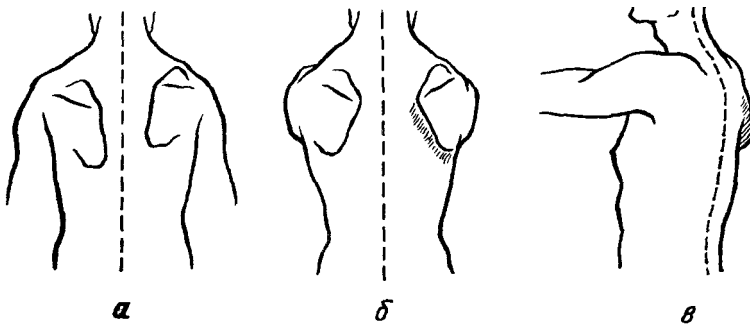


Рис. 257. Изменения в положении лопатки при параличе трапецевидной мышцы: а — при свисающих вдоль туловища руках; б, в — при руках, поднятых до горизонтали кпереди

лопатка еще больше отходит от линии остистых отростков, чем при свободно свисающих руках, а нижний ее угол приподнимается над поверхностью грудной клетки (рис. 257).

При *параличе ромбовидной* мышцы (*m. rhomboideus*) лопатка на стороне поражения смещена кнаружи от линии остистых отростков, позвоночный ее край и нижний угол приподняты над поверхностью грудной клетки (рис. 258).

Паралич передней зубчатой мышцы (*m. serratus ant.*) дает типичную картину образования «крыловидной» лопатки, при которой позвоночный ее край и нижний угол при свободно свисающих вдоль туловища руках приподняты (рис. 259). В отличие от паралича трапециевид-



Рис. 258. Положение лопатки при параличе ромбовидной мышцы. Положения рук те же, что и на рис. 257

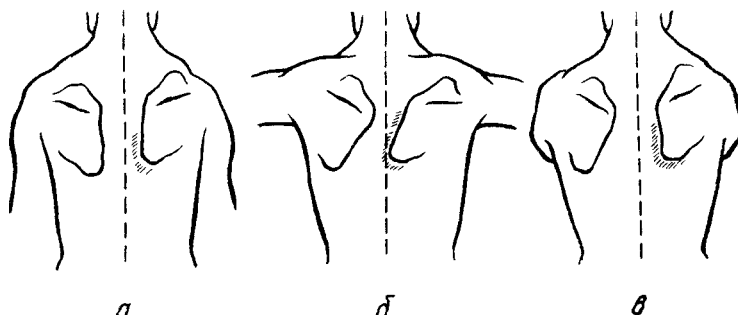


Рис. 259. Положение лопатки при параличе передней зубчатой мышцы: а — руки свисают вдоль туловища; б — руки подняты до горизонтали в стороны и в — руки подняты до горизонтали кпереди

ной и ромбовидной мышц, при которых позвоночный край лопатки располагается дальше от линии остистых отростков, чем на здоровой стороне, при параличе зубчатой мышцы позвоночный край лопатки, особенно при поднимании рук до горизонтали вперед или в сторону, располагается ближе к линии остистых отростков, чем на здоровой стороне (рис. 259, а, б, в). Еще резче бывает выражено «крыловидное» стояние лопатки при руках, поднятых до горизонтали кпереди.

При сравнительно часто встречающемся комбинированном параличе нижней части трапециевидной мышцы и зубчатой наблюдаются изменения в стоянии лопатки, характерные для поражения как той, так и другой мышцы (рис. 260). «Крыловидное» расположение лопатки в

этих случаях достигает наибольшей степени (рис. 260, в) (Cornacchia, 1950).

Для того чтобы установить, которая из мышц парализована, определяют положение лопатки при свободно свисающих вдоль туловища руках. Затем предлагают исследуемому произвести следующие движения: приподнимание рук по горизонтали кпереди, до горизонтали вбок, поднятие рук вверх. При указанных активных движениях следят за положением на пораженной стороне лопатки, сравнивая его со здоровой стороной. Если представляется возможность, результаты клинического изучения больного могут быть проверены исследованием электровозбудимости соответствующих мышц.

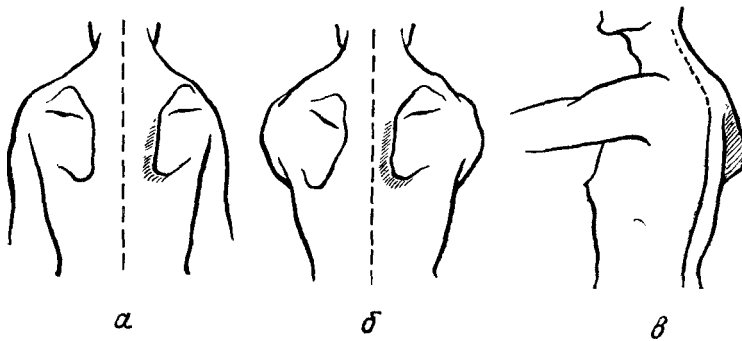


Рис. 260. Положение лопатки при параличе нижней части трапецевидной мышцы и зубчатой. Положения рук те же, что и на рис. 257

Наблюдаются параличи указанных мышц при миопатии, лопаточно-перонеальной амиотрофии, при последствиях детского спинномозгового паралича. Часто они встречаются после травмы, вызванной падением и ушибом области лопатки. Предрасполагающим моментом к появлению травматического паралича является наличие добавочного шейного ребра (от седьмого шейного позвонка); в этих случаях может развиться паралич более или менее постепенно, под влиянием рецидивирующих травм. Описаны случаи крыловидного стояния лопаток при параличах, возникших в результате токсических и инфекционных причин (гриппа, ангины, кори).

Все переломы верхнего конца плечевой кости и травматические вывихи в плечевом суставе необходимо изучать с учетом разрыва ротаторного аппарата плеча, если после излечения таких переломов и вывиха у больного долгое время отсутствует возможность активно и с достаточной силой отвести руку в плечевом суставе.

Исследование плеча. Осмотр плеча позволяет обнаружить угловые искривления диафиза плечевой кости по появлению деформации. Для того чтобы определить характер искривления плечевой кости, нужно осматривать руку не только спереди или сзади, но и сбоку. Ротационное смещение дистального конца плечевой кости определяется по положению предплечья.

Хрящевые экзостозы плечевой кости чаще всего развиваются в метафизарных ее отделах. Если они достигнут больших размеров, их можно обнаружить осмотром соответствующих отделов плеча, где они образуют ограниченные выпячивания. Равномерное вздутие плеча наблю-

дается при местной фиброзной остеодистрофии, энхондроме и других доброкачественных и злокачественных опухолях плечевой кости.

Ощупыванию плечевая кость доступна на всем протяжении. Верхняя треть плечевой кости ощупывается по внутреннему краю дельтовидной мышцы или по наружному краю последней. Реже плечевая кость ощупывается с внутренней стороны, из-под мышечной впадины, так как в этом месте между ощупывающими пальцами и плечевой костью располагается сосудисто-нервный пучок. В остальных местах ощупыванию верхней трети плечевой кости препятствует толстый мышечный слой, покрывающий ее в этой области. О размерах плечевой кости можно составить себе представление, если установить большой палец исследующей руки у внутреннего края дельтовидной мышцы, а остальные пальцы — у наружного ее края и захватить между пальцами плечевую кость.

Ощупывание плечевой кости таким способом возможно только у худощавых людей, у подростков и у детей. У взрослых тучных субъектов и у лиц с хорошо развитой мускулатурой захватить руку подобным способом нельзя; в этих случаях следует установить большой палец в подмышечную впадину, а остальные расположить у внутреннего края: дельтовидной мышцы. Если при таком ощупывании взять другой рукой больного под локоть исследуемой руки и производить ею вращательные движения плеча, то можно прощупать всю поверхность верхней трети плечевой кости.

Ощупывание средней и нижней трети плечевой кости проводится из наружной и внутренней борозды двухглавой мышцы (*sulcus bicipitalis med., lat.*). При ощупывании с внутренней стороны между ощупывающими пальцами и плечевой костью перекатываются срединный нерв и сосуды, осязаемые в виде шнуров.

Лучевой нерв прощупывается по наружной поверхности плеча в средней его трети. В этом месте чаще всего наблюдается повреждение лучевого нерва. Врач устанавливает в области наружной борозды отвесно к плечу кончики второго — пятого ощупывающих пальцев косо, под углом к длинной оси плеча так, что мизинец располагается ближе к задней поверхности плеча, а остальные — ближе к передней. Прощупав плечевую кость, врач попеременно смещает пальцы чуть кпереди в кзади. Перекатывающийся между пальцами и плечевой костью лучевой нерв прощупывается в виде шнура. Если конец поврежденного нерва образует невром, то последняя прощупывается в виде плотного вздутия, переходящего в ствол лучевого нерва. Ощупывать следует нежно, избегая сильного давления пальцами, чтобы не повредить лучевой нерв. Грубое давление пальцами, кроме того, значительно понижает их осязательную способность и вызывает у больного защитное напряжение мышц, что мешает ощупыванию.

КЛИНИКО-РЕНТГЕНОЛОГИЧЕСКОЕ ИССЛЕДОВАНИЕ

Стандартные снимки. 1. Передне-задний снимок делают при нормальном положении руки — ладонь обращена вперед. Внутренняя и наружная ротации плеча создают сложные проекционные условия, затрудняющие чтение снимков верхнего конца плечевой кости. Применяют рентгенографию с внутренней или наружной ротацией плеча по специальным показаниям.

На передне-заднем снимке при внутренней ротации плеча видна

шель плечевого сустава; в положении наружной ротации и отведении плеча обнаруживается ключично-акромиальное сочленение. Высокие переломы плечевой кости, например хирургической шейки, обуславливают появление типичного смещения проксимального отломка с компонентом ротации, поэтому требуется умение разбираться в проекционных особенностях изображения при различном направлении ротационного смещения проксимального конца плечевой кости (рис. 261).

2. Снимок в аксиальной проекции необходим для выяснения характера и степени смещения отломков в горизонтальной плоскости (рис. 262). Примером смещения отломков в двух плоскостях может служить отводящий перелом хирургической шейки плеча (рис. 263).

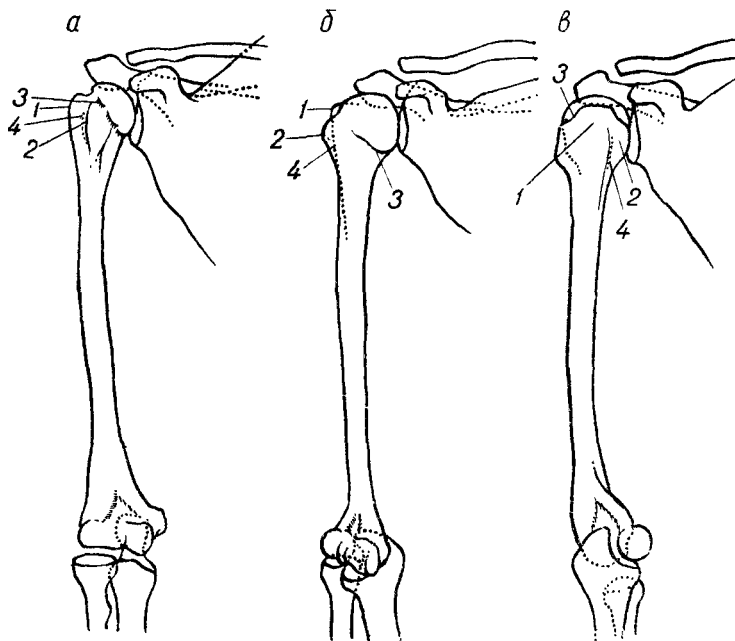


Рис. 261. Окиаграмма нормальной плечевой кости в передне-задней проекции при различной степени ротации плеча: *а* — в нормальном положении — ладонь кпереди, *б* — в максимальной внутренней ротации, *в* — в максимальной наружной ротации (1 — большой бугорок плечевой кости, 2 — малый бугорок плечевой кости, 3 — анатомическая шейка плечевой кости, 4 — межбугорковая борозда)

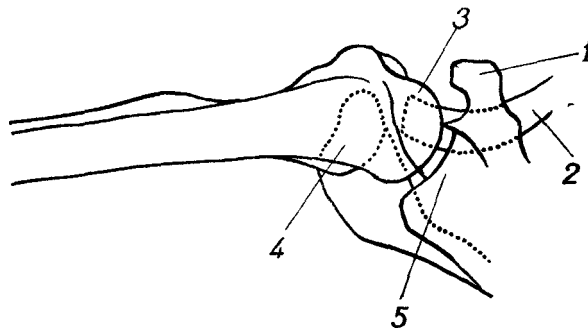


Рис. 262. Скиаграмма аксиального снимка плечевого сустава: / — клювовидный отросток, 2 — ключица, 3 — головка плечевой кости, 4 — акромиальный отросток, 5 — суставная поверхность лопатки

При анализе рентгенограммы проксимального конца плечевой кости ребенка следует иметь в виду особенности окостенения верхнего эпифиза. Ядро окостенения верхнего эпифиза имеется у новорожденного очень редко, обычно оно отсутствует. Центр окостенения проксимального эпифиза становится видимым между четвертым и восьмым месяцами жизни в той части головки плечевой кости, которая обращена к суставной впадине лопатки (рис. 264). Наружный центр окостенения появляется между двумя и тремя годами жизни; он имеет отношение к области большого бугорка. В возрасте 4—5 лет отмечается еще одно ядро окостенения — центр окостенения малого бугорка. Он наслаивается на тень большого бугорка и потому с трудом различим. Отдельные ядра окостенения сливаются между 5 и 9 годами жизни, и эта слившаяся масса кости срастается с ядром окостенения головки к 13—14 годам, а полное синостозирование эпифиза с плечевой костью наступает к 20 годам. Эпифизарный шов имеет углообразную форму. Эпифизолизы верхнего конца плеча редки вследствие причудливой углообразной формы синхондроза; нарушение кости обычно проходит

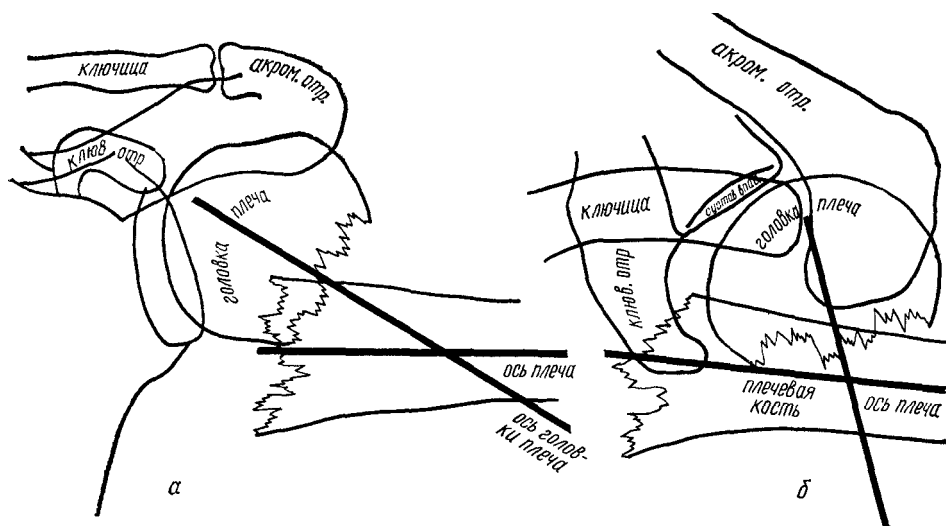


Рис. 263. Чрезбугорковый перелом плечевой кости; скиаграмма области перелома в двух проекциях: передне-задней (а) и аксиальной (б)

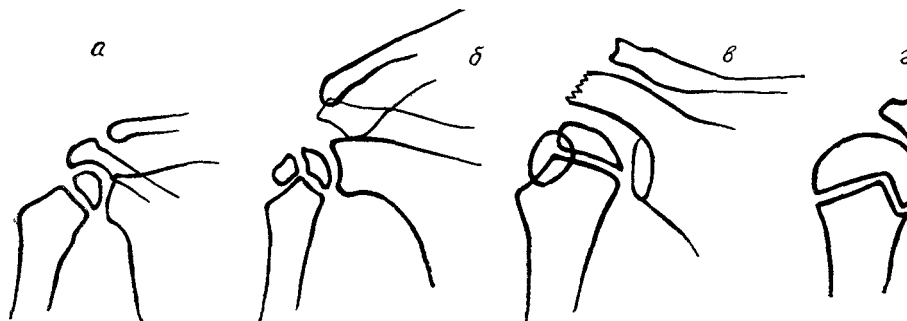


Рис. 264. Нормальная оксификация головки плечевой кости: а — четыре-пять месяцев жизни, б — в — от года до 12 лет, г — 13—14 лет жизни

немного отступя от эпифизарного хряща, через окостеневшую часть плеча. Проксимальный эпифизеолиз заставляет искать причину слабости синхондроза в специфических условиях (врожденном сифилисе?)

Нормальный угол между диафизом плечевой кости и головкой равен 135° . При варусной деформации (рис. 265) он уменьшается иногда до 90° . Причинные факторы варусной деформации плечевой кости многочисленны — нарушения роста, расстройство внутренней секреции,

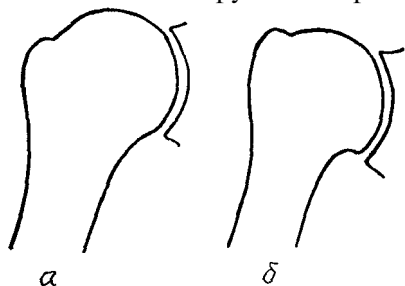


Рис. 265. Нормальные отношения между головкой плечевой кости и диафизом (а); варусная деформация верхнего конца плечевой кости (б)

кретинизм, рахит, остеомаляция, гемиплегия. Известно, что плечо растет в длину главным образом за счет верхнего эпифизарного хряща.

Артрография имеет ценность при различных заболеваниях, в частности при распознавании разрыва вращающего «обшлага» (коротких ротаторов).



Рис. 266. Артрограмма нормального плечевого сустава в положении наружной (а) и внутренней (б) ротации



Рис. 267. Артрограммы плечевого сустава при полном разрыве ротаторов плеча: а — малый разрыв, контрастное вещество проникло в подакромиальную сумку; б — большой разрыв, контрастное вещество быстро проникло и заполнило всю сумку

Тупо скошенная инъекционная игла вводится на 2 см кпереди от ключично-акромиального сустава, направляясь вниз и кзади в хрящевую поверхность головки плеча. Кончик иглы слегка оттягивают от головки, положение иглы проверяют, вводя в полость сустава раствор новокаина (1—2%). Убедившись в правильном положении иглы, вводят в полость сустава 2—3 мл раствора контрастного вещества.

Рекомендуют также следующую технику (De Palma, 1973). Больной лежит на спине, под локоть подложен мешок с песком. Ниже и кнаружи от верхушки клювовидного отростка определяют место укола; оно лежит на линии акромиально-ключичного сустава. Через найденную точку вкалывают в сагитальной плоскости иглу длиной 7—8 см. Прокол капсулы можно ощутить при пункции. Производят артрографию под местной анестезией.

В сустав вводят 12—15 мл контрастного вещества, следя за особенностями введения. Если сустав вмещает более 20 мл жидкости, то имеется, вероятно, утечка вследствие разрыва капсулы. После введения совершают в суставе ряд движений.

Изготавливают рентгено снимки в передне-задней проекции: а) в полной внутренней ротации плеча, б) в полной наружной ротации и в) аксиальный снимок (рис. 266, 267).

ОБЛАСТЬ ЛОКТЕВОГО СУСТАВА

Заболевания локтевого сустава возникают на почве травматических, инфекционно-воспалительных и трофических изменений. Близкое расположение к суставу нервных стволов приводит к тому, что в повреждение могут вовлекаться близлежащие нервы — локтевой, лучевой и срединный. Травматические повреждения в области локтевого сустава или дистальнее его чаще, чем в других местах, осложняются нарушением кровообращения, при котором руку может спасти только раннее оперативное вмешательство, невозможное без раннего распознавания сосудистого осложнения.

В локтевом суставе наряду с заболеваниями, встречающимися во всех других суставах, наблюдаются свои особые поражения. Травматические повреждения в области локтевого сустава многообразны. Отдельные виды переломов типичны для определенного возраста. Для раннего детского возраста от двух до пяти лет типичен чрезмышелковый (диакондиллярный) перелом дистального конца плечевой кости, перелом наружного мышелка (BNA, 1895), наружной части мышелка (PNA, 1955) и шейки лучевой кости; для среднего детского возраста — надмышелковый перелом, отрыв внутреннего надмышелка, перелом наружного мышелка плечевой кости (BNA, 1895) и эпифизеолиз головки лучевой кости, для старшего детского возраста — надмышелковый, Т- и У-образный переломы, отрыв внутреннего надмышелка, изолированный или осложняющийся задний вывих предплечья.

Особенности смещения отломков создают при некоторых переломах дистального конца плечевой кости неблагоприятные взаимоотношения между отломками, расположенными вблизи, нервами и плечевой артерией (Маркс, 1930). При повреждениях нервов, осложняющих переломы области локтя, различают первичные травматические невриты, возникающие одновременно с переломом кости, и вторичные, появляющиеся позже, после того, как кость уже сломана. Из вторичных травматических невритов выделяют вторичные ранние травматические невриты,

появляющиеся через известный промежуток времени после перелома, и вторичные поздние, обнаруживаемые через много лет (десять, двадцать и больше) после повреждения.

Первичные и вторичные ранние травматические невриты чаще всего возникают при разгибательных над- и чрезмышечковых переломах плечевой кости с внутренним локтевым смещением дистального отломка. Почти у каждого пятого ребенка при таком переломе можно обнаружить парез или паралич лучевого нерва. Разгибательные (экстензионные) над- и чрезмышечковые переломы с наружным (лучевым) смещением дистального отломка предрасполагают к повреждению срединного нерва и плечевой артерии. Сгибательные (флексионные) над- и чрезмышечковые переломы с локтевым смещением дистального отломка могут осложняться первичным или вторичным ранним травматическим невритом локтевого нерва. Вторичный поздний травматический неврит возникает чаще всего при несросшемся переломе наружного мыщелка (по PNA, наружной части мыщелка) плечевой кости. Он обусловлен хроническим травмированием нерва в суженной борозде плечевой кости смещенным в нее локтевым отростком.

При смещенном переломе, предрасполагающим к сосудистому или нервному осложнению, должно быть проверено состояние соответствующих нервов и плечевой артерии до вправления, после одномоментного вправления, до наложения скелетного вытяжения и во время его применения. Данные полученного исследования заносят в историю болезни. Определяют клинически, какой нерв поврежден. Вид кисти, положение пальцев, особенности функциональных расстройств дают возможность точно и рано поставить диагноз.

При экстензионном над- и чрезмышечковом переломах плечевой кости, особенно с лучевым смещением дистального отломка, должен быть проверен пульс дистальнее перелома на лучевой артерии в типичном месте. Ослабление или исчезновение пульса указывает на расстройство магистрального кровообращения. Нарушение магистрального и коллатерального кровообращения при переломе определяют на основании четырех симптомов: 1) исчезновения пульса на лучевой артерии, 2) появления сильных жгучих болей, сменяющихся 3) чувствительным и двигательным параличом и 4) бледностью и похолоданием кисти и пальцев.

Запоздалое распознавание и устранение расстройства кровообращения приводит к развитию гангрены или ишемической контрактуры.

Ишемическая контрактура (Volkman, 1881)—последствие нарушения кровообращения в дистальном отделе конечности, вызванного каким-либо повреждением, чаще всего надмышечковым переломом плечевой кости. Конечные разветвления нервов вовлекаются в повреждение вторично, вследствие гипоксии, возникающей в зоне расстройства кровообращения. Гипоксия обуславливает некробиоз и некроз чувствительных и двигательных нервных окончаний и попеременно-полосатых мышц, замещение омертвевших мышц рубцовой тканью. С восстановлением коллатерального кровообращения чувствительные и двигательные окончания нервов могут регенерировать, но рубцовоизмененные мышцы сморщиваются и утрачивают функцию. Клинически контрактура Volkman проявляется уродующими изменениями руки — деформирующей контрактурой луче-запястного сустава и пальцев, удерживаемых рубцовоизмененными глубокими сгибателями пальцев в согнутом положении, атрофией предплечья и полным или почти полным

поражением функции кисти. При разгибании в луче-запястном суставе сгибание пальцев в межфаланговых суставах увеличивается.

Травматический оссифицирующий миозит (*myositis ossificans circumscripta traumatica*) нередко осложняет повреждения области локтя. Может появляться травматический оссифицирующий миозит и в других частях тела, например в приводящих мышцах бедра, в большой грудной мышце и др. Он проявляется развитием после повреждения впереди локтевого сустава новообразованной костной ткани.

Избыточное развитие новообразованной костной ткани в области локтя может наблюдаться в результате активного процесса заживления перелома кости или повреждения надкостницы, образуя обширную костную мозоль (*callus luxurians*). Обширное новообразование костной ткани развивается также вследствие организации и окостенения гематомы вблизи кости. Это так называемая окостеневающая гематома (*haematoma ossificans*), развитие которой аналогично процессу образования костной мозоли. Внутримышечное окостенение возникает после местного повреждения и известно под названием оссифицирующего миозита. (Термин «оссифицирующий миозит» неточен, так как окостеневают не мышечные волокна, а соединительнотканное пространства между ними.) При повреждениях в области локтя возможно появление любого вида гетеротопной кости. Наибольшее клиническое значение имеет травматический оссифицирующий миозит, так как он ограничивает движения в локтевом суставе, устойчив при лечении и часто рецидивирует после операции удаления. Окостеневают обычно область передней плечевой мышцы (*m. brachialis ant.*), лежащая впереди локтевого сустава. Вначале окостенение имеет вид неправильных костных разрастаний, позднее костные разрастания оформляются, делаются компактными, мостом перебрасываются с одной кости на другую, образуют внесуставной анкилоз. Процесс длится от трех до шести месяцев.

Эпикондилит, плече-лучевой бурсит, «теннисный локоть» — сравнительно частое заболевание локтя, возникающее после напряжения, протекающее с сильными болями по наружной стороне локтя, в области прикрепления к плечевой кости разгибательной группы мышц. Боли, возникающие при напряжении разгибателей, бывают настолько сильными, что больной не может иногда поднять какой-нибудь предмет, например стакан воды, чтобы напиться. Иногда боли иррадиируют по наружной поверхности предплечья или вверх по наружной поверхности плеча. Чтобы поднять легкий предмет, больной вынужден супинировать предплечье и удерживать груз с помощью сгибателей. Встречаются и легкие случаи заболевания. Вероятно, «теннисный» локоть могут обусловить различные патологические состояния, так как клинически можно различить по меньшей мере два типа поражения — внесуставной и внутрисуставной.

Для внесуставного типа (*epicondylitis humeri*) характерно постепенное начало. Боли в типичном месте появляются не сразу, а через некоторый промежуток времени (приблизительно два-три дня); реже они появляются внезапно. При исследовании локтя обнаруживают ограниченную область резкой болезненности. Типичное место острых болей располагается выше наружной боковой связки локтевого сустава и чуть впереди от нее. Сама связка находится дистальнее наружного надмышелка. В остром периоде болезненная чувствительность распространяется на всю группу разгибателей. Внешний вид локтя при эпикондилите не изменен.

Внутрисуставной тип (*bursitis humeroradialis*) встречается реже внесуставного. Он возникает обычно внезапно при определенном резком движении локтя. Вскоре над головкой лучевой кости появляется припухлость, выполняющая ямку разгибателей. Боли усиливаются при работе и затихают в покое. Ощупывание обнаруживает болезненность, точно соответствующую задней поверхности плече-лучевого сочленения, лежащего в области ямки. Разгибание в луче-запястном суставе и пронация ограничены и болезненны.

Деформирующий остеоартроз локтевого сустава — довольно редкое заболевание. Он иногда обнаруживается случайно при клиническом и рентгенологическом исследовании, проводимом по другому поводу. В этих случаях артроз протекает без болей. При остеоартрозе, протекающем с болями, боли ощущаются главным образом в плече-лучевом сочленении, на которое

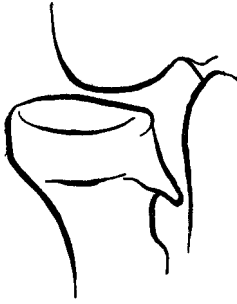


Рис. 268. Деформирующий остеоартроз головки лучевой кости

передается нагрузка при работе кисти. Иногда артротические изменения обнаруживаются в луче-локтевом сочленении и даже в плече-локтевом. Периартикулярные окостенения, нередкие после травматических вывихов в локтевом суставе, могут быть ошибочно приняты иногда за деформирующий артроз. Остеоартроз локтевого сустава бывает обусловлен последствиями повреждения — неправильно сросшимся или несросшимся переломом или часто повторяющимися малыми повреждениями. Главные симптомы деформирующего остеоартроза — боли и ограничение подвижности в суставе. Ощупывание обнаруживает увеличение размеров головки лучевой кости, разрастающейся в задне-наружном направлении, далеко за пределы головчатого возвышения плечевой кости (рис. 268).

Расслаивающий остеохондрит (*osteochondritis dissecans*) поражает локтевой сустав так же часто, как и коленный, но распознается значительно реже последнего. Причиной трудностей при распознавании могут быть малые размеры отделяющихся тел, отсутствие внутри тел костного вещества, делающее тело невидимым на рентгенограмме. Поражается главным образом головчатое возвышение плечевой кости, редко головка лучевой кости. Первым симптомом расслаивающего остеохондрита может иногда явиться внезапная блокада сустава вследствие ущемления выпавшего тела в полость сустава. Блокаде обычно предшествует небольшое ограничение разгибания в локтевом суставе до 30—40°. Выпавшее в сустав тело может сместиться в локтевую или венечную ямку и там прирасти. Поставить в таком случае диагноз бывает трудно. Головчатое возвышение при выпавшем из него теле уплощается, к среднему возрасту у больных развивается деформирующий остеоартроз.

Хронический артрит. Все известные виды артритов могут поражать локтевой сустав. Туберкулез встречается в настоящее время редко и только у взрослых. При длительном течении хронического артрита локтевой сустав вследствие мышечной атрофии принимает веретенооб-

разную форму. Все виды движений в пораженном суставе ограничиваются. Моноартикулярный гипертрофический тип хронического артрита могут вызвать синовиальный хондроматоз, сирингомиелия и спинная сухотка.

Невриты, обусловленные патологическими изменениями области локтя. Неврит срединного нерва возникает при врожденной аномалии развития — врожденном надмышелковом отростке плечевой кости — *processus supracondylicus* (врожденном надмышелковом отверстии, надмышелковом канале), к которому он близко прилегает: Врожденный надмышелковый отросток плечевой кости бывает часто соединен фиброзной связкой с внутренним надмышелком плечевой кости. В туннеле под ней проходит срединный нерв и плечевая артерия или одна из ее ветвей при высоком делении артерии. Врожденный надмышелковый отросток может быть бессимптомным, но может также осложняться Тяжелыми невралгическими болями срединного нерва, иррадиирующими по передней поверхности предплечья ко второму-третьему пальцам, с пар- и гипостезией последних.

Пронация и полное разгибание руки в локтевом суставе усиливают боли. Сила захвата кистью и пальцами ослабевает. Повреждения, такие, как травматический вывих предплечья, перелом самого надмышелкового отростка или какая-либо другая травма, могут спровоцировать появление невралгических болей, которых до этого не отмечалось. Надмышелковый отросток легко прощупать над внутренним надмышелком, причем надавливание на него может вызывать иррадиацию болей по ходу срединного нерва. Увидеть отросток можно на рентгенограмме, изготовленной при косом направлении центрального луча.

Неврит локтевого нерва встречается чаще других; причины его многообразны, возникает он при ряде патологических условий.

1. Первичный и вторичный ранний травматический неврит встречается при флексионном надмышелковом переломе плечевой кости, при переломе внутреннего надмышелка, изредка при переломе локтевого отростка.

2. Вторичный поздний травматический неврит локтевого нерва может появиться при наружном отклонении предплечья (*cubitus valgus*), развившемся при несросшемся переломе наружного мышелка плечевой кости. Симптомы поражения возникают постепенно, через много лет после перелома. Появляются и медленно прогрессируют парестезии, гипестезии вплоть до анестезии по локтевому типу. Причиной компрессионного неврита является сдавление локтевого нерва в локтевой борозде сместившимся в нее локтевым отростком.

3. Неврит локтевого нерва при деформирующем остеоартрозе возникает вследствие врастания в локтевую борозду остеофитов.

4. Идиопатический локтевой туннельный синдром. Неврит локтевого нерва развивается при сдавлении его верхним краем апоневроза, расположенного между двумя ножками локтевого сгибателя кисти (*m. flexor carpi ulnaris*) (рис. 269).

В клинической картине хронически текущего прогрессирующего неврита различают четыре степени.

Первая степень — только субъективные ощущения: онемение, похолодание локтевого края кисти, пятого пальца, неуверенность при использовании в работе локтевого возвышения кисти (гипотенара').

Вторая степень — появление ранних объективных признаков: гипестезия, ослабление ощущения легкого прикосновения к локтевому

краю кисти и пятому пальцу; парестезия может быть вызвана давлением или прикосновением к зоне, иннервируемой локтевым нервом; боли, небольшая атрофия межкостных мышц; пятый палец заметно отведен от безымянного по сравнению с остальными пальцами; легко устранимая когтистая установка четвертого и пятого пальцев.

Третья степень — неполная потеря чувствительности кисти и пальцев по локтевому типу; ослабление потоотделения; явная атрофия межкостных мышц и гипотенара; когтистая установка четвертого-пятого пальцев.

Четвертая степень — паралич локтевого нерва; полная анестезия кисти и пальцев по локтевому типу, паралич межкостных мышц и мышц гипотенара; возможно частичное вовлечение в паралич локтевого сгибателя кисти и локтевой части глубокого сгибателя пальцев.

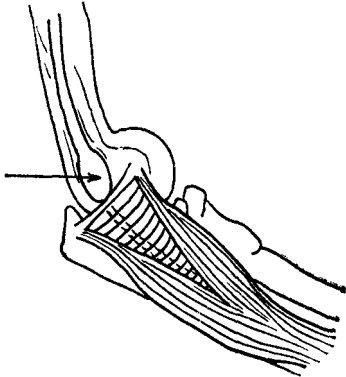


Рис. 269. Неврит локтевого нерва, обусловленный давлением апоневроза между двумя головками локтевого сгибателя кисти

Устранение причины травматического неврита первой и второй степеней заканчивается полным восстановлением пораженного нерва. При третьей степени уже имеются частичные дегенеративные изменения, некоторые осевые цилиндры необратимо погибли и устранение причины травматического неврита не приводит к полному восстановлению нерва. Наибольшие изменения происходят в веточках, идущих к межкостным мышцам, атрофия межкостных мышц остается стойкой. Четвертая степень поражения встречается обычно у пожилых людей, у которых деформация локтя развилась в детском возрасте. Хирургическое устранение причины неврита улучшает нарушенную чувствительность и неловкость кисти, движения пальцев и когтистая установка остаются прежними.

Исследование области локтевого сустава, как и прочих сочленений, должно быть всегда сравнительным, и данные, полученные осмотром и ощупыванием, необходимо проверять и подтверждать результатами исследования локтя на здоровой стороне. Необходимость такого осмотра обуславливается значительными индивидуальными и половыми вариациями строения конечностей. Эти вариации проявляются в крайней изменчивости осей руки, в непостоянстве форм области локтя из-за различной степени развития мускулатуры, в неодинаковой у различных лиц амплитуде движений.

ИССЛЕДОВАНИЕ ОБЛАСТИ НОРМАЛЬНОГО ЛОКТЕВОГО СУСТАВА

Осмотр. Осмотр локтя производится спереди, сбоку и сзади. Нормально при разогнутом локтевом суставе и супинированном предплечье ось плеча образует с осью предплечья угол, открытый кнаружи (физиологический *subitus valgus*). У мужчин этот угол отклонения предплечья

кнаружи колеблется в пределах от 1 до 9°, у женщин доходит до 15°. Физиологическое отклонение предплечья кнаружи (*cubitus valgus*), ясно выраженное при разогнутом положении локтя, исчезает при сгибании предплечья, которое нормально в положении крайнего сгибания ложится на плечо.

Рельеф области локтевого сустава при осмотре спереди обуславливается мускулатурой. Костные выступы даже у худощавых субъектов различить нельзя, но при осмотре локтя сзади они видны. Особенно хорошо различимы угол локтевого отростка и внутренний надмышелок плечевой кости, хуже виден — и то лишь у худощавых людей — наружный надмышелок плеча. Головка лучевой кости едва различима. При осмотре сбоку костные контуры области локтя определяются локтевым отростком, несколько сдвинутым кпереди вследствие переднего отклонения суставного конца плечевой кости под углом в 45°. Иногда в ямке разгибателей можно различить головку лучевой кости. Хорошо виден внутренний надмышелок плеча.

Мышечные массы в области локтя образуют спереди три вала: на дистальном конце плечевой кости двуглавый мускул плеча, по бокам от него на проксимальном конце предплечья изнутри — группа сгибателей, снаружи — разгибателей кисти. Эти три мышечных вала ограничивают ямку локтевого сгиба (*fossa cubiti*), в которой соединяются наружная и внутренняя борозды двуглавой мышцы.

При напряженной мускулатуре руки выступает кпереди по наружному краю локтя брюшко плече-лучевой мышцы (*m. brachioradialis*); посредине локтевой ямки хорошо видно сухожилие двуглавого мускула плеча, идущего к соответствующей бугристости лучевой кости, а кнутри от него — широкая лента *lacertus fibrosus*, переходящая в поверхностную фасцию предплечья.

При осмотре сбоку профиль локтя образован задней поверхностью трехглавого мускула плеча, дугой огибающего дистальный конец плечевой кости и заканчивающегося у локтевого отростка.

Ощупывание. Ощупывание суставных концов неизмененного локтя позволяет обнаружить внутренний и наружный надмышелки плечевой кости, наружный край головчатого возвышения плеча над суставной щелью, локтевой отросток, переходящий дистальнее в гребень локтевой кости.

При свободно свисающей вдоль туловища руке большой бугор плечевой кости (*tuberculum majus humeri*) обращен прямо кпереди. В таком положении руки поперечная ось дистального конца плечевой кости (совпадающая с линией, соединяющей наиболее выступающие точки внутреннего и наружного надмышелков плечевой кости) располагается по отношению к фронтальной плоскости косо; дистальный конец плечевой кости оказывается повернутым внутрь. Поперечная ось дистального конца плечевой кости (рис. 270) располагается во фронтальной плоскости в том случае, если прямо кпереди обращен малый бугорок плечевой кости. Таким образом, по положению малого бугорка плечевой кости может быть определено расположение поперечной оси дистального конца плечевой кости, а следовательно, и ее суставного конца, что имеет практическое значение для распознавания ротационного смещения дистального отломка плечевой кости при надмышелковом переломе.

Важно уметь найти головку лучевой кости. Пальцами одной руки непосредственно под наружным мышелком плеча отыскивают головку

луча и, захватив ее между пальцами, вращают с помощью другой руки предплечье больного, производя движения пронации и супинации (см. рис. 39). Пальцы, ощупывающие головку, при этих движениях ясно ощущают вращение боковой ее поверхности (*circumferentia capituli radii*), позволяющее осязать наружные три четверти головки луча.

Треугольник и линия Hueter. Нормальному локтевому суставу соответствует определенное расположение трех опознавательных костных выступов — надмышелков и угла локтевого отростка. В разогнутом положении предплечья эти три опознавательных костных выступа располагаются на прямой линии. Кроме того, вершина локте-

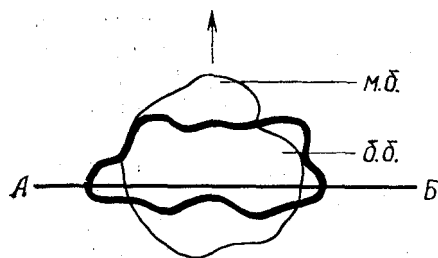
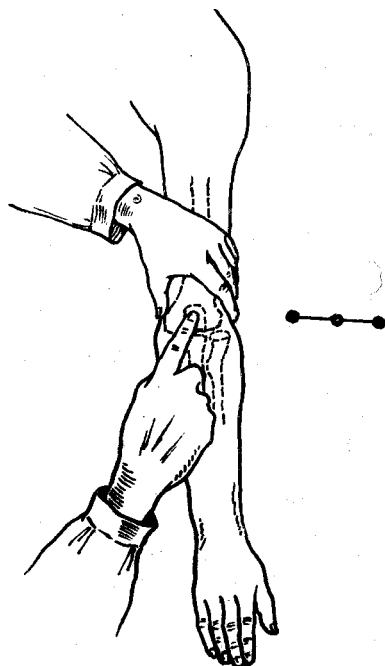


Рис. 270. Положение дистального конца плечевой кости можно определить, нащупав малый бугорок этой кости: *АБ* — поперечная ось дистального конца плечевой кости, *м.б.* — малый бугорок плечевой кости, *б.б.* — большой бугорок плечевой кости. Стрелка направлена вперед

вого отростка практически оказывается удаленной на одинаковое расстояние как от наружного, так и от внутреннего надмышелка — линия Hueter. При сгибе в локтевом суставе угол локтевого отростка смещается с вышеуказанной линии дистально и перечисленные три опознавательных выступа образуют в норме равнобедренный треугольник с вершиной, лежащей на локтевом отростке, — треугольник Hueter (рис. 271, 272).



Линия и треугольник Hueter нарушаются при вывихе предплечья, при переломах со смещением мышелков плечевой кости, надмышелков плеча, при оскольчатых и раздробленных переломах дистального конца плечевой кости, при переломах локтевого отростка и, помимо того, при всех заболеваниях, приводящих к разрушению одного из опознавательных костных выступов (остеоартрит с локализацией в мышелке плеча, остеохондропатия в области локтя). Опознавательные соотношения не изменяются при флекссионных и экстензионных надмышелковых переломах плеча со смещением дистального отломка, при переломах головки луча, венечного отростка и при всех переломах без смещения.

Рис. 271. Линия Hueter. При разгибании в нормальном локтевом суставе угол локтевого отростка и оба надмышелка образуют ровную линию. Угол локтевого отростка одинаково удален от каждого из надмышелков плечевой кости

Линия надмышелков Маркса. Другим опознавательным приемом является отыскивание линии надмышелков. В норме эпикондиллярная линия, соединяющая оба надмышелка плечевой кости, перпендикулярна длинной оси плеча, проведенной через середину плечевой кости. Ось плечевой кости делит эту линию пополам (рис. 273). Отношения эпикондиллярной линии и оси плеча нарушаются при боковых смещениях флексионных и экстензионных надмышелковых переломах плечевой кости и при переломах мышелков плеча. Нарушения выражаются в том, что ось плеча пересекает эпикондиллярную линию в стороне от ее середины и не под прямым углом, как в норме, а косо. Острый угол при этом обращен в ту сторону, куда произошло смещение, например при ульнарном смещении острый угол расположен с ульнарной стороны (рис. 274). Отношение эпикондиллярной линии не изменяется при вывихе предплечья, при всех несмещенных переломах и при переломах проксимальных концов костей предплечья со смещением.

Что касается мягких тканей области локтя, то необходимо правильно ориентироваться при ощупывании сумки локтевого сустава. Послед-

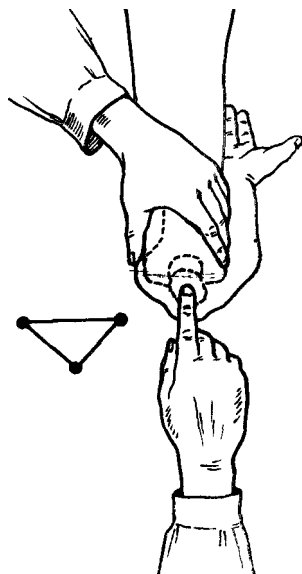


Рис. 272. Треугольник Hueter. При сгибе в нормальном локтевом суставе угол локтевого отростка и оба надмышелка образуют равнобедренный треугольник

няя доступнее всего для ощупывания сзади, по бокам локтевого отростка в том месте, где к нему прикрепляется трехглавая мышца. Нормально сумка сустава не пальпируется и не мешает прощупыванию суставной щели. При выпотах, воспалительных процессах в суставе появляются по бокам локтевого отростка легко осязаемые выпячивания,

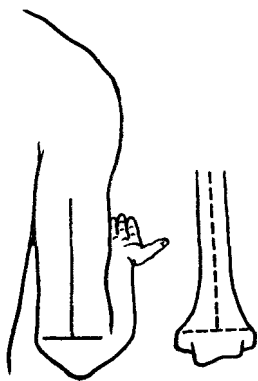


Рис 273. Отношения оси плеча и линии надмышелков сзади при нормальном локте по Марксу

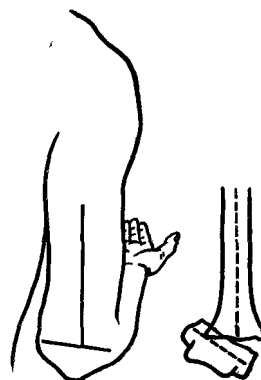


Рис. 274. Изменение отношений оси плеча и линии надмышелков при смещенном надмышелковом переломе плеча по Марксу

соответствующие сумке сустава. Значительное скопление жидкости в суставе приводит к тому, что локтевой отросток оказывается запавшим между выпяченными мешками капсулы.

Объем нормальных движений локтевого сустава. Движения в локтевом суставе нормально возможны от полного разгибания до соприкосновения при сгибании передней поверхности предплечья с плечом.

По Молье, этот размах движений совершается в пределах $140-155^\circ$. У женщин и детей амплитуда движений увеличивается главным образом за счет переразгибания в локтевом суставе. Ротационные движения выражаются во вращении луча вокруг локтевой кости в пределах 180° , т. е. от положения полной супинации до положения полной пронации. По нейтральному О-проходящему методу движения в локтевом суставе равны экст./флек. $10^\circ/0/150^\circ$; в луче-локтевом прон./супин. $80-90^\circ/0/80-90^\circ$.

ИССЛЕДОВАНИЕ ПАТОЛОГИЧЕСКИ ИЗМЕНЕННОГО ЛОКТЯ

Осмотр. Изменения контуров руки при повреждениях в области локтя могут быть следующими.

1. Изменения нормального соотношения оси плеча и предплечья наблюдаются при переломах со смещением дистального отломка плечевой кости, при некоторых переломах проксимальных концов костей предплечья, при повреждениях эпифизарных хрящей, располагающихся в области локтевого сустава. Физиологическое отклонение предплечья кнаружи (*subilus valgus*) исчезает при определенных смещениях некоторых переломов (надмышелковый перелом с ульнарным смещением, перелом внутреннего мышелка плеча), и в зависимости от величины смещения предплечье либо устанавливается в оси плеча (*subitus rectus*), либо даже отклоняется кнутри от оси плечевой кости (*subitus varus*). Другие виды переломов (перелом наружного мышелка плеча, головки лучевой кости, головчатого возвышения плечевой кости, надмышелковые переломы с радиальным смещением дистального отломка) увеличивают отклонение предплечья кнаружи (*subitus valgus*). Аналогичные деформации области локтевого сустава во фронтальной плоскости развиваются с ростом ребенка при разрушении зоны роста каким-либо патологическим процессом (эпи-метафизарный остеомиелит и др.). Если зона росткового хряща разрушена только с внутренней стороны, а с наружной осталась неизменной, то с течением времени развивается деформация — *subitus varus*; при разрушении наружной части зоны роста и сохранения внутренней развивается *subitus valgus*.

Патологическое отклонение предплечья кнутри или кнаружи определяется сравнительным осмотром больной и здоровой рук спереди при супинированном предплечье.

2. Изменение формы области локтя. Для того чтобы увидеть деформацию области локтя и определить ее характер, следует проводить осмотр с различных сторон. При надмышелковом экстензионном переломе плеча обнаруживается при осмотре сбоку западение, располагающееся на три-четыре пальца выше локтевого отростка и соответствующее месту перелома; западение непосредственно над вершиной локтевого отростка указывает на задний вывих предплечья (рис. 275). При флексионном переломе загиб дистального конца плеча кпереди значительно увеличен.

При осмотре спереди может быть обнаружено ротационное смещение

дистального конца плеча при переломах с соответствующим смещением. В этом случае мышечный вал, образованный сгибателями кисти, смещается к тылу предплечья, уплощая внутреннюю поверхность области локтя (ротационное смещение дистального фрагмента в большинстве случаев происходит кнутри).

Переломы в области локтя, особенно раздробленные и оскольчатые, сопровождаются обычно большим кровоизлиянием, сглаживающим нормальные очертания. Веретенообразная форма локтевого сустава указывает на хронический воспалительный процесс. Отдельные костные выступы, определяющие рельеф локтевого сустава, могут при воспалительном процессе исчезать под равномерной припухлостью.

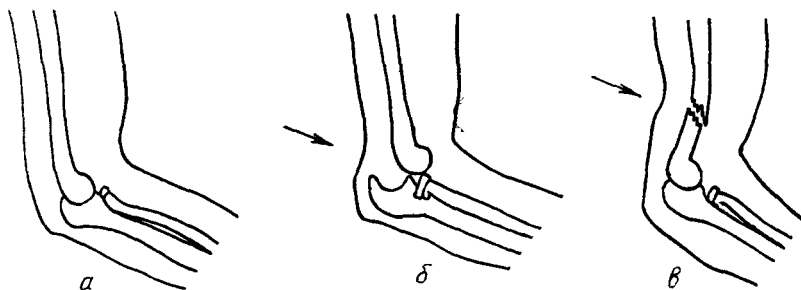


Рис. 275. Схема боковых контуров локтя: а — профиль нормального локтя, б — профиль локтя при заднем вывихе предплечья, в — профиль локтя при надмышелковом переломе плеча

В ранней стадии, при небольшом выпоте в локтевом суставе, припухлость можно обнаружить осмотром по исчезновению западений по краям сухожилия трехглавой мышцы там, где оно прикрепляется к локтевому отростку, а также спереди по сторонам сухожилия двуглавой мышцы. При осмотре обращают внимание на положение предплечья (в пронации или супинации), установку пальцев, рельеф кисти, на состояние кожи над локтевым суставом, наличие узлов, кожных чешуек и других отклонений.

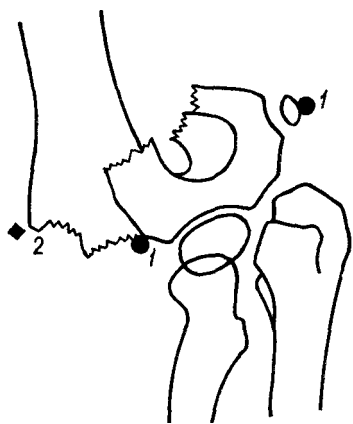
Ощупывание. Ощупывание области локтя при повреждениях заключается в методическом исследовании определенных мест, где нормально должны находиться доступные осязанию костные выступы. При ненахождении опознавательных выступов на обычных местах, что может легко случиться при смещениях, их разыскивают в типичных для смещений местах, после чего устанавливают изменения во взаимном расположении с треугольником Hueter или эпикондиллярной линией Маркса.

Наличие большой гематомы при свежих переломах в области локтя затрудняет нередко ощупывание опознавательных костных выступов.

Следует иметь в виду, что при смещенных надмышелковых переломах ближе всего к коже расположен конец проксимального отломка, который можно ошибочно принять за надмышелок. Правильность суждения о характере и степени бокового смещения при этом утрачивается, и в связи с неправильным определением опознавательных точек можно получить изменение в треугольнике Hueter тогда, когда на самом деле этих изменений нет. Чтобы избежать этой ошибки, следует отыскивать надмышелки ощупыванием снизу вверх (а не наоборот), нащупав прежде всего локтевой отросток, кнаружи и кнутри от которого на одинаково-

вом расстоянии находятся наружный и внутренний надмышелки плеча (рис. 276) как в норме, так и при надмышелковом переломе.

Для того чтобы при надмышелковом переломе плечевой кости обнаружить ощупыванием ротационное смещение дистального отломка, следует определить под акромиальным отростком положение малого бугорка плечевой кости. Если малый бугорок плечевой кости будет обращен прямо кпереди, то при отсутствии ротационного смещения дистального отломка поперечная ось суставного конца плечевой кости расположится во фронтальной плоскости; если же малый бугорок окажется повернутым в сторону, то при отсутствии смещения дистального отломка поперечная ось суставного конца будет повернута в ту же сторону и



настолько же, насколько повернут малый бугорок (см. рис. 270). Нарушение этих отношений указывает на наличие ротационного смещения дистального отломка, позволяет установить направление смещения и его степень. Известные трудности представляет ощупывание малого бугорка плечевой кости, который сравнительно легко может быть найден у детей и с трудом у взрослых.

Рис. 276. Ощупывание надмышелкового перелома плеча с боковым смещением дистального отломка: / — выступающие надмышелки; 2 — конец проксимального отломка плеча, симулирующий при ощупывании наружный мышелок

В некоторых случаях переломов можно обнаружить свободную подвижность отломков (перелом надмышелка плечевой кости, перелом мышелка).

При нетравматических поражениях области локтевого сустава ощупыванием определяют локализацию ограниченной болезненности в типичных для определенных заболеваний и атипичных местах. Иногда просят больного указать пальцем болезненное место и, ощупывая, проверяют показания больного. Устанавливают, какое из анатомических образований болезненно при ощупывании.

Ощупывание проводят при расслабленных мышцах, для этого руку больного поддерживают своей рукой или укладывают на стол. При подозрении на эпикондилит находят наружный надмышелок и надавливают одним пальцем немного выше и кпереди от него; появление острой боли подтверждает предположение. Если выше надмышелка ощупывание безболезненно, продвигают палец дистально, располагая его в ямке разгибателей. В этом месте находят суставную щель, край головчатого возвышения и головку лучевой кости. Болезненность при надавливании в этом месте возникает при плече-лучевом бурсите. Отсутствие локальной болезненности в описанных местах при соответствующих жалобах исключает местную причину болей и наводит на мысль о цервикальном спондилозе.

В ямке разгибателей близко к поверхности прилегает сумка локтевого сустава. В нормальных условиях сумка не прощупывается. Измененную капсулу легко прощупать. Она бывает уплотнена и перекачивается под ощупывающим пальцем, как болезненный тяж. Ямка разги-

батель при выпоте исчезает. Иногда, надавливая попеременно одним пальцем в области плече-лучевого сочленения (в ямке разгибателей), другим над внутренним краем локтевого отростка (где капсула локтевого сустава также близко лежит под кожей), можно обнаружить флюктуацию — это выпот в суставе. Описанная проба на флюктуацию дает возможность отличить выпот в суставе от увеличенной слизистой сумки под сухожилием трехглавой мышцы. Вторым признаком, подтверждающим наличие выпота в капсуле сустава, является полусогнутое при выпоте положение локтя.

Небольшой выпот в локтевом суставе можно иногда обнаружить, прощупывая в локтевой борозде плечевой кости локтевой нерв. Последний в этом месте близко прилегает к капсуле сустава и при выпоте приподнимается, выдавливаясь растянутой капсулой из борозды; он может даже полностью выйти из борозды. Сравнивая положение локтевого нерва на больной и здоровой сторонах, выясняют, приподнят ли нерв выпотом в капсуле.

Прощупывание головки лучевой кости и сравнение ее размеров с размерами головчатого возвышения плечевой кости дает возможность обнаружить увеличение головки, наблюдаемое при деформирующем остеоартрозе. Головка лучевой кости при остеоартрозе разрастается наружу и кзади и выходит за пределы очертаний возвышения.

Выяснение причины невралгических болей срединного нерва дает основание исследовать нижний конец плечевой кости, прощупывая его через внутреннюю борозду двуглавой мышцы. Если надмышелковый отросток (*processus supracondyloideus*) найден и надавливание на него вызывает невралгические боли, иррадиирующие во второй-третий пальцы, то причиной болей является отросток. С внутренней стороны нижней трети плеча можно прощупать при хроническом артрите увеличенную плотную лимфатическую железу. Двустороннее увеличение уплотненных лимфатических желез наблюдается при сифилисе.

Большое значение при исследовании локтевого сустава приобретает обнаружение патологической боковой подвижности в локте. Нормально предплечье в положении крайнего разгибания плотно замыкается в локтевом суставе, удерживаемое напряжением боковых связок. При ряде повреждений (разрыв боковых связок, перелом одного из надмышелков или мышелков плеча, перелом головки лучевой кости и т. п.) в положении полного разгибания предплечья обнаруживается односторонняя боковая подвижность.

Определение такой патологической боковой подвижности предплечья производится следующим образом: врач фиксирует одной рукой плечо больного над суставом, а другой, захватив предплечье больного, медленно разгибает его и, достигнув предельного разгибания, производит попеременно радиальное и ульнарное качание (рис. 277).

Несмотря на большое разнообразие повреждений в области локтя, диагностика облегчается благодаря наличию особенностей, характерных для определенных видов переломов. Для перелома локтевого отростка характерно вследствие его поверхностного расположения появление легко прощупываемой щели при расхождении отломков. Если имеется изолированный перелом локтевого отростка, а боковое сухожильное растяжение трехглавого мускула (*m. triceps brachis*) не повреждено, перелом может быть отнесен к числу легких; большого смещения отломка при этом обычно не наблюдается. Если же одновременно с переломом локтевого отростка рывается боковое сухожильное растяже-

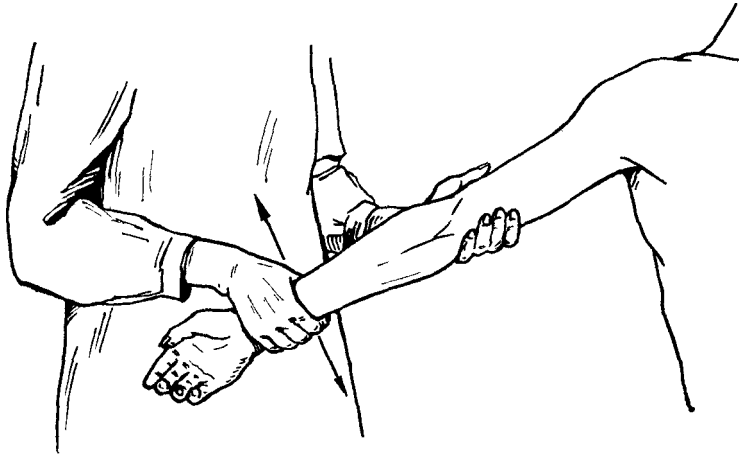


Рис. 277. Исследование боковой подвижности локтя

ние трехглавой мышцы, то отломившийся локтевой отросток подтягивается указанной мышцей далеко кверху и между отломками появляется широкая щель. Переломы локтевого отростка, сопровождающиеся разрывом сухожильного растяжения трехглавой мышцы, относят в группу тяжелых переломов. При тяжелых переломах локтевого отростка становится невозможным активное разгибание в локтевом суставе. Последнее определяется следующим образом: больной отводит руку от туловища и ротирует ее внутрь, предплечье оказывается висющим (рис. 278). При целом трехглавом мускуле плеча локтевой сустав, несмотря на перелом локтевого отростка, может быть почти полностью разогнут. При одновременном переломе локтевого отростка и разрыве сухожильного растяжения трехглавой мышцы такое разгибание дела-

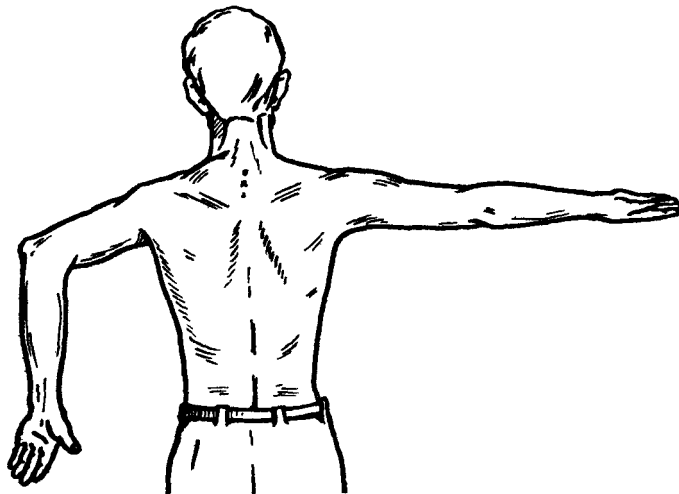


Рис. 278. Ограничение активного разгибания в локтевом суставе при переломе локтевого отростка. Справа—полное разгибание, слева—отсутствие активного разгибания в локтевом суставе. Исследование проводится в положении крайней внутренней ротации плеча, при которой разгибание совершается трехглавой мышцей

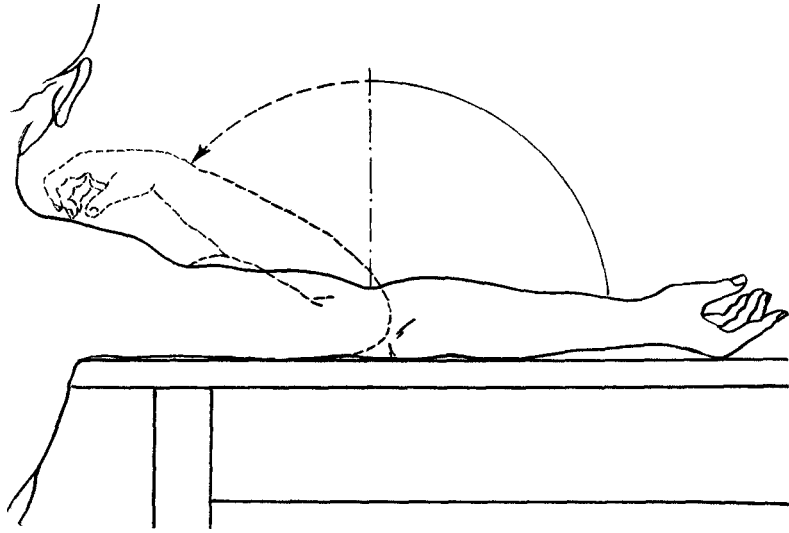


Рис. 279. Исследование при переломе локтевого отростка

ется невозможным. Наличие разрыва сухожильного растяжения трехглавого мускула может быть распознано и другим способом. Больной укладывает руку, разогнутую в локтевом суставе, тыльной стороной на стол. Затем ему предлагают согнуть руку в локтевом суставе. Сгибание руки до прямого угла совершается при разрыве сухожильного растяжения нормально. Как только угол сгибания в локтевом суставе делается меньше прямого, предплечье безвольно падает, ложась на плечо (рис. 279).

Исследование амплитуды активных движений в локтевом суставе (сгибание—разгибание, пронация—супинация) дает возможность отличить инфекционно-воспалительный процесс в суставе от невоспалительного. Если при ограничении в суставе движений сохранился в одном каком-либо направлении большой размах движений, то воспалительный артрит исключается. При инфекционно-воспалительном процессе подвижность в суставе ограничена во всех направлениях, концентрически. Во время исследования активных движений к локтю больного врач прикладывает свою кисть, чтобы ощутить, насколько гладко совершаются в нем движения. Определяют нежную и грубую крепитацию, шелкание, трение скользящих поверхностей.

При травматических вывихах активные движения в суставе невозможны. Попытка произвести пассивные движения обнаруживает пружинистое сопротивление.

Разгибание луче-запястного сустава и пальцев с усилием против сопротивления вызывает болезненность при эпикондилите. Применяемые для этой цели специальные приемы дают возможность с уверенностью поставить диагноз эпикондилита.

Проба с пассивным сгибанием кисти, сжатой в кулак. Больного просят сжать кисть в кулак и разгибать в этом положении луче-запястный сустав. Затем захватывают своей левой рукой область луче-запястного сустава больного и пытаются другой рукой

согнуть против усилий больного кисть в этом суставе (рис.280). Напряжение разгибателей вызывает боли в области наружного надмышелка.

Проба с пронацией предплечья. При полностью разогнутом локте и согнутом луче-запястном суставе пассивно пронаруют предплечье больного (рис. 281). Насильственная пронация вызывает боли в типичном месте.

Проба с активным разгибанием третьего пальца. Больного просят протянуть вперед руку с выпрямленными пальцами и сопротивляться попытке врача согнуть третий палец. При напря-

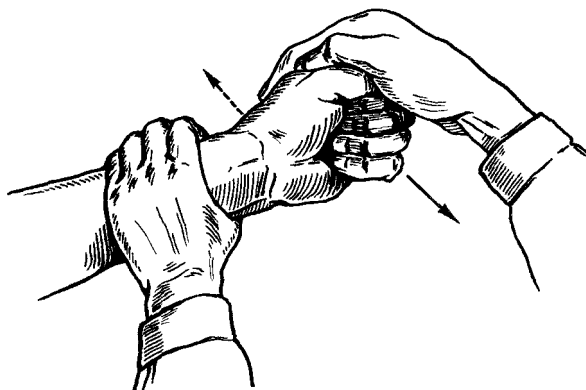


Рис. 280. Проба для распознавания эпикондилита. Форсированное сгибание в луче-запястном суставе сжатой в кулак кисти против сопротивления

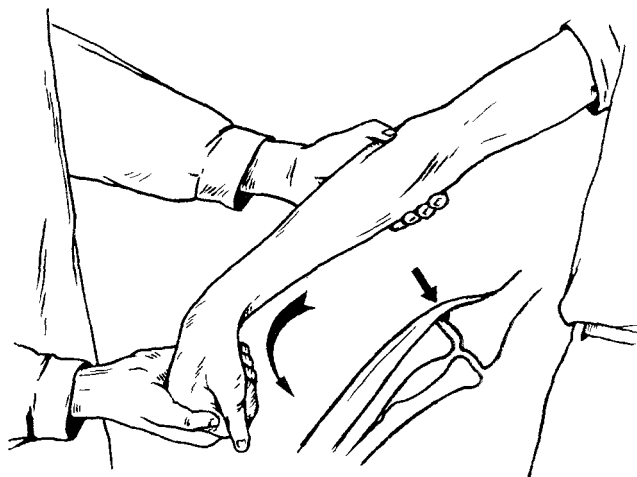

Рис. 281. Форсированная пронация предплечья при полностью разогнутом локтевом суставе и **согнутом** луче-запястном вызывает боли в области начала общего разгибателя

женных разгибателях попытка врача пассивно согнуть средний палец больного в пястно-фаланговом суставе вызывает боли в наружном надмышелке.

При переломах головки и шейки луча резко затрудняется супинация предплечья, что позволяет уточнить диагноз повреждения. Дальнейшее исследование перелома головки и шейки лучевой кости требует выясне-

ния характера смещения отломков. Следует различать переломы со смещением диафиза лучевой кости от переломов со смещением головки луча. В первом случае головка сохраняет правильное соотношение с суставной поверхностью головчатого возвышения плечевой кости и смещается диафиз луча, в то время как во втором случае правильное соотношение между головкой луча и головчатым возвышением утрачивается (Маркс, 1938). Смещение головки луча указывает на наличие разрыва кольцевой связки луча (*ligamentum anulare radii*). Характер смещения при переломах шейки луча уточняется с помощью рентгенологического метода исследования (рис. 282).

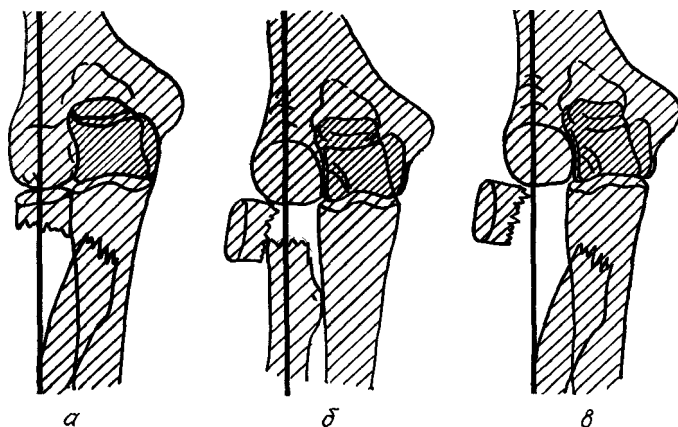


Рис. 282. Скиаграммы переломов шейки лучевой кости: *a* — со смещением диафиза лучевой кости; *б* — со смещением головки лучевой кости (разрыв кольцевидной связки луча); *в* — со смещением головки и диафиза (разрыв кольцевидной связки)

Для переломов мышелков плеча характерно появление деформации (*cubitus varus, valgus*) и односторонней боковой подвижности в разогнутом положении предплечья. Для вывиха предплечья и надмышелкового перелома типична деформация.

В более сложных случаях следует прибегать к рентгенографии. При некоторых повреждениях области локтя подтверждение клинического диагноза с помощью рентгенографии связано с известными трудностями. Чаще всего затруднения возникают при чтении рентгенограмм, сделанных по поводу предполагаемого эпифизолиза дистального конца плечевой кости у детей. Если при чтении такой рентгенограммы возникает сомнение в существовании эпифизолиза, то следует для сравнения сделать снимок противоположного, здорового, локтя в тех же проекциях. При чтении рентгенограммы нужно иметь в виду, что в неизменном локте продольная ось плеча, проведенная на боковом снимке по передней поверхности плечевой кости, пересечет ось эпифиза под углом 25—30° (рис. 283, *a*). Наличие эпифизолиза со смещением эпифиза кпереди определяется на боковом снимке по увеличению угла пересечения длинной оси плеча с осью эпифиза (рис. 283, *б*), угол пересечения делается больше 30°. При заднем смещении эпифиза угол будет меньше 25° (рис. 283, *в*).

При надмышелковом переломе плеча у детей смещение дистального отломка во фронтальной плоскости определяется с помощью угла, образованного пересечением продольной оси плечевой кости с линией, прове-

денной через зону росткового хряща между ядром окостенения головчатого возвышения и метафизом плечевой кости. В нормальном локте этот угол с радиальной стороны меньше прямого: он равен $70-75^\circ$ (рис. 284, а). При ульнарном смещении дистального отломка угол делается больше прямого (рис. 284, б). Радиальное смещение дистального отломка плечевой кости приводит к уменьшению указанного угла, который в этих случаях становится меньше 70° (рис. 284, в).

Переломы одной или обеих костей предплечья могут сопровождаться кроме смещения отломков по длине и под углом ротационным смещением. Распознавание ротационного смещения дистальных отломков предплечья не представляет затруднений: ротационное смещение обнаруживается клинически по положению кисти поврежденной руки. Что касается положения проксимальных отломков, то оно клинически не определимо. Необходимость же произвести вправление требует от врача ясного представления о том, в каком положении находятся проксималь-

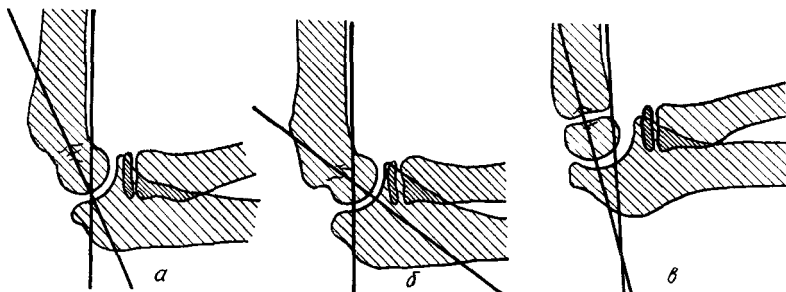


Рис. 283. Скиаграмма локтевого сустава ребенка (вид сбоку): а — нормальные отношения оси плечевой кости, проведенной по передней поверхности плеча к оси эпифиза (оси пересекаются нормально под углом $25-30^\circ$); б — флексионный эпифизеолиз нижнего суставного конца плечевой кости (ось плеча пересекает ось эпифиза под углом больше 30°); в — экстензионный эпифизеолиз нижнего суставного конца плеча (оси* плеча и дистального эпифиза пересекаются под углом меньше 25°)

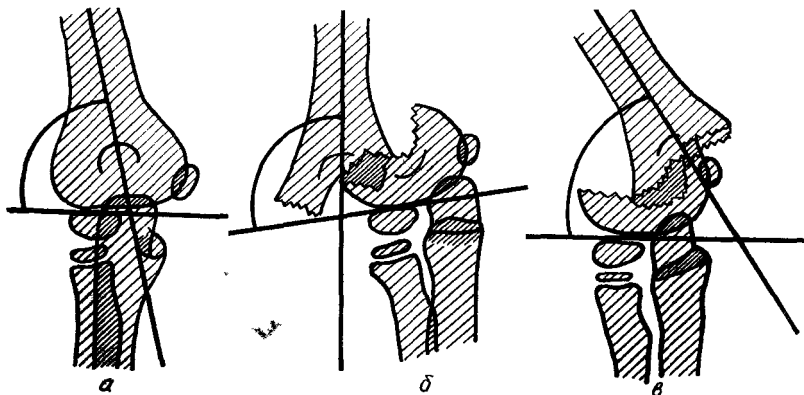


Рис. 284. Скиаграмма локтя ребенка: а — нормальный локоть, вид спереди. Линия, проведенная через ростковый хрящ между ядром окостенения головчатого возвышения и < нижним метафизом плечевой кости, пересекает продольную ось плеча под углом меньше прямого ($70-75^\circ$); б — локоть с надмышелковым переломом плечевой кости и ульнарным смещением дистального отломка; линия, проведенная через ростковый хрящ, пересекает ось плеча под углом больше прямого; в — локоть с надмышелковым переломом плеча и радиальным смещением дистального отломка. Линия, проведенная через ростковый хрящ, пересекает ось плеча под углом меньше прямого

ные отломки предплечья. На рентгенограмме положение проксимальных отломков определяется по бугристости лучевой кости (*tuberositas bicipitis radii*).

На передне-заднем снимке неповрежденного предплечья, сделанном при полной супинации кисти, бугристость луча хорошо видна, так как она располагается по краю лучевой кости, в межкостном пространстве, т. е. обращена в сторону локтевой кости (рис. 285,а). При полной пронации бугристость располагается на радиальной стороне луча, т. е. она обращена кнаружи и тоже легко различима благодаря краевому ее рас-

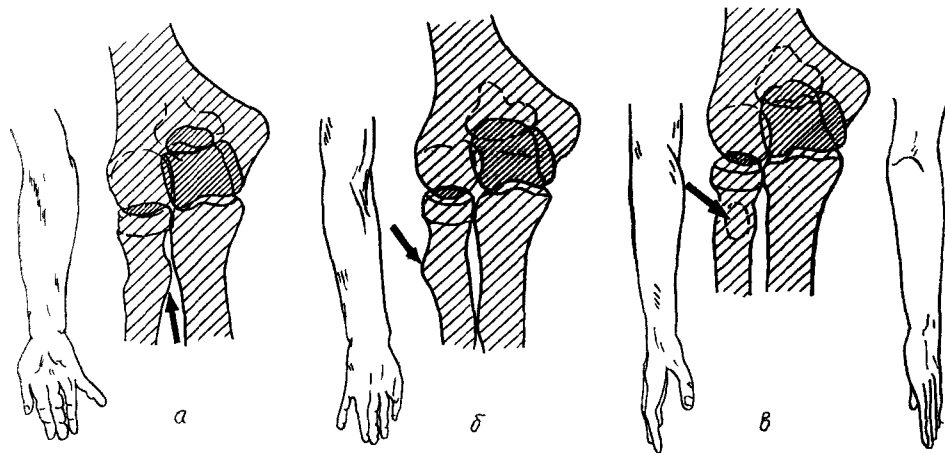


Рис 285 Скиаграмма локтевого сустава при различном положении предплечья⁴ о — б\гристость лучевой кости обращена в ту же сторону, в которую указывает отведенный от остальных пальцев мизинец; при полной супинации предплечья бугристость на передне-заднем снимке обращена в межкостное пространство, внутрь; б — при пронационном положении предплечья бугристость лучевой кости обращена кнаружи — мизинец отведен также кнаружи; в — в среднем между пронацией и супинацией положении б\гристость луча на передне-заднем снимке наслаивается на лучевую кость. Стрелкой показана бугристость

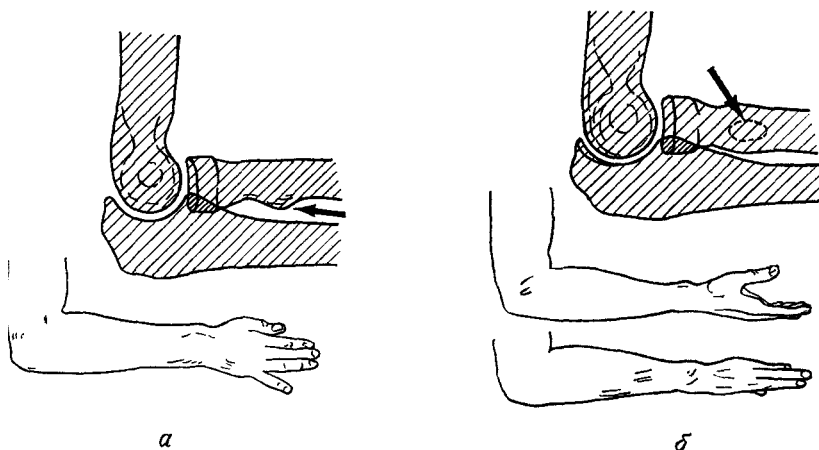


Рис 286 Скиаграмма локтевого сустава при различном положении предплечья, боковой снимок. Бугристость луча показана стрелкой: а — при среднем положении предплечья бугристость луча обращена в межкостное пространство; б — при полной пронации и супинации бугристость луча наслаивается на лучевую кость

положению (рис. 285, б). В среднем положении (между пронацией и супинацией) бугристость луча на передне-заднем снимке плохо различима: она наслаивается на лучевую кость (рис. 285, в).

На снимке, сделанном в профиль, бугристость луча занимает краевое положение только в том случае, если предплечье находится в среднем между пронацией и супинацией положении: она обращена в межкостное пространство (рис. 286, а). При полной пронации предплечья, как и при полной супинации, бугристость наслаивается на лучевую кость (рис. 286, б).

ОБЛАСТЬ ЛУЧЕ-ЗАПЯСТНОГО СУСТАВА

Заболевания луче-запястного сустава и кисти могут быть обусловлены патологическими изменениями сухожилий (с их влагалищами), связок, нервных стволов, суставов и костей.

Перитендинит поражает главным образом сухожилия разгибателей кисти и луче-запястного сустава, чаще всего сухожилия луче-запястного разгибателя (*m. extensor carpiradialis*) и длинной мышцы, отводящей большой палец (*m. abductor pollicis longus*). Перитендинит этих мышц локализуется в области нижней части тыла предплечья. Реже наступает заболевание сухожилий общего разгибателя пальцев и сухожилия разгибателя указательного пальца.

Главным симптомом перитендинита являются боли, ощущаемые в зоне поражения или в месте перехода мышечной части в сухожильную. При изменениях в нижней части предплечья иногда по ходу сухожилия видна припухлость. Надавливание пальцем в зоне поражения вызывает боли, а при активных движениях пальцев можно обнаружить нежную крепитацию («замшевое» поскрипывание), прощупать ее, а иногда и услышать.

Стенозирующий теносиновит (тендовагинит), болезнь de Quervaine, встречается исключительно у взрослых, особенно у женщин, протекает с болями и потерей трудоспособности. Заболевание локализуется в общем сухожильном влагалище длинного абдуктора большого пальца (*m. abductor pollicis longus*) и короткого разгибателя большого пальца (*m. extensor pollicis brevis*) на уровне шиловидного отростка лучевой кости. В противоположность другим формам теносиновита при стенозирующем теносиновите покровы над шиловидным отростком воспалены, со временем они подвергаются рубцеванию, стенозируются. Крепитация при движениях пальца отсутствует.

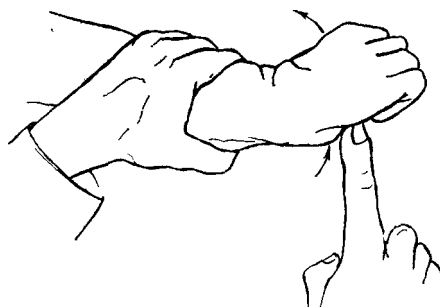
При длительно протекающем процессе над шиловидным отростком луча либо под ним, а иногда по обе стороны шиловидного отростка появляется плотная припухлость, напоминающая косточку апельсина — это утолщение рубцовоизмененного общего сухожильного влагалища названных выше мышц. Существуют четыре патогномичных симптома стенозирующего теносиновита: 1) пассивное локтевое отведение кисти, сжатой в кулак, вызывает боли в области шиловидного отростка (рис. 287), иногда боль отдает в кончик большого пальца или вверх к локтевому суставу; 2) пассивное разгибание большого пальца безболезненно; 3) ограниченная болезненность возникает при давлении на 1—1,5 см дистальнее конца шиловидного отростка; 4) теносиновит возникает при необычных, избыточных движениях большого пальца (у пианистов, портных, телефонисток, при выкручивании мокрого белья).

Щелкающий палец — фиброзное влагалище, покрывающее сухожи-

jrae сгибателя одного из пальцев, в том числе и большого, муфтообразно утолщается наподобие стенозирующего теносиновита. Утолщение сухожильного влагалища почти всегда расположено на уровне пястно-фалангового сустава. В сухожилии, дистальнее измененного сухожильного влагалища, имеется узелок, расположенный внутри сухожилия, «раздувающий» сухожилие на небольшом участке. Чаще всего такие изменения происходят в глубоких сгибателях.

Встречается шелкающий палец в любом возрасте, в том числе и у детей. Большой палец обычно бывает поражен у детей, а средний и безымянный пальцы — у взрослых. Как правило, «шелкающий» бывает один палец, но иногда наблюдается несколько шелкающих пальцев и даже на обеих руках. Узелок на сухожилии легко прощупать, а при активных движениях, сгибании и разгибании пальца ощутить толчкообразное преодоление препятствия узелком в момент его прохождения внутри утолщенной муфты сухожильного влагалища.

Рис. 287. Исследование при хроническом стенозирующем теносиновите. Больной кончиком большого пальца упирается в ладонную ямку и затем сжимает остальные пальцы в кулак. Если пальцем отгнет пассивно сжатый кулак в локтевую сторону, то при хроническом теносиновите возникает болезненность в области шиловидного отростка



Хронический воспалительный теносиновит (неспецифический). Ладонная сумка, являющаяся синовиальным влагалищем сухожилий сгибателей пальцев, распространяется от места, расположенного проксимальнее луче-запястного сустава на 1—1,5 см, до головок пястных костей, а вдоль сгибателя малого пальца — до концевой его фаланги. Когда сумка растянута выпотом, поперечная связка сгибателей (*retinaculum flexorum*) пережимает сумку посередине, в области луче-запястного сустава так, что появляются две сообщающиеся припухлости — одна над связкой, другая под ней, на ладони.

Этиология хронического неспецифического воспалительного теносиновита часто остается неизвестной. Клиническая картина напоминает туберкулезный теносиновит, однако в настоящее время известно, что неспецифический воспалительный процесс синовиального влагалища встречается чаще туберкулезного. Синовиальное влагалище бывает утолщено толстыми фибринозными наслоениями, выпот содержит «рисовые» тельца. Иногда гистологическое исследование удаленной сумки показывает типичный ревматоидный артрит, и, действительно, через несколько месяцев или лет у больного развивается типичный ревматоидный полиартрит; иногда гистологическая картина изменений похожа на виллонодулярный синовит. Диагноз может быть поставлен с уверенностью только после полного гистологического и бактериологического исследований.

Туберкулезный теносиновит (*tenosynovitis tuberculosa*) — заболевание взрослых. Встречается оно чаще в сухожильных влагалищах сгибателей, чем разгибателей. Начинается туберкулезный синовит в ладонной сумке и протекает медленно. В ранней стадии ладонная сумка

растянута выпотом, позднее выпот делается вязким и в нем появляются «рисовые» тельца. Они образованы отложениями фибрина, склеенного экссудатом и обкатанного движениями сухожилий, покрытых туберкулезными грануляциями. Через некоторый промежуток времени сухожилия, окруженные туберкулезными грануляциями, могут фрагментироваться и непрерывность их сохраняется с помощью рубцовой ткани, соединяющей фрагменты сухожилий. Заболевание протекает хронически, длится два года и больше. Клиническими признаками туберкулезного теносиновита являются видимая припухлость и тестоватость на ощупь области поражения на ладони и предплечье. Припухлость разделена, как и при неспецифическом теносиновите, на две части поперечной связкой запястья (*retinaculum flexorum*). Выпот при давлении на ладонную часть измененной сумки переходит на предплечье и наоборот. Пальцы полусогнуты, тугоподвижны, сила их потеряна, боли отсутствуют.

Ганглий (*cystitis synovialis, ganglion*) представляет собой кистозную припухлость, сообщающуюся с суставом или сухожильным влагалищем. Он имеет внешнюю фиброзную оболочку и внутренний синовиальный слой и содержит густую желатинообразную жидкость. Обычно ганглий безболезнен, но в некоторых случаях при ощупывании появляется болезненность.

Синовиома (*synovioma benigna*) — опухоль, которая может возникнуть в связи с любым суставом или сухожилием; иногда она обнаруживается на кисти и в области луче-запястного сустава. Доброкачественная синовиома, известная также под названием пигментированного виллонодулярного синовита (*synovitis villonodularis pigmentosa*), имеет вид маленькой, от булавочной головки до фасоли, инкапсулированной опухоли, примыкающей к сухожилию или к капсуле сустава. Она желтого цвета, на ощупь плотная, хорошо ограниченная. Появляется доброкачественная синовиома у молодых людей, занимающихся тяжелой ручной работой. Симптомы синовиомы главным образом механические, обусловленные размерами и положением опухоли. Злокачественная синовиома (*synovioma maligna, синовиальная саркома*) появляется, как и доброкачественная синовиома, в соединении с сухожилием или с капсулой сустава. Растет она наружу, образуя вне сустава обширные массы опухолевой ткани, не проникающие в сустав. Развиваются злокачественные синовиомы в молодом и среднем возрасте. Опухоль безболезненна.

Контрактура ладонного апоневроза, контрактура Dupuytren (*fibromatosis palmaris*) представляет собой утолщение и сморщивание ладонной фасции, постепенно стягивающей в согнутое положение пальцы. Обычно прежде всего контрактура сгибает безымянный палец, затем мизинец, но может захватить другие пальцы, средний и даже большой. С дифференциально-диагностической точки зрения следует помнить о врожденной сгибательной контрактуре, обычно двусторонней, мизинца, известной под названием камптодактилии (*kamptodactylia*). При камптодактилии почти всегда согнут средний сустав пальца, концевой и пястно-фаланговый суставы разогнуты. При контрактуре Dupuytren все суставы пораженных пальцев фиксированы в согнутом положении.

Синдром туннеля запястья (сдавление срединного нерва в туннеле запястья). Срединный нерв проходит в области луче-запястного сустава в туннеле, образованном с тыльной стороны луче-запястным суставом и костями запястья, с ладонной — поперечной связкой запястья. Вместе со срединным нервом через туннель проходят сухожилия сгибателей,

окруженные общим сухожильным влагалищем, как муфтой. Между сухожильным влагалищем сгибателей и поперечной связкой лежит срединный нерв. Изменения в сухожильном влагалище, например теносиновит, а также условия, ведущие к утолщению поперечной связки, ганглий, вывих полулунной кости, ревматоидный артрит и остеоартроз сужают пространство в туннеле и могут обусловить сдавление в нем срединного нерва. Причину сдавления определить клинически иногда трудно, так как такие же клинические симптомы вызывает шейный спондилоз.

Синдром туннеля запястья возникает в среднем возрасте, чаще у женщин, чем у мужчин. Жалобы сводятся к ощущению в пальцах первом, втором, третьем и в лучевой стороне четвертого чувства жжения, онемения, покалывания. Боли могут быть постоянными и перемежающимися, не утихающими по ночам, усиливающимися после напряжения. При длительном существова-

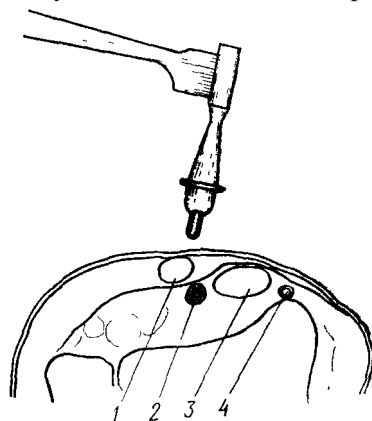


Рис. 288. Исследование при карпальном туннельном синдроме. Легкие удары перкуSSIONным молоточком по лучевой стороне длинной ладонной мышцы вызывают боли в зоне иннервации срединным нервом: / — длинная ладонная мышца, 2 — срединный нерв, 3 — луче-запястный сгибатель, 4 — лучевая артерия

нии синдрома появляются атрофия лучевой стороны возвышения тенара и слабость мышц большого пальца — короткой отводящей и противопоставляющей (*m. abductor poll. brevis, m. opponens poll.*).

Поколачивание перкуSSIONным молоточком в том месте, где проходит в области луче-запястного сустава срединный нерв, вызывает боли в иннервируемой им области (рис. 288). Разгибание руки в локтевом суставе с одновременным разгибанием луче-запястного сустава вызывает типичные для невралгии срединного нерва боли.

Остеоартроз (гипертрофический остеоартрит) луче-запястного сустава — довольно обычное заболевание, в других суставах запястья и кисти он встречается редко. Наиболее частой причиной остеоартроза луче-запястного сустава является несросшийся перелом ладьевидной кости. Переломы дистального конца лучевой кости, проникающие в луче-запястный сустав, редко вызывают в нем дегенеративные изменения.

Симптомы остеоартроза в луче-запястном суставе — боли при напряжении, ограничение подвижности и болезненная чувствительность при надавливании на область луче-запястного сустава.

Остеоартроз нижнего луче-локтевого сустава возникает при неправильно сросшемся переломе лучевой кости в типичном месте, при переломе костей предплечья с разрывом нижнего луче-локтевого сочленения и вывихом головки локтевой кости (плюс-вариант локтевой кости).

Симптомы луче-локтевого остеоартроза — боли при пронаторно-супинаторных движениях предплечья, болезненная чувствительность при надавливании с тыльной поверхности над областью нижнего луче-локтевого сустава.

Остеоартроз пястно-запястного сочленения первого пальца обуслов-

ливают боли и резкое нарушение функции большого пальца. Он может быть вызван неправильно сросшимся переломом основания первой пястной кости с подвывихом последней (перелом Bennet), иногда причину остеоартроза установить не удается. Диагноз остеоартроза первого пястно-запястного сустава может быть поставлен по наличию болезненности при ощупывании и болей, вызываемых пассивными движениями в суставе.

Ревматоидный артрит (атрофический остеоартрит) — проявление генерализованного заболевания системы соединительной ткани. Вовлекается в хронический воспалительный процесс соединительная ткань не только суставов, но и многих других мест, в частности кожи, мышц, скелета, сердца и, вероятно, легких. Нормальные тканевые структуры разрушаются и замещаются грануляционной тканью, в пораженных участках развивается репаративный фиброз.

Ревматоидный артрит — заболевание преимущественно среднего возраста между 25 и 55 годами. Обычно протекает хронически; воспалительный процесс, начинающийся в суставах пальцев кистей и стоп, распространяется центростремительно, захватывая локтевые, коленные, плечевые и тазобедренные суставы.

Встречается ревматоидный артрит также в раннем детском возрасте, в котором его течение модифицировано возрастными особенностями больного. У детей начало заболевания чаще бывает острым и кроме суставов конечностей вовлекаются в хронический воспалительный процесс суставы шейного отдела позвоночника.

Суставы при ревматоидном полиартрите принимают веретенообразную форму. Быстро развиваются сгибательные артрогенные контрактуры и деформации, с трудом поддающиеся коррекции. Если своевременно не принять предохранительных мер, то в пораженных суставах могут развиться подвывихи и вывихи. В выраженных случаях ревматоидного полиартрита кисти отклоняются в локтевую сторону. Деформации пальцев при ревматоидном полиартрите имеют две основные причины. Первая причина — деструкция капсулы и связок лишает суставы устойчивости, а тяга сухожилий приводит к развитию деформаций — пальцы отклоняются в локтевую сторону, появляются подвывихи, вследствие чего ограничивается разгибание. В результате в пальцах, пораженных ревматоидным полиартритом, появляются сгибательно-разгибательные контрактуры. Второй причиной деформаций пальцев являются «спонтанные» разрывы сухожилий. Вовлеченные в ревматоидный процесс сухожилия разрушаются, инфильтрируются грануляционной тканью и в тех местах, где они подвержены давлению и трению, рвутся. Чаще всего разрываются сухожилия длинного разгибателя большого пальца (*m. extensor polli, longus*) на уровне листеровского бугорка и отдельные сухожилия общего разгибателя пальцев (*m. extensor digitorum longus*) на уровне луче-локтевого сустава. Разрыву обычно предшествуют боли на тыле луче-запястного сустава.

Аваскулярный некроз костей запястья. Полулунная кость (*lunatomalacia*, **mortals** Kienbock). Ладьевидная кость (*morbus Preiser*). Аваскулярный некроз полулунной кости обуславливает размягчение костной ткани, ведущее к развитию деформации. Такие же изменения, т. е. аваскулярный некроз, могут появиться в ладьевидной кости. Возникает аваскулярный некроз у взрослых в молодом возрасте, чаще у мужчин, чем у женщин. В клинической картине заболевания можно различить четыре стадии: 1) первая стадия (начало) появляется часто после по-

вреждения, протекающего с болями в течение одной-двух недель; 2) период ремиссии длится несколько месяцев; 3) активный период заболевания с симптомами, тянущимися несколько лет, и 4) остеоартроз лучезапястного сустава со стойкими, непрекращающимися болями.

Боли, вначале умеренные, усиливаются при ручной работе. Болезненная чувствительность появляется при надавливании на пораженную кость, а также при поколачивании пальцем по головке третьей предплюсневой кости при лунатомалации и по головке первой фаланги большого пальца при поражении ладьевидной кости.

ИССЛЕДОВАНИЕ НОРМАЛЬНОГО ЛУЧЕ-ЗАПЯСТНОГО СУСТАВА.

Осмотр лучезапястного сустава в норме выявляет определенные отношения кисти к предплечью. Ось третьего пальца, проведенная через середину третьей метакарпальной кости и продолженная проксимально на предплечье, проходит на одинаковом расстоянии от радиального и ульнарного краев (рис. 289). При взгляде сбоку ось кисти, проведенная через вторую метакарпальную кость, пересечется при любом положении лучезапястного сустава с осью лучевой кости в области шиловидного отростка лучевой кости (*proc. styloideus radii*) (рис. 290). Детальный осмотр лучезапястного сустава с тыльной поверхности позволяет ясно различить головку локтевой кости, возвышающуюся над поверхностью лучезапястного сустава. Дистальный конец луча своим легким выпячиванием образует радиальный контур сустава. Осмотром с ладонной поверхности можно распознать выдающуюся гороховидную кость.

Если согнуть лучезапястный сустав, то проксимальнее линии, соединяющей шиловидные отростки, на тыльной поверхности проступает пологий бугорок. Он расположен на одинаковом расстоянии от каждого шиловидного отростка. Это костное возвышение на тыле дистального конца лучевой кости называют бугорком Lister. Второе костное выпячивание, расположенное на тыле лучезапястного сустава, дистальнее бугорка Lister, представляет собой проксимальный конец головчатой кости, ее головку, сочленяющуюся с вырезкой полулунной кости. Выпячивание к тылу головчатой кости при согнутом положении лучезапястного сустава резко выражено, чем выступание бугорка Lister. При перилунарном

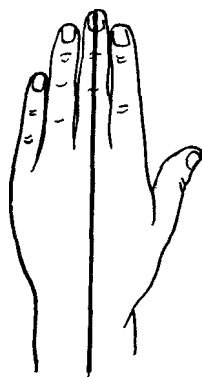


Рис. 289. Нормальное отношение кисти к предплечью

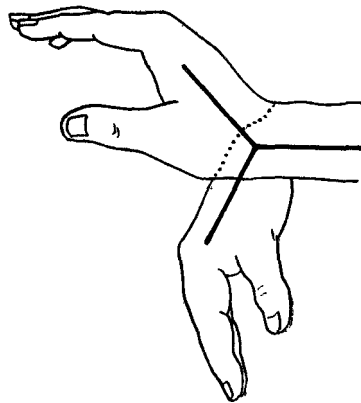


Рис. 290 Нормальные отношения кисти к предплечью сбоку (при тыльном и ладонном сгибании кисти)

•вывихе головчатая кость еще больше выступает, чем в нормальных условиях.

Если большой палец разогнут, то на лучевой стороне луче-запястного «устава видна ямка, называемая «анатомической табакеркой». Лучевая граница ямки образована сухожилием длинной мышцы, отводящей большой палец, и коротким разгибателем большого пальца. На дне «анатомической табакерки» лежит шиловидный отросток лучевой кости и лучевая артерия. При сгибании и разгибании кисти легко различимы проходящие здесь сухожилия. Дистально луче-запястный сустав с ладонной поверхности ограничен двумя валами мышц (thenar, hypothenar). Линия луче-запястного сустава образует дугу с вогнутостью в дистальном направлении. Эта дуга в месте наибольшей вогнутости расположена на 1 см проксимальнее линии, соединяющей оба шиловидных отростка (Pneabistyloidea). При слегка согнутой кисти самая проксимальная из трех складок луче-запястной области ладонной поверхности соответствует линии луче-запястного сустава, дистальная — межзапястному суставу, дистальная складка ладони — пястно-фаланговым сочленениям всех пальцев от второго до пятого. Ладонно-пальцевые складки не соответствуют пястно-фаланговым суставам, а располагаются на 1 см дистальнее их (рис.291).

Ощупывание. Ощупыванию доступны весь дистальный конец лучевой кости, локтевая кость с головкой и шиловидным отростком с тыльной, ладонной и ульнарной поверхностями, кости запястья и под шиловидным отростком луча ладьевидная кость (os naviculare) из лучевой ямки («анатомической табакерки»). Шиловидный отросток луча нормально расположен дистальнее шиловидного отростка локтевой кости (рис. 292); в положении супинации кисти шиловидный отросток локтевой кости лежит полностью сзади.

Ладьевидную кость прощупывают из «анатомической табакерки» дистальнее шиловидного отростка лучевой кости. При локтевом отведении кисти можно нащупать бугорок ладьевидной кости, остальная часть




Рис. 291. Проекция кожных **седалок** ладонной поверхности кисти на луче-запястный сустав, кости запястья и пястья

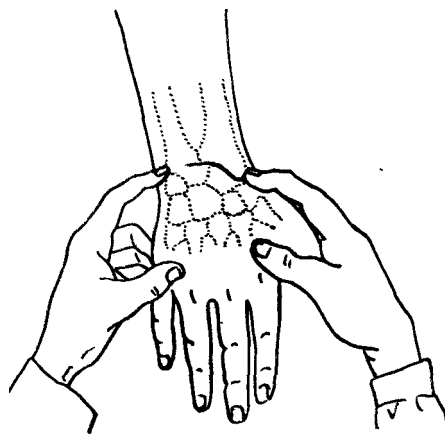


Рис. 292. Уровень стояния шиловидных отростков лучевой и локтевой костей нормальной руки. Шиловидный отросток луча располагается дистальнее, чем шиловидный отросток локтевой кости

этой кости не прощупывается. При переломе ладьевидной кости надавливание из «анатомической табакерки» на бугорок резко болезненно.

Проксимальнее лучевого и локтевого ладонных возвышений кисти (thenar, hypothenar) легко прощупываются два костных выступа, под лучевым возвышением (thenar) — гребень многогранной кости, под локтевым (hypothenar) — крючок крючковидной кости. Между этими костными выступами натянута поперечная ладонная связка (retinaculum flexores), закрывающая туннель запястья с ладонной стороны.

Амплитуда движений кисти. Движения кисти по отношению к предплечью совершаются в основном в двух суставах: луче-запястном (articulatio radiocarpalis) и межзапястном (articulatio intercarpalis). Амплитуда этих движений подвержена значительным индивидуальным колебаниям. Движения кисти из среднего положения в направлении ладонного сгибания совершаются главным образом за счет луче-запястного сустава. Из того же среднего положения кисти движение в направлении тыльного разгибания происходит в межзапястном суставе. Общий размах этих движений равен 150° : сгибание кисти — 80° , разгибание — 70° .

Боковые движения кисти — радиальное и ульнарное отведения — совершаются в тех же суставах. Общий размах движений от крайнего радиального положения до крайнего ульнарного равен $50-70^\circ$. Радиальное отведение происходит в основном за счет межзапястного сустава в пределах 20° , ульнарное — за счет луче-запястного сустава в границах 30° .

По нейтральному 0-проходящему методу: экст./флек. $70/0/80^\circ$, амплитуда 150° ; радиальное/ульнарное отведение $20^\circ/0/30^\circ$, амплитуда 50° .

ИЗМЕНЕНИЯ ПРИ ДЕФОРМАЦИЯХ И ЗАБОЛЕВАНИЯХ

Изменение контуров луче-запястья может проявляться: 1) в нарушении нормального соотношения осей кисти и предплечья; 2) в утрате нормальных очертаний при детальном осмотре.

Нормальные отношения кисти и предплечья могут изменяться при врожденных деформациях, в результате переломов со смещением, при вывихах кисти и редко после воспалительных заболеваний и повреждений, сопровождающихся нарушением линии роста.

Из врожденных деформаций необходимо отметить наиболее часто встречающуюся отведенную кисть (manus valga) при врожденном де-

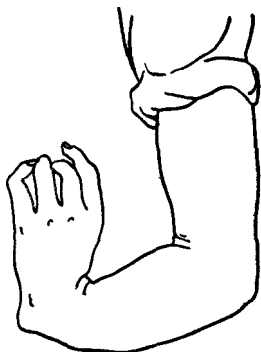


Рис. 293. Деформация руки (manus valga) при врожденном отсутствии лучевой кости



Рис. 294. Вилкообразная деформация руки при экстензионном переломе в типичном месте

фекте лучевой кости (рис. 293); обратное положение — приведенная кисть (*manus vaga*) — характерно для деформации Madelung. В случае перелома луча в типичном месте со смещением кисть отклоняется к тылу при экстензионных переломах (вилкообразное положение кисти, рис. 294) или в ладонную сторону при флексионных переломах (рис. 295), одновременно смещаясь во фронтальной плоскости. Как правило, при обоих видах переломов смещение во фронтальной плоскости всегда направлено в радиальную сторону, вследствие чего кисть принимает отведенное положение (*manus valga traumatica*) (рис. 296). Сме-




Рис 295. Ладонное смещение кисти при флексионном переломе луча в типичном месте

щение это легко обнаруживается сопоставлением оси кисти и предплечья или сравнением высоты стояния обоих шиловидных отростков, утрачивающих нормальное расположение (рис. 297).

При некоторых видах параличей кисть, не изменяя отношения своей оси к предплечью, принимает вынужденное положение.

Висячая кисть — *manus pendula* (см. рис. 145) типична для паралича лучевого нерва при повреждении на его протяжении или для нижнего паралича плечевого сплетения при повреждении восьмого шейного и первого грудного нервных корешков. Приподнятая кисть — *manus egesta* (рис. 298) типична для паралича сгибателей кисти, наблюдаемого чаще всего при последствиях детского спинномозгового паралича, а также врожденного вывиха в луче-запястном суставе.

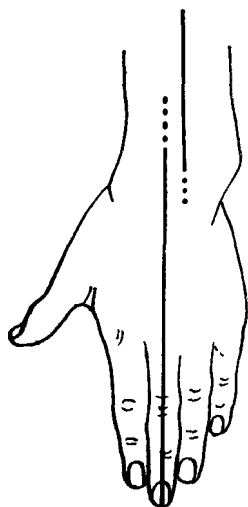


Рис. 296. Радиальное смещение кисти при переломе луча в типичном месте. Ось кисти смещена в лучевую сторону по сравнению с осью предплечья

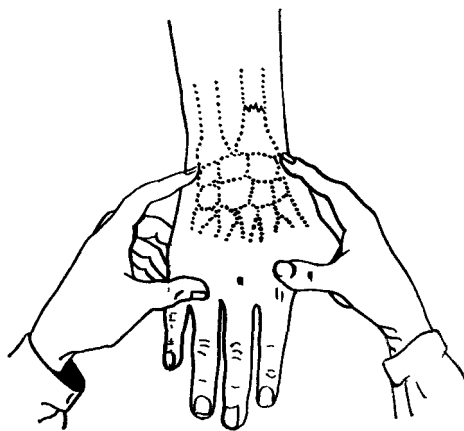


Рис. 297. Нарушение в расположении шиловидных отростков при переломе луча в типичном месте. Шиловидный отросток луча проксимальнее шиловидного отростка локтевой кости

Конфигурация луче-запястного сустава меняется в деталях при перераспределенных врожденных и приобретенных деформациях одновременно с нарушением оси. При врожденной отведенной кисти (*manus vaiga congenita*) над луче-запястьем резко выдается с тыла головка локтевой кости. Экстензионный перелом луча в типичном месте сопровождается одновременной деформацией в области луче-запястного сустава. Головка локтевой кости, в нормальных условиях выдающаяся к тылу, при переломе оказывается погруженной в мягкие ткани; над тыльной же поверхностью появляется возвышение, соответствующее смещенному к тылу дистальному фрагменту луча.

При травматических вывихах запястья в тыльную сторону ступенеобразное смещение кисти расположено дистальнее, чем при переломах в этой области (рис. 299). Все свежие травматические повреждения сопровождаются значительным кровоизлиянием в сустав и в окружающие ткани, вследствие чего детали контуров сглаживаются. Такие крово-

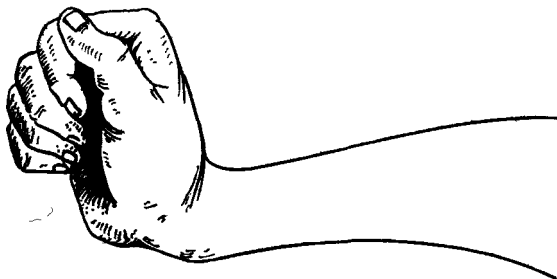


Рис. 298. Приподнятая кисть при параличе сгибателей кисти

излияния могут значительно затруднять распознавание многочисленных повреждений в области луче-запястного сустава. Среди последних необходимо выделить переломы дистального конца луча (переломы тыльного края луча, переломы ладонного края луча, продольные переломы полулунной суставной поверхности луча, переломы шиловидного отростка, переломы и вывихи первого ряда костей запястья). Так как эти многочисленные повреждения трудно бывает отличить друг от друга, следует в случаях повреждений луче-запястного сустава прибегать к рентгенографии. Применение рентгеновского метода исследования может своевременно предупредить ряд ошибок, обнаруживаемых иногда слишком поздно.

Острые воспалительные процессы луче-запястного сустава сопровождаются значительной припухлостью тыльной поверхности радиокарпального сочленения и всей кисти. Распознаванию очага поражения способствует методическое изолированное давление и выявление наиболее болезненных мест, а также исследование функции. Исследуются отдельно движения в луче-запястном суставе при полном выключении движений пальцев, затем поочередно каждый палец. Резкая болезненность при одном из перечисленных движений позволяет, особенно в свежих случаях, ориентироваться более точно. В запущенных случаях распространенной флегмоны эти приемы утрачивают свою ценность.

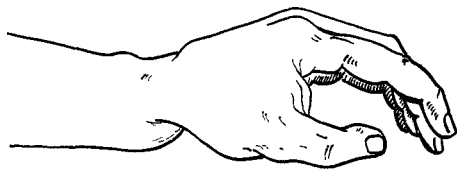


Рис. 299 Вывих кисти в тылу

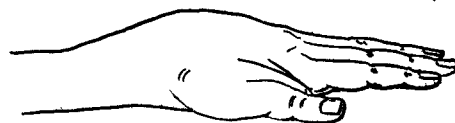

Рис. 300. Туберкулез луче-запястного сустава

Хронические воспалительные процессы луче-запястного сустава сопровождаются обычно более или менее ограниченной веретенообразной припухлостью этого отдела. Область пясти и пальцев может иметь в этих случаях нормальные очертания (рис. 300).

Луче-запястный сустав ощупывается по общим правилам пальпации. Благодаря поверхностному расположению костных элементов в этой области переломы могут быть обнаружены путем изолированной пальпации концом пальца по тылу предплечья. Этим способом всегда удастся определить ограниченную болезненность, соответствующую расположению линии перелома. При значительных смещениях можно прощупать смещенные фрагменты в виде ступеньки вблизи сустава (при переломах в типичном месте). Следует иметь в виду, что если перелом луча в типичном месте сопровождается радиальным смещением кисти, то в этом случае шиловидный отросток локтевой кости всегда оказывается оторванным; без отрыва шиловидного отростка радиальное смещение кисти возникнуть не может. В том, что шиловидный отросток оторван, легко убедиться, ощупывая эту область.

Для диагностики переломов с незначительными смещениями, изолированных краевых переломов, а также вывихов и переломов костей запястья пользуются определением болезненности, ограниченной местом повреждения. При отсутствии видимой деформации необходимо помимо установления болезненности проводить рентгенологическое исследование.

Хронический воспалительный процесс проявляется в луче-запястном суставе болезненностью при давлении на измененную сумку и выпотом. Прощупать луче-запястный сустав с ладонной стороны невозможно, поэтому используют тыльную сторону. Но и с тыльной стороны сухожилия, лежащие поверх сустава, мешают прощупать капсулу сустава и обнаружить в ней выпот. Лучше всего припухший сустав прощупывать дистальнее головки локтевой кости, затем дистальнее бугорка Lister и через «анатомическую табакерку». Во время ощупывания кисть должна быть пронирована и установлена в оси предплечья, мышцы расслаблены. При исследовании ощупывающие пальцы стараются разместить вдоль промежутков между сухожилиями разгибателей.

Захватив кисть больного обеими руками, устанавливают оба больших пальца рук на тыльную сторону запястья, а вторые и третьи пальцы размещают на ладонной стороне. Ощупывает врач большими пальцами, вторые и третьи пальцы удерживают кисть больного. При ощупывании большие пальцы движутся попеременно то в сторону кисти, то к предплечью, удерживающие пальцы производят одновременно противоположные движения. Воспаленная капсула бывает болезненна и обычно утолщена, выпот обнаруживает эластичную консистенцию раздутой капсулы. Небольшой выпот в суставе можно обнаружить, надавливая попеременно одним и другим указательными пальцами в промежутках между сухожилиями разгибателей.

Диафизарные переломы предплечья, особенно со смещением отломков, часто сопровождаются повреждением дистального луче-локтевого сочленения с вывихом головки локтевой кости. Лечение таких смещенных переломов должно учитывать присоединяющийся к перелому вывих (подвывих) .в устранять его одновременно с вправлением смещенных отломков. Невправленный дистальный лупе-локтевой вывих обуславливает длительные боли, ограничение подвижности и ранний деформирующий остеоартроз. Возможны изолированные повреждения дистального луче-локтевого сочленения.

Анализ состояния дистального радиоульнарного сочленения может быть проведен методом клинико-рентгенологического исследования (рис. 301). Возможны в нормальных условиях, варианты строения дистального луче-локтевого сочленения. У большинства взрослых головка локтевой кости расположена проксимальнее суставного конца лучевой кости («минус-вариант» локтевой, кости по Hulthén, 1928, 1935) (рис. 302). Реже встречается расположение головки локтевой кости на уровне суставного конца луча («ноль-вариант») и еще реже головка локтевой кости выступает дистальнее последнего («плюс-вариант» локтевой кости, рис. 303) (Липатова, 1966).

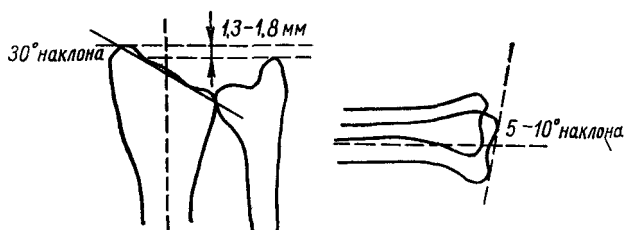


Рис. 301. Дистальное луче-локтевое сочленение. Скиаграмма в двух плоскостях с цифровыми показателями для нормальных условий у взрослого

При диафизарных переломах предплечья со смещением отломков обычно наблюдается подвывих головки локтевой кости, ее «плюс-ва-

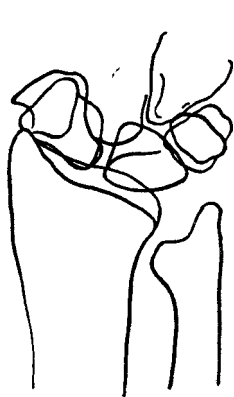


Рис. 302. «Минус-вариант» локтевой кости. Скиаграмма

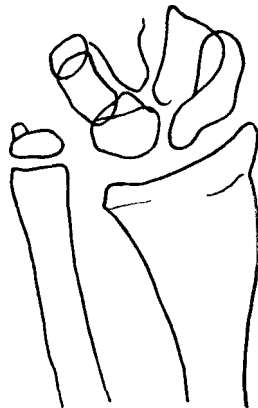

Рис. 303. «Плюс-вариант» локтевой кости. Скиаграмма вывиха в дистальном луче-локтевом сочленении

риант». «Плюс-вариант» локтевой кости наблюдается, как правило, по некоторым нарушениям развития и роста — при деформации Madehrtjff, при дизостозе Pfaundler-Hurler и дисхондроматозе.

ИССЛЕДОВАНИЕ КИСТИ И ПАЛЬЦЕВ

Форма нормальной кисти определяется строением и взаимным расположением пястных костей и мышц.

Диафизы пястных костей слегка изогнуты и имеют вынужденную в тыльную сторону; этот изгиб к тылу пястных костей образует продольный свод кисти. Пястные кости размещены в скавете кисти таким образом, что головки их располагаются по дуге, которая также име-

ет выпуклость в тыльную сторону, образующую поперечный свод кисти (рис. 304). В результате наличия продольного и поперечного сводов скелет кисти с ладонной поверхности имеет форму ямки.

Короткие мышцы большого пальца и мизинца образуют два возвышения (thenar, hypothenar), углубляющие ладонную ямку. Благодаря ладонной ямке можно кистью захватывать и удерживать предметы

Активным движением пястных костей ладонная ямка может быть углублена или, наоборот, уплощена, что достигается увеличением или уменьшением поперечного свода кисти, а также противопоставлением:

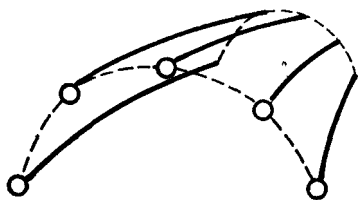


Рис 304 Схема продольного и поперечного сводов кисти в области пясти. Продольный свод образован формой пястных костей, поперечный — их расположением

большого пальца. Продольный свод кисти активно не может быть изменен.

Атрофия коротких мышц кисти, особенно thenar и hypothenar, ведет к уплощению ладонной ямки из-за понижения образуемых ими на краях ладонной ямки возвышений, а также из-за потери возможности активного увеличения поперечного свода кисти.

Нарушение нормальной формы ладонной ямки может проявляться либо в большем ее углублении, либо, наоборот, в уплощении. Углубление ладонной ямки мало нарушает функцию кисти. Деформация кисти в виде уплощения ладонной ямки неблагоприятна с функциональной точки зрения.

Нормальная форма кисти может нарушаться при переломах пястных костей со смещением отломков к тылу или в ладонную сторону. Смещение отломков вбок во фронтальной плоскости и по длине укорачивает кисть, не нарушая ладонной ямки. Краевые переломы основания первой пястной кости с типичным смещением дистального отломка в сторону его приведения ограничивают возможность углубления ладонной ямки из-за невозможности отвести и противопоставить большой палец.

Изменяется форма кисти при мышечной атрофии. Уплотнение возвышения, образованного мышцами thenar, наблюдается наряду с другими признаками при повреждении срединного нерва. При повреждении локтевого нерва уплощается hypothenar и углубляются межкостные промежутки кисти.

При атрофии мелких мышц кисти (червеобразных и межкостных) возникает так называемая «полая» кисть (manus excavata); она отражает форму пястных костей, образующих продольный свод кисти, маскируемый в неизменной кисти окружающими мышцами. Изменения формы кисти, обусловленные мышечными атрофиями, вызываются травматическими, инфекционными, токсическими невритами или миелитом. Больные с «концевыми» мышечными атрофиями нуждаются в специальном неврологическом исследовании.

Осмотр кисти проводится с тыльной и ладонной ее поверхностей.

Переломы пястных костей со смещением отломков под углом, открытым в ладонную сторону, обнаруживают при осмотре углубления укороченной ладонной ямки и выступающие вершины углового искривления на тыле кисти. Такие же переломы, но со смещением отломков под углом,

открытым в тыльную сторону, приводят к исчезновению ладонной ямки, которая оказывается выполненной отломками кости.

При осмотре кисти со стороны головок пястных костей можно определить, которая из пястных костей сломана: головка сломанной пястной кости при смещении отломков оказывается опущенной.

Острые воспалительные процессы кисти сопровождаются значительной припухлостью тыльной ее поверхности. Отек кисти на тыльной поверхности развивается не только при воспалительных процессах на тыле кисти, но также при наличии воспалительного фокуса на ладонной поверхности кисти и пальцев. Эта типичная отечность часто служит источником ошибок в диагностике локализации фокуса. Причина отечности тыла кисти при воспалительном фокусе на ее волярной поверхности заключается в том, что мощный апоневроз ладони (*aponeurosis palmaris*) даже при значительной отечности препятствует появлению припухлости на ладонной поверхности кисти.

Ощупывание области пясти обнаруживает при переломах пястных костей местную болезненность в зоне повреждения. Пальпацией легко определяется направление, в котором произошло смещение отломков. При неблагоприятном смещении отломков переломанной пястной кости под углом, открытым в тыльную сторону, в сглаженной ладонной ямке можно прощупать выступающие концы костных отломков. Локализацию воспалительного очага в кисти и пальцах легче всего обнаружить, производя ощупывание кончиком спички (см. рис. 40).

Изменения пальцев могут возникнуть под действием различных причин — врожденных аномалий развития, травматических повреждений и воспалительных заболеваний. Наибольшие отклонения от нормального строения обнаруживают врожденные аномалии развития пальцев и воспалительные заболевания. Терминология патологических изменений пальцев рук многообразна, одна и та же деформация пальцев имеет иногда несколько названий. Мы приводим обозначения наиболее распространенных деформаций пальцев.

Сращения пальцев. Синдактилизм (*syndactylia*) гложет быть результатом врожденного порока развития или последствием заболевания, например ожогового повреждения. Врожденное сращение пальцев бывает эндогенным, наследственно обусловленным, и экзогенным, возникающим при амниотической болезни — разрыве амниона.

По протяженности сращения пальцев могут быть различной степени: 1) небольшая «плавательная» перепонка у основания пальцев; 2) сращение боковых поверхностей двух и более пальцев; 3) полное сращение всех пяти пальцев, так называемая «ложка-кисть». При врожденной деформации «ложка-кисть» вся рука меньше нормальной. Деформация сочетается с изменениями черепа (башенный череп), гипертелоризмом, уплощением орбит и экзофтальмом (*acrocephalosyndactylia*. синдром Apert).

С клинической точки зрения различают следующие синдактилии.

1. Кожные, при которых пальцы соединены кожной перепонкой («плавательной» перепонкой). При кожных синдактилиях изолированное сгибание — разгибание пальцев мало ограничено. Плавательная перепонка у основания пальцев уменьшает их разведение, препятствует выполнению работы, требующей разведения пальцев (игре на фортепиано, работе на пишущей машинке и др.). Если перепонка достигает проксимального межфалангового сустава, то изолированные движения пальцев, сгибание — разгибание заметно ограничиваются.

2. Фиброзные синдактилии — пальцы тесно сближены, изолированные движения пальцев невозможны. Кожная борозда между пальцами имеет различную глубину, иногда она только намечена, ногти соприкасаются.

3. Костная синдактилия — сращение скелета соседних фаланг пальцев. Сросшиеся пальцы имеют один общий ноготь.

При экзогенных формах врожденного синдактилизма на сросшихся пальцах иногда обнаруживаются глубокие поперечные борозды, перетяжки, а у основания сросшихся пальцев — сквозной канал, пропускающий зонд.

Короткопалость (*brachydactylia*, *brachyphalangia*) — изолированное укорочение пястной кости и фаланги соответствующего пальца при нормальной длине остальных пальцев. Встречается укорочение только одной фаланги. Укорочение средней фаланги мизинца, принимающей форму клиновидного бруска, вызывает углообразное искривление пальца (*klipodactylia*). Клинодактилия часто сочетается с врожденной сгибательной контрактурой мизинца (редко безымянного пальца) — камптодактилией (*kamptodactylia*).

Многопалость (*polydactylia*, *hyperdactylia*). Различают лучевую многопалость (*polydactylia radialis*, *praeaxialis*), если добавочный палец расположен с радиальной стороны большого пальца, и локтевую многопалость (*polydactylia ulnaris*, *postaxialis*), если он расположен за мизинцем. Добавочные пальцы как при лучевой, так и при локтевой многопалости могут представлять собой рудиментарные образования, недоразвитые пальцы, свисающие по краям кисти на тонких ножках. Иногда встречается семипалость, при которой один из добавочных пальцев расположен перед большим пальцем, преаксиально, другой — постаксиально, т. е. за мизинцем. Значительно реже описанных форм встречается удвоение второго и еще реже третьего и четвертого пальцев кисти. Иногда многопалость обозначают по числу имеющихся пальцев — шестипалость (*hexadactylia*), семипалость (*heptadactylia*), восьмипалость (*octodactylia*).

Уменьшение числа пальцев (*oligodactylia*). Олигодактилию называют лучевой, если нет большого пальца (*oligodactylia radialis*), и локтевой (*oligodactylia ulnaris*), если нет мизинца.

Под расщепленной кистью, эктродактилией (*ektrodactylia*), понимают недоразвитие или полное отсутствие средних лучей кисти. Краевые пайцы лучевой и локтевой сторон при этом более или менее полно развиты. Чем резче выражен срединный дефект пальцев и кисти, тем яснее кисть разделена на два противопоставленных пальца или две противопоставленные группы сросшихся пальцев. Иногда при эктродактилии большой палец может отсутствовать и тогда остается только один мизинец (*ektrodactylia monodactylia ulnaris*).

В Клинических условиях наблюдаются различные комбинации врожденных дефектов кисти и пальцев, что может затруднить точное формулирование существующей деформации. При затруднениях, возникающих в формулировании диагноза деформации, пользуются ведущим симптомом уродства.

Из других деформаций пальцев нередко встречается частичный гигантизм одного или нескольких пальцев (*macroactylia*, *gigantismus partialis*), развивающийся при неврофиброматозе или ангиэктатических изменениях. При макродактилии обнаруживается гипертрофия кости и дольчатые липоматозные разрастания, захватывающие область, иннер-

вируемую пораженным нервом. Гипертрофированная кость сохраняет нормальную форму, мышцы и суставы в зоне поражения также гипертрофированы.

При ангиэктатической мегалодактилии хорошо видна гиперплазия кровеносных сосудов, сосудистые родимые пятна, варикозные расширения вен, гемангиомы. Пальцы, пораженные гигантизмом, достигают иногда огромных размеров.

Паучьи пальцы (arachnodactylia, синдром Marfan, *dystrophia mesodermalis congenita*) — одно из многочисленных появлений врожденного наследственного расстройства роста мышечно-скелетной, сердечно-сосудистой и глазной систем. Цилиндрические кости скелета, в том числе длинные кости кистей и стоп, ненормально большой длины, тонкие, вследствие чего вид пальцев кисти и стопы подчеркивает особенности заболевания. Сколиоз, деформация грудной клетки, большой долихоцефальный череп и недоразвитие подбородка дополняют характерный вид больного арахнодактилией.

Уменьшение размеров концевых фаланг пальцев (*brachytelephalangia*) наблюдается как вариант врожденного строения пальцев. Форма ногтевой бугристости концевых фаланг изменяется с возрастом, а при некоторых заболеваниях обнаруживается своеобразное изменение формы ногтевой бугристости. Чешуйчатый лишай, болезнь Raynaud, синдрома протекания протекают с изменениями формы ногтевых фаланг. Остеолиз концевых фаланг, известный под названием *acroosteolysis*, описан как один из ранних признаков гиперпаратирозидизма, при ренальной остеодистрофии, остеомалации и пр.

Изменения формы пальцев при ревматоидном артрите очень часты и характерны. Они складываются из боковых отклонений, подвывихов пальцев в суставах и контрактур длинных и коротких мышц пальцев и кисти. В зависимости от того, в каких мышечных группах происходят изменения, в длинных или коротких мышцах и насколько выражены эти изменения, возникают различные патологические установки и деформации пальцев.

Контрактуры собственных мышц кисти являются результатом их сморщивания. Встречаются такие изменения не только при ревматоидных артритах, но и после травм кисти или ишемии.

Ретракция червеобразных и межкостных мышц вызывает сгибательную установку в пястно-фаланговых суставах и переразгибание в проксимальных межфаланговых суставах. Дистальные межфаланговые суставы могут быть согнуты тягой глубоких сгибателей. Такая стойкая установка пальцев называется контрактурой типа «М» (рис. 305).

Преобладание контрактуры длинных разгибателей над тягой коротких мышц кисти обуславливает переразгибание в пястно-фаланговых суставах, сгибание проксимального межфалангового сустава и разгибание дистального межфалангового сустава (рис. 306). Такая же установка пальцев, но менее стойкая, наблюдается при комбинированном параличе срединного и локтевого нервов.

В большом пальце руки, обладающем самостоятельной группой мышц, чаще всего встречается сгибательно-приводящая контрактура в пястно-фаланговом суставе и разгибательная в межфаланговом суставе.

Сочетание описанных типов контрактур пальцев при ревматоидном артрите встречается у больных в различных комбинациях. Оба типа могут быть обнаружены на кистях рук раздельно, первый тип — на одной руке, второй — на другой, или и первый и второй типы контрактур име-

ются на одной и той же руке. В последнем случае на втором и третьем пальцах кисти обычно развивается контрактура типа «М», а на четвертом и пятом — контрактура второго типа с переразгибанием в пястно-фаланговом суставе.

Сочетание обоих типов контрактур пальцев на одной и той же руке объясняется многообразной локализацией патологических изменений. В первом, втором и третьем пальцах обычно развивается контрактура коротких мышц кисти, в четвертом и пятом пальцах — контрактура длинных разгибателей.

Другой характерной особенностью деформации кистей при ревматоидном артрите является лок-

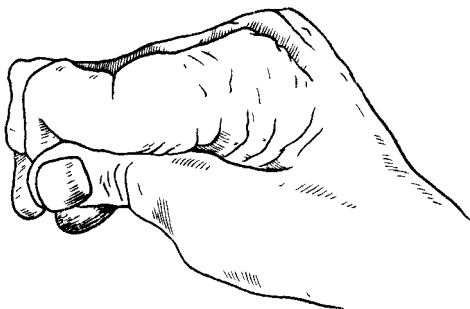

Рис. 305 Деформация пальцев рук при ревматоидном полиартрите (первый вариант)

тевое отклонение пальцев в пястно-фаланговых суставах, вплоть до развития в них подвывиха. Решающую роль в локтевом отведении пальцев, как будто слдутых в локтевую сторону порывом ветра («coup de vent»), играют изменения, заканчивающиеся патологической ретракцией длинных разгибателей пальцев.

Атрофические процессы в суставах пальцев, разрушение патологическим процессом суставных поверхностей и связок приводят к появлению в суставах разболтанности, допускающей значительное смещение пальцев по оси, складывание и раздвигание, как вдвигается и раздвигается подзорная труба. Прочный захват предметов при таких изменениях делается невозможным.

Тяжелые, прогрессирующие формы ревматоидного полиартрита заканчиваются поражением суставов, которое не только обезображивает кисть и пальцы, но и ведет к полной потере функции. В прошлом такие тяжелые изменения кистей называли обезображивающим артритом (arthritis mutilans, arthritis deformans). Подробное исследование деформации кисти и пальцев при ревматоидном артрите, анализ изменений формы и механизма развития деформации в каждом отдельном случае

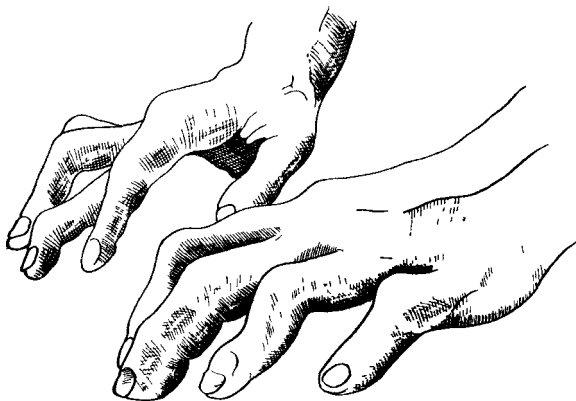

Рис. 306. Деформация пальцев рук при ревматоидном полиартрите (второй вариант)

имеет большое клиническое значение, так как позволяет наметить правильные пути предупреждения и лечения тяжелых, в запущенных случаях необратимых изменений.

Тяжелые ревматоидные поражения протекают с кожными проявлениями заболевания. По соседству с пораженными суставами на тыльной поверхности кисти и пальцев, над дистальными и проксимальными межфаланговыми суставами появляются подкожные узлы различной величины. Подкожные узлы можно обнаружить также по краю локтевой кости, в области локтевых суставов и др. На непокрытых частях тела хорошо заметна пигментация кожи, а иногда обесцвечивание (vitiligo). Появление подкожных узлов свидетельствует о тяжелом течении ревматоидного полиартрита и неблагоприятном прогнозе.

Локализацию воспалительного очага в кисти и пальцах легче всего обнаружить ощупыванием кончиком спички (см. рис. 40).

Переломы фаланг пальцев обнаруживаются по деформации, образующейся в результате смещения отломков. При свежих переломах смещение может быть маскировано значительной отечностью пальца. Внимательный осмотр пальца сбоку позволяет обнаружить типичное смещение — угол, открытый в тыльную сторону. Боковое смещение отломков определяется по нарушению продольной оси пальца.

Известные трудности может представить распознавание поврежденных сухожилий разгибателей и сгибателей пальцев.

При ранении разгибателей пальцев в области тыла кисти или предплечья невозможно полное разгибание соответствующих пальцев. Отрыв одного из сухожилий разгибателя пальцев в области прикрепления его к основанию концевой фаланги определяется по отсутствию полного разгибания ногтевой фаланги. Давление в месте повреждения вызывает ограниченную болезненность. При таких разрывах сухожилие разгибателя отрывается иногда с кусочком кости. В запущенных случаях ногтевая фаланга устанавливается в положение сгибания. С течением времени сгибательное положение ногтевой фаланги делается стойким: в концевом суставе пальца развивается миоартрогенная контрактура.

При подозрении на повреждение сухожилий сгибателей пальцев следует провести изолированное исследование функции межкостных и червеобразных мышц, поверхностного и глубокого сгибателей пальцев.

Если больной в состоянии согнуть пальцы только в пястно-фаланговых сочленениях, а движения в суставах пальцев полностью отсутствуют, то это означает, что межкостные и червеобразные мышцы целы, а повреждены оба сгибателя — поверхностный и глубокий (рис. 307).

При повреждении глубокого сгибателя невозможно сгибание концевой фаланги соответствующего пальца.

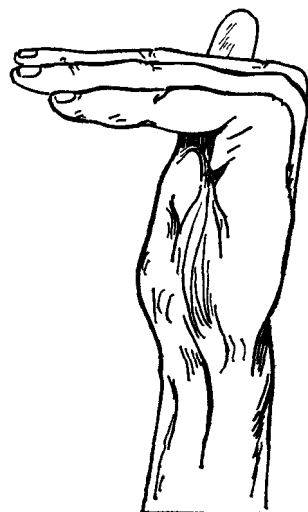

Рис. 307 Сгибание пальцев в пястно-фаланговых сочленениях возможно при повреждении поверхностного и глубокого сгибателей пальцев; оно совершается межкостными и червеобразными мышцами

Если глубокий сгибатель сохранен, а выпала функция поверхностного сгибателя пальца, больной в состоянии согнуть палец во всех своих суставах. Это сгибание происходит следующим образом: вначале полностью сгибается ногтевая фаланга, затем начинает сгибаться средняя фаланга поврежденного пальца. При отсутствии повреждения сухожилий сгибание пальцев совершается одновременно во всех суставах.

При патологически удлиненных дистальных отделах конечностей, наблюдаемых при синдроме Marfan (арахнодактилии), иногда довольно трудно выявить относительное удлинение пальцев. Для этой цели удобно воспользоваться очень простым остроумным приемом. Больному предлагают захватить пальцами правой руки большой палец своей левой руки, зажав его в кулаке. В нормальных условиях кончик большого пальца полностью скрывается в кулаке. При арахнодактилии кончик большого пальца, зажатого в кулаке, заметно выдается над внутренним краем кисти. В том, что конечности не пропорционально удлинены, можно убедиться, если больной разведет руки в стороны — размах рук превышает рост больного.

Контрактуру собственных мышц кисти, червеобразных и межкостных, определяют следующим образом. Сгибают полностью пассивно пястно-фаланговые суставы для того, чтобы расслабить напряжение исследуемых мышц. При таком положении пястно-фаланговых суставов делаются возможными пассивные движения пальцев в межфаланговых суставах. Если же пястно-фаланговые суставы установить в положении разгибания, напрягающего собственные мышцы кисти, то сгибание в межфаланговых суставах при контрактуре собственных мышц кисти становится невозможным.

Стойкие сгибательные установки в суставах пальцев могут быть обусловлены сращением сухожилий длинных сгибателей с их влагалищами (тендогенная контрактура) или рубцовыми изменениями и контрактурой длинных сгибателей пальцев в области мышечного брюшка (миогенная контрактура). Для того чтобы определить, которая из названных причин обуславливает стойкое согнутое положение пальцев, пользуются следующим приемом. Сгибают луче-запястный сустав; надавливая на кончик пораженного пальца, стараются разогнуть его. Если палец согнут в результате изменений мышечного брюшка, то при согнутом луче-запястном суставе палец можно по крайней мере немного разогнуть. Сращение сухожилия с его влагалищем делает при таких же условиях пассивное разгибание пальца невозможным.

Исключительное клиническое значение имеет раннее распознавание ишемической контрактуры. Несмотря на то что основная причина ишемической контрактуры находится за пределами пальцев, обнаружить ее можно, исследуя пальцы. Ишемическая контрактура имеет две стадии: стадию,увшмии и стадию контрактуры. Ишемическая стадия протекает с сильными жгучими болями пораженной области, пальцы принимают слегка согнутое положение. Попытка пассивно разогнуть пальцы вызывает мучительные боли.

Стадия контрактуры распознают сгибанием и разгибанием в луче-запястном суставе. При разгибании луче-запястного сустава пальцы принимают согнутое положение. Сгибание в луче-запястном суставе дает возможность полностью выпрямить пальцы (миогенная контрактура).

Ощупывание пястно-фаланговых суставов проводят при согнутом их положении. Суставные щели пальпируют с тыльной поверхности сустава по обе стороны сухожилий разгибателя и в борозде между смежными

головками пястных костей. Во время исследования суставов мышцы должны быть расслаблены, кисть пронирована. Межфаланговые суставы лучше всего ощупывать с боковых сторон.

ТАЗОБЕДРЕННЫЙ СУСТАВ

Нормальный тазобедренный сустав имеет полушаровидную форму,, две трети головки бедренной кости покрыты вертлужной впадиной. Правильное концентрическое вставление головки бедра в вертлужную впадину обеспечено расположением головки по отношению к диафизу бедренной кости и впадине. Обширная подвижность в тазобедренном суставе выравнивает особенности анатомического строения тазобедренного комплекса. Переднее отклонение головки бедра от фронтальной плоскости может в известной степени компенсироваться внутренним активным поворотом ноги, что видно по походке с носками, обращенными внутрь. При заднем отклонении головки от фронтальной плоскости носки при ходьбе отклоняются кнаружи.

Шеечно-диафизарным углом (инклинация шейки бедра) называют угол пересечения продольной оси диафиза с осью шейки бедра. Существуют возрастные половые и индивидуальные различия в величине нормального шеечно-диафизарного угла. В младенческом и раннем детском возрасте он больше, чем у взрослых, у взрослых больше, чем у престарелых. Возрастные колебания угла составляют 20—25° (144° у маленьких детей, 120° у стариков). В среднем нормальный шеечно-диафизарный угол равен у взрослых 126—130°.

Если шеечно-диафизарный угол меньше среднего угла, соответствующего возрасту, то такое состояние называют варусной деформацией шейки — *соха vara*, если он более среднего угла — вальгусной деформацией — *соха valga*. Уменьшение инклинации шейки бедра может быть врожденным (*соха vara congenita*) и приобретенным (*соха vara acquisita*).

Врожденное уменьшение шеечно-диафизарного угла (варусная деформация — *соха vara congenita*) может быть первичной изолированной врожденной деформацией или сочетаться с другими врожденными пороками, особенно с недоразвитием бедренной кости. Врожденная *соха vara* может быть также вторичной, например, когда она возникает в связи с хондродистрофией. Некоторые авторы рекомендуют называть врожденное уменьшение шеечно-диафизарного угла шеечной или младенческой варусной деформацией (*соха vara cervicalis infantilis*) ввиду того, что во многих случаях трудно доказать врожденный ее характер (Merges Rang, 1969). В типичных случаях рентгенологически обнаруживается ряд характерных признаков, хотя они не обязательны для каждого

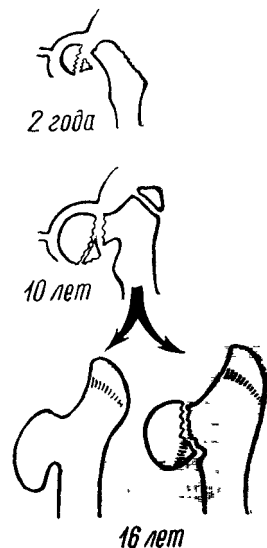


Рис. 308. Развитие младенческой (врожденной) *соха vara epiphysialis*

большого. Наиболее распространены: треугольный фрагмент в нижней части шейки, деформация вертлужной впадины, увеличение размера, особенно в высоту, большого вертела (рис. 308).

Поражения, обуславливающие развитие приобретенных форм уменьшения шеечно-диафизарного угла (*coxa vara acquisita*), могут иметь различную анатомическую локализацию — в головке (*coxa vara capitalis*), под головкой, в зоне эпифизарной пластинки *rosia* (*coxa vara epiphysialis*), на протяжении шейки бедра (*coxa vara cervicahs*), в меж-

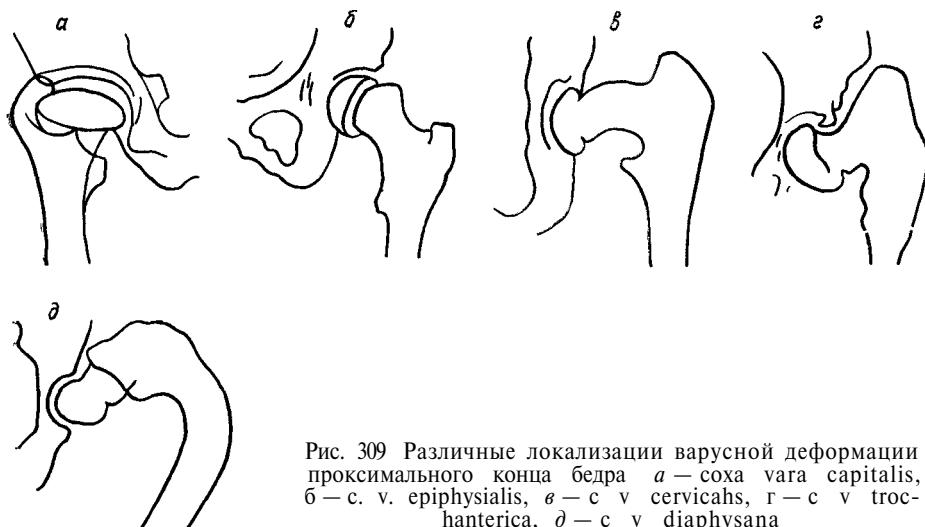

Рис. 309 Различные локализации варусной деформации проксимального конца бедра а — *coxa vara capitalis*, б — *c. v. epiphysialis*, в — *c. v. cervicahs*, г — *c. v. trochanterica*, д — *c. v. diaphysana*

вертельной области (*coxa vara trochanterica*) и в подвертельной области, в пределах диафиза (*coxa vara subtrochanterica, diaphysaria*) (рис. 309). Деформация может возникать в любом возрасте — в детском, зрелом и старческом. Причины возникновения приобретенных форм варусной деформации различны:

1. *coxa vara capitalis* (*coxa plana*): а) деформирующий остеохондроз тазобедренного сустава — болезнь Perthes (детский возраст); б) деструктивный артрит (пиогенный, туберкулезный), артропатии (спинная сухотка), травматический — аваскулярный некроз головки (детский зрелый возраст).

2. *coxa vara epiphysialis*: а) идиопатический эпифизиолиз (подростковый); б) травматический эпифизиолиз (подростковый, юношеский).

3. *coxa vara cervicahs*: а) болезни минерального обмена — рахит, остеомаляция (различный возраст); б) деструкрующие заболевания (туберкулез/остеомиелит); в) чрезмерная механическая нагрузка; г) неправильно сросшиеся переломы.

4. *coxa vara trochanterica*: а) деструктивные заболевания (см. выше); б) неправильно сросшиеся переломы.

5. *coxa vara subtrochanterica, diaphysaria*: а) фиброзная дисплазия — синдром Albright, болезнь Paget (средний и пожилой возраст); б) неправильно сросшиеся переломы.

Увеличение шеечно-диафизарного угла (*coxa valga*) возникает, как правило, в детском возрасте путем перестройки (разрушения старой ко-

сти и образования новой), выравнивающей инклинацию шейки. Причинами перестройки могут быть отсроченная нагрузка, например при за-г поздалом начале хождения ребенка, длительный постельный режим а период интенсивного роста, нарушение мышечного баланса, плоская вер-тлужная впадина, меняющая нормальные условия статической нагруз-ки, неправильно сросшиеся переломы.

Угол торсии головки — отклонение проксимального конца бедренной кости вместе с головкой кпереди от фронтальной плос-кости (транскондилярной плоскости) — антеторсия. Реже прокси-мальный конец бедра отклонен кзади — ретроторсия. В нормальных условиях существуют большие индивидуальные колебания величины и направления угла торсии. У взрослых головка обычно отвернута кпере-ди, вентрально от транскондилярной плоскости, т. е. имеется антетор-сия; угол антеторсии равен в средней — 1–12°. У маленьких детей он боль-ше и равен в среднем +30°; с возрастом угол постепенно уменьшается. Встречается иногда как нормальное явление ретроторсия, умл которой может достигать —25°. (Переднее отклонение, антеторсия, обозначает-ся знаком плюс; ретроторсия — знаком минус.) При увеличении угла ан-теторсии концентрическое вставление головки бедренной кости в вер-тлужную впадину достигается активной внутренней ротацией ноги. Увели-ченная антеторсия часто наблюдается при врожденном вывихе бедра, при котором она может сочетаться с вальгусной деформацией шейки и плоской вертлужной впадиной.

Ацетабулярная дисплазия — мелкая, как блюдечко, вер-тлужная впадина охватывает меньше половины головки бедра, занимаю-щей концентрическое положение в суставе. Степень уплощения впадины бывает различной. Под врожденной дисплазией тазобедренного сустава понимают общее недоразвитие всего сустава. Чтобы подчеркнуть особое значение в патологии врожденного вывиха бедра уплощения впадины,, такое состояние иногда несколько условно называют ацетабулярной дис-плазией. Нормальную вертлужную впадину образно сравнивают с по-ловиной апельсина, подчеркивая этим полушаровидную ее форму. В от-личие от нормальной впадины плоскую впадину сравнивают с половиной лимона.

Вывихивающийся вальгированный сустав (соха valga luxans) — один из исходов врожденного предвывиха или вы-виха, когда после вправления (спонтанного, лечебного) не наступает восстановления тазобедренного сустава до нормы. Изменения склады-ваются из вальгусной деформации и антеторсии проксимального конца бедренной кости и недоразвитой, плоской, вертлужной впадины. Голов-ка бедра располагается эксцентрично, сдвинута в краниальном направле-нии. Клинически сустав неустойчив и мало спорен.

Большой тазобедренный сустав (соха magna) — де-формированный, разросшийся до очень больших размеров сустав. Плос-кая, расширенная при подвывихе вертлужная впадина в период роста и развития ребенка оказывает формирующее влияние на расположенную внутри впадины головку. Вследствие этого головка, копирующая форму плоской впадины, развивается до размеров, в два-три раза превышаю-щих нормальную ее величину. Морфологический диагноз деформирован-ного тазобедренного сустава формулируется таким образом: врожденный подвывих, вальгусная деформация большой головки (subluxatio со-хае сог., соха valga et magna). Такое состояние предшествует разви-тию деформирующего коксартроза.

Трoдавливaние вeртлужнoй впадины, прoгрузия впадины (*protrusio acetabuli*). Под влиянием различных причин дно вертлужной впадины, не выдерживая давления головки, продавливается в полость таза. Продавливание может возникнуть в результате рахита, коксартроза, как проявление инволютивных изменений при остеопорозе престарелых. На рентгенограмме выпячивание дна впадины обнаруживается над пограничной линией таза (*linea terminalis pelvis*), вследствие чего контуры «слезы» Kohler деформируются или полностью исчезают. Описанные изменения развиваются, вероятно, на почве наследственного предрасположения; протрузия обычно бывает семейной, двусторонней, особенно частой у женщин. Деформация известна также под названием таза Otto—Chrobak, коксартротического таза, артрокатадиза (*arthrokatachysis*). В противоположность продавливанию вертлужной впадины может наблюдаться утолщение дна впадины, которое разрастается со стороны таза. Наблюдается утолщение дна впадины при первичном хроническом артрите тазобедренного сустава, при болезни Paget и др.

Почти каждое из известных заболеваний костей и суставов может обусловить поражение тазобедренного сустава. Распознавание заболевания, если проведено тщательное исследование больного, обычно трудностей не представляет. Известные диагностические затруднения возникают в ранних стадиях некоторых заболеваний, начальные симптомы которых могут быть неясными. В большинстве таких случаев диагноз может быть поставлен только после рентгенологического исследования.

В каждой возрастной группе берут начало определенные, типичные для данного возраста заболевания тазобедренного сустава.

В младенческом возрасте наблюдаются 1) врожденный вывих бедра, 2) острый гнойный остеоартрит (эпифизарный остеомиелит), 3) последствия родового эпифизиолиза.

Для детей, включая подростков, характерны 1) переходящий синовит; 2) болезнь Perthes; 3) соха *capa* врожденная и приобретенная, 4) туберкулезный коксит (редко).

У взрослых, особенно у пожилых людей, возможен остеоартроз (коксартроз). Другие заболевания встречаются реже.

Врожденный вывих бедра у младенца, так называемый предвывих, лишен бросающихся в глаза симптомов. Заподозрить его можно только при указаниях матери на наличие аналогичного заболевания у нее самой или у родственников, особенно если младенец родился в тазовом предлежании. Сопутствующие врожденному предвывиху другие изменения настолько слабо выражены, что обнаружить и оценить их значение может только специалист. Раннее выявление врожденного предвывиха поэтому возможно при систематическом целенаправленном исследовании новорожденной. В первые дни жизни младенца диагноз врожденного предвывиха устанавливается по наличию положительного симптома

Рост и развитие младенца обуславливают смену симптомов врожденного предвывиха в течение двух-четырех недель после рождения. В клинической картине внезапно не вправившегося врожденного предвывиха начинает преобладать развивающаяся приводящая контрактура тазобедренных суставов. Предвывих превращается в вывих, симптом соскальзывания сменяется симптомом ограничения отведения ножек в тазобедренных суставах.

Эпифизарный остеомиелит. В первые дни и недели жизни

да острый гнойный остеоартрит легко обнаружить; он проявляет себя резко выраженными симптомами — беспокойством младенца, лихорадочным состоянием и вынужденным положением ножки. Больная ножка согнута в тазобедренном суставе и отведена. Попытка устранить вынужденное положение ножки встречает эдотнводействие младенца.

Родовой эпифизеолиз ^о-ловки бедренной кости также хорошо заметен; повернутая; Кнаружи ножка младенца в первые 7—10 дней после повреждения неподвижна. Младенец родился с помощью оперативного родоразрешения — поворота на ножку и ведущий роды ощущал момент наступившего повреждения.

В позднем младенческом возрасте, ^ц^ояу жизни причинами обращения к врачу могут быть задержка, начдоз ходьбы, необычные особенности походки и хромота. Нормального арок*, когда ребенок должен начать ходить, не существует. Индивидуальные различия значительны и здоровый ребенок может начать ходить и возрасте между 10 и 18 месяцами жизни. Запаздывание необязательно является признаком физического недостатка или умственной отсталости.

Причинами запаздывания начала ходьбы могут быть: врожденный вывих бедра, врожденная гипоплазия головки к шейки бедренной кости, последствия родового эпифизеолиза, спастический парез нижних конечностей. Поэтому прежде чем признать ребенка, не начавшего ходить в 11 месяцев жизни, здоровым, необходимо исключить свойственные возрасту заболевания тазобедренного сустава. Особенно важно вовремя определить у ребенка врожденный вывих бедра, так как прогноз лечения связан с возрастом, в котором оно начато.

С п а с т и ч е с к и й парез обуславливает, как правило, затруднения и отсрочку начала хождения; его не трудно распознать. В первые три месяца жизни у младенца не обнаруживается заметных отклонений, если только нет больших умственных дефектов и общей задержки развития. Лишь иногда можно заметить ненормальные движения конечностей, тугоподвижность одной или обеих ног и спастическое сопротивление при попытках производить ими пассивные движения.

После начала хождения обращает на себя внимание некрасивая походка ребенка с перекрещиванием колен или с обращенными внутрь носками.

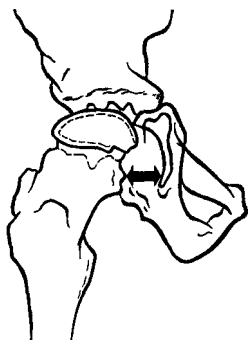Хромота в раннем детском возрасте после начала ходьбы всегда патологична. Двусторонние изменения в тазобедренных суставах могут маскировать хромоту и создавать впечатление неустановившейся походки ребенка.

Обычной причиной хромоты в раннем детском возрасте (при отсутствии перенесенного лихорадочного заболевания и болей) является врожденный вывих бедра, редко соха vara, при наличии болей ревматоидный артрит (болезнь Still), временно поразивший один или оба тазобедренных сустава, очень редко туберкулезный коксит и преходящий синовит.

В детском и подростковом возрасте ранними симптомами заболевания тазобедренного сустава независимо от причины являются боли и хромота. Каждый ребенок с такими симптомами должен быть тщательно и всесторонне клинически исследован и, если будут выявлены какие-либо положительные симптомы, подвергнут рентгенографии.

Ранними физикальными симптомами заболевания тазобедренного сустава у детей и подростков будут ограничение движений в суставе, спазм мышц, оегулирующих в нем подвижность, иногда спазм передних брюш-

ных мышц. Рефлекторный мышечный спазм, блокирующий движения в тазобедренном суставе, появляется каждый раз, когда сустав раздражен воспалительным процессом инфекционного или травматического характера. Ограничение движений может быть так слабо выражено, а мышечный спазм в ранней стадии заболевания бывает таким легким, что выявить их можно только специальными приемами (см. ниже). Рефлекторный мышечный спазм, ограничивающий подвижность в суставе, может быть временным, но в том, что он действительно является преходящим, нельзя быть уверенным до тех пор, пока он не исчезнет. Ранние признаки и симптомы сходны или даже одинаковы при преходящем синовите, туберкулезе, болезни Perthes и детской соха vara.



При всех этих заболеваниях, исключая Тоношескую форму соха vara, рентгенологическое исследование ранней стадии заболевания может оказаться безрезультатным. Отрицательные данные рентгенологического исследования при положительных клинических симптомах не дают, однако,

Рис. 310. Расширение суставной щели в тазобедренном суставе при выпоте вследствие коксита. Скиаграмма

права исключить серьезное органическое заболевание и только время может показать, что беспокойство было не напрасным.

Преходящий синовит (неспецифический синовит) — частая причина хромоты у детей, довольно обычная у мальчиков в возрасте от трех до десяти лет. Иногда синовит появляется после острой респираторной инфекции, но имеется ли причинная связь между этими заболеваниями — не известно. Возникает неспецифический синовит также после повреждений, но в большинстве случаев он начинается спонтанно и связать его с какими-нибудь предшествовавшими заболеваниями невозможно. Вначале ребенок жалуется на боли в коленном суставе, позднее он начинает правильно их локализовать. Лихорадочное состояние наблюдается не всегда, чаще заболевание протекает при нормальной температуре, лейкоцитоз не повышен, РОЭ ускорена. Движения в тазобедренном суставе концентрически ограничены, пассивные движения очень болезненны, нога фиксирована рефлекторной контрактурой в положении приведения и сгибания. Рентгенологически костных изменений нет, но на хороших передне-задних снимках иногда заметно расширение суставной щели (рис. 310). Длится заболевание около двух недель. Некоторые связывают неспецифический синовит тазобедренного сустава с начальными проявлениями болезни Perthes (Valderama, 1963).

Деформирующий детский остеохондроз, эпифизарный асептический некроз тазобедренного сустава (болезнь-Perthes, Legg, Calve; osteochondrosis deformans juvenilis; соха plana) — заболевание головки бедренной кости у детей, при котором по неизвестным причинам ядро окостенения эпифиза подвергается аваскулярному некрозу. После резорбции омертвевшей кости она замещается новообразованной костью, причем головка в процессе перестройки деформируется. Ишемический некроз эпифиза головки с последующим замещением может длиться до стабилизации

процесса от двух до шести лет. Процесс принято делить на три активных периода и четвертый неактивный — статически измененного сустава. Рентгенологический индекс головки всегда уменьшен.

Мальчики в возрасте от трех до десяти лет заболевают чаще девочек (4 : 1). Обычно поражается один сустав. При двустороннем поражении заболевание является одним из проявлений хондродистрофии и множественной эпифизарной дисплазии. Ишемический некроз эпифиза очень распространен у кретинов.

Клинические признаки болезни Perthes — перемежающаяся хромота, позднее делающаяся стойкой, боли, иррадиирующие в колено, небольшая сгибательная контрактура в тазобедренном суставе (10—20°). Подвижность в тазобедренном суставе, особенно отведение и внутренняя ротация, ограничена; отведение резче всего ограничено при согнутом (до угла 90°) тазобедренном суставе.

Варусная деформация шейки бедра детского возраста, детская кокса вара (*coxa vara cervicallis infantilis* (congenita?)). Заболевание редко распространяется раньше четырехлетнего возраста потому, что деформация у маленьких детей не резко выражена и мало отражается на шаткой походке ребенка. При двустороннем заболевании походка может симулировать врожденный вывих бедра. Таз расширен, большой вертел расположен выше линии Roseg — Nelaton, отведение и внутренняя ротация в тазобедренных суставах ограничены.

Эпифизарная варусная деформация подростков (*coxa vara epiphysealis adolescentium* (acquisita)) возникает в период усиленного роста подростка, в возрасте от 10 до 17 лет до наступления синостозирования эпифиза. Степень смещения бывает различной — на одну четверть диаметра шейки, половину, редко на целый диаметр с потерей контакта шейки с головкой. У мальчиков заболевание встречается чаще, чем у девочек. Два типа телосложения предрасположены к заболеванию: 1) ожиревшие мальчики-подростки с ясными признаками синдрома Frohlich (*dystrophia adiposo-genitalis*), недоразвитием полового члена и яичек (*synismus*) и девочки-подростки с задержкой развития молочных желез, растительности на лобке и подмышками (*gunismus*) и 2) худые, ослабленные, быстро растущие девочки. Причиной заболевания является, по-видимому, временная эндокринная дисфункция, в первом случае диэнцефально-гипопитуитарная стигматизация, во втором — гипогонадная стигматизация.

Боли, отдающие во внутреннюю поверхность колена, являются ранним симптомом *coxa vara* подростков. При усилении болей возникает мышечный спазм, хромота и ограничение отведения в тазобедренных суставах. Деформация может ограничиться небольшой степенью развития, особенно если рано начато лечение, но может неудержимо прогрессировать. Длительность заболевания от появления первых симптомов до синостозирования эпифиза с шейкой около 18 месяцев. Синостозирование эпифиза в смещенном положении имеет плохой прогноз — хромота и деформация остаются, в зрелом возрасте развивается деформирующий остеоартроз тазобедренного сустава.

Деформирующий остеоартроз, гипертрофический остеоартрит (*osteoarthritis deformans; osteoarthritis hypertrophica, coxarthrosis*) — прогрессирующее структурное, и функциональное изнашивание сустава с признаками восстановления путем внешней пролиферации (Aegerter, Kirkpatrick, 1963).

Дегенеративный процесс проявляется как заболевание тазобедренного сустава взрослых и пожилых, представляя собой частное проявление общего феномена старения, ускоренного различными причинами, нарушающими конгруэнтность суставных поверхностей. Самая частая причина коксартроза — врожденный подвывих бедра; около 20% всех дегенеративных артрозов тазобедренного сустава обусловлено врожденным подвывихом. Другими причинами, ускоряющими изнашивание, являются переломы таза, включающие вертлужную впадину, центральные вывихи бедра, аваскулярный некроз головки после шеечных переломов и травматических вывихов, увеличение и уменьшение шеечно-диафизарного угла (*coxa vara, valga*), нарушающие конгруэнтность, протрузия вертлужной впадины, ревматоидный артрит и последствия инфекционных процессов в суставе.

Приблизительно в половине всех случаев не удается связать причину остеоартроза тазобедренного сустава с каким-либо поражением, предшествовавшим его развитию — это так называемые идиопатические деформирующие остеоартрозы (деформирующие коксартрозы).

Симптомы деформирующего остеоартроза — боли, тугоподвижность в суставе, деформация. Преобладание того или иного симптома варьирует. Одни больные жалуются на сильные боли при почти нормальной подвижности сустава; другие имеют значительную деформацию, но слабые боли; их беспокоит главным образом ограничение движений в суставе, трудности в выполнении специальных движений, например зашнуровывание ботинок, вставание со стула. Боли ухудшаются после бездеятельности и имеют склонность уменьшаться после «разминки», когда сустав «разогрет» активностью. Они усиливаются при длительных упражнениях и утомлении, ослабляются после отдыха. Рентгенологические признаки, а) сужение суставной щели, особенно в зоне, несущей нагрузку, б) изменение структуры кости (склероз, кистообразование), в) новообразование кости в областях, не подвергающихся давлению. Больные деформирующим артрозом пожилого возраста составляют самую большую группу среди ортопедических заболеваний этой локализации.

Из редко встречающихся в настоящее время заболеваний тазобедренного сустава нужно упомянуть туберкулез тазобедренного сустава — в прежнее время начинался преимущественно в раннем детском возрасте. В настоящее время туберкулезный коксит изредка встречается у взрослых. Ранними симптомами туберкулезного коксита являются хромота и боли. Начало заболевания медленное, боли, иррадиирующие в коленный сустав, нарастают постепенно. Из движений особенно заметно ограничены в ранней стадии заболевания ротация в разогнутом положении (рис. 311) и отведение в положении сгибания тазобедренного сустава (симптомом ножниц, рис. 312). При прогрессировании процесса делается заметной корневая атрофия ноги, подвижность ограничивается во всех направлениях — концентрически; рентгенологически — распространенный остеопороз и изолированные очаги костной деструкции.

Расслаивающий остеохондрит, болезнь König (*osteochondritis dissecans*) — эпифизарный ишемический некроз с омертвением в области эпифиза сегмента субхондральной губчатой кости. Расслаивающий остеохондрит может наступить в любом возрасте, чаще всего от 15 до 25 лет. Заболевание бывает иногда бессимптомным и обнаруживается случайно на рентгенограмме, сделанной по другому поводу. Чаще же он протекает с болями то слабыми, то более сильными. Начало может быть внезапным или медленным. Подвижность в су-

ставе мало ограничена, атрофия обычно отчетливо выражена. В некоторых случаях отделившийся костно-хрящевой фрагмент служит причиной повторных ущемлений, сопровождающихся выпотом в суставе. В тазобедренном суставе расслаивающий остеохондрит встречается сравнительно редко, демаркируемая область располагается в верхнем полюсе головки.

Продавливание вертлужной впадины (*protrusio acetabuli*). Ограничение движений в суставе и неудобства развиваются медленно, в течение многих лет. Особенно нарушены отведение и

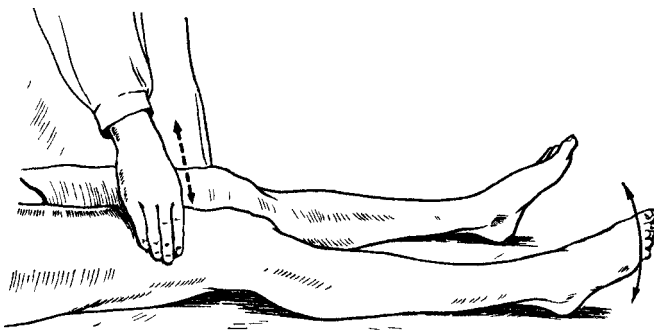


Рис 311 Исследование вращательных движений в тазобедренном суставе при разогнутой ноге — наиболее щадящий метод определения в нем подвижности

ротация в тазобедренном суставе. Если изменения вертлужной впадины наслаиваются на ревматоидный артрит, то появляются умеренные местные боли. В конечной стадии заболевание заканчивается обычно анкилозом.

Надо помнить, что изменения тазобедренных суставов могут быть проявлением общего заболевания скелета.

Множественная эпифизарная дисплазия (*dysplasia multiplex epiphysialis*). Рентгенологические изменения в тазобедренных суставах очень похожи на болезнь Perthes. Заболевание представляет собой врожденное расстройство роста и окостенения эпифизов конечностей. Оно редко обращает на себя внимание врачей до тех пор, пока ребенок не начнет ходить. Раскачивающаяся походка, короткие и толстые пальцы на руках и ногах — типичные признаки эпифизарной дисплазии. Позвоночник при эпифизарной дисплазии не изменен, низкий рост больного обусловлен, как и при ахондроплазии, карликовостью конечностей, а не туловища.

При хондро-остеодистрофии (болезнь Morquio) про-

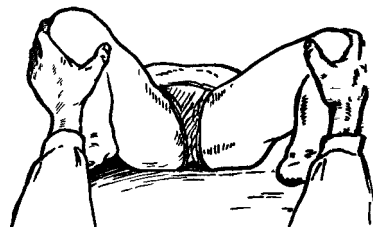


Рис 312 Исследование отведения в тазобедренных суставах при согнутых ногах. Симптом «ножниц» дает возможность определить раннюю фазу развивающейся болевой контрактуры

ксимальный конец бедренной кости деформирован, нередко имеется подвывих в тазобедренном суставе, вертлужная впадина глубокая, округлой формы. При ахондроплазии вертлужная впадина также углублена, но в отличие от хондро-остеодистрофии крыша впадины бывает не круглая, а плоская, расположенная горизонтально.

При гаргоилизме (болезнь Hurler) на фоне общих значительных изменений скелета, особенно верхних конечностей, форма тазобедренных суставов мало нарушена — вертлужные впадины плоские, шеечно-диафизарный угол бедренной кости увеличен (*coxa valga*), крылья подвздошных костей широко раздвинуты.

А васкулярный некроз головки бедра при ретикулоэндотелиозе (болезни Gaucher) вызывает коллапс головки, напоминающий местные формы ишемического некроза.

Диагноз перечисленных общих заболеваний вытекает из полного клинического исследования больного, в котором патологические изменения тазобедренных суставов не играют ведущей роли в клинической картине болезни. Все же в некоторых случаях отправными данными могут оказаться измененные тазобедренные суставы.

Параартикулярные заболевания тазобедренного сустава не многочисленны, но с ними приходится считаться при исследовании больного.

Острый кальциноз ягодичных мышц (*myositis calcarea acuta*) протекает с постоянным нарастанием явлений в течение одного-двух дней — сильных болей в ягодичной области, вызывающих хромоту и ощущение неустойчивости в тазобедренном суставе. Кальциноз появляется в средней или в малой ягодичной мышце; возникает он или спонтанно или после повреждений, например внутримышечных инъекций. Больной при ощупывании над большим вертелом и позади него ощущает острую местную болезненность. Иногда при этом температура тела повышена, имеются лейкоцитоз и ускоренная РОЭ. Приотсутствии лечения боли постепенно утихают от постельного режима и тепла (как и при остром обызвествлении надостной мышцы надплечья).

Б у р с и т ы. В ягодичной области большое количество сумок, но клиническое значение имеют из них три: 1) глубокая сумка большого вертела (*bursa trochanterica profunda*), 2) подвздошная (*bursa iliopsoas, iliopectinea*), 3) седалищная (*bursa ischiadica*) (рис.313).

Глубокая сумка большого вертела лежит между передним краем большой ягодичной мышцы и задненаружной областью большого вертела. Сумка может быть вовлечена в процесс при туберкулезном (или ином) поражении большого вертела (вторичный туберкулезный бурсит). Может наблюдаться первичное поражение сумки с переходом его на прилегающую к сумке поверхность большого вертела. При выпоте исчезает западение, лежащее позади вертела. Распространяется бурсит под широкой фасцией бедра. Нога устанавливается в положение

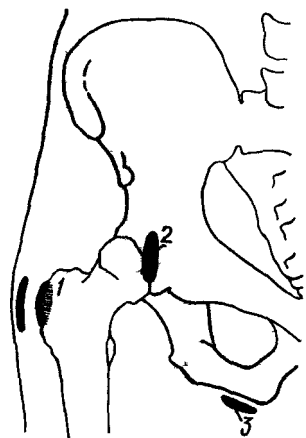

Рис. 313. Сумки области тазобедренного сустава, наиболее часто поражаемые воспалительным процессом.
Объяснение в тексте

« отведения и наружной ротации. Попытка пассивного сгибания и внутренней ротации в тазобедренном суставе вызывает боли. Подвздошная сумка лежит между сухожилием подвздошно-поясничной мышцы (*m. iliopsoas*) и горизонтальной ветвью лонной кости, впереди капсулы тазобедренного сустава. Увеличение сумки может создавать известные трудности при исследовании заболевания тазобедренного сустава; под пупартовой связкой при воспалении сумки появляется в треугольнике Скарпа хорошо очерченная припухлость с основанием, обращенным к складке. Бурсит бывает часто связан с остеоартритом тазобедренного сустава. Пассивное сгибание, внутренняя ротация и переразгибание болезненны.

Седалищная сумка располагается позади большой ягодичной мышцы. Согнутое положение ноги в тазобедренном суставе делает седалищный бугор и сумку доступными ощупыванию. При ощупывании больной ощущает местную болезненность при надавливании на сумку; иногда при этом появляются отраженные боли, иррадиирующие по задней поверхности ноги, по ходу задних мышц бедра (двуглавой, полусухожильной, пулоперепончатой).

Щелкающий тазобедренный сустав — не редкое состояние, наблюдающееся чаще у женщин, чем у мужчин. Активное сгибание бедра при внутренней ротации сопровождается слышимым и осязаемым щелкающим шумом и толчком, иногда двусторонним. Щелкание обусловлено соскальзыванием уплотненной широкой фасции бедра (*tractus iliotibialis*) через большой вертел. Изредка шумы возникают при каждом шаге больного, создавая известные неудобства. Щелкание редко можно вызвать пассивным движением ноги.

ИССЛЕДОВАНИЕ НОРМАЛЬНОГО ТАЗОБЕДРЕННОГО СУСТАВА

Тазобедренный сустав расположен глубже других и даже у худощавых людей мало доступен осмотру и ощупыванию, поэтому при распознавании заболеваний и повреждений этого сустава приходится основываться больше на косвенных признаках. К числу таких косвенных признаков в первую очередь должны быть отнесены патологические установки, принимаемые тазобедренным суставом, а следовательно, и всей ногой при различных заболеваниях и повреждениях, локализующихся в этой области. Большое значение при исследовании приобретают расстройства функции, типичные для различных патологических процессов, а также нервные расстройства, проявляющиеся характерными иррадиирующими болями.

Осмотр области нормального тазобедренного сустава должен проводиться следующим образом: необходимо определить взаимное расположение таза и ноги и, кроме того, распознать отдельные детали строения области тазобедренного сустава.

Осмотр проводят, если это возможно, в положении больного стоя, сидя и лежа.

У лежащего на спине человека при свободном суставе бедро плотно прилегает задней поверхностью к ложу. Спина в таком положении имеет легкую, едва заметную при осмотре сбоку вогнутость в поясничном отделе. Обе коги располагаются параллельно средней линии тела. Таз, как показывает стояние передних верхних остей подвздошных костей, занимает строго перпендикулярное положение как по отношению к обеим ногам, так и по отношению к длинной оси туловища. Коленные чашки ног

обращены кверху. Такое положение является нормальным для обоих тазобедренных суставов.

При детальном осмотре тазобедренного сустава можно получить лишь скудные данные, потому что суставные концы не видны. По ряду косвенных признаков можно судить о том, что головка бедренной кости лежит в суставной впадине, а не вне ее. В последнем случае паховая складка на большой стороне бывает глубже по сравнению со складкой на здоровой стороне. Из других костных частей можно при осмотре определить положение большого вертела бедренной кости, лежащего в ямке между большой и средней ягодичными мышцами и мышцей, напрягающей широкую фасцию бедра (*m. tensor fasciae latae*). В основном рельеф области тазобедренного сустава определяется мощной мускулатурой, прикрывающей его со всех сторон. У тучных субъектов контуры-мышечных масс теряются под толстым жировым покровом.

У худощавых с удовлетворительно развитой и напряженной мускулатурой можно различить следующие детали рассматриваемой области. Сбоку под гребнем подвздошной кости определяются большая и средняя ягодичные мышцы и мышца, напрягающая широкую фасцию бедра; в ямке, образованной краями этих мышц, располагается большой вертел бедренной кости, который у худощавых людей образует легкое выпячивание. Спереди видна паховая складка, снаружи и сверху от которой выступает возвышение передней верхней ости подвздошной кости. Под передней верхней остью при напряженной мускулатуре можно различить бороздку, идущую в дистальном направлении. Бороздка образована изнутри краем портняжной мышцы (*m. sartorius*), снаружи — краем мышцы, напрягающей широкую фасцию бедра (*t. tensor fasciae latae*). Сзади легко различимы межъягодичная бороздка и ягодичные складки, ограничивающие изнутри и снизу ягодичные мышцы.

Ощупывание нормального сустава дает скудные сведения. Доступны ощупыванию наружная часть большого вертела бедра, часть передней поверхности головки бедра и узкая полоска переднего края вертлужной впадины. Последние два образования вследствие глубокого расположения тазобедренного сустава пальпируются как плотное сопротивление, ощупываемое пальцами, пытающимися проникнуть в глубину скарповского треугольника. Само собой разумеется, что ясного представления о ферме головки такое ощупывание дать не может и только обнаруживает наличие или отсутствие головки.

Головку бедра, находящуюся в вертлужной впадине, ощупывают у лежащего больного. Ноги в тазобедренных суставах разогнуты. Большой палец располагают на передней верхней ости подвздошной кости, остальные пальцы — на большом вертеле. Затем большой палец продвигают вдоль паховой складки до появления ощущения пульсации бедренной артерии. После этого его оттягивают немного наружу от бедренной артерии. При надавливании в глубь мягких тканей палец встречает плотное сопротивление — это прощупываемая часть головки бедра, лежащая вне впадины (рис. 314). Если при сравнительном ощупывании головки появляется болезненность от давления, то возникает подозрение на артрит. Ротир|«яогу другой рукой, получают возможность определить вращение головки, фнс. 315). Если при вращении головки возникает в суставе крепя|ШНВВ!, то она передается ощупываемому пальцу. Если головка бедра прощупывается, но при движениях не вращается вместе с бедром, то это означает нарушение непрерывности кости в области шейки бедра — перелом! шейки. Если головки в суставе нет, то имеется, по-

видимому, вывих. Подозрение на вывих проверяют, надавливая исследуемое место двумя пальцами — указательным и средним с обеих сторон, с больной и здоровой. Со здоровой стороны пальцы, встречая сопротивление лежащей в глубине головки, не погружаются в глубь мягких тканей, с больной — пальцы «тонут» в мягких тканях (рис. 316).

Чтобы подтвердить имеющуюся в исследуемом суставе крепитацию, прикладывают стетоскоп точно к тому месту, где находятся кончики ощупывающих пальцев. Крепитацию выслушивают при возобновлении ротации ноги.

Чтобы проверить, имеются ли изменения в шейке бедра, пальцы, лежащие над головкой, отводят кнаружи по направлению к большому вертелу, до появления в мягких тканях ясно обнаруживаемой узкой щели. Щель образована краями мышц — портняжной (изнутри) и напрягающей широкую фасцию бедра (снаружи), она лежит прямо под передней верхней остью

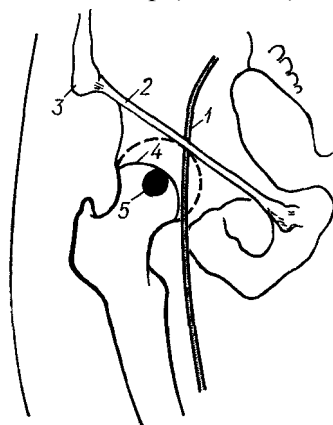


Рис 314. Схематическое изображение опознавательных образований области тазобедренного сустава: / — бедренная артерия, 2 — паховая складка, 3 — передняя верхняя ость подвздошной кости, 4 — край вертлужной впадины, 5 — прощупываемая часть головки бедренной кости — черное пятно

подвздошной кости. Пальцы погружают в щель, надавливая ими в глубину. Появление болезненности от давления говорит о поражении шейки (очаг, перелом), сама же шейка не прощупывается. Исследование должно быть сравнительным.

Об изменениях проксимальнее большого вертела в пределах шейки и головки бедра, а также в расположении головки по отношению к тазу ориентируются по ряду опознавательных признаков.

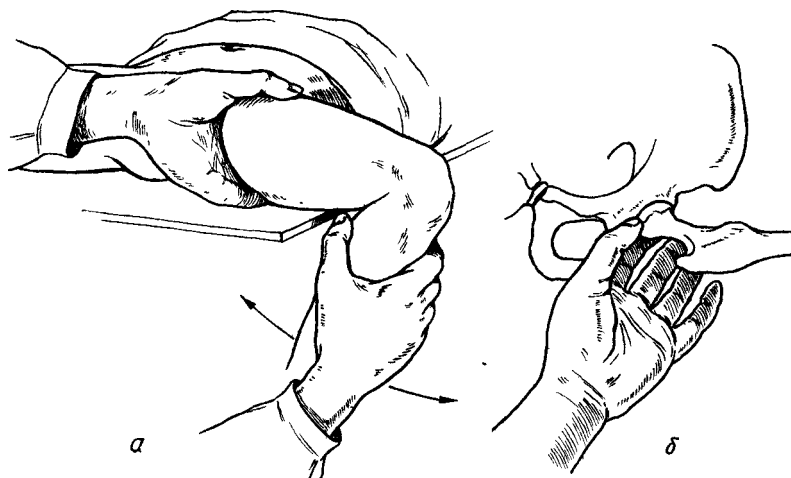


Рис. 315. Ощупывание у ребенка головки бедра, вращающейся в вертлужной впадине: а — вращение бедра производят одной рукой, ощупывание — другой; б — положение пальцев при ощупывании головки бедра

Линия Roser — Nelaton — соединяет переднюю верхнюю ость подвздошной кости с наиболее выдающейся частью седалищного бугра. При согнутом под углом в 135° бедре большой вертел нормально располагается на этой линии (рис. 317). Изменения угла шейки со смещением и вывих нарушают эти отношения.

При соха vara, переломах шейки и задних вывихах (травматических, врожденных и патологических) большой вертел располагается выше линии Roser — Nelaton, а при передних вывихах — ниже. Этой линией можно руководствоваться при исследовании всех деформаций в области

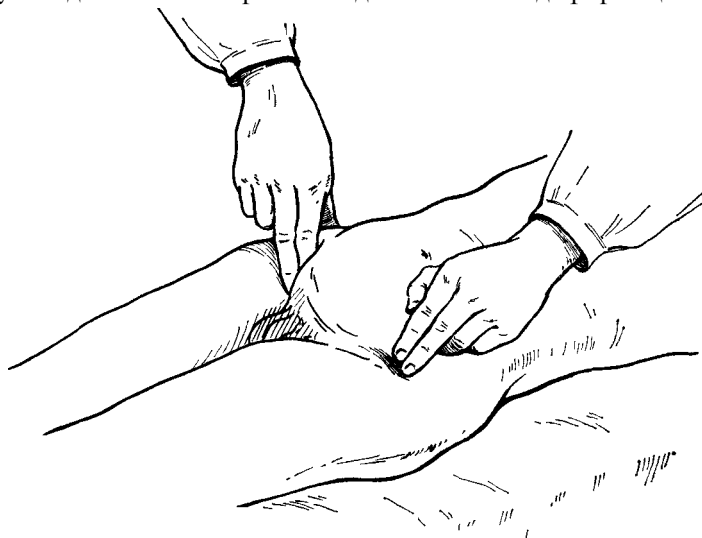

Рис. 316. Ощупывание головки бедра в скарповском треугольнике. Слева, где головка бедра находится в суставе, пальцы врача упираются в нее, немного отступя кнаружи от места пульсации бедренной артерии. Справа головки бедренной кости в суставе нет и пальцы врача «тонут» в мягких тканях

тазобедренного сустава, кроме переломов шейки бедра, так как стояние большого вертела на этой линии сопряжено с насильственным сгибанием бедра.

Линия Куслика начинается спереди, как и линия Roser— Nelaton над передней верхней остью. Сзади укладывают измерительную ленту в таком направлении, чтобы ее продолжение легло непосредственно вдоль нижней ягодичной складки (рис. 318). Нижняя ягодичная складка, ограничивающая ягодичную область от задней поверхности бедра, выражена всегда достаточно четко, и поэтому поиски ее не представляют никаких затруднений. Про-

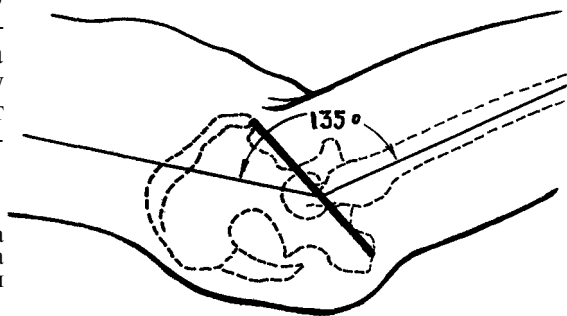


Рис. 317. Линия Roser—Nelaton, на которой нормально лежит вершина большого вертела бедренной кости

екция указанной линии проходит всегда, как это установлено Кусликом, **через** вершину седалищного бугра. Отстояние вершины большого вертела от линии Roser—Nelaton или Куслика измеряют и записывают в истории болезни.

О высоте стояния большого вертела можно получить впечатление следующим образом: приседают перед больным так, чтобы таз находился перед глазами. Устанавливают большие пальцы на передние верхние ости подвздошных костей, мизинцы — на седалищные бугры и указательные на вертелы (у маленьких детей). Этим способом легко определяется незначительное различие в высоте стояния больших вертелов с

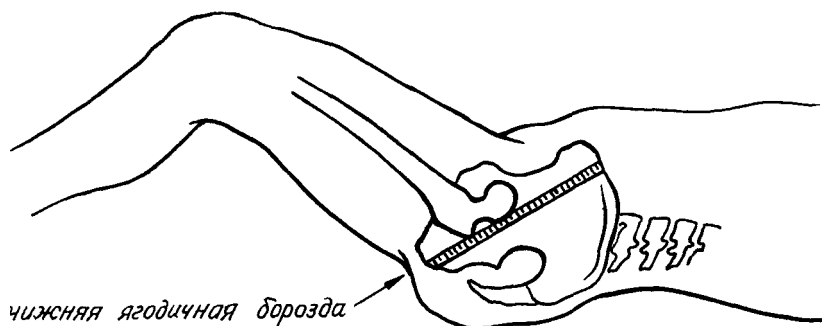


Рис. 318. Линия Куслика, на которой лежит вершина большого вертела бедра

обеих сторон. Если установлено, что вершина одного из вертелов действительно смещена краниально, то величину смещения измеряют по линии Roser — Nelaton (Куслика) или по треугольнику Bryant.

Треугольник Bryant. Через большой вертел проводится краниально горизонтальная линия, на которую из передней верхней ости подвздошной кости опускают перпендикуляр. Вершину большого вертела соединяют линией с той же остью. Образовавшийся прямоугольный треугольник при нормальной высоте стояния большого вертела имеет равные катеты (рис. 319). Смещение большого вертела кверху или книзу нарушает равнобедренность треугольника (рис. 320). При значительных смещениях большой вертел может располагаться на перпендикуляре, опущенном от передней верхней ости подвздошной кости, и тогда треугольник исчезает (рис. 321). Если вертел располагается выше перпендикуляра, то треугольник занимает обратное нормальному положение (рис. 322).

Линия Shoemaker. Вершина большого вертела соединяется прямой с передней верхней остью подвздошной кости и продолжается далее на

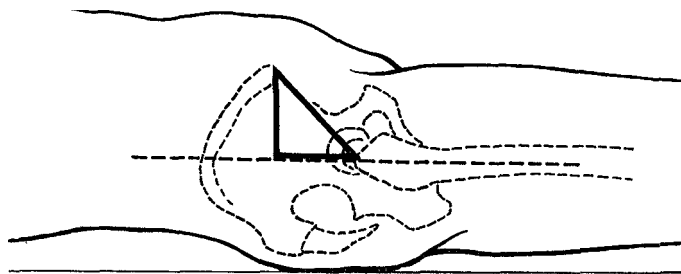


Рис. 319. Треугольник Bryant при нормальных условиях в области тазобедренного сустава бывает равнобедренным и прямоугольным

живот до пересечения со средней линией тела. При неизменных соотношениях эта линия пересекает среднюю ось тела на уровне пупка или чуть выше. Смещение большого вертела кверху вызывает отклонение линии книзу от пупка (рис. 323). Так как расстояние от ости до средней линии тела больше, чем расстояние от большого вертела до ости, то получаемая величина отклонения проекционной линии от пупка больше истинного смещения большого вертела кверху. Определение высоты стояния

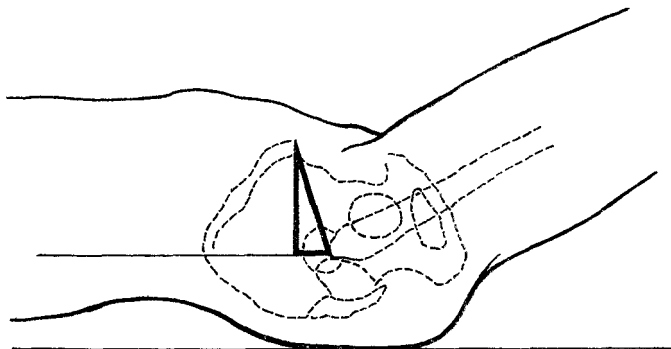


Рис 320 Изменение треугольника Брайанта при вывихе в тазобедренном суставе

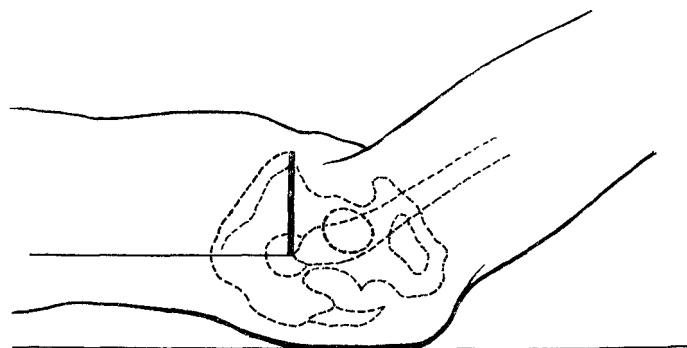


Рис 321 Треугольник Брайанта исчез, так как большой вертел расположился из-за вывиха на перпендикуляре, опущенном из передней верхней ости подвздошной кости на ось бедра

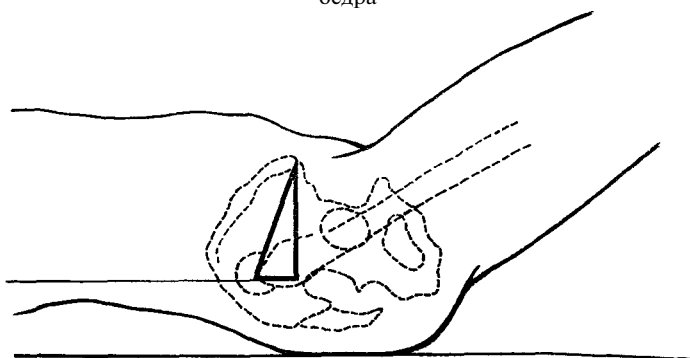


Рис 322 Обратное положение треугольника Брайанта в результате высокого стояния большого вертела

большого вертела проекцией его на пупок пригодно для распознавания небольших смещений, увеличивающихся вследствие проекционных условий. Как выше указано, этот прием не позволяет определить величину смещения большого вертела.

Линия лонного сочленения. Через верхний край лонного сочленения проводится горизонтальная линия. Прощупываемая вершина большого вертела в норме располагается¹ на этой прямой (рис. 324). Линия лонного сочленения удобна в тех случаях, когда необходимо быстро ориентироваться в расположении большого вертела. Ею можно с успехом пользоваться во время операции, так как лобок при различных положениях больного доступен ощупыванию.

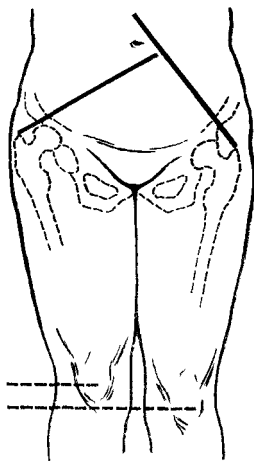


Рис. 323. Линия Shoemaker: слева — при нормальных отношениях проходит выше пупка; справа — при вывихе бедра со смещением лежит ниже пупка. Укорочение правой ноги обнаруживается также по неодинаковому стоянию надколенников

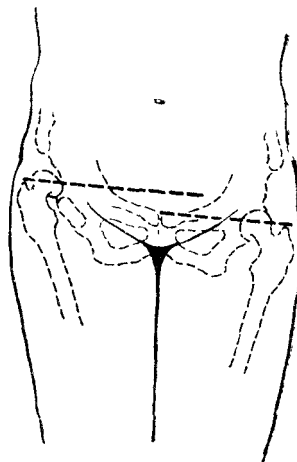


Рис. 324. Линия лонного сочленения проходит через вершины больших вертелов. Слева — при нормальных отношениях большой вертел лежит на линии; справа — из-за вывиха линия, проведенная через большой вертел, проходит выше лобка

Чрезвертельная линия. При исследовании обращают внимание на расположение чрезвертельной и чрезостной линий, на стояние таза. При горизонтально расположенном тазе, если соединить вершины обоих вертелов прямой и провести вторую прямую через передние верхние ости подвздошных костей, то обе линии при нормальных отношениях окажутся параллельными (рис. 325). Патологические условия нарушают правильные отношения.

При смещении большого вертела на одной стороне кверху параллелизм этих линий утрачивается. Если при таких условиях мысленно продолжить названные линии, то они пересекутся за пределами тела на той стороне, где вертел стоит выше (рис. 326). Разница в высоте стояния вертелов на обеих сторонах равна величине смещения большого вертела кверху. При смещении большого вертела на одной стороне книзу чрезвертельная и чрезостная линии также утрачивают параллелизм, они расходятся на пораженной стороне.

Если таз вследствие укорочения ноги на одной стороне опущен, то при подвертельном укорочении расстояние между вертелами и осями,

несмотря на перекося таза, остается одинаковым и линии, соединяющие их, проходят параллельно. Если причина укорочения лежит в тазобедренном суставе или в шейке бедра, т. е. имеется надвертельное укорочение, то линия, соединяющая вертелы, будет не параллельна линии, соединяющей передние верхние ости (рис. 327). Следующие примеры из клинической практики иллюстрируют сказанное.

Таз расположен косо, опущен на пораженной стороне.

А. Чрезвертельная и чрезостная линии параллельны.

а. Нога пораженной стороны укорочена; при движениях бедра таз остается неподвижным (тазобедренный сустав не изменен). У больного подвертельное истинное укорочение ноги (чрезостная и чрезвертельная

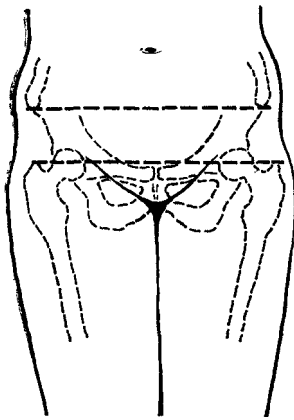


Рис. 325. Чрезвертельная линия при нормальных отношениях в области тазобедренных суставов параллельна линии, соединяющей передние верхние ости подвздошных костей

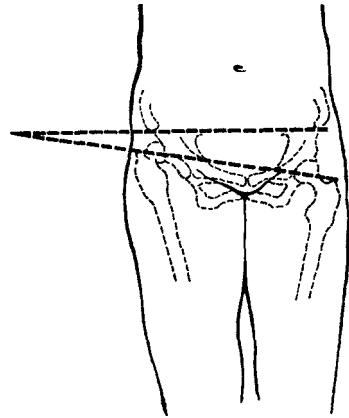


Рис. 326. При смещении одного из больших вертелов кверху параллелизм чрезвертельной линии и линии, соединяющей передние верхние ости подвздошных костей, утрачивается. Линии пересекаются за пределами тела на той стороне, где вертел стоит выше

линии параллельны), например несросшийся подвертельный перелом бедра (см. рис. 327, б).

Б. Чрезвертельная и чрезостная линии не параллельны (надвертельное укорочение).

а. Нога на пораженной стороне укорочена; головки бедра во впадине нет (вывих). У больного относительное надвертельное укорочение, например задний вывих в тазобедренном суставе.

б. Нога на пораженной стороне укорочена; головка — во впадине, но при вращении бедра она остается неподвижной. У больного надвертельное истинное укорочение, например ложный сустав шейки бедра,

Таз расположен косо, приподнят на пораженной стороне.

А. Чрезвертельная и чрезостная линии параллельны.

а. Нога удлинена; подвертельное истинное удлинение, например удлинение при парциальном гигантизме ноги.

б. Нога укорочена; при движениях бедра таз движется вместе с бедром. У больного кажущееся укорочение, обусловленное поднятием таза вследствие фиксированного приведенного положения в тазобедренном суставе (анкилоз, контрактура). Угол поднятия таза равен углу фиксированного приведения.

Б. Чрезвертельная и чрезостная линии не параллельны.

а. Нога удлинена; головки во впадине нет. Большой вертел лежит ниже линии RN. У больного надвертельное относительное удлинение — передний вывих в тазобедренном суставе. Отсутствие параллелизма! чрезвертельной и чрезостной линий обусловлено низким стоянием вертела (ниже нормального). На пораженной стороне опознавательные линии расходятся.

Подкладывая определенной толщины дощечки, приподнимают укороченную ногу до тех пор, пока чрезостная линия расположится горизон-

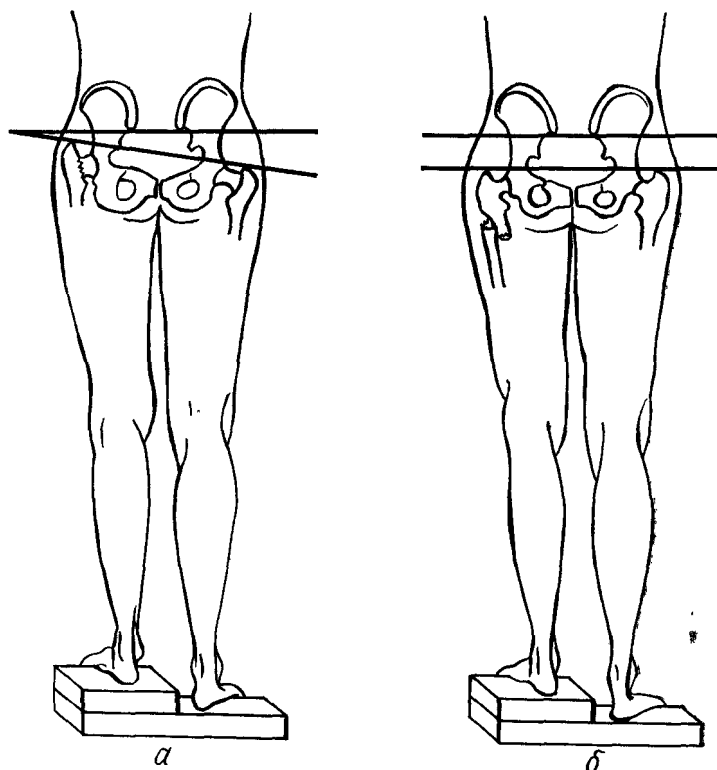


Рис. 327. Над- и подвертельное укорочение ноги: а — надвертельное укорочение нарушает параллелизм межвертельной и межостной линий; б — подвертельное укорочение не изменяет параллелизма указанных линий

тально. Если теперь наметить вершины вертелов и соединить их прямой, то соединяющая их линия пройдет горизонтально, параллельно чрезостной линии, если укорочение лежит ниже вертела. Если же укорочение расположено выше вертела, как, например, при межвертельном переломе, ложном суставе шейки бедра, соха vara, вывихе бедра или сплющивании головки при ее некрозе, то параллелизм чрезвертельной и чрезостной линий исчезнет, чрезвертельная линия пройдет косо. Исследование в стоячем положении больного путем подкладывания дощечек дает возможность определить суммарное укорочение ноги.

Помимо смещения большого вертела кверху и книзу от нормального положения необходимо учитывать также смещение его в медиальном и

латеральном направлениях. Кнаружи большой вертел может быть смещен при соха vara, переломах шейки и вывихах. Такое смещение ясно обнаруживается при осмотре больного спереди: выпячивание вертела -кнаружи изменяет нормальные очертания тела.

При центральных вывихах бедра имеют место отношения обратного "порядка — глубокое стояние большого вертела, смещенного в медиальном направлении. Распознавание такого смещения возможно там, где обычно виден большой вертел.

Границы подвижности в тазобедренном суставе. Активные движения в тазобедренном суставе в направлении сгибания и разгибания совершаются в объеме 105—130° (Молье). Указанный объем движений не является, однако, показателем изолированного движения в сагиттальной плоскости исследуемого сустава; в эту сумму входит также движение таза в другом тазобедренном суставе — наклонение таза кпереди и кзади; последнее составляет в среднем 22°. Амплитуда изолированного движения в одном тазобедренном суставе равна разнице этих движений (130°—22°== 108°). Нога, находящаяся в среднем положении, т. е. в положении стояния, может быть согнута кпереди почти на 90° и разогнута кзади на 10—15° (Молье). По Steindler (1950—1954), амплитуда движений в тазобедренном суставе равна 140°.

Амплитуда активного сгибания различна при согнутом и разогнутом колене. При согнутом колене сгибание в тазобедренном суставе совершается в большем объеме, чем при разогнутом.

Отведение ног в тазобедренных суставах из среднего положения составляет 40—50°. Для получения полного объема движений во фронтальной плоскости к этой величине необходимо добавить еще 25—30° за счет приведения бедра. При согнутых под прямым углом бедрах и расслабленных приводящих мышцах отведение в тазобедренных суставах увеличивается.

Объем ротационных движений равен 49° (13° — кнаружи и 36° — кнутри). При сгибе под прямым углом в тазобедренном и коленном суставах объем вращательных движений увеличивается почти вдвое, достигая 90° (Pick, 1910).

Объем максимальных движений значительно меняется в зависимости от положения тазобедренного сустава. Например, если нога отведена в тазобедренном суставе на 30° и ротирована внутрь на 20°, то максимальная амплитуда движений в сагиттальной плоскости равна 100°; в положении отведения на 35° и той же внутренней ротации в 20° объем передне-задних движений в тазобедренном суставе равен только 80° (Steindler). Поэтому больной, имеющий отводящую контрактуру в тазобедренном суставе и сгибающий ногу в этом суставе до 80°, обладает для такого положения ноги нормальной амплитудой сгибания.

У исследуемого, лежащего на спине, пассивное сгибание совершается в нормальных условиях до соприкосновения передней поверхности бедра с животом. Если исследуемый лежит на животе с фиксированным тазом, то можно переразогнуть тазобедренный сустав, поднимая колено над поверхностью ложа на 15—20 см. Отведение колеблется в широких пределах: в среднем разогнутое бедро может быть отведено до половины прямого угла от вертикальной оси тела. Приведение также варьирует в этих пределах. При ротации разогнутого бедра кнаружи наружный край стопы может касаться стола, на котором лежит туловище; при ротации внутрь может касаться стола внутренний край стопы. При сгибании бедра под прямым углом движение кнаружи совершается до воз-

возможности помещения пятки на противоположное бедро; движения внутрь незначительны.

Запись амплитуды движений в нормальном тазобедренном суставе по нейтральному 0 (ноль)-проходящему методу будет следующей:

разг./сгиб. (экст./флек.) — 1070/130°.

отв./прив. (абд./адд.) — 50°/0/40°.

рот. нар./рот. вн.—50°/0/50°.

ИССЛЕДОВАНИЕ ТАЗОБЕДРЕННОГО СУСТАВА ПРИ ЗАБОЛЕВАНИЯХ И ПОВРЕЖДЕНИЯХ

Осмотр. Изменения контуров тазобедренного сустава при различных повреждениях и заболеваниях могут выявляться в вынужденных установках ноги по отношению к тазу и в изменении рельефа области тазобедренного сустава.

Вынужденные установки в тазобедренном суставе представляют весьма распространенное явление, с которым приходится встречаться при вывихах бедра, переломах в области сустава, различного рода свежих и застарелых контрактурах и стойких анкилозах. Эти положения в ряде случаев бывают настолько типичны, что позволяют иногда почти точно поставить диагноз лишь на основании характерной установки ноги.

Характерные установки ноги при травматических **вывихах** бедра. Несмотря на большое число различных видов травматических вывихов в тазобедренном суставе и в соответствии с этим на большое разнообразие вынужденных положений бедра, можно все же установить определенные закономерности в патологических установках в каждом отдельном случае. В основном поза больного, характерная для каждого вида вывиха, зависит от действия, оказываемого на вывихнутое бедро напряжением бертиниевой связки (*lig. iliofemorale*). В меньшей степени эти вынужденные позы вызываются другими частями связочно-мышечного аппарата, поставленными вследствие вывиха в неестественные условия.

Для передних вывихов бедра во всех случаях характерны отведение и наружная ротация; при передневерхних вывихах оба компонента деформации (отведение и наружная ротация) умеренны, при передненижних — резки.

Для задних вывихов бедра типична прямо противоположная деформация — приведение и внутренняя ротация. Чем ниже стоит головка бедра, тем резче выражена деформация.

При анализе патологических установок, вызванных травматическими вывихами бедра, следует руководствоваться следующими основными признаками.

1. В отношении сгибания: чем ниже стоит головка при вывихе в тазобедренном суставе, тем больше согнуто бедро.

2. В отношении приведения: при смещении головки бедра кзади от вертлужной впадины (*luxatio iliaca, ischiadica*) бедро устанавливается в положение приведения; при положении отведения головка бедра может быть смещена только кпереди и кнутри от вертлужной впадины (*luxatio obturatoria*).

3. В отношении ротации: при заднем вывихе бедро ротировано кнутри, если бедро ротировано кнаружи, то головка может лежать только спереди от вертлужной впадины.

Соответственно этому для установления вида вывиха по положению ноги можно пользоваться схематической таблицей:

Положение ноги

1. Нога находится в положении умеренного сгибания, приведения и внутренней ротации (рис. 328).
2. Нога резко согнута, приведена и ротирована внутрь (рис. 329).
3. Нога разогнута, отведена и ротирована кнаружи (рис. 330).
4. Нога согнута, отведена и ротирована кнаружи (рис. 331).

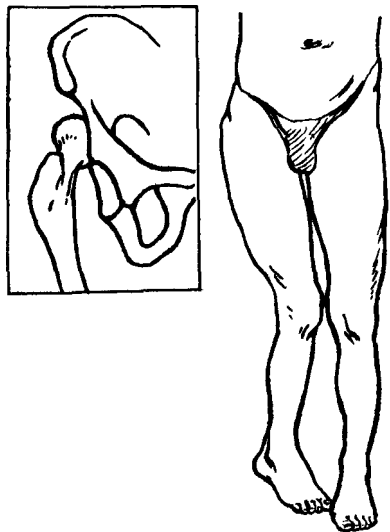


Рис. 328. Вынужденное положение правого бедра при подвздошном вывихе

Травматический вывих

Luxatio iliaca

Luxatio ischiadica

Luxatio pubica

Luxatio OBturatoria

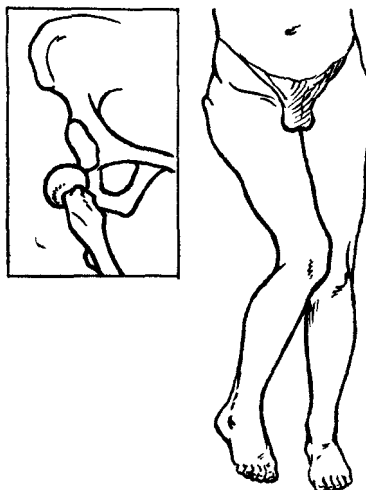


Рис. 329. Поза больного при седалищном вывихе бедра

Типичные, резко выраженные установки ноги наблюдаются только при свежих, незапущенных случаях травматических вывихов. При несвежих и особенно застарелых вывихах симптоматология, основанная на установке ноги, частично сглаживается. Со временем деформация уменьшается, в известной мере она компенсируется приспособительными изменениями, возникающими в позвоночнике, в противоположном тазобедренном суставе и в более отдаленных отделах туловища и конечностей. У больного с застарелым травматическим вывихом появляются увеличенный поясничный лордоз, наклон таза в сторону поврежденной ко-

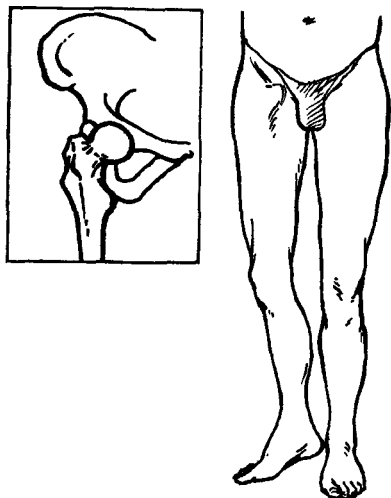


Рис. 330. Положение правой ноги при надлобковом вывихе бедра

нечности и сохраняется поворот стопы кнаружи (при передних вывихах) либо кнутри (при задних вывихах).

При переломе шейки бедра нога принимает типичное для этого повреждения положение: как правило, под действием силы тяжести ноги и в известной мере под действием задней группы мышц нога устанавливается в положение наружной ротации. Стопа, голень и бедро при этом повреждении соприкасаются с ложем своей наружной поверхностью; об этом можно также судить по положению коленной чашки. Наружная ротация особенно резко выражена при чрезвертельных переломах

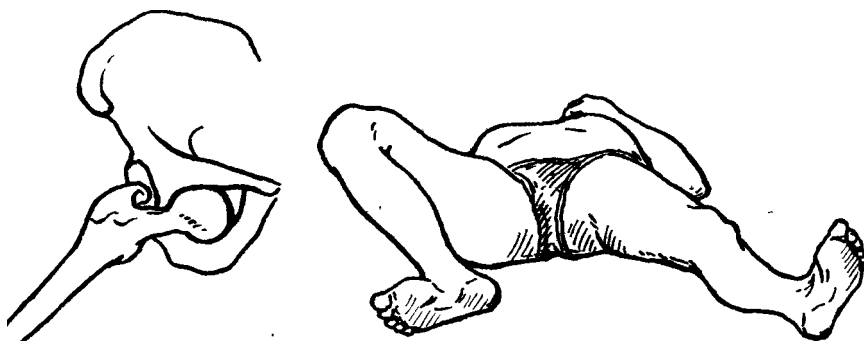


Рис. 331. Поза больного при запирательном вывихе

(см. рис. 17). Она менее выражена при медиальном аддукционном переломе шейки бедра, достигая лишь 30—60°, и может часто отсутствовать при аддукционных медиальных переломах, имеющих характер вклиненных.

Различной этиологии острые и хронические воспалительные процессы в тазобедренном суставе сопровождаются контрактурами, придающими ноге характерное положение.

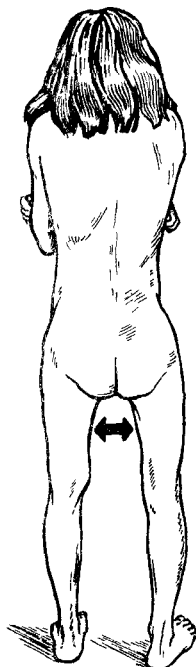
При острых воспалительных заболеваниях степень сгибания ноги в тазобедренном суставе обычно бывает значительно больше, чем при медленно начинающемся хроническом процессе. Крайних степеней сгибания в тазобедренном суставе нога достигает при хроническом течении процесса через более или менее длительный промежуток времени. Однако точной закономерности установить здесь нельзя, так как в практике наблюдаются и противоположные факты. Следует признать, что вынужденная установка ноги зависит во многом от внешних условий: от положения в постели, принятого больным в острой стадии заболевания, от условий обслуживания больного, от ряда других, иногда трудно учитываемых причин.

После окончания процесса, стабилизации его очень часты резидуальные явления в виде стойких патологических состояний — контрактур или анкилозов, иногда типичных для определенных заболеваний, иногда неожиданных по своему положению, уродующих и крайне стесняющих больного в отправлении им обыденных функций. Чаще всего такие уродующие установки наблюдаются в результате перенесенного острого воспалительного процесса во многих суставах, в том числе и в тазобедренных.

Детальный осмотр области тазобедренного сустава, несмотря на крайнюю ограниченность признаков в наружных контурах этой области,

позволяет все же сделать ряд важных выводов, особенно если учитывать данные, полученные при помощи других методов исследования. Внимание исследующего должны привлекать изменения в числе и расположении кожных складок, отличающихся в области тазобедренного сустава постоянством.

По числу, расположению и длине кожных складок Putti предложил ставить диагноз врожденного вывиха бедра у грудных детей. Признак асимметрии кожных складок представляет известную ценность как дополняющий симптомологию вывиха, но для диагноза врожденного вывиха бедра не может считаться патогномичным, так как в ряде случаев асимметрия кожных складок обнаруживается у совершенно здоровых детей.



Наиболее часто западение и удлинение паховой складки независимо от возраста больного наблюдается при вывихах в тазобедренном суставе и при приводящих контрактурах бедра. Иногда можно заподозрить стойкое приведенное положение ноги в тазобедренном суставе по наличию опрелости в кожной складке. Уменьшение или полное исчезновение ягодичной складки встречается при сгибательных контрактурах тазобедренного сустава.

Боковой рельеф при осмотре больного спереди позволяет обнаружить изменения стояния большого вертела бедра. При переломах шейки бедра, врожденных вывихах бедра, при соха vara область большого вертела выступает кнаружи и кверху, придавая характерный вид торсу больному. Возможны явления обратного порядка — западения в области большого вертела, которые бывают при центральном вывихе бедра, при запирательном (luxa-

Рис. 332. Расширение промежности при двустороннем врожденном вывихе бедра

tio obturatoria) к надлонном (luxatio pubica) вывихах, а также при разрушении воспалительным процессом дна вертлужной впадины, в образовавшееся отверстие которого проникают головка и шейка бедра (protrubio acetabuli).

Расширение ягодицы при сравнительном осмотре типично для врожденного вывиха бедра, для травматического подвздошного вывиха, когда головка, помещаясь на крыле подвздошной кости, увеличивает ее объем. Необходимо считаться с возможностью абсцессов в ягодичной области вне тазобедренного сустава и абсцессов, прорвавшихся из сустава кзади. Увеличивают также объем ягодицы большие опухоли, исходящие из тазовой кости (хондромы и др.) и из седалищного нерва (невриномы). При двустороннем врожденном вывихе в тазобедренном суставе в связи с наружным смещением бедер ширина промежности увеличивается (рис.332).

Иногда вследствие выполнения пространства над паховой складкой можно заподозрить воспалительный процесс в суставе. Припухлость над паховой складкой, вызванная воспалительным процессом в тазобедренном суставе, указывает на разрушение вертлужной впадины гнойным

процессом (ацетабулитом) и на появление инфильтрата или абсцесса в полости таза. В последнем случае может быть изменен внешний вид половых органов — отекает мошонка, большая срамная губа одноименной стороны. Однако всегда необходимо помнить о возможности появления в этой области натечных абсцессов из области позвоночника (поясничного отдела, очень редко нижнегрудного). Длительно протекающее хроническое воспаление тазобедренного сустава обуславливает появление мышечных атрофии. Особенно заметна атрофия приводящей группы мышц. Глядя спереди, легко обнаружить асимметрию пространства между бедрами, хорошо выраженную в верхнем отделе бедер. После осмотра спереди просят больного повернуться и осматривают область таза сзади.

Одновременно с атрофией приводящей группы мышц при хроническом воспалении тазобедренного сустава атрофируются ягодичные мышцы, ягодича соответствующей стороны уплощается. По сравнению со здоровой стороной, ягодича которой равномерно округла, на больной стороне она утрачивает округлость, становится плоской. Сгибательное положение в тазобедренном суставе, обусловленное при коксите контрактурой, сглаживает ягодичную складку; чем больше согнут тазобедренный сустав, тем слабее выражена ягодичная складка.

Что касается изменения кожной окраски, то при травматических вывихах кровоизлияние или вовсе не наблюдается, или же оно появляется довольно поздно, окрашивая в желто-зеленый цвет область паха. Точно так же при переломах шейки бедра нельзя обнаружить на первых порах кровоизлияния из-за массивности окружающих мягких тканей. По прошествии нескольких дней кожа в области паха окрашивается в синюшный цвет вследствие постепенного пропитывания излившейся кровью мягких тканей, прилегающих к перелому. При обширных абсцессах ягодичной области наблюдается расширение венозной сосудистой сети, резче всего сосудистая сеть бывает обычно выражена при злокачественных опухолях области тазобедренного сустава.

Признак наковальни. С целью общего ориентирующего исследования, позволяющего определить локализацию хронического воспалительного процесса, затемненную на ранней стадии заболевания иррадиирующими болями, пользуются признаком наковальни. Техника получения признака понятна из рис. 333. Удары по пятке наносят осторожно, стараясь не вызвать усиления болей.

Ощупывание. Осмотр больного выдвигает ряд вопросов, которые могут быть разрешены только методом пальпации пораженного сустава.

В тех случаях, когда ряд внешних признаков дает основание предполагать, что головки бедра в вертлужной впадине нет, ощупывание в скарповском треугольнике кнаружи от бедренной артерии обнаруживает отсутствие плотного сопротивления, оказываемого в норме расположенной в этом месте головкой; пальцы исследующего погружаются здесь в мягкие ткани глубже, чем на здоровой стороне (см. рис. 316).

Если в вертлужной впадине не обнаруживается головки бедра, то надо предположить одну из следующих возможностей: 1) головки вовсе нет, она разрушена патологическим процессом; 2) головка есть, но она находится вне вертлужной впадины. Головка разыскивается в типичных местах, определяемых, где это возможно, по положению ноги, характерному для вида вывиха.

Отыскивание головки на крыле подвздошной кости. При заднем вывихе бедра, когда головка располагается чаще всего

на крыле подвздошной кости, для определения применяется следующий прием.

Больной лежит на здоровом боку. Исследуемая нога согнута в тазобедренном и коленном суставах несколько более, чем под прямым углом. Одной рукой врач берется за проксимальный конец голени непосредственно под коленным суставом, совершая ротационные движения бедра; другая рука, отыскав большой вертел, располагается таким образом, что вертел оказывается под основанием пальцев. Концы пальцев веерообразно расставлены и погружены в мягкие ткани ягодицы (рис. 334). Если

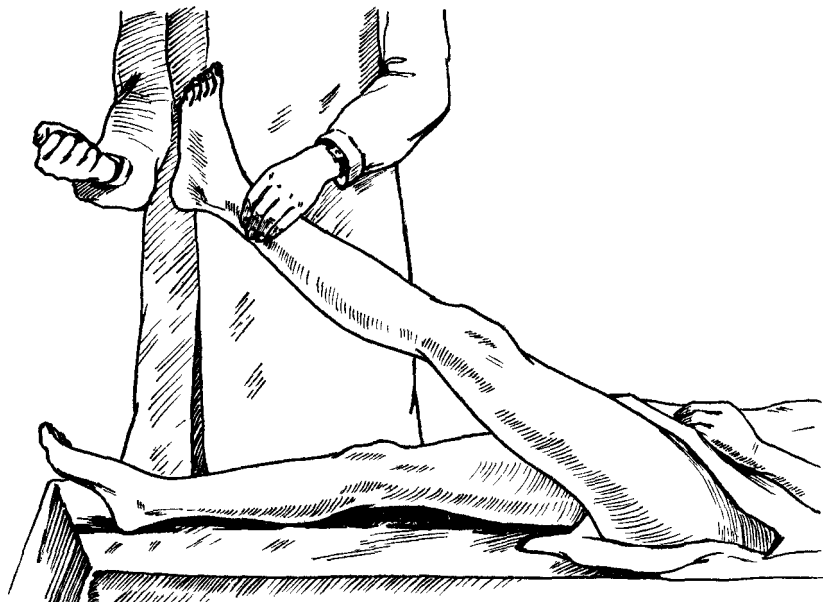


Рис. 333. Признак наковальни. Поколачивание по пятке вызывает боли в тазобедренном суставе при его заболевании

головка цела, то она при ротационных движениях бедра ясно прощупывается под концами пальцев на крыле подвздошной кости. В этом случае осмотр обнаруживает укорочение ноги при одинаковой длине сегментов бедра (ниже вертела) и голени. Укорочение расположено, следовательно, проксимальнее большого вертела бедра и вертел должен сместиться в краниальном направлении. Предположение подтверждается путем определений высоты стояния вертела: а) отношением к линиям Roser—Nelaton или Куслика, на которых в нормальных условиях лежит большой вертел бедра (см. рис. 317, 318); б) построением треугольника Bruant, утрачивающего равнобедренный характер (см. рис. 319—322); в) изменением положения линии Shoemaker (см. рис. 323) по отношению к пупку; г) изменениями в линиях лонного сочленения и д) в чрезвертельной линии (см. рис. 324—327).

Аналогичный прием бимануального исследования и контроля должен быть применен при поисках головки в других областях. При центральном вывихе бедра бимануальное исследование малоэффективно; головка может быть найдена в этих случаях ощупыванием со стороны прямой кишки (методом ректального исследования).

Определение достигнутого вправления вывиха. После произведенного вправления вывиха возникает необходимость убедиться в том, что головка бедра действительно вправлена и находится в вертлужной впадине. Вправление травматических вывихов сопровождается рядом характерных признаков, на основании которых становится ясным, что нормальные отношения в поврежденном суставе восстановлены. В один из последних моментов вправления врач отчетливо ощущает, что головка бедра сдвинулась с занимаемого ею места и изменила свое положение. Этот последний момент вправления может иногда сопровож-

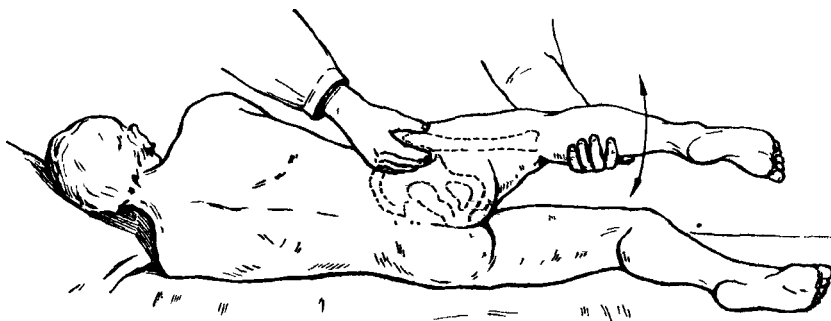


Рис 334 Ощупывание головки бедра на крыле подвздошной кости при подвздошном вывихе бедра (бимануальное исследование)

даться характерным звуком и толчком. Пружинистость пассивных движений исчезает, и движения бедра делаются свободными. Ощупывая тазобедренный сустав спереди, из скарповского треугольника (см. рис. 316), можно убедиться в том, что головка находится в вертлужной впадине. Исчезает после вправления вынужденное положение ноги.

При распознавании полученного вправления врожденного вывиха бедра появляются в момент вправления признаки, менее четкие, чем при вправлении травматического вывиха. При достаточном внимании момент вправления головки в вертлужную впадину можно видеть, слышать и осознать. Если головка входит в вертлужную впадину порывистым толчком, что наблюдается при хорошо развитом крае вертлуга, то этот толчок заметен не только врачу, вправляющему вывих, но и его помощнику. Толчок, связанный с вхождением головки в вертлужную впадину, сопровождается иногда шелкающим звуком, который могут услышать врач и его ассистенты. Наконец, руками, производящими вправление, можно ощутить своеобразное сотрясение, появляющееся при достигнутом вправлении, иногда это сотрясение ощущается даже ассистентами, фиксирующими таз ребенка

Для того чтобы убедиться в наступившем вправлении, рекомендуют произвести вывихивание головки из вертлужной впадины (релюксацию). Все три признака, характеризующие наступившее вправление, — толчок, звук шелкания и сотрясение — яснее бывают выражены в момент вывихивания вправленной головки, чем при ее вправлении. Если при релюксации не появилось ни порывистого толчка, ни шелкания, ни сотрясения, то это означает, что вывих не был вправлен. Вывихивание головки производят медленным приведением отведенного бедра, не устраняя его сгибания под прямым углом. Обычно при таком приведении головка выскакивает из впадины, иногда приходится для получения вывихивания нада-

вить слегка на коленный сустав сверху. Определение достигнутого вправления методом релиюкашш следует избегать, так как такое исследование наносит дополнительную травму суставу вывихиванием головки., с одной стороны, и необходимостью произвести повторное вправление • — с другой.

Более прост и атравматичен следующий прием. Если головка вправлена в вертлужную впадину и ножка ребенка находится в положении сгибания и отведения (в позиции Calot или Lange), то задняя группа мышц бедра напряжена и удерживает коленный сустав в согнутом по-

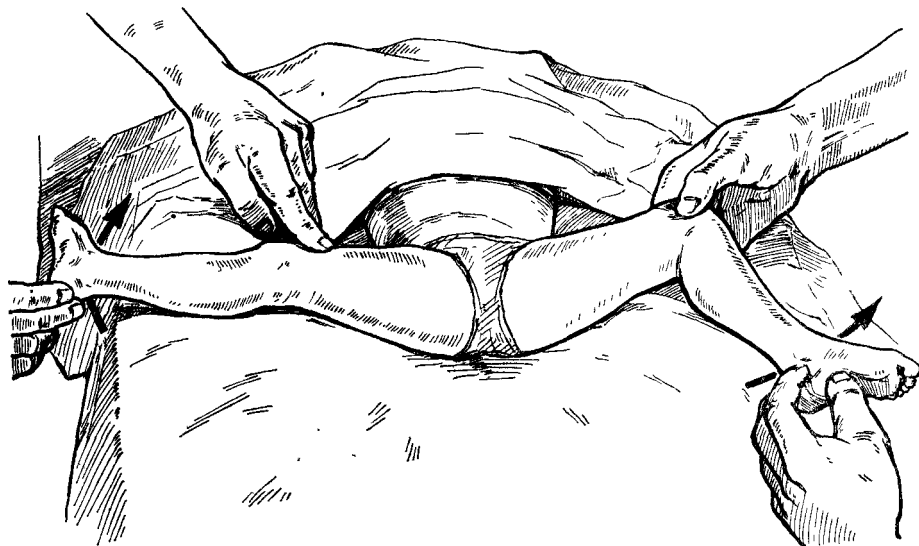


Рис. 335. Определение концентричного стояния головки бедренной кости после вправления врожденного вывиха бедра. Слева — головка бедра расположена концентрически в вертлужной впадине, она не скользит в ней и коленный сустав нельзя полностью пассивно разогнуть; справа — вывих не вправлен и коленный сустав может быть полностью разогнут

ложении. Последнее обусловлено тем, что низведение головки и сгибание и тазобедренном суставе раздвинуло точки прикрепления двусуставных⁵ мышц, двуглавой, полусухожильной и полуперепончатой. Если попытаться разогнуть коленный сустав, возникают две возможности: 1) вывих вправлен, головка прочно фиксирована в вертлужной впадине — колено разогнуть полностью нельзя, так как этому препятствует напряжение задних мышц бедра; 2) вывих не вправлен, головка не имеет опоры и при разгибании коленного сустава скользит по крылу подвздошной кости — колено легко разгибается (рис. 335).

Определение положения головки бедра у ребенка при "л-ечении вывиха постоянным вытяжением. Диагноз вправленного вывиха устанавливается на основании данных осмотра и ощупывания области тазобедренного сустава. Осмотр обнаруживает: а) выполнение по передней поверхности области тазобедренного сустава ямки, существовавшей до вправления вывиха; иногда делается видимой пульсация бедренной артерии, мало заметная при отсутствии головки в вертлуге; б) погружение большого вертела в глубь мягких тканей, обнаруживаемое сбоку — сзади. Ощупывание позволяет найти го-

ловку в нормальном месте (см. рис. 314—316) и прощупать «затонувший» в мягких тканях большой вертел. Данные такого осмотра и ощупывания патогномичны для диагноза наступившего вправления головки в вертлужную впадину.

Врач одной рукой захватывает коленный сустав исследуемой ноги. Другую руку он устанавливает в области тазобедренного сустава снаружи (или изнутри) таким образом, что большой палец руки ложится спереди над головкой, остальные четыре пальца — сзади над большим вертелом. Производя рукою, удерживающей коленный сустав, легкие ротационные движения бедра в одну и в другую стороны, врач пальцами ощущает движения в двух местах: спереди головки и сзади «затонувшего» вертела (см. рис. 315).

Больственные очаги в головке и в шейке определяют пальпацией из скарповского треугольника, в большом вертеле — при непосредственном его ощупывании. Над паховой складкой могут быть обнаружены глубокие железы и часто пастозность при воспалительных процессах в тазобедренном суставе.

При туберкулезном или другой этиологии трохантерите у взрослых нередко наблюдается поражение прилегающей к большому вертелу сумки большого вертела (*bursa trochanterica profunda*). Изменения в сумке могут быть настолько значительными, что поражение самого вертела отходит на задний план. Растянутая, рубцово измененная сумка, наполненная гноем, может распространяться вниз до границы средней и нижней трети бедра и вбок, давая карманы по передней и задней поверхностям бедра. Исследование в этих случаях следует проводить снизу вверх, начиная его вдали от большого вертела и ощупывая вначале наружную поверхность бедра. Установив кончики пальцев на наружной поверхности бедра и погрузив их в мягкие ткани, производят глубокую пальпацию; отыскивают нижний край сумки по появлению местной болезненности и по прощупываемому под широкой фасцией бедра утолщенному плотному ее краю (рис. 336). Ощупыванием следует определить точные границы измененной сумки вместе с боковыми ее выпячиваниями, проникающими нередко сзади внизу до седалищного нерва, вверху до задней стенки капсулы тазобедренного сустава. Границы измененной сумки можно иногда обнаружить, осматривая спереди боковые очертания корня бедра под большим вертелом: боковые очертания бедра из-за увеличенных размеров сумки принимают форму «галифе».

Определение подвижности бедра производится во всех направлениях, допускаемых формой суставных поверхностей, применительно к перечисленным выше нормальным границам движений. Начинать следует с активных движений и заканчивать исследованием пассивной подвижности в тазобедренном суставе. Лежащему больному предлагают поднять ногу разогнутой в коленном суставе. При переломе шейки бедра или таза больной, сгибая ногу в тазобедренном суставе, волочит пятку, не будучи в состоянии оторвать ее от постели; иногда он помогает этому движению рукой.

Когда больной, жалуясь на боли, все же поднимает выпрямленную ногу, то в этом случае ни перелома, ни вывиха нет (исключение возможно при вколоченных переломах шейки бедра, допускающих иногда поднимание выпрямленной ноги).

Если имеется межвертельный, подвертельный или диафизарный перелом бедра, то никакое активное движение невозможно.

Отрыв малого вертела сопровождается выпадением функции под-

вздошно-поясничной мышцы (*m. iliopsoas*) и может быть распознан исследованием ее мышечной силы. При отрыве малого вертела (или изолированном параличе подвздошно-поясничной мышцы) больной, лежа, может слегка приподнять разогнутую в коленном суставе ногу. Это движение совершается за счет функции прямой мышцы бедра (*m. rectus femoris*) и мышцы, напрягающей широкую фасцию бедра (*t. tensor fasciae latae*). Как только больной сядет, возможность приподнять разогнутую ногу исчезает. Если больного, у которого имеется отрыв малого вертела, усадить на стол так, чтобы обе ноги свисали с края стола, и

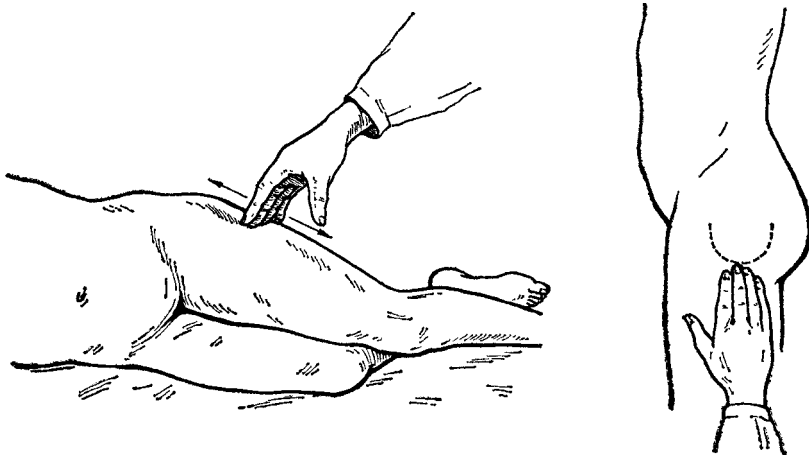


Рис. 336. Ощупывание пораженной глууокои сумки большого вертела следует начинать вдали от нее, по наружной поверхности бедра. Пунктиром обозначена нижняя граница пораженной сумки

предложить ему поднять поврежденную ногу, поставив пятку на стол, то выполнить этого он не может. Отрыв малого вертела можно исследовать также в стоячем положении больного: больной при разогнутых коленных суставах не в состоянии нагнуться и поднять с пола какой-либо предмет.

Пассивная подвижность тазобедренного сустава исследуется у больного в лежачем положении.

Избыточная подвижность, резко болезненная, сопровождающаяся иногда крепитацией, указывает на перелом. Безболезненные, ненормально обширные движения в тазобедренном суставе наблюдаются при параличе мышц, окружающих сустав. Иногда в этом случае обнаруживается феномен выскальзывания и вправления головки бедра в суставе (паралитический вывих).

Для травматических вывихов характерно наличие пружинистых движений, равномерно ограничивающих подвижность бедра во всех направлениях.

Определение рефлекторного спазма, контрактур и анкилозов. В ранних стадиях заболевания или при механических повреждениях движения в тазобедренном суставе могут быть болезненными, вызывающими защитное мышечное напряжение. Поэтому вначале исследования, пока нет ясного представления о больном и его заболевании, следует избегать резких насильственных движений, вызывающих или усиливающих боли в суставе. Это прежде всего относится к исследо-

ванию ребенка; достаточно прикосновения к нему чужих, не материнских рук, чтобы вызвать страх и противодействие. Лучшим способом, нежным и щадящим, открывающим возможность убедиться в том, что тазобедренный сустав заблокирован, является исследование подвижности при разогнутых коленном и тазобедренном суставах.

Врач кладет свою ладонь выше коленного сустава больного и осторожным движением ладони вращает лежащее бедро. Если сустав заблокирован рефлекторным напряжением или контрактурой, то вместе с бедром поворачивается таз больного (см. рис. 311). По реакции больного

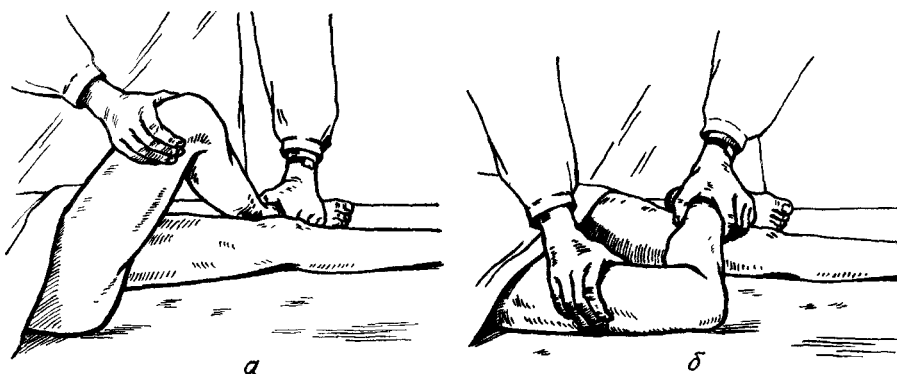


Рис. 337. Определение локализации заболевания: артритическая или люмбишиалгическая локализация? а — лодыжку пораженной ноги больной укладывает выше колена здоровой ноги; б — ногу отводят во фронтальной плоскости, чтобы уложить наружной поверхностью на ложе; если отведение болезненно и ограничено, то у больного коксит или сакрококсит

на исследование судят, насколько болезненно это движение, заблокирован ли сустав рефлекторным мышечным напряжением или фиксирован структурными изменениями в суставе, контрактурой или анкилозом. Описанный прием может применяться и у взрослых.

Другим ориентирующим приемом, определяющим локализацию заболевания, является проба Patrick. Она особенно ценна в тех случаях, когда заболевание протекает с иррадирующими болями, направляющими нередко исследование по ложному пути. Проба Patrick дает возможность отличить боли, обусловленные артритом тазобедренного сустава, от иррадирующих люмбишиалгических болей.

В положении на спине больной сгибает тазобедренный сустав на пораженной стороне и укладывает наружную лодыжку этой ноги на разогнутую противоположную здоровую ногу. Наружную лодыжку нужно помещать как можно выше, по возможности проксимальнее коленной чашки (рис. 337). После этого врач начинает отснять согнутое колено больного, стараясь приблизить наружную его поверхность к столу, на котором лежит больной. При надавливании на колено нога совершает в тазобедренном суставе комбинированное движение — отведение и наружную ротацию. Артритическая боль, появляющаяся раньше, чем колено достигнет стола, вызывает защитное мышечное напряжение, ограничивающее отведение. При люмбишиалгических болях проба Patrick не усиливает болей. Тест положителен также при заболевании крестцово-подвздошного сочленения. У детей, особенно маленьких, этот прием малопригоден.

Определение первых признаков контрактур при начинающихся хронических воспалительных процессах может представлять большие затруднения. Наиболее ранним по сравнению с другими признаками необходимо считать исчезновение дополнительного переразгибания в тазобедренном суставе, определяемого в положении больного на животе. Врач фиксирует одной рукой таз больного, а другой рукой приподнимает ему голень, разгибая ногу больного в тазобедренном суставе. Нормально

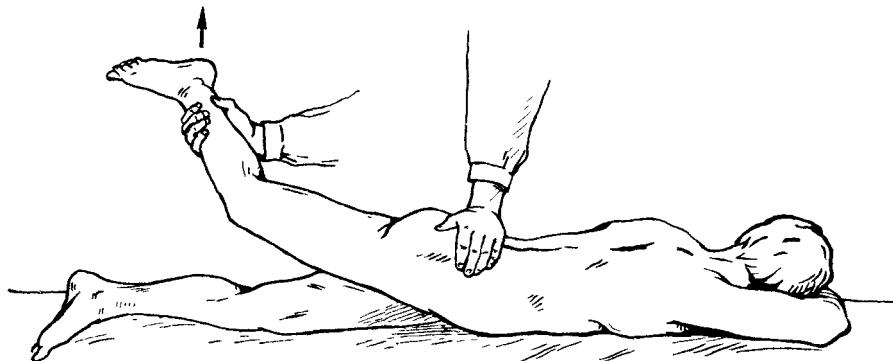


Рис. 338. Начальная степень сгибательной контрактуры в правом тазобедренном суставе. При пассивном переразгибании в суставе таз больного приподнимается над ложем (см. рис. 45)

при неизменном тазобедренном суставе переразгибание возможно (см. рис. 45). При начинающейся контрактуре таз приподнимается над поверхностью ложа (рис. 338).

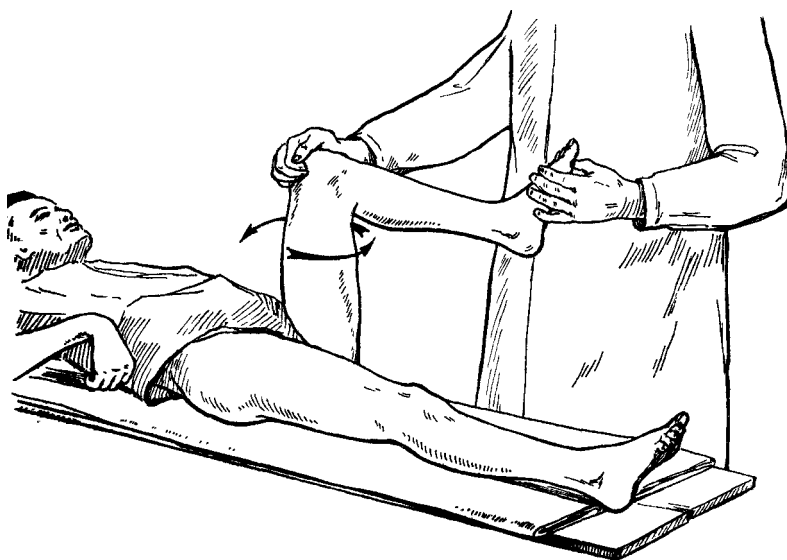


Рис. 339. Определение начинающейся контрактуры в тазобедренном суставе исследованием вращательных движений. При вращательных движениях бедра таз совершает вместе с ним вращательные движения

Ограничение или исчезновение ротационных движений в тазобедренных суставах исследуется в положении больного лежа на спине и с бедром, согнутым под прямым углом. При ранних контрактурах бедро совершает ротационные движения вместе с тазом (рис. 339). Одновременно должно быть исследовано отведение при согнутых под прямым углом бедрах; такое исследование особенно ценно при начальных формах хронических инфекционных кокситов (см. рис. 312). Иногда при однократной попытке развести согнутые в тазобедренных суставах ноги не удается определить ограничения отведения в одном из исследуемых суставов. В неясных случаях поступают следующим образом. Захватив, как показано на рис. 312, руками оба коленных сустава, начинают разводить-

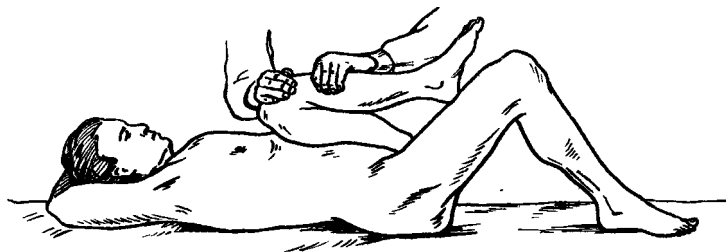


Рис. 340. Определение угла сгибательной контрактуры при резко выраженной деформации. Здоровая нога прижата к животу, больная приняла установку, фиксированную контрактурой

бедра в стороны; не закончив разведения, бедра сводят вместе и снова начинают разводить. При таких движениях в пораженном тазобедренном суставе отчетливо обнаруживается ограничение отведения: в то время как здоровая нога совершает полное отведение в тазобедренном суставе, пассивное отведение больной ноги происходит медленно и не достигает степени отведения здоровой ноги.

Развитые формы контрактур. При развитых формах контрактур исследование проводится с помощью следующего приема. Бедро здоровой ноги в положении сгибания укладывают передней поверхностью на живот больного. Нога, находящаяся в положении сгибательной контрактуры, принимает то положение, в каком она фиксирована в тазобедренном суставе (рис. 340).

Детали исследования контрактур и анкилоза изложены в общей части. После установления диагноза анкилоза, контрактуры или ригидности следует определить истинное положение, в котором фиксировано бедро, и измерить угломером все три возможных компонента контрактуры в плоскости фронтальной, сагитальной и вокруг продольной оси ноги (вращение). Истинное положение, в котором наступил анкилоз (ригидность), бедро займет в том случае, если расположить на одном уровне от стола обе передние верхние ости подвздошных костей таким образом, чтобы линия, соединяющая обе передние верхние ости подвздошных костей, была перпендикулярна к средней линии тела при полном устранении лордоза в поясничной области.

Запись фиксированной патологической установки конечности производят по нейтральному ноль-проходящему методу следующим образом.

Пример 1. Анкилоз в левом тазобедренном суставе в положении сгибания 30°, приведения 20° и внутренней ротации 10° при нормальном правом тазобедренном суставе:

	<i>прав.</i>	<i>лев.</i>
экст./флек.	10/0/130	0/30/30
абд./адд.	50/0/40	0/20/20
рот. нар./рот. вн.	50/0/50	0/10/10

Пример 2- Сгибательная контрактура в левом тазобедренном суставе под углом 30°, в положении приведения 5° и внутренней ротации 5° с амплитудой остаточных движений 10°:

	<i>прав.</i>	<i>лев.</i>
экст./флек.	10/0/130	0/30/40
абд./адд.	50/0/40	0/5/15
рот. нар./рот. вн.	50/0/50	0/5/5

остаточные движения в сагиттальной плоскости 10°, фронтальной 10°, ротационные движения отсутствуют.

Надрывы в области перехода мышцы, напрягающей широкую фасцию бедра (*m. tensor fasciae*), в ягодичную и в широкую фасции бедра сопровождаются появлением болей в поясничной области и местной болезненности, возникающей при надавливании кнаружи от передней верхней ости подвздошной кости над краем маиссиатова тракта. Механизм указанного повреждения, возникающего при внезапном мышечном напряжении или при поднятии тяжелых предметов, такой же, как и при ряде других повреждений, обуславливающих поясничные боли (при надрывах прикреплений длинных спинных мышц, большой ягодичной мышцы и др.). При надрывах в области перехода мышцы, напрягающей широкую фасцию бедра, в ягодичную или в широкую фасции развивается через известный промежуток времени отводящая контрактура в тазобедренном суставе. Появление отводящей контрактуры обуславливается рубцовыми изменениями ягодичной фасции и начального отдела широкой фасции бедра. Наличие отводящей контрактуры в тазобедренном суставе, вызванной ретракцией указанной широкой фасции, позволяет отличить поясничную боль, связанную с повреждением ягодичной или широкой фасции, от последствий повреждений других отделов поясничной области.

Отводящая контрактура в тазобедренном суставе, обусловленная укорочением сморщивающейся широкой фасции бедра, наблюдается также при последствиях детского спинномозгового паралича в тех случаях, когда у больного имеется распространенный паралич мышц, окружающих тазобедренный сустав (приводящих, большой ягодичной и др.), а также при рубцовых изменениях широкой фасции бедра, возникающих под влиянием воспалительного процесса (натечных абсцессов под широкой фасцией бедра, наблюдаемых при трохантеритах и др.).

При определении отводящей контрактуры, обусловленной ретракцией широкой фасции бедра, больной укладывается на здоровый бок с согнутыми в тазобедренных суставах ногами. Коленный сустав исследуемой ноги сгибается под прямым углом. Врач, захватив одной рукой голень в области голеностопного сустава, фиксирует другой рукой таз больного. Если в таком положении произвести разгибание в тазобедренном суставе исследуемой ноги, потягивая ее за голеностопный сустав кзади, то в случае наличия отводящей контрактуры бедро одновременно с разгибанием начнет отводиться. При разгибании бедра до 180°, т. е. при установке бедра в оси туловища, отведение достигнет максимальной

степени, конечность окажется пассивно отведенной в результате сморщивания широкой фасции бедра, в частности *tractus iliotibialis* (рис. 341): Попытка привести отведенное бедро встречает пружинистое сопротивление ретрагированного маиссиатова тракта (*tractus iliotibialis*), легко прощупываемого над коленом по наружной поверхности бедра как тугой тяж.

Исследование подвижности в тазобедренных суставах может быть установлен диагноз врожденного вывиха бедра у новорожденных, а иногда и у детей грудного возраста в первые месяцы их жизни.

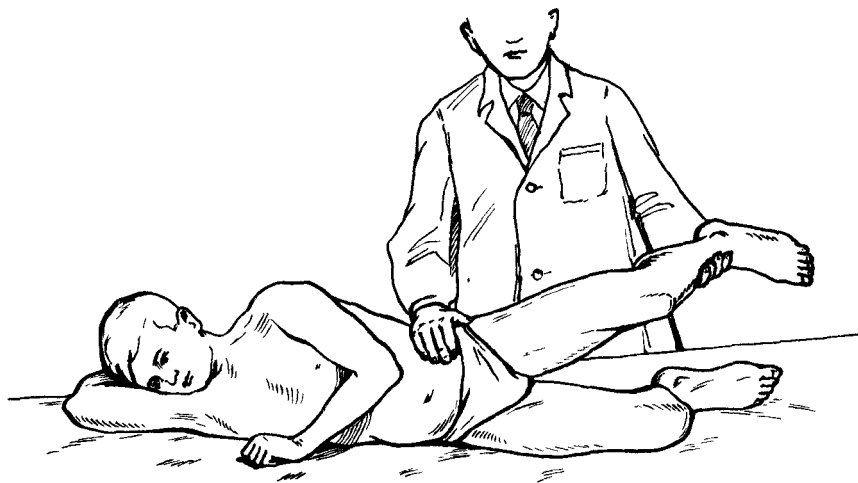


Рис. 341'. Исследование отводящей контрактуры в тазобедренном суставе при рубцовом сморщивании широкой фасции бедра

При исследовании отведения бедер у маленьких детей, страдающих врожденным вывихом, обнаруживается во время исследования отведения соскальзывание смещенной головки, вправляющейся при определенном угле отведения в вертлужную впадину (Маркс); позднее развивается ограничение отведения вывихнутого бедра.

Ограничение отведения в тазобедренном суставе наблюдается при развитых формах врожденного вывиха, при которых эктопия головки бедра и изменения в мягких тканях, окружающих сустав, делаются резко выраженными еще внутриутробно (тератологические вывихи). Тератологические вывихи встречаются довольно редко; они комбинируются обычно с другими аномалиями развития, например с множественными врожденными контрактурами нижних и верхних конечностей, косорокостью, косолапостью и т. п. Ограничение отведения бедер наблюдается кроме врожденного вывиха бедра также при других врожденных и приобретенных деформациях области тазобедренного сустава (*соха вага* и др.) и поэтому не является патогномичным симптомом вывиха.

В подавляющем большинстве случаев врожденных вывихов бедра у новорожденных эктопия головки не резко выражена, окружающие сустав ткани мало изменены, вследствие чего отведение бедра сопровождается вправлением головки в вертлужную впадину. Вправление головки легко обнаруживается с помощью симптома соскальзывания (Маркс, 1933). Такая ранняя стадия вывиха называется предвывихом (*praeluxatio сохае сог.*).

При предвывихе головка бедра может самопроизвольно вправиться, тогда симптом соскальзывания, естественно, исчезает. Если после самопроизвольного вправления головки в вертлужную впадину тазобедренный сустав разовьется нормально, наступает полное самоизлечение (Маркс, Ляндрес).

Если в стадии предвывиха самопроизвольного вправления головки не произойдет, образуется врожденный вывих (*luxatio coxae cong.*), при котором патологические изменения в суставе будут прогрессировать параллельно с развитием и ростом ребенка. Симптом соскальзывания в этом случае исчезает под влиянием наступивших изменений в суставе и в окружающих сустав тканях. Появляются ограничение отведения вывихнутого бедра и ряд других клинических и рентгенологических признаков, характерных для развитых форм врожденного вывиха в тазобедренном суставе.

Иногда симптом соскальзывания задерживается и может быть прослежен до 1,5—2-летнего возраста. Некоторые младенцы этой группы рождаются вялыми, мышцы у них дряблые, суставы разболтаны; при исследовании такие младенцы производят впечатление тряпичных кукол («rag doll» Sandifer, 1967). Степень гипотонии может быть различной — от сравнительно умеренной до значительной, сопровождающейся парезами и потерей сухожильных рефлексов. Состояние это носит название непрогрессирующей врожденной миопатии (доброкачественной врожденной гипотонии) (Walton, 1956).

Гипотонические фетальные парезы с разболтанностью суставов predisполагают к различным типам синдромов неправильного внутриутробного членорасположения плода (полное и неполное ягодичное предлежание и др.). Если при этом имеется гидрамнион или олигогидрамнион, могут возникнуть врожденный вывих бедра, деформация стоп, (пяточная стопа), позднее может развиваться сколиоз.

В некоторых случаях после самопроизвольно наступившего вправления головки в вертлужную впадину тазобедренный сустав остается недоразвитым и образуется врожденный подвывих (*subluxatio coxae cong.*) или остаточная дисплазия (*dysplasia coxae cong. residualis*), при которых симптом соскальзывания также отсутствует. Врожденный подвывих и дисплазия при отсутствии правильного лечения сохраняются обычно в течение всей жизни больного.

Тот или иной неблагоприятный исход самопроизвольного вправления зависит от возникающих в фазе предвывиха изменений *labrum acetabulae* (*limbus*), имеющего непосредственное отношение к формированию верхнего квадранта вертлужной впадины.

Симптом соскальзывания определяется следующим образом. Ребенка укладывают на спину, причем его лицо обращено к врачу. Последний сгибает обе ножки больного в тазобедренных и коленных суставах и захватывает руками бедра так, что большие пальцы располагаются на внутренних, а прочие — на наружных поверхностях бедер. Врач медленно, избегая форсированных движений, отводит бедра равномерно в обе стороны. Усилий для получения отведений не требуется, так как в этом положении ребенок утрачивает способность сопротивляться. При нормальных отношениях в суставах оба бедра в положении крайнего отведения почти касаются наружными поверхностями плоскости стола. При вывихе головка бедра в момент отведения соскальзывает в вертлужную впадину, что сопровождается характерным толчком (рис. 342).

Если после этого вправления бедро оставить в положении отведения,

оно само начинает приводиться и, достигнув определенной степени приведения, производит быстрое толчкообразное движение в направлении приведения, соответствующее моменту вывихивания головки из вертлужной впадины. Такое движение легко заметить, если внимательно следить за приводящимся бедром.

Если у младенца симптом соскальзывания определить при исследовании не удается, то Stanisavljevic (1964) предлагает испытать в тазобедренном суставе поршневые движения. Надавливая на согнутые колени, а затем потягивая за бедро по оси, пытаются насильственно по-

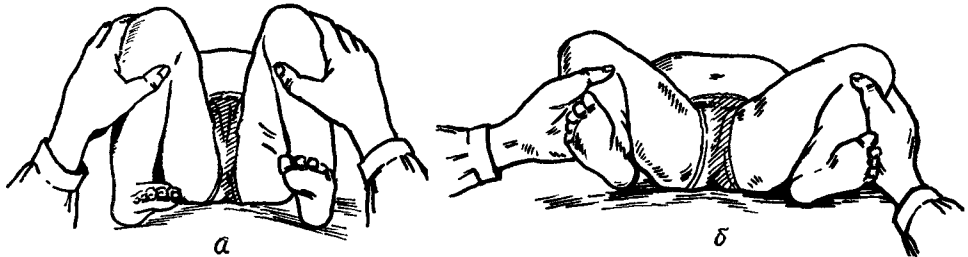


Рис. 342. Получение симптома «соскальзывания», по Марксу, при врожденном вывихе бедра (подвывихе) у новорожденного: а — первая позиция, б — вторая позиция

лучить скольжение головки бедра в вертлужной впадине. Опыт длительных наблюдений показывает, что грубые исследования тазобедренного сустава у младенца в поисках врожденного вывиха бедра приводят к повреждению субкапитальной пластинки роста с последующей задержкой развития шейки бедра и деформацией головки (*saха vara capitalis el cervicalis*), с исходом в ранний коксартроз.

Если при выявлении врожденного вывиха бедра у младенца симптом соскальзывания не вызывается потому, что он уже исчез, то при сохранившемся вывихе на смену симптому соскальзывания появляется симптом ограничения отведения бедер. У здорового новорожденного можно развести ножки в тазобедренных суставах на $80-90^\circ$ каждую, уложить разведенные бедра наружными поверхностями на ложе. Если каждую ножку можно отвести только до угла $50-60^\circ$, то у новорожденного, по-видимому, — врожденный вывих бедра. У здорового семи-восьмимесячного младенца можно отвести каждую ножку на $60-70^\circ$. Если удастся отвести каждую ножку только до $40-50^\circ$, то имеется, вероятно, врожденный вывих бедра (рис. 343). Ножки в тазобедренных суставах разводятся, захватывая их так же, как при выявлении симптома соскальзывания.

Определение спастического напряжения и приводящей контрактуры при церебральном параличе (парезе). Больной лежит на спине, голени свисают с края стола; колени сгибают под прямым углом и, удерживая их в таком положении, пытаются развести ноги в тазобедренных суставах. Пассивное отведение бедер ограничено напряжением только аддукторов (рис. 344).

Если, сохранив то же положение больного, лежащего на спине, разогнуть коленные суставы и пытаться пассивно развести бедра, то противодействие оказывает главным образом напряжением нежной мышцы (*m. gracilis*) и в известной степени полуперепончатой (*m. semimembranosus*) (рис. 345).

Стойкое приведенное положение в тазобедренных суставах при церебральных парезах (параличах) может удерживаться также напряже-

нием задней группы мышц бедра, в чем можно убедиться следующим образом. Поддерживая туловище, больного усаживают; тазобедренные суставы устанавливаются в согнутом положении. Если теперь, разгибая коленные суставы, разводить пассивно ноги в тазобедренных суставах, то отведение ограничивается напряжением внутренней группы сгибателей бедра (*m. m. semitendinosus, semimembranosus*) (рис. 346). Одновременно с пассивным разведением ног производят ощупывание напряженных мышц.

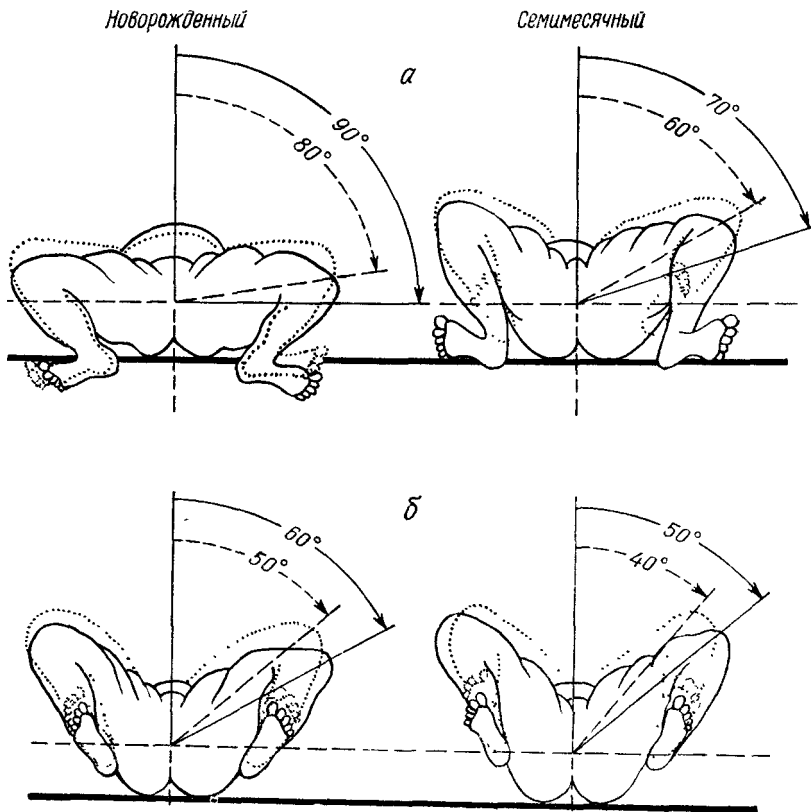


Рис. 343. Ограничение отведения в тазобедренных суставах в норме и при врожденном вывихе бедра у новорожденного: *a* — нормальное отведение в тазобедренных суставах у новорожденного и у семимесячного младенца; *б* — ограничение отведения при врожденном вывихе бедра у новорожденного и у семимесячного младенца

Если сгибательная установка в тазобедренном суставе обусловлена спазмом или контрактурой подвздошно-поясничной мышцы (*m. iliopsoas*), то ее ретракцию обнаруживают следующим образом. Больной стоит возле стола на ноге, другая нога согнута в тазобедренном суставе. Для того чтобы расслабить подвздошно-поясничную мышцу, больной сгибает поясничный отдел позвоночника, облокотясь животом на стол. Врач одной рукой фиксирует таз исследуемого, а другой пассивно переразгибает тазобедренный сустав соответствующей стороны. Если сгибательная установка обусловлена ретракцией *m. iliopsoas*, ТО в описанном положении эта мышца расслаблена и спазм ее или контрактура не препятству-

ют переразгибанию в тазобедренном суставе (рис. 347). Описанные исследования проводят перед началом восстановительного лечения спастических парезов (операции превращения двухсуставных мышц в односуставные).

Определение мышечной силы. При последствиях детского спинномозгового и церебрального параличей возникает необходимость исследования мышечной силы отдельных мышечных групп, а где это возможно — отдельных мышц области таза. Мышечную силу изучают

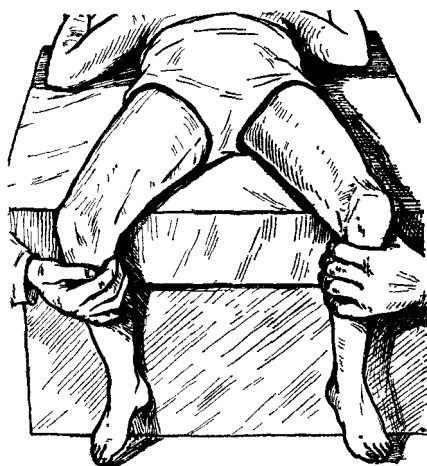


Рис 344 Стойкое приведенное положение в тазобедренных суставах обусловлено контрактурой приводящих мышц (*m. m. adductores*)

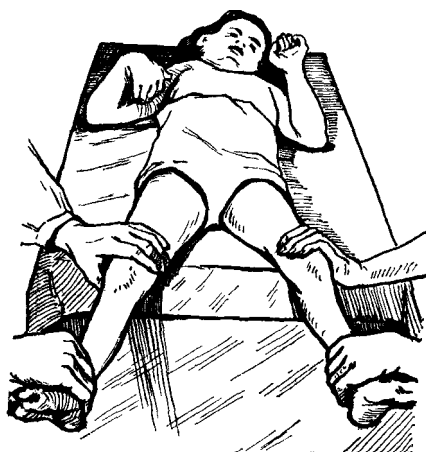

Рис 345. Приведенное положение в тазобедренных суставах удерживается контрактурой нежных (*m. gracilis*) и в малой степени полуперепончатой (*m. semimembranosus*) мышц

путем сопротивления, оказываемого врачом определенным движением, производимым больным с максимальной силой. Критерием мышечной силы служат данные, полученные при таком же исследовании симметричных отделов здоровой ноги. Техника исследования следующая.

Большая ягодичная мышца. Больной, лежа на животе, приподнимает разогнутую ногу, переразгибая ее в тазобедренном суставе. Врач оказывает переразгибанию ноги сопротивление, надавливая рукой на заднюю поверхность бедра.

Средняя и малая ягодичные мышцы. В положении лежа на здоровом боку больной отводит разогнутую в коленном и тазобедренном суставах ногу. Сила мышц определяется давлением на наружную поверхность бедра, препятствующим отведению.

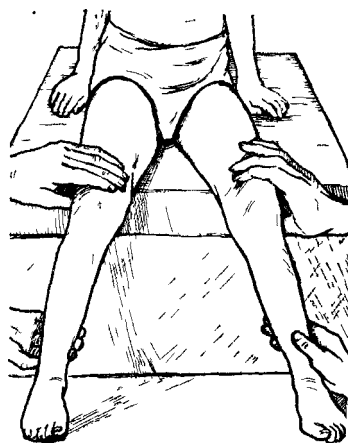


Рис. 346. Приводящая контрактура в тазобедренных суставах обусловлена контрактурой полусухожильной и полуперепончатой мышц (*ra m. semitendinosus, semimembranosus*)

Приводящие мышцы исследуются в положении больного лежа на спине. Больной удерживает ноги, плотно прижимая их друг к другу. Врач пытается развести сведенные больным ноги. Мышечная сила приводящих мышц исследуется отдельно при согнутых под прямым углом и полностью разогнутых ногах.

Сгибатели бедра (подвздошно-поясничная и четырехглавая мышцы). Лежа на спине, больной поднимает разогнутую в коленном суставе ногу; врач давлением над коленной чашкой на бедро спереди

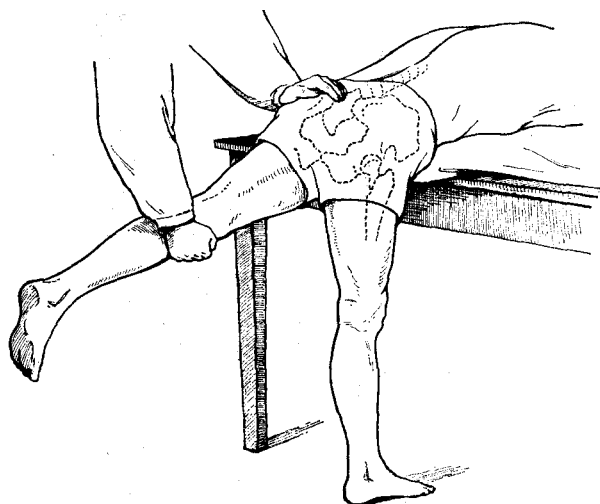


Рис. 347. Исследование сгибательной контрактуры подвздошно-поясничной мышцы (m. iliopsoas)

оказывает сопротивление сгибанию ноги в тазобедренном суставе. Исследование силы разгибания голени, производимого четырехглавой мышцей бедра, производится также при согнутой в тазобедренном и коленном суставах под прямым углом ноге. Мышечная сила подвздошно-поясничной мышцы может быть установлена независимо от силы четырехглавого разгибателя бедра. Техника этого исследования изложена выше при описании диагностических особенностей отрыва малого вертела бедра.

Результаты изучения мышечной силы фиксируются записью в истории болезни по следующей форме:

Наименование мышц	Мышечная сила	
	справа	слева
Большая ягодичная	нормальна	резко расслаблена
Средняя и малая ягодичные	нормальна	ослаблена
Приводящие	ослаблена	отсутствует
Сгибатели (четырёхглавая и подвздошно-поясничная)	нормальна	ослаблена
Подвздошно-поясничная	нормальна	нормальна
Четырёхглавый разгибатель	нормальна	отсутствует

Таким же образом отмечаются результаты исследования мышц бедра и голени. Результаты исследования мышечной силы мускулатуры таза, бедра и голени целесообразно объединить в общую таблицу.

Определение функции тазобедренного сустава. Об исследовании походки больного было сказано в общей части. Приседание на корточках, активное сгибание и прочие движения в тазобедренном суставе определяются попутно с исследованием активной подвижности. Иногда необходимо поставить больного на колени. В случае уменьшения шеечно-диафизарного угла бедренной кости (соха vara) обнаруживается своеобразная поза (рис. 348): при стоянии больного с двусторонним уменьшением шеечно-диафизарного угла (соха vara bilateralis) на коленях его голени перекрещиваются.

Феномен Trendelenburg.
Больной стоит спиной к исследующему и попеременно приподнимает то одну, то другую ногу, сгибая их до прямого угла в тазобедренном и коленном суставах. Нормально при стоянии на здоровой левой ноге с приподнятой правой приподнимается правая половина та-

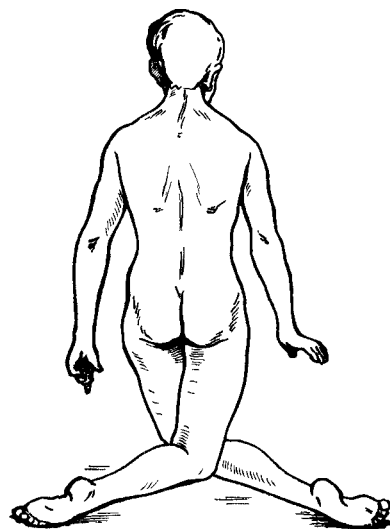

Рис. 348 Двусторонняя соха vara. Поза больного при стоянии на коленях

за, что хорошо заметно сзади по приподнятой ягодичной складке и наклону межъягодичной щели (crena ani) в сторону нагруженной ноги. При слабости пельвио-трохантерных мышц в результате сближения большого вертела с тазом (вывихи в тазобедренном суставе, соха vara, перелом шейки бедра) или в результате паралича и пареза указанных мышц (последствия детского спинномозгового паралича) половина таза, противоположная исследуемой нагруженной ноге, опускается, ягодичная складка располагается ниже, чем на здоровой стороне, межъягодичная щель наклоняется в

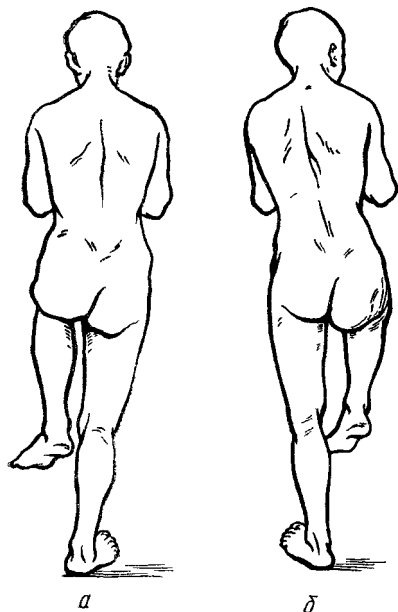


Рис. 349. Феномен Trendelenburg: а — правосторонний отрицательный симптом при опоре на здоровую ногу (левая ягодица приподнята, межъягодичная борозда наклонена в сторону опорной ноги правой); б — левосторонний положительный симптом при врожденном вывихе бедра (правая ягодица ниже левой, межъягодичная борозда наклонена вправо, в сторону здоровой ноги)

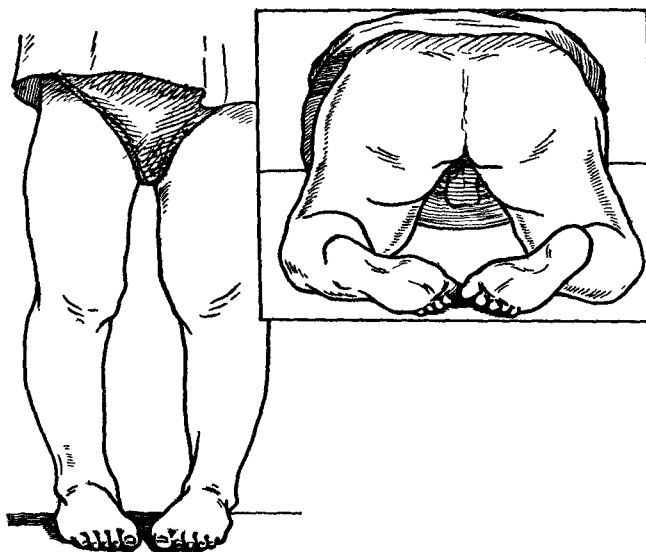


Рис. 350. Поза ребенка стоя и лежа во время сна при соха вага

сторону приподнятой ноги. Так, если при левостороннем вывихе бедра больной становится на левую ногу, а правую сгибает и приподнимает к животу, то правая половина таза опускается, ягодичная складка располагается ниже левой, межъягодичная щель наклоняется вправо, в сторону поднятой ноги (рис. 349).

У младенца заподозрить соха вага можно по позе, которую он принимает в кроватке во время сна (рис. 350).

Заподозренную неустойчивость в тазобедренном суставе, например

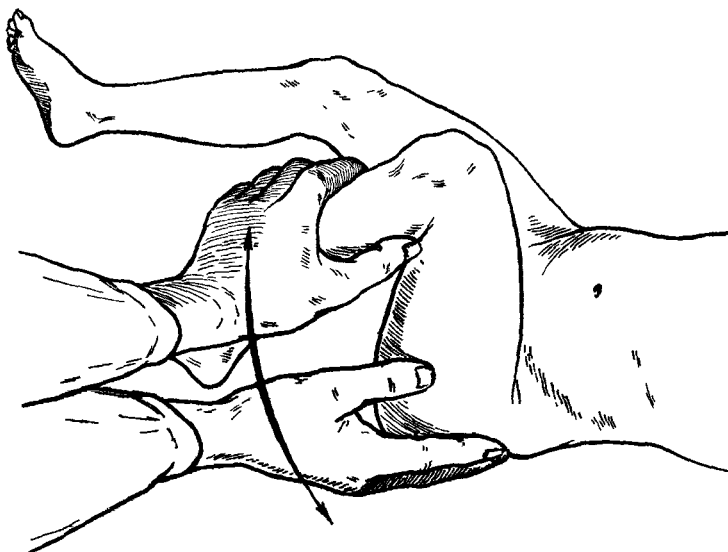


Рис. 351. Клиническое определение угла антегосии шейки бедра

при параличе мышц ягодичной области, проверяют следующим образом. Больному предлагают опереться на стул согнутым коленом пораженной ноги. Здоровую ногу больной должен приподнять для того, чтобы вся опора оказалась на тазобедренном суставе парализованной ноги. При отсутствии устойчивой опоры или слабости мышц, фиксирующих тазобедренный сустав, удержаться на исследуемой ноге больной не может, она «подламывается».

Если стоять на колене парализованной ноги больной может, но отмечает при этом неустойчивость, то изготавливают передне-задний снимок тазобедренного сустава, стоя при нагрузке ноги. Исследование с односторонней нагрузкой и рентгенологической документацией проводят также при врожденном подвывихе в тазобедренном суставе. Больной при этом стоит, опираясь на стопу пораженной ноги, а не на колено, как при параличе.

Клиническое измерение угла антеторсии шейки бедренной кости (рис. 351). Тазобедренный сустав слегка сгибают и, захватив при согнутом коленном суставе голень в области верхней трети, ротируют бедро вокруг продольной оси бедра так, что голень при этом движении играет роль указывающей стрелки. Одновременно другой рукой ощупывают большой вертел. При не очень толстом жировом слое удастся после небольших упражнений установить шейку бедра точно во фронтальной плоскости. Степень внутренней ротации голени соответствует углу антеторсии. Этим способом можно отличить нормальную антеторсию от увеличенной и очень увеличенной. Более точно угол антеторсии измеряют с помощью рентгенографии (см. ниже).

КЛИНИКО-РЕНТГЕНОЛОГИЧЕСКОЕ ИССЛЕДОВАНИЕ ТАЗОБЕДРЕННОГО СУСТАВА

Клинико-рентгенологическое исследование при заболеваниях и повреждениях тазобедренного сустава имеет большое значение. Не задерживаясь на обычных данных, отметим некоторые особенности рентгенологического исследования, необходимые врачу ортопеду.

Общепринятые снимки. Передне-задние снимки производят при нейтральном положении бедер — коленные чашки обращены кпереди. Единообразие положения, дающее возможность сравнивать снимки при повторной рентгенографии, можно получить, свесив голени больного с края стола. Таз не должен быть перекошен, его поперечная ось должна располагаться под прямым углом к длинной оси тела (рис. 352).

Передне-задний снимок является обзорным снимком; он дает возможность получить много общих ценных сведений и позволяет определить ход дальнейшего рентгенологического исследования. На обзорном снимке должны быть изображены оба сустава. Если вследствие фиксированной патологической установки в тазобедренном суставе (контрактуры, ригидности) больной ноге нельзя придать заданную установку, то здоровую ногу устанавливают в такое же положение, в каком находится нога больная. Схематическое изображение передне-задней рентгенограммы нормального тазобедренного сустава показано ниже.

Передне-задний снимок в положении Lauenstein. Ноги в тазобедренных суставах сгибают до угла 70° и отводят до 50° (рис. 353). Если больную ногу при согнутом положении нельзя должным образом отвести, то больной и здоровый суставы снимают порознь. При изготовлении снимка

больного тазобедренного сустава здоровую половину таза укладывают так, чтобы бедро больной стороны прилегало к кассете.

Рентгено снимок для определения угла антеторсии головки может заменить снимки, изготовленные по Lauenstein. Ноги сгибают на 90° и отводят в отличие от положения Lauenstein всего на 20° каждую. Для того чтобы удержать ноги ребенка в заданном положении, пользуются раздвижной подставкой. Угол отведения на подставке постоянный (20°), высота подставки может меняться в зависимости от длины бедер (рис 354). Вдоль нижнего края кассеты укладывают металлическую линейку соот-

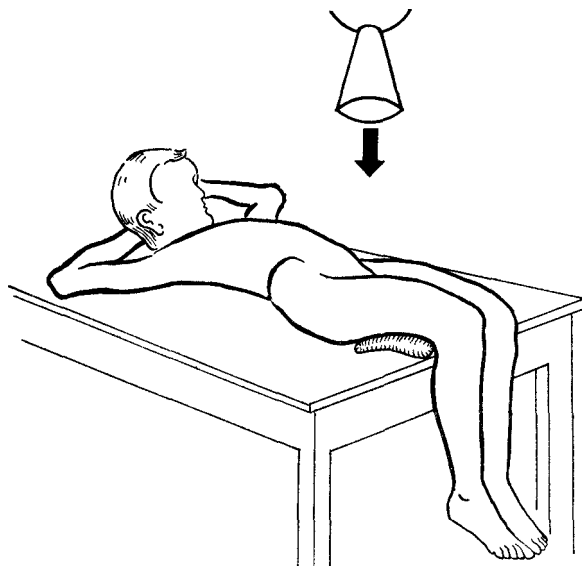


Рис 352. Укладка больного при изготовлении рентгенограммы в передне-задней проекции

ветственно расположению транскондилярной оси. Схематическое изображение, получаемое на снимках при нормальных отношениях, дано на рис. 355.

Боковой (аксиальный) снимок необходим при вправлении смещенного перелома шейки бедра. Снимок делают на операционном столе. На этом снимке проверяют результаты вправления перелома и положение

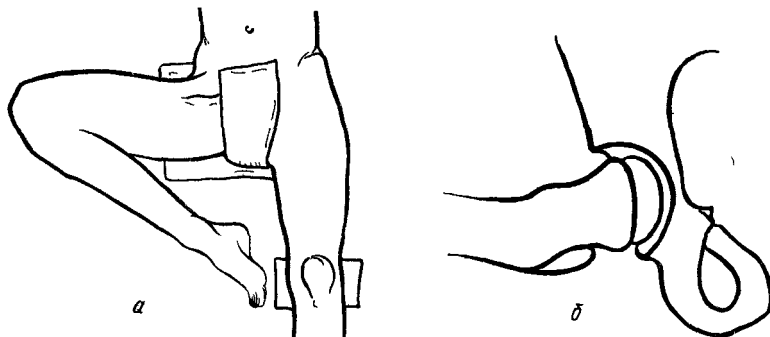


Рис. 353 Укладка больного по Lauenstein для рентгенографии правого тазобедренного сустава (а). Схематическое изображение сустава на снимке в позиции Лауэнштейна (б)

гвоздя, фиксирующего вправленные отломки. Кассету устанавливают снаружи в надвертельной области параллельно шейке бедра (рис. 356).

Задний снимок (по Chassard, Lapine, 1923). Больной садится на рентгеновский стол. Верхняя часть туловища сильно наклонена кпереди. Рентгеновскую трубку устанавливают косо с наклоном в 15° (рис. 357).

Задний снимок дает возможность определить угол наклона вертлужной впадины к сагиттальной плоскости.

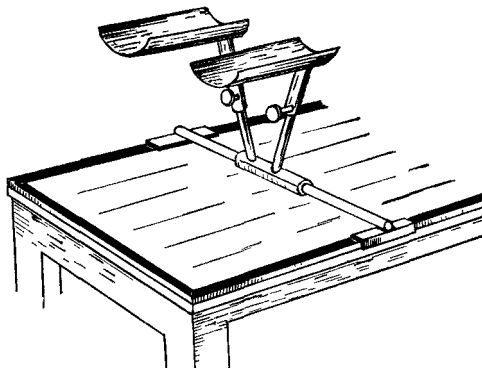


Рис 354 Подставка для укладки больного при изотоплении снимка для измерения угла антегосии

Рентгеноснимок в *косой проекции* изготовляют в трех положениях, показанном на рис. 358, а. Косой снимок дает хорошее обозрение заднего отдела тазобедренного сустава. Снимок в косой проекции необходим для распознавания перелома заднего края вертлужной впадины (рис. 358, б).

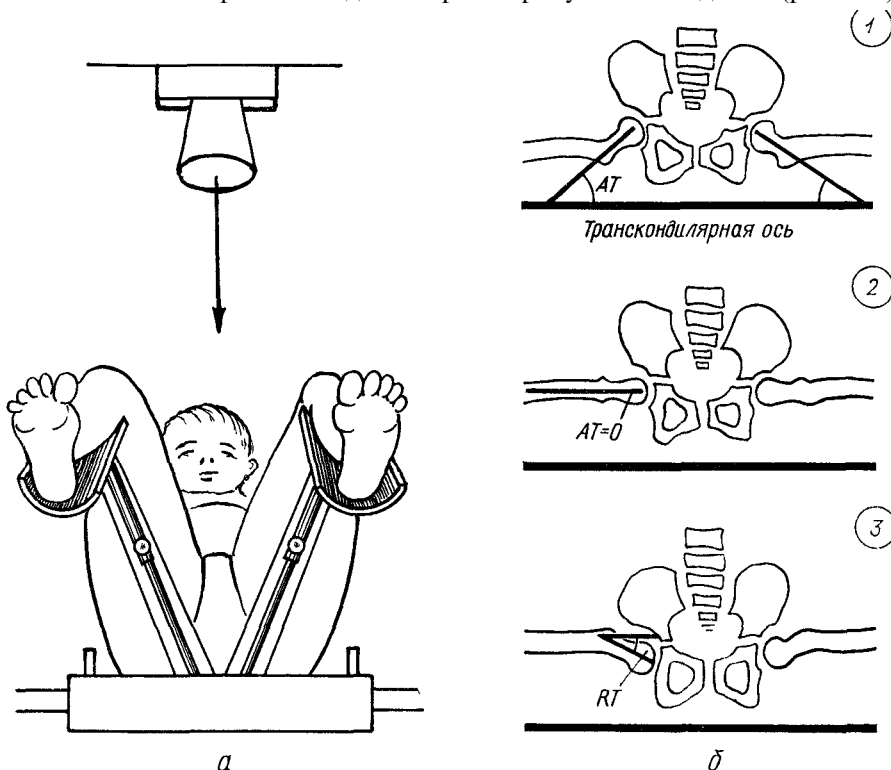


Рис 355 Укладка ребенка на подставку (а) при изготовлении снимка для рентгенометрии угла антегосии (угол AT). Схематическое изображение получаемых снимков (б): 1 — угол AT образован пересечением оси шейки с транскондиллярной осью; 2 — угол AT равен нулю, ось шейки параллельна транскондиллярной оси; 3 — ретрогосия

Форма и положение головки бедра. В нормальных условиях головка бедренной кости имеет правильную округлую форму. По Pick (1910), она составляет $\frac{2}{3}$ шара. При некоторых патологических состояниях (врожденный вывих бедра, болезнь Perthes, деформирующий коксартроз и др.) головка утрачивает правильную форму, нормальные отношения к диафизу бедренной кости и к вертлужной впадине.

Центр головки бедра. У взрослого вследствие округлой формы головки центр ее легко определить геометрически с помощью ишиометра

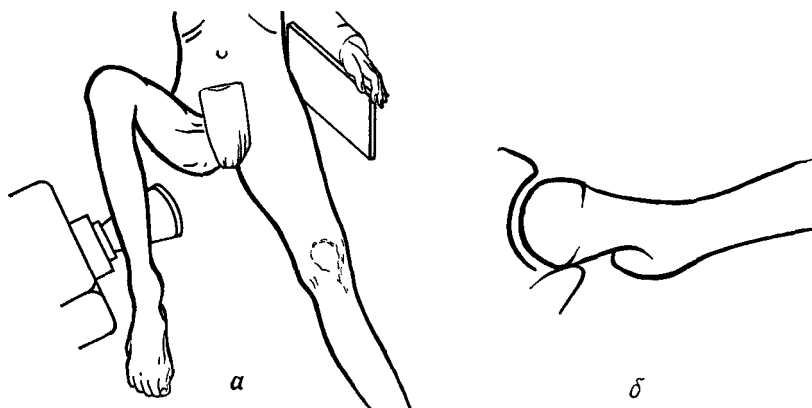


Рис. 356. Укладка больного для изготовления бокового снимка. Положение больного (а), схематическое изображение снимка (б)

(рис. 359), путем подбора соответствующего круга. Центр круга ишиометра будет являться центром головки. У ребенка приходится считаться с тем, что головка бедра образована в значительной мере хрящом; центр головки (рис. 360, с) располагается под эпифизарной пластинкой. Он одинаково удален от двух опознавательных точек — с наружной стороны от наружного края эпифиза головки (рис. 360, а), с внутренней — от медиального шейечного угла (шейечной «шпоры») (рис. 360, б).

Более точно форма полухрящевой головки и ее центр могут быть определены на контрастной артрограмме.

Изменение формы головки, например в результате аваскулярного некроза, проявляется у ребенка оседанием ядра окостенения, что можно распознать довольно рано с помощью индекса головки бедра.

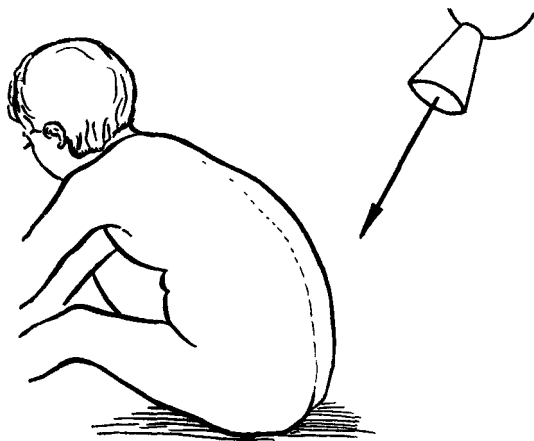


Рис. 357. Положение больного при изготовлении заднего снимка

Индекс головки бедра. Измеряют наибольшую высоту ядра окостенения головки бедра (А), ширину головки вдоль эпифизарной линии (Б) и отношение высоты головки к ее ширине умножают на 100. В нормальных условиях индекс головки немного меньше 50. Например, $(A-100) : B = 48$, индекс головки нормален.

При сплющивании ядра окостенения в результате ишемического некроза (болезнь Perthes, последствия травматического вывиха у ребенка, перелом шейки бедра и др.) индекс головки уменьшается иногда до 20, изредка он еще меньше.

У взрослых раннее распознавание аваскулярного некроза головки производят с помощью ишиометра. Рентгенологическое изображение головки сопоставляют с концентрическими кругами ишиометра. В нормальных условиях очертания округлой головки соответствуют коцентриче-

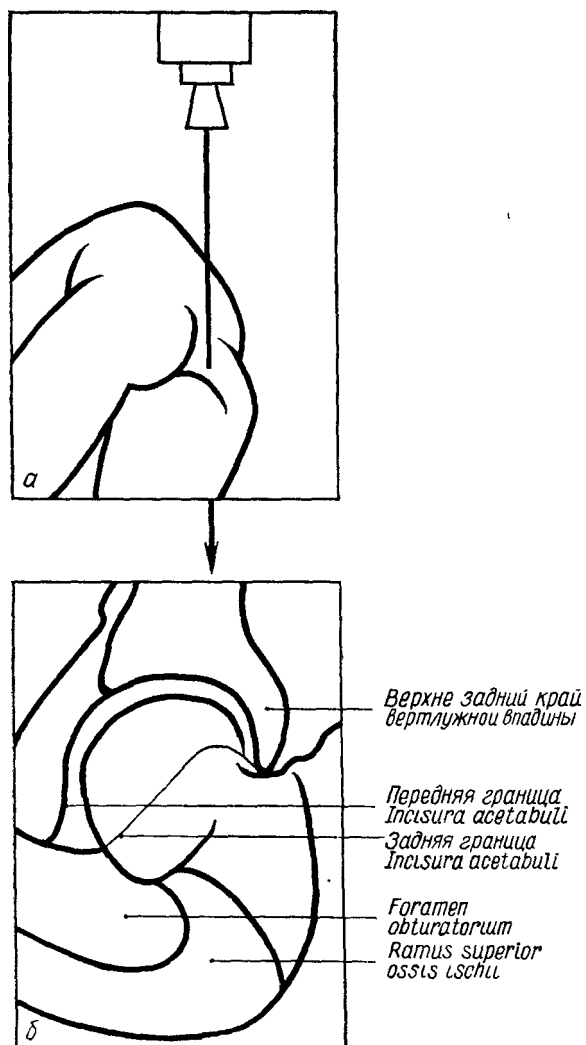


Рис. 358. Укладка больного (а) и схематическое изображение, (б) снимка в косой проекции

ским кругам ишиометра. Незначительное сплющивание головки хорошо заметно по нарушению соответствия между очертаниями головки и кругами ишиометра (рис. 361).

Шейка бедра. Ось шейки бедра — линия, соединяющая на рентгенограмме центр головки бедра с серединой шейки.

Середина шейки бедра. На рентгенограмме проводят дугу вокруг центра головки бедра радиусом, равным расстоянию от самой дистальной части шейки — *в* (конец наружного контура шейки возле большого вертела) до центра головки бедра — *С* (см. рис. 360); дугу продолжают до пересечения с внутренним контуром шейки — *г*. Середина шей-

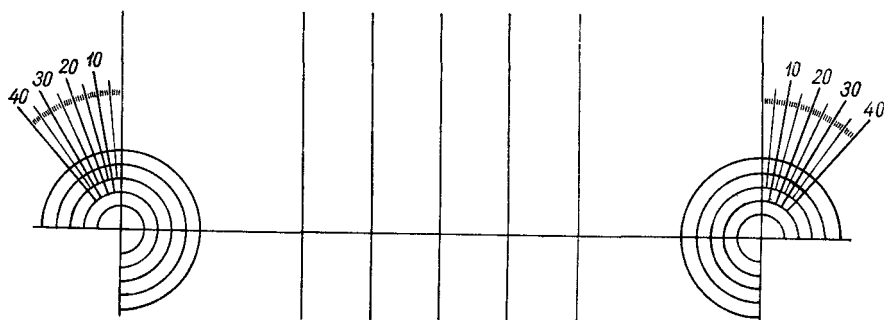
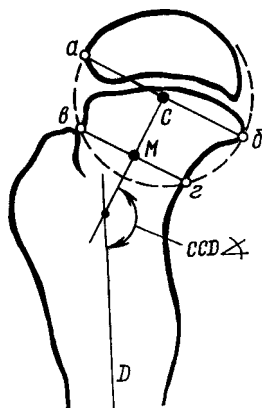


Рис. 359. Ишиометр из оргстекла для рентгенометрии тазобедренных суставов (0,5 натуральной величины)

ки находится на линии, соединяющей точки пересечения наружного (*в*) и внутреннего (*г*) контуров шейки бедра вычерченной дугой.

При варусной деформации проксимального конца бедра со значительным укорочением шейки ось шейки определяют следующим образом: через нижний край укороченной шейки проводят линию (*Da*), перпендикулярную оси диафиза до пересечения ее с последней (*г*) (рис. 362). Из центра головки (*С*) описывают дугу радиусом *Сг* до пересечения ее с наружным контуром шейки (*в*). Середина шейки при соха вага (*М*) находится на расстоянии, одинаково удаленном от указанных точек.

Ось диафиза бедра — линия, проходящая посередине между видимыми на рентгенограмме контурами диафиза бедра ниже вертельного массива.



Шеечно-диафизарный угол—угол инклинации шейки бедра, *ССD* по Muller (1957) — образован пересечением осей шейки бедра и диафиза (см. рис. 360).

Угол торсии проксимального конца бедра (*АТ*) — угол отклонения шейки бедренной кости от фронтальной плоскости, которая проходит через мышелки бедренной кости (транскондилярная плоскость). Обычно шейка с головкой от-

Рис. 360. Определение центра головки бедренной кости (*С*), центра шейки (*М*), оси шейки бедра (*СМ*), оси диафиза (*Д*) и шеечно-диафизарного угла (*ССD*); *a*, *b*, *в*, *г* — опознавательные точки

клонены кпереди — антеторсия и очень редко кзади — ретроторсия (рис. 363).

Оба угла — шейчно-диафизарный и антеторсии — меняются при развитии ребенка с известной закономерностью. Угол инклинации (шейчно* диафизарный угол) у плода в последние месяцы внутриутробного развития увеличивается, а после рождения начинает уменьшаться, достигая у взрослого 126—130°. К старческому возрасту шейчно-диафизарный угол делается еще меньше. Угол АТ при внутриутробном росте плода до рождения увеличивается и составляет к моменту рождения 35—40°. После рождения АТ начинает уменьшаться, достигая у взрослого 10—12°.




Рис. 361. Рентгенограммы тазобедренных суставов с наложенными на них ишиометрами: *a* — нормальные очертания головки и впадины (расположены параллельно concentрическим кругам ишиометра); *b* — сплющивание головки вследствие аваскулярного некроза: очертания головки утратили параллелизм с кругами ишиометра

Измерение углов инклинации (ССД) и антеторсии (АТ). Клиническое измерение угла антеторсии описано выше. Более точно антеторсия может быть измерена на рентгенограмме следующим образом:

1. На обычном передне-заднем снимке измеряют угол инклинации шейки бедра (шейчно-диафизарный угол, ССД). Величина угла, полученная измерением на снимке, является проекционной инклинацией, а не истинной, так как изображение шейки изменено на рентгенограмме проекционными условиями.

2. На специальном снимке, предназначенном для измерения антеторсии (изготовленном на подставке в положении сгибания в тазобедренных суставах до прямого угла и отведенных до 20° в каждом суставе, см. рис. 355), определяют проекционную антеторсию.

3. По таблице (рис. 364) находят истинные величины инклинации и антеторсии. Например, проекционный угол инклинации (Z ССД)

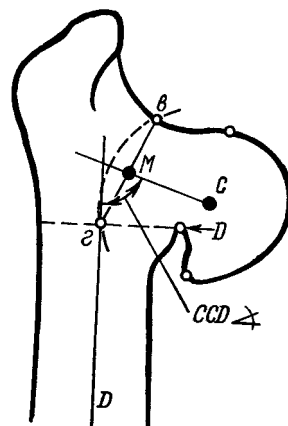


Рис. 362. Схематическое изображение соха вага. Определение оси шейки бедра и шейчно-диафизарного угла. Обозначения те же, что на рис. 360

по измерению на передне-заднем снимке равен 155°. Проекционный угол антеторсии (ZAT) по измерению на специальном снимке равен 45°. По вертикальному столбику таблицы (проекционный ZCCD) разыскивают 155°, по горизонтальному (проекционный ZAT) — 45°. На месте пересечения горизонтального и вертикального столбцов цифр находят истинные величины углов: \angle AT равен 58°, ZCCD равен 137°. Существуют и иные способы измерений и другие таблицы.

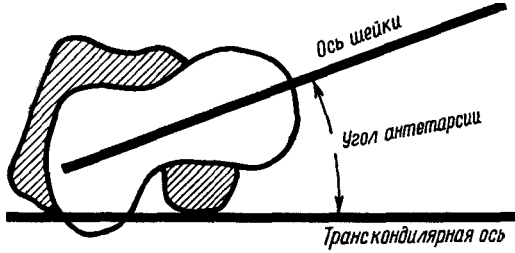


Рис 363 Угол антеторсии

Вертлужная впадина. Центр вертлужной впадины совпадает с центром круга, который проходит через три точки, лежащие во впадине. 1) через угол крыши вертлужной впадины, 2) через самую глубокую точку подвздошной кости на дне вертлужной впадины у детей, лежащую в области у-образного хряща, у взросло-

го — через внутренний контур дна вертлужной впадины и 3) через середину прямой, соединяющей нижний край «слезы» КБЫег с нижним углом вертлужной впадины на седалищной кости (рис. 365).

Угол проекционной антеторсии (правки / .AT1

	5°	10°	15°	20°	25°	30°	35°	40°	45°	50°	55°	60°	65°	70°	75°	80°
iftfte	4 01	9 100	15 100	20 100	25 100	30 99	35 99	40 98	45 97	50 96	55 95	60 94	66 94	71 93	76 92	81 91
шз.д.	5 105	9 105	15 104	20 104	25 103	31 103	35 102	41 100	46 100	51 99	56 98	60 97	65 96	70 95	75 94	80 92
1 ft*	5 110	10 110	16 109	21 108	27 108	33 106	38 106	44 105	49 104	55 103	61 101	67 99	73 98	79 97	85 95	91 93
11°	5 115	10 115	16 114	21 112	27 112	33 111	38 110	44 109	49 107	55 105	61 104	67 102	73 101	79 99	85 96	91 94
1JLr	6 120	11 119	16 118	22 117	28 116	33 115	38 114	44 112	49 110	55 108	61 106	67 104	73 103	79 101	85 98	91 95
	6 125	11 124	17 123	23 121	28 120	34 119	39 118	44 116	50 114	56 112	62 109	68 107	74 105	80 103	86 100	92 95
130°	6 130	14 129	17 127	24 126	29 125	35 124	40 122	46 120	51 117	57 116	63 114	69 112	75 109	81 107	87 104	93 96
185°	7 135	18 133	19 132	25 131	31 130	36 129	42 126	47 124	52 120	58 118	64 114	70 112	76 109	82 105	88 102	94 96
140*	7 139	18 138	20 137	27 135	32 134	38 132	44 130	49 127	53 124	58 120	63 117	68 114	74 111	79 107	84 103	89 97
145*	я 144	14 142	21 141	28 139	34 138	40 136	45 134	50 131	55 128	59 124	64 120	68 117	72 114	77 110	82 104	88 98
\ W	< 149	15 147	22 146	29 144	35 143	42 141	47 138	52 136	57 134	61 129	65 124	69 120	73 116	77 112	81 105	85 100
155*	9 154	17 152	24 151	32 149	40 148	48 145	54 142	59 139	64 137	68 132	72 128	76 124	80 119	84 115	88 108	92 102
ИЙГ	10 159	18 158	27 157	34 155	44 153	52 151	57 147	61 144	65 141	69 134	73 132	77 128	81 122	85 116	89 111	93 103
War	1» <<4	22 164	31 163	39 161	47 158	53 156	57 153	62 148	66 144	70 140	74 136	78 130	82 122	86 119	90 113	94 106
	16 111	27 167	37 166	46 164	53 163	58 159	63 157	67 154	71 150	75 145	79 142	83 134	87 130	91 122	95 118	99 113

Рис 364 Таблица для определения истинных углов антеторсии (AT) и инкликации (ССД) Изготовление снимков и измерение углов на рентгенограмме должно быть по возможности более точным В каждом квадратике по две цифры верхняя — истинная антеторсия, нижняя — истинный шеечно-диафизарный угол (угол инкликации)

В анатомически правильном тазобедренном суставе центр вертлужной впадины совпадает с центром головки бедренной кости ($\Gamma=B$) и очертания головки и впадины расположены концентрично. На рис. 365, *б* изображены условия при децентрированном тазобедренном суставе: центр вертлужной впадины (B) не совпадает с центром головки бедра (Γ), полукруглые очертания вертлужной впадины и головки децентричны.

Правильное центрирование головки и впадины обеспечивает нормальные статические и динамические отношения в тазобедренном суставе. Децентрированный тазобедренный сустав (после вправления вывиха,

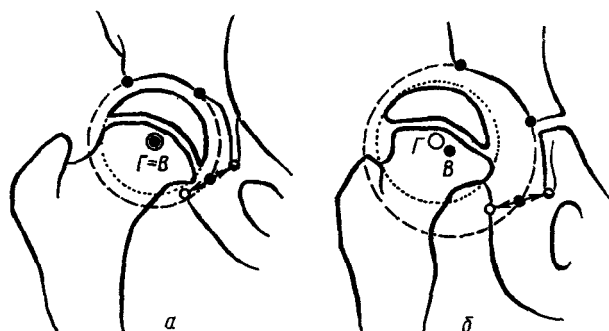


Рис. 365. Определение центра вертлужной впадины: *a* — нормальный тазобедренный сустав (центры головки и впадины совпадают, очертания головки и впадины концентричны); *б* — Децентрированный тазобедренный сустав (центры головки и впадины не совпадают, очертания головки и впадины не концентричны); Γ — центр головки, B — центр вертлужной впадины

ишемического некроза головки бедра, спонтанного эпифизиолиза и др.) предопределяет неблагоприятный исход лечения, омрачает отдаленный прогноз.

Глубину вертлужной впадины (индекс вертлужной впадины) определяют следующим образом. На передне-заднем снимке измеряют длину вертлужной впадины от верхнего до нижнего ее краев (e) и глубину

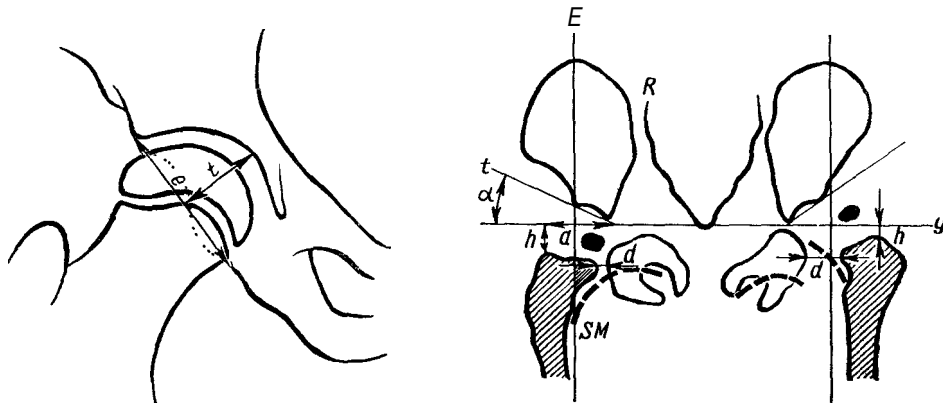


Рис. 366. Определение индекса вертлужной впадины (tie), где t — глубина впадины, e — ширина

Рис. 367. Угол наклона крыши вертлужной впадины на ПЗ снимке: Y — интраацетабулярная линия (Hilgenreiner), t — касательная к углу крыши вертлужной впадины, α — угол наклона крыши (ацетабулярный угол), E — линия Erlacher

впадины от середины линии, соединяющей верхний и нижний края впадины, до ее дна (t) (рис. 366). Отношение величин глубины впадины к ее длине называют индексом вертлужной впадины ($t: e$ — индекс впадины). У новорожденного индекс впадины равен 0,4; у взрослого — 0,6. Если индекс впадины меньше 0,5, то говорят о плоской впадине.

Для определения угла наклона крыши вертлужной впадины (ацетабулярного угла) измеряют ацетабулярный угол на рентгенограмме таза ребенка при неокостеневшем у-образном хряще, пользуясь обычным передне-задним снимком, еще лучше снимком, изготовленным на подставке (см. рис. 355). Согнутое положение выравнивает поясничный

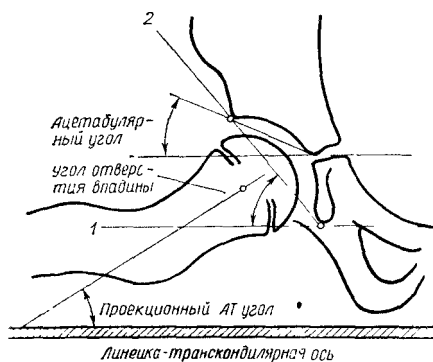


Рис. 368. Угол наклона отверстия вертлужной впадины во фронтальной плоскости: 1 — горизонтальная сторона угла, 2 — наклонная сторона угла. Снимок сделан на подставке (см. рис. 354)

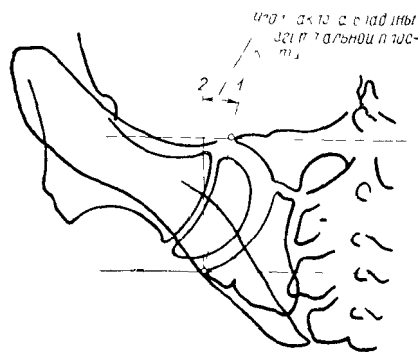


Рис. 369. Угол наклона отверстия вертлужной впадины в сагиттальной плоскости на заднем рентгеновском снимке (см. рис. 357): 1 — прямая, соединяющая передний и задний края вертлужной впадины, 2 — прямая, проведенная в сагиттальной плоскости через задний край вертлужной впадины

лордоз, меняющий величину угла наклона крыши впадины.

Для получения ацетабулярного угла проводят 1) линию, соединяющую наиболее каудально расположенные точки окостеневшей части подвздошной кости, так называемую интерацетабулярную линию (Hilgenreiner); 2) из указанных, каудально расположенных концов подвздошной кости проводят касательные к углам крыш вертлужных впадин. Угол, образованный пересечением касательной и ацетабулярной линий (открытый кнаружи), называется ацетабулярным углом или углом наклона крыши вертлужной впадины (α) (рис. 367, ПЗ снимок, рис. 368, снимок на подставке).

У нормального новорожденного угол наклона крыши (ацетабулярный угол) равен в среднем 25—29°. Угол наклона у грудного ребенка в связи с прогрессирующим окостенением таза от месяца к месяцу уменьшается. К одному году жизни угол равен в нормальных условиях у мальчиков 18,4°, у девочек—20,0°. К 5 годам жизни он бывает меньше 15,0° у детей обоего пола. Углы наклона крыши, превышающие средние цифры, означают задержку нормального окостенения, т. е. ту или иную степень дисплазии сустава. Незначительные отклонения от нормы исчезают обычно в первые месяцы жизни младенца.

Положение вертлужной впадины определяют по отно-

шению к фронтальной и сагиттальной плоскостям. Угол отверстия впадины во фронтальной плоскости измеряют на передне-заднем снимке, изготовленном на подставке при согнутых под прямым углом тазобедренных и коленных суставах (см. рис. 355).

Горизонтальная сторона угла (1) проходит через основание «слезы» КБЫет, косая (2) — соединяет основание «слезы» с углом крыши вертлужной впадины. Фигура «слезы» представляет собой рентгенографическое изображение recessus acelabuli (рис. 368), окостеневающего в детском возрасте. Угол отверстия вертлужной впадины подвержен значительным индивидуальным колебаниям.

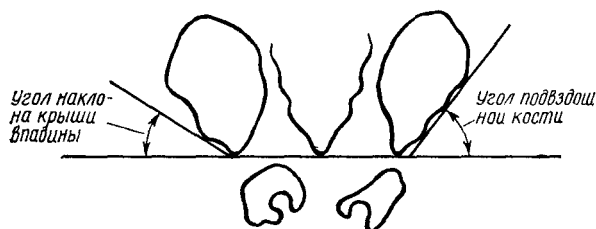


Рис. 370. Угол подвздошной кости и угол крыши вертлужной впадины

Угол входа во впадину в сагиттальной плоскости измеряют на задних снимках тазобедренного сустава (положение Chassard — Lapine, см. рис. 357). Снимки дают возможность определить угол наклона вертлужной впадины в сагиттальной плоскости. Сторонами угла наклона вертлужной впадины в сагиттальной плоскости являются: 1) прямая, соединяющая передний и задний края вертлужной впадины, и 2) прямая, идущая в сагиттальной плоскости к заднему краю вертлужной впадины. Вершина угла наклона лежит на заднем краю впадины (рис. 369).

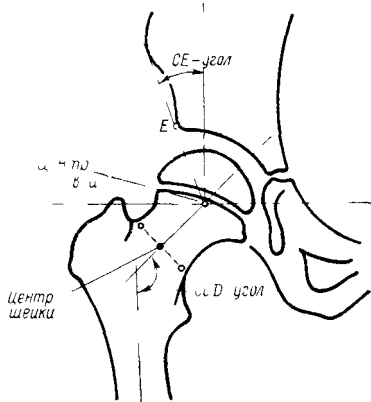
Угол подвздошной кости образован пересечением интерацетабулярной линии с касательной к наружному краю подвздошной кости. Последняя соприкасается с подвздошной костью в двух наиболее выдающихся кнаружи точках — на гребне подвздошной кости и в области вершины угла вертлужной впадины (рис. 370).

Показатели угла подвздошной кости таза и наклона вертлужной впадины облегчают распознавание отдельных форм энхондральных дизостозов и хондродистрофий. Их можно различить по характерным особенностям скелета таза, например для хондродистрофии, хондроэктодермальной дисплазии, энхондриального дизостоза характерно увеличение горизонтальных размеров таза с уменьшением угла подвздошной кости; при тазо-ключично-черепном дизостозе (dysostosis pelvico-cleido-cranialis) вертикальные размеры таза преобладают над горизонтальными.

При хромосомопатиях обнаруживаются нередко типичные изменения таза, прежде всего в расположении и в форме крыльев подвздошных костей. При синдроме Langdon — Down, трисомии 21 и других хромосомных aberrациях у 80% больных определяется типичная форма таза — высота крыльев подвздошной кости снижена, а боковые размеры, ширина крыльев увеличены. При синдромах Turner и Klinefelter, наоборот, крылья подвздошных костей расположены отвесно, они узкие. Подробнее о врожденных изменениях таза можно ознакомиться в монографии Kaufmann (1968)'.

Отношение головки бедра к вертлужной впадине. Об особенностях центрирования головки во впадине выше уже было сказано.

Центрально-краевой угол (угол Wiberg, ZCE)—угол, образованный пересечением вертикальной прямой с линией, соединяющей центр головки с углом вертлужной впадины (рис. 371). Он представляет собой показатель степени погружения головки бедренной кости в вертлужную впадину во фронтальной плоскости. Определяют угол Wiberg на передне-заднем снимке чаще всего при оценке результатов лечения врожденного вывиха бедра. Он может применяться также при исследовании таза Otto и прочих изменениях тазобедренного сустава.



Находят центр головки бедра (см. выше). Вершина угла Wiberg (ZCE) лежит в центре головки. Внутренняя сторона угла проходит через центр головки параллельно средней линии тела, наружная — через угол крыши вертлужной впадины, через точку, в которой наружный край впадины изгибается в краниальном на-

Рис. 371. Угол Wiberg (ZCE) показывает степень погружения головки в вертлужную впадину. Вершина угла находится в центре головки

правлении (*E*), т. е. там, где заканчивается костная поверхность опоры головки бедра. При незнании точного определения положения точки *E* пользуются чаще всего наиболее удаленной кнаружи точкой крыши вертлужной впадины, а не опорной суставной поверхностью. В таких случаях измеренный угол будет на несколько градусов больше истинного *CE* угла.

Нормальный *ZCE* у детей в возрасте от 4 до 13 лет бывает меньше 20° ; если он меньше 15° , то это патология. У взрослых угол равен 26° и больше, до 35° . Угол меньше 20° у взрослого патологичен. Он выявляет недостаточное развитие крыши вертлужной впадины после вправления вывиха. Между 20 и 25° лежат углы средних величин между нормальными и патологичными^ прогноз их неопределенный.

Плоскость наклона окостеневшей части вертлужной впадины. Степень наклона костной основы вертлужной впадины имеет большое значение для оперативного центрирования головки бедра с помощью деторсионной варизирующей остеотомии. Оптимальным наклон шейки бедренной кости считается в том случае, когда ее ось располагается отвесно к плоскости входа в вертлужную впадину.

Определение плоскости наклона окостеневшей части впадины: 1) проводят межвертлужную линию (Hilgenreiner); 2) из нижней точки окостеневшей части подвздошной кости вычерчивают прямую, параллельную средней линии тела до пересечения ее с нижним полюсом вертлужной впадины; 3) угол вертлужной впадины и ее нижний полюс соединяют прямой, определяющей степень наклона окостеневшей части впадины (рис.372).

Угол, образованный указанной прямой и продольной линией тела, на стороне вывиха меньше (20°), чем на здоровой (30°). При расчете угла варизации исходят из того, что ось шейки бедра должна распола-

гаться под прямым углом к линии, соединяющей нижний полюс впадины с углом вертлужной впадины.

Вспомогательные линии. Для оценки отношения головки бедра к вертлужной впадине пользуются мысленным построением вспомогательных линий на снимке. Последние позволяют отличить дисплазию тазобедренного сустава от подвывиха, подвывих от вывиха бедра.

Запирательно-бедренная дуга (дуга Shenton—Menard, SM). Дуга представляет собой мысленное продолжение краниального края запирательного отверстия на медиальный краевой контур шейки бедра. В нормальных условиях дуга Shenton—Menard переходит пло-

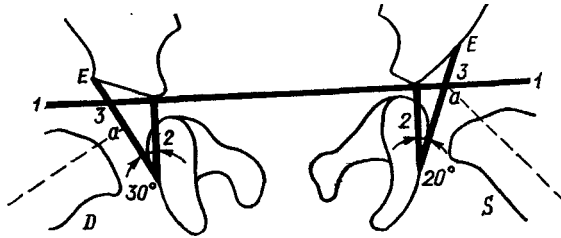


Рис. 372. Наклон окостеневшей части вертлужной впадины: / — межverteбpальная линия (Hilgenreiner), 2 — прямая, параллельная средней линии тела, 3 — прямая, соединяющая угол вертлужной впадины (E) с ее нижним полюсом. При нормальных условиях справа (D) ось шейки располагается под прямым углом к окостеневшей части входа во впадину. Слева (S) — диспластичная впадина, ось шейки располагается не под прямым углом к впадине

ской краниально выпуклой дугой с верхнего края запирательного отверстия на внутренний край шейки бедра (рис. 373). При вывихе или подвывихе в тазобедренном суставе дуга прерывается, ее продолжение кнаружи не переходит на внутренний край шейки бедра. Шейка бедра по отношению к дуге Shenton—Menard смещена краниально. Величина смещения шейки относительно запирательно-бедренной дуги указывает, насколько отодвинулась головка от вертлужной впадины.

Значение дуги Shenton—Menard в клинико-рентгенологическом исследовании вытекает из того, что она позволяет определить центрирование головки в вертлужной впадине при различных положениях ножек ребенка — при расположении их в оси тела, при разведении до угла 45—50° (положение по Lange) и до угла 90° (положение по Lorenz, Calve, рис. 374—376).

Иногда на рентгенограмме тазобедренного сустава грудного ребенка обнаруживается перед появлением в головке ядра окостенения пере-

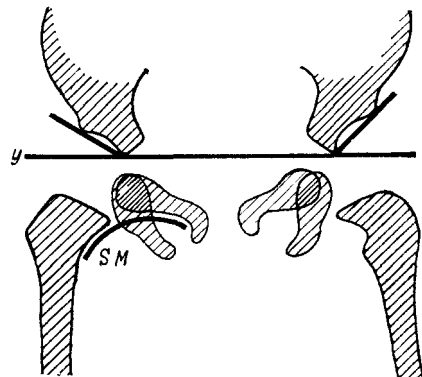


Рис. 373. Запирательно-бедренная дуга Shenton—Menard (SM); y — межverteбpальная линия

рыв дуги Shenton — Menard со смещением в противоположном направлении; внутренний край шейки бедра смещен каудально так, что продолжение дуги SM проходит выше края шейки. Это явление называют отрицательным Shenton—Menard (Stracker, 1961). Указанное смещение, вероятно, обусловлено неточной укладкой ребенка при изготовлении снимка, переразгибанием ножек и передним наклоном таза.

Дуга Calve. Ее диагностическое значение менее известно, чем дуги SM. Дуга Calve служит тем же целям, что и дуга Shenton—Menard, уточняет отношения головки бедренной кости к вертлужной впадине. Дуга Calve проходит в рентгеновском изображении тазобедренного су-

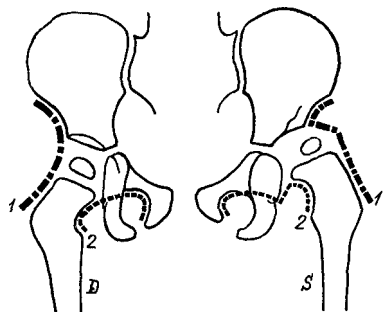


Рис. 374. Ориентирующие дуги Calve (1) и Shenton—Menard (2) при расположении ног в оси туловища в нормальных условиях (D) и при вывихе (S). Слева (S) на стороне вывиха дуги прерваны

става нормально по наружному краю крыла подвздошной кости. Мысленное продолжение ее в каудальном направлении проходит по верхнему (наружному) краю шейки бедренной кости (рис. 374—376).

Линия Hilgenreiner (межвертлужная линия, ацетабулярная линия, линия у-образного хряща, у-линия) — прямая, соединяющая оба нижних угла окостеневшей части подвздошной кости на у-образной линии хряща (рис. 367, 373 и др.).

Линия Erlacher (Ombredanne, Perkins) — отвесная прямая, проведенная через угол крыши вертлужной впадины параллельно средней оси тела (см. рис. 367).

Перечисленные вспомогательные линии дают возможность выявить следующие условия: 1) высоту стояния диафиза (расстояние видимого на рентгенограмме верхнего конца диафиза или ядра окостенения головки от линии Hilgenreiner — A); 2) отстояние вершины диафиза от нижнего угла подвздошной кости (a); 3) отстояние верхнего конца диафиза («шеечной шпоры») от края седалищной кости (d) (см. рис. 367).

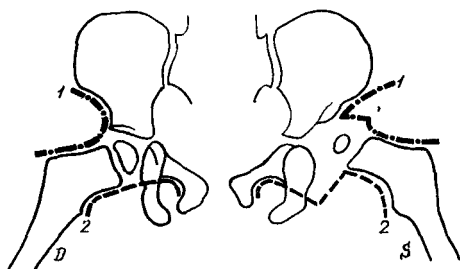


Рис. 375. Дуга Shenton — Menard и Calve при разведении ног на 45° в нормальных условиях (D) и при вывихе (S). Обозначения те же, что на рис. 374

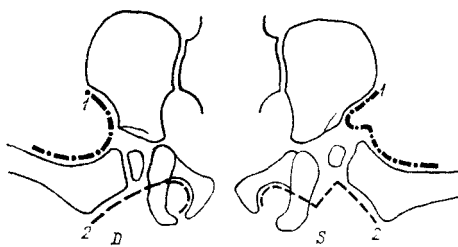


Рис. 376. Дуги Shenton—Menard и Calve при разведении ног на 90° (позиция Lorenz) в нормальных условиях (D) и при вывихе (S). Обозначения те же, что на рис. 374

Рентгенография тазобедренных суставов младенца. Укладка при рентгенографии. Рентгенография тазобедренных суставов у младенца первых месяцев жизни должна быть правильной. Асимметричное расположение таза извращает рентгенографическое изображение тазобедренного сустава, обуславливая неправильную трактовку данных. При укладке следует таз расположить симметрично так, чтобы 1) крылья подвздошных костей располагались на линии, лежащей под прямым углом к продольной оси тела младенца, 2) чтобы обе половины таза были одинаково удалены от кассеты, 3) чтобы крестец прилегал к кас-

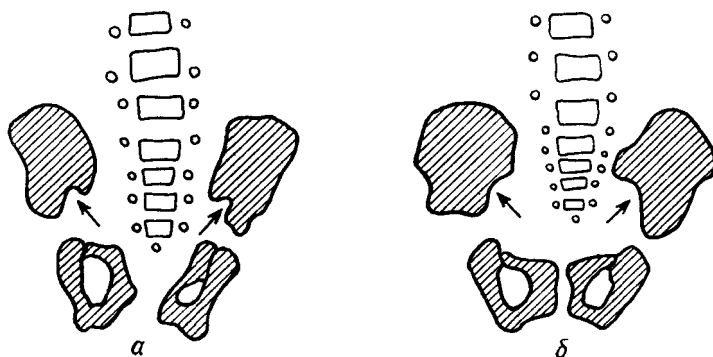


Рис. 377. Очертания тазовых костей младенца при правильной (а) укладке таза во время рентгенографии и при неправильной (б). Стрелкой обозначена седалищная вырезка

сете. У младенца первых недель жизни тазобедренные суставы удерживаются в слегка согнутом положении. Выпрямление ножек, производимое с целью придания тазу правильного положения, ведет к наклону таза кпереди, к искажению очертаний тазовых костей, в частности вертлужной впадины. Поэтому при изготовлении снимка ножки младенца должны быть немного согнуты в тазобедренных суставах (15°), слегка разведены, коленные чашки обращены кпереди.

При чтении рентгенограммы раньше всего следует выяснить, правильно ли был изготовлен снимок? Неправильная укладка проявляется: 1) неодинаковой величиной и формой крыльев подвздошных костей, 2) асимметричной конфигурацией *incisura ischiadica*. Если избыточный передний наклон таза, извращающий очертания тазобедренных суставов, отсутствует (крестец при изготовлении снимка прилегал к кассете, ножки были согнуты на 15°), то вход в таз по бокам крестца имеет заостренные очертания (рис. 377, а); при избыточном наклоне таза кпереди (крестец не прилегал к кассете, ножки насильственно были выпрямлены) очертания входа в таз возле крестца имеют вид тупого угла (рис. 377, б).

Рентгенологические признаки врожденного вывиха бедра до появления ядер окостенения в головках. До тех пор, пока ядра окостенения головки еще нет, обращают внимание при оценке состояния сустава на форму и положение уже окостеневших частей скелета. Опознавательными точками, дающими возможность определить локализацию невидимой на рентгенограмме хрящевой головки, являются: 1) угол крыши вертлужной впадины, т. е. точка, в кото-

рой крыша впадины заканчивается; 2) межвертлужная линия (Hilgenreiner) и 3) медиальный выступ видимого на рентгенограмме проксимального конца бедренной кости, так называемая «шеечная шпора».

От угла крыши вертлужной впадины на видимую часть бедра проводят каудально линию Erlacher (Ombredanne, Perkins). В нормальных условиях она должна попасть на середину или немного кнаружи от середины окостеневшего конца бедренной кости (рис. 378). Если линия Erlacher пересечет медиальную часть шейки или если «шеечная шпора» окажется расположенной кнаружи от указанной линии, то говорят об увеличенном отстоянии проксимального конца бедра от таза и тем са-

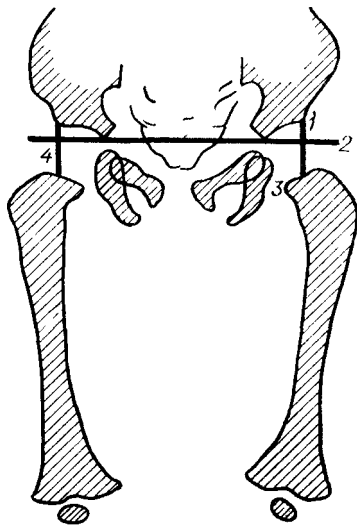


Рис. 378. Рентгенологические признаки врожденного вывиха бедра до появления в головках бедренных костей ядер окостенения: 1 — угол вертлужной впадины, 2 — интраацетабулярная линия (Hilgenreiner), 3 — медиальный выступ проксимального конца бешенной кости («шеечная шпора»), 4 — линия Erlacher в нормальных условиях пересекает середину или наружную часть видимого конца бедренной кости

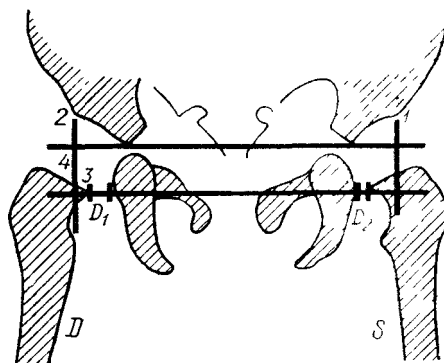


Рис. 379. Рентгенологические признаки врожденного вывиха бедра до появления в головках ядер окостенения: 1, 2 — углы вертлужных впадин, 3 — «шеечная шпора», 4 — линия Erlacher. Расстояние «шеечной шпоры» до седалищной кости D_1 больше $\epsilon > 2$ — правосторонний врожденный вывих бедра

мым о наружном смещении еще невидимой на рентгенограмме хрящевой головки (рис. 379). Измеряют расстояние между «шеечной шпорой» и наружной поверхностью тазовой кости. Для этого проводят через «шеечные шпоры» линию, параллельную межвертлужной линии, и определяют расстояние края седалищной кости от «шпоры» ($D_1 > D_2$). Удаленность выступа «шеечной шпоры» от таза указывает на степень смещения головки (предвывих, подвывих, вывих).

Врожденный вывих бедра нарушает нормальные темпы окостенения подвздошных костей. При двустороннем вывихе, когда в одном из суставов изменения резче выражены, чем в другом, например, когда в одном тазобедренном суставе — вывих, а в другом — подвывих или в одном — подвывих, в другом — дисплазия, то отстают в своем развитии все три кости таза — подвздошная, лонная и седалищная, больше на-

стороне с резче выраженными изменениями. Задержка развития проявляется замедленной оссификацией таза. Разница в оссификации тазовых костей у ребенка еще резче обнаруживается при одностороннем врожденном вывихе бедра, когда противоположный тазобедренный сустав здоров, что хорошо видно при сравнительной рентгенографии суставов.

Задержку окостенения трех тазовых костей, видимую на рентгенограмме, называют *дисплазией* тазобедренного сустава, которая, как полагают, предшествует эктопии головки бедра. Замедленное развитие лонной и седалищной костей не имеет, по-видимому, практического значения. Задержка же развития подвздошной кости имеет большое клиническое значение, так как при ней не развивается свод вертлужной впадины, удерживающий головку на месте. Нарушенное развитие вертлужной впадины называют ацетабулярной дисплазией. Причиной ацетабулярной дисплазии, уродующей свод (или, как говорят, крышу) впадины, является главным образом деформация хрящевого *labrum acetabulae* (лимбуса).

Рентгенологический признак ацетабулярной дисплазии — увеличенная крутизна свода (крыши) вертлужной впадины вплоть до полного исчезновения угла вертлужной впадины. Наклон крыши вертлужной впадины (т. е. темпы окостенения) в нормальных условиях соответствует возрасту ребенка — чем моложе ребенок, тем больше угол наклона крыши вертлужной впадины. Угол наклона крыши впадины, превышающий среднюю величину для данного возраста, означает ту или иную степень ацетабулярной дисплазии.

У новорожденного и у младенца до появления ядра окостенения в головке бедра угол наклона крыши вертлужной впадины на рентгенограмме равен 25—29°. Увеличение угла наклона свидетельствует об ацетабулярной дисплазии.

На скиаграмме врожденной дисплазии хорошо различимы асинхронная оссификация лонно-седалищных синхондрозов, неодинаковое отстояние «шеечной шпоры» от седалищной кости и разная величина углов крыши вертлужной впадины (рис. 380).

Третьим признаком вывиха До появления ядра окостенения головки является изменение отношений запирающей бедренной дуги (Shenton—Menard) к внутренней контуре шейки бедра. Эти отношения хорошо различимы в младенческом возрасте и даже у новорожденного (см. рис. 373). Отчетливее отношения дуги видны на рентгенограмме тазобедренного сустава в более старшем возрасте.

Подытоживая рентгенологические симптомы врожденного вывиха до появления в головке бедра ядра окостенения, следует назвать: 1) увеличение сравнительно с возрастной нормой угла наклона крыши вертлужной впадины (ацетабулярная дисплазия); 2) отношение линии Eglacher к проксимальному концу бедренной кости; 3) отстояние «шеечной шпоры» от наружного края седалищной кости; 4) перерыв дуги Shenton—Menard; 5) асимметрия формы крыльев подвздошных костей и седалищно-лонных синхондрозов.

Хорошим приемом для проверки полученных данных является рентгенограмма тазобедренных суставов, изготовленная при максимальном разведении ножек младенца. Продольная ось диафиза бедренной кости при вывихе располагается выше вертлужной впадины (рис. 381).

Рентгенодиагностика врожденного вывиха после появления в головке ядра окостенения. Появление ядра

окостенения в головке бедренной кости облегчает рентгенологический диагноз врожденного вывиха бедра. Для определения локализации ядра окостенения проводят интраацетабулярную линию (см. выше) и опускают на нее перпендикуляр (линию Erlacher) из угла крыши вертлужной впадины, продолжая его до пересечения с окостеневшей частью конца бедренной кости. В нормальных условиях ядро окостенения го-

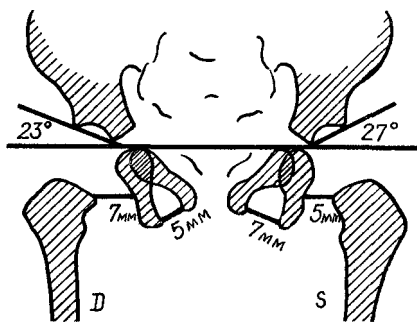


Рис 380 Врожденный вывих бедра у младенца Рентгенологические признаки дисплазии Ацетабулярный угол справа 23° , слева 27° Неравномерное окостенение лонно-седалищного синхондроза (справа 5 мм, слева 7 мм), отстояние «шеечной шпоры» справа 7 мм, слева 5 мм

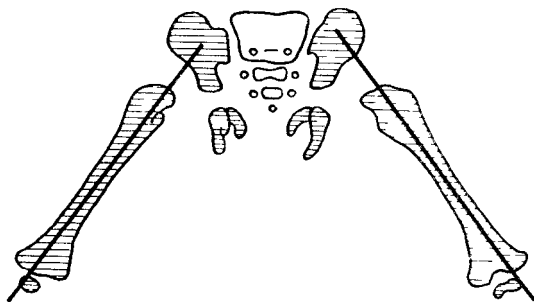


Рис 381 Врожденный двусторонний вывих бедер Ось диафиза бедренной кости, продленная по направлению к тазу, располагается выше вертлужной впадины (если снимок сделан при максимальном разведении ножек)

ловки бедра появляется и остается лежать большей своей частью во внутреннем нижнем квадранте креста, образованного пересечением линий межвертлужной (Hilgenreiner) и Erlacher (рис. 382). Если ядро окостенения лежит над межвертлужной линией или кнаружи от линии Erlacher, то имеется вывих (рис. 383).

Краниальное смещение ядра окостенения головки можно определить с помощью линии Lanz. Ее проводят через у-образный хрящ вертлужной впадины так, что она делит видимую на рентгенограмме щель между подвздошной и остальными костями таза на две равные части.

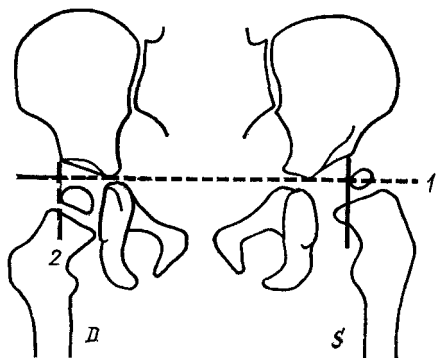


Рис 382 Скиаграмма тазобедренных суставов после появления в головках ядер окостенения- / — интраацетабулярная линия (Hilgenreiner), 2—линия Erlacher

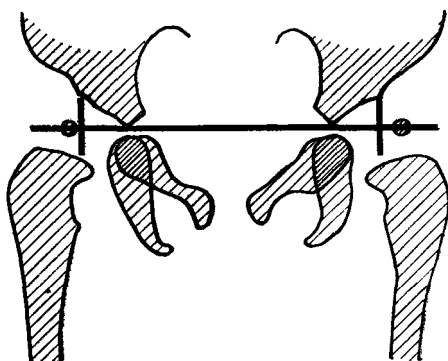


Рис. 383. Двусторонний врожденный вывих бедра. Ядра окостенения головок бедер лежат кнаружи от линии Erlacher

В нормальных условиях эта линия делит ядро окостенения пополам (рис. 384). Если линия Lanz проходит дистальнее ядра окостенения, то имеется вывих. При подвывихе линия пересекает нижнюю часть ядра головки. Раннее появление ядра окостенения отмечено в два-четыре месяца жизни младенца, обычно же оно наблюдается позже. При врожденном вывихе ядро окостенения появляется в головке бедра со значительным опозданием.

Ядро окостенения головки на стороне вывиха бывает меньше, чем на здоровой. На здоровой стороне оно растет быстрее, чем на вывихнутой, вследствие чего разница в величине между обеими сторонами увеличивается. В первые четыре месяца жизни разница может быть невелика, на 9—10-м месяце жизни ядро окостенения вывихнутой головки составляет обычно $\frac{2}{3}$ нормальной величины, к 12 месяцам жизни — половину. При двустороннем

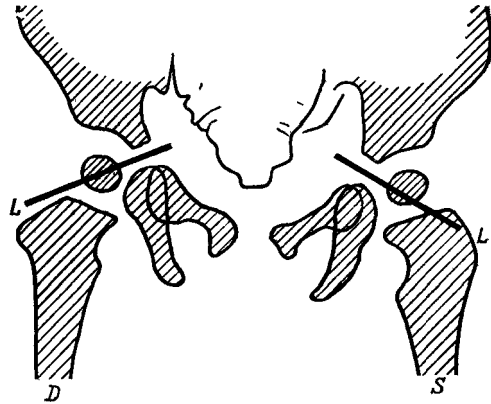


Рис 384. Отношение линии Lanz (L) к ядру окостенения головки бедра. Справа норма (D), слева подвывих (S)

вывихе величина ядер окостенения с обеих сторон различная, ядро окостенения меньше на стороне с большими изменениями (рис. 385).

Ведущие рентгенологические признаки врожденного вывиха бедра после появления в головках бедер ядер окостенения следующие (см. рис. 367, 386): 1) задержка нормального окостенения таза и бедренной кости (неравенство ядер окостенения головок, лонно-седалищных синхон-

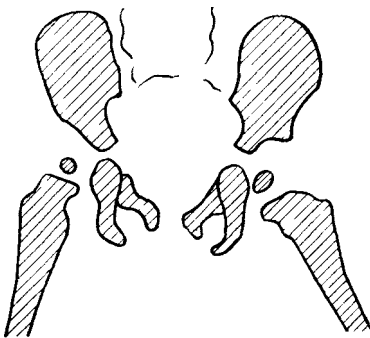


Рис. 385. Ядро окостенения головки на стороне вывиха меньше, чем на здоровой

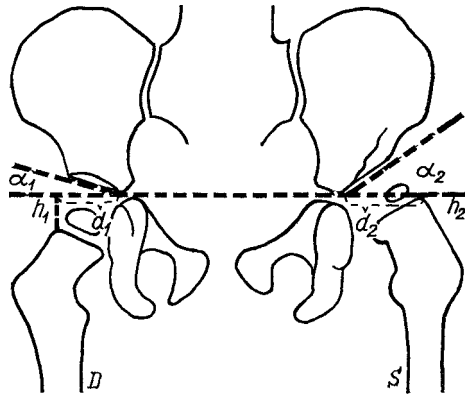


Рис. 386. Рентгенодиагностика врожденного вывиха бедра после появления ядер окостенения в головках бедер. Левосторонний вывих бедра (S). Высокое расположение уменьшенного ядра окостенения головки, увеличение наклона крышки вертлужной впадины (α_2), большее отстояние шейечной «шпоры» от седалищной (d_2)

диров, крыльев подвздошных костей); 2) замедленное формирование или остановка развития вертлужной впадины (большой угол наклона крыши вертлужной впадины—свыше 35° , иногда полное отсутствие угла вертлужной впадины — ацетабулярная дисплазия); 3) смещение кнаружи (от линии Eglacher) и кверху (от линии Hilgenreiner) ядра окостенения головки и вершины окостеневшей части большого вертела бедра; 4) увеличение расстояния между «шеечной шпорой» и седалищной костью свыше 7,5 мм; 5) перерыв дуг Shenton—Menard и Calve.

В более позднем возрасте, старше 18 месяцев жизни, вторичные изменения суставного комплекса бывают настолько значительными, что их необходимо выявлять и учитывать при составлении плана лечения врожденного вывиха бедра. Одновременно с вправлением вывиха иногда бывает необходима оперативная коррекция вторичных изменений суставного комплекса. Без коррекции вторичные изменения могут при вправлении привести к неправильной центрировке головки во впадине, обусловленной дискордантными изменениями головки и вертлужной впадины. Учитывают описанные выше особенности строения головки и впадины: 1) размеры, форму и положение головки бедра; 2) истинные углы — шеечно-диафизарный и антеторсии; 3) положение вертлужной впадины — угол входа во впадину во фронтальной и в сагиттальной плоскостях; 4) угол наклона крыши вертлужной впадины; 5) глубину впадины (индекс впадины).

Сравнительное сопоставление формы с положением головки бедра и вертлужной впадины дает возможность выявить до вправления взаимное их соответствие, надобность коррекции изменений и степень коррекции.

После вправления учитывают отношение головки к вертлужной впадине. Определяют: 1) центрирование головки во впадине; 2) центрально-краевой угол Wiberg (Z.CE); 3) плоскость наклона окостеневшей части вертлужной впадины; 4) угол наклона крыши впадины и 5) истинный шеечно-диафизарный угол.

Распознавание ранних стадий ишемического некроза головки бедренной кости (болезни Perthes, Legg, Calve) связано с известными трудностями. Характерными ранними рентгенологическими признаками заболевания является триада: а) уменьшение общих размеров и сплющивание ядра окостенения головки бедра; б) расширение в рентгеновском изображении суставной щели и увеличение расстояния между ядром окостенения головки и «слезой» КбЫлет и в) утолщение шейки бедра (рис. 387).

Исследование при подозрении на болезнь Perthes на ранних стадиях заболевания должно быть сравнительным, так как только сопоставление с противоположным, здоровым, суставом может выявить слабо выра-

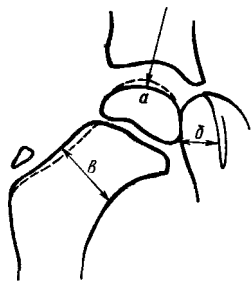


Рис. 387. Ранние рентгенологические признаки болезни Perthes (рентгенологическая триада симптомов): а — сплющивание головки бедра, б — расширение суставной щели между ядром окостенения головки и «слезой» Kohler и в — утолщение шейки бедра

женные к этому времени изменения. Стадийность развития болезни Perthes представлена на рис. 388.

Своевременное распознавание спонтанного эпифизиолиза при рентгенологическом исследовании имеет большое значение, так как только раннее лечение обеспечивает удовлетворительный исход. В начальной стадии эпифизиолиза (*epiphysiolysis imminens*), когда головка еще мало сдвинута и линия, идущая вдоль верхней поверхности шейки бедра, дает неопределенные данные о сдвиге эпифиза, основное значение для диагноза имеет состояние хрящевой эпифизарной пластинки. Она расширена, разволокнена и деформирована (рис. 389). Метафизарная

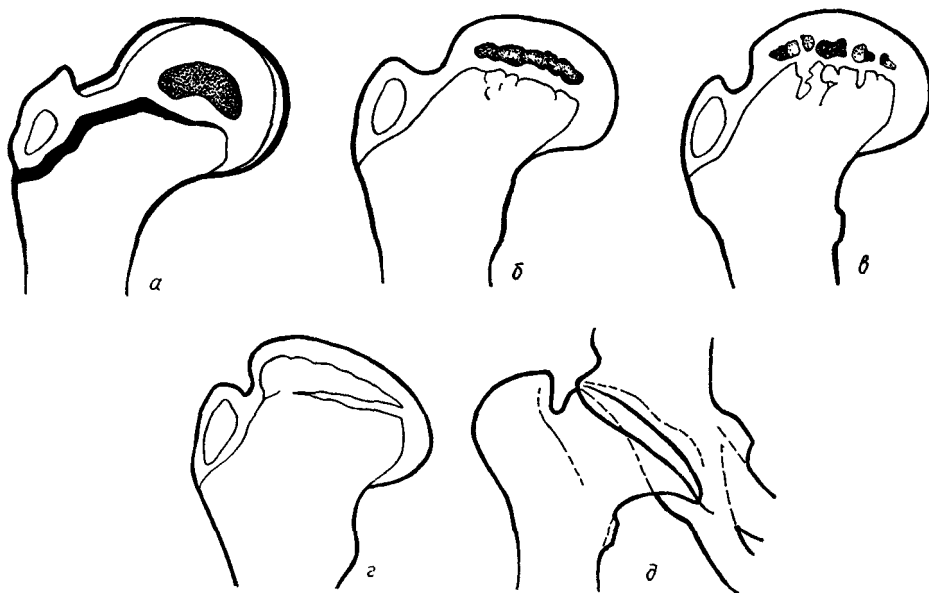

Рис. 388. Схематическое изображение стадийности болезни Perthes: *а* — некроз головки, *б* — флоридная стадия, *в* — фрагментация и *г* — восстановление омертвевшей головки, *д* — конечная стадия

зона разрыхлена, поротична, а контуры капсулы, обнаруживаемые иногда над верхней поверхностью шейки, имеют выпуклые очертания (рис. 390).

Вторую стадию эпифизиолиза (*epiphysiolysis incipiens*) с небольшим сдвигом эпифиза характеризуют следующие рентгенологические симптомы: 1) уплощение верхнего контура «шейка-головка» с исчезновением перегиба от головки к шейке; линия, проведенная по верхней поверхно-

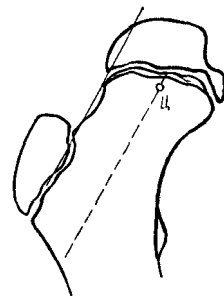


Рис. 389. Схематическое изображение ранней стадии спонтанного эпифизиолиза (*epiphysiolysis imminens*). Неправильная форма и неравномерная ширина эпифизарной пластинки (*ц* — центр головки)

сти шейки, располагается вне головки или пересекает видимую часть головки у самого ее края; 2) периостальные костные отложения по медиальному, нижнему краю шейки (рис. 391); 3) на аксиальном снимке (рис. 392) основание эпифиза образует в норме с осью шейки бедра угол (E), равный $85-90^\circ$. При смещении эпифиза угол этот делается меньше 85° . Степень смещения определяется разницей между нормальным углом и полученным при измерении. Например, при измерении угол между основанием эпифиза и осью шейки бедра равен 70° . Зная нормальный угол ($85-90^\circ$), можно определить величину смещения: $85^\circ - 70^\circ = 15^\circ$; 4) высота эпифиза по сравнению с нормальной стороной уменьшена; центр головки располагается под осью шейки (рис. 393).

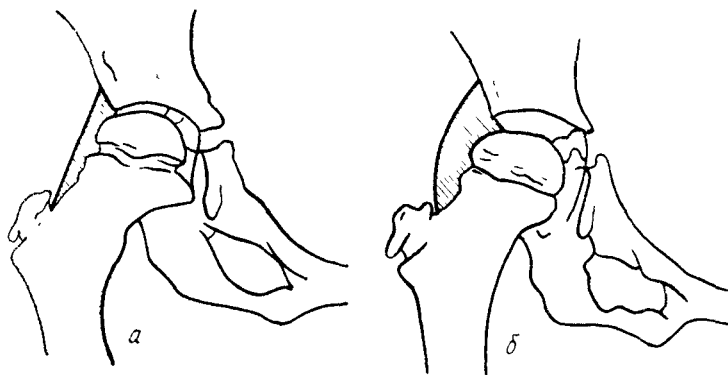


Рис. 390. Капсула тазобедренного сустава в рентгенологическом изображении: с — нормальные отношения, б — выпот в суставе

При развитых эцифизиолизах с большим смещением головки учитывают следующие рентгенологические изменения: на передне-заднем снимке — смещение центра головки относительно оси шейки бедра и отношение линии, проведенной по верхней поверхности шейки бедра к эпифизу (см. рис. 392—394), — заднее смещение эпифиза. Степень смещения эпифиза может быть определена: 1) измерением на передне-заднем снимке расстояния, пройденного сместившейся вдоль эпифизарной линии головки (в долях диаметра основания головки) и 2) измерением

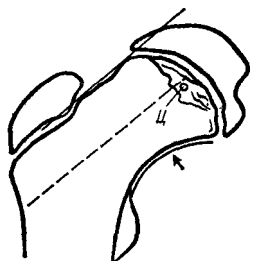


Рис. 391. Начальная стадия сползания эпифиза — смещение центра головки ($Ц$) с оси шейки, уплощение контура Шейка-головка>, расширение эпифизарной пластинки, аппозиционное нарастание кости по поверхности шейки (стрелка)

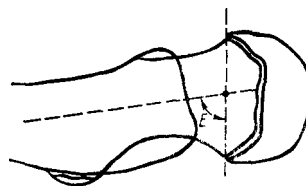


Рис. 392. Нормальные отношения между головкой и шейкой бедра на аксиальном снимке. Основание эпифиза образует с осью шейки угол (E), равный $85-90^\circ$

угла, образованного на аксиальном снимке пересечением оси шейки с основанием сместившейся головки (рис. 394).

Рентгенологическое исследование должно определить: 1) темпы развития деформации (медленные, быстрые и внезапные); 2) некроз суставного хряща (сужение суставной щели, субхондральной остеопороз — клиническое ограничение подвижности в суставе); 3) некроз головки после быстрого соскальзывания, закрытого вправления или субкапитальной остеотомии и 4) начинающийся коксартроз — обычный исход невправленного спонтанного эпифизиолиза. Большое смещение эпифиза

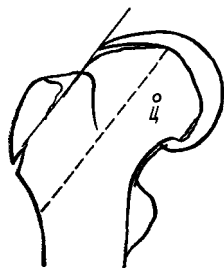


Рис. 393. Выраженный эпифизиолиз на передне-заднем снимке. Значительное смещение центра головки (Ц) с оси шейки, утолщение шейки

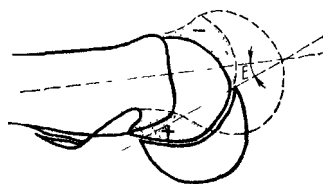


Рис. 394. Значительно выраженный эпифизиолиз головки на аксиальном снимке. Уменьшение угла эпифиза ($\angle = 22^\circ$). Перестройка шейки бедра путем аппозиции костной ткани на одной стороне (+) и резорбции (—) на другой. Аппозиция и резорбция протекают параллельно смещению головки

ведет к более раннему и тяжелому изменению сустава, к резко выраженному коксартрозу.

Изготовленный в соответствующих условиях рентгеновский снимок дает возможность обнаружить изменения в мягких тканях, окружающих сустав. Воспалительные изменения в капсуле тазобедренного сустава обнаруживаются над шейкой бедренной кости в виде округлого затемнения, прилегающего к шейке (см. рис. 390).

Артрография тазобедренного сустава. Контрастная артрография тазобедренного сустава — ценный метод исследования, расширяющий наши знания в патологии различных заболеваний, в частности врожденного вывиха бедра. С успехом она применяется также при болезни Perthes и др. Ценность артрографии состоит в том, что она дает возможность увидеть на рентгенограмме изменения тех элементов сустава, которые не видны на обычных снимках. На контрастной артрограмме видны внутренние очертания капсулы, хрящевой край впадины (labrum acetabulae), состояние вертлужной впадины и др.

Техника артрографии. Пункцию производят при врожденном вывихе бедра в зависимости от условий — снизу, снаружи или сверху. У маленьких детей, в возрасте около одного года, наиболее удобна нижняя пункция со стороны промежности. При больших изменениях в суставе более надежна верхняя пункция. Асептика должна быть такой же тщательной, как и при операции на суставе.

При нижней пункции (промежностная пункция) ассистент сгибает ножки ребенка в тазобедренных суставах и немного ротит их кнаружи. Такое положение ножек дает возможность расширить при малом смещении головки узкую щель в нижней части сустава.

При разведении ножек под тяжем приводящих мышц появляется глубокая ямка; укол производят в вершину ямки. Перед уколом в вершине ямки пальцем прощупывают нижний край вертлужной впадины и, «ориентируясь на него, вкалывают иглу. Игла должна быть направлена параллельно плоскости стола, на котором лежит ребенок, и средней линии его тела. Прокол капсулы обычно ощущают как преодоление небольшого препятствия, уступающего легкому нажиму. После того как предположительно игла проникла в полость сустава, следует немного, секунд пять-шесть, выждать. При правильном положении иглы в суставе

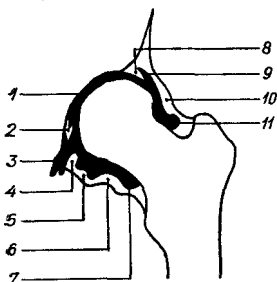


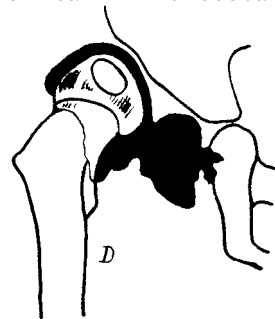
Рис. 395. Схематическое изображение артрограммы тазобедренного сустава: 1 — суставная щель, 2 — связка головки, 3 — recessus acetabuli, 4 — impressio lig. transversi, 5 — recessus articularis inferior, 6, 10 — impressio zonae orbicularis, 7, 11 — recessus colli, 8 — labrum acetabulare, 9 — recessus articularis superior

яз ее отверстия иногда начинает каплями вытекать синовиальная жидкость, липкая, тянущаяся нитями, скользкая на ощупь. Если синовиальная жидкость не вытекает из иглы, то делают пробу, удостоверяющую правильное положение иглы. Контрольной рентгенограммы не следует делать.

Проба, определяющая положение иглы, состоит в следующем. Иглу соединяют шприцем объемом 10 мл, наполненным 0,25%-ным раствором новокаина, и вводят раствор в сустав. Если игла находится в полости сустава и поршень шприца движется свободно, то увеличивающееся внутрисуставное давление выталкивает поршень обратно. В шприце появляется жидкость с плавающими в ней хлопьями. Если поршень не выталкивается, то его оттягивают. Появление в шприце жидкости с хлопьями удостоверяет правильное положение иглы. Если игла располагается вне полости сустава, то оттягивание поршня не наполняет шприц жидкостью. Перед введением контрастного вещества желательнее удалить введенный в полость сустава раствор новокаина.

У детей старше 18 месяцев пункцию лучше производить снаружи под "большим вертелом, вкалывая иглу впереди бедренной кости. Иглу направляют поперек продольной оси тела или немного косо, краниально. Наложение иглы проверяют тем же способом, что и при первом способе.

Пункция сустава у детей в возрасте 9—10 лет при заполненной рубцами полости капсулы и спайках в перешейке по описанному способу может оказаться неэффективной. Более надежна IV тааих случаях верхняя пункция. Прощупывают на крыле подвздошной кости вывихнутую головку бедра и длинную иглу вкалывают между крылом левдздошной кости и головкой. При пункции



"Рек. 396. Артрограмма правого (D) тазобедренного сустава при врожденном вывихе бедра. Хорошо выраженный лимбус

головку бедра желательнее удерживать большим и указательным пальцами. Правильность положения проверяют введением в полость сустава 0,25%-ного раствора новокаина.

Для контрастирования пользуются кардиотрастом, уротрастом или иным веществом. Контрастное вещество задерживается в суставе 10—15 мин.

Для того чтобы понять изменения, наступившие в суставе, необходимо знать детали нормальной артрограммы тазобедренного сустава (рис. 395). При врожденном вывихе бедра на артрограмме определяют: 1) состояние дна вертлужной впадины, 2) особенности перешейка, 3) по-

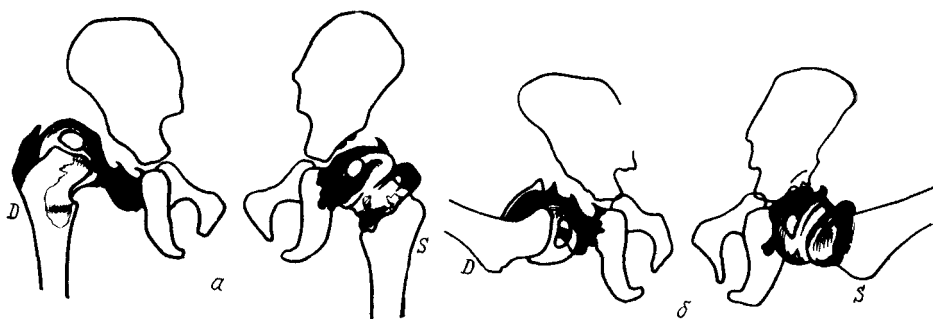

Рис. 397. Артрограммы обоих тазобедренных суставов до (а) и после (б) вправления: S — подвывих, D — вывих, лимбус ввернут внутрь вертлужной впадины

ложение лимбуса — *limbrum acetabulare* (отдавленное к крылу под* вздошной кости, ввернутое внутрь впадины, приращенное ко дну впадины), а также состояние лимбуса (утончен, гипертрофирован и др.). Деформация и стойкие изменения лимбуса появляются очень рано; у ребенка 8—10 месяцев жизни при врожденном вывихе бедра лимбус обычно бывает изменен. Примеры изменений, обнаруживаемых на артрограмме, иллюстрируют рис. 396, 397, а, б.

КОЛЕННЫЙ СУСТАВ

Заболевания и повреждения коленного сустава разнообразны, они часто встречаются в клинической практике. Могут возникнуть поражения сустава на основе травматических инфекционно-воспалительных, дегенеративных и врожденных причин. Чаще всего приходится сталкиваться с травматическими поражениями коленного сустава, многообразными по локализации и степени повреждения. Симптомы вторичных, дегенеративных изменений могут маскировать клинические признаки породившего их поражения, создавая известные трудности в распознавании основного заболевания. Отграничить симптомы первичного поражения от вторичных симптомов, обусловленных наслаивающимися дегенеративными изменениями, иногда довольно трудно.

Коленный сустав представляет собой комплекс структур, объединенных функциональным единством. Многие признаки и симптомы повреждений коленного сустава являются общими для нескольких травматических повреждений. Несмотря на это, очень важен ранний точный диагноз, дающий возможность своевременно начать лечение. Немало суставов оказалось невосстановимо пораженными в результате ошибоч-

ного диагноза и, следовательно, необоснованного или несвоевременного лечения.

Чем раньше после повреждения колена будет исследовано, тем легче поставить правильный диагноз, так как в свежем случае повреждения больной точнее может указать место наибольшей болезненности. Патологическая подвижность тотчас после травмы может быть определена раньше, чем мышечный спазм фиксирует сустав. После исчезновения острых симптомов приходится возлагать надежду на анемнез, который часто бывает туманным. Первой задачей исследования поврежденного коленного сустава является выяснение механогенеза повреждения, т. е. характера и направления действовавшего насилия. Необходимы точные детали происшествия, а не догадки и умозаключения, что, например, у больного разрыв мениска только потому, что повреждение наступило во время игры в футбол.

Различают ряд условий, вызывающих повреждение коленного сустава: 1) насильственное боковое выгибание коленного сустава вызывает повреждение боковой связки внутренней или наружной на стороне, противоположной форсированному давлению. Если насилие было значительным, то в одно и то же время могут разорваться одна или обе крестообразные связки, а иногда и внутренний мениск; 2) вращающее насилие обуславливает повреждение мениска; 3) насильственное переизгибание коленного сустава повреждает переднюю крестообразную связку или отрывает переднюю ость большой берцовой кости; 4) прямой удар спереди может вызвать ушиб колена, повреждение суставного хряща, перелом надколенника.

Повреждение коленного сустава. Боковое форсированное насилие. Разрыв внутренней боковой связки (*ruptura lig. collaterale tibiale*). Внутренняя боковая связка повреждается чаще других связок коленного сустава. Повреждение может произойти в любом месте связки: проксимально, в области ее прикрепления к внутреннему мыщелку бедренной кости под аддукторным бугорком; дистально, где связка прикрепляется к мыщелку большой берцовой кости, и на протяжении — над линией сустава (реже).

Чаще всего при форсированном боковом насилии внутренняя связка отрывается от внутреннего мыщелка бедренной кости в семь раз чаще, чем от мыщелка большой берцовой кости. Если разрыв происходит на уровне линии сустава, где внутренняя связка сращена с мениском, или вблизи прикрепления ее к большой берцовой кости, то, вероятно, имеется одновременное повреждение внутреннего мениска. Иногда при отрыве верхнего конца внутренней боковой связки вместе с ней отрывается хорошо прощупываемый кусочек кости. При отрыве связки в области ее прикрепления, особенно нижнего, оторванный конец может вернуться внутрь коленного сустава и тогда выздоровление при консервативном лечении невозможно.

Тщательное и полное исследование должно быть проведено возможно раньше, лучше всего непосредственно после повреждения. Ранний диагноз важен не только потому, что в это время легче всего поставить правильный диагноз, но и вследствие того, что оторванная и ущемленная внутри сустава связка в первые дни после повреждения может быть легко из сустава извлечена, а разорванная на протяжении — с успехом сшита. Если больной с таким повреждением был уложен перед установлением точного диагноза в постель на несколько дней, то лучшие возможности для лечения упущены.

Различают полный разрыв внутренней боковой связки и неполный, частичный. При частичном разрыве, когда в повреждение вовлечен только глубокий слой связки, исследование обнаруживает умеренное патологическое отведение голени в коленном суставе; попытка насильственно увеличить патологическое отведение вызывает сильные боли и области повреждения. Болезненность при ощупывании распространяется на всю связку, но особенно резкой она бывает в зоне разрыва. Больной при неполном разрыве внутренней связки может иногда ходить, хотя и с осторожностью. Полный разрыв связки распознать нетрудно. Больной жалуется, что при попытке нагрузить ногу, колено прогибается внутрь. Сустав содержит умеренное количество жидкости (гемар-

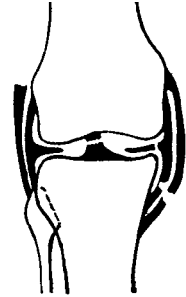

Рис. 398. «Несчастливая триада»: разрыв внутренней боковой связки (внутреннего и наружного ее слоев) вблизи прикрепления к большой берцовой кости, внутреннего мениска и передней крестообразной связки

троз) — кровь через разрыв наружного слоя просачивается, окрашивая подкожную клетчатку. Патогномичным симптомом для полного разрыва является значительное патологическое наружное отклонение голени, обнаруживаемое при исследовании устойчивости сустава. В свежих случаях патологическая боковая подвижность бывает больше, чем в несвежих. Через некоторое время боковое раскачивание голени может уменьшиться вследствие рефлекторного мышечного напряжения, если разорвана только одна боковая внутренняя связка. Попытка произвести пассивное отведение в коленном суставе вызывает сильные боли с внутренней стороны сустава. Обширное боковое раскачивание голени в коленном суставе при свежем и несвежем повреждении указывает на двойной разрыв связок — внутренней боковой и передней крестообразной.

Разрыв передней крестообразной связки (и задней), а также мениска может произойти как при полном, так и при частичном разрыве внутренней боковой связки. Триада повреждения внутренней боковой связки, передней крестообразной и внутреннего мениска довольно обычна и требует внимательного исследования всякий раз, когда повреждена внутренняя боковая связка, а в несвежих случаях, когда поврежден внутренний мениск (рис. 398).

Разрыв наружной боковой связки (*rupturalig. collateralae fibulae*). Связка прикреплена проксимально выше наружного мыщелка бедренной кости, над ямкой для сухожилия подколенной мышцы, дистально — к головке малой берцовой кости. Она находится в тесных отношениях с двуглавой мышцей бедра (*m. biceps femoris*), сухожилие которой вместе с илюотибиальным трактом (*tractus iliotibiale*) укрепляет ее. Повреждения наружной боковой связки менее обычны, чем внутренней; они возникают при форсированном приведении голени в коленном суставе или ударе, нанесенном в область колена изнутри. Разрыв связки может произойти в любом месте, но в области ее нижнего прикреп-

ления он встречается чаще всего. Иногда вместо разрыва связки отрывается фрагмент головки малой берцовой кости, то место, где прикрепляется наружная связка. Диагноз может быть поставлен по появлению болей и болезненной чувствительности к давлению на одном из концов связки, при попытке произвести пассивное приведение голени и ощупывание. Боковая неустойчивость при нагрузке обнаруживается при полном разрыве связки, который довольно часто осложняется параличом общего малоберцового нерва.

Разрывы внутренней и наружной боковых связок, возникающие при соответствующем направлении удара в область коленного сустава, могут осложняться переломом мыщелков большой берцовой кости — наружного — при разрыве внутренней боковой связки и внутреннего — при повреждении наружной. Иногда перелом мыщелка наступает раньше, чем порвется боковая связка, тогда связка может остаться целой, т. е. не разорваться.

Синдром Pellegrini—Stieda представляет собой посттравматическую оссификацию параартикулярных тканей, возникающую в области внутреннего мыщелка бедра. Заболевание обычно наблюдается у мужчин молодого возраста, перенесших травматическое повреждение коленного сустава. Повреждение может быть легким или тяжелым, прямым или непрямым. После исчезновения острых симптомов повреждения может наступить период улучшения, но полного восстановления коленного сустава не происходит — разгибание в коленном суставе остается ограниченным. Иногда над внутренним мыщелком прощупывается болезненное уплотнение.

Форсированное вращающее насилie. Разрывы менисков являются самым частым внутренним повреждением коленного сустава. Обычно повреждается внутренний мениск, разрывы которого встречаются в восемь раз чаще, чем наружного. Анализ обстоятельств, обусловивших разрыв мениска, иначе говоря, выяснение механогенеза повреждения, имеет большое значение при распознавании свежих и особенно несвежих повреждений менисков. Механизм разрыва внутреннего мениска типичен — насильственное вращение суставной поверхности большой берцовой кости по отношению к мыщелкам бедра. Разрыв происходит обычно в следующих условиях: 1) колено несет нагрузку, т. е. является опорным в момент повреждения; 2) коленный сустав при действующем насилie слегка согнут; 3) в суставе происходит форсированное вращение.

Разрыв мениска может произойти у стоящего на коленях при резком повороте туловища, при ходьбе или беге в нагруженной ноге. Значительно реже мениск разрывается по другому механизму, например при отводящем насилie, приложенном к разогнутому коленному суставу. Повреждения внутреннего мениска могут быть следующими: 1) разрыв самого мениска, 2) разрыв связки, фиксирующей внутренний мениск, 3) разрыв патологически измененного мениска.

Разрыв внутреннего мениска. Чаще всего встречается типичное продольное повреждение, при котором отрывается средняя часть мениска, а концы, передний и задний, остаются неповрежденными; называют его разрывом по типу «ручки лейки». Поперечные разрывы переднего или заднего рога также довольно часты. Поперечные разрывы в центре мениска, под внутренней боковой связкой, встречаются реже.

Часть мениска, оторванная при повреждении, может сместиться и занять в суставе неправильное положение, ущемившись между сустав-

ными поверхностями большой берцовой и бедренной костей. Ущемление блокирует сустав в вынужденном положении, согнутом. Отрыв и ущемление переднего рога внутреннего мениска блокируют коленный сустав так, что конечные 30° разгибания делаются невозможными, ущемление при разрыве по типу «ручки лейки» ограничивает последние 10—15° разгибания. Блокада сустава при ущемлении разорванного мениска не ограничивает сгибания коленного сустава. Оторванный задний рог очень редко блокирует коленный сустав.

Блокада сустава бывает обычно временной; разблокирование восстанавливает все движения в суставе. Разрывы переднего рога и по типу «ручки лейки» протекают нередко с рецидивирующими блокадами, возникающими при ротации голени, т. е. при том же механизме, при котором наступил разрыв. Иногда колено «выскакивает», по словам больного, без известной причины при ходьбе по ровной поверхности и даже в постели, во сне. Смещение оторванного заднего рога вызывает у больного иногда ощущение «подгибания» коленного сустава.

Разрыв мениска сопровождается выпотом в коленном суставе, который появляется через несколько часов после повреждения; он обусловлен сопутствующим повреждением синовиальной оболочки сустава. Последующие рецидивы атак блокады и «подгибания» также протекают с выпотом в суставе; чем чаще происходят блокады и «подгибания», тем меньше последующая трансудация в суставе. Может наступить такое состояние, когда после привычной блокады выпот уже не определяется.

При первичном повреждении мениска очень важно дифференцировать травматический синовит от травматического гемартроза, так как последний подразумевает наличие серьезного сопутствующего повреждения связок или кости. Разрыв мениска, как уже упоминалось, может сочетаться с повреждением внутренней боковой связки и передней крестообразной («несчастливая триада», см. рис. 398).

Разрыв связки, фиксирующей внутренний мениск (вечной связки), может произойти без повреждения самого мениска. Оторванный мениск при разгибании коленного сустава может ущемиться между суставными поверхностями и подвергнуться в ущемленном состоянии раздавливанию. Ненормальный контакт оторванного и смещенного мениска с суставными поверхностями обуславливает обычно появление хондропатии мышечков бедра и большой берцовой кости.

Клинические симптомы разрыва фиксирующей связки такие же, как при повреждении тела мениска. При согнутом коленном суставе пассивное вращение голени по отношению к мышечкам бедра заметно увеличено, передняя борозда колена над суставной щелью углублена, разгибание сустава иногда проталкивает оторванный мениск вперед и он тогда легко прощупывается как небольшое выпячивание. Дистракция коленного сустава при разрыве вечной связки, фиксирующей мениск, вызывает боли, сжатие уменьшает их.

Неподвижный внутренний мениск. Он развивается в результате дегенеративных изменений в теле мениска и в фиксирующих его связках. Мениск, утративший подвижность, подвергается при крайних степенях движений в коленном суставе хроническому травмированию; в нем при резкой наружной ротации голени и при переразгибании появляются мелкие трещины. Заболевание присуще среднему возрасту; проявляется оно болями с внутренней стороны сустава, возникающими и усиливающимися при упражнениях. Болезненность локализуется изнутри, по середине суставной щели; в этом месте иногда определяется при-

пухлость, симулирующая кисту, очень редко встречающуюся во внутреннем мениске. Иногда в суставе обнаруживается небольшой выпот. Полное разгибание сустава, наружная ротация и отведение голени в коленном суставе вызывают боли с внутренней стороны в области суставной щели.

Разрыв наружного мениска. В нормальных условиях наружный мениск подвижен; он совершает при сгибании и разгибании коленного сустава известный размах движений. Венечная связка его свободна и в противоположность внутреннему мениску задний рог не фиксирован. Вследствие этого наружный мениск скользит одновременно с движением в суставе кпереди и кзади по плоской суставной поверхности большой берцовой кости.

Разрыв наружного мениска возникает по тому же механизму, что и внутреннего, с той лишь разницей, что ротационное движение голени совершается в противоположном направлении, т. е. не кнаружи, а кнутри. У взрослых разрыв наружного мениска встречается редко, зато у детей старшего возраста и у подростков, у которых «внутренние повреждения» коленного сустава, вообще говоря, редки, наружный мениск разрывается относительно часто.

Механизм, вызывающий повреждение, установить довольно трудно, так как усилие бывает иногда настолько незначительным, что быстро забывается. Блокада сустава при разрыве наружного мениска наступает редко, а если и наступает, то не сопровождается выпотом в суставе. Коленный сустав в таких случаях бывает согнут до прямого угла или больше этого, но больной обычно может разблокировать его сам. Он отмечает, что при сгибании сустава, особенно с одновременной внутренней ротацией голени, ощущается «щелкание» в суставе. Исследованием признака McMurrey (см. ниже) можно при разрыве наружного мениска вызвать искусственно «щелкание» в суставе, но при этом следует помнить, что его иногда можно получить с наружной стороны колена в совершенно здоровом суставе.

Неопределенная и малохарактерная симптоматология разрыва наружного мениска усложняется непостоянным и неопределенным болевым ощущением не над наружной, а над внутренней частью сустава. Поэтому важно помнить, что, несмотря на болевые ощущения над внутренней частью сустава, болезненность от надавливания и боли при движениях больной ощущает с наружной (!) стороны коленного сустава, т. е. они соответствуют подлинному местонахождению повреждения. Уточнению диагноза разрыва мениска могут способствовать описанные ниже пробы McMurrey и Apley.

Сплошной наружный мениск (дисковидный мениск). Щелкание при движениях коленного сустава, которое пытаются обычно связать с повреждением, может наблюдаться при изменениях, не имеющих к нему никакого отношения. В частности, щелкание в коленном суставе наблюдается при сплошном (дисковидном) наружном мениске — редкой врожденной аномалии развития. Наружный мениск вместо серповидной формы дискообразен, утолщен и не фиксирован в заднем отделе. При сплошном наружном мениске головка малой берцовой кости расположена необычно высоко. Симптомы сплошного наружного мениска появляются в детском возрасте, между 6 и 14 годами, хотя они могут возникнуть впервые у взрослого. В последнем случае привлекает к нему внимание какое-нибудь случайное повреждение. Типичным признаком заболевания является слышимый и прощупываемый приглушенный шум удара, возникающий в момент сгибания и разгибания коленного сустава.

Издаваемый шум при движениях бывает громким, стойким, т. е. возникающим при каждом движении, и сопровождается сотрясением сустава.

Повреждения от переразгибания. Разрыв передней крестообразной связки. Насильственное переразгибание коленного сустава повреждает переднюю крестообразную связку или отрывает переднюю ость межмышелкового возвышения большой берцовой кости. Крестообразная связка может быть повреждена также при ротационно-абдукционном насилии одновременно с разрывом внутренней боковой связки и, особенно часто, внутреннего мениска. Передняя крестообразная связка всегда бывает разорвана при вывихе в коленном суставе. Она может разорваться в середине или в местах прикрепления; иногда вместо разрыва связки отрывается костный фрагмент — передняя ость большой берцовой кости. Вместе с повреждением передней крестообразной связки (может надорваться задняя часть капсулы).

Частичные разрывы возникают при типичном механизме повреждения — переразгибании коленного сустава. Активное полное разгибание сустава при надрыве передней крестообразной связки вследствие более ограничено. Передне-задней неустойчивости в колене нет, но попытки исследовать передне-заднюю смещаемость голени по отношению к мышелкам бедра болезненны. В суставе обычно определяется скопление жидкости. Одновременно с признаками повреждения передней связки может отмечаться болезненность при ощупывании внутренней поверхности коленного сустава: капсула сустава вследствие обширного кровоизлияния, гемартроза, напряжена; сильные боли возникают при попытке разогнуть сустав, удерживаемый больным в согнутом положении. Патогномичным симптомом полного разрыва крестообразной связки является ненормальная подвижность, передне-задняя смещаемость голени по отношению к мышелкам бедра — положительный симптом, так называемого «выдвижного ящика» (см. ниже). Ранний диагноз очень важен, и если сильные боли мешают исследовать этот симптом, то рекомендуют применить обезболивание.

Полный застарелый разрыв лишен тяжелых симптомов острого периода и больной жалуется лишь на неустойчивость коленного сустава. Особенно неустойчив сустав при спускании с лестницы или ходьбе по неровной поверхности. Иногда появляется внезапное подгибание колена; оно может быть легким случайным или настолько мучительным, что больной избегает ходить по неровной поверхности, а занятия спортом невозможны. Тяжелые подгибания протекают с продолжительными болями и выпотом. Для диагноза патогномичен симптом «выдвижного ящика».

Задняя крестообразная связка не обязательно разрывается при переразгибании коленного сустава; о разрыве ее здесь говорится для удобства изложения. Связка повреждается при наиболее тяжелых происшествиях, обуславливающих вывих в коленном суставе, особенно задний вывих. Обычно при вывихе вместе с задней связкой разрывается передняя крестообразная связка. Иногда задняя связка разрывается при ротационно-абдукционном насилии после повреждения внутренней боковой связки или в дополнение к разрыву передней крестообразной. Повреждение задней крестообразной связки встречается реже, чем передней; при последствиях заднего вывиха одновременно с разрывом задней связки появляется паралич малоберцового нерва. Симптомы разрыва аналогичны тем, которые имеются при разрыве передней крестообразной связки с той разницей, что при симптоме «выдвижного ящика» голень чрезмерно задвигается кзади, а не кпереди.

Повреждения от прямого насилия. Прямое насилие, такое, как удар, может повредить суставную капсулу и связки, синовиальную оболочку, ретропателлярную жировую подушку, суставной хрящ и кость. Оно может также быть причиной надрыва боковых связок на стороне, противоположной удару, что обусловит появление дополнительных симптомов к тем, которые имеются в области удара. Мениск от прямого насилия не повреждается.

Ретропателлярная жировая подушка лежит в складках синовиальной оболочки позади и по обеим сторонам связки надколенника. Повреждения могут вызвать в этом месте фиброзную гиперплазию долек жировой подушки (*liposynovitis infrapatellaris, morbus Hoffa*), выполняющих ямки по обеим сторонам связки надколенника; надавливание по бокам связки вызывает болезненность. Локализация болезненности может послужить поводом к ошибочному диагнозу — разрыв переднего рога мениска. Болезненность такой же локализации появляется при истинно» липоме, исходящей из капсулы сустава и образующей узелки и узлы с бугристой поверхностью. Болезненность, небольшое ограничение подвижности и ущемления наблюдаются при разрыве переднего рога мениска, болезни Гоффа и при липоме капсулы коленного сустава. Углубленное исследование уточняет диагноз.

Суставный хрящ, покрывающий мыщелки бедра, доступен прямому удару при согнутом колене; он может обусловить появление трещины или вмятины и повредить лежащую под хрящевым покровом губчатую кость. Повреждение распознают путем точной локализации наиболее болезненной точки; она остается постоянной при движениях сустава. После повреждения появляется гемартроз.

Надколенник. Прямой удар по надколеннику может вызвать оскольчатый перелом, а иногда маленькую, с трудом распознаваемую на рентгенограмме трещину. Такие повреждения протекают с гемартрозом — особенность, имеющая большое диагностическое значение. Все же повреждение суставного хряща происходит чаще, чем повреждение кости; удар может обусловить хондромалацию или ускорить появление симптомов уже имеющейся хондромалации.

Перелом надколенника можно смешать с врожденной аномалией окостенения, при которой коленная чашка окостеневает из двух и более центров вместо обычного одного (*patella bipartite*). Встречается эта аномалия развития довольно часто (1%). Чаще всего остаются отделенными от остальной кости верхний и наружный углы коленной чашки. Отличить перелом надколенника от указанной аномалии легко, так как *patella bipartite* бессимптомна. В сомнительных случаях следует изготовить рентгенограмму другого сустава — *patella bipartite* почти неизменно бывает двусторонней.

Хондромалация надколенника (синдром надколенника). В суставном хряще надколенника дегенеративные изменения возникают в более раннем возрасте, чем в любом другом месте; надколенно-бедренный остеоартроз — наиболее распространенный из всех остеоартрозов. Дегенеративный процесс в хряще надколенника может начаться во второй декаде жизни, а к возрасту тридцати лет хондромалация встречается уже очень часто, хотя протекает она с симптомами только у небольшого числа людей, главным образом у женщин.

Хрящ, покрывающий надколенник, подвергаясь процессу изнашивания, размягчается, покрывается трещинами, разволокняется, расщепляется в клочья. Позднее хрящевые клочья, отторгаясь, оставляют глубокие

эрозии, обнажающие подлежащую кость. Отделившиеся фрагменты хряща могут расти и оссифицироваться, превращаясь в свободные тела в суставе. На контактной хрящевой поверхности мыщелков бедра появляется также участок дегенеративных изменений — развивается надколенно-бедренный остеоартроз (osteoarthritis femuro-patellaris). Реакция синовиальной оболочки, возникающая на относительно ранней стадии хондромалации, свободные фрагменты плавающего в суставе хряща и эрозия суставной поверхности вызывают развитие главных симптомов заболевания.

Причиной заболевания больной обычно считает повреждение давностью в несколько месяцев — удар по надколеннику; иногда хондромалация появляется при рецидивирующем вывихе надколенника, но в большинстве случаев она начинается без установимой причины, возможно, как врожденное конституционально обусловленное постарение хрящевой ткани.

Начало — незаметное, без известной причины, но оно может ускориться при небольших повреждениях и после удара. Симптомы в ранней стадии бывают перемежающимися, появляясь после спортивных упражнений или игр, затем они становятся постоянными и в суставе появляется выпот. В некоторых случаях удается прощупать по краю коленной чашки утолщенную болезненную складку синовиальной оболочки. Иногда больной ощущает ущемление, но истинная блокада возникает при развитии в суставе свободных тел. Характерными симптомами хондромалации надколенника и надколенно-бедренного остеоартроза являются: л) спонтанные боли под надколенником, реже у внутреннего или наружного края коленной чашки, при определенном положении коленного сустава; б) провоцируемые боли при ощупывании краев коленной чашки и ее суставной поверхности после сдвига чашки внутрь или наружу (см. ниже), при поколачивании по надколеннику или ее верхнему полюсу, при движениях коленного сустава с одновременным давлением на коленную чашку (часто в определенной установке колена); в) ретропателлярные боли от давления при вставании после длительного сидения, а также во время сидения, при спуске с лестницы, при разгибании колена против сопротивления и одновременного давления на надколенник; г) ограничение гладкого скольжения при движениях сустава, трение и крепитация, обусловленные смещениями коленной чашки, псевдоблокирование и грубый треск (скрежет) при надавливании на движущуюся чашку; д) сопутствующие симптомы при резкой хондропатии и остеоартрозе надколенно-бедренного сустава — реакция синовиальной оболочки, утолщение капсулы, выпот, гипертрофия жировых долек ретропателлярной жировой подушки, неустойчивость и ощущение подгибания, особенно при спуске вниз, атрофия и снижение тонуса четырехглавого мускула бедра, главным образом внутренней его части (*vastus medialis*).

Хондромалация фавеллы, сесамовидной кости, расположенной в одной или обеих головках икроножной мышцы (m. gastrocnemius). Она встречается приблизительно у 40% людей. Фавелла может подвергаться хондромалатическим изменениям, таким же, как и надколенник, и иногда изменения в ней прогрессируют до остеоартроза.

Симптомы могут появиться во время любой фазы заболевания, но особенно часто они возникают во время последней фазы, т. е. ко времени развития остеоартроза. Больной, обычно средних лет, жалуется на боли в подколенной области, усиливающиеся при движениях и нагрузке. Симптомы, вначале перемежающиеся, позднее становятся постоянными. Вы-

пот в суставе нетипичен для хондромалации фавелли. При ощупывании болезненность локализуется в области пораженной сесамовидной кости, крайние степени сгибания и разгибания сустава вызывают боли. При далеко продвинувшемся процессе обнаруживаются рентгенологически на краях сесамовидной кости остеофиты.

Некоординированное внезапное напряжение четырехглавого разгибателя бедра. Разрыв разгибающего аппарата коленного сустава. Повреждение может наступить на различном уровне и почти в любом возрасте. Здесь приведены наиболее частые локализации разрыва.

Разрыв прямой мышцы бедра (ruptura m. recti femoris) может произойти в середине брюшка или в нижней части перехода мышечной части в сухожильную. Разрыв в середине мышечного брюшка встречается обычно у больных среднего возраста и у пожилых, преимущественно тучных. Разорванная мышца бывает обычно рыхлой, местами замещенной/жировой тканью. Мышечно-сухожильный переход чаще разрывается у здоровых молодых людей, у спортсменов при тренировке в начале сезона. Центральный конец разорванной мышцы, ретрагируясь, образует хорошо видимое в середине бедра округлое выпячивание.

Разрыв четырехглавого разгибателя бедра. Мышца может быть разорвана на уровне верхнего края надколенника, иногда отрывается узкий фрагмент коленной чашки. Повреждение является, по существу, разновидностью поперечного перелома надколенника, который возникает по тому же механизму, что и разрыв мышцы бедра — при некоординированном напряжении мышцы. Таким образом, поперечный перелом надколенника представляет собой частный случай разрыва четырехглавой мышцы. Когда разрыв пространственно ограничен и в повреждение вовлечена только срединная часть сухожилия или только коленная чашка без нарушения целостности бокового разгибающего аппарата, то сила разгибания коленного сустава резко снижена, но полностью не потеряна. Поперечный перелом надколенника с разрывом бокового растяжения сухожилия или полный разрыв сухожилия четырехглавого разгибателя делают активное разгибание коленного сустава невозможным.

Ранний точный диагноз протяженности разрыва, иначе говоря, выяснение при переломе коленной чашки состояния бокового растяжения определяют характер необходимого лечения.

Разрыв собственной связки надколенника. Повреждение является сравнительно редким. Оно наблюдается в среднем возрасте у занимающихся непривычными упражнениями. Описаны случаи разрыва связки в результате форсированного сгибания тугоподвижного коленного сустава под наркозом. Диагноз установить легко: колено не может быть активно разогнуто, надколенник расположен выше, чем на здоровой ноге и там, где должна прощупываться связка надколенника, определяется брешь.

Раееллаивающий остеохондрит (osteochondritis dissecans, morbus Kohnig)—довольно частое заболевание коленного сустава. Встречается оно также в других суставах: локтевом, тазобедренном, голеностопном и др. Иногда в аналогичный процесс вовлечены у одного и того же больного несколько суставов.

Классическая форма болезни Kohnig, возникающая чаще всего в коленном суставе, наблюдается у молодых мужчин, в раннем детстве и в юношеском возрасте. Участок суставного хряща вместе с прилегающей костью отделяется от суставной поверхности. Типичным местом пора-

жения является внутренний мыщелок бедра, реже другие участки суставных концов и надколенник.

У детей возможно спонтанное излечение — чем моложе ребенок, тем чаще наступает самопроизвольное возвращение к норме. Поэтому полагают, что изменения, наблюдаемые в детском возрасте от трех до тринадцати лет, следует считать аномалиями оссификации, а не расслаивающим остеохондритом, тем более что при них наступает обычно спонтанное излечение. Заболевание в возрасте от 13 до 17 лет, возможно, является последствием незавершенной оссификации.

У взрослых расслаивающий остеохондрит может, по-видимому, возникнуть на почве механического повреждения, а может быть механическое повреждение только способствует отторжению фрагмента. Отторгнутое свободное тело в суставе может расги, приобретает слоистое строение и может достигнуть довольно крупных размеров диаметром в два и более сантиметра. Дефект в мыщелке после отторжения фрагмента зарастает, сглаживается, покрываясь волокнистым хрящом.

Симптомы вначале заболевания неопределенны — ощущение слабости колена и неясные боли, особенно после нагрузки. С вовлечением суставного хряща может появиться щелкание в суставе при выпрямлении ноги. Разгибание в коленном суставе слегка ограничено мышечным спазмом. При ощупывании колена в согнутом положении надавливание на внутренний мыщелок болезненно, иногда в суставе появляется рецидивирующий выпот. Как только фрагмент отторгнулся и выпал в полость сустава, симптомы заболевания определяются наличием в суставе свободного тела, ущемлениями и неустойчивостью, подгибанием. Диагноз устанавливают с помощью рентгенографии.

Синовиальный остеохондроматоз характеризуется развитием в суставе хрящевых и костно-хрящевых тел. Чаще всего этим заболеванием поражается коленный сустав, может же развиваться хондроматоз в любом большом суставе. Хондромы возникают изнутри синовиальной оболочки как скопления хрящевых клеток, которые растут, выпячиваются в полость сустава, приобретают ножку. В конце концов ножка обрывается и хондрома (остеохондрома) оказывается свободным телом, продолжающим расти, увеличиваясь в размере. Когда в суставе только одно или два свободных тела, то первым симптомом может оказаться блокада сустава. При диффузном остеохондроматозе начало заболевания постепенное: движения становятся затруднительными, ограниченными, боли в суставе непостоянны, появляются они одновременно с выпотом в полость сустава. Блокады очень часты. Рентгенография, особенно артрография, дают возможность поставить диагноз.

Привычный вывих надколенника (*luxatio patellae habitnalis*). Появляется привычный вывих в молодом возрасте: иногда у детей, чаще у женщин и обычно бывает двусторонним. Почти всегда вывих бывает наружным, надколенник соскальзывает с наружного мыщелка при сгибании коленного сустава. Он может впервые наступить при беге или ходьбе; при первом вывихе колено внезапно с острой болью подгибается, разгибание в суставе делается невозможным. Пассивное разгибание возвращает надколенник на свое прежнее место. Вначале, при первых вывихах, колено разгибают окружающие или сам больной и к врачу он обращается обычно с вправленным надколенником. Сведения, сообщаемые больным о первых вывихах, так неопределенны, что могут создать впечатление о возможном разрыве мениска. Каждое вывихивание чашки сопровождается болезненностью и выпотом. Когда

вывих делается рецидивирующим, болезненности и выпота не бывает. Обычным следствием привычного вывиха надколенника является постепенное развитие надколенно-бедренного остеоартроза.

В ранней стадии заболевания, в период времени между вывихами распознавание привычного вывиха представляет известные трудности. Отмечается обширная пассивная подвижность коленной чашки, особенно кнаружи, а также так называемый симптом предчувствия. Захватив надколенник пальцами, смещают его кнаружи, одновременно стараясь согнуть ногу в коленном суставе. Больной, предчувствуя возможное появление вывиха, противодействует сгибанию активным напряжением.

Известное диагностическое значение могут иметь иногда сопутствующие привычному вывиху надколенника изменения в коленном суставе и вдали от него. При исследовании можно обнаружить малые размеры коленной чашки, высокое ее расположение, изменение некоторых рентгенологических показателей (индекса надколенника, его подвывих, недоразвитие наружного мышелка бедра, угла открытия надколенника и др.) или изменения вдали от надколенника, свидетельствующие, что привычный врожденный вывих надколенника служит одним из проявлений определенного синдрома. В последнем случае могут быть обнаружены экзостозы вблизи крестцово-подвздошного сочленения, своеобразные изменения ногтей на больших пальцах рук (*osteonychodysplasia*). При длительном существовании привычного вывиха появляется атрофия внутренней части четырехглавого мускула бедра (*vastus medialis*) и, наконец, возникает состояние, когда вывих можно получить произвольно и с помощью симптома падающей голени. К этому времени возникают вторичные изменения, хорошо видимые на рентгенограмме, в частности деформирующий артроз на коленной чашке и мышелке бедренной кости.

Хронические боли в суставе и выпот. Хронический синовит не диагноз, а термин, описывающий особенности патологического процесса, т. е. хроническое воспаление синовиальной оболочки сустава; оно может возникнуть под влиянием различных причин. Использование этого термина без указания причины синовита нежелательно, так как может создать ошибочное представление, будто бы диагноз уже поставлен. В самом деле без выяснения причины хронического синовита не может быть начато лечение. Причинами хронического синовита, протекающего с болями и выпотом, могут быть повреждения, своевременно не распознанные и не леченные (разрывы связок, мениска), хондромалация надколенника, свободные тела в суставе, хронический артрит, инфекционный и неинфекционный, ревматоидный артрит, вилонодулярный пигментированный синовит, перемежающаяся водянка сустава, остеоартроз, туберкулез, сифилис и др.

Дифференциальный диагноз между последствиями повреждения и другими причинами хронических болей и выпота в суставе редко бывает трудным. При недолеченном разрыве связок или мениска симптомы бывают перемежающимися, могут появляться частые обострения и быстрое, всякий раз временное, улучшение от физиотерапевтического лечения.

Хондромалацию можно распознать по болям, возникающим при трении надколенника о мышелки бедра, вместе с характерной болезненностью суставной поверхности, вызываемой надавливанием пальцем на участки деструкции хряща. Свободные тела можно определить по анамнезу (блокады) и по данным рентгенографии.

Обычной причиной хронических болей и выпота в суставе у больных среднего возраста и старше являются различные проявления остеоар-

троза; ревматоидный артрит встречается реже артроза и его можно распознать по вовлечению в процесс многих суставов.

При распознавании причин стойкого выпота в коленном суставе могут возникать большие трудности, непреодолимые методами обычного исследования. В таких случаях, если условия позволяют, не должно быть колебаний относительно биопсии или исследования регионарных лимфатических желез, так как отложенный диагноз может нанести больному больший вред, чем биопсия (при исследовании биоптического материала опытным патологом).

Ревматоидный артрит. Коленные суставы занимают второе место после пальцев при ревматоидных поражениях суставов. Диагноз поставить легко, если в процесс вовлечены кисти и пальцы, как это обычно бывает, но он может оказаться трудным, когда изменения при исследовании ограничены одним или обоими коленными суставами. Характерными признаками ревматоидного артрита являются припухлость сустава, обусловленная утолщением синовиальной оболочки и выпотом, атрофия мышц бедра и обширные разрастания грануляционной ткани, покрывающей суставную поверхность. При хондромалиции и последствиях повреждений хрящевая поверхность также покрывается грануляционной тканью.

Пигментированный виллонодулярный синовит (ксантогранулема, ксантоматозная гигантоклеточная опухоль). Заболевание представляет собой хроническое моноартикулярное поражение, к которому особенно предрасположен коленный сустав. Начало заболевания медленное, сопровождающееся болями с внутренней стороны коленного сустава. Позднее главным симптомом заболевания является припухлость сустава, плотная на ощупь. Атрофия четырехглавой мышцы и значительный выпот дополняют клиническую картину заболевания. Давление внутри сустава при виллонодулярном синовите настолько повышено, что в сумке появляются выпячивания (кисты Baker).

Различают два вида заболевания: а) генерализованный, при котором в заболевание вовлечена вся синовиальная оболочка или большая ее часть и б) местная или ограниченная с отдельными участками поражения сустава. В последнем случае большая часть синовиальной оболочки сустава остается непораженной. Заболевание редко распознается до операции. При вскрытии сустава видно, что синовиальная оболочка утолщена, покрыта ворсинчатыми разрастаниями темно-красного цвета (гемосидерин), вследствие чего изнутри синовия имеет волосатый вид. В сухожильных влагалищах пигментированный виллонодулярный синовит развивается чаще, чем в суставах. Описан он также внутри кости.

Переменная водянка сустава (hydrarthrosis intermittens) — довольно редкое заболевание, поражающее главным образом молодых женщин. Характерным признаком его является выпот, рецидивирующий с такой правильной периодичностью, что большая часть может точно предсказать следующий приступ. Интервалы между рецидивами водянки варьируют от 4 до 30 дней, в среднем около 12 дней. Выпот удерживается в суставе два-три дня, а затем спадает. Вначале сустав безболезнен, синовиальная оболочка не изменена, но затем она делается воспаленной, на суставный хрящ нарастает грануляционная ткань и сустав становится болезненным. Обычны ремиссии — длительные, спонтанные, и наступают всегда во время беременности.

Остеоартроз коленного сустава довольно обычен. В одних слу-

чаях он начинается в надколенно-бедренном отделе сустава, в других — в большеберцово-бедренном. Артрозу обычно предшествует хондромалация надколенника (при надколенно-бедренном остеоартрозе) или мышелка бедра (при большеберцово-бедренном). В пожилом возрасте остеоартроз — двусторонний, у молодых он обычно поражает один из коленных суставов в результате преждевременного его износа. Причинами раннего большеберцово-бедренного остеоартроза могут быть внутрисуставные переломы, излеченные с неровной суставной поверхностью, околоуставные переломы, сросшиеся с нарушением оси ноги, разрывы мениска, даже если мениск был удален, воспалительные и другие заболевания

Иногда в процессе постарения сустава преобладают изменения мягких тканей, воспаляется синовиальная оболочка, затем утолщается и сморщивается. Разрастаются синовиальные ворсины, напоминающие villous пролиферацию при ревматоидном артрите, но другие суставы при этом не поражены и поэтому нет основания причислять такое заболевание коленного сустава к ревматоидному артриту.

Клиническая симптоматология зависит от фазы остеоартроза. В течение остеоартроза боли постепенно усиливаются и нарастает ограничение подвижности. Очень часто наиболее интенсивные боли появляются при первом разгибании сустава, после сидения и снижаются после упражнений. Если синовиальная оболочка воспалена, то боли после упражнений могут усиливаться. Ущемления необычны для остеоартроза, но если гипертрофированная синовиальная оболочка образует ворсины, то последние, ущемляясь между суставными поверхностями, могут вызывать внезапные острые боли, подгибание коленного сустава и рефлекторную мышечную фиксацию (а не блокаду!) в положении небольшого сгибания сустава. Попытка выпрямить колено крайне болезненна, в суставе вскоре появляется умеренный выпот.

На ранних стадиях ощущается при движениях сустава нежная крепитация, свидетельствующая о поражении суставного покровного хряща. При разрушении суставного хряща нежная крепитация сменяется грубым трением эродированных суставных поверхностей.

Туберкулез. Начало медленное, с болями и припухлостью. Раннее ограничение движений в суставе, фиксированном сгибательной контрактурой. Капсула сустава утолщена. Процесс обычно начинается появлением очага деструкции в суставном конце кости с вторичным переходом на сустав. Возможны также первично синовиальные формы туберкулезного гонита. В детском возрасте обычно наблюдаются первично костные формы туберкулезного гонита, у взрослых возможны как первично костные, так и первично синовиальные поражения. Хронический синовит у ребенка нетипичен для туберкулезного поражения сустава.

Сифилис. Суставные поражения могут возникать при врожденном сифилисе и во время вторичного и третичного периодов приобретенного сифилиса. Сифилитические заболевания костей и суставов в настоящее время редки. Диагностические ошибки при них — довольно обычное явление.

У младенцев — сифилитический остеохондрит, эпифизит (epiphysitis luctica cong). Во время первого года жизни типичным при врожденном сифилисе является поражение дистального эпифизарного диска бедренной кости. Область коленного сустава припухла, болезненная ножка недвижима (псевдопаралич!); коленный сустав находится в согнутом положении.

Сифилитический остеохондрит иногда приводит к патологическому отслоению эпифиза, тогда в области поражения появляются отек и резкая болезненность, которые ошибочно принимают за механическое повреждение (перелом). Рентгенологически рядом с эпифизарным диском появляется полоса увеличенной плотности, за ней полоса разрефикации кости и затем снова полоса склероза; таким образом, две полосы увеличенной плотности разделены полосой порозной кости (рис. 399).

У подростков. В возрасте от 8 до 15 лет врожденный сифилис проявляется безболезненной симметричной водянкой коленных суставов. Водянка суставов может появляться последовательно — сначала в одном суставе, затем в другом.

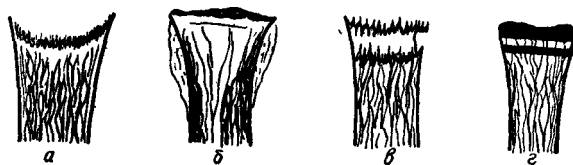


Рис. 399. Схематическое изображение изменений в параэпифизарной зоне при различных заболеваниях: а — рахит, б — скорбут, в — сифилис, г — свинцовое отравление

У взрослых. Третичный период приобретенного сифилиса протекает с развитием невропатического гонита, который при спинной сухотке поражает преимущественно коленный сустав (gonitis tabetica, артропатический гонартроз Charcot). При сирингомиелии поражаются преимущественно суставы верхних конечностей, а не нижних.

Начавшись, артропатия неудержимо прогрессирует, не подвергаясь обратному развитию. В своем прогрессировании артропатия проходит три стадии: 1) стадию водянки сустава, 2) стадию деструкции и 3) стадию гипертрофического параартикулярного новообразования кости. Безболезненная патологическая подвижность в суставе вплоть до разболтанности — характерный симптом артропатии при спинной сухотке. Исследование центральной нервной системы дает указания о характере заболевания.

Гемофилия (кровоточивость, haemophilia, artropathia haemophilica) — наследственное, связанное с полом нарушение экстравазальной свертываемости крови. Кровоточивостью болеют мужчины, женщины являются носителями и передатчиками (кондукторами) наследственных признаков гемофилии.

Существует три формы наследственной кровоточивости: 1) гемофилия А, классическая гемофилия, обусловленная отсутствием фактора VIII (антигемофильного глобулина); 2) гемофилия В, вызываемая отсутствием фактора IX (антигемофильного глобулина В, Christmas-фактора), болезнь Christmas и 3) гемофилия С, связанная с отсутствием факторов X, XI, PTC, PTA, протромбопластина плазмы, болезнь Rosenthal.

Все три формы кровоточивости наследственно обусловлены, т. е. заболевание передается от больного мужчины через его здоровую дочь — носительницу признака, ее сыновьям. С другой стороны, отмечено, что заболевание может произойти от спонтанной мутации. Подсчитано, что около одной трети всех случаев гемофилии относится к этому типу (Soulier, 1954).

Гемофилическое поражение суставов происходит в результате множественных кровоизлияний в сустав, возникающих иногда под действием незначительных травм. Наибольшие изменения наблюдаются в коленных суставах, в остальных суставах они выражены значительно меньше. Развивающийся при гемофилии хронический, не инфекционный, артрит настолько похож в своем клиническом течении на туберкулезный гонит, что сходство является иногда поводом для оперативного вмешательства с трагическим исходом.

На коже у гемофилика постоянно обнаруживаются кровоизлияния различной давности — наряду со свежими не свежие и давние, отличающиеся по цвету. Коленный сустав фиксирован сгибательной контрактурой, голень смещена кзади (задний подвывих) и ротирована кнаружи, т. е. сустав очень похож на пораженный туберкулезом.

Ограниченные припухлости в области коленного сустава. Большинство припухлостей области коленного сустава обусловлено увеличением размеров анатомических структур самого коленного сустава, измененных патологическим процессом. Следует вспомнить, что такие опухоли, как липомы, фибромы и др., могут развиваться также из элементов коленного сустава. Многие из ограниченных выпячиваний, обнаруживаемых вокруг коленного сустава, являются кистозными образованиями; они настолько хорошо видны, что легко могут быть отличены от припухлости, исходящей из самого сустава. Наиболее частыми причинами припухлостей вокруг коленного сустава являются эпифизит бугристости большой берцовой кости, препателлярный бурсит (спереди); подколенная сумка (Baker); подколенная аневризма, сумка сухожилия полуперепончатой мышцы (сзади); кисты менисков (сбоку).

Эпифизит бугристости большой берцовой кости (*osteochondritis tuber, tibiae, m. Osgood-Schlatter*). Расширение верхнего эпифиза большой берцовой кости распространяется книзу на переднюю поверхность ее диафиза, образуя бугристость большой берцовой кости. Связка надколенника прикрепляется к этому языкообразному окостеневающему хрящу и большое напряжение четырехглавой мышцы при беге, прыжках оказывается приложенным к незрелой кости. Большое однократное повреждение может оторвать бугристость или даже отслоить весь верхний эпифиз большой берцовой кости. Повторные малые повреждения обуславливают расстройства роста бугристости, рассматривающиеся как «тракционные эпифизиты». Они очень напоминают довольно редко встречающиеся остеохондриты нижнего полюса надколенника.

Заболевают болезнью Schlatтер мальчики-подростки. Симптомами заболевания являются боли, припухлость; иногда имеется только припухлость бугристости без болей. При нагрузке боли усиливаются. При ощупывании припухлость болезненна. Пассивные движения в коленном суставе безболезненны, активные — вызывают боли.

Препателлярный бурсит (*bursitis praepatellaris*). Выпот в сумку может быть обусловлен повторными малыми повреждениями или одиночным ударом, впрочем, иногда причина бурсита бывает неизвестна. Растянутая сумка образует впереди колена выпячивающуюся припухлость, которую нельзя не распознать. Коагуляция фибрина внутри сумки формирует иногда хорошо прощупываемые плотные свободные тела, а кровоизлияние от удара — плотную одиночную опухоль.

Препателлярная невралгия (*nevralgia praepatellaris*) представляет собой хорошо очерченное условие, при котором нев-

ралгические боли ощущаются в глубине переднего отдела колена. Невралгические боли возникают от удара незабываемой силы по коленной чашке, вызывающего стойкие боли. При пользовании ногой боли усиливаются; они могут быть достаточно стойкими, даже мучительными, не позволяющими стать на колени и подниматься по лестнице. Ощупывание обнаруживает ограниченную область болезненности приблизительно на середине наружного края надколенника. Препателлярная bursa может быть воспалена и увеличена, но может и не изменяться.

Инфрапателлярный бурсит (bursitis infrapatellaris). Сумка расположена глубоко по отношению к нижней части собственной связки надколенника на участке, подвергающемся давлению при стоянии на коленях (рис. 400, 2, 3). Припухлость может быть вызвана хронической травмой, но может быть обусловлена изредка подагрой. Описаны случаи сифилитического пораже-

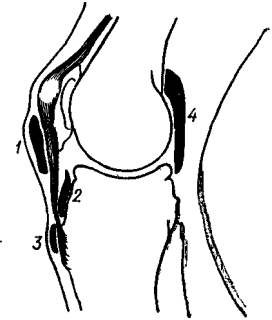


Рис 400 Слизистые сумки области коленного сустава: / — bursa praepatellaris, 2 — b. infrapatellaris profunda, 3 — b. infrapatellaris superficialis, 4 — b. poplitealis Baker

ния сумки. Увеличенная сумка выдается по бокам связки надколенника и здесь при бурсите можно обнаружить флюктуацию от одной стороны связки надколенника к другой, а не сверху вниз. Распознавание инфрапателлярного бурсита может представлять известные трудности у мало знакомых с этим заболеванием и потому диагноз довольно часто бывает неверным.

Подколенная ямка (fossa poplitea). При исследовании области колена подколенная ямка нередко ускользает от внимания исследователя. Вместе с тем целый ряд заболеваний локализуется именно в этом месте.

Абсцесс в подколенной ямке располагается обычно очень глубоко. При осмотре он проявляется незначительной полнотой в этом месте, колени находится в согнутом положении. Попытка произвести полное разгибание в коленном суставе вызывает боли.

Если в подколенной ямке заподозрен абсцесс, необходимо тщательно исследовать стопу и голень в поисках очага инфекции. Инфицированная рана в области пятки может быть источником лимфангита и затем гнойного расплавления лимфатического узла в подколенной ямке. Болезненное при надавливании уплотнение в этой области достаточно для диагноза.

Бурсит сухожилия полуперепончатой мышцы (bursitis tendinis m-li semimembranosae) — самая частая причина припухлости в подколенной ямке. Сумка расположена в медиальной части подколенной ямки, между внутренней головкой икроножной мышцы и сухожилием полуперепончатой (рис. 401). При разогнутом коленном суставе сумка прощупывается как плотное образование, при согнутом — она кажется мягкой. При сжатии она не уменьшается, так как не связана с полостью коленного сустава. При движениях в суставе крепитация не обнаруживается. Амплитуда движений нормальна, если сумка не достигла больших размеров. Бурсит встречается у мужчин и у женщин в любом возрасте — от детского до пожилого.

Киста Baker (cystis Baker). Если больному больше 40 лет

и припухлость у него расположена в подколенной ямке по средней линии на уровне или ниже суставной щели, то следует подумать о кисте Baker. При разогнутом колене киста заметно выступает, но прячется, когда (больной слегка сгибает коленный сустав (исключение из этого правила, когда киста очень большая). Довольно часто — двустороннее поражение. При исследовании кисту следует сдавить и тогда часть содержимого выдавится в полость сустава, киста делается дряблой, так как она обычно сообщается через соустье с полостью сустава. Соустье бывает узким и сдавливать кисту следует медленно — несколько минут.

Возникает киста Baker как дивертикул синовиальной оболочки в ослабленном участке задней стенки капсулы. Таким образом, она раз-

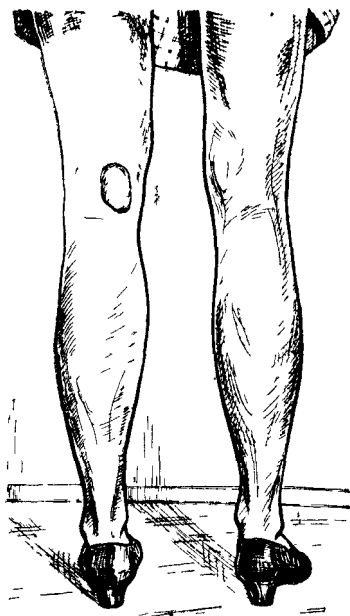


Рис. 401. Припухлость в подколенной ямке при бурсите в области сухожилия полуперепончатой мышцы

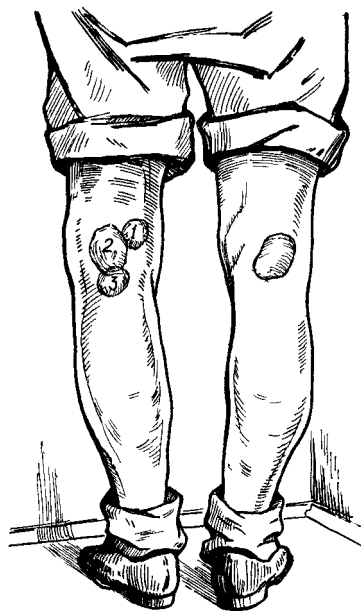


Рис 402 Подколенная ямка / — сумка полуперепончатой мышцы, 2 — киста Baker, 3 — аневризма подколенной артерии

вивается как грыжевое выпячивание синовии при значительном выпоте в суставе вследствие хронического артрита. При кисте Baker следует всегда исследовать состояние коленного сустава. Чаще всего при этом в суставе обнаруживается остеоартроз, но хронический артрит может явиться также следствием нераспознанного разрыва заднего рога мениска и других раздражающих сустав повреждений.

Бурсит сухожилия двуглавой мышцы (*bursitis tendinis m. bicipitis femoris*). Сумка сухожилия двуглавой мышцы расположена между ним и наружной боковой связкой. Иногда бывает довольно трудно отличить бурсит сухожилия двуглавой мышцы от кисты наружного мениска.

Дифференциальный диагноз припухлостей подколенной ямки (рис. 402). Аневризму подколенной ямки можно при осмотре принять за кисту подколенной ямки. Она, как и киста Baker, может быть двусторонней; ощупывание обнаруживает при аневризме

пульсацию припухлости. Если при ощупывании припухлости больной испытывает боли, иррадиирующие в стопу, то, по-видимому, имеется опухоль общего малоберцового нерва (неврофиброма).

На боковых поверхностях сустава лежат кисты менисков. Припухлость, обусловленная кистой мениска, может быть различной величины, от горошины до грецкого ореха. Мелкие кисты больные обычно не прощупывают и обращаются к врачу по поводу болей в области суставной щели, усиливающихся при напряжении и затихающих в покое. Мелкие кисты расположены непосредственно на уровне суставной щели. При увеличении размеров они распространяются по пути наименьшего сопротивления, покидая линию сустава в одном или другом направлении. Если киста сравнительно мала, то при сгибании коленного сустава она обычно исчезает и появляется вновь при разгибании. Наибольших размеров киста достигает в положении неполного разгибания коленного сустава. По неизвестным причинам киста наружного мениска встречается гораздо чаще, чем внутреннего мениска, как 5:1.

Киста наружного мениска развивается в наружной части мениска, как правило, в средней его трети. Очень редко киста появляется в переднем или заднем роге вблизи прикрепления мениска к большой берцовой кости. Киста не соединена с капсулой сустава, последняя натянута на кисте и в этом месте истончена и расслаблена, если киста очень велика. В большинстве случаев киста наружного мениска выпячивается позади наружной боковой связки, но может появиться и спереди от нее. Нередко киста наружного мениска вызывает такие боли, что больной обращается к врачу с еще не видимой припухлостью.

Киста внутреннего мениска может выпячиваться впереди или позади внутренней боковой связки, а иногда киста выдается через самую внутреннюю связку. Со временем киста внутреннего мениска может превосходить размеры кисты наружного мениска и делаться менее фиксированной.

ИССЛЕДОВАНИЕ НОРМАЛЬНОГО КОЛЕННОГО СУСТАВА

Осмотр. Поверхностное расположение коленного сустава облегчает осмотр и позволяет прощупать обширные отделы бедра и голени, участвующие в образовании сустава.

Осмотром коленного сустава определяют отношение оси бедренной кости к костям голени и отдельные детали строения.

Направление оси бедра к оси голени подвержено значительным индивидуальным, возрастным и половым вариациям. В детском возрасте наблюдается как физиологическое явление искривление коленных суставов выпукло кнаружи: внутренние поверхности колен у маленького ребенка не соприкасаются (*genu valgum*). Такая форма ног независимо от пола сохраняется в среднем до 3—4-го года жизни. С этого времени физиологическая установка *genu valgum* начинает постепенно исчезать, переходя в *genu rectum* и затем в *genu valgum*. У лиц мужского пола нередко не происходит наружного отклонения голени; ось голени у мужчин часто совпадает с осью бедра (*genu rectum*). У девочек эволюция установки бедра и голени совершается значительно быстрее. Физиологическая установка *genu valgum* у женщин выражена значительно резче, чем у мужчин. К старости независимо от пола приходится чаще наблюдать *genu valgum*.

При детальном осмотре области коленного сустава видно, что рельеф

его образован костными и мышечными возвышениями и в меньшей степени связками. Когда колено разогнуто, над поверхностью коленного сустава возвышается коленная чашка. По бокам, снаруж и кнутри от нее заметны два западения, ограниченные проксимально краями *m. m. vastus medialis et lateralis*. Снаруж и изнутри колена выступают медиальный и латеральный мышелки бедра, ограничивающие вышеназванные западения (парапателлярные ямки). Дистальной их границей служат заметно выдающиеся мышелки голени. Парапателлярные ямки имеют при исследовании большое практическое значение, так как они соответствуют месту, где сумка коленного сустава располагается непосредственно под кожей. При осмотре в профиль передний контур бедра над коленной чашкой в нормальных условиях образует западение. Этот отдел в клиническом отношении также представляет большое практическое значение, так как здесь расположен верхний заворот сумки коленного сустава. Подколенная ямка ограничена снаруж сухожилием двуглавого мускула, изнутри — полуперепончатой мышцей.

При осмотре ноги сзади с максимально согнутым коленным суставом голень, несмотря на наличие в положении разгибания физиологического ее отклонения кнаруж (*genu valgum*), ложится на бедро; ось голени при согнутом коленном суставе совпадает с осью бедра. Из этого можно заключить, что физиологическое отклонение осей бедра и голени при разогнутом колене определяется формой передних отделов мышелков бедра.

Ощупывание. Ощупывание области коленного сустава дает возможность определить следующие отделы костной основы колена: коленную чашку (надколенник) — спереди на всем ее протяжении; мышелки бедра — спереди, где они не прикрыты коленной чашкой, и с боков; мышелки большой берцовой кости; бугристость большой берцовой кости (*tuberositas tibiae*) там, где прикрепляется собственная связка надколенника (*lig. patellae propria*); суставную щель и головку малой берцовой кости. Из мягких тканей легко пальпируются сухожилия мышц и собственная связка надколенника. Сумка сустава нормально не прощупывается.

Амплитуда **движений**. Из разогнутого положения ноги (180°) активное сгибание колена совершается в пределах 128° . Пассивно этот вид движения в коленном суставе может быть увеличен на 30° (Молье). Такое крайнее сгибание получается во время приседания на карточки или при насильственном прижимании пятки к ягодице. Из разогнутого положения коленного сустава пассивно возможно получить переразгибание в пределах 12° . Общий размах пассивных движений в коленном суставе равен, по Молье, 170° . При согнутом колене появляется еще один вид движений — ротация кнаруж и кнутри мышелков большой берцовой кости по отношению к неподвижному суставному концу бедра или соответственное движение бедра при фиксированной голени. При разогнутом колене это движение исчезает. Когда колено согнуто под углом в 45° , то вращение голени возможно в пределах 40° , при сгибании под прямым углом — 50° , при сгибании до 75° амплитуда вращения достигает 60° (Молье).

Размах движений проверяют следующими приемами.

В лежачем положении больного при соприкосновении подколенной поверхности с плоскостью стола коленный сустав может быть пассивно переразогнут так, что пятка приподнимается над поверхностью стола на 5—10 см (рис. 403).

Сгибание в крайнем пределе допускает соприкосновение пятки с ягодицей.

Боковые движения (отведение и приведение) в разогнутом колене отсутствуют. При согнутом колене и расслабленных боковых связках возможны в незначительных пределах боковые движения. Ротация аналогична боковым движениям. Передне-задняя смещаемость голени по отношению к бедру при целостности крестообразных связок отсутствует как при разогнутом, так и при согнутом колене.

При сгибании и разгибании колена суставной конец голени совершает по отношению к мышелкам бедра два движения: вращательное и

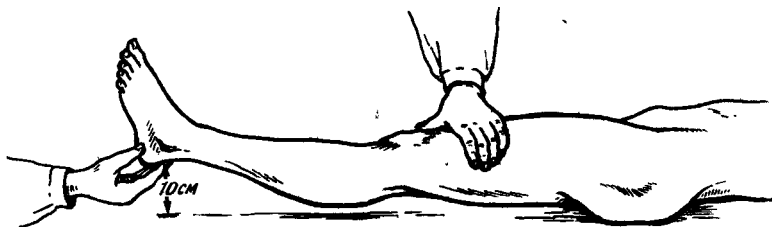


Рис. 403. Пассивное переразгибание в коленном суставе (норма)

плоскостное; суммарный итог таких движений можно представить, сравнив их с движением катящегося не полностью заторможенного колеса.

По нейтральному 0-проходящему методу амплитуда нормальных движений в коленном суставе равна: экст./флекс.— $5^{\circ}/140^{\circ}$ /-

ИССЛЕДОВАНИЕ ПАТОЛОГИЧЕСКИ ИЗМЕНЕННОГО КОЛЕННОГО СУСТАВА

Жалобы больного и данные расспроса о динамике развития патологического процесса имеют, как выше было указано, очень большое значение в выяснении диагноза повреждений и заболеваний коленного сустава.

Воспалительные процессы. Прежде всего необходимо упомянуть Об ошибке, которую иногда делают, основываясь на жалобах больного: диагностируют гонит при коксите. Ошибочный диагноз в таких случаях вытекает из жалоб больного на иррадиирующие в коленный сустав боли, источником которых являются изменения в тазобедренном суставе. Взяв за отправную точку своих суждений указанную иррадиацию болей, сосредоточивают все внимание на колене больного, в котором и находят то или иное мнимое заболевание, не исследовав тазобедренный сустав. Такие ошибки встречаются при острых и хронических процессах в тазобедренном суставе у детей и у взрослых, изредка при дегенеративных изменениях в тазобедренном суставе у взрослых.

В поздних стадиях заболевания или при последствиях воспалительного процесса в коленном суставе необходимо при расспросе больного выяснить характер течения заболевания в начальном его периоде. Важно установить, началось ли заболевание остро, сопровождалось ли оно высоким подъемом температурной кривой и другими признаками острого воспаления или же начало заболевания было постепенным, хроническим. Иногда на прямо поставленный вопрос о том, какой характер но-

сило заболевание вначале, не удается получить ясного ответа. Тогда следует прибегнуть к вопросам, касающимся таких сторон обыденной жизни больного, которые косвенным путем могут дать известное представление о начальных проявлениях заболевания. Если в раннем периоде заболевания больной переносил его на ногах, не обращался к врачебной помощи, продолжал выполнять в течение известного более или менее длительного времени свою обычную работу, то имеются все основания допустить, что начало заболевания было хроническим. Острые воспаления суставов вынуждают больного лечь в постель, ребенка — прекратить занятия в школе, а взрослого — работу; тяжелое общее состояние, боли, сопровождающие острое воспаление суставов, заставляют больного, не откладывая, обратиться к врачебной помощи.

Травматические повреждения. Так называемые «внутренние повреждения коленного сустава» сопровождаются иногда стойким или перемежающимся выпотом в сустав и могут быть ошибочно приняты за хронический инфекционный артрит. «Внутреннее повреждение» — старое выражение, оно не заменяет диагноз и не служит руководством к действию. С накоплением опыта следует избегать его, пользуясь точным диагнозом.

К внутренним повреждениям коленного сустава относятся разрывы менисков, крестообразных связок, а также травматические хондропатии. В запущенных случаях, при длительном существовании одного из перечисленных повреждений, в суставе возникают вторичные дегенеративные изменения; появляются вызываемые дегенеративными изменениями новые симптомы, маскирующие симптомы основного повреждения и затрудняющие распознавание последнего.

Расспрос больного в таких случаях должен установить: 1) травматическую первопричину повреждения, 2) степень повреждения — легкую или тяжелую, 3) характер повреждения — преходящий или сохраняющийся. Необходимо выяснить, как после прекращения острых явлений протекало внутреннее повреждение коленного сустава.

В одних случаях острый период, вызванный травмой, заканчивается полным излечением и повреждение имеет кратковременный преходящий характер. В других — через известный промежуток времени после первоначального повреждения появляются в коленном суставе симптомы рецидивирующих обострений. Они иногда мало отличаются от первоначальных симптомов и говорят о стойко сохраняющихся патологических изменениях в суставе, подверженном повторным повреждениям. Если рецидивирующие симптомы при внутреннем повреждении коленного сустава усиливаются, это означает, что вторичная реакция в суставе прогрессирует. Если же острые симптомы повреждения сменяются менее выраженными, то, по-видимому, прогрессирующих дегенеративных изменений в суставе нет. В некоторых случаях повреждений коленного сустава первоначальная травма может дать легкие симптомы, при повторных же повреждениях симптомы резко усиливаются, становятся острыми и продолжительными. Описанные особенности течения внутренних повреждений коленного сустава должны быть выяснены путем расспроса больного; они имеют решающее значение в оценке общей картины повреждения, включая и вторичные изменения в суставе, и определяют выбор метода лечения. Выше было подчеркнуто, что чем раньше после повреждения колено будет исследовано, тем легче поставить правильный диагноз.

Ряд врожденных и приобретенных заболеваний коленного сустава дает иногда клиническую картину, близкую по своей симптоматологии к внутренним повреждениям коленного сустава. К числу таких заболеваний относятся сплошной наружный мениск, киста мениска, остеохондроматоз коленного сустава, гиперплазия жировых подушек по бокам связки надколенника, расслаивающий остеохондрит, хондропатия и обызвествление мениска.

Блокада сустава. О блокаде сустава говорят, когда движения в нем ограничены временным, расположенным внутри сустава механическим препятствием. Больной обращает внимание врача на появляющиеся по временам внезапные ограничения движений в суставе — невозможность полностью разогнуть колено. Ограничение движений сопровождается болью и ощущением ущемления постороннего тела в суставе. Блокада часто появляется при определенных движениях ноги. В других случаях блокада может быть вызвана больным по его желанию; тогда врач может наблюдать ее.

Существуют известные различия в характере блокады сустава. При расспросе следует установить, является ли блокада абсолютной, полностью исключающей все движения в суставе, или мягкой, допускающей осторожные движения, является ли она стойкой, устраняющейся при применении известного насильственного движения в суставе, или проходящей, исчезающей самопроизвольно. Причиной блокады могут быть: 1) местные изменения в суставе — разрыв мениска, расслаивающий остеохондрит, остеохондроматоз одиночный и множественный, перелом эпифиза со смещением фрагмента, отрыв передней ости большой берцовой кости, 2) хронический артрит с разрастанием ворсин синовиальной оболочки, болезнь Hoffa и др.

Чаще всего блокада сустава наблюдается при разрыве мениска. Наличие рецидивирующей блокады при разрыве мениска указывает, что разорванный мениск не сросся и надорванная подвижная его часть периодически ущемляется, препятствуя движениям в суставе. Возникает блокада при разорванном мениске в момент определенных движений в коленном суставе и носит характер абсолютной и стойкой. Являясь очень важным симптомом разрыва мениска, блокада наблюдается при разрыве далеко не всегда. Чаще всего она встречается при продольном разрыве мениска. Встречается блокада также при гиперплазии жировых подушек, располагающихся по бокам связки надколенника и редко при разрыве крестообразных связок. В этих случаях блокада наступает неожиданно для больного. Ущемление носит характер мягкого, эластичного; оно допускает некоторые движения в суставе. Исчезает блокада, вызванная ущемлением оторванной связки или жировой дольки, самопроизвольно; исчезновению ущемления иногда способствует появившийся в суставе выпот.

Блокада при свободных телах в суставе (при хондроматозе, расслаивающем остеохондрите) бывает абсолютной; она носит внезапный характер и так же внезапно исчезает, как и появляется.

Постепенное высвобождение сустава из блокады, возвращение его подвижности, вызывает подозрение, что причиной фиксации являлся мышечный спазм (псевдоблокада), а не ущемление свободно подвижного тела.

Подгибание коленного сустава представляет собой внезапное произвольное сгибание коленного сустава нагруженной ноги. Феномен подгибания сустава может быть болезненным и безболезненным.

ным. В первом случае он вызван внезапным острым болевым ощущением, во втором — потерей мышечной силы, имеющей также внезапный характер.

Болезненное подгибание бывает обусловлено кратковременным ущемлением между суставными поверхностями элементов сустава, сохранивших болевую чувствительность, например конца разорванной¹ связки, складки синовиальной оболочки, гипертрофированной синовиальной ворсины, ретропателлярной жировой дольки и др. Ущемление¹ бывает быстротечным, мгновенным. Иногда оно может быть безболезненным, иногда сопровождается кратковременной, более или менее острой болью.

Иной характер имеет подгибание от внезапной потери мышечной, силы. Такие условия возникают при привычном вывихе надколенника в момент соскальзывания коленной чашки с мышелка бедра. Подгибание в таком случае — неожиданное, внезапное и безболезненное.

Осмотр. Осмотр патологически измененного колена дает возможность установить нарушение оси конечности, которое произошло вследствие смещения голени по отношению к бедру, и выяснить характер изменения рельефа области коленного сустава. Осмотр производят в покое и при движении коленного сустава. Прежде всего опреде-

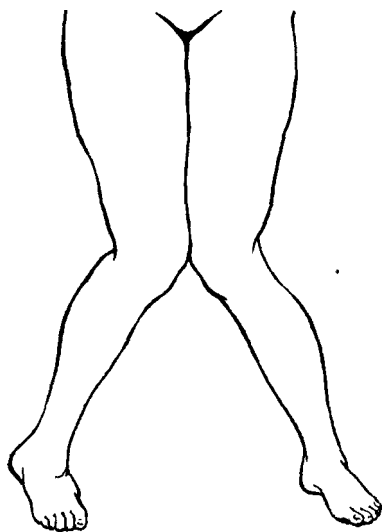


Рис. 404. X-образные ноги; компенсаторная деформация стоп — приведение передних отделов (metatarsus varus)

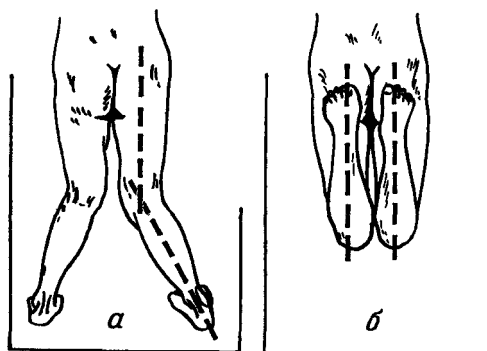
ляют, находится ли коленный сустав в согнутом положении или он полностью разогнут. При отсутствии сгибания в суставе исключают воспалительный процесс. При таком тяжелом воспалительном заболевании коленного сустава, каким является капсульная флегмона, коленный сустав может находиться в момент исследования больного в положении полного разгибания.

Ось ноги может нарушаться в связи с изменением угла между бедром и голенью. Колено, смещаясь внутрь, увеличивает физиологический угол отклонения голени кнаружи (genu valgum). При двусторонней локализации такой деформации образуются X-образные ноги (рис. 404). Смещение колен кнаружи от оси нижней конечности с образованием угла, открытого кнутри, наблюдается при genu varum; в случае поражения обеих ног образуется деформация обратного типа — O-образные ноги.

При патологическом отклонении коленей внутрь (X-образные ноги), обусловленном изменением формы мышелков бедра и голени, возникает вопрос о точной локализации деформации. Отклонение колена кнутри может быть вызвано как равномерной отсталостью в росте всего

"мышелка бедра или голени, так и одним только уплощением нижних (опорных) отделов тех же мышелков. При равномерной отсталости в росте всего мышелка бедра (голени) отклонение голени кнаружи имеется и в разогнутом положении коленного сустава и в согнутом. Уплотнение опорной при стоянии части мышелка бедра (голени) приводит к тому, что деформация в виде X-образных ног хорошо видна только при разогнутых коленных суставах; в положении сгибания коленных суставов деформация исчезает. Больной исследуется в положении лежа на животе. Определяется отношение оси бедра к оси голени при разогну-

Рис 405 Исследование X-образных ног, отклонение голени кнаружи при разогнутых коленных суставах (а) и отсутствие отклонения при согнутом положении колен (б) говорят о том, что деформирована опорная поверхность мышелков



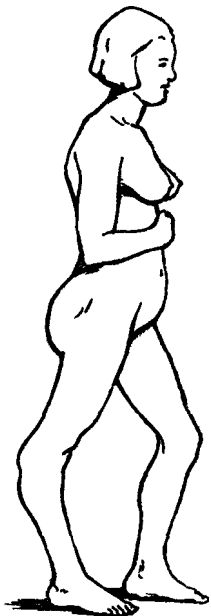
тых коленных суставах, и при наличии genu valgum измеряют угол отклонения голени кнаружи. Затем предлагают больному согнуть ногу в коленном суставе. Если при согнутом колене оси бедра и голени совпадают, то деформация обусловлена уплощением нижней части мышелка бедра (голени). Если же ось голени не совпадает с осью бедра ни при разогнутом, ни при согнутом колене, то весь мышелок отстал в своем развитии (рис.405).

В детском возрасте форма ножек с ростом ребенка меняется. Рекомендуются периодически производить измерения, чтобы выяснить, ухудшается ли деформация или, наоборот, выравнивается. Динамику изменений определяют также зарисовкой. Ребенка усаживают на большой лист бумаги и отвесно поставленным карандашом очерчивают контуры ног. В зависимости от темпа роста следующую обрисовку производят через 3—6 месяцев, лучше всего на том же самом листе бумаги другого цвета карандашом. Сравнение двух-трех обрисовок дает точное представление о происходящих изменениях.

Причины деформаций X- и O-ног разнообразны. X-ноги (genua valga) наблюдаются при акромегалии, гипогонадизме, нарушениях роста вследствие остеохондродисплазии и др. При O-образных искривлениях центр деформации может располагаться в области коленного сустава, в метафизарных отделах бедер, в метафизах (верхнем и нижнем) и диафизах костей голени. Эпифизарная локализация варусного колена возникает в результате разрушения эпифиза инфекционно-воспалительным процессом (эпифизарный остеомиелит), при точечной эпифизарной дисплазии (dysplasia epiphysialis punctata), множественной эпифизарной дисплазии (dysplasia epiphysialis multiplex) и др. Метафизарная локализация односторонней или двусторонней варусной деформации колена типична для остеохондрита проксимального эпифиза большой бер-

цовой кости. Обычно варусный компонент болезни Blount сочетается с внутренней торсией большой берцовой кости (*tibia vara interna*). Диафизарная локализация деформации наблюдается у взрослых при деформирующем остите (*ostitis deformans Paget*), при несовершенном костеобразовании (*osteogenesis imperfecta*), остеомаляции и др. При деформирующем остеоартрозе центром искривления О-ног является коленный сустав.

Возможны деформации колена и в плоскости сагиттальной в виде образования *genu recurvatum*; при этой деформации между бедром и голенью образуется угол, открытый кпереди (рис. 406). При колене, фиксированном в положении сгибания (*genu flexum*), угол между бедром и голенью открыт кзади.



Анкилозы и контрактуры, фиксирующие коленный сустав в положении большего или меньшего сгибания, очень часто комбинируются с добавочными изменениями в виде смещения проксимального конца голени по отношению к мышелкам бедра кзади, дающего картину заднего подвывиха голени (*subluxatio cruris posterior*). Задний подвывих голени обнаруживается осмотром коленного сустава сбоку: голень ступнеобразно сдвинута кзади (рис. 407). Вторым компонентом этой деформации является наружная ротация, определяемая по положению стопы или гребня большой берцовой кости по отношению к мышелкам бедра. Исследуемую ногу укладывают таким образом, что коленная чашка обращена вверх; при стойкой наружной ротации

Рис. 406. Прогибание колена кзади (*genu recurvatum*)

в коленном суставе стопа (гребень большой берцовой кости) оказывается повернутой не кпереди, как в норме, а кнаружи.

Изменения деталей внешнего строения колена чаще всего проявляются в сглаживании естественного рельефа. Большинство заболеваний и повреждений коленного сустава сопровождается появлением в нем избытка жидкости (выпота, крови), и сумка сустава в местах наиболее поверхностного расположения начинает выпячиваться. Этими местами являются ямки по обеим сторонам коленной чашки и западение в нижнем конце бедра непосредственно над надколенником (верхний заворот). Верхний заворот коленного сустава в нормальных условиях не виден. При значительном скоплении в суставе жидкости он вздувается и располагается над коленной чашкой в виде подковообразного выпячивания. Надколенник из-за выпячиваний в зоне парапателлярных ямок суставной капсулы уже не возвышается над суставом. Иногда он даже кажется погруженным, вдавленным. Сустав при скоплении в нем большого количества жидкости устанавливается в согнутое под углом около $> 30^\circ$ положение. Сгибание сустава, переполненного скопившейся в нем жидкостью, придает ему характерный вид — сухожилие прямой мышцы вдавливается спереди по средней линии в верхний заворот, разделяя его на две части, наружную и внутреннюю.

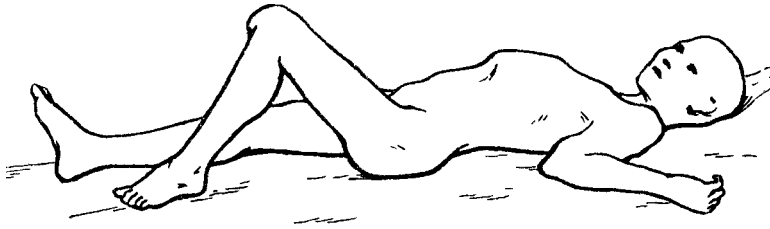


Рис. 407. Задний подвывих голени

Припухлость коленного сустава подчеркивается рано развивающейся атрофией четырехглавого разгибателя бедра, в частности его внутренней части (*vastus medialis*), которую поэтому называют ключом коленного сустава. Выпячивания в области нормальных западений, обусловленные скоплением в суставе жидкости, приводят к тому, что костные выступы, определяющие рельеф колена, оказываются погруженными в глубь мягких тканей и сустав приобретает более или менее округлую форму; контуры сустава, как говорят, сглаживаются. Сглаживаемость контуров (рельефа) коленного сустава хорошо видна при осмотре спереди.

Выпот в верхнем завороте коленного сустава или утолщение стенок заворота определяются осмотром коленного сустава сбоку (рис. 408) и спереди.

В случае быстро наступившего скопления жидкости в суставе колено принимает шарообразную форму. После механического повреждения коленный сустав наполняется синовиальной жидкостью (травматический синовит) или кровью (гемартроз). Гемартроз можно отличить от острого травматического синовита временем появления жидкости в суставе. При травматическом гемартрозе сустав припухает в первые полчаса после повреждения. Если промежуток времени между повреждением и развитием припухлости равен 6—7 часам, то скопление в полости сустава жидкости обусловлено острым травматическим синовитом. Следует иметь в виду, что обозначение состояния термином «травма-

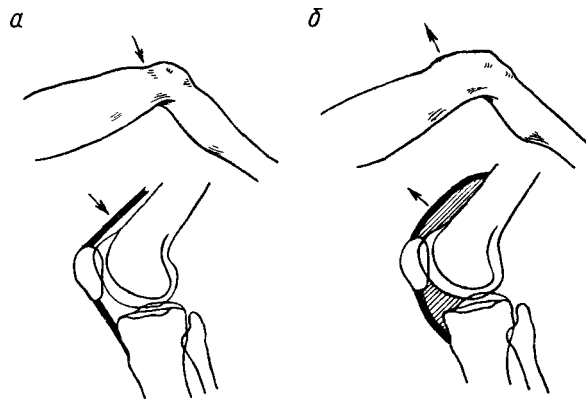


Рис. 408. Боковые контуры нормального (а) и измененного (б) коленных суставов

тический синовит» не заменяет диагноза, так как синовит является симптомом. Чем больше доленое участие в выпоте в сустав кровоизлияния, тем короче период времени от момента повреждения до появления видимой припухлости.

Значительный гемартроз, вызывающий в переполненном суставе боли от напряжения, типичен для разрыва передней крестообразной связки (изолированного или в сочетании с повреждением внутреннего мениска). При разрыве внутренней боковой связки гемартроз появляется в том случае, если одновременно с разрывом повреждается синовиальная оболочка.

Если при разрыве внутренней боковой связки гемартроза нет, то синовиальная оболочка в повреждение не вовлечена (разрыв наружного слоя внутренней боковой связки (см. рис. 398).

Острый выпот в суставе, обусловленный экссудатом, возникает при инфекционно-воспалительном поражении сустава или суставных концов (эпифизарный остеомиелит у младенцев, метаэпифизарный остеомиелит у старших детей).

Ревматоидный артрит, туберкулезный и сифилитический синовит протекают при явлениях хронического выпота в суставе. Длительные хронические воспаления придают колену веретенообразную форму.

Изменения рельефа коленного сустава при хроническом течении воспалительного процесса обусловлены припухлостью, отеком и инфильтрацией синовиальной оболочки и фиброзного слоя капсулы; разрастаниями и фиброзом жировой ретропателлярной клетчатки и ворсинчатых складок, а также инфильтрацией периартикулярных тканей. Характер припухлости и ее локализацию определяют ощупыванием.

Очертания коленного сустава изменяются при появлении бурситов и кист (см. выше). Кисты менисков при движениях коленного сустава смещаются; при сгибании киста наружного мениска смещается кзади, при разгибании — кпереди. Небольшого размера киста наружного мениска при сгибании может исчезнуть и появиться вновь при неполном разгибании. Меняется также при движениях колена киста Baker. Она ясно выступает при разогнутом колене и, если не очень велика, исчезает при сгибании. Бурситы при движениях коленного сустава не меняются.

Само собой разумеется, что переломы со значительным смещением суставных концов и вывихи резко изменяют внешний вид коленного сустава, придавая ему разнообразные неправильные формы. Неправильная форма «раздутого» сустава типична для неравномерного роста злокачественных опухолей в этой области.

При разрывах собственной связки надколенника (*lig. patellae proprium*) рельеф колена приобретает характерный вид. На пораженной стороне коленная чашка оказывается смещенной в проксимальном направлении. Под ней исчезает валик, образованный собственной связкой надколенника, и рельефно обрисовывается передняя поверхность суставного конца большой берцовой кости. Гораздо отчетливее эти отношения выступают при согнутом положении коленных суставов (рис. 409).

Типичную картину изменений формы коленного сустава дает привычный вывих надколенника. При согнутом колене смещенный надколенник располагается снаружи, прилегая к наружному мышелку бедра. Спереди, из-за отсутствия на должном месте коленной чашки, хорошо обрисовываются контуры обоих мышелков бедренной кости и западе-

ние между ними, соответствующее межмышелковому углублению (*fossa intercondyloidea*).

При вывихе надколенника необходимо определить отношение оси бедра к оси голени и исследовать рентгенологически передние части мышелков бедра (см. рис. 405).

Ощупывание. Ощупывание коленного сустава производят в положении больного лежа на спине с полностью обнаженными ногами и лежа на животе, в покойном состоянии сустава и при его движениях. Можно ощупывать сустав у сидящего больного. Такое положение расслабляет переднюю группу мышц и облегчает ощупывание передних структур колена. Ощупывание колена при патологических изменениях производится в известном порядке. Прикасаясь всю кистью к поверхности колена, следует прежде всего определить местную температуру сустава путем сравне-

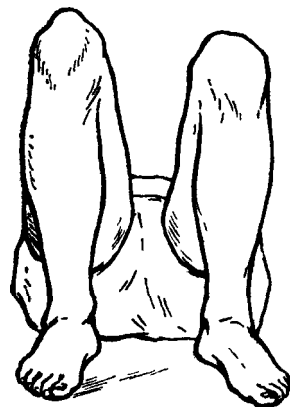


Рис 409. Разрыв собственной связки надколенника. Вид коленного сустава спереди

ния кожной температуры сустава с выше- и нижележащими отделами той же конечности в области мышечных масс и с местной температурой симметричного сустава. Здоровый сустав на ощупь холоднее, чем мышечные массы на бедре и на голени. Даже при незначительном повышении местной температуры сустав становится заметно теплее на ощупь.

Сравнительное определение местной температуры одноименных суставов преследует те же цели и производится попеременным прикосновением к больному и здоровому колену (одной и той же рукой). Незначительное повышение местной температуры лучше ощущается тыльной поверхностью исследующих пальцев и кисти.

Охватив кистью весь сустав, можно ориентироваться в грубых изменениях костных концов, выступающих в необычных местах. Этим же приемом определяют напряженность мягких тканей и сумки при выпотах и кровоизлияниях. Смещая кожу над подлежащими тканями, распознают параартикулярную инфильтрацию и узелки уплотненной ткани. Кожа над неизменным суставом легко смещается и собирается в складку. При переходе патологического процесса с капсулы сустава на окружающие ткани (капсулярная флегмона, прорыв холодного абсцесса под кожу, пропитывание кожи кровоизлиянием) кожа спаивается с подлежащими тканями и утрачивает нормальную смещаемость; нельзя захватить ее также пальцами в складку.

Ощупывание дает возможность установить плотность припухлости в суставе, выявить локализацию местной болезненности и выявить ненормальные изменения, не обнаруживаемые другими методами.

Увеличение жидкости в суставе. Различие между гемартрозом и синовитом. При обычном повреждении колена редко появляется гемартроз. При разрыве мениска кровоизлияния в полости сустава обычно не наблюдается или оно невелико. Гемартроз бывает значительным при разрыве передней крестообразной связки. Как выше отмечалось, промежуток времени между повреждением и появле-

нием гемартроза короткий — от нескольких минут до получаса, при травматическом синовите промежутки дольше — несколько (6—8) часов. Кроме промежутка времени между повреждением и появлением в суставе жидкости существуют и другие признаки, позволяющие безошибочно отличить гемартроз от синовита.

При ощупывании сустава, выполненного кровоизлиянием, обнаруживается повышение местной температуры по сравнению со здоровым коленом. Капсула сустава напряжена и при ощупывании очень болезненна. Позднее она делается тестообразной плотности.

Больному предлагают лежа поднять здоровую ногу и, приведя ее, положить на бедро больной ноги. То же самое предлагают сделать больной ногой, т. е. положить больную ногу на здоровую. На ранней стадии гемартроза больной не может (иногда не хочет) поднять больную ногу» избегая напряжения четырехглавой мышцы бедра. Невозможность выполнить указанную просьбу или отказ от напряжения на больной стороне четырехглавого разгибателя служат подтверждающим признаком гемартроза. В тех случаях, когда симптомы гемартроза появились после небольшого ушиба, следует вспомнить о возможной гемофилии.

При исследовании жидкости, скопившейся в полости коленного сустава, определяют количество ее и динамику изменений.

Определение малого количества жидкости в суставе. Внимание фиксируют на парapatеллярных ямках, расположенных в нормальном коленном суставе по обе стороны собственной связки надколенника под коленной чашкой. При наличии в полости сустава жидкости ямки сглажены. Надавливая поочередно пальцем то с одной, то с другой стороны связки надколенника, выдавливают жидкость в полость сустава. В результате давления с одной стороны увеличивается вздутие с противоположной, а на месте давления пальцем образуется ямка. Если давление пальцем прекратить, то можно увидеть, как ямка медленно исчезает, сменяясь выпячиванием. Исследование проводят при разогнутом суставе и расслабленных мышцах.

Баллотирование коленной чашки говорит о наличии в полости сустава сравнительно большого количества жидкости. Малое скопление жидкости не изменяет положения надколенника, он прилегает к передней поверхности мышечков бедра. При большом количестве жидкости в суставе коленная чашка приподнимается, «всплывает», удаляясь от мышечков.

Признак баллотирования определяют следующим образом: одной рукой, уложенной над верхним заворотом, выжимают из него жидкость, а пальцем другой руки, ударяя по коленной чашке, погружают ее в сустав, пока суставная поверхность чашки не коснется мышечков бедра. Это соприкосновение ощущается рукой как толчок или удар. Теперь при отрывании пальцев коленная чашка «всплывает», принимая исходное положение (рис. 410).

Очень большое скопление жидкости в суставе препятствует погружению коленной чашки и затрудняет ее баллотирование. Сустав переполнен и напряжен (чаще всего излившейся в сустав кровью), и чашку нельзя погрузить вглубь. При синовите, развивающемся хронически, скопление жидкости может быть иногда очень большим, но напряжения нет, так как накопление жидкости происходило медленно и также медленно растягивалась капсула.

Баллотирование надколенника можно обнаружить иногда не только

при избытке жидкости в полости сустава, но и при отечном желатинозном набухании синовиальной оболочки. Для того чтобы отличить баллотирование, обусловленное жидкостью в суставе, от желатинозного набухания синовиальной оболочки, необходимо определить состояние синовиальной оболочки.

Прощупывают утолщенную и набухшую синовиальную оболочку следующим образом. Кистью одной руки (левой при ощупывании левого сустава) врач захватывает и сжимает выше надколенника верхний заворот, выдавливая из него жидкость в нижнюю часть сустава. Паль-

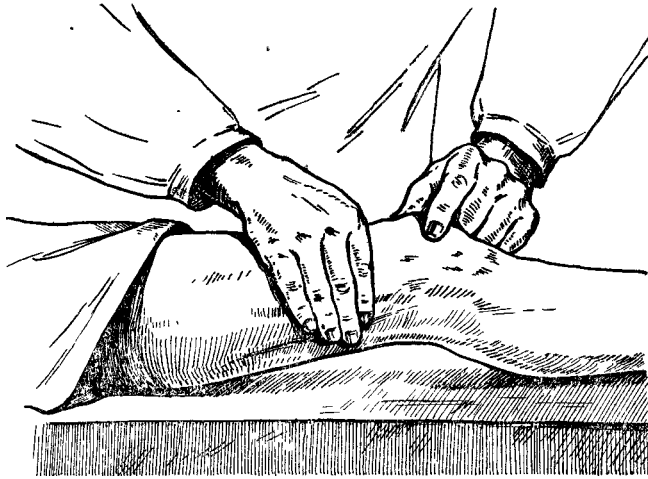


Рис. 410. Исследование наличия жидкости в коленном суставе; баллотирование надколенника

цами правой кисти (большим с внутренней стороны надколенника, остальными с наружной) он прощупывает на уровне суставной щели и выше промежуток между коленной чашкой и краем большой берцовой кости (рис. 411). Таким приемом удастся прощупать припухлость мягких тканей, зыбление суставной капсулы и синовиальной оболочки. Утолщение синовиальной оболочки легче прощупать с медиальной стороны, чем с латеральной. В нормальных условиях синовиальная оболочка не прощупывается.

Утолщенная и уплотненная синовиальная оболочка может отчетливо определяться одновременно с избытком жидкости в полости сустава, особенно при хронически протекающем процессе. Для того чтобы отличить внутрисуставные изменения от периартикулярных, следует прощупать край коленной чашки. В норме он легко прощупывается как сравнительно острый край. Если же имеется периартикулярное уплотнение тканей, обусловленное спайками, ревматоидной или какой-либо иной инфильтрацией капсулы, то заостренный край надколенника не прощупывается, так как он прикрыт наслоениями инфильтрированной синовиальной оболочки и перисиновиальных тканей.

Патологические изменения суставного хряща (хондропатия) могут быть обнаружены ощупыванием сустава во время движений. Неровности хрящевого покрова при скольжении опорных суставных поверхностей улавливаются приложенной к суставу рукой как крепитация или

трение. Ограниченные дефекты хрящевого покрова дают при движениях в суставе ощущение кратковременного грубого трения, появляющегося в момент скольжения суставных поверхностей в зоне хрящевого дефекта. Врач захватывает всю кистью сустав спереди и предлагает больному согнуть и разогнуть ногу в коленном суставе. Положение, при котором ощущается грубое трение, регистрируется угломером.

Хондропатия передней, неопорной поверхности мыщелков бедра и прилегающей к ней суставной поверхности коленной чашки обнаруживается прижиманием ее к мыщелкам. Коленная чашка захватывается двумя пальцами, прижимается к мыщелкам бедра и смещается в по-

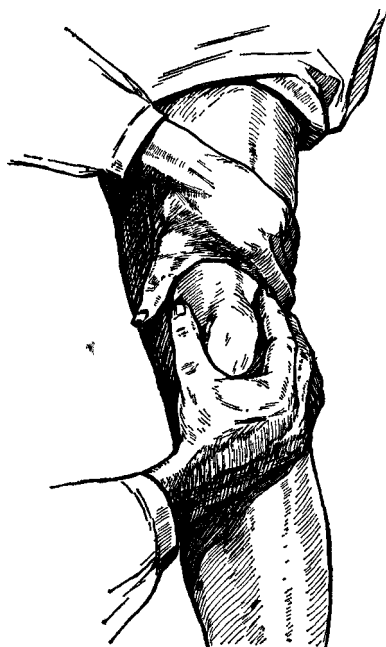


Рис. 411. Ощупывание синовиальной оболочки

перечном направлении, кнаружи и кнутри. Исследование должно проводиться при полностью расслабленной мускулатуре бедра, в разогнутом положении ноги, так как только при этом условии коленная чашка легко смещается в обе стороны.

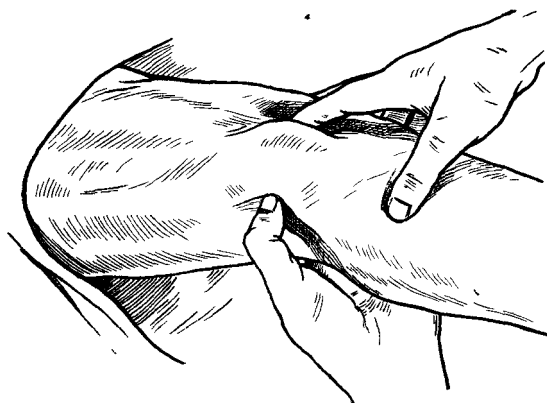


Рис. 412. Ощупывание хрящевой поверхности надколенника

Трение надколенника по мыщелкам бедра вызывает боли при любом виде поражения коленной чашки. При идиопатической хондропатии поражается ограниченный участок хрящевой поверхности, который иногда доступен ощупыванию.

Надавливая большим пальцем на край надколенника, сдвигают его вбок. Кончик пальца другой руки подводят под надколенник и ощупывают его хрящевую поверхность (рис. 412). Надколенник смещается кнутри больше, чем кнаружи, поэтому внутреннюю фасетку с гребнем коленной чашки легче прощупать, чем наружную. При ощупывании обнаруживают ограниченный участок резкой болезненности и иногда вмятину в гладкой поверхности хряща.

Сплошной (дисковидный) наружный мениск при сгибании и разгибании колена дает в определенный момент при ощупывании сустава ощущение своеобразного резкого кратковременного сотрясения. Это сотрясение не только улавливается ощупывающей рукой, но и издает приглушенный звук удара, хорошо слышимый даже на некотором расстоянии от больного. В момент передвижения больного слышится при

каждом шаге больной ноги шум в виде глухого удара, а также появляется хорошо видимое кратковременное попеременное толчкообразное соскальзывание верхнего конца голени по отношению к суставному концу бедра то кпереди, то кзади. Все эти явления (сотрясение, шум удара и соскальзывание голени) возникают вследствие того, что при сгибании колена подвижный сплошной наружный мениск оттесняется движущимися мышечками бедра кпереди, перегибаясь в складку. Достигнув известной высоты, собранный в складку мениск в силу своей эластичности мгновенно расправляется, проскальзывая между мышечками бедра и голени. Расправление мениска сопровождается описанными симптомами

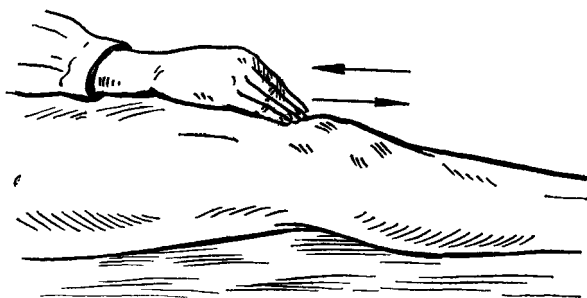


Рис. 413. Ощупывание верхнего заворота сумки коленного сустава

мами: сотрясением, ударом и порывистым толчком голени кзади. Во время разгибания колена мениск оттесняется в обратном направлении, кзади, и образует такую же складку, расправление которой сопровождается таким же сотрясением и шумом, как при сгибании колена; порывистый же толчок голени при разгибании колена просходит не кзади, а кпереди. Описанная триада симптомов патогномична для сплошного наружного мениска.

Изменения в суставной сумке обнаруживаются путем ощупывания кончиками пальцев. Капсула сустава, нормально не прощупываемая, становится осязаемой при инфильтрации и уплотнении ее стенок. Интенсивность уплотнения бывает различной. Важно отметить, что в случаях, когда воспалительный процесс в суставе закончился полным восстановлением подвижности, сумка прощупывается еще в течение длительного срока после окончания процесса. При неспецифических инфекционных синовитах обычно не наблюдается значительного утолщения капсулы сустава. Легче всего доступен пальпации верхний заворот. Врач устанавливает свою руку таким образом, чтобы концы пальцев располагались выше коленной чашки сантиметров на пять поперечно к продольной оси ноги (рис. 413). Двигая пальцы вместе с кожей большого в направлении коленной чашки и обратно, можно легко прощупать дубликатуру верхнего заворота даже при незначительном его уплотнении.

Ощупывание подколенной ямки. При ощупывании коленного сустава не следует забывать подколенную ямку. Лучше всего ее исследовать у лежащего на животе больного (рис. 414). Обращают внимание на локализацию припухлости в подколенной ямке. По средней линии в ямке располагается аневризма подколенной артерии, абсцедирующие инфильтраты, опухоли, киста Baker. Кнутри от средней линии в подколенной ямке появляется припухлость при бурсите сухожилия

полуперепончатой мышцы; она лежит между внутренней головкой гa. gastrocnemius и сухожилием m. semimembranosus. С внутренне-задней стороны обнаруживается бурсит «гусиной лапки» — между сухожилиями портняжной, нежной и полуперепончатой мышц (рис. 415). Инфильтраты и опухоли имеют плотную консистенцию, кисты — эластичную.

При подозрении на заболевание сумки выясняют, сообщается ли она с полостью коленного сустава или нет. Для этого сумку сдавливают и содержимое ее пытаются вытеснить в сустав; если сумка сообщается с полостью сустава, то при сдавливании она делается дряблой. Киста

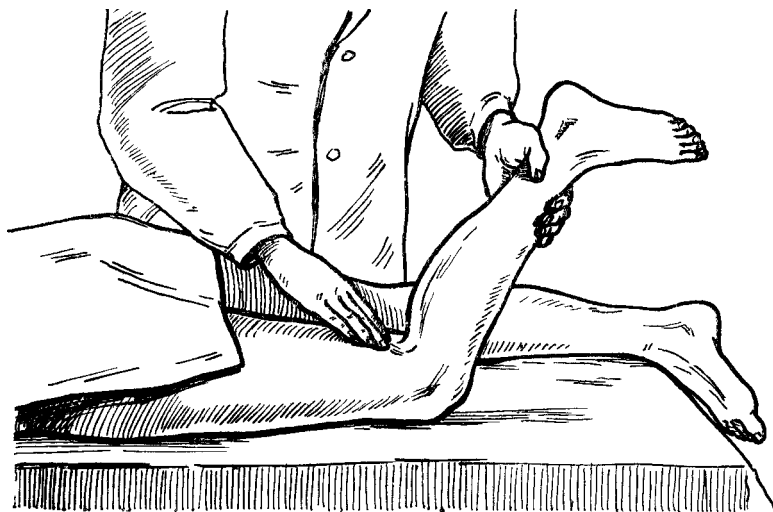


Рис. 414. Ощупывание подколенной ямки

Вакег сообщается с полостью сустава. Если соустье узкое, то выдавливание продолжается две-три минуты. Бурситы сухожилий полуперепончатой мышцы и «гусиной лапки» не сообщаются с полостью сустава и при сжатии не уменьшаются в размере и плотности. При разогнутом коленном суставе полуперепончатый бурсит на ощупь плотный, в согнутом положении он делается мягким.

Кисты менисков, чаще всего киста наружного мениска, располагаются на боковых поверхностях коленного сустава. Кисты небольшого размера располагаются на уровне суставной щели. При увеличении размеров они, следуя, вероятно, по пути наименьшего сопротивления, отклоняются в том или другом направлении от линии «сустава». Кисты менисков малого размера болезненны и плотны на ощупь, не смещаемы; передне-задний их размер обычно больше вертикального. Среднего размера кисты при сгибании колена исчезают и появляются вновь при разгибании (признак исчезновения Pisani). Наибольшего размера киста делается перед полным разгибанием.

С увеличением размеров кисты имеют склонность размягчаться. Кисты внутреннего мениска достигают большего размера, чем наружного, и менее последних фиксированы.

Изолированная пальпация. В диагностике заболеваний и повреждений коленного сустава изолированная пальпация концом ука-

зательного или большого пальца имеет исключительное значение. Поверхностное положение сустава делает его доступным ощупыванию. При повреждении отдельных анатомических образований — менисков, связок коленного сустава ощупывание облегчает диагноз (рис. 416).

Внутренний мениск. Местная болезненность по ходу суставной щели впереди внутренней боковой связки говорит о разрыве переднего рога внутреннего мениска, позади боковой связки — о повреждении заднего рога. Если ощупывание проводить при одновременном движении колена, то болезненность смещается при разгибании коленного сустава впереди, при сгибании — кзади.

При подозрении на разрыв переднего рога кончик большого пальца

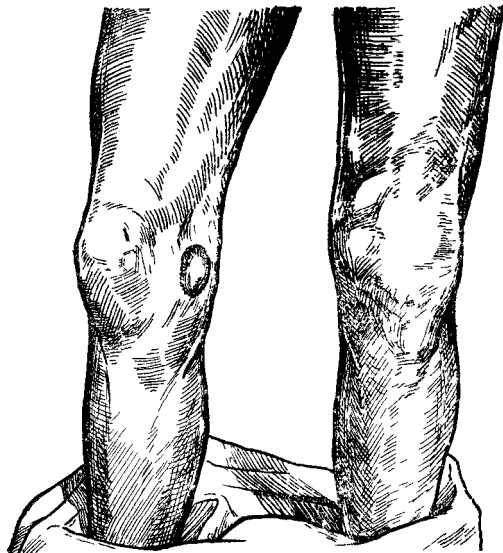


Рис. 415. Бурсит «гусиной лапки» (pes anserinus)

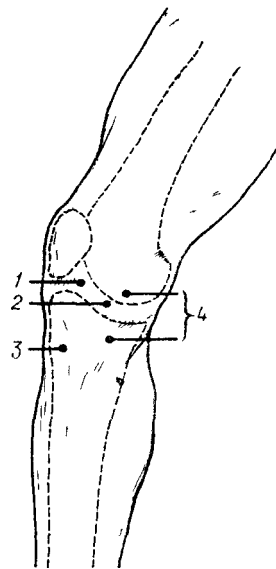


Рис. 416. Области местной болезненности при изолированной пальпации; различные повреждения коленного сустава: 1 — болезнь Hoffa; 2 — повреждение внутреннего мениска; 3 — остеохондрит бугристости большой берцовой кости; 4 — разрыв внутренней боковой связки

помещают над суставной щелью спереди, с внутренней стороны от связки надколенника при согнутом положении коленного сустава. Если теперь сустав медленно разгибать, то передний рог мениска приходит в соприкосновение с надавливающим через кожу пальцем и появляется болезненность.

Пассивная внутренняя ротация с одновременным разгибанием коленного сустава усиливает местную болезненность так же, как и наружная ротация с легким сгибанием. Внутренняя ротация нагруженного сустава при стоянии больного вызывает болезненность с внутренней стороны суставной щели.

При повреждении заднего рога внутреннего мениска давление по оси на колено сидящего с перекрещенными ногами («по-турецки») больного вызывает боль с внутренней стороны коленного сустава.

Наружный мениск. Болезненность при ощупывании и при движениях сустава локализуется с наружной стороны суставной щели. Она также возникает при быстрой внутренней ротации голени. Здесь следует еще раз отметить, что при разрыве наружного мениска у больного могут появляться непостоянные спонтанные боли с внутренней, а не с наружной стороны коленного сустава; ощупывание дает возможность установить правильную локализацию повреждения.

Внутренняя боковая связка. Связка чаще всего отрывается в области ее прикрепления к внутреннему мыщелку бедра, здесь же, надавливая кончиком пальца, обнаруживают место наибольшей болезненности. Реже внутренняя связка отрывается от места ее прикрепления к мыщелку большой берцовой кости. При нижнем отрыве внутренней связки необходимо проверить состояние внутреннего мениска, который в таких случаях часто также разрывается. Местная болез-




Рис. 417. Ощупывание при переломе надколенника, расхождение фрагментов — палец можно погрузить между отломками

ненность при ощупывании вызывает подозрение на разрыв, но не служит достоверным симптомом разрыва.

Наружная боковая связка обычно отрывается в своей нижней части, иногда вместе с ней отрывается от головки малой берцовой кости пластинка костного вещества. Надавливание в этом месте на малую берцовую кость вызывает острую боль.

Гипертрофия жировых тел (*liposynovitis infrapatellaris*, болезнь Hoffa) вызывает болезненность от надавливания возле связки надколенника, где жировые тела видны при осмотре.

Благодаря подкожному расположению надколенника переломы коленной чашки легко распознаются ощупыванием. При значительном расхождении отломков можно погрузить палец вглубь между фрагментами коленной чашки (рис. 417). При тяжелых переломах надколенника, осложненных разрывом бокового разгибательного аппарата, можно, надавливая кончиком пальца снаруж и кнутри от коленной чашки, определить направление и длину разрыва разгибательного аппарата по локализации болезненности.

Легко доступны пальпации бугристость большой берцовой кости и собственная связка надколенника. Изолированные воспалительные очаги, оститы могут быть обнаружены при помощи такого же систематического надавливания концом пальца.

Выслушивание. Иногда больной отмечает в своих жалобах, что движения в заболевшем суставе не беззвучны, а сопровождаются шумом. Различают кратковременные шумы характера щелкания и продолжительные, длящиеся в течение всего или почти всего размаха движений. Изредка можно установить, что шум в суставе, имеющий характер

хруста или скрипа, бывает резче всего выражен в момент конечных движений сгибания и разгибания.

При исследовании желательно воспроизвести и услышать имеющийся в суставе шум для того, чтобы оценить его диагностическое значение. Возникают шумы при активных и пассивных движениях сустава. При разрыве мениска в нижне-внутреннем квадранте коленного сустава прослушивается иногда звук приглушенного удара или хлопанья, появляющийся во время активного сгибания и разгибания. Звук приглушенного удара чаще всего выслушивается при отрыве внутреннего мениска от капсулы, вследствие чего значительная часть мениска делается подвижной. Грубый разрыв или размозжение мениска сопровождаются

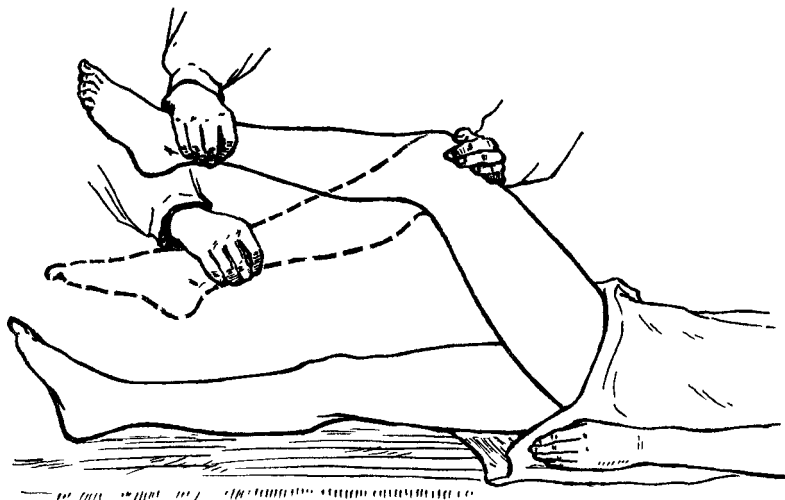


Рис. 418. Исследование коленного сустава для определения крепитации

хрустящим звуком. Высокого тона треск в суставе характерен для продольного разрыва мениска по типу «ручки лейки».

Установленный над нижне-внутренним квадрантом фонендоскоп следует плотно, но без надавливания, удерживать на месте. Осязание может иногда дать лучшее представление, чем выслушивание, особенно при попытке воспроизвести шумы в суставе при помощи пассивных движений. Для этого кисть левой руки кладут поверх сустава, а правой рукой, захватив за область лодыжек, несколько раз сгибают и разгибают коленный сустав (рис. 418).

Щелкание в коленном суставе можно попытаться воспроизвести с помощью пробы McMurray. Больной лежит на спине. Коленный сустав полностью согнут. Одной рукой поддерживают колено, а другой обхватывают подошву так, чтобы ротировать стопу, а вместе с ней и голень в коленном суставе кнаружи и внутрь (рис. 419).

Ротируя голень кнаружи, в положении крайнего сгибания коленного сустава, проверяют заднюю половину внутреннего мениска. Исследование задней половины наружного мениска производят в таком же согнутом положении коленного сустава, но с внутренней ротацией голени. При разрыве заднего сегмента мениска кисть, уложенная на колено, ощущает однократный легкий толчок, сопровождающийся одновременным звуком щелкания, а больной испытывает острую кратковременную боль в области повреждения.

Удерживая стопу в положении крайней ротации, согнутое колено разгибают до прямого угла. Это движение имеет наибольшее значение в тот момент, когда мышелок бедра проходит при разгибании коленного сустава над местом повреждения мениска, слышится и ощущается кистью, уложенной на коленный сустав, шелkanie. Разгибанием коленного сустава с наружной ротацией голени проверяют состояние внутреннего мениска, разгибанием с внутренней ротацией голени — наружного. Симптом шелкания в коленном суставе сам по себе не является абсолютным доказательством разрыва мениска. В сочетании с другими симптомами он оказывает большую помощь при распознавании повреждения. Отсутствие шелкания не имеет диагностического значения.

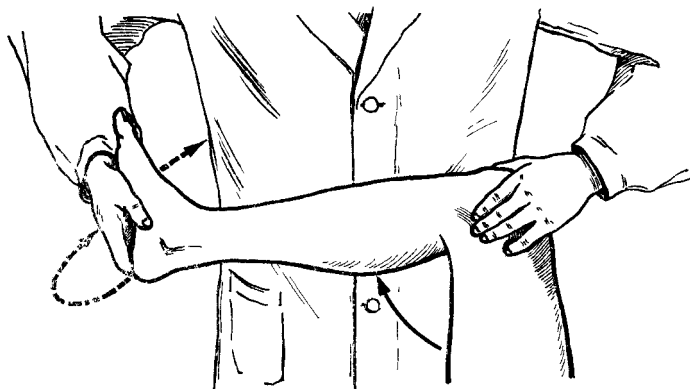


Рис. 419. Проба McMurrey для распознавания разрыва мениска

Безболезненное шелkanie с наружной стороны колена встречается иногда в нормальном суставе, а также при сплошном наружном мениске, но в этих случаях оно происходит при активных движениях.

Причины, лежащие вне коленного сустава, также иногда могут обусловить шелkanie в области колена. Такими причинами является соскальзывание сухожилий над костными выступами (полусухожильной мышцы над внутренним мышелком бедра, сухожилия двуглавой над головкой малой берцовой кости, tractus iliotibialis над наружным мышелком бедра). Исследовать всегда нужно оба, правый и левый, сустава в одинаковых условиях.

Хронические артриты дают иногда при движениях в суставе шумы, имеющие характер хруста или скрипа, резче всего выраженные в момент конечных движений сгибания и разгибания. При хондроматозе прослушиваются множественные резкие звуки высокого тона, напоминающие прерывистый треск.

Расстройства движений. Перед исследованием активных движений в коленном суставе следует предложить больному, лежащему с разогнутыми коленными суставами, напрячь мышцы бедра. При таком мышечном напряжении делаются хорошо видимыми передние мышцы бедра, а при сравнительном осмотре легко обнаруживается мышечная атрофия. Атрофия мышц наблюдается во всех случаях повреждений коленного сустава. Она бывает рефлекторного типа и вовлекает преимущественно четырехглавую мышцу бедра, особенно ее внутреннюю часть (*vastus medialis*), обнаруживаемую по уплощению рельефа внутренней части мышцы.

При выпоте в полость сустава ограничивается возможность полного активного сгибания в коленном суставе. Ограничение сгибания объясняется в этих случаях давлением жидкости на передний сумочный аппарат. Активное разгибание иногда ограничивается ущемлением гипертрофированных жировых тел. Активные движения в коленном суставе резко нарушаются при хронических воспалительных его заболеваниях, сопровождающихся деструкцией суставных концов. При капсульной флегмоне коленного сустава, возникшей в результате острого гнойного артрита, делаются невозможными ни активные, ни пассивные движения; попытка определить подвижность в суставе вызывает мучительные боли.

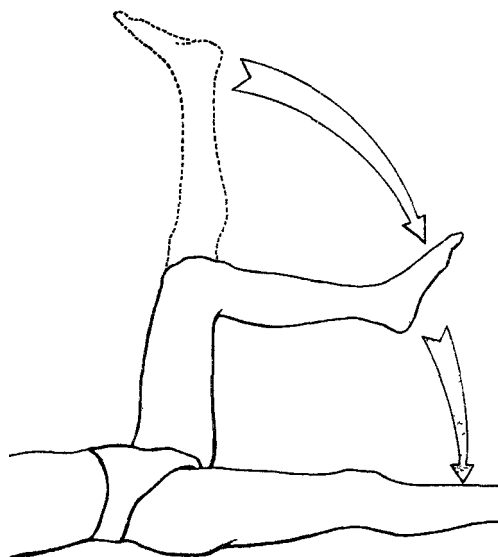


Рис. 420. Признак привычного вывиха надколенника. Активное сгибание в коленном суставе разогнутой ноги совершается до прямого угла (белая стрелка), после чего надколенник вывихивается и голень падает (затемненная стрелка)

Полное активное разгибание ноги в коленном суставе отсутствует при параличе четырехглавой мышцы бедра. Больные остаточным параличом четырехглавого разгибателя часто вырабатывают так называемые обманные движения и, если исследователь не определит тщательно функцию отдельных мышечных групп и мышц, он может быть введен в заблуждение. При полном параличе четырехглавой мышцы больной в некоторых случаях может при стоянии и ходьбе замыкать коленный сустав напряжением сгибателей бедра (двуглавая, полусухожильная, полуперепончатая мышцы) и икроножной мышцы (конская стопа). При переломе надколенника с полным разрывом бокового разгибательного аппарата разгибание в коленном суставе отсутствует. Активное разгибание возможно только частично (больной не в состоянии удержать сгибательную разогнутую в колене голень) при разрыве собственной коленики, при переломе коленной чашки с частичным разрывом бокового разгибательного аппарата и при парезе четырехглавой мышцы бедра.

Значительное расстройство активных движений наблюдается при привычном вывихе надколенника. При попытке согнуть разогнутую в коленном суставе ногу больной сгибает сустав до момента соскальзывания надколенника кнаружи, после чего голень бессильно падает. Смещение

кнаружи (вывих) коленной чашки делает невозможным разгибание согнутого коленного сустава. Больного исследуют в положении лежа на спине. Ему предлагают поднять разогнутую в коленном суставе ногу и удержать ее разогнутой на весу. Удерживая ногу на весу, больной должен начать медленно сгибать коленный сустав; до известного угла активное сгибание совершается плавно, но, как только надколенник соскользнет с мышелков бедра, голень падает (рис. 420). При исследовании нужно предупредить падение голени подложенной под нее рукой, чтобы избежать ушиба. При двустороннем привычном вывихе надколенника

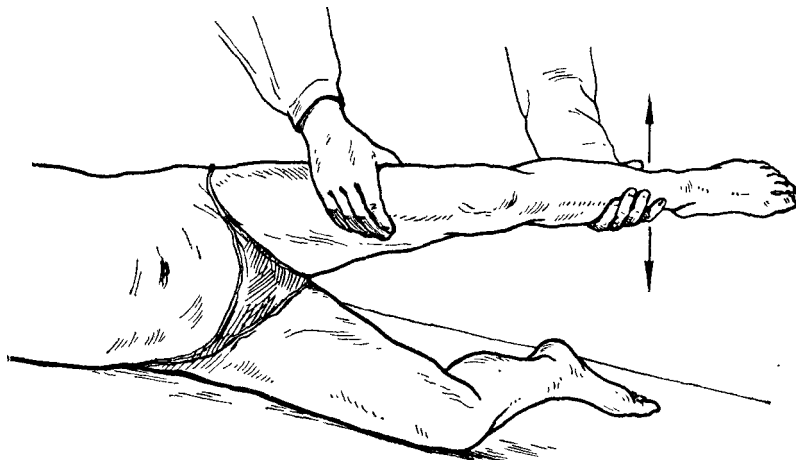


Рис. 421. Исследование боковой подвижности в коленном суставе при разрыве боковых связок

больной не может присесть на корточки: соскальзывание коленных чашек не позволяет удержать туловище при согнутых коленях и больной в момент соскальзывания надколенников падает на ягодицы.

Исследование пассивной подвижности позволяет обнаружить появление в коленном суставе избыточных движений, совершающихся в границах, превышающих норму, или в атипичном направлении. В том и другом случае сустав утрачивает устойчивость. Избыточная подвижность проявляется: 1) в боковых движениях голени при разогнутом коленном суставе, 2) в рекурвации при нагрузке ноги, 3) в передне-задней смещаемости голени по отношению к бедру, в ротационной неустойчивости.

Нормально при полностью разогнутом коленном суставе боковой подвижности голени нет. Незначительная боковая подвижность голени появляется при сгибании коленного сустава. Значительное увеличение боковой подвижности голени патологично, особенно при полностью разогнутом коленном суставе. Патологическая боковая подвижность возникает при разрыве боковой, чаще всего внутренней связки. Наблюдается избыточная боковая подвижность голени также при переломах мышелков бедра или голени.

Патологическая боковая подвижность в коленном суставе определяется так. Одной рукой врач фиксирует бедро, а другой рукой, захватив голень над голеностопным суставом и разогнув колено, производит попытки боковых движений. Отсутствующая в естественных условиях боковая подвижность появляется при разболтанности коленного сустава (рис.421).

При разрыве внутренней боковой связки голень отклоняется в коленном суставе кнаружи, при разрыве наружной — внутрь.

Если указательный палец приложить к тому месту, где располагается внутренняя (или наружная) боковая связка и, упершись локтем в голеностопный сустав больного, отводить голень, то можно прощупать пальцем напряжение растягиваемой внутренней связки (наружной связки). При разрыве связки напряжение не прощупывается. Палец легко погружается в суставную щель.

Рекурвация наблюдается при параличе сгибателей голени, при переломах мышечков голени, при неправильно сросшихся низких перело-

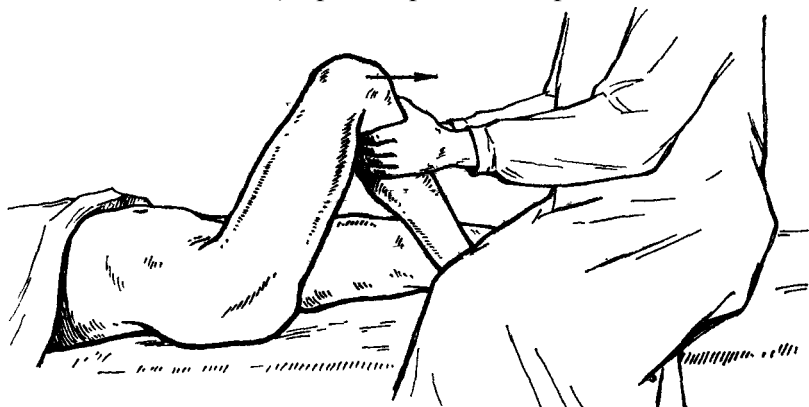


Рис. 422. Симптом «выдвижного ящика» при разрыве крестообразных связок. Передне-задняя смещаемость голени, типичная для разрыва крестообразных связок; симптом выявляется при согнутом положении коленного сустава

мах диафиза бедра, а также при некоторых вывихах (врожденных и приобретенных) в коленном суставе. Рекурвация делается видимой уже при обычной нагрузке ноги при стоянии (см. рис. 406) и не требует особых пояснений.

Симптом «выдвижного ящика». Передне-задняя смещаемость голени указывает на разрыв крестообразных связок. В нормальных условиях передняя крестообразная связка напрягается при разгибании и переразгибании коленного сустава и расслабляется при сгибании. Она препятствует внутренней ротации бедра в коленном суставе, отведению и особенно смещению голени кпереди по отношению к мышечкам бедра. Задняя связка расслабляется при разгибании колена. Так как повреждение наступает чаще всего при разогнутом колене, то и разрывается передняя крестообразная связка чаще, чем задняя. Резкое насильственное смещение большой берцовой кости кзади по отношению к мыщелкам бедра разрывает заднюю крестообразную связку или же отрывает место ее прикрепления с кусочком кости.

Если боковые связки, наружная и внутренняя, целы, то сустав в положении разгибания остается устойчивым, несмотря на разрыв передней крестообразной связки; переднему смещению голени препятствуют при разогнутом колене натянутые боковые связки.

Передне-задняя смещаемость голени обнаруживается благодаря появлению симптома «выдвижного ящика». Больной лежит на спине, согнув ногу в коленном суставе под прямым углом и упираясь стопой в ложе. Мышцы исследуемого должны быть полностью расслаблены. Врач обеими руками захватывает голень непосредственно под коленным су-

ставом и пытается смещать ее попеременно кпереди и кзади (рис. 422). При разрыве крестообразных связок становится возможной нормально отсутствующая передне-задняя смещаемость голени по отношению к бедру. Голень смещается кпереди при разрыве передней крестообразной связки и кзади при разрыве задней. Аналогичный прием пробуют и при разогнутой в коленном суставе ноге, что позволяет определить по устойчивости колена в разогнутом положении целостность боковых связок при наличии разрыва крестообразных. При положительном симптоме «выдвижного ящика» необходимо исследовать, не повреждены ли внутренний мениск и внутренняя боковая связка. При сильном ударе по верхней части большой берцовой кости могут разорваться обе крестообразные связки— передняя и задняя. Если при этом повреждении обе боковые связки уцелеют, то в положении разгибания сустав остается довольно устойчивым. В положении же сгибания появляется характерная передне-задняя смещаемость голени.

Изолированный разрыв передней крестообразной связки сопровождается положительным симптомом «выдвижного ящика» и переразгибанием коленного сустава.

Пользуясь исследованием пассивных движений в суставе, можно по характеру появляющейся болезненности уточнить, разорван мениск или крестообразная связка.

Ротационная неустойчивость. Исследование проводят у лежащего больного. Коленный сустав сгибают до 60°. Фиксируют стопу и ротируют голень, поворачивая стопу кнаружи на 15°. В таком положении исследуют феномен «выдвижного ящика». Если он положителен, то у больного имеется разрыв передней крестообразной связки и передне-внутреннего связочного аппарата капсулы сустава (наружно-ротационная неустойчивость).

При том же положении коленного сустава ротируют тем же способом голень внутрь на 30°; при положительном феномене «выдвижного ящика» имеются разрыв задней крестообразной связки, повреждение задне-наружной части капсулы, сухожилия подколенной мышцы, болыберцово-бедренного тракта (*tractus iliotibialis*, рис. 423; Slocum, Larson, 1968).

Симптом растяжения и сдавливания. Больной лежит на животе. Врач захватывает стопу больного обеими руками; фиксируя бедро больного своим коленом, упирающимся в заднюю поверхность бедра, врач, потягивая за стопу, производит растяжение коленного сустава, ротируя одновременно голень кнаружи. Появляющаяся при этом боль обязана повреждению крестообразных связок. Если боль в коленном суставе появляется не при растяжении коленного сустава, а при давлении, оказываемом при таком же положении ноги больного, следует заподозрить разрыв мениска (рис. 424).

Здесь следует вспомнить описанный выше прием для получения щелканья в коленном суставе.

Признак разрыва заднего рога мениска при передвижении на корточках. Больной приседает и пробует в таком положении передвигаться вперед (рис. 425). Признак считают положительным, если при этом передвижении появляется в задней части сустава, с внутренней его стороны, боль. Проба передвижения с приседанием трудно выполнима и может применяться только у хорошо тренированных взрослых и у детей.

Описано много приемов, облегчающих распознавание повреждений коленного сустава. Суммируя, можно сказать, что при положительном

результате повреждение мениска делается вероятным, отрицательный результат не служит доказательством целости мениска.

При подозрении на расслаивающий остеохондрит (Konig) рекомендуют попробовать следующий прием. У больного, лежащего на спине, сгибают коленный сустав под прямым углом, и, произведя возможную внутреннюю ротацию голени, постепенно разгибают сустав. Боль в области внутреннего мыщелка бедра, возникающая при достижении сгибания колена до угла в 30° , указывает на расслаивающий остеохондрит; при наружной ротации голени боль исчезает.

Исследование ограничения подвижности в коленном суставе. Начинаясьеся контрактуры коленного сустава обнаруживаются выпадением

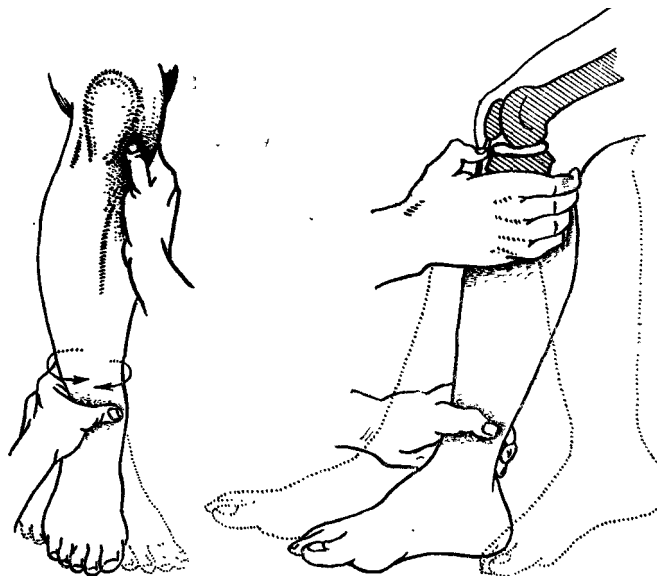


Рис. 423. Исследование ротационной неустойчивости в коленном суставе

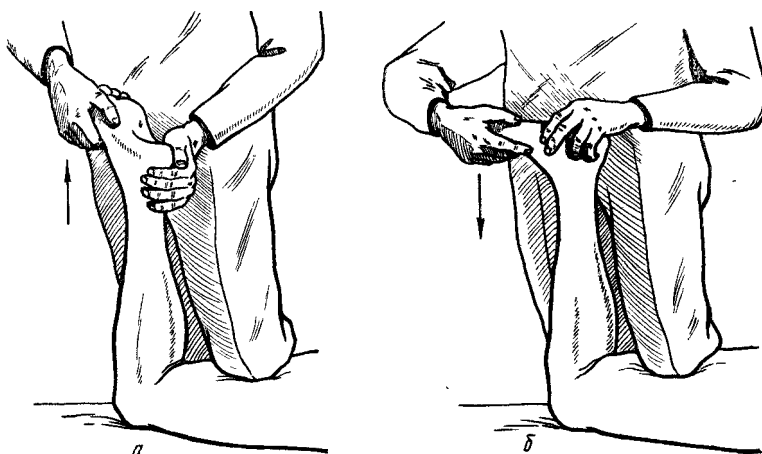
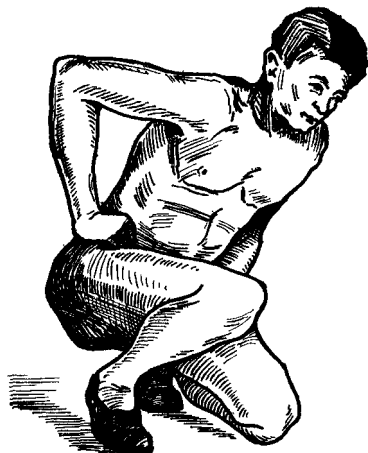

Рис. 424. Симптомы растяжения и сдавливания коленного сустава. Появление болей при растяжении коленного сустава (а) указывает на разрыв крестообразных связок, появление болей при сдавливании сустава (б) — на разрыв мениска

дополнительных движений голени. К числу таких дополнительных движений относится более или менее ясно выраженное в норме переразгибание голени.

Переразгибание определяется в лежачем положении больного. Ногоу лежащего на спине больного врач одной рукой плотно прижимает над коленом к столу, а другой рукой, подведенной под пятку, пытается приподнять последнюю над столом. Нормально пятка приподнимается на 5—10 см, т. е. сустав переразгибается на 5—10° (см. рис. 403). При начинающейся контрактуре одним из первых исчезает это движение. При исследовании переразгибания в коленном суставе нужно следить за тем, чтобы двусуставные мышцы бедра были бы расслаблены; для этого переразгибание производят при разогнутом тазобедренном суставе.



Запись данных измерения амплитуды нарушенных движений в коленном суставе по нейтральному О-проходящему методу:

Пример 1 — анкилоз правого коленного сустава в положении полного разгибания: экст./флек. = 0°/0/0° (прав.), 570/140° (лев.).

Рис. 425. Передвижение больного в положении приседания, применяемое для исследования заднего рога внутреннего мениска

Пример 2 — сгибательная контрактура в левом коленном суставе под углом 30°: экст./флек.—5°/0/140° (прав.), 0°/30/90° (лев.); коленный сустав находится в функционально невыгодном положении, объем остаточных движений в нем равен 60°; правый коленный сустав нормален.

КЛИНИКО-РЕНТГЕНОЛОГИЧЕСКОЕ ИССЛЕДОВАНИЕ

Рентгеновские снимки коленного сустава принципиально нужно изготовлять в двух плоскостях — в передне-задней проекции и боковой. Если сустав фиксирован в положении небольшого сгибания, то нужно повернуть для передне-заднего снимка рентгеновскую трубку так, чтобы получить истинное изображение суставной щели.

Стандартные снимки. *Передне-задний снимок (77-3 снимок).* Колено разогнуто, надколенник обращен кпереди (соответственно этому внутренний край стопы располагается отвесно). На снимке, захватывающем нижнюю треть бедра и верхнюю треть большой берцовой кости, определяют отношение бедра к большой берцовой кости, положение оси бедра, оси большой берцовой кости и угол между ними, измеряют ширину (*В*) и высоту (*Я*) коленной чашки, ее отстояние от суставной щели (рис.426).

Боковой снимок (Б-снимок). Стандартный снимок изготовляют в согнутом (на 30°) положении коленного сустава, под прямым углом к П-3 снимку. Иногда, для определения состояния надколенно-бедренного сустава делают дополнительные боковые снимки со сгибанием сустава на 60 и 90°. При изучении снимка пользуются вспомогательной линией Blumensaat, проведенной через зону уплотнения кости в межмышечко-

вой ямке (*fossa intercondylaris*). Нижний полюс надколенника лежит нормально на продолжении линии Blumensaat или немного выше (не выше 1 см) при согнутом на 30° коленном суставе (рис. 427).

Специальные снимки. *Туннельный снимок, по Frik*, нужен для обозрения межмышелкового пространства. Колено согнуто на 45°, рентгенопленка в изогнутой кассете или завернутая в черную бумагу уложена под коленный сустав. Центральный луч направлен к плоскости суставной поверхности большой берцовой кости (рис. 428). Туннельный снимок применяют при подозрении на наличие в межмышелковом пространстве свободного тела (при расслаивающем остеохондрите, обызвествлении крестообразных связок и др.).

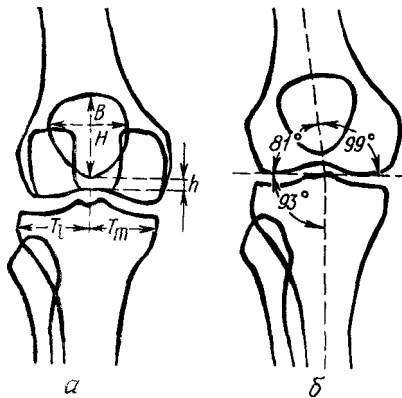


Рис. 426. Скиаграмма передне-заднего снимка коленного сустава: а — измерения ширины наружного мышелка большой берцовой кости (T), внутреннего (T_n); ширины (B) и высоты (H) надколенника. Отстояние нижнего полюса надколенника от суставной щели (h — в норме < 1 см); б — отношение осей бедра и большой берцовой кости; угол между ними равен в среднем 174°

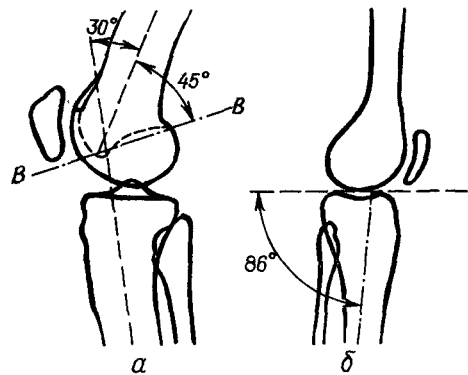


Рис. 427. Скиаграмма бокового (профильного) снимка коленного сустава при согнутом на 30° положении: а — линия Blumensaat (В—В) образует с осью бедра угол 45°, нижний полюс надколенника располагается нормально над линией В—В не выше, чем на 1 см; б — отношение суставной поверхности большой берцовой кости к ее продольной оси (86°)

Аксиальный снимок (по Settegast). Больной лежит на животе, колени максимально согнуты, кассета уложена на стол под согнутые колени. Центральный луч идет отвесно (рис. 429). Аксиальный снимок дает возможность хорошо рассмотреть надколенно-бедренное сочленение, форму надколенника и мышелки бедра.

Тангенциальный снимок (по Knutsson). Больной лежит на спине. Колено согнуто на 40°. Кассета, удерживаемая против коленного сустава, упирается одним краем в голень. Центральный луч направлен тангенциально вдоль мышелков бедра (рис. 430). В случае надобности добавочные тангенциальные снимки производят со сгибанием коленного сустава на 60 и 90° (особенно в комбинации с артрографией). На тангенциальном снимке определяют изменения, наступившие в надколеннике, в мышелках бедра, и состояние суставной щели в надколенно-бедренном сочленении.

Показатели состояния надколенника. Индекс надколенника, определяемый отношением длины наружной фасетки суставной

поверхности коленной чашки к длине внутренней факетки, равен в норме 1—3 (рис.431).

Показатель глубины надколенника — $A : B = 3,6—4,2$ (рис. 432).

Угол открытия надколенника образован двумя суставными факетками коленной чашки; в норме $a = 120—140^\circ$ (рис. 431)

Показатели и индекс надколенника дают возможность выяснить состояние изменений надколенника — врожденные аномалии его развития — полную гипоплазию (*patella parva*), частичную, характеризующуюся изменением очертаний надколенника. Частичная врожденная гипоплазия надколенника может быть определена по изменению угла открытия надколенника. Около 50% так называемых идиопатических остеоартрозов надколенно-бедренного сочленения обнаруживают гипоплазию надколенника.

Показатели состояния мышечков бедра. Показатель глубины *fades patellaris femoris*: $A' : B' = 4,2—6,5$ в норме (рис. 432)

Угол открытия суставных поверхностей наружного и внутреннего мышечков бедра: $J = 120—140^\circ$ (см. рис. 431).

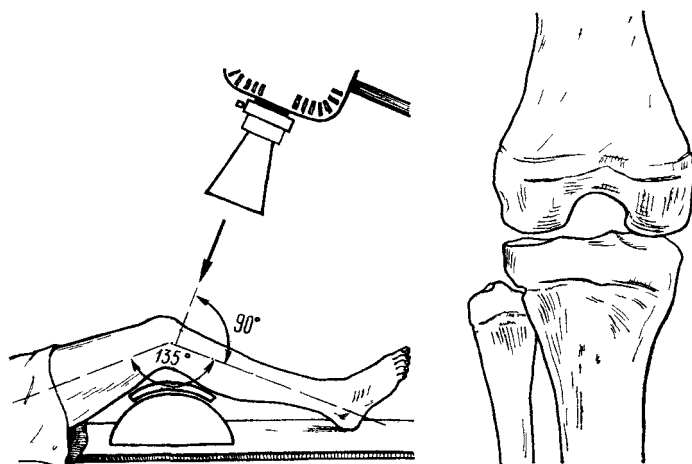


Рис. 428 Изготовление туннельного снимка коленного сустава; изображение межмышечкового пространства

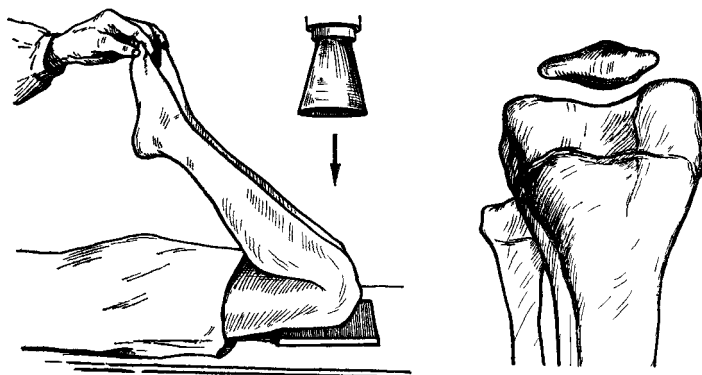


Рис. 429 Аксиальный снимок коленного сустава для изображения надколенно-бедренного сустава

Сравнение поверхностей надколенника и мышелков бедра позволяет выяснить: 1) соответствие суставных поверхностей надколенно-бедренного сочленения; 2) смещение надколенника по отношению мышелков бедра и степень подвывиха; 3) состояние суставной щели сочленения, 4) остеоартротические изменения, степень их выраженности и 5) вывих в надколенно-бедренном сочленении.

Патологические изменения надколенно-бедренного сочленения обуславливают возникновение ряда симптомов, объединяемых под обозначением синдрома надколенника или надколенно-бедренного синдрома.

Большеберцово-бедренное сочленение. Врожденный вывих в коленном суставе не остается после рождения стабильным; изменения продолжают прогрессировать. В соответствии с этим различают три стадии вывиха в коленном суставе. Первая стадия — рекурвация, правильный контакт суставных концов сохранен, диафизарные оси бедра и большой берцовой кости совпадают. Вторая стадия — неправильный контакт суставных концов, диафизарные оси бедра и большой берцовой кости не совпадают. Третья стадия — контакта между суставными поверхностями

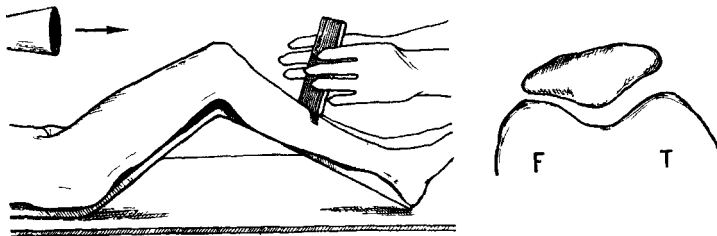


Рис 430 Тангенциальный снимок коленного сустава

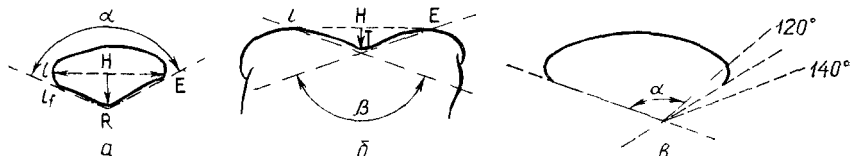
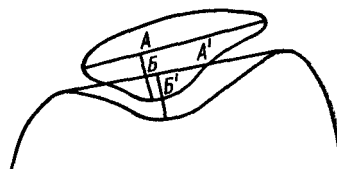


Рис. 431. Надколенник (а, в) и мышелки бедра (б) на тангенциальном снимке: RE — наружная фасетка суставной поверхности надколенника, Rlf — внутренняя фасетка ($RE:Rlf=l-3$), α — угол открытия надколенника ($120-140^\circ$), β — угол открытия мышелков бедра

нет, диафизарные оси большой берцовой кости и бедра разошлись, вспомогательная линия, проведенная по передней поверхности бедра, располагается по задней поверхности большой берцовой кости (рис. 433).

Артрография коленного сустава необходима, когда обычные методы клинического и рентгенографического исследования недостаточны для распознавания поражения коленного сустава.

Рис. 432. Измерения надколенника: A — ширина надколенника, B — высота суставной поверхности надколенника, $A : B = 3,6-4,2$; $L^1 : B^1 = 4,2-6,5$ (показатели глубины мышелков бедра)



Пункцию производят с наружной стороны приблизительно на уровне середины надколенника на 1 см кзади от суставной поверхности коленной чашки. Надколенник захватывают с внутренней стороны пальцами и приподнимают. Место укола обезболивают 1% раствора новокаина. Проверяют новокаином положение иглы (как при артрографии тазобедренного сустава). Суставную жидкость и раствор новокаина перед инъекцией контрастного вещества извлекают, надавливая на верхний заворот и снизу сустава. После возможного опорожнения в полость сустава вводят 3—4 мл раствора кардиотраста (уротраста или триомбрина). Иногда при введении контрастного вещества верхний заворот сдавливают тура-

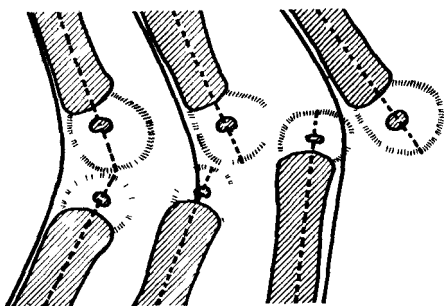


Рис. 433. Три стадии врожденного вывиха в коленном суставе

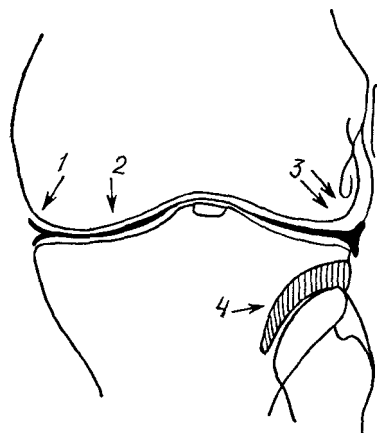


Рис. 434. Схематическое изображение артрограммы коленного сустава. Передне-задний снимок при разогнутом коленном суставе: / — внутренний мениск, 2 — суставная щель, 3 — наружный мениск, 4 — верхнее межберцовое сочленение

ми эластичного бинта. Делают нужное количество рентгеновских снимков, заготовив заранее соответствующее количество кассет, так как тень контрастного вещества через 20 минут почти полностью исчезает. Изготавливают соответствующий снимок в зависимости от условий в том или ином положении:

1) передне-задний снимок при слегка каудально направленной трубке, коленный сустав разогнут; 2) боковой внутренне-наружный снимок, сустав согнут под углом 150° ; 3) передне-задний снимок, нога повернута кнаружи на 75° , коленный сустав разогнут; 4) передне-задний снимок при наружном повороте ноги на 45° , сустав разогнут; 5) передне-задний снимок при наружном повороте ноги на 15° , сустав разогнут; 6) передне-задний снимок, нога повернута внутрь на 15° , сустав разогнут; 7) передне-задний снимок, нога повернута внутрь на 45° , сустав разогнут; 8) передне-задний снимок, нога повернута внутрь на 75° , сустав разогнут.

Ошибки в технике выполнения возникают при неравномерном распределении контрастного вещества, чаще всего от того, что забывают после инъекирования произвести несколько пассивных движений. Возможно также, что движения невыполнимы из-за блокады или ограничения подвижности (рис. 434).

ИССЛЕДОВАНИЕ ГОЛЕНИ

Осмотр голени спереди обнаруживает изменения ее формы во фронтальной плоскости; при осмотре голени сбоку делается видимым ее искривление в сагиттальной плоскости.

Искривление голени под углом (*angulatis cruris*), открытым кнаружи, называется отведенной голенью — *crus valgum*. Так как деформация голени определяется главным образом искривлением большой берцовой кости, то, формулируя обозначение применительно к ней, говорят «вальгус большой берцовой кости» (*tibia valga*). Деформация противоположного направления под углом, открытым внутрь, носит название «приведенной голени» (*tibia vara* или *crus varum*). Искривление голени кнутри и кнаружи происходит во фронтальной плоскости. Изменения формы голени в сагиттальной плоскости сопровождаются образованием угла, открытого кпереди или кзади. В первом случае, т. е. при искривлении голени кзади (при угле, открытом вперед), деформация обозначается термином *crus recurvatum*. Если, наоборот, вершина кривизны обращена вперед, а угол открыт кзади, деформация носит название *crus antecurvatum* или *kyphosis tibiae*.

Углообразные искривления голени функционально неравнозначны. Одни из них резко нарушают опорную функцию ноги и с этой точки зрения относятся к числу неблагоприятных искривлений; другие неблагоприятны в меньшей степени.

К числу неблагоприятных искривлений голени относятся искривление под углом, открытым кнаружи (*crus valgum*), кпереди (*crus recurvatum*), а также кпереди-кнаружи (*crus valgum et recurvatum*). Даже незначительное угловое искривление голени в одном из указанных направлений резко нарушает опорно-двигательную функцию ноги.

Неблагоприятные искривления голени осложняются развитием вторичных деформаций стоп. Например, при отведенной голени (*crus valgum*) развивается вторичное плоскостопие. Вторичные изменения стоп возникают также при менее неблагоприятных искривлениях голени. Варусное искривление голени вынуждает придать стопе вальгусное положение ради правильной нагрузки при опоре на нее. Развивающееся при варусной деформации берцовой кости вторичное плоскостопие появляется позднее, чем при вальгусной кривизне голени. Основная деформация и вторичные изменения нарушают функциональную способность конечности и влекут за собой вторичные изменения в вышележащих отделах. Компенсаторные приспособления, развивающиеся при неблагоприятных искривлениях голени, например приведение переднего отдела стопы (*pes adductus*) при отведенной голени (*crus valgum*), обычно не в состоянии уравновесить неблагоприятную деформацию голени.

Причиной углообразных искривлений голени могут быть неправильно сросшиеся диафизарные переломы. При свежих переломах голени чаще всего наблюдается неблагоприятное угловое смещение костных отломков.

В отличие от углообразных искривлений голени, типичных для переломов, дугообразные искривления большой или малой берцовых костей могут быть врожденными, а также возникать при тяжелых формах рахита, деформирующем остите и ряде других общих заболеваний, понижающих крепость костей. Искривление ослабленных костей голени обычно происходит в направлении увеличения естественной их кривизны.

Диагноз искривления голени не ограничивается определением лока-

лизации деформации и морфологии патологических изменений. В диагнозе должно быть отражено заболевание, обусловившее развитие деформации. Попытка исправить порочную форму без ясного представления о причине, вызвавшей ее, только случайно может оказаться удачной.

В младенческом возрасте голени слегка дугообразно искривлены (*cms vagum neonatorum*) в соответствии с внутриутробным членорасположением плода; варусная кривизна голеней у младенцев симметрична. Положение и форма стоп в этом возрасте могут быть асимметричными. Асимметричное искривление голеней вызывает подозрение о возможном патологическом характере изменений.

Врожденная гипоплазия ноги младенца с односторонним искривлением голени (*angulatio tibiae*), локализующимся в средней или нижней трети берцовых костей, имеет большое клиническое значение. Дугообразная деформация может быть варусной (*tibia vara congenita*) или в форме рекурвации (*tibia recurvata cong.*). В большинстве случаев причиной такого врожденного искривления является врожденный неврофиброматоз или реже фибро-кистозная дисплазия берцовых костей. Врожденное искривление голени представляет собой состояние, предшествующее развитию врожденного псевдартроза. Ранняя оперативная коррекция (остеотомия, остеоклазия) нераспознанной у новорожденного и должным образом не оцененной деформации заканчивается ложным суставом.

Искривление голени, обусловленное рахитом, встречается в настоящее время редко. Рахит может развиваться в трех фазах жизни: внутриутробно у плода, в младенчестве и у подростков (поздний рахит).

Фетальный рахит плодов от матерей, страдающих дефицитом витамина D, т. е. больных остеомалацией, встречается только в экономически отсталых странах. Кости плодов при фетальном рахите обнаруживают изменения, сходные с инфантильным рахитом.

Инфантильный рахит появляется у младенца после прекращения грудного вскармливания, в период, требующий большого количества витамина D, в том случае, если пищевой режим лишен его. Чаще всего при инфантильном рахите возникает O-образная деформация голеней (*crura vara rachitica infantilis*) и бедер; реже — вальгусная. Искривление может быть асимметричным, варусное искривление одной ноги может сочетаться с вальгусным искривлением другой. Одновременно с варусной кривизной голень может быть изогнута кпереди, образуя «сабельную» голень. Переднее рахитическое искривление голени отличается от сифилитической «сабельной» голени рядом признаков: при рахитической антекурвации голень отклонена кпереди и вбок (кнаружи или реже кнутри), при сифилитическом искривлении — только кпереди; гребень большой берцовой кости при рахите острый, при сифилитической деформации закругленный и гладкий; поверхность большой берцовой кости при рахитическом искривлении гладкая, плоская, при сифилисе — выпуклая. Общие признаки основного заболевания (рахита и сифилиса) также помогают выяснить причину искривления.

Подростковый (поздний) рахит появляется в период быстрого роста, когда организм нуждается в больших количествах витамина D и минеральных солей. Он развивается при таких же условиях, как и остеомалация у взрослых — при дефиците в пищевом рационе кальция и витамина D, при ограниченном пребывании подростка на открытом воздухе и солнце. Поздний рахит возникает также при некоторых заболеваниях и других неблагоприятных условиях.

Существует несколько типов рахита позднего, не реагирующего на

общепринятое лечение обычными дозами витамина D. Сообщают (Ferguson, 1957), что в большинстве детских клиник только половина детей больна обычным рахитом от недостаточности поступающего с пищей витамина D. Другая половина страдает той или иной формой устойчивого рахита, резистентного к обычным дозам витамина D. Устойчивый рахит возникает в результате стеатореи, хронических почечных заболеваний и генетического предрасположения. Ортопедическое лечение рахитических деформаций, в частности корригирующая остеотомия, может быть успешным после предварительного адекватного общего лечения больного.

Рахит при стеаторее (кишечный рахит) возникает на почве расстройства кишечника, нарушающего абсорбцию жиров из кишечного тракта достаточно длительный срок; обуславливает голодание витаминами, растворимыми в жирах, кальцием и фосфатами. Любой тип длительной стеатореи может привести к развитию рахита у детей и остеомалации у взрослых.

Хроническая почечная недостаточность представляет собой нарушение обызвествления остеоида и может возникнуть в результате хронических длительных почечных заболеваний, препятствующих удержанию в сыворотке кальция и фосфата («почечный рахит», почечная остеодистрофия). Различают две основные группы заболеваний: 1) почечная недостаточность, обусловленная несовершенной фильтрацией клубочков (врожденная аномалия почек, гломерулонефрит, хроническая уремия и др.), 2) почечные расстройства в результате нарушения функции почечных канальцев (нарушение реабсорбции фосфатов в проксимальных извитых канальцах, а иногда и ослабление абсорбции глюкозы и различных аминокислот). Внешние симптомы, признаки и костные изменения устойчивого рахита такие же, как обычного.

В обеих указанных группах «почечного рахита» возможно развитие вторичной паратиреоидной гиперплазии со связанными с ней фиброкистозными изменениями в костях, маскирующими иногда дефектное обызвествление остеоида.

Генетически обусловленный резистентный рахит — наследственное заболевание, прослеженное в нескольких поколениях, хотя возможны отдельные случаи спонтанного заболевания, наследственная передача которого не доказана. При обычном рахите, возникающем на почве недостаточного содержания в пище витамина D, развиваются обычно варусные деформации нижних конечностей; при «почечном рахите» чаще всего имеется вальгусное искривление ног.

Если больному ребенку около года и он у врача впервые, то при исследовании нет возможности отличить резистентный рахит от рахита, обусловленного недостаточностью витамина D. Физикальные симптомы в обеих формах рахита одинаковы, как и данные химического исследования крови. Подозрение на резистентный рахит возникает, если дети более старшего возраста. Подозрение усиливается, когда предшествующее лечение обычными терапевтическими дозами витамина D было «неэффективным». Обычный клинический анализ мочи подкрепляет подозрение, моча стойко удерживает низкий удельный вес при «почечном рахите». У больного — полиурия, полидипсия. Полезно при исследовании измерить суточное мочеотделение, оно в таких случаях бывает увеличенным, а если это невыполнимо, то нужно измерить количество принимаемой внутрь жидкости.

Следует еще раз подчеркнуть, что оперативная коррекция искривле-

ния голени, вызванного резистентным рахитом, может быть удачной при неостановленном процессе только в ближайшие сроки после операции. Если лечение основного заболевания не проводилось или было недостаточным, то исправленная деформация рецидивирует до такой же степени тяжести, какой она была до операции.

Деформирующий остеохондроз большой берцовой кости (*osteochondrosis tibiae, tibia vara interna, m. Blount*). Варусное искривление голени, возникающее при заболевании внутренней части проксимального эпифиза большой берцовой кости, чаще всего смешивают с рахитическим искривлением голени, с которым оно не имеет ничего общего. В отличие от дугообразного рахитического искривления голень при болезни Blount искривлена углообразно и часто ротирована внутрь. Вершина углообразного искривления большой берцовой кости располагается высоко, на уровне проксимального эпифиза. Ниже угла искривления диафизарная часть большой берцовой кости остается совершенно ровной; у внутреннего ее мыщелка виден и хорошо прощупывается клювовидный выступ — это измененный метафиз, расположенный под пораженной внутренней частью эпифизарной пластинки роста. В раннем детском возрасте, от двух до четырех лет, деформация бывает двусторонней (*tibia vara interna infantilica bilateralis*), в более старшем возрасте она может быть односторонней. Голень в зоне проксимального метафиза углообразно изогнута.

Метафизарный дизостоз (*dysostosis metaphysialis*, по Schmid (1949), Dent, Nordmand (1964), также обуславливает искривление голеней, напоминающее рахитическую деформацию. Начинается заболевание в раннем детском возрасте у годовалых или полуторагодовалых детей с искривления голеней. Эпифизы бывают расширены, увеличивается поясничный лордоз, походка с самого начала хождения переваливающаяся. Химизм крови, кальций плазмы, фосфат и щелочная фосфатаза — нормальны.

У взрослых искривление голеней наблюдается при деформирующем остите Paget. Деформация имеет вид О-ног, когда в изменение вовлечены бедренные и берцовые кости. Иногда процесс бывает ограничен одной костью (монооссальная форма болезни Paget), чаще несколькими, в том числе позвоночником и тазом. Пораженные кости утолщаются и если утолщенная кость расположена поверхностно, под кожей, как например большеберцовая, то это изменение бросается в глаза. Утолщение костей вызвано тем, что кость строится быстрее, чем разрушается; новообразованные костные балки лишены при болезни Paget достаточной прочности вследствие неполного обызвествления, они толстые, грубые и мягкие. На вершине искривления обнаруживаются рентгенологически зоны перестройки и иногда инфракции и поперечные переломы. Под нагрузкой утолщенные и ослабленные кости постепенно гнутся так, что их нормальная кривизна делается чрезмерно подчеркнутой. Болезнь Paget может быть бессимптомной. Тогда она обнаруживается случайно при рентгенографии, сделанной по другому поводу. Иногда деформирующий остит протекает с сильными ноющими болями в пораженных костях, с увеличением размеров черепа, кифозом и искривлением конечностей. В таких случаях диагноз прост.

Ощупывание. Большая берцовая кость вследствие сравнительно поверхностного ее расположения доступна ощупыванию на обширном пространстве; под кожей легко прощупываются ее внутренняя грань, передний и внутренний края. Малую, берцовую кость можно прощупать в верх-

ней трети, в области головки и шейки, а также внизу, в нижней трети и в области наружной лодыжки (рис. 435).

Под головкой малой берцовой кости прощупывается поверхностная ветвь малоберцового нерва (*ramus superficialis n. peronei*), проходящая над шейкой малой берцовой кости, в направлении сверху-сзади, вперед-вниз.

Исследование мышц голени. Трехглавая мышца голени (*m. triceps surae*) при напряжении устанавливает стопу в положение подошвенного сгибания и небольшого приведения. Если трехглавая мышца парализована, стопа принимает положение тыльного сгибания.

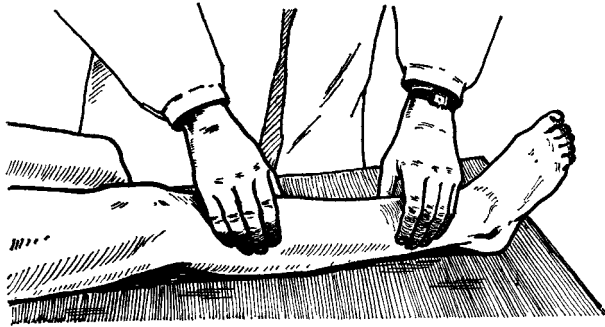


Рис. 435. Ощупывание малой берцовой кости

Для определения ее силы исследуемому предлагают придать стопе максимальное подошвенное сгибание. Положив руку на наружный край стопы, стараются противодействовать этому движению. Другой рукой ощупывают напряжение ахиллова сухожилия.

Если трехглавая мышца ослаблена, исследование ее силы проводят, поставив больного на колени; стопы должны свисать с края стола. Собственный вес стоп оказывает при напряжении мышцы определенное сопротивление.

Задняя большеберцовая мышца (*m. tibialis post.*), напрягаясь, придает стопе положение приведения и супинации. При изолированном ее сокращении наружный край стопы делается выпуклым, внутренний — вогнутым. Совместное сокращение задней большеберцовой и длинной малоберцовой мышц удерживает стопу под прямым углом к голени. Если задняя большеберцовая мышца парализована, то длинная малоберцовая мышца удерживает стопу в отведенном положении (*pes valgus*). Следует иметь в виду, что при параличе обеих этих мышц стопа принимает также отведенное положение, являющееся, однако, пассивным, зависящим от формы подтаранных суставных поверхностей.

Силу задней большеберцовой мышцы изучают при согнутом коленном суставе. Стопа укладывается на стол наружным своим краем. Исследуемому предлагают приподнять конец стопы. Одной рукой врач противодействует этому движению, а другой прощупывает напрягающееся сухожилие между внутренней лодыжкой и бугристостью ладьевидной кости.

Общий длинный сгибатель пальцев (*m. flexor digitorum com. longus*) сгибает второй — пятый пальцы ноги. Наиболее сильно сгибаются третьи фаланги пальцев, слабее — вторые, еще меньше — первые. При контрактуре длинного сгибателя пальцев третьи фаланги устанавливаются в по-

ложение гиперфлексии, вследствие чего опора совершается на ногтевую поверхность пальцев.

Силу общего сгибателя исследуют при стопе, фиксированной по отношению к голени под прямым углом. Больному предлагают согнуть пальцы. Чтобы прощупать напрягающееся сухожилие, следует расположить пальцы между задним краем внутренней лодыжки и ахилловым сухожилием.

Длинный сгибатель большого пальца (*m. flexor hallucis long.*) сильно сгибает вторую фалангу пальца и слабее первую. При стойком отведении большого пальца (*hallux valgus*) сухожилие сгибателя вместе с двумя сесамовидными косточками, между которыми оно проходит, направляясь к месту своего прикрепления у основания второй фаланги, смещается в первый плюсневый промежуток. Длинный сгибатель большого пальца, сместившись, начинает отводить большой палец, становясь абдуктором. При каждом шаге его сокращение увеличивает наружное отклонение пальца. Перелом заднего отростка таранной кости (*proc. posterior tali*) вызывает контрактуру длинного сгибателя, следствием чего является стойкое сгибание большого пальца.

Силу длинного сгибателя большого пальца исследуют таким же образом, как и общего длинного сгибателя пальцев. Напряжение сухожилия сгибателя большого пальца прощупывают позади внутренней лодыжки.

Длинная малоберцовая мышца (*m. peroneus long.*) производит подошвенное сгибание стопы, отведение и пронацию ее. Кроме того, длинная малоберцовая мышца удерживает свод стопы. Выпадение или ослабление этой мышцы не только нарушает отведение и пронацию стопы, но и приводит к развитию плоскостопия.

Силу длинной малоберцовой мышцы определяют при согнутом положении коленного сустава. Стопа внутренним краем укладывается на стол. Исследуемому предлагают приподнять над столом конец стопы. Противоположному этому движению, оценивают силу сокращения мышцы. Напряжение мышцы контролируется пальцами, установленными вверх на наружной поверхности голени, возле головки малой берцовой кости. Прощупывать напряжение сухожилия длинной малоберцовой мышцы позади наружной лодыжки нецелесообразно, так как определяемый при сокращении мышцы здесь тяж является общим для длинной и короткой малоберцовых мышц.

Короткая малоберцовая мышца (*m. peroneus brevis*) отводит и пронарует стопу. Она удерживает стопу в среднем положении под прямым углом к голени. Если стопа находится в тыльном сгибании, то напряжение короткой малоберцовой мышцы производит подошвенное сгибание стопы и, наоборот, выводит стопу из подошвенного сгибания, разгибая ее. Короткая малоберцовая мышца является единственной мышцей, дающей чистое отведение. Общий разгибатель пальцев, отводя стопу кнаружи, сгибает ее одновременно к тылу; длинная малоберцовая мышца сочетает отведение стопы с подошвенным сгибанием. При параличе короткой малоберцовой мышцы заменяющие ее синергисты (общий длинный разгибатель пальцев и длинная малоберцовая мышца) с трудом отводят стопу и удерживают ее под прямым углом к голени.

Исследуется сила короткой малоберцовой мышцы противодействием, оказываемым рукой врача активному отведению стопы кнаружи. Напряжение сухожилия определяется ощупыванием позади шиловидного отростка пятой плюсневой кости.

Передняя большеберцовая мышца (*m. tibialis ant.*) является тыльным сгибателем, аддуктором и супинатором стопы. Паралич этой мышцы вызывает отведенное положение стопы (*pes valgus*), к которому тонус сохранившейся икроножной мышцы добавляет известную степень стойкого подошвенного сгибания (*pes equinus*).

При исследовании силы передней большеберцовой мышцы стопу укладывают в положение подошвенного сгибания и опускают при этом головку первой плюсневой кости. Исследуемому предлагают разогнуть стопу в голеностопном суставе, одновременно приподнимая ее внутренний край. Сила сокращения оценивается противодействием этому движению. Напряженное сухожилие видно на передне-внутренней стороне стопы в виде приподнятого над сухожилием кожного валика.

Общий длинный разгибатель пальцев (*m. extensor digitor. com. longus*) разгибает четыре последних пальца. Вместе с тем длинный разгибатель пальцев производит разгибание (тыльное сгибание) стопы, уставляя ее передний отдел в отведение (абдукцию), а всю стопу в положение *valgus*.

При исследовании мышечной силы общего длинного разгибателя пальцев больному предлагают установить стопу в тыльное сгибание, разогнув одновременно пальцы. Противодействуя этому движению рукой, врач определяет силу мышцы. Второй рукой прощупываются сухожилия, выступающие в области передне-наружной части голеностопного сустава.

Длинный разгибатель большого пальца (*m. extensor hallucis long.*) производит разгибание первого пальца, вместе с этим он служит добавочным тыльным сгибателем (разгибателем). Он заменяет переднюю большеберцовую мышцу, если она парализована. При таком замещении длинный разгибатель большого пальца гипертрофируется и сокращение его делается хорошо заметным на передней поверхности голеностопного сустава. Замещение длинным разгибателем первого пальца парализованной передней большеберцовой мышцы сопровождается в момент тыльного сгибания стопы опрокидыванием к тылу первой фаланги большого пальца. Первая фаланга устанавливается под прямым углом к стопе, концевая фаланга сгибается и большой палец приобретает молоткообразную форму.

Силу длинного разгибателя большого пальца определяют путем активного его разгибания. На тыле стопы, в области первой плюсневой кости, делается видимым сухожильный валик, приподнимающий кожу.

Результаты клинического исследования мышечной силы больной ноги оцениваются сравнением с противоположной, здоровой стороной и записываются в историю болезни по вышеописанной форме.

ОБЛАСТЬ ГОЛЕНОСТОПНОГО СУСТАВА И СТОПА

ИССЛЕДОВАНИЕ НОРМАЛЬНОГО ГОЛЕНОСТОПНОГО СУСТАВА

Осмотр области голеностопного сустава позволяет различить дистальные концы обеих костей голени — внутреннюю и наружную лодыжки, определяющие боковой рельеф сустава. Из костей корня стопы видны только пяточный бугор и редко бугристость ладьевидной кости. Рельеф дополняется спереди группой сухожилий разгибателей и сзади выдающимся ахилловым сухожилием. Между ахилловым сухожилием и ло-

дыжками имеются глубокие западения — параахилловы ямки. Спереди можно различить более мелкие западения между сухожилиями разгибателей и передними краями обеих лодыжек. Под наружной и внутренней лодыжками названные углубления сливаются, благодаря чему лодыжк» выдаются особенно рельефно.

Ощупыванию при нормальном голеностопном суставе доступна передне-внутренняя поверхность большой берцовой кости. Задний край» этой кости можно обнаружить позади хорошо пальпируемой внутренней, лодыжки. Полному ощупыванию большой берцовой кости сзади препятствует ахиллово сухожилие. Малая берцовая кость с лодыжкой легко-осязается спереди, снаружи и сзади непосредственно под кожей. У внутреннего края наружной лодыжки над суставом при глубоком давлении/пальпации доступно дистальное сочленение берцовых костей (*syndesmosis tibiofibularis*). При повреждениях дистального синдесмоза берцовых костей в этом месте появляется болезненность. Болезненность при надавливании под внутренней лодыжкой ощущается при разрыве дельтовидной связки (*lig. deltoideum*), под наружной — боковых связок наружной лодыжки. При движениях пальцев и стопы легко обнаруживается игра сухожилий: под внутренней лодыжкой — длинной мышцы, сгибающей большой палец, задней берцовой мышцы и общего длинного сгибателя пальцев; позади наружной лодыжки — длинной и короткой малоберцовых мышц; снаружи от гребня большой берцовой кости — передней большеберцовой мышцы, длинного разгибателя большого пальца и общего длинного разгибателя пальцев.

Сумка сустава наиболее доступна исследованию в углублениях, ограничивающих лодыжки спереди и сзади. При неизменном суставе сумку прощупать нельзя и в этих углублениях нащупывается узкая суставная щель. Из костей корня стопы с тыльной поверхности доступна ощупыванию головка таранной кости; снизу — пяточный бугор; снаружи — наружная поверхность тела пяточной кости до сочленения с кубовидной костью включительно; изнутри — пяточный бугор и бугристость ладьевидной кости. В переднем отделе стопы прощупываются головки плюсневых костей. При подошвенном сгибании в голеностопном суставе можно прощупать спереди-снаружи блок таранной кости. Рядом, вблизи *sinus tarsi*, располагается передняя малоберцово-таранная связка (*lig. talofibulare anterius*), а также наружная таранно-пяточная связка (*lig. talocalcaneum*). Позади наружной лодыжки иногда удается упереться пальцем в задний отросток таранной кости (*proc. posterior tali*) и заднюю малоберцово-таранную связку (*lig. talofibulare post.*).

Движение в голеностопном суставе. Исходное нейтральное О-положение — стопа по отношению к голени расположена под прямым углом, как при стоянии. Измерение проводят при расслабленном ахилловом сухожилии, для чего коленный сустав должен быть согнут.

Голеностопный сустав — шарнирное сочленение. При подошвенном сгибании в нем возможны незначительная ротация и ограниченные боковые сдвиги в таком малом объеме, что они не поддаются измерению. В положении тыльного сгибания (разгибания) блок таранной кости полностью фиксирован в лодыжечной вилке, вследствие чего боковые сдвиги и ротация блока таранной кости невозможны.

При свободно свисающей стопе и согнутом коленном суставе тыльное сгибание (разгибание) в голеностопном суставе (*articalatio talocruralis*) равно 20—30°, подошвенное сгибание — 40—50°. При регистрации амплитуды движений по методу нейтрального О-проходящего положе-

яия запись движений будет следующей: тыльное сгибание/ подошвенное сгибание — экст./флек.—20—3070/40—50°.

Пассивное подошвенное сгибание возможно до установления тыла стопы в одной плоскости с тылом голени. При тыльном сгибании (разгибании) в голеностопном суставе разогнутой в коленном суставе ноги «топа может быть поднята кверху так, что образует с голенью угол меньше прямого; при согнутом колене угол тыльного сгибания делается «острее.

ИССЛЕДОВАНИЕ ПАТОЛОГИЧЕСКИ ИЗМЕНЕННОГО ГОЛЕНОСТОПНОГО СУСТАВА

Осмотр. В случае повреждений и заболеваний в области голеностопного сустава особенное внимание должно быть обращено на изменения положения стопы по отношению к голени и поверхностного рельефа. Обнаружить отклонение внешнего вида от нормы можно путем сравнительного осмотра большой и здоровой стоп.

Ось стопы может смещаться по отношению к голени при различных (повреждениях области голеностопного сустава, сопровождающихся подвывихами стопы, и при вывихе стопы.

При осмотре сбоку внимание исследующего должно быть обращено <на соотношение между передним и задним рычагами стопы. Нормально при осмотре стопы снаружи отвесная линия, проведенная через наружную лодыжку на стопу, делит стопу на части: две передние трети (считая от конца мизинца) располагаются кпереди от этой прямой и только одна треть — кзади от наружной лодыжки. Удлинение пятки, соответствующее увеличению заднего рычага стопы, происходит при переломывывихах и при вывихах стопы кзади. В профиль видны выступание пятки, ненормальная вогнутость ахиллова сухожилия, укорочение переднего отдела стопы (рис. 436). Подвывих или вывих стопы кпереди сопровождается укорочением заднего отдела стопы.

Осмотр стопы с тыльной поверхности позволяет обнаружить боковые смещения стопы в случае наружного и внутреннего подвывиха (при лодыжечных переломах) или вывихах стопы. Первый межпальцевой промежуток, лежащий на одной прямой с гребнем большой берцовой кости, оказывается смещенным в сторону. При наиболее часто встречающемся наружном подвывихе стопы линия, проведенная через гребень большой берцовой кости, проходит внутри от внутреннего края стопы. Внутренняя лодыжка вырисовывается под мягкими тканями в виде острого выступа (рис. 437).

Скопление жидкости в суставе вызывает вынужденное положение стопы. Стопа при выпоте в суставе устанавливается в подошвенное сгибание с небольшим внутренним поворотом. Кровоизлияния или воспалительные выпоты сопровождаются слаживанием нормальных очертаний. Вследствие исчезновения западений лодыжки погружены в мягкие ткани и располагаются на одном уровне с остальной поверхностью голеностопного сустава. Припухлость в результате переломов в области голеностопного сустава отличается равномерностью; сустав принимает форму, приближающуюся к шаровидной. При хронических воспалительных процессах в голеностопном суставе выпячивания имеют более ограниченный вид и локализуются спереди у лодыжек и сзади по бокам ахиллова сухожилия; в последнем случае ахиллово сухожилие вместо того, чтобы возвышаться, может даже оказаться залегающим в глубине, вог-

нутая дуга его контура сменяется при осмотре сбоку выпуклой (рис. 438). При запущенных формах хронических воспалений голеностопного сустава последний полностью утрачивает нормальные очертания, делается бесформенным, резко вздутым по сравнению с прилегающим участком голени и стопой.

Ощупыванием определяют изменения местной температуры, напряженность тканей при кровоизлиянии и выпоте. Изолированная пальпация позволяет установить линию перелома на основании ограниченной болезненности в области дистальных концов костей голени и в костях предплюсны там, где они доступны пальпации.

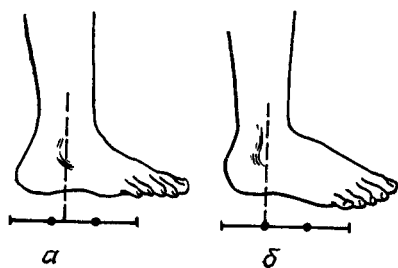


Рис. 436. Отвесная линия, проведенная через наружную лодыжку нормальной стопы, делит ее на части: две передние трети (считая от конца мизинца) располагаются кпереди от этой прямой, одна треть — кзади: а — задний подвывих стопы, б — нормальная стопа

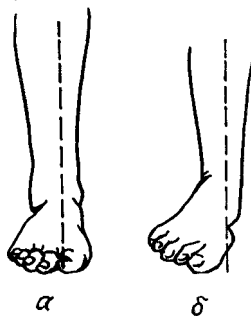


Рис. 437. Линия, проведенная через гребень большой берцовой кости, проходит в нормальной стопе через первый межпальцевой промежуток (а); при наружном подвывихе стопы (б) эта линия проходит кнутри от края стопы

Как известно, лодыжечные переломы сопровождаются нередко разрывом связочного аппарата, играющим большую роль в функциональном прогнозе переломов голеностопного сустава. Поэтому своевременное распознавание повреждения связок при этих переломах имеет важное практическое значение. Наиболее часто при лодыжечных переломах наблюдаются разрывы связок в области нижнего сочленения большой и малой берцовых костей, а также разрывы боковых связок, наружной и внутренней.

Разрыв связок в нижнем сочленении большой и малой берцовых костей приводит к их расхождению (диастазу). При отсутствии правильного лечения диастаз делается стойким; болезненность при нагрузке и отек стопы сохраняются в течение многих месяцев после заживления перелома. Наблюдается разрыв связок в тибιοфибулярном сочленении не только при двулодыжечных переломах, но и при однолодыжечных как на-

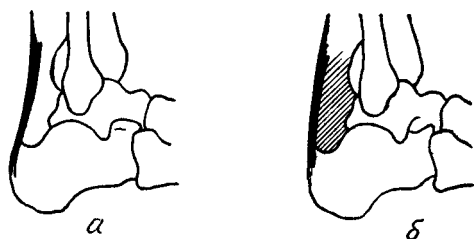


Рис. 438. Боковые очертания области голеностопного сустава. Изменения боковых очертаний при бурсите ахиллова сухожилия: а — нормальные боковые очертания области голеностопного сустава над ахилловым сухожилием; б — выпячивание ахиллова сухожилия при его бурсите

ружной, так и внутренней лодыжки, разрывы связок могут быть самостоятельным повреждением.

Разрыв боковой связки дает в комбинации с переломом противоположной лодыжки повреждение, равнозначное по своим последствиям двулодыжечным переломам.

Ограниченная болезненность при надавливании одним пальцем на область дистального сочленения большой и малой берцовых костей характерна для разрыва нижних тibiофибулярных связок. При значительном расхождении лодыжек обнаруживается иногда боковое раскачивание блока таранной кости между лодыжками.

Ограниченная болезненность при давлении под лодыжками позволяет распознать разрыв боковых связок.

Определение болезненных точек путем давления имеет большое диагностическое значение при распознавании ограниченных воспалительных очагов в костях, например при туберкулезе, при воспалительных процессах в голеностопном суставе и в мелких суставах стопы. Выпот в суставе определяется пальпацией у лодыжек там, где сумка располагается наиболее поверхностно. При хроническом воспалительном процессе в голеностопном суставе по бокам сухожилий разгибателей прощупывается утолщенная капсула.

ИССЛЕДОВАНИЕ СТОПЫ

Осмотр стопы проводят при свободно свисающем ее положении и под нагрузкой — при стоянии и ходьбе. Определяют осмотром сзади положение заднего отдела стопы, для чего через середину ахиллова сухожилия и центр бугра пяточной кости мысленно проводят линию — ось заднего отдела стопы (рис. 439). Отвесное расположение оси или наружное, вальгусное ее отклонение до угла 6° считают нормальным. Наружное отклонение свыше 6° является патологическим (*pes valgus*); внутреннее отклонение свыше 0° обуславливает варусную деформацию стопы (*pes varus*).

Форма переднего отдела стопы и пальцев. Отношение переднего отдела стопы к заднему. Длинная ось первой метатарзальной кости очень мало отклонена от продольной оси таранной кости. Отклонение переднего отдела стопы в направлении большого пальца обуславливает появление деформации — приведенной стопы (*pes adductus, metatarsus varus*); отклонение в сторону мизинца — отведенную стопу (*pes abductus*).

Форма переднего отдела стопы и пальцев. Относительная длина пальцев нормальной стопы у различных людей неодинакова. В соответствии с длиной пальцев различают (рис. 440):

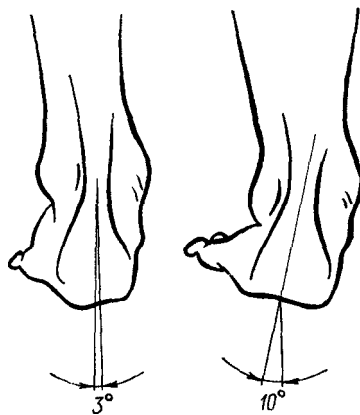


Рис. 439. Определение положения заднего отдела стопы. Нормальное положение — наружное отклонение под углом $0-6^\circ$, больше 6° — *pes valgus*; приведение больше 0° — *pes varus* /

греческую форму стопы — $1 < 2 > 3 > 4 > 5$,
 египетскую стопу — $1 > 2 > 3 > 4 > 5$,
 промежуточную, прямоугольную стопу — $1 = 2 \wedge 3 \wedge 4 \wedge 5$.

Особенности строения стоп предрасполагают к развитию определенных статических изменений. При греческой форме стопы, при которой 1-я метатарзальная кость короче 2-й и иногда 3-й, чаще всего возникает уплощение поперечной арки свода (поперечное плоскостопие), а также перегрузка головки 2-й метатарзальной кости, в особенности при пользовании обувью с высоким каблуком; при египетской стопе — развитие

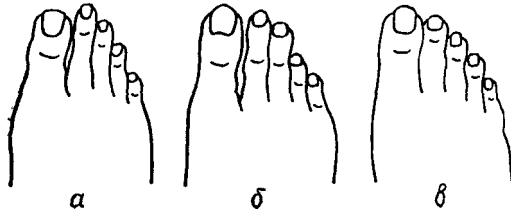


Рис 410 Наиболее частые варианты переднего отдела стопы и длины большого пальца *а* — греческая форма стопы, *б* — прямоугольная стопа, *в* — египетская форма стопы

статической вальгусной или плосковальгусной стопы (*pes planovalgus*), о чем будет сказано ниже.

Осмотр стопы обнаруживает, что при нагрузке нормальная стопа имеет три костные точки опоры (рис. 441). Задней опорой стопы является лодыжечный бугор пяточной кости; передне-внутренней опорой — головка первой плюсневой кости с ее двумя сесамовидными косточками; передне-наружной — головка пятой плюсневой кости.

Три костные точки опоры стопы соединены системой арок, удерживающей подошвенный свод (рис. 442).

I. Внутренняя арка перекинута между задней опорой (бугром пяточной кости) и передне-внутренней (головкой первой плюсневой кости). Вершиной внутренней арки является ладьевидная кость, отстоящая от пола при нагрузке стопы на 15—18 мм. Внутренняя арка эластична. При опоре стопы с нагрузкой внутренняя арка, как рессора, слегка понижается, что достигается ее удлинением, так как при нагрузке стопы головка первой плюсневой кости удаляется от пяточного бугра. С прекращением нагрузки кривизна внутренней арки восстанавливается.

II. Наружная арка соединяет заднюю опору (бугор пяточной кости) с передне-наружной (головкой пятой плюсневой кости). Вершина наруж-



Рис. 441. Нормальная стопа имеет при нагрузке три костные точки опоры: пяточный бугор, головки первой и пятой плюсневых костей

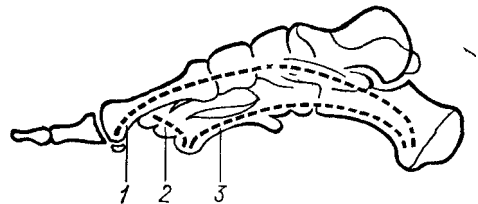


Рис. 442. Подошвенный свод стопы удерживается системой трех арок: внутренней (1), передней (2) и наружной (3)

ной арки, кубовидная кость, приподнята на 3—5 мм, т. е. удалена от пола меньше, чем вершина внутренней арки.

III. Передняя арка располагается поперечно к длиннику стопы. Опорными поверхностями передней арки служат головки первой и пятой плюсневых костей (рис. 443). При ходьбе босиком передняя арка удерживает в конце каждого шага с того момента, когда пятка отрывается от почвы, всю тяжесть тела; кривизна передней арки при такой нагрузке уплощается. Особенности обуви изменяют при ходьбе степень и продолжительность нагрузки передней арки стопы; высокий каблук увели-

Рис. 443. Передняя поперечная арка свода. Опорой поперечной арки свода служат головки первой и пятой плюсневых костей



чивает нагрузку переднего отдела стопы (рис. 444). Оседание передней арки стопы проявляется болезненной омолоделостью под головками второй, третьей или четвертой плюсневых костей (рис. 445).

Свод стопы, удерживаемый системой арок (продольных боковых и поперечной передней), состоит из двух куполообразных поверхностей, расположенных под прямым углом друг к другу, продольной и поперечной. Продольная часть подошвенного свода, идущая вдоль длинной оси стопы, опирается на внутреннюю и наружную арки, поперечная часть свода — на переднюю поперечную арку. Обе части свода стопы, продольная и поперечная, представляют собой функционально единое целое. Клинически можно различить в одних случаях большее уплощение по-

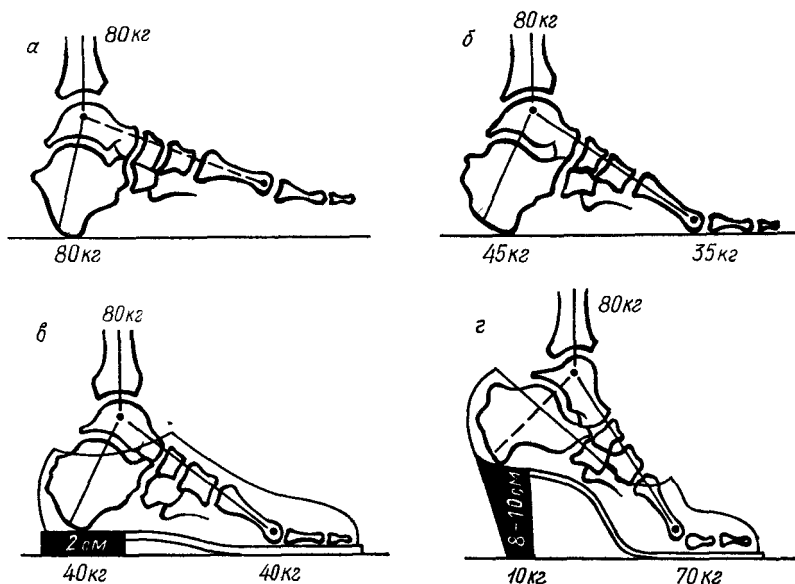


Рис. 444. Особенности обуви имеют большое значение при распределении нагрузки на передний и задний отделы стопы: а — при пяточной стопе вся нагрузка падает на задний отдел стопы; б — при опоре на необутую стопу большая часть нагрузки падает тоже на задний отдел; в — в обуви с каблуком высотой в 2 см нагрузка распределяется равномерно между передним и задним отделами стопы; г — в обуви с высоким каблуком большая часть нагрузки падает на передний отдел стопы

перечной части свода стопы (переднее поперечное плоскостопие), в других — продольной части свода. Следует иметь в виду, что свод стопы находится в известной зависимости от общего состояния организма. Например, известно влияние менструального цикла на изменение высоты свода стоп.

Движения в суставах стопы. В подтаранном сочленении, в суставах Chopart и Lisfranc движения сложные; практически они постоянно комбинируются так, что в определенном движении принимает участие не один, а несколько суставов. Несмотря на это, необходимо изолированно

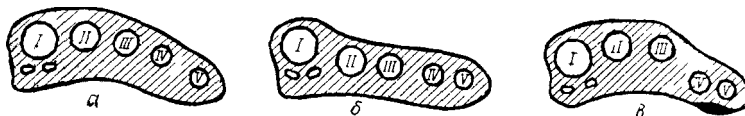


Рис. 445 Схема передней арки свода стопы: а — нормальная стопа; б — уплощение передней арки свода стопы, в — омолодость под головкой четвертой плюсневой кости при оседании передней арки (I—V — головки плюсневых костей)

исследовать движения в подтаранном сочленении, в суставах Chopart и Lisfranc и ограничивать движения в среднем отделе стопы от движений в переднем и заднем отделах.

Обозначения движения в суставах стопы, по данным литературы, многочисленны и запутанны. Описываемые нами обозначения, принятые также в работах французских авторов, удовлетворяют анатомо-физиологическим требованиям.

I. Аддукция — абдукция — носок делает поворот внутрь, чтобы приблизиться к средней линии тела, стопа находится в положении приведения (аддукции). Когда носок поворачивается наружу, стопа устанавливается в положение отведения (абдукции). Это ротационное движение, совершающееся вокруг вертикальной оси, опущенной вдоль голени (рис. 446).

II. Супинация — пронация. Чтобы понять термин «супинация», следует вспомнить кисть руки. Первоначально обе ладони обращены друг к другу. Затем, совершая вращательное движение, ладони поворачиваются вверх, супинируются. По аналогии с кистью супинацией стопы называют движение, при котором внутренний ее край поднимается и подошва оказывается обращенной внутрь. Движение на этом останавливается и в нормальных условиях тыльная поверхность стопы не соприкасается с почвой.

Пронация — противоположное движение, поднятие наружного края стопы с поворотом подошвы наружу. Пронационно-супинационные движения совершаются вокруг горизонтальной передне-задней оси стопы (рис. 447).

Приведение (аддукция) комбинируется с супинацией, реализуя торсию стопы внутрь; это — варус (varus) стопы, именуемый англо-саксонскими авторами инверсией- (inversio). Отведение (абдукция) комбинируется с-пронацией, производя наружное вращение (наружную торсию) стопы; это вальгус (valgus) стопы или эверсия (eversio) стопы, по обозначению английских авторов.

Движения в подтаранном суставе (articalatio subtalaris) — сложное движение, Совершающееся в направлении супинации — аддукции (инверсии) и пронации — абдукции (эверсии). По сравнению с суставами среднего и переднего отделов, в которых движения стопы совершаются

в том же направлении, что и подтаранном, амплитуда движений в подтаранном суставе самая большая.

Для определения пассивных движений в подтаранном суставе больного укладывают на живот. Одной рукой крепко захватывают пятку больного, другой также крепко — его голень над голеностопным суставом. Во время исследования осматривают положение пятки сзади. В нормальных условиях обнаруживают известную амплитуду движений (рис.448).

В подтаранном суставе совершается также движение сгибания — разгибания, однако амплитуда его так мала, что почти недоступна ис-

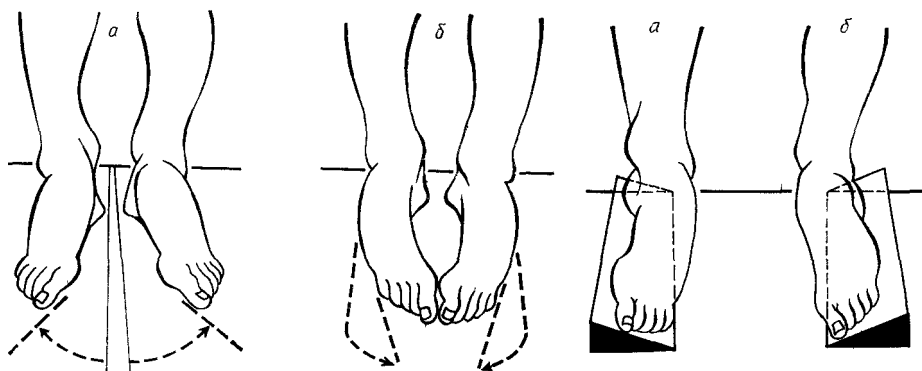


Рис. 446. Отведение — абдукция (а) и приведение — аддукция (б) стопы

Рис. 447. Супинация (а) и пронация (б) стопы

следования. При тибитарзальном анкилозе подвижность эта, именуемая «килевой качкой» (Duchenne de Boulogne, 1887), значительно увеличивается.

Движения в среднем отделе стопы (медио-тарзальное сочленение, сустав Chopart). Размах движений в суставе Chopart меньше, чем в вышележащем подтаранном суставе. Ограничены по сравнению с подтаранным суставом как супинация — аддукция, так и пронация — абдукция.

Для исследования захватывают одной рукой дистальные концы всех метатарзальных костей, другой — пятку. Производят движения всей стопы. Впечатление о подвижности получают, измерив расстояние от бугристости ладьевидной кости до внутренней лодыжки. Во время супинации — аддукции расстояние между ними заметно уменьшается. Если какое-либо сочленение сустава Chopart анкилозировано, то в сохранившихся развивается компенсаторная увеличенная амплитуда движений.

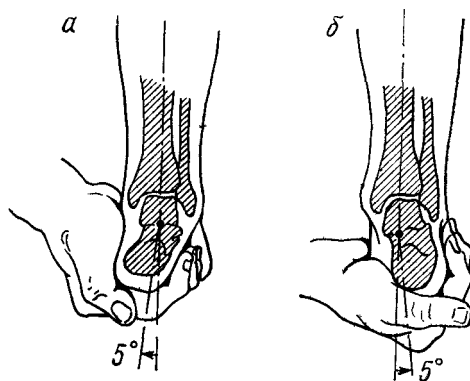


Рис. 448. В подтаранном суставе можно определить известную степень супинации (а) и пронации (б). Нормальная амплитуда движений в подтаранном суставе — 10° ($5^{\circ}+5^{\circ}$)

Исследование общей подвижности в тарзальных и тарзо-мета-тарзальных суставах. Больной лежит на спине. Нога разогнута в коленном суставе. Голень удерживают над голеностопным суставом. При полной свободе движений во всех суставах стопы устанавливают в положение крайней аддукции и супинации (инверсии), а затем переводят в положение абдукции и пронации (эверсии). Результаты исследования показаны на рис. 449.

Различают следующие виды деформаций стоп.

Конская стопа (*pes equinus*) характеризуется стойким подошвенным сгибанием (рис. 450). При резких степенях деформации стопа располагается в оси голени. Ограничение тыльного сгибания в го-

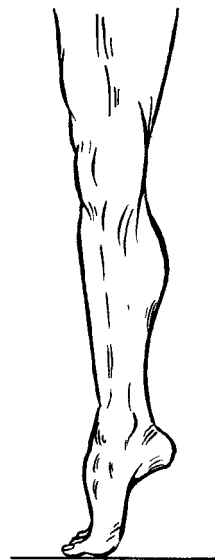
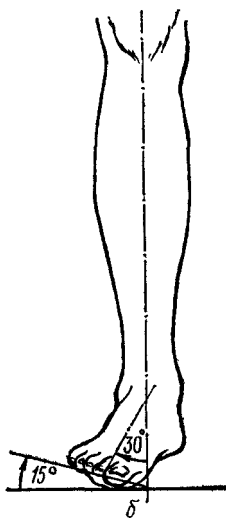
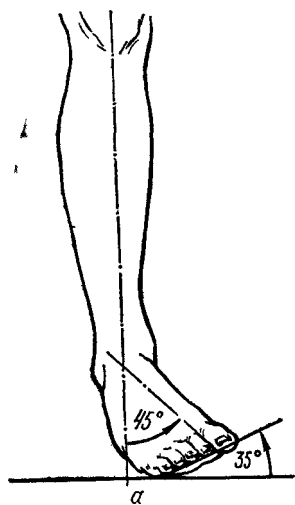


Рис. 449. Амплитуда движений стопы при неограниченной подвижности во всех ее суставах: *a* — супинация, *б* — пронация

Рис. 450. Конская стопа

леностопном суставе уже должно считаться признаком имеющейся конской стопы.

Пяточная стопа (*pes calcaneus*) фиксирована в положении тыльного сгибания (рис. 451). В более тяжелых случаях пяточной стопы тыльная ее поверхность соприкасается с передней поверхностью голени.

Полая стопа (*pes cavus, pes excavatus*) имеет увеличенную кривизну продольной части свода. При выраженных формах деформации стопа при нагрузке опирается только на пяточный бугор и на головки плюсневых костей; средняя часть стопы не соприкасается с почвой, что хорошо видно на отпечатке подошвы. Увеличение кривизны продольной части свода может происходить в переднем отделе стопы в результате опускания головок плюсневых костей, главным образом первой плюсневой кости (*pes cavus anterior*, рис. 452).

В других случаях кривизна продольной части свода увеличивается в заднем отделе стопы, между опустившимся бугром пяточной кости, ее телом и костями предплюсны (*pes cavus posterior*) (см. рис. 459).

Плоская стопа (*pes planus*) отличается от нормальной уплощением продольной или поперечной части свода. При уплощении продольной части свода стопа при нагрузке опирается на почву всей подошвенной поверхностью, а не только наружным своим краем, что можно обнаружить на произведенном отпечатке стопы (рис. 453). Уплотнение поперечной части свода называется передним или поперечным плоско-стопием (*pes transversoplanus*, см. рис. 442).

Супинированная стопа (*pes supinatus*) обращена своей подошвенной поверхностью внутрь. При резко выраженной деформации внутренний поворот стопы настолько значителен, что подошва бывает обращена кверху; опорной поверхностью становится тыл стопы

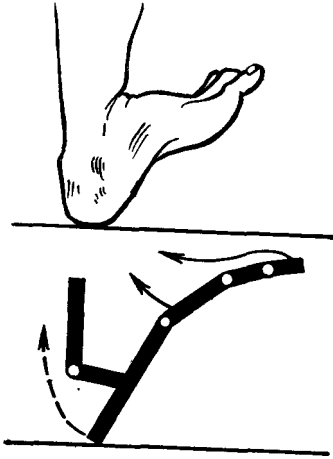


Рис. 451. Пяточная стопа

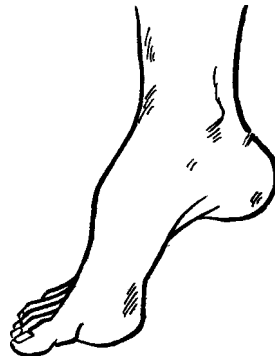


Рис. 452. Передняя полая стопа; увеличение продольного свода в переднем отделе стопы

(рис. 454). Как изолированная деформация супинированная стопа встречается редко; чаще она является одним из компонентов какой-либо сложной деформации стопы.

Пронация стопы — поворот подошвенной поверхности кнаружи. Так как деформация такого типа представляет собой отведение стопы, то пронированная стопа называется вальгусной стопой (*pes valgus*). Вальгусная установка стопы часто является одним из компонентов сложной деформации, например статической плосковальгусной стопы.

Варусная стопа (*pes varus*) характеризуется приведенным положением. В большинстве случаев варусная стопа представляет собой сумму двух положений приведения: поворота внутрь наружного

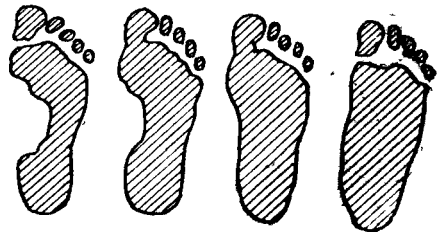

Рис. 453. Отпечатки подошвы с различной степенью уплощения продольной арки свода

края стопы и приведения ее переднего отдела. Наружный край стопы приведен, вследствие чего вся подошва обращена внутрь — это описанная выше супинация (рис. 454). Передний отдел стопы находится по отношению к заднему отделу в положении приведения. Внутренний край стопы согнут под углом, открытым внутрь; вершиной угла являются кости предплюсны (*pes adductus*, рис. 455).

Патологические установки стоп редко встречаются как изолированные деформации одного какого-либо вида. Чаще наблюдаются смешанного типа деформации, в которых описанные выше порочные положения являются отдельными компонентами сложных искривлений стопы.

Встречаются следующие сочетания отдельных компонентов деформации: 1) полая — приведенная — варусная стопа (*pes cavus-adductus-varus*); 2) плоская — вальгусная — отведенная (*pes planus-valgus-abductus*); 3) полая — вальгусная (*pes cavus-valgus*); 4) полая — поперечно-плоская (*pes cavus-transversoplanus*).

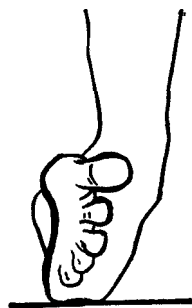
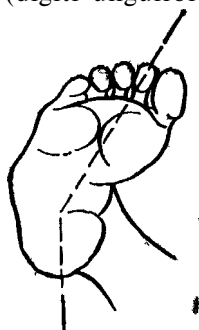
Рис. 454. Супинация стопы представляет собой один из компонентов варусной стопы

Известные диагностические трудности представляет отграничение поло-вальгусной стопы (*pes excavato-valgus*) от неизменной, нормальной стопы, так как при поло-вальгусной стопе увеличение кривизны продольной арки свода маскировано вальгусной установкой.

Отклонение наружи большого пальца стопы (*hallux valgus*) обычно комбинируется с поперечным плоскостопием (*pes transversoplanus*); отклонение большого пальца кнутри сочетается с приведением переднего отдела стопы (*hallux varus; metatarsus varus*). Отклонение мизинца внутрь называют варусным положением (*digitus quintus varus*); если отклоненный внутрь мизинец лежит на четвертом пальце стопы, то говорят о *digitus quintus varus superductus*, под четвертым пальцем — *digitus quintus varus infraductus*.

Пальцы нормальной стопы расположены плоско, они касаются пола всей поверхностью концевой фаланги. Контрактура проксимальных (реже дистальных) межфаланговых суставов приводит к развитию молоткообразных пальцев (*digit! mallei*, рис. 456). Если пальцы стопы находятся в положении вентрального вывиха (подвывиха) в основном суставе и кончики пальцев не касаются пола, то говорят о когтистых пальцах (*digiti unguiformis*). Комбинация с полой стопой дает типичную клиническую картину когтистой поллой стопы, указывающей на возможное неврологическое заболевание (нарушение иннервационного равновесия), особенно мелких мышц стопы.



Клинические варианты деформаций стопы. Врожденная косолапость (*pes equino-varus*)

Рис. 455. Приведенная стопа *pes adductus*

cong., pes equino-excavato-varus cong.). Форма стопы настолько типична, что диагноз деформации не представляет никаких трудностей. В задачу осмотра входит выявление характера и степени выраженности отдельных составляющих ее компонентов.

Компонент подошвенного сгибания прогрессирует с ростом ребенка и устанавливает стопу в оси голени. Дальнейшее подошвенное сгибание увеличивает кривизну продольной части свода стопы, вследствие чего к конской установке присоединяется компонент полой стопы (pes equino-excavatus).

Компонент варуса является результатом поворота стопы внутрь (su-

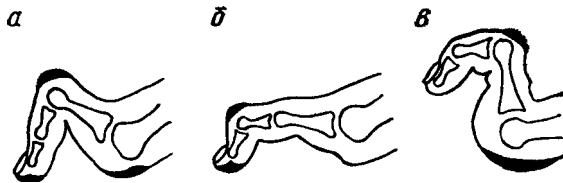


Рис. 456. Молоткообразные пальцы стопы при контрактуре в проксимальном межфаланговом суставе (а) и в конечном (б). Когтистый палец (в). Локализация омозлости при деформациях пальцев

pinatus) и приведения переднего отдела стопы по отношению к заднему ее отделу (adductus).

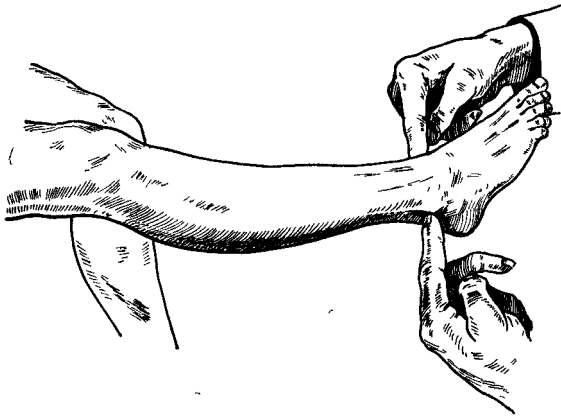
Компонент торсии представляет собой поворот дистального конца голени внутрь: ось, соединяющая концы лодыжек, отклонена кнутри.

Подошвенное сгибание, варус и увеличение продольного свода определяют осмотром. Компонент торсии голени исследуют следующим образом.

Лодыжки в нормальных условиях лежат не во фронтальной плоскости, наружная лодыжка располагается кзади от внутренней. Угол, образованный пересечением межлодыжечной плоскости и фронтальной, определяют у сидячего больного. Нога полностью разогнута в коленном суставе так, что надколенник обращен кпереди, указательные пальцы врача располагают на вершинах лодыжек (рис. 457). Угол торсии в нормальных условиях варьирует у различных людей в значительной степени — от 10 до 30° и равен в среднем 20°. Торсия голени может быть неодинаковой на обеих ногах и иногда эта разница бывает значительной.

Врожденная приведенная стопа (pes adductus cong., metatarsus varus cong.) является подвидом врожденной косолапости. Передний отдел стопы отклонен кнутри, а ее внутренний край резко согнут по отношению к задней части стопы. Гипертрофированный большой палец, сильно отвернутый внутрь, отстоит от остальных пальцев наподобие большого пальца руки. Плюсневые кости и пальцы веерообразно расширены и отклонены внутрь; это отклонение уменьшается по направлению к пятому пальцу. В отличие от врожденной косолапости (pes equino-varus), при которой задний отдел стопы повернут внутрь, при врожденной приведенной стопе задний ее отдел имеет нормальное положение или даже отклонен кнаружи (valgus).

Врожденная плоская стопа (врожденная вертикальная таранная кость, pes valgus convexus cong.). Нормальный продольный свод при врожденной плоской стопе отсутствует, подошвенная поверхность выпукла, передний отдел отвернут к тылу. Кроме того, передний отдел стопы отведен и пронирован. Задний



отдел стопы вальгирован. Рентгенографически поражает отвесное положение таранной кости, головка которой при резко выраженной деформации вдавлена между ладьевидной костью и передней частью пяточной (рис. 458). Вертикальная таранная кость нередко сочетается с другими врожденными уродствами.

Рис. 457. Определение торсии голени

Врожденная пяточная стопа (*pes calcaneus cong.*). Стопа стойко разогнута к тылу. При тяжелых формах деформации тыль-

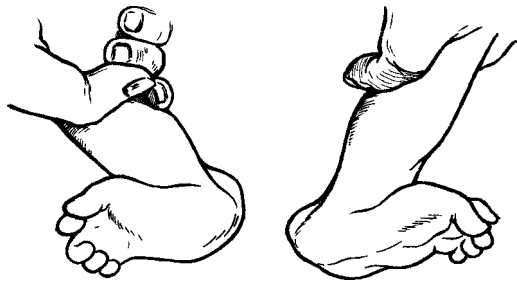


Рис. 458. Врожденная плоская стопа; вертикальная таранная кость

ная поверхность стопы лежит на передней поверхности голени. Подошва обращена в вальгусном или варусном направлении. Она бывает плоской или слегка выпуклой, т. е. имеет кривизну, направленную в сторону, противоположную нормальной стопе. Врожденная пяточная стопа может комбинироваться с косолапостью (*pes equino-varus cong.*) противоположной стопы, с врожденным искривлением берцовых костей, обеих или одной большеберцовой (*tibia recurvata*). Иногда она сочетается с врожденным вывихом бедра.

Варианты остаточных явлений полиомиелита. Деформация стоп при последствиях детского спинномозгового паралича обусловлена нарушением мышечного равновесия, вызванным вялым параличом. По истечении известного времени первоначальная деформация может осложняться присоединением вторичных искривлений, возникающих под действием нагрузки. Несмотря на многообразие паралитических деформаций, можно выделить отдельные, чаще всего встречающиеся варианты.

Паралитическая полая стопа (*pes cavus ant. paralyticus*) возникает вследствие паралича сгибателей пальцев или же длинной мышцы, разгибающей пальцы, и передней большеберцовой мышцы при сохранившемся длинном разгибателе большого пальца. Уцелевший длинный разгибатель большого пальца устанавливает первую фалангу большого пальца в положение переразгибания. Головка первой плюсневой кости опускается и этим увеличивает внутреннюю арку продольной части свода, образуя на подошве выпячивание (см. рис. 452). При осмотре с внутренней стороны стопа имеет вид полой, снаружи — нормальной. Во время опоры на стопу давление почвы на головку первой

плюсневой кости поднимает ее, устраняя деформацию. Приподнятие, разгрузка стопы сопровождается появлением деформации. Со временем короткие сгибатели пальцев и подошвенный апоневроз ретрагируются, деформация делается стойкой. Под головкой первой плюсневой кости появляется болезненная сумка, а на тыльной поверхности суставов молоткообразно согнутых пальцев развиваются омололелости.

Паралитическая пяточная стопа (*pes calcaneus paralyticus*) образуется при параличе трехглавой мышцы голени. Под действием сохранившейся передней группы мышц стопа устанавливается в положение стойкого тыльного сгибания (*pes calcaneus sursum flexus*, по Nicoladoni, 1894, см. рис. 451). Такое положение стопы наблюдается только в детском возрасте после недавно перенесенного полиомиелита. В большинстве случаев паралитической пяточной стопы одновременно с параличом икроножной мышцы имеется парез передней группы мышц. В результате создаются условия, способствующие увеличению продольной части свода стопы; передний отдел стопы опускается, пяточная кость, лишенная тяги икроножной мышцы, перестраивается и пяточный бугор устанавливается отвесно (рис. 459). По прошествии некоторого времени подошвенные мышцы ретрагируются и сбли-

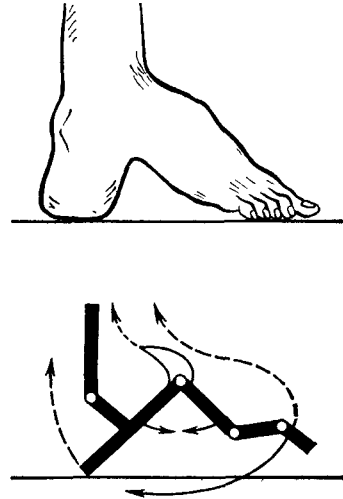


Рис. 459. Паралитическая пяточная стопа. Увеличение задней части продольного свода

жают пятку с пальцами (*pes calcaneo-excavatus*, *pes calcaneus sensu strictiori*, по Nicoladoni, 1904). Известное значение имеет в опущении пяточного бугра и в формировании увеличенного продольного свода имеет нагрузка на пятку при запрокинутой к тылу стопе.

Пяточная стопа осложняется при нагрузке поворотом ее кнаружи, в результате чего в нелеченых случаях паралитической пяточной стопы к компонентам пяточной и полой установок присоединяется вторичный компонент отведения; развивается пяточно-полоотведенная стопа (*pes calcaneo-excavato-valgus paral.*). Очень часто при такой сложной деформации сохраняются непарализованными малоберцовые мышцы.

Паралитическая конская стопа (*pes equinus paralyticus*) появляется при параличе передних мышц голени. Мышечная тяга сохранившейся икроножной мышцы, а затем и ретракция делают деформацию стойкой. В тех случаях, когда при паралитической конской стопе длинный разгибатель большого пальца остается непарализованным, головка первой плюсневой кости опускается и к основной деформации присоединяется углубление внутренней арки продольного свода стопы (*pes equino-excavatus*).

Нагрузка и внутренняя тяга длинного разгибателя большого пальца приводят передний отдел стопы; больной начинает опираться на передне-наружный ее край. Паралитическая конскополая стопа дополняется вторичным компонентом деформации — приведением переднего отдела стопы (*pes equino-excavato-varus paralyticus*).

Паралитическая варусная стопа (*pes varus paralyticus*) обязана своим происхождением параличу малоберцовых мышц. В чистом виде наблюдается эта деформация довольно редко, так как паралич распространяется обычно и на переднюю группу мышц. Поэтому чаще встречается конско-варусная стопа (*pes equino-varus paralyticus*). Следует вспомнить, что варусная установка стопы является часто вторичным компонентом паралитической конской стопы, развивающимся при нагрузке.

Паралитическая вальгусная стопа (*pes valgus paralyticus*) образуется при выпадении функции большеберцовых

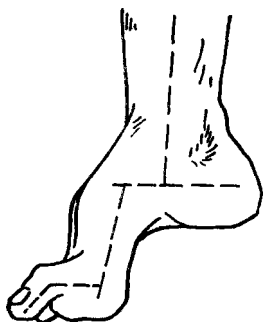


Рис. 460. Юношеская конско-полая стопа при миелодисплазии

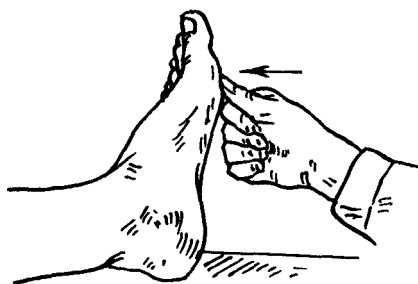


Рис. 461. Выравнивание увеличенного продольного свода (продольной арки) полой стопы надавливанием на головку первой плюсневой кости

мышц. Антогонисты парализованных большеберцовых мышц — малоберцовые мышцы и наружная часть общего длинного разгибателя пальцев устанавливают стопу в положение отведения.

Как вторичный компонент сложной деформации отведенная стопа (*pes valgus*) возникает при конской и пяточной паралитических стопах.

Паралитическая разболтанная стопа (*pes paralyticus*) появляется в результате полного выпадения функции всех мышц голени. Внешняя форма стопы почти не изменяется. Паралитическая разболтанная стопа отличается от нормальной резкой отсталостью в росте. Со временем в паралитической стопе может развиваться увеличение продольной части свода, согнутое положение пальцев, приведение переднего отдела стопы и отведение заднего.

Юношеская полая стопа при миелодисплазии (*pes excavatus, pes equino-excavatus*). Деформация в резко выраженных случаях является типичной. Задняя часть стопы располагается по отношению к голени под прямым углом или в небольшом подошвенном сгибании. Плюсневые кости находятся в согнутом положении, располагаясь под прямым углом к задней части стопы; стопа в средней своей части имеет значительный выгиб (*cavus*). Головки плюсневых костей, особенно первой, выступают на подошвенной поверхности стопы. Первые фаланги пальцев переразогнуты, вторые фаланги согнуты, большой палец имеет молоткообразную форму (рис. 460).

В запущенных случаях деформация является стойкой; ретрагированные мягкие ткани подошвы, подошвенный апоневроз и даже кожа фиксируют патологическую установку стопы.

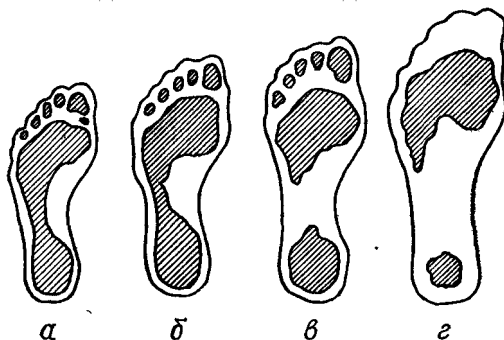В незапущенных случаях, если надавить на головку первой плюсне-

вой кости снизу, вогнутость свода исчезает и стопа кажется нормальной (рис. 461). Такое же выравнивание свода происходит от давления пола при опоре на стопу. Если стопу приподнять, деформация появляется вновь.

У маленьких детей деформация настолько слабо выражена, что при осмотре часто не распознается. Существует типичный признак появляющейся полой стопы у детей: при попытке ребенка разогнуть стопу и устоявить ее в положение тыльного сгибания пальцы принимают когтистую форму.

Отпечатки стоп дают в различных стадиях заболевания довольно типичную картину (рис. 462). В ранних стадиях деформации отпечаток подошвы имеет нормальный вид, а иногда он напоминает даже отпечаток плоской стопы (рис. 462, а). Позже «а» отпечатке обнаруживаются

Рис. 462. Отпечатки подошв (подограммы) прогрессирующей юношеской полой стопы. Объяснение в тексте



расширение поверхности опоры под головкой первой плюсневой кости и сужение опорной поверхности наружного края стопы (рис. 462, б). Затем увеличение кривизны свода стопы приводит к тому, что наружный ее край в средней части отпечатка исчезает (рис. 462, в). Когда же переразогнутые пальцы принимают когтистую форму, а стопа фиксируется в подошвенном сгибании, отпечатки пальцев исчезают и уменьшается площадь отпечатка пятки (рис. 462, г),

Юношеская полая стопа наблюдается часто одновременно с расщеплением дужек пояснично-крестцового отдела позвоночника. Развивается она постепенно, заметно прогрессирует в период наибольшего роста, в возрасте от 8 до 15 лет.

Юношеская полая стопа является следствием нарушения мышечного баланса, регулирующего функцию и форму стопы. Приблизительно у двух третей больных полой стопой можно обнаружить изменения центральной нервной системы, такие заболевания, как наследственно семейную атаксию (болезнь Friedreich), невральную форму прогрессирующей мышечной атрофии (*atrophia musculorum progressive neuralis Charcot, Marie, Tooth, Hoffmann*, рудиментарную невральную амиотрофию (*dysbasia areflexica hereditaria Roussy-Levy*), перонеальную мышечную дистрофию или миелодисплазию. Ишемический паралич икроножной мышцы и коротких мышц стопы может также вызвать развитие полой стопы с когтистыми пальцами. У одной трети больных, несмотря на то что клиническое, миографическое и гистологическое исследования не обнаруживают каких-либо изменений, все же, возможно, имеется какой-то дефект центральной нервной системы. Полая стопа с когтистыми пальцами очень часто сочетается с наружной торсией большой берцовой кости. Наружная торсионная деформация большой берцовой кости, менее обычная, чем внутренняя, характеризуется углом наружного отклонения межлодыжечной плоскости в 30° и больше. Иногда при полой стопе межлодыжечная плоскость бывает настолько резко торквирована кнаружи,

что наружная лодыжка располагается прямо позади внутренней. Наружная торсия может достигнуть 90° . В каждом случае неясной причины происхождения полой стопы у детей следует тщательно исследовать нервную и мышечную системы.

Плоская стопа, вальгусная, пронированная стопа (*pes planus, pes valgus, pes valgo-planus*). Много путаных представлений, связанных с названием «плоская стопа», возникает вследствие привычки пользоваться этим термином в качестве диагноза. Плоская стопа — это только симптом, общий для различных изменений стопы и голеностопного сустава. Некоторые авторы не рекомендуют пользоваться термином «плоская стопа», заменив его названием «вальгусная стопа».

Различают следующие разновидности вальгусной стопы, возникающие изолированно или в сочетании с изменениями, расположенными вне стопы: 1) статическая вальгусная стопа, представляющая собой одно из проявлений общей нарушенной осанки; 2) компенсаторная вальгусная стопа, возникающая при косом расположении голеностопного сустава, внутренней торсии большой берцовой кости или при укорочении ахиллова сухожилия; 3) структурная вальгусная стопа — при врожденном вертикальном расположении таранной кости; 4) спастическая вальгусная стопа, появляющаяся при малоберцово-экстензорном мышечном спазме; 5) паралитическая вальгусная стопа — как последствие полиомиелита или энцефалита (спастический детский паралич).

Плоско-вальгусная стопа при статической недостаточности (*pes valgo-planus staticus*). Статический дефект стопы редко возникает изолированно. Он почти всегда сочетается с нарушением осанки, с изменением передне-задней кривизны позвоночника. При статической недостаточности кроме плоско-вальгусной стопы обнаруживается сутулая спина, увеличенные поясничные лордозы и передний наклон таза. При общей мышечной слабости снижение силы ягодичных мышц обуславливает больший наклон таза кпереди и увеличенную внутреннюю ротацию ног. Так как стопы при стоянии фиксированы опорой в пол, то они не могут одновременно с ногами ротироваться внутрь. В стопах вместо внутренней ротации возникает в суставах пронационно-абдукционный поворот, меняющий форму стопы, в частности исчезает продольная арка свода, стопа устанавливается в вальгусное положение.

При распознавании плоско-вальгусной стопы, возникающей на почве статической недостаточности, необходимо помнить о других разновидностях вальгусной стопы (см. выше). Статический характер дефекта можно продемонстрировать известным приемом: при статической недостаточности коленные чашки при стоянии обращены внутрь; если стоящему больному предложить, не меняя параллельного положения стоп, ротировать ноги кнаружи до тех пор, пока надколенники повернутся своей передней поверхностью кпереди, то к концу поворота форма стоп изменится, появится продольный свод и исчезнет вальгусное отклонение, наблюдавшееся до этого (рис. 463). При фиксированном, значительно выраженном плоскостопии осмотр обнаруживает ряд типичных изменений стопы.

I. Продольная часть свода стопы отсутствует и стопа опирается всей своей подошвенной поверхностью. Передний отдел стопы находится в положении тыльного сгибания по отношению к заднему отделу, который в свою очередь по отношению к переднему отделу стопы оказывается в положении подошвенного сгибания. Под внутренней лодыжкой располагается выпячивание, образованное головкой таранной кости, смещенной

внутри, вперед и вниз. Иногда ниже головки таранной кости видно второе выпячивание — это внутренний рог ладьевидной кости.

II. Передний отдел стопы установлен по отношению к заднему в положение отведения. Углообразное искривление продольной оси стопы особенно хорошо заметно, если смотреть на линию, по которой внутренний край стопы опирается на почву; вершина угла наружного отведения переднего отдела стопы располагается в средней части предплюсны.

III. Пятка отклонена кнаружи (пронирована). При осмотре стопы сзади видно, что пятка опирается на почву своим внутренним краем.

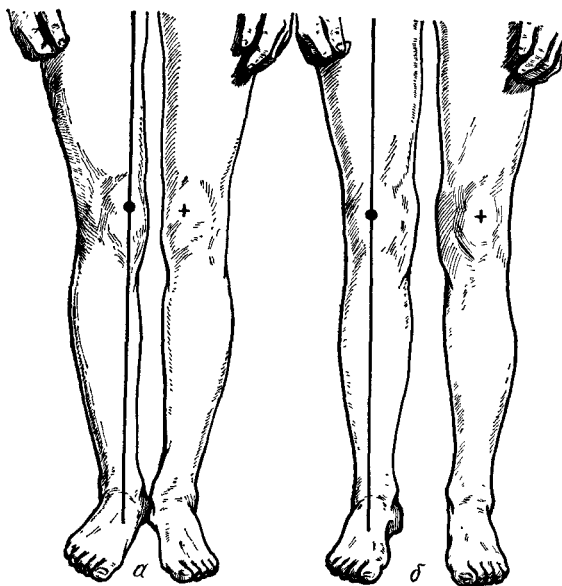


Рис. 463. Исследование нефиксированной статической вальгусной стопы умеренной степени. Коррекция изменений, полученная наружной ротацией ног в тазобедренных суставах: а — до коррекции внутренняя ротация ног видна по положению коленных чашек (отвесная линия, проведенная через надколенник, проходит через основание 1-й мета-тарзальной кости), б — после наружной ротации ног исчезло вальгусное отклонение стопы и восстановилась ее продольная арка свода (отвесная линия надколенника проходит через продолжение 2—3-го межпальцевого промежутка)

Нить отвеса, опущенного с середины икроножной мышцы, проходит кнутри от пятки. Внутренняя лодыжка выступает, наружная сглажена; а области *sinus tarsi* обнаруживается вдавление.

IV. Передний отдел стопы по отношению к заднему отделу компенсаторно супинирован. Пронация пятки и супинация переднего отдела стопы приводят к исчезновению ее свода.

V. В некоторых случаях плюсневые кости веерообразно расходятся и большой палец приводится внутрь — к уплощению продольной части свода присоединяется продавливание передней, поперечной, части свода.

Изменение нагрузки стопы и ее опоры сказывается на изнашиваемости обуви: каблук больше изнашивается с внутренней стороны, подошва обуви — с наружной.

Обычно плоскостопие возникает с детства, но, не вызывая в этом возрасте функциональных нарушений, не дает повода обращаться к врачу. Рецидивировать может плоскостопие в различном возрасте: юношеском, зрелом и старческом. В юношеском возрасте плоскостопие мо-

жет проявиться значительными морфологическими и функциональными изменениями. В зрелом и в старческом возрасте функциональные расстройства преобладают над морфологическими изменениями в том случае, если до этого в юношестве стопа не успела деформироваться. Являясь одним из проявлений общего состояния организма, симптомы плоскостопия чаще всего появляются в определенные периоды жизни, связанные с общим ослаблением организма.

У детей обращают на себя внимание при осмотре особенности походки: ребенок ходит на наружных краях стоп носками внутрь. Если ребенок идет медленно, то, осматривая его стопы сзади, можно заметить, что на мгновение свод стопы уплощается и пятка пронируется. Большой палец при стоянии и ходьбе повернут внутрь. Ребенок с повернутыми внутрь носками не может присесть на корточки. Обращают на себя внимание общая слабость, гипотония, избыточные движения в суставах.

В юношеском возрасте результаты исследования плоской стопы тесно связаны с периодом заболевания. В периоде функциональных расстройств морфологические изменения могут быть слабо выраженными, преобладают функциональные расстройства. В стадии контрактуры исследование выявляет фиксированную деформацию, функциональные расстройства и боли (тарзалгию). В стадии ригидной плоской стопы обнаруживаются типичная необратимая деформация, явления артроза, периодически обостряющиеся функциональные расстройства и боли.

У взрослых и у стариков развивающееся плоскостопие не сопровождается значительными морфологическими изменениями стоп, свод стопы почти не опускается, и если деформация не развилась до зрелого возраста, то преобладают функциональные нарушения, боли. Быстро нарастающая полнота, последние месяцы беременности, климактерический период и мышечная слабость, вызванная тяжелыми заболеваниями, приковывающими на длительный срок к постели, способствуют развитию плоскостопия.

Распознавание ранних стадий статической плоско-вальгусной стопы производится также методом ощупывания, позволяющим обнаружить болезненность в определенных местах, типичных для развивающегося плоскостопия.

Боли, обусловленные напряжением мягких тканей (связок и мышц), обычно предшествуют деформации. Для напряжения связок типичны болезненные точки от давления.

При развивающемся плоскостопии типичны следующие болезненные точки: а) болезненная точка у внутреннего края подошвенного апоневроза, указывающая на уплощение продольной части свода стопы; б) болезненность под ладьевидной костью, между нею и *proc. sustentaculum tali*, появляющаяся при надавливании опускающейся кпереди и книзу головки таранной кости на пяточно-ладьевидную связку; в) болезненная точка под верхушкой наружной лодыжки, указывающая на начинающееся отклонение пятки кнаружи (*valgus*).

Мышечное перенапряжение проявляется диффузной местной болезненностью мышц. Напряжение передней большеберцовой мышцы вызывает диффузную ее болезненность вдоль переднего гребня большой берцовой кости. Напряжение задней большеберцовой мышцы сопровождается болезненностью позади задне-внутреннего края большой берцовой кости по внутренней поверхности голени. Напряжение икроножной мышцы вызывает диффузную болезненность по задней поверхности голени от пятки вверх (рис. 464).

Компенсаторная плоско-вальгусная стопа. I. Косая плоскость голеностопного сустава. Нижняя суставная поверхность большой берцовой кости развивается иногда неправильно, располагаясь по отношению к длинной оси голени не под прямым углом, а косо. Подошвы в таком случае при свободном положении стоп обращены друг к другу, а не вниз и только при нагрузке стопы устанавливаются горизонтально, упираясь в пол. Правильное положение стоп при нагрузке с косым голеностопным суста-

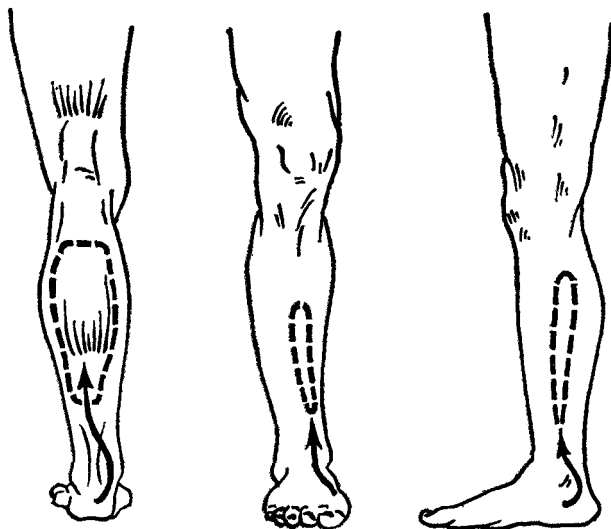


Рис. 464. Локализация болей при прогрессирующем статическом плоскостопии

вом достигается путем отворота стоп в подтаранном сочленении в вальгусное положение (компенсаторная вальгусная стопа).

Косой голеностопный сустав встречается обычно в детском возрасте, когда обнаруживаются также искривления голени (X-образных колен, O-образных голени). Обычно с ростом деформация стоп спонтанно корригируется. Деформации малых степеней могут сохраняться в течение всей жизни.

Дефект может быть обнаружен осмотром при свободном положении свисающих стоп и путем рентгенографии. Снимок должен быть изготовлен при обращенных кпереди надколенниках.

II. Торсия большой берцовой кости. Внутренняя торсионная деформация голени, являющаяся обычной причиной «косолапой походки» ребенка при задержке обратного развития торсии голени, обуславливает вальгусную деформацию стопы (см. выше).

III. Укорочение ахиллова сухожилия — состояние, при котором ограничено тыльное сгибание (разгибание) в голеностопном суставе. Что именно укорочено — трехглавая мышца или ахиллово сухожилие Или и то и другое, неизвестно. Малая степень ограничения тыльного сгибания — обычное явление у взрослых, чаще у женщин, чем у мужчин.

Тыльное сгибание (разгибание) в голеностопном суставе определяют у сидящего больного. Нога разогнута в коленном суставе. Одной рукой удерживают пятку, другой — передний отдел стопы в положении, которое стопа принимает при стоянии, без отклонения в сторону, т. е. без пронации или супинации. Затем голеностопный сустав разгибают с уме-

ренным надавливанием, заботясь о том, чтобы стопа не приняла бы вальгусного или варусного положения (рис. 465). Если тыльное сгибание за пределы прямого угла невозможно, то при стоянии больного босиком пятка не касается почвы до тех пор, пока передний отдел стопы не примет вальгусного положения. При пользовании обувью с низким каблуком дефект не заметен, так как малая степень укорочения не вызывает

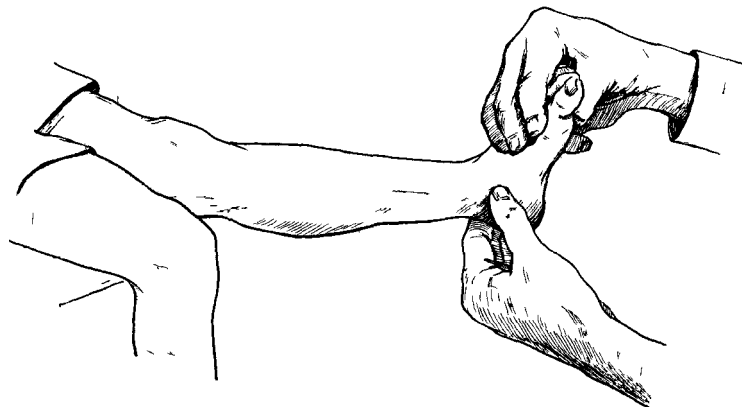
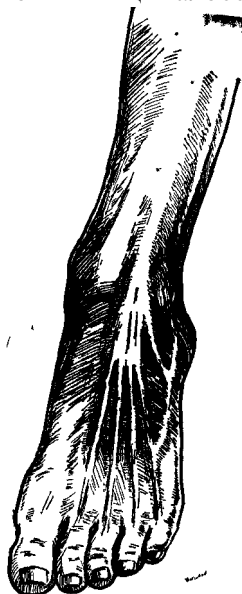

Рис. 465. Исследование разгибания (тыльного сгибания) в голеностопном суставе при укорочении ахиллова сухожилия. При исследовании стопа не должна отклоняться в отведение или приведение

симптомов; больной, однако, обращает внимание врача, что длительная нагрузка ноги без каблука или босиком утомляет и вызывает боли.

Плоско-вальгусная стопа при малоберцово-разгибательном спазме (судорожная спастическая стопа, перонеально-экстензорный спазм). Спастическая судорожная стопа — сравнительно распространенный синдром, при котором стопа удерживается в вальгусном положении спазмом мышц малоберцовых и длинных разгибателей пальцев (рис. 466).



Спазм часто остается не распознанным, однако выявить его очень важно, так как лечение и прогноз спастической стопы существенно отличаются от вальгусной стопы всякого другого типа.

Известными причинами заболевания являются: 1) разрыв (растяжение) межкостной таранно-пяточной связки; 2) артрит таранно-ладьевого сустава; 3) более чем у одной трети больных обнаруживается синостоз костей предплюсны. Та или иная аномалия предплюсны имеется приблизительно у половины людей, но почему иногда она обуславливает перонеально-экстензорный спазм — неясно. Аналогичные аномалии встречаются также в бессимптомных стопах. Чаще всего у больных обнаруживается синостоз пяточно-ладьевидного сустава. Сращение может

Рис. 466. Стопа при малоберцовом разгибательном спазме. Сухожилия разгибателей пальцев и малоберцовой мышцы отчетливо вырисовываются под кожей

быть костным (synostosis), хрящевым (synchondrosis) и фиброзным (syndesmosis). Реже обнаруживаются на рентгенограммах, изготовленных в специальной проекции, синостозы кубовидно-ладьевидной или таранно-пяточной костей.

Симптомы малоберцово-разгибательного спазма одинаковы и не зависят от того, происходят они от врожденной аномалии скелета или от другой причины. Острая фаза начинается, обычно у подростков 14—16 лет, иногда в более молодом возрасте и изредка у взрослых. Состояние может быть односторонним и двусторонним. Боли являются главными жалобами. Вначале они ощущаются в конце дня, но вскоре усиливаются и делаются постоянными. При стоянke и ходьбе стопа удерживается в положении пронации отведения (эверсии). Сухожилия спастически напряженных мышц малоберцовых и длинных разгибателей пальцев выдаются, выступая под кожей. Попытка придать стопе правильное положение усиливает боли и спазм. Две трети больных, лишенных аномалии скелета, полностью выздоравливают, а у остальных слабые симптомы остаются в течение всей жизни. Большинство больных с аномалией скелета имеют стойкую ригидную стопу, около половины ощущают постоянные боли.

Боли в стопе

Боли в стопах — очень частая причина жалоб больных. Они могут быть общими, диффузными, захватывающими всю стопу или ограниченными определенными и небольшими участками стоп. Диффузные боли стоп, связаны иногда с нагрузкой или напряжением, но могут появляться и в покое, без всякого напряжения стопы.

Боли, связанные с нагрузкой без каких-либо добавочных клинических проявлений, могут оказаться ранними признаками недостаточности стоп, связанной с обеднением кальцием (остеопатией) при рахите, остеомалации, старческом остеопорозе. Поразительна при этом болезненность всех костей при надавливании на них кончиком пальца.

Длительный постельный режим при различных заболеваниях также обуславливает диффузные боли стоп, которые связаны не с костями, а с недостаточностью мышечно-связочного аппарата. Такие же боли от недостаточности возникают при быстром увеличении общего веса тела или продолжительной усиленной нагрузке.

Особенно сильные боли стоп в покое и почти полная потеря ими опороспособности с воспалительно-трофическими изменениями сопровождаются остеопороз Sudeck, возникающий после повреждений и заболеваний костей, суставов и мягких тканей голеностопного сустава и стопы. Сильные диффузные боли стоп, длительные или приступообразные, возникают при функциональных и органических поражениях сосудов.

Местные боли, ограниченные определенными участками стопы, могут быть обусловлены рядом причин. Методическое ощупывание путем надавливания кончиком пальца в типичных местах дает возможность поставить топический диагноз, а вместе с ним выяснить характер заболевания (рис. 467, 468). Подошвенная неврома (neuroma plantaris), описанная в 1876 г. Morton (Bailey, 1967), характеризуется появлением внезапных атак острых режущих болей в одном, обычно четвертом, пальце. Заболевание одностороннее, у женщин оно встречается чаще, чем у мужчин. Боли, характерные для заболевания, можно вызвать искусственно, надавливая кончиком пальца в третьем мета-тарзальном промежутке, а также поперечным сдавливанием стопы на уровне мета-тарзальных ко-

стей (рис. 469). Боли сопровождаются парестезией и нечувствительностью пальца. В поздних стадиях сдавливание мета-тарзальных костей наряду с болезненностью дает возможность ощутить исследующими пальцами крепитацию, вызванную ущемляющейся невромой.

Определение стойкости деформации стопы. Ограничение подвижности в суставах — одно из конечных проявлений подавляющего большинства стойких прогрессирующих деформаций стопы. Определение морфологических изменений выдвигает перед исследующим врачом вопрос — обратима ли деформация. Для выяснения обратимости деформации прибегают обычно к попытке произвести ручную коррекцию всех имею-

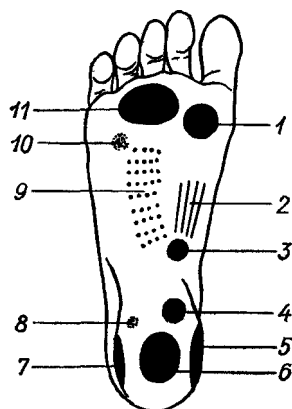


Рис. 467. Места ограниченной болезненности подошвы при различных заболеваниях: 1 — сесамовидная кость, оmozолелость при конско-полой стопе, 2 — невралгия большеберцового нерва, 3 — раздражение подошвенного апоневроза, 4 — шпора пяточной кости, 5 — оmozолелость при вальгусной стопе, 6 — подпяточный бурсит, 7 — оmozолелость при косолапости, 8 — бородавка, 9 — сосудистые нарушения, 10 — бородавка, 11 — натоптыш при поперечном плоскостопии

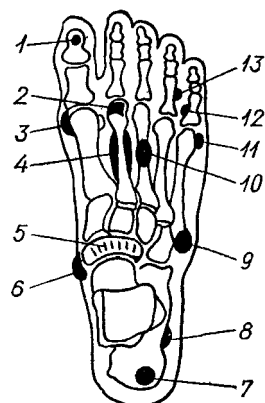


Рис. 468. Причины ограниченной болезненности скелета стопы: 1 — подногтевой экзостоз, ангиомионеврома мягких тканей (glomus), 2 — болезнь Kohler II, 3 — бурсит при вальгусном первом пальце, 4 — функциональный периостит при поперечно-плоской стопе, 5 — болезнь Kohler I; 6 — os tibiale externum, 7 — ахиллов бурсит, остеохондрит бугра, 8 — processus trochlearis, 9 — апофизит шиловидного отростка V мета-тарзальной кости, 10 — усталостный, маршевый перелом, 11 — натоптыш при поперечном плоскостопии, 12, 13 — экзостоз

щихся компонентов сложного искривления стопы, стараясь по возможности восстановить ее нормальную форму. В ранних стадиях врожденных и приобретенных деформаций патологическая установка стопы бывает обычно обусловлена изменениями мягких тканей — кожи, связочного аппарата и мышц. Если изменения мягких тканей поддаются ручной коррекции, деформация стопы считается нестойкой. В поздних стадиях деформаций к изменениям мягких тканей присоединяются изменения формы костного скелета. Деформация делается стойкой.

Стойкость деформации определяется обычно с помощью двух рук, одна из которых фиксирует проксимальный отдел стопы, другая без резкого насилия пытается придать дистальному отделу нормальное положение. Устранение деформации происходит при этом за счет сохранившейся подвижности в соответствующих суставах стопы.

Деформация считается стойкой в том случае, если с помощью ручной коррекции не удастся придать стопе нормальной формы. Что касается деформаций, поддающихся коррекции, то при оценке их обратимости следует помнить о ложной коррекции, т. е. о возможности получить насильственным путем смещение не в суставах, удерживающих стопу в порочном положении, а в рядом расположенных суставах. Ложная коррекция чаще всего наблюдается при исследовании обратимости деформаций у детей, связочный аппарат которых легко поддается растяжению.

Устойчивость косолапости. Компонент аддукции устраняется отведением кнаружи переднего отдела стопы. Во время коррекции можно иногда получить отведение переднего отдела стопы не в таранно-ладьевидном сочленении, к чему стремятся при исследовании, а между ладьевидной и клиновидными костями и в клиновидно-плюсневых суставах (ложная коррекция). Чтобы избежать ложной коррекции, захватывают заднюю часть стопы ребенка между большим и указательным пальцами. Большой палец располагают впереди на-

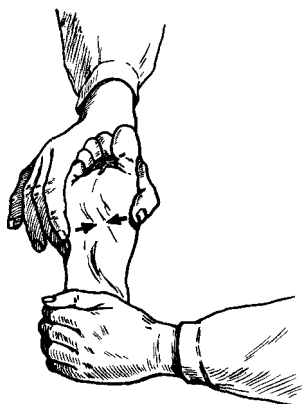

Рис. 469. Поперечное сдавливание головок мета-тарзальных костей вызывает боли в IV пальце при болезни Morton

ружной лодыжки, установив его снаружи на головку таранной кости. Пальцами другой руки отводят передний отдел стопы. Если отведение переднего отдела стопы произошло в таранно-ладьевидном сочленении, шейка таранной кости погружается в глубину. Конская установка стопы корригируется устранением ее подошвенного сгибания. При исследовании проверяется положение пяточного бугра. Если при попытке тыльного сгибания стопы пяточный бугор не опускается, а остается на месте, то подошвенное сгибание стойкое. Выведение переднего отдела стопы из подошвенного сгибания при неопущенной пятке является ложной коррекцией.

Устойчивость полой стопы. Увеличенная кривизна передней части продольного свода (*pes cavus anterior*) корригируется давлением снизу на головку первой плюсневой кости. При исследовании задней полой стопы (*pes cavus posterior*) одной рукой подтягивают пятку больного кверху; нажимая другой рукой на передний отдел стопы снизу, уменьшают кривизну свода. При необратимых деформациях кривизна продольного свода сохраняется; на подошвенной поверхности прощупывается плотный тяж напряженного апоневроза.

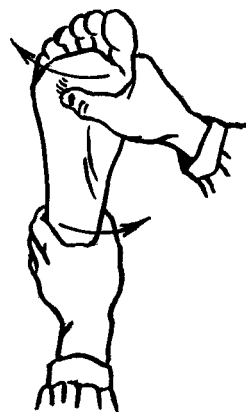

Рис. 470. Исследование стойкости продольной арки свода при статическом плоскостопии

Устойчивость статической плоско-вальгусной стопы. Врач, захватив одной рукой пятку больного, а другой передний отдел стопы, производит супинацию пятки и пронацию переднего отдела стопы. При обратимой плоско-вальгусной стопе при таком повороте наступает восстановление свода (рис. 470). При ригидной плоско-вальгусной стопе не удается супинировать пятку и пронировать передний отдел стопы; свод стопы не восстановим.

Устойчивая конская стопа. Подошвенное сгибание стопы может удерживаться мышечным спазмом, мышечной ретракцией, сморщиванием связок и изменениями скелета. Если в основе конской

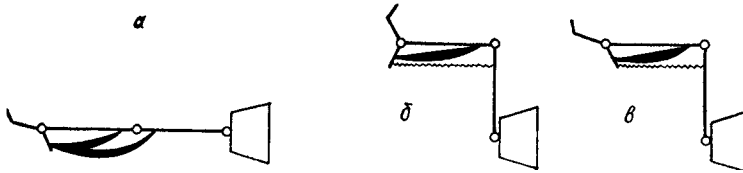


Рис. 471. Исследование конской стопы (схема): а — при разогнутом коленном суставе конская стопа может быть обусловлена ретракцией икроножной или камбаловидной мышц или обеими этими мышцами; б — если при сгибании коленного сустава конская стопа полностью устраняется, то она вызвана изменениями икроножной мышцы; в — если при сгибании коленного сустава (расслаблении икроножной мышцы) конская стопа остается, то причина в изменениях камбаловидной мышцы

стопы лежат мышечные изменения, то при исследовании возникает вопрос, контрактура какой мышцы ограничивает тыльное сгибание в голеностопном суставе—трехглавой мышцы голени (*m. triceps surae*), только икроножной (*t. gastrocnemius*) или камбаловидной (*t. soleus*). Которая из мышц обуславливает конскую стопу, определяют следующим образом.

Больной лежит на спине. Колено исследуемой ноги сгибают и в этом положении производят тыльное сгибание (разгибание) стопы — устраняют конскую стопу. Возможность произвести полную коррекцию конской стопы при согнутом коленном суставе указывает на изолированное укорочение (контрактуру) икроножной мышцы (*m. gastrocnemius*) и отсутствие изменений камбаловидной мышцы (*m. soleus*).

При разогнутом коленном суставе укороченная икроножная мышца удерживает стопу в подошвенном сгибании, противодействуя коррекции конской стопы. Если при согнутом коленном суставе (расслабленной икроножной мышце) не удастся корригировать конскую стопу, то вынужденное ее положение удерживает камбаловидная мышца (рис. 471). Оперативная коррекция контрактуры должна быть направлена соответственно данным исследования.

КЛИНИКО-РЕНТГЕНОЛОГИЧЕСКОЕ ИССЛЕДОВАНИЕ ГОЛЕНОСТОПНОГО СУСТАВА И СТОПЫ

Правильное представление о форме, взаимном расположении и структуре костей, о динамике изменений получают тогда, когда снимки изготовлены в одинаковых проекционных условиях, требующих, чтобы стопа при каждом новом снимке находилась бы в том же самом положении. Для этого Debrunner (1973) рекомендует при изготовлении снимков усаживать больного на край рентгеновского стола, а стопу при отвесно расположенной голени устанавливать на стул. Рентгено трубку и кассету при

рентгенографии поворачивают вокруг стопы, поставленной на стул. В зависимости от показаний снимки производят с нагрузкой или без нее. Хорошие снимки можно получить и в других условиях.

Обще принятые снимки. *Передне-задний снимок.* Нога уложена на стол, стопа расслаблена. Для сравнения изготавливают передне-задний снимок одновременно с обоих голеностопных суставов. Сближают до соприкосновения обе внутренние лодыжки и при таком симметричном положении стоп фиксируют голени над лодыжками турами бинта. Центральный луч направляют между внутренними лодыжками. Для определения состояния межберцового сочленения делают рентгенографию каждой ноги отдельно.

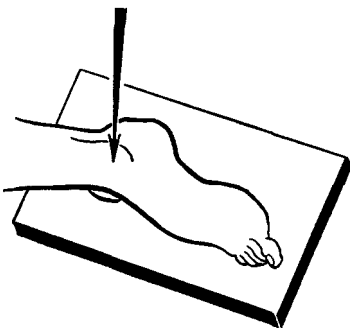


Рис 472 Положение для изготовления бокового снимка голеностопного сустава

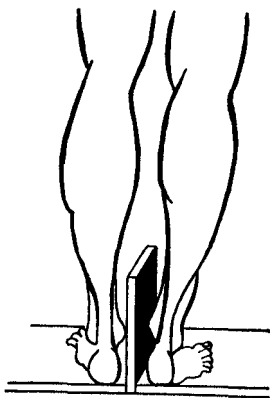


Рис 473 Изготовление бокового снимка голеностопного сустава и стопы под нагрузкой

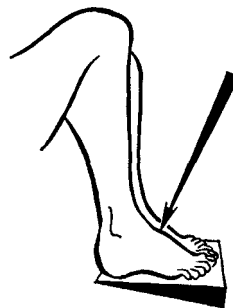

Рис. 474 Изготовление передне-заднего снимка обеих стоп

Боковой снимок. Центральный луч направлен по ходу поперечной межлодыжечной оси. Особенно важен наружный боковой снимок. Наружный край стопы лежит на кассете. Центральный луч проходит на поперечник пальца выше конца внутренней лодыжки (рис. 472).

Иногда полезно иметь снимок, сделанный под нагрузкой. Для этого изготавливают внутренние боковые снимки одного и другого суставов поочередно, устанавливая кассету между стопами (рис. 473). Сравнение этих снимков со снимком разгруженной стопы позволяет измерить осадку свода стопы. Здесь можно отметить, что мягкие снимки, сделанные в таком же положении, дают хорошее изображение ахиллова сухожилия, обнаруживая его разрыв.

Рентгено снимки стопы. Тильно-подошвенный снимок. Стопа установлена на кассету, голень наклонена немного кзади, центральный луч направлен отвесно (рис. 474).

Боковой наружный двусторонний снимок. Обе стопы, соприкасаясь подошвами, лежат наружными сторонами на кассете. Центральный луч направлен между ладьевидными костями (рис. 475).

Косой снимок. Стопу устанавливают на кассету, голень наклоняют внутрь на 45° . Дальнейший наклон стопы или центрального луча дает возможность произвести любые желаемые косые снимки (рис. 476).

Специальные снимки. Косой снимок для изображения межберцового сочленения и обеих лодыжек. Снимок нужен при поврежде-

ниях голеностопного сустава. Больной лежит на спине. Стопа повернута внутрь на 30° . Такое положение устанавливает межберцовое сочленение в сагиттальной плоскости не перекрытым наложением костей (рис. 477).

Измерения на стандартных снимках. На тыльно-подшвенном и боковом общепринятых снимках определяют продольные оси пяточной, таранной, I и V мета-тарзальных костей и измеряют их отклонения от горизонтали или от продольной оси стопы. Измерения проводят следующим образом.

Боковой снимок (рис. 478): $КК^+$ — ось пяточной кости. Пяточно-опорный угол ($ZK+KB$) в нормальных условиях равен $25-28^\circ$. При полой стопе он меньше 20° , при пяточной — больше 30° . $ТТ^+$ — ось таранной кости. Таранно-опорный угол ($<T+TA$) в норме равен $21-26^\circ$, наклон таранной кости больше 30° .

Таранно-пяточный угол ($ZKST^+$) в среднем равен 40° , при полой стопе он часто меньше 30° .

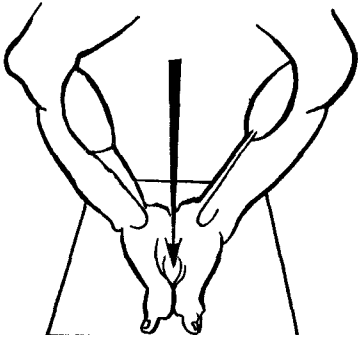


Рис. 475. Двусторонний наружный боковой снимок' стоп

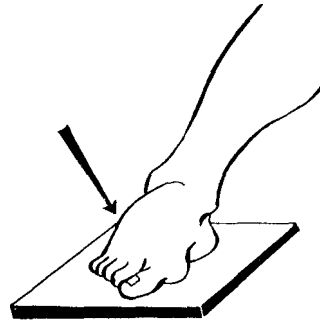


Рис. 476. Косой снимок стопы

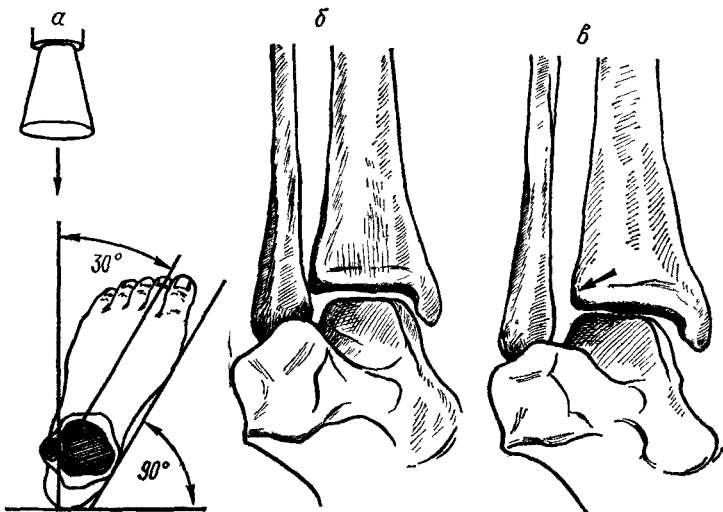


Рис. 477. Скиаграммы снимка дистального межберцового сочленения: *а* — укладка ноги; *б* — нормальное межберцовое сочленение; *в* — разрыв с расхождением межберцового сочленения и наружным подвывихом блока таранной кости

Высота свода стопы: измеряют высоту таранной, ладьевидной и кубовидной костей над основанием и обозначают как индекс в процентном отношении к длине стопы.

Индекс таранной кости $(T/T^* : AB) \times 100$ составляет в норме 37—41 %.

Индекс кубовидной кости $(CC' : AB) \times 100$ должен находиться в пределах 3—7%.

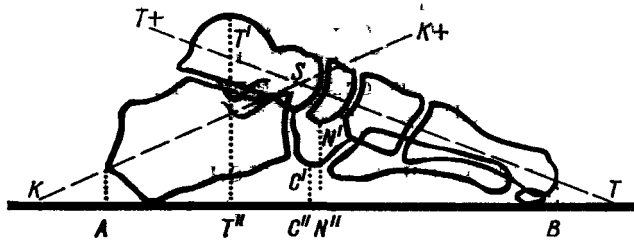


Рис 478 Боковой рентгеновский снимок стопы (схематический рисунок) Объяснения в тексте

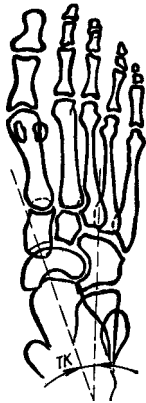


Рис 479 Передне-задний тыльно-подшвенный снимок (схематический рисунок) Угол TK между осями таранной и пяточной костей равен в среднем 20° (у грудных детей до 40°)

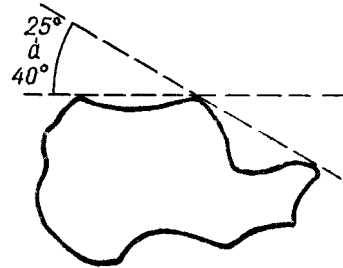


Рис 480 Угол пяточной кости (а) колеблется в норме от 40 до 25°

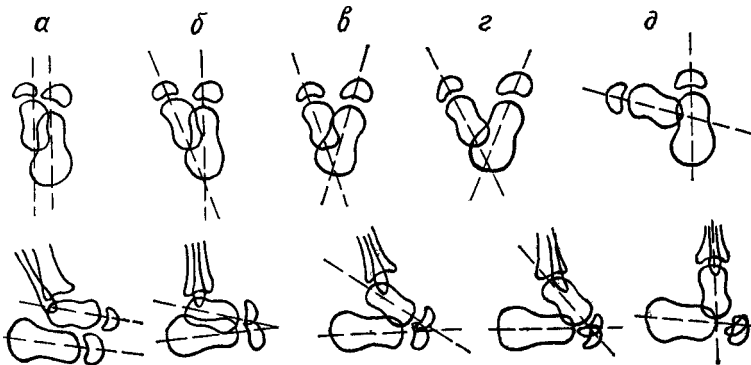


Рис 481. Отношение между таранной и пяточной осями при различных деформациях стопы на передне-заднем и боковом снимках- а — косолапость, б — полая стопа, в — нормальная стопа, г — вальгусная стопа, д — врожденная плоская стопа (вертикальная таранная кость)

Индекс ладьевидной кости (N'N" : АВ) ХЮО колеблется в норме от 13 до 18%.

Передне-задний снимок (рис. 479). Таранно-пяточный угол ТК равен в норме 20°, при *pes valgus* он больше 30°. Для оценки смещения при переломе пяточной кости удобно пользоваться измерением угла пяточной кости. Проводят две касательные, одну к выступающим краям суставной поверхности, другую к верхней поверхности бугра пяточной кости и к заднему краю ее суставной поверхности. Угол пересечения (а) в поврежденной кости равен 25—40° (рис. 480).

Отношение таранно-пяточных осей в норме и при различных деформациях показано на рис. 481.

РЕНТГЕНОМЕТРИЯ ОСТЕОПОРОЗА

Уменьшение количества костного вещества (остеопороз) может быть генерализованным — охватывать весь скелет или ограниченным — поражать одну его часть. Содержание минералов в кости, т. е. объективное доказательство остеопороза, определяется в настоящих условиях недостаточно достоверно. Генерализованный остеопороз не обязательно обнаруживает равномерное уменьшение минерального содержания в позвоночнике и на периферии. Приводим грубые методы оценки патологической порозности кости, которые, однако, имеют большое клиническое значение, особенно в плане динамического исследования больного. Более точные методы (денситометрия костей и измерение абсорбции фотонов по Камера) вследствие своей дороговизны и сложности мало распространены.

Остеопороз позвоночника. Оценка остеопороза позвонков по боковому рентгено снимку по *Фремингхему* (точность около 20%).

Степень 0 (нулевая). Никакого остеопороза, нормальная рентгенологическая картина, большая плотность тел позвонков, замыкающие пластинки не плотнее (или чуть плотнее) тел позвонков, вдавление в них отсутствует. Тонкая и мало различимая трабекулярная структура.

Степень 1. Легкий остеопороз, деминерализация, заметное уменьшение плотности тел позвонков. Корковый слой позвонков заметно

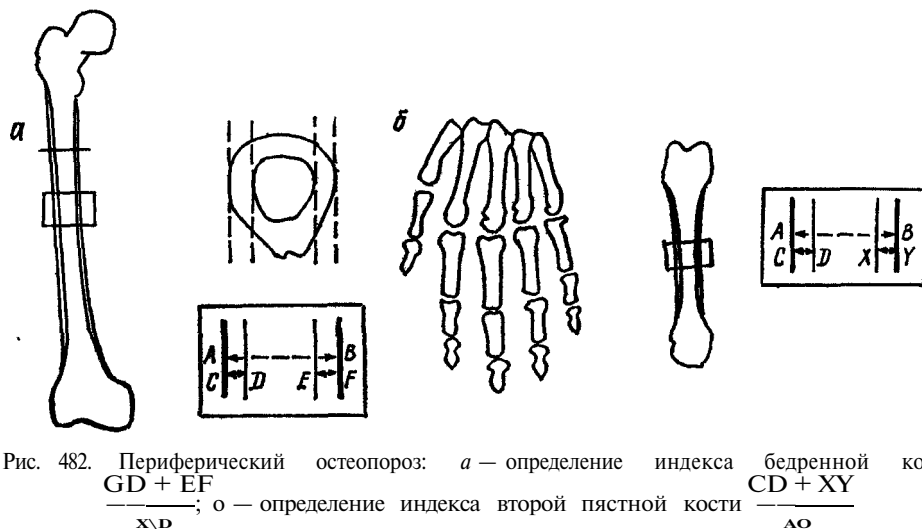


Рис. 482. Периферический остеопороз: а — определение индекса бедренной кости $\frac{GD + EF}{x \cdot D}$; б — определение индекса второй пястной кости $\frac{CD + XY}{AO}$

уплотнен по сравнению с окружающими мягкими тканями, поглубине трабекулярной структуры губчатой кости.

Степень 2. Умеренный остеопороз, деминерализация (как в первой степени). Морфологические изменения только в одном позвонке: перелом, компрессия (высота переднего края тела позвонка меньше $2/3$ высоты заднего края), рыбий позвонок (середина тела позвонка меньше $2/3$ высоты заднего края).

Степень 3. Сильный остеопороз, деминерализация. Морфологические изменения двух или более позвонков.

Индекс Барнетт-Норден. Вдавление замыкающих пластинок измеряют на боковом снимке позвоночника. Индекс меньше 80 указывает на остеопороз позвоночника (см. рис. 201).

Периферический остеопороз оценивается на длинных трубчатых костях.

Индекс остеопороза бедренной кости Барнетт-Норден вычисляется отношением между толщиной коркового слоя и диаметром диафиза. Индекс меньше 45 указывает на наличие остеопороза.

Индекс второй пястной кости Барнетт-Норден. Индекс меньше 43 обнаруживает остеопороз (рис. 482).

Числовые величины индексов бедренной и второй пястной костей складывают. Если сумма этих индексов меньше 88, то имеется периферический остеопороз.

Индекс большой берцовой кости (Бернард, Лаваль, Жентет) — отношение между толщиной коркового слоя и диаметром большой берцовой кости. В нормальных условиях индекс равен 48 ± 9 . Индекс меньше 40 свидетельствует о наличии остеопороза, индекс меньше 57 — об остеосклерозе.

ЛИТЕРАТУРА

- Абрамов М. Г. Цитологическое исследование пунктагов. М., 1953.
- Бабич Б. К. Травматические вывихи. Киев, 1951.
- Балабанов К. В сб.: Ревматология. София, 1965.
- Берхина Ф. И. Туберкулезный коксит. Автореф. канд. дис. Харьков, 1957.
- Биезинь А. П., Лиепинь Х. Ю. Осанка, ее пороки и их исправление. Рига, 1963.
- Битхем У. П., Паллеи Г. Ф., Слакамб Ч. Х., Унвер У. Ф. Клиническое исследование суставов. Пер. с англ. М., 1970.
- Богданов Ф. Р. Хирургическое лечение повреждений и заболеваний стопы. М., 1953.
- Волков М. В. Первичные опухоли костей у детей. М., 1962.
- Волков М. В., Тер-Егиазаров Г. М., Юкина Г. П. Врожденный вывих бедра. М., 1972.
- Герасимова Н. А. Методика измерения движений в суставах верхней и нижней конечности. Казань, 1951.
- Дитерихс М. М. Введение в клинику заболеваний сустава. М., 1937.
- Корнев П. Г. Вестник хирургии, 1927, 25.
- Корнев П. Г. Костносуставной туберкулез. М., 1953.
- Корж А. А. Гетеротопические травматические оссификации. М., 1963.
- Краснобаев Т. П. Костносуставной туберкулез. М., 1950.
- Куслик М. И. Новая хирургия, 1926, 11.
- Куслик М. И. Орт., травм., прот., 1957, 1.
- Липатова В. Н. Травматические повреждения дистального луче-локтевого сустава и особенности его течения. Автореф. канд. дис. Киев, 1966.
- Лисицкий Е. Ф. Сборник научн. трудов Харьк. вет. ин-та, 1952, XXI.
- Ляндрес З. А., Закревский Л. К. Оперативное лечение сколиозов у детей. Л., 1967.
- Маркс В. О. Исследование ортопедического больного. Минск, 1956.
- Маркс В. О. Орт. травм., 1930, 5.
- Маркс В. О. Орт. травм., 1934, 3.
- Маркс В. О. Орт. травм., 1938, 6.
- Маркс В. О. Исследование больных с повреждениями и забрелениями органов опоры и движения. Киев, 1940.
- Маркс В. О. Труды конференции по патологии и лечению туберкулезных кокситов. Л., 1956.
- Мовшович И. А. Сколиоз. М., 1964.
- Молье С. Пластическая анатомия. Л., 1937.
- Назарова Р. Д. Нарушения в опорно-двигательном аппарате при туберкулезном коксите с исходом в анкилоз. Автореф. канд. дис. М., 1967.
- Пэттен Б. М. Эмбриология человека. М., 1959.
- Рейнберг С. А. Рентгенодиагностика заболеваний костей и суставов, изд. 4. М., 1964.
- Ролье З. Ю. Актуальные вопросы хирургии костносуставного туберкулеза. Л., 1962.
- Ромеис Б. Микроскопическая техника. М., 1953.
- Сивенко Ф. Ф. Рентгенологическое исследование свищей при костносуставном туберкулезе. Автореф. канд. дис. Л., 1951.
- Тер-Егиазаров Г. М., Юкина Г. П. Об оценке результатов лечения врожденного вывиха бедра у детей и подростков. М., 1969.
- Тодоров Л. Клинические и лабораторные исследования в педиатрии. София, 1961.
- Турнер Г. И. Русский врач, 1916, 15.

- Фламм Г. Пренатальше инфекции человека. М., 1962.
- Фридлянд М. О. Вестник хирургии, 1926, 17.
- Фридлянд М. О. Орт. травм., 1927, 1.
- Цивьян Я. Л. Повреждения позвоночника. М., 1971.
- Цивьян Я. Л. Сколиотическая болезнь и ее лечение. Ташкент, 1972.
- Пончев В. Т. (ред.). Ревматология. София, 1965.
- Чаклин В. Д. Ортопедия. М., 1957.
- Чаклин В. Д., Абальмасова Е. А. Сколиоз и кифозы. М., 1973.
- Юмашев Г. С., Фурман М. Е. Остеохондрозы позвоночника. М., 1973.
- Языков Д. К. Хирургия, 1954, 4.
- Aegerter E., Kirkpatrick A. Orthopedic Diseases, 2 ed. London, 1963.
- Albers-Schonberg H. E. Fortschr. Rontgenstr., 1915, 174.
- Apert E. Bull. Soc. Med. H6p. Paris, 1906, 23, 130.
- Arkin A. M., Simon N. J. B.J.S., 1950, 32-A, 396.
- Bagg J. Amer. J. Anat., 1929, 43, 167.
- Ballay H. Die chirurgische Krankenuntersuchung. Leipzig, 1967.
- Bamaller F. Bibl. Paed., 1949, 48.
- Bickenbach W. Arch. Gynak., 1955, 186.
- Blount W. P. Congenital Scoliosis. Int. Ges. Orthop. Traum. New York, 1960.
- Bourquin J. B. Les malformations du nouveau-ne causes par des viroses de la grossesse et plus particulierement par la Rubeole (Embryopathirubeoleuse). These Geneve, 1947.
- BoyFrame, Parfitt A., Duncan H. (editors). Clinical aspects of metabolic Bone disease. Amsterdam, 1973.
- Braus H. Anatomie des Menschen. Berlin, 1954.
- Chapchal G. Grundrifi der orthopadischen Krankenuntersuchung. Stuttgart, 1954.
- Chassard, Lapine. J. Radiol. et Electrol., 1923, 7, 113.
- Cobb J. R. Amer. Academy of Orthop. Surg., 1948, 5, 26.
- Cobb J. R. J.B.J.S., 1960, 42-A, 8.
- Colonna P. Principles of Orthopaedic Surgery. Boston, 1960.
- Cornacchia M. La Chir. d. Org. Mov., 1950, XXIV, 1, 23.
- Debrunner H. Orthopadisches Diagnosticum. Stuttgart, 1973.
- Dent C. E., Nordmand I. C. S. Arch. Dis. Childh., 1964, 39, 444.
- Palma A. Surgery of the Sholder, 2 ed. Philadelphia, 1973.
- Duchenne (deBoulogne). Physiologic du mouvement. Paris, 1887.
- Duplay S. Arch. Gen. de Medic. Paris, 1872, 20, 513.
- Duraismami P. K. J.B.J.S., 1952, 34-B, 4.
- Enlow D. H. Principles of Bone Remodeling. Illinois, 1963.
- Ferguson A. Orthopedic Surgery in Infancy and Childhood. Baltimore, 1957.
- Pick P. Handbuch der Anatomie und Mechanik der Gelenke. Jena, 1910.
- Gillis L. Diagnosis in Orthopaedics. London, 1969.
- Goerllier K. Dtsch. med. Wschr., 1957, 82.
- Goldschmidt R. Z. Induct. Abstamm. Vererb. Lehre, 1935, 69.
- Greenberg M., Pellitteri O., Barton J. J.A.M.A., 1957, 165.
- Gregg N. M. Trans. Ophth. Soc. Australia, 1941, 3.
- Gschwend N. Die operative Behandlung der progressiv chronischen Polyarthritis. Stuttgart, 1968.
- Haglund P. Principien der Orthopadie. Jena, 1923.
- Hegenauer H. Geburts. u. Frauenhk., 1951, 11.
- Hueter C. Virch. Arch. Path. Anat., 1862, 25, 572.
- Hullen H. Acta Radiol., 1928, 9, 155.
- Hullen H. Acta Chir. Scandinav., 1935, 76, 121.
- Jaffe H. L., Bodansky A. Bull. New York, Acad. Med., 1943, 19, 831.
- Jaffe H. L. J. Mt. Sinai Hosp., 1943, 9, 901.
- Jaffe H. Tumors and Tumorous Conditions of the Bones and Joints. London, 1958.
- Jaffe H. Metabolic, Degenerative and Inflammatory Diseases of Bones and Joints. Philadelphia, 1972.
- James J. I. J. B. J. S., 1954, 36-R, 36. James J. I. Scoliosis. London, 1967.,
- Jones P. G. Torticollis in Infancy and Child Hood. Springfield, 1968.
- Junga, et al. Rev. de Chir. Orthop. et Repar., 1975, Suppl. 11, 61, 7.
- Kaiser G. Leitfaden fur die Orthopadie. Jena, 1963.
- Kaufmann E. Lehrbuch der Speziellen Pathologischen Anatomie, 11, 4. Berlin, 1968.
- Kiewe L. Orthop. Chir., 1932, 58.
- Kiemperer P., Pollak A. D., Baehr G. J. Amer. Med. Ass., 1942, 119.
- Kehler A. Borderlands of the Normal and early Pathologic in Skeletal Roentgenology. New York, 1956.

- Lange M. Lehrbuch der Orthopädie und Traumatologie, I—IV. Stuttgart, 1960—1965.
- Langenskiöld A., Michelsson J. Acta Orthop. Scand., 1962, Suppl. 59.
- Lelievre J. Pathologie du Pied. Paris, 1952.
- Lëri A. L'hypochondroplasia in les affections des os et articulations. Paris, 1926.
- Loeffler F., Blencke B. Allgemeine Orthopädie. Leipzig, 1964.
- Looser E. Schweiz. med. Wschr., 1929, 11, 1258.
- Lloyd-Roberts G. C. Orthopaedics. London, 1967.
- Matthias H. H. Reifung und Entwicklung in ihren Beziehungen zu Leistungsstörungen des Haltungs- und Bewegungsapparates. In: Handb. Orthop., I, Stuttgart, 1957.
- Matzen P. F. Lehrbuch der Orthopädie. Berlin, 1967.
- Mau H. Die sogenannte Säuglingsskoliose und ihre krankengymnastische Behandlung. Stuttgart, 1962.
- Mau H. Verhandl. Deutsch. Orth. Ges., 1963. Mehta M. H. J. B. J. S., 1973, 55-B, 3.
- Mercer Rang. The Growth Plate and its Disorders. Edinburg, 1969.
- Mercer W. Orthopaedic Surgery, 5 ed. London, 1959.
- Merchant A. C., Mercer R. C., Jakobsen R., Cool Ch. R. J. B. J. S., 1974, Sb-A, 7.
- Merle D'Aubigne R. Traitement chirurgical des malformations luxantes de la Hanche. Paris, 1962.
- Merle d'Aubigne R., Ramadier J. O., Juteau B. L'arthrodese dans les luxations congenitales de la hanche chez l'adulte. Paris, 1962.
- Miller H. C. Journ. of Pediatr., 1946, 29, 455.
- Mineiro J. D. Columna Vertebral Humana. Lisbon, 1965.
- Moseley H. F. Ruptures of the Rotator Cuff. Springfield, 1952.
- Müller M. E. Schweiz. med. Wschr., 1955, 40.
- Müller M. E. Huftnahe Femurostomien. Stuttgart, 1957.
- Nash C. D., Moc J. H. J. B. J. S., 1969, 51-A, 223.
- Nicolle C., Manceaux L. Corp. Rend. Acad. Sc. Paris, 1909, 148.
- Nicoladoni K. Arch. Klin. Chir., 1882, 27.
- Nicoladoni K. Bibliotheca medica, abt. E, heft 5. Stuttgart, 1904.
- Newman P. H. J. B. J. S., 1952, 34-B, 30.
- Novak J. Zbl. Gynak., 1950, 72.
- Oakley W., Peel J. Proceedings of the 12th British Congress of Obstetrics and Gynaecol. London, 1949.
- Ombredanne L. Precis clinique et operatoire de chirurgie infantile, 4 ed. Paris, 1944.
- Ottolenghi C. Surgical Methods of Improving Scoliosis on Poliomyelitis Patients. Lippincott. Philadelphia—Monreal, 1958.
- Pais Carlo. La chir. organi di movim., 1950, XXXIV, 1, 2.
- Pastinczky J., Racz J. Hautveränderungen bei inneren Krankheiten. Berlin, 1965.
- Pauwels F. Verb. Dtsch. Orthop. Ges., 1958, 90, 34.
- Ponseti J., Friedran. J. B. J. S., 1950, 32 A, 381.
- Ponseti J., Baird-Seeds. Amer. J. Path., 1952, 28.
- Prader A., Willi H. Verhand. int. Kongr. psych. Entw. stor. Kind. Wien, 1963.
- Preston R. The Surgical Management of Rheumatoid Arthritis. London, 1968.
- Reifenstein E. C. Clinical Orthop., 1957, 10, 206.
- Riedinger. Morphologic und Mechanismus der Scoliose. Wiesbaden, 1901.
- Risser J. C. Clin. Orthop., 1958, 11.
- Risser J. C. J. B. J. S., 1964, 46-A, 167.
- Richter W. Beitr. Orth., 1974, 21, 7.
- Roaf R. Scoliosis. London, 1966.
- Sandifer P. H. Clinical Surgery. London, 1967.
- Scoil J. C. J. B. J. S., 1965, 47-B.
- Seddon H. J. Brit. Med. J., 1942, 2, 237.
- Seddon H. J. Journ. Americ. Med. Ass., 1947, 135, 11.
- Shands A., Raney R., Brashear H. R. Handbook of Orthopaedic Surgery. Saint Louis, 1963.
- Schulthess W. Die Pathologie und Therapie der Rückgratsverkrümmungen. In: Handb. Orthop. Chir. Joachimsthal. Berlin, 1905—1907.
- Scheier H. Prognose und Behandlung der Scoliose. Stuttgart, 1967.
- Slocut D. B. R., Larson R. L. J. B. J. S., 1968, 50-A.
- Schrid B. Mnt. Schr. Kinderheilk., 1949, 97.
- Schreiber A. Ztschr. f. Orthop., 1963, 97, 4.
- Soulier J. P. Sang., 1954, 25.
- Stanisavljevic S. Diagnosis and Treatment of Congenital Hip Pathologie in Newborn. Baltimore, 1964.

- Steindler A. Post-Graduate Lectures on Orthopedic Diagnosis and Indications, I—IV (ed.). Illinois, 1950—1954.
- Steinbuch K. *Automat und Mensch*. Berlin, 1971.
- Stockard Ch. R. *Amer. J. Anal.*, 1921, 28.
- Stracker O. *Die angeborene Hüftluxation*. Stuttgart, 1961.
- Streeter G. L. Focal Deficiencies in Fetal Tissues and Their Relation to Intra-Uterine Amputation. *Contributions to Embryology*, 1930, 22, 1.
- Sudeck P. *Arch. F. Klin. Chir.*, 1900, 42, 147.
- Swan C., Tostevin A. L., Black G. H. B. *Med. J. Australia*, 1946, 33/2.
- Swohoda W. *Fortschr. Röntgenstr.*, 1952, 77.
- Thalhammer O. VIII Internat. Kongress Paed. Kopenhagen, 1956.
- Torpin R. Fetal Malformations caused by Amnion Rupture during gestation. Illinois, 1968.
- Ulrich A. *Ergebn. inner. Med. u. Kinderheilk.*, 1943, 63.
- Vanderpool D. W., James J. I. P., Wynne-Davies R. J. B. J. S., 1969, 51-A, 3.
- Volkman R. *Virch. Arch. Path. Anat.*, 1862, 24, 512.
- Volkman R. *Zblt. Chir.*, 1881, 8.
- Voorhoeve N. *Acta radiol.*, 1924, 3, 407.
- Wallon J. N. *Lancet*, 1956, 1, 1023.
- Warkany J. *Pediatrics*, 1955, 13.
- Weiss J. W. *Die Arthrographie der Luxationshufte*. Stuttgart, 1964.
- Wiberg G. *Acta Scand.*, 1939, 83, Suppl. 58.
- Wiles Ph., Sweetnam R. *Essentials of Orthopaedics*, 4 ed. London, 1965.
- Woodardt H. In: Bradley L. Coley. *Neoplasms of Bone and Related Conditions*. New York, 1949.
- Wynne-Davies R. J. B. J. S., 1968, bd. 50, 1.

СОДЕРЖАНИЕ

Предисловие.	3
ОБЩАЯ ЧАСТЬ	
Общие правила исследования	
5	
Жалобы больного.13
Расспрос.15
Осмотр.31
Общий осмотр.35
Местный осмотр.39
Осмотр конечностей.51
Осмотр суставов и отдельных сегментов конечностей57
Ощупывание.58
Выслушивание.65
Определение объема движения в суставах67
Анкилозы.70
Ригидность.76
Контрактуры.76
Клинические измерения.85
Измерение движений в суставах.86
Измерение роста.94
Измерение длины конечностей.95
Виды укорочений (удлинений).101
Измерение окружности конечности и суставов	ЮС
Измерение стоп.107
Измерение позвоночника.109
Исследование мышечной силы.117
Исследование функции.118
- Исследование походки119
Исследование • функции руй^	125
Наблюдение.126
Дополнительные исследования.129
Лабораторные исследования.129
Диагностическая пункция.133
Биопсия.137
Исследование внутренних органов.139
Клинико-рентгенологическое исследование.141
Изменения внешней формы костей и суставов146
Изменения внутренней структуры костей.154
Хрящ159
Суставная полость.159
Изменения мягких тканей.160

ЧАСТНОЕ ИССЛЕДОВАНИЕ

Позвоночник	165
Исследование нормального позвоночника169
Патологически измененный позвоночник183
Пороки формы позвоночника188
Хронические шейные и поясничные боли245
Подвздошно-крестцовые и пояснично-крестцовые суставы	259
Копчиковые боли (coccygodynia).	265
Клинико-рентгенологическое исследование позвоночника	267
Таз	282
Плечевой пояс и плечевой сустав	287
Исследование плечевого пояса и плечевого сустава	298
Осмотр при деформациях	302
Клинико-рентгенологическое исследование	31d
Область локтевого сустава	317
Исследование области нормального локтевого сустава	322
Исследование патологически измененного локтя	326
Область луче-запястного сустава	336
Исследование нормального луче-запястного сустава	341
Изменения при деформациях и заболеваниях	343
Исследование кисти и пальцев	347
Тазобедренный сустав	355
Исследование нормального тазобедренного сустава	365
Исследование тазобедренного сустава при заболеваниях и повреждениях	375
Клинико-рентгенологическое исследование тазобедренного сустава	397
Коленный сустав	421
Исследование нормального коленного сустава	43&
Исследование патологически измененного коленного сустава	441
Клинико-рентгенологическое исследование	464
Исследование голени	469
Область голеностопного сустава и стопы	475
Исследование нормального голеностопного сустава	475
Исследование патологически измененного голеностопного сустава	477
Исследование стопы	479
Боли в стопе	497
Клинико-рентгенологическое исследование голеностопного сустава и стопы	500
Рентгенометрия остеопороза	504
Литература	505

ВАСИЛИЙ ОСКАРОВИЧ МАРКС
ОРТОПЕДИЧЕСКАЯ ДИАГНОСТИКА

Редактор Н. Г. Нисневич
Обложка А. В. Судейко
Художественный редактор В. В. Савченко
Технический редактор И. П. Тихонова
Корректор Л. И. Петрова

ИБ № 636

АТ 17298. Сдано в набор 15.07.77. Подписано в печать 15.12.77. Формат 70ХЮО'/16. Бум. тип. № 1. Печ. л. 32,0. Усл. печ. л. 41,28. Уч.-изд. л. 40,8. Тираж 5400 экз. Изд. № 46. Зак. № 1527. Цена 2 р. 70 к.

Издательство «Наука и техника». Минск, Ленинский проспект, 68. Типография им. Франциска (Георгия) Скорины издательства «Наука и техника» АН БССР и Государственного комитета Совета Министров БССР по делам издательств, полиграфии и книжной торговли. Минск, Ленинский проспект, 68.