

А.Ю. Пашук

РЕГИОНАРНОЕ  
ОБЕЗБОЛИВАНИЕ

---



ББК 54.5

П22

УДК 617-089.5-031.83

Рецензенты: Т. М. ДАРБИНЯН, проф., зав. отделением анестезиологии Института сердечно-сосудистой хирургии им. акад. А. Н. Бакулева; В. А. ОРЕШНИКОВ, доцент каф. военно-полевой хирургии Саратовского медицинского института.

**Пашук А. Ю.**

П22 **Регионарное обезболивание.**— М.: Медицина, 1987. — 160 с.; ил.

Монография посвящена разновидностям местного обезболивания — регионарному обезболиванию. В ней определены показания, изложены техника и методика регионарного обезболивания, применяемого в различных областях медицины. Дана оценка современным местным анестетикам. Приведены основные осложнения и их профилактика. Описаны отдельные виды регионарного обезболивания (проводниковая, внутривенная, внутрикостная, спинномозговая анестезия и др.).

Книга предназначена для анестезиологов, травматологов, стоматологов, хирургов, акушеров-гинекологов.

П  $\frac{411300000-203}{039(01)-87}$  170-87

ББК 54.5

## ПРЕДИСЛОВИЕ

Мне приятно представить настоящую книгу широким врачебным кругам, во-первых, потому, что потребность в ней давно назрела, и, во-вторых, потому, что она является кратким руководством по применению хорошо проверенных методов.

Вопросы регионарного обезболивания разрабатываются в Харьковском научно-исследовательском институте ортопедии и травматологии им. М. И. Ситенко с 1924 г. Однако прицельно ими стали заниматься с 50-х годов, когда был организован отдел анестезиологии, который возглавил проф. А. Ю. Пашук. В настоящее время отдел располагает наибольшим опытом применения регионарного обезболивания в нашей стране. Интерес к регионарному обезболиванию продолжает возрастать. В последнее десятилетие в ХНИИОТ ежегодно на рабочих местах десятки врачей проходят специализацию, овладевая методами проводникового обезболивания. Проф. А. Ю. Пашук читал лекции и делал доклады о регионарном обезболивании в 40 крупных городах. Более сотни публикаций и десятки диссертационных работ свидетельствуют о том, что отдел анестезиологии института разрабатывает новые приемы и методы, тщательно обобщает и анализирует полученные результаты. Оперировать под этим видом обезболивания удобно, так как достигается качественная аналгезия и надежная мышечная релаксация; она является залогом активного ведения больных в послеоперационном периоде, а следовательно, снижает процент осложнений.

Не сомневаюсь, что настоящее краткое руководство будет с удовлетворением принято читателями.

Лауреат Государственной премии СССР,  
член-корреспондент АМН СССР,  
заслуженный деятель науки УССР,  
проф. А. А. КОРЖ

## ОТ АВТОРА

Одной из причин, сдерживающей распространение регионарного обезболивания в стране, является отсутствие практического руководства. На основании большого личного опыта (около 50 000 наблюдений) и данных литературы, мы решили описать наиболее надежные и безопасные, хорошо проверенные методики. В тех случаях, когда техника блокады зависит от характера повреждения или вида оперативного вмешательства, приведены и другие приемы.

В предисловии к книге «Местное обезболивание в хирургии» (1928) В. А. Шаак и Л. А. Андреев указывают: «...Местная анестезия есть искусство, которому необходимо учиться, и если при первых пробах получаются неудачи, то они в большинстве случаев должны быть отнесены не к недостаткам местного обезболивания вообще, а к погрешностям в технике». Мы считаем уместным подчеркнуть это еще раз, особенно когда речь идет об относительно сложном, но в то же время наиболее совершенном разделе местной анестезии — регионарном. Хотелось бы также отметить изящество этого метода.

Настоящая книга посвящена регионарному обезболиванию, однако это не исключает использования многих описываемых видов анестезии и в лечебных целях.

Мы рассчитываем, что настоящее издание будет полезно широким врачебным кругам. Все критические замечания будут приняты с благодарностью.

## ВВЕДЕНИЕ

Несмотря на колоссальные успехи общей анестезии, под местным обезболиванием по-прежнему оперируют от 50 до 80% больных. Это во многом предопределяется материально-технической оснащенностью лечебного учреждения, областью и объемом вмешательства. Так, в сельской местности вмешательства под местной анестезией составляют более  $\frac{4}{5}$  общего количества, а в крупных городах — 43%. По мнению одного из корифеев современной анестезиологии и хирургии Н. Killian (1973), в ряде стран Запада также наблюдается неправомерное увлечение общим обезболиванием.

Нельзя не согласиться с мнением М. И. Кузина и С. Ш. Харнаса о том, что недопустимо противопоставлять общее и местное обезболивание и что только «...гармоничное сочетание этих методов и применение их по соответствующим показаниям будут способствовать дальнейшему прогрессу хирургии» (1982).

Разработка и пропаганда анестезии методом ползучего инфильтрата [Вишневский А. В., 1943] были для того времени прогрессивным явлением и положительно отразились на оказании хирургической помощи раненым в период Великой Отечественной войны [Стуккей А. Л., 1953].

К концу 50-х годов ведущие хирурги страны осознали, что развивать далее «большую» хирургию, в частности сердечно-легочную, невозможно без внедрения эндотрахеального наркоза. На смену инфильтрационной анестезии пришло повальное увлечение общим обезболиванием. Среди изданных за последние два десятилетия руководств по обезболиванию отсутствуют труды, посвященные местному обезболиванию, исключая монографию М. И. Кузина и С. Ш. Харнаса (1982), в которой описан преимущественно инфильтрационный метод А. В. Вишневского. Это не касается перидуральной анестезии, развитие которой основывалось на значительном опыте проведения спинномозговой анестезии. Единственной областью, где продолжа-

лась разработка методов проводникового обезболивания, были операции на лице, челюстях и зубах [Вайсблат С. Н., 1962].

Между тем регулярное проведение один раз в два года международных симпозиумов по регионарному обезболиванию, выход многочисленных руководств по этому вопросу в наиболее развитых капиталистических странах, опыт отдельных советских клиник, особенно ХНИИОТ им. М. И. Ситенко, где под этим видом обезболивания выполнены около 50 000 операций, свидетельствуют о его перспективности, необходимости широкого внедрения и включения его в число методов современной анестезиологии.

Еще в 1915 г. В. Ф. Войно-Ясенецкий оценивал регионарное обезбоживание как наиболее совершенный метод местного обезболивания. А на склоне лет он указывал: «...Практический хирург никак не должен забывать о проводниковой анестезии. Я много раз убеждался в преимуществах этого вида обезболивания. Глубоко рациональная идея областной анестезии избавила нас от неудобств старых способов местной анестезии и чрезвычайно сузила область необходимого применения наркоза» (1956).

«В тот день, когда анестезиологи согласятся изучать технику регионарной анестезии,— писал Р. Лериш (1966),— хирургия станет еще более безопасной... Я предпочитаю при большинстве операций регионарную анестезию». С. С. Юдин справедливо подчеркивал, что не может быть универсальных, идеальных методов анестезии, и с сожалением констатировал, что при выборе метода обезбоживания существенную роль играет «мода». Высоко оценивая регионарную анестезию, он в то же время призывал щадить психику больных, применять седативные препараты: «Их можно комбинировать и чрезвычайно удачно сочетать с местной и регионарной анестезией» (1960).

А. В. Вишневский был против попыток сделать проводниковую анестезию универсальным методом обезбоживания. Основной недостаток разбираемого вида обезбоживания он видел в его сложности: «Бесконечное количество схем и проекций нервов, нужное для выполнения анестезии, трудно запомнить даже людям, хорошо знакомым с анатомией».

Председательствовавший на 5-м пленуме правления Всесоюзного научного общества хирургов (1954) акад. П. А. Куприянов отметил: «Что касается сложности техники производства обезбоживания, то мне кажется, она не

должна пугать... В конце концов, все дальнейшие совершенствования, в том числе и в хирургии, возможны на базе развития только высокой техники».

В то время как представители школы А. В. Вишневского допускают известную свободу при проведении инфльтрационной анестезии при гнойно-воспалительных процессах, ряд авторов видят в этом серьезную опасность [Пашук А. Ю., 1956; Titze A., 1962; Auberger H., 1967; Venad G., 1968; Killian H., 1973, и др.].

В заключительной главе к четвертому изданию своего руководства по местной анестезии А. В. Вишневский дал патогенетическое обоснование проводниковой анестезии при воспалительных процессах: «Новокаинизация — это не только выключение нерва (химическая невротомия), но и новое раздражение его... Новое раздражение ухудшает состояние нерва по мере приближения к очагу воспаления и улучшает его по мере удаления от очага (пара- и антипарабиоз)» (1956).

В 1959 г. А. А. Вишневский выступил на страницах газеты «Медицинский работник» с весьма обстоятельной статьей под заголовком «Местное обезболивание и проблема современной анестезиологии». Он писал: «...Мы хотели бы с особой настойчивостью подчеркнуть, что местная анестезия должна параллельно с наркозом продолжать свое совершенствование как по линии методики, так и в создании новых, более эффективных, чем новокаин, препаратов».

Проблема положения местной анестезии послужила предметом обсуждения на II Всесоюзной конференции хирургов, травматологов и анестезиологов в Баку (1961). Выступившие на этой конференции А. А. Вишневский и Т. М. Дарбинян показали, что только гармоничное развитие общего и местного обезболивания может служить залогом успехов современной анестезиологии.

В. А. Поляков и Б. М. Хромов в книге «Хирургическая помощь на этапах эвакуации медицинской службы гражданской обороны» (1969) неоднократно отмечают, что местное обезболивание (в частности проводниковая анестезия) в силу своей безопасности, простоты и удобства должно занимать ведущее место при хирургическом лечении повреждений в случае применения средств массового уничтожения. J. Lee (1967) указывает, что регионарная анестезия постоянно совершенствуется и завоевывает все большую популярность.

Интересные данные по оценке опасности различных ви-

дов анестезии приведены в книге «Регионарная анестезия» (Штутгарт, 1981). В статье «Преимущества регионарной анестезии по сравнению с общей анестезией» О. Schulte-Steinberg указывает, что в первом случае остановка сердца наблюдается один раз на 2500 обезболиваний, а в последнем — на 11 000. По его мнению, только глубокие вмешательства на грудной клетке, шее и голове служат показанием к интубационному наркозу, а остальные — к регионарному обезболиванию. Х. Натов и М. Сейдов еще в 1961 г. писали: «Больной, которого оперируют под проводниковой анестезией, заслуживает не меньшего внимания, чем больной, которого оперируют под общей анестезией».

Наиболее высокую оценку проводниковому обезболиванию дают анестезиологи, специально занимающиеся этим вопросом [Щелкунов В. С., 1976; Дарбинян Т. М., 1977; Пащук А. Ю., 1977; Bonica J., 1954; Lund P., 1963; Adriani J., 1964; Macintosh R., Mushin W., 1967; Nolte H., 1978; Beck L., Albrecht H., 1980].

VII Всемирный конгресс анестезиологов (1980) продемонстрировал значение регионарного обезбоживания и повсеместно возрастающий интерес к нему. На III Всесоюзном съезде анестезиологов (1983) аналогичная оценка была дана одной из разновидностей регионарного обезбоживания — эпидуральной анестезии.

Большинство авторов, оперировавших под регионарной анестезией или осуществлявших ее, среди которых находятся виднейшие авторитеты в области как хирургии, так и анестезиологии, считают, что, во-первых, противопоставление общей анестезии местной недопустимо и, во-вторых, последняя заслуживает положительной оценки и должна входить в арсенал средств современной анестезиологии.

## РАЗВИТИЕ МЕСТНОГО ОБЕЗБОЛИВАНИЯ

Установление анестезирующего действия кокаина [Анреп В. К., 1879; Keller K., 1884] создало фундамент для возникновения местной, в частности регионарной, анестезии (1885). В России проводниковая анестезия была впервые применена А. И. Лукашевичем в 1896 г. Крупным событием в истории обезбоживания явился синтез в 1905 г. А. Einhorn первого заменителя кокаина — новокаина. Процесс создания новых анестезирующих средств шел довольно бурно: в руководстве по местной анестезии Н. Killian (1959) рассматривал 35 местных анестетиков. Из числа



средств, предложенных на протяжении первых четырех десятилетий XX столетия, практическое значение для регионарной анестезии сохранили два — новокаин и дикаин. В 1946 г. N. Löfgren получил первый анестетик амидной группы — ксилокаин, создание которого приравнивается к получению в свое время новокаина.

Предпосылками для открытия A. Bier (1899) спинномозговой анестезии были экспериментальные данные L. Corning (1885) о действии кокаина на спинной мозг и нервные корешки и выполнение H. Quincke (1891) поясничного спинномозгового прокола. Через 9 мес рекомендация A. Bier уже была осуществлена в России [Зельдович Я. Б., 1899]. Это была первая публикация в ответ на предложение, сделанное A. Bier. В следующем году спинномозговая анестезия обсуждалась на I съезде российских хирургов. В 1907 г. на VII съезде эта тема была уже программной. Отдельные авторы располагали 900 и большим числом наблюдений. Заметный вклад в развитие метода внес T. Tuffier (1899—1913), предложивший делать срез на иглах для спинномозговой анестезии под углом  $60^\circ$ , С. С. Юдин (1925) обобщил большой опыт применения данного вида обезболивания. G. Pitkin (1927) стал применять для пункции тонкую иглу и с целью профилактики падения артериального давления вводить предварительно эфедрин, а также пользоваться для анестезии прогрессивным для того времени раствором — спинокаином, где анестетиком был новокаин. В 1940 г. W. Lemmon предложил длительную спинномозговую анестезию, что в дальнейшем было использовано при перидуральном обезболивании. Заметным явлением в развитии метода в СССР был выход в свет в 1948 г. монографии Б. А. Петрова. Весьма важным оказалось предложение L. Sise (1928) пользоваться проводником, что позволило N. Antoni дать рекомендацию применять очень тонкую иглу.

История эпидуральной анестезии начинается с 1901 г., когда независимо друг от друга A. Sicard и F. Cathelin опубликовали данные об эффективности каудальной анестезии. В 1906 г. A. Sicard предложил достигать перидурального пространства пункцией через межкостистый промежуток; а G. Perestie указал на «утрату сопротивления» как основополагающий признак достижения перидурального пространства. В 1909 г. W. Steckel использовал каудальный блок для анестезии родов. Парамедиальный доступ был впервые осуществлен В. Heile в 1913 г. F. Pagas в 1921 г. стал широко использовать метод эпидуральной

анестезии при вмешательстве на органах брюшной полости. В 1926 г. E. Jansen опубликовал данные о наличии отрицательного давления в перидуральном пространстве, которые легли в основу его идентификации с помощью метода «висячей капли», предложенного A. Gutierrez (1932). В разработке метода велики заслуги A. Dogliotti (1933).

Технику длительной каудальной анестезии рекомендовали H. Hingson и J. Southworth (1942). В 1949 г. M. Curbello с успехом воспользовался для этой цели катетером Туохи, предложенным для спинномозговой анестезии. Фундаментальные исследования P. Bromage (1962), посвященные эпидуральной анестезии, получили широкое признание и легли в основу дальнейших разработок.

В СССР эпидуральное обезболивание впервые было выполнено Б. Н. Хольцовым (1933). Наибольшее количество наблюдений (несколько тысяч) накоплено М. С. Александровым (1957). Этому вопросу посвящены монография И. П. Изотова (1953), руководства З. В. Павловой (1976), В. С. Щелкунова (1975) и П. К. Лунда (1975). Книга Н. А. Лопаткина и Д. М. Рубинова (1969) посвящена сакральной эпидуральной анестезии.

A. Bier на съезде немецких хирургов (1908) предложил для обезболивания на конечностях новокаиновую внутривенную анестезию с наложением жгута. Уже через год вопрос о внутривенной анестезии обсуждался на VIII съезде российских хирургов (Н. Н. Петров, И. К. Спижарный). Исследования Г. К. Стеблина-Каминского (1910—1920) позволили объяснить механизм наступления анестезии при этом виде обезболивания. F. Momburg (1933) для устранения боли в месте наложения жгута успешно использовал прием перекладывания его на более дистальный участок конечности. После некоторого забвения метод внутривенной анестезии стал вновь применяться сразу же после Великой Отечественной войны.

В Советском Союзе определенные заслуги в разработке и внедрении внутривенной анестезии имеют Я. С. Гискин (1946), Л. Э. Шафира (1946), Б. Я. Рывлин (1947—1952), Ю. Ф. Исаков (1960).

На основе трудов М. И. Аринкина (1927), М. С. Лисицина (1928), И. А. Кассирского (1943) и др. в 1947 г. в нашей стране появился новый метод местной внутривенной анестезии — внутрикостный (С. Б. Фрайман). В его дальнейшей разработке приняли активное участие М. И. Левантовский и В. И. Пестун (1950), Н. И. Блинов (1951), Г. М. Шуляк (1952) и др. Особенно детально этот вопрос

был изучен в Военно-медицинской академии им. С. М. Кирова И. Л. Крупко, А. В. Воронцовым и С. С. Ткаченко (1952—1957). Последними авторами двумя изданиями (1955, 1969) выпущена книга, посвященная этому методу. О внутрикостной анестезии применительно к амбулаторным условиям писал Н. И. Атясов (1958), к детскому возрасту — Ю. Ф. Исаков (1960), к огнестрельным ранениям — Р. И. Мурадян (1960).

В 1909 г. J. Wernitz дал анализ возможного в то время применения местной анестезии при влагалищных операциях. E. Ruge предложил парацервикальную блокаду (1912), которую затем усовершенствовал Н. Thaler (1924), в связи с чем она длительное время именовалась методом Ruge — Талера. Н. Sellheim (1910) разработал технику чрескожной анестезии полового нерва. В 1914 г. Н. Braun стал применять парасакральную анестезию. В дальнейшем этот метод разрабатывали S. Frigyesi (1917), А. В. Вишневский (1932), и анестезия получила наименование пресакральной. S. Frigyesi дополнял ее блокадой подчревного сплетения путем пункции со стороны поясницы. Н. Polgar (1924) при пластических вмешательствах в области промежности сочетал блокаду полового нерва с анестезией других ветвей, иннервирующих данную зону. Значительный вклад в развитие методов регионарной анестезии в акушерстве и гинекологии внесли М. В. Елкин (1922), С. С. Юдин (1928), Л. С. Персианинов (1965) и особенно В. С. Фриновский (1963). Всемирную известность в этой области получили D. Moore (1964), J. Bonica (1980), L. Beck (1968—1982), K. Strasser (1965—1980) и др.

Впервые проводниковая анестезия была выполнена в 1885 г. W. Halstedt на нижнем альвеолярном нерве. В том же году R. Hall было предложено обезболивание подглазничного нерва и совместно R. Hall и W. Halstedt — ретробульбарная анестезия. Много внимания разработке методов регионарной анестезии нервных стволов тройничного нерва уделили Н. Offerhaus (1910), Н. Braun (1911), F. Hartel (1911—1912). Технику обезболивания в челюстно-лицевой хирургии разработал G. Fischer (1945—1955), а в Советском Союзе С. Н. Вайсблат (1925—1962), заслуги которого в этой области общепризнаны.

В 1897 г. G. Crile впервые блокировал плечевое сплетение в надключичной области после его обнажения. Аналогичным способом G. Crile анестезировал и другие нервы. Чрескожную надключичную анестезию плечевого сплетения предложил D. Kulenkampff в 1911 г. В 1940 г. J. Pat-

rick существенно улучшил ее созданием широкого анестезирующего инфильтрата. Эту же методику с анатомическим обоснованием в СССР начал пропагандировать Т. А. Ревенко (1954—1957). Подмышечная анестезия плечевого сплетения описана Р. Burnham в 1958 г. и усовершенствована Е. Erikssohn в 1969 г.

Седалищный нерв открытым способом впервые анестезировал также G. Crile в 1897 г. G. Pertes применил чрескожную блокаду, однако ниже ягодичной складки. Кроме того, он разработал технику поиска нерва иглой с помощью электроимпульсов (1912). У места выхода из полости малого таза седалищный нерв предложил блокировать в 1912 г. В. Ф. Войно-Ясенецкий, а в 1913 г. — W. Kerpler и П. С. Бабицкий. Большую работу по обоснованию последнего способа провел F. Härtel (1916). В 1909 г. Н. Nyström описал блокаду наружного кожного нерва бедра, а A. Lawen в 1911 г. — кожных ветвей запирающего нерва. У места выхода этого нерва из запирающего канала блокировать его передним доступом предложил D. Eberle (1912), а боковым — W. Kerpler. Анестезию седалищного нерва значительно усовершенствовал O. Labat (1920), а затем D. Moore (1952).

В знаменательный для регионарной анестезии 1885 г. J. Sопway разработал технику обезболивания вправлений отломков костей путем введения раствора кокаина в гематому. В дальнейшем этот метод был усовершенствован G. Lerda (1907). Крупным событием явилось предложение Н. Braun (1903) добавлять к раствору местного анестетика адреналин.

Среди русских ученых, много сделавших для развития проводникового обезболивания, особо следует отметить В. Ф. Войно-Ясенецкого как первооткрывателя ряда видов анестезии и как ее пропагандиста (1915—1956). Существенную лепту в становление учения об обезболивании внесли авторы двукратно издававшейся монографии, посвященной местной анестезии, В. А. Шаак и Л. А. Андреев (1925—1928).

Регионарное обезболивание применяли А. В. Барский (1951—1969), И. Л. Иоффе с учениками [Кац В. И., 1966; Фурсаев В. А., 1966]. Особенно велики заслуги ХНИИОТ им. М. И. Ситенко, откуда вышли десятки обстоятельных работ по этому вопросу [Ревенко Т. А., 1956; Одынский Б. Ф., 1967; Сытник А. Г., 1967; Палько А. С., 1969; Пащук А. Ю., 1969; Гудым Г. Д., 1973; Гришко А. Я., 1974; Русинов Е. М., 1975, и др.].

# ОБЩИЕ ВОПРОСЫ РЕГИОНАРНОГО ОБЕЗБОЛИВАНИЯ

## ТЕРМИНОЛОГИЯ

Местная анестезия в отличие от общей предполагает сохранение у больного сознания, выключение болевого восприятия путем воздействия на сегменты нервной системы ниже уровня головного мозга. Она подразделяется на три самостоятельных вида: поверхностную (терминальную), инфильтрационную и регионарную, куда входит спинномозговая, эпидуральная (включая каудальную), внутривенная (в том числе внутрикостная) и проводниковая анестезия. Последняя в зависимости от места воздействия анестетика на нерв может быть стволовой (обычно в этих случаях говорят именно о проводниковой анестезии), плексусной и ганглионарной. Проводниковое обезбоживание может применяться с целью хирургической анестезии (основное ее предназначение), с лечебной, прогностической, профилактической и диагностической целями. В зависимости от характера подведения раствора местного анестетика к нерву проводниковую анестезию подразделяют на эндоневральную и периневральную.

## ПОКАЗАНИЯ И ПРОТИВОПОКАЗАНИЯ К ПРИМЕНЕНИЮ РЕГИОНАРНОГО ОБЕЗБОЛИВАНИЯ

**Показания.** 1. При массовом поступлении больных и ограниченном контингенте анестезиологов (все виды регионарного обезбоживания, исключая спинномозговую и эпидуральную анестезию).

2. В амбулаторно-поликлинической практике в случае невозможности послеоперационного наблюдения за больными (все виды регионарного обезбоживания, исключая спинномозговую и эпидуральную анестезию).

3. При проведении urgentных вмешательств (из-за недостаточной полноты обследования и неточных данных о сроках приема пищи).

4. В случае, если регионарное обезбоживание облегчает выполнение самого вмешательства (например, дифференцированный блок плечевого сплетения при сухожильной пластике на предплечье или кисти).

5. При выраженных дистрофических или токсических поражениях важнейших паренхиматозных органов.

6. По психологическим мотивам (отказ больного от общей анестезии).

7. При необходимости избежать «послеоперационной болезни» (например, у лиц пожилого и старческого возраста с гиперкоагуляционным синдромом, у больных, которым предстоит ампутация на нижней конечности с протезированием на операционном столе).

8. В случаях, если проведение квалифицированного общего обезболивания затруднено.

**Противопоказания.** 1. Эмоциональность больного.

2. Детский возраст оперируемого (регионарную анестезию без поверхностного наркоза у детей можно широко применять с 11—12-летнего возраста). Существуют и другие точки зрения (см. ниже).

3. Инфицированность тканей в зоне предполагаемой анестезии.

4. Деформация на месте предполагаемой блокады.

5. Септикопиемия.

6. Поражения нервной системы.

7. Геморрагический синдром, в том числе после антикоагулянтной терапии.

8. Повышенная чувствительность к данному местному анестетику.

9. Отсутствие должного контакта с больными (в частности, при глухонемоте, сильном опьянении).

Выраженная анемия и гипотония являются противопоказаниями к спинномозговой анестезии.

Относительными противопоказаниями к применению регионарной анестезии служат многочасовая продолжительность операции и чрезмерное развитие подкожного жирового слоя.

### **ОБЩИЕ ПРАВИЛА ВЫПОЛНЕНИЯ РЕГИОНАРНОГО ОБЕЗБОЛИВАНИЯ<sup>1</sup>**

1. По возможности инъецировать раствор анестетика периневрально как можно ближе к нерву. Обычно это достигается путем парестезии при введении иглы.

2. Избегать эндоневральных инъекций, а при необходимости таковых медленно вводить небольшие объемы раствора анестетика (3—5 мл). Остальное количество раствора анестетика следует инъецировать периневрально.

3. С целью нивелировать особенности индивидуальной

---

<sup>1</sup> Первые три пункта относятся только к проводниковой анестезии.

топографии нерва и «гарантированно» обеспечить анестезию конец иглы во время блокады перпендикулярно ходу нерва. Раствор анестетика вводить веерообразно.

4. Избегать внутрисосудистых инъекций, для чего неоднократно по ходу блокады проводить аспирационную пробу.

5. Концентрацию адреналина в растворе анестетика 1 : 200 000 считать оптимальной, исключая редкие специально оговоренные случаи. Адреналин к раствору анестетика добавлять непосредственно перед выполнением блокады.

6. Строго соблюдать концентрации и максимально допустимые дозы анестезирующих препаратов.

7. Иглы, применяемые для регионарной анестезии, должны быть острыми, но заточенными под углом 45—60°, чтобы легче можно было определить местонахождение их конца по проколу фасций, связок и других образований.

8. Место введения иглы через кожу желательнее анестезировать внутрикожным введением раствора анестетика, создавая так называемую лимонную корку.

9. Часть иглы (не менее 0,5—1 см) во время инъекции должна оставаться снаружи, поскольку поломка обычно происходит в месте спайки канюли с конусом.

10. Обезболивающий раствор следует вводить медленно, так как это исключает механические разрывы ткани, в том числе нерва (при эндоневральном введении).

## МЕСТНЫЕ АНЕСТЕТИКИ

Для характеристики местных анестетиков используются три понятия: относительная токсичность, относительная сила действия, анестетический индекс.

Относительная токсичность — это отношение минимальной летальной дозы (МЛД) новокаина к МЛД нового препарата.

Относительная сила действия — это отношение минимальной действующей дозы (МДД) новокаина к МДД нового препарата.

Если относительная сила действия анестетика высока, а относительная токсичность низка, то пределы безопасности высокие. Сравнение относительной силы действия с относительной токсичностью называется анестетическим индексом препарата и представляет собой, по крайней ме-

ре теоретически, комплексную оценку безопасности анестетика. Следует помнить, что с увеличением концентрации и количества местного анестетика его токсичность увеличивается не в арифметической, а в геометрической прогрессии.

Местные анестетики — это, как правило, эфиры или амиды.

**Эфиры** имеют фармакологический недостаток, являясь недостаточно стойкими в растворе. Представителями этой группы препаратов служат новокаин (прокаин) и дикаин (тетракаин, пантокаин).

**Новокаин**, длительное время признававшийся эталоном местного анестетика, постепенно вытесняется из практики регионарного обезболивания новыми анестетиками, созданными в последние годы. Для проводниковой анестезии новокаин необходимо применять в виде 2% раствора; 1% раствор может быть использован с этой целью при блокаде мелких нервов (конечные ветви тройничного нерва, пальцевые нервы). Новокаин разрушается в процессе повторной тепловой стерилизации. Характеристика скрытого времени и продолжительность анестезии представлены в табл. 1. Допустимые дозы: 500 мг новокаина без адреналина, 1000 мг с адреналином. Новокаин разрушается в организме псевдохолинэстеразой. Продукт гидролиза парааминобензойная кислота является ингибитором сульфаниламидов и ряда антибиотиков.

**Дикаин** несколько более стоек, чем новокаин, в 10 раз токсичнее его и в 12 раз сильнее (анестетический индекс 1,2), т. е. может применяться соответственно в более низких концентрациях. Продолжительность анестезии в течение 5—6½ ч в сочетании с мышечной релаксацией, возможность применения больших объемов раствора анестетика (100 мл 0,2% раствора и 80 мл 0,25% раствора) и редкость побочного действия позволяют считать его анестетиком выбора во многих случаях регионарной анестезии (проводниковая, эпидуральная).

Скрытое время действия дикаина от 15 до 40 мин. Этим объясняется применение его в комбинации с другими анестетиками, однако такое сочетание на 30—40% сокращает продолжительность действия дикаина. Это следствие того, что дикаин в слабых разведениях почти не оказывает местного сосудорасширяющего действия, которое характерно для других анестетиков в концентрациях, используемых в клинической практике. Дикаин разрушается в печени.



Основные характеристики анестетиков с добавлением адреналина при проводниковом и эпидуральном обезболивании

Препарат	Концентрация (%) при обезболивании		Максимальная однократная доза, мг		Сила действия	Токсичность	Скрытый период, мин	Продолжительность действия, ч
	проводниковом	эпидуральном	обычная	абсолютная				
Новокаин	1—2	2	800	1000	1	1	12—18	1—1,5
Ксикаин (ксилокаин, лидокаин)	1	1—2	600	1000	4	1,1	5—8	2,5—4
Тримекаин (мезокаин)	1—1,5	2—3	600	1000	1,8	1,1	7—9	2—2,5
Дикаин (тетракаин, аметокаин, понтокаин)	0,15— —0,25	1	150*	200*	12	10	20—45	5,5— —6,5
Прилокаин (цитанест, ксилонест)	1—2	1—2	900	1200	4	0,75	10—12	2—4
Мепивакаин (скандикаин, карбокаин)	1—2	2—3	500	600	4	2	10—12	3—5
Бупивакаин (маркаин, карбостезин)	0,25— —0,5	0,25— —0,5	150	200	16	8	5—8	8—12
Этидокаин (дуранест)	0,25— —0,5	1	450	500	16	6	6—9	8—12

\* Для эпидуральной анестезии обычная максимальная доза составляет 80 мг, абсолютная — 100 мг.

Следует еще раз подчеркнуть, что максимально допустимая доза дикаина 2,5 мг/кг и что для проводниковой анестезии абсолютно недопустимо использовать этот анестетик более чем в 0,25% концентрации. Максимально допустимые дозы: 200 мг с адреналином и без него. Для эпидуральной анестезии дикаин можно использовать и в 1% растворе (обычная максимальная доза 8 мл, абсолютная — 10 мл). С целью сокращения скрытого периода дикаин сочетают с тримекаином (тест-доза 5 мл 2% раствора тримекаина, после введения дикаина — 6—8 мл).

Местные анестетики амидного типа особо стойкие, и их растворы могут подвергаться повторному автоклавированию.

К с и к а и н (ксилокаин, лидокаин) — наиболее распро-

страненный анестетик для регионарной анестезии амидной группы. Особо стоек, переносит тепловые и химические воздействия. Ксикаин характеризуется (см. табл. 1) коротким скрытым временем действия, хорошей проницаемостью, большой продолжительностью и отличной глубиной анестезии, отсутствием аллергических реакций. Относительная токсичность 1% раствора составляет 1,1, а 2% раствора — 1,4. Относительная сила действия без адреналина 2,5, с адреналином — 5. Анестетический индекс около 4.

Препарат справедливо называют идеальным анестетическим средством для регионарной анестезии. Максимально допустимая доза без адреналина 300 мг, с адреналином — 1000 мг. Ксикаин метаболизируется в печени, и только 17% его выводится в неизменном виде с мочой (10%) и желчью (7%).

Тримекаин (мезокаин) — в химическом отношении родственный ксикаину препарат, приближается к последнему по анестетическим свойствам. Тримекаин стоек, переносит повторное автоклавирование. Относительная сила 1,8, относительная токсичность 1% раствора 1,1, анестетический индекс 1,6, скрытое время действия короче, чем у новокаина, а продолжительность обезболивания больше. Потенцирующее действие адреналина на препарат выражено, однако уступает таковому ксикаина. Проникающая способность препарата хорошая, но также уступает ксикаину. Максимально допустимая доза без адреналина 300 мг, с адреналином — 1000 мг.

Прилокаин (цитанест, ксилонест) обладает примерно равной ксикаину анестетической силой, почти равной ему продолжительностью действия и меньшей, чем у новокаина, токсичностью. Прилокаин отлично, хотя и несколько слабее, чем ксикаин, проникает в нервную ткань, что обеспечивает высокую эффективность блокад. Его сродство (фиксация) к нервной ткани настолько выражено, что, несмотря на быстрый распад, препарат по длительности анестезии не уступает ксикаину. Метаболит прилокаина ортотолуидин в больших дозах вызывает метгемоглобинемию. При введении средних доз прилокаина (600 мг) только 1% гемоглобина переходит в метгемоглобин, что не имеет клинического значения. Клинические признаки метгемоглобинемии появляются после инъекции 900 мг и более прилокаина. Это необходимо учитывать при анемии и нарушениях кровообращения. Препарат разрушается амидазами в печени с большой скоростью, поэтому токсические

симптомы после введения больших доз скоропреходящи и не требуют каких-либо лечебных мероприятий, исключая ингаляцию кислорода.

В тех случаях, когда требуется безопасный и качественный анестетик (родовспоможение), обычно предпочтение отдают этому препарату.

**Мепивакаин** (карбокаин, скандикаин) по силе действия близок к ксикаину, токсичнее его, в отличие от других анестетиков не вызывает расширения сосудов, поэтому медленно адсорбируется, и даже без адреналина действие его по продолжительности превышает действие «короля анестетиков» — ксикаина. В то же время он уступает ему по скорости инактивации. Необходимы осторожность, чтобы избежать передозировки препарата, и активные меры в случае развития общей токсической реакции. Наряду с хорошей способностью проникать в нервную ткань, качественной анальгезией, небольшим скрытым временем к числу особых достоинств мепивакаина относится то, что при его применении нет надобности вводить вазоконстрикторы. Если нет противопоказаний к применению адреналина в стационаре, то мепивакаин можно использовать, так как «химический турникет» несколько пролонгирует и действие анестетика. Препарат широко применяют при проводниковой и эпидуральной анестезии.

**Бупивакаин** (маркаин, карбостезин) структурно близок мепивакаину, а по клиническим проявлениям к дикаину. Наряду с этидокаином он относится к числу анестетиков с самой большой продолжительностью обезболивания (см. табл. 1). Несмотря на то что он в 8 раз токсичнее новокаина, он сильнее его в 16 раз, т. е. имеет анестетический индекс 2. Адреналин умеренно пролонгирует действие бупивакаина против исходного времени. Такое сочетание при проводниковых блокадах обеспечивает обезболивание продолжительностью в 15—16 ч.

При эпидуральной анестезии введением 0,25% раствора достигают анальгезии без двигательной блокады. Этим с успехом пользуются в акушерстве. Для хирургической анестезии с сопутствующей мышечной релаксацией при эпидуральной анестезии бупивакаин используют в 0,5% концентрации. При проводниковой анестезии, плечевого сплетения применяют 30—35 мл 0,5% или 50—60 мл 0,25% раствора препарата.

В последние годы в зарубежной литературе появилось много сообщений о применении этидокаина (дуранест), почему мы включили его в таблицу, где дана харак-

теристика основных анестезирующих средств. Его с успехом используют как для проводниковой анестезии в виде 0,25—0,5% растворов (30—60 мл), обеспечивая обезболивание на 13 ч, так и эпидуральной (20 мл 1% раствора обеспечивают блокаду на 6 ч). К раствору анестетика добавляют адреналин в обычной дозе. Предложено использовать для эпидуральной анестезии сочетание 20 мл 2% раствора лидокаина и 20 мл 1% раствора дуранеста [Tischer G., 1977]. Интоксикации при этом не наблюдается.

Поскольку в тексте упоминается отечественный препарат **пиромеканин**, рекомендуемый для терминальной анестезии, следует дать о нем хотя бы краткие сведения. Анестетик отличается большой стойкостью: может стерилизоваться кипячением в течение 30 мин или автоклавированием (2 атм) в течение 15 мин. Пиромеканин в 1% и 2% концентрациях по анестезирующему действию превосходит кокаин в 2<sup>1</sup>/<sub>2</sub> раза и не уступает дикаину.

Побочных явлений при использовании препарата (1% раствора не более 20 мл, 2% раствора не более 10 мл) при терминальной анестезии не отмечено. Скрытый период 1—2 мин.

## ВСПОМОГАТЕЛЬНЫЕ СРЕДСТВА

Вазоконстриктор добавляют к раствору местного анестетика с целью уменьшить скорость всасывания препарата и тем самым пролонгировать его действие и уменьшить токсичность. По этой же причине несколько возрастает скрытое время действия анестетика.

Применять вазоконстрикторы следует, не превышая оптимальной концентрации, ибо это чревато опасностью последующего кровотечения и возникновения болей вследствие вторичного пареза сосудов. Для адреналина концентрацией выбора является 1 : 200 000 (особые случаи будут специально оговорены). При пользовании иглами диаметром 0,7—0,9 мм ее получают путем добавления одной капли официального раствора адреналина 1 : 1000 к 10 мл раствора анестетика. В более высоких концентрациях потенцирующее действие адреналина возрастает слабо, но появляется опасность упомянутых выше осложнений. Адреналин ввиду возможного окисления добавляется к раствору анестетика непосредственно перед употреблением.

В связи с участвовавшими случаями повышенной индивидуальной чувствительности адреналин к раствору анестетика без каких-либо специальных показаний не следу-

ет добавлять в дозе, превышающей 0,4 мл 0,1% раствора [Moore D., 1955; Collins V., 1960; Пасторова Я., 1968].

Норадреналином из-за опасности некроза тканей пользоваться не следует.

Предложение заменить адреналин орнитин-вазопрессином (РОР-8) в концентрации 1 ИЕ на 10 мл раствора анестетика, что, по данным Н. Mathes и соавт. (1969), Н. Nolte (1974) и др., абсолютно равнозначно адреналину в разведении 1 : 200 000, не получило еще широкого отклика, хотя ряд авторов считают его идеальным вазопресором для местной анестезии [Diemath H., 1968, и др.]. Вазопрессин в отличие от адреналина совершенно не воздействует на  $P_{O_2}$  тканей из-за отсутствия метаболической активности.

Витамин  $B_1$  усиливает действие местных анестетиков [Швец Ф., 1963; Vasek, 1951; Eckert Th., Möbius W., 1964, и др.]. С этой целью тиамин добавляют к раствору анестетика в виде бромистой (30—60 мг) или хлористой (25—50 мг) соли (соответственно 1 мл 3% или 6% раствора первого препарата или 2,5 мл 5% раствора второго).

Продление времени действия местных анестетиков путем добавления коллоидных веществ (декстран) может быть достигнуто в пределах от 10 до 40% по отношению к первичному времени [Nolte H., 1974]. В СССР выпускается специальный препарат такого типа, где молекула целлюлозы химически соединена с таковой новокаина,— целновокаин. Наш опыт показывает, что этот препарат мало пригоден для проводниковой анестезии крупных нервов из-за слабых проникающих свойств.

Добавление к раствору местного анестетика  $CO_2$  в количестве, которое в нем растворяется при наружном давлении углекислого газа 700 мм рт. ст.: 1) сокращает скрытый период; 2) локализует действие местного анестетика областью распространения раствора; 3) значительно усиливает обезболивающий эффект, что позволяет уменьшить дозу препарата [Bromage P., 1965; Catchlove R., 1972; Schulte-Steinberg O., 1974, и др.].

## ПРЕМЕДИКАЦИЯ

Премедикация преследует следующие цели:

1. Уменьшение эмоционального напряжения больного при подаче его в операционную, производстве анестезии, выполнении хирургического вмешательства.

2. Создание анальгетического фона, снижающего болезненность манипуляций по производству регионарной анестезии.

3. По возможности ликвидацию отрицательных реакций важнейших органов и систем на травму, главным образом рефлексов со стороны блуждающего нерва на сердце.

4. Снижение токсичности местноанестезирующих средств.

При небольших вмешательствах, особенно в амбулаторной практике, медикаментозную подготовку проводить не следует, так как она увеличит время наблюдения за больным и может нарушить его самостоятельное передвижение.

Для успокоения больного наиболее часто в настоящее время применяют производные бензодиазепина (седуксен, феназепам, нозепам и др.), барбитураты и дроперидол. Барбитураты и секудсен одновременно являются неспецифическими антидотами местных анестетиков. Однако следует учитывать, что в больших дозах они могут завуалировать картину выраженной общетоксической реакции организма на анестетики.

Из числа антигистаминных препаратов чаще всего применяется димедрол. С этой целью можно использовать также тавегил, супрастин и пипольфен с учетом того, что последние два препарата — производные группы фенотиазина, т. е. они обладают довольно выраженными седативными, потенцирующими действие анальгетиков, снотворных и наркотических препаратов, а также адренолитическими свойствами. Наряду с этим они предупреждают рвоту. В качестве веществ с м-холинолитической (ваголитической) активностью обычно используют атропин, реже скополамин и метацин. Скополамин имеет широкий диапазон индивидуальных реакций и у лиц преклонного возраста вместо успокоения может вызвать возбуждение, галлюцинации. Метацин в отличие от атропина почти не оказывает мидриатического действия и в меньшей степени учащает сердцебиение.

В качестве наркотических анальгетиков могут быть использованы промедол, морфин, фентанил.

Весьма важно то, что при ряде видов проводниковых блокад необходимо точное подведение раствора местного анестетика к нерву, т. е. получение парестезии. При выраженной седации, особенно в сочетании с анальгезией, больной или вообще не может почувствовать прикосновение

иглы к нерву или отмечает парестезию с большим опозданием. Все это может мешать успешному проведению анестезии крупных нервных стволов, в частности седалищного. В таких случаях пользуются двухэтапной премедикацией: до инъекции раствора анестетика — поверхностной, а в дальнейшем — более глубокой.

Наиболее распространены следующие премедикационные схемы:

1) на ночь снотворное в обычной дозе; за 15 мин до начала анестезии внутрь 250 мг мепробамата, 100 мг ди-медрола и 100—150 мг этаминала натрия или другого снотворного барбитурового ряда;

2) на ночь 5—10 мг диазепама (седуксен, реланиум) внутрь; за 45—50 мин до проведения блокады повторный прием диазепама (10 мг внутрь) и 0,5 мл атропина или скополамина внутримышечно или подкожно; если необходимо дальнейшее успокоение, то внутривенно вводят 2,5—5 мг диазепама или 25—50 мг тиопентала натрия;

3) при подготовке к спинномозговой или эпидуральной анестезии можно воспользоваться такой комбинацией: на ночь любое снотворное, за 30 мин до проведения пункции 1 мл эскодола внутримышечно;

4) на ночь снотворное; утром за 1½ ч до проведения местной анестезии этаминал натрия внутрь в дозе 50—100 мг; спустя 30 мин внутримышечно или подкожно вводят морфин-скополаминовую смесь (1 мл 1% раствора морфина и 1 мл 0,5% раствора скополамина); такая премедикация вызывает достаточное успокоение с явлениями атараксии и частичной ретроградной амнезии; в случае, если обезболивание проводят лицам в возрасте 55—70 лет, дозу морфина и скополамина уменьшают на 1/2, а если лицам старше 70 лет, то на 3/4;

5) 1 мл стандартного раствора морфина и 1 мл стандартного раствора скополамина растворяют в 8 мл изотонического раствора, хлорида натрия, этот раствор по 2 мл вводят внутривенно с интервалом в несколько минут, в течение которых наблюдают за достижением требуемой степени успокоения, анальгезии, изменениями пульса, артериального давления, дыхания и общего состояния.

Больным преклонного возраста обычно вводят меньшую дозу или не проводят премедикацию. Стандартные дозы барбитуратов, атропина и особенно скополамина могут вызвать у них возбуждение. G. Löfström (1979) рекомендует для большинства лиц преклонного возраста ограничиться только приемом внутрь на ночь 25 мг аминазина (плег-

мазин) или 1 г хлоралгидрата, что вызывает у этих больных хороший сон и исключает необходимость в приеме других лекарств непосредственно перед операцией.

Лица, страдающие микседемой, особо чувствительны к депрессивным средствам. В то же время больным тиреотоксикозом обычно требуется более глубокая премедикация, чем соматически здоровым лицам.

Больные сахарным диабетом перед анестезией должны получить обычную дозу инсулина.

Необходимо помнить, что барбитураты могут провоцировать приступ у лиц, страдающих порфирией.

**Схема премедикации у детей:** диазепам (седуксен, реланиум) ректально из расчета 0,2—0,3 мг/кг. Премедикация по R. Smith представлена в табл. 2.

Таблица 2

Схема премедикации по R. Smith

Возраст, годы	Масса тела, кг	Доза, мг		
		этаминал натрия (нембутал)	морфин	атропин или скополамин
1	10	50	1	0,2
2	12	60	1,5	0,3
4	16	90	3	0,3
6	21	10	4	0,4
8	25	100	5	0,4
10	30	100	5	0,4

Указанные препараты, как правило, вводят внутримышечно, однако этаминал натрия (5% раствор) можно вводить и ректально.

### ФИЗИОЛОГИЧЕСКИЕ АСПЕКТЫ ПРОВОДНИКОВОЙ АНЕСТЕЗИИ

Местные анестетики, действуя на нервную мембрану, предотвращают ее деполаризацию, без которой невозможно проведение нервного импульса. Как известно, развитие потенциала действия, необходимого для распространения возбуждения на другие участки нервного волокна, связано с входением в аксоплазму  $\text{Na}^+$  и выходом  $\text{K}^+$ . Этот процесс регулируется ионами  $\text{Ca}^{++}$ , при повышении концентрации которых во внеклеточной жидкости возрастает мембранный порог. Местноанестезирующие средства действу-



ют как синергисты кальция [Cavino B., Vassallo H., 1976]. Описаны случаи, когда новокаин оказывается практически неэффективным на фоне гипокальциемии [Leriche R., 1937; Jirasek A., 1963]. Мы также располагаем одним аналогичным наблюдением.

Поскольку местный анестетик развивает свое действие на мембране отдельного нервного волокна, он должен от места инъекции через различные слои соединительной ткани диффундировать к своему месту воздействия. Наибольшее препятствие для диффузии представляет периневрий [Truhstorfer H., 1974].

Нервные волокна классифицируют по трем признакам: наличию миелиновой оболочки, диаметру и скорости проведения импульса. С 1937 г. по рекомендации G. Erlanger и H. Gasser их делят на группы А, В, С, которые подразделяют на подгруппы. Волокна А и В — миелиновые, С — немиелиновые. Волокна группы В встречаются только в вегетативных нервах в эфферентных предганглионарных нейронах. Волокна группы А в убывающей степени по скорости проведения возбуждения и диаметру и в возрастающей степени в отношении порога возбудимости разделяют на подгруппы:  $\alpha$  (80 м/с),  $\beta$  (25 м/с),  $\gamma$  (20 м/с) и  $\delta$  (15 м/с). Боль проводится тонкими миелиновыми А $\delta$ - и С-волоконками [Boivil S., Perl E., 1975; Iggo, 1977]. Первичную (быструю) боль (острый характер, четкость локализации, характер воздействия) проводят А $\delta$ -волокна, а истинную (вторичную) задержанную боль, имеющую значительный скрытый период, яркую негативную эмоциональную окраску, диффузное, трудно локализуемое восприятие, — волокна С [Georgopoulos A., 1977].

Эти и другие различия, особенно большая устойчивость толстых миелиновых волокон, ответственных за проведение двигательных импульсов, проприоцептивной и тактильной чувствительности, к местным анестетикам имеют важное значение для регионарного обезболивания. Отсюда следует, что можно найти такие концентрации местных анестетиков, при которых будут блокированы только мелкие волокна при сохранении проводимости в крупных. Такое состояние получило наименование дифференциального блока и имеет определенное клиническое значение при выключении болевой и температурной чувствительности и сохранении проприоцептивных, а также тактильных ощущений и двигательной функции, в частности при тендорафии. Наблюдения показывают целесообразность подразделения блокады на три стадии: первую — выключение

болевой и температурной чувствительности, вторую — включение тактильной чувствительности и третью — включение проприоцептивной чувствительности и одновременно проводимости двигательных импульсов, т. е. наступление мышечной релаксации [Jong R., 1970].

Восстановление различных видов чувствительности идет в обратном порядке: вначале появляются произвольные мышечные сокращения и проприоцептивные ощущения, затем восстанавливается протопатическая чувствительность и в последнюю очередь — эпикритическая.

При продлении блока путем повторной инъекции новая порция раствора анестетика подводится к нервному стволу в то время, когда начинается восстановление функции некоторых наружных волокон. Процесс принимает обратное направление и блокада достигается быстрее при меньшем объеме раствора и более низкой концентрации анестетика по сравнению с начальным [Rud J., 1961].

Для действия местного анестетика необходим переход его устойчивой и легко растворимой соли в основание, поэтому эффективность анестетика уменьшается со снижением рН тканей. Тем не менее идея подщелачивать раствор анестетика для пролонгирования обезболивающего эффекта не находит сторонников, во-первых, из-за опасности некроза мягких тканей и, во-вторых, ввиду неустойчивости таких растворов.

Согласно теории диффузии, пучки волокон, расположенных ближе к наружной поверхности нерва, подвергаются действию местного анестетика раньше и тем быстрее, чем выше концентрация последнего. Клинически это проявляется тем, что аналгезия при перинеуральной блокаде распространяется от проксимальных отделов к дистальным. В том случае, когда обезболивание выполняется несколькими инъекциями, а блокируемый участок нерва представляет собой сложное сплетение, например плечевое, анестезия может иметь очаговый характер.

Установлено, что при увеличении количества вводимого анестетика путем повышения его концентрации вдвое продолжительность обезболивания возрастает примерно на 30% [Albert J., Löfström B., 1961, и др.]. В то же время увеличение количества вводимого анестетика удваиванием инъекцируемого объема пролонгирует обезболивание всего на 3,5—9% [Пашук А. Ю., 1969].

Электромиографические исследования подтверждают клинические данные о том, что хирургической регионарной анестезии сопутствует мышечная релаксация.

Время действия местного анестетика зависит от:

1) химико-фармакологических свойств местного анестетика. Сюда относятся тип структуры (эфирный или амидный) препарата, его диффузионная способность (определяется диссоциационной константой и рН ткани), рН анестетика (о добавлении  $\text{CO}_2$  см. раздел «Вспомогательные препараты»), концентрация препарата (чем она выше, тем продолжительнее анестезия);

2) метаболического расщепления анестетика. Определяющими являются интенсивность обмена анестезируемого, состояние его важнейших паренхиматозных органов (печень, почки) и структура препарата;

3) вспомогательных средств, применяемых совместно с анестетиком. Это симпатомиметики, вазопрессин, тиамин, декстран, лидаза (подробнее см. в разделе «Вспомогательные средства»);

4) способа применения. При прочих равных условиях (вазоконстриктор, концентрация и т. д.) продолжительность действия анестетиков минимальная при инфильтрационной анестезии, несколько большая при спинномозговой, значительно большая при эпидуральном блоке и наибольшая при проводниковой анестезии. Так, бупивакаин, имеющий в 0,5% концентрации без адреналина продолжительность действия при проводниковой анестезии в 9 раз большую, чем 1% раствор новокаина, почти уравнивается в длительности обезболивания с последним при инфильтрационной анестезии;

5) диаметра блокирующего нерва. Минимальная концентрация для выключения А $\alpha$ -волокон в 2 раза больше, чем для А $\delta$ - и С-волокон.

### **ОПРЕДЕЛЕНИЕ МЕСТОПОЛОЖЕНИЯ НЕРВОВ МЕТОДОМ ЭЛЕКТРОСТИМУЛЯЦИИ**

Успех проводниковой анестезии в значительной мере зависит от того, насколько близко к нерву, который блокируется, подводится местный анестетик. Правильное положение иглы устанавливается по парестезии у группы больных, находящихся в сознании. Парестезии возникают в зоне иннервации блокируемого нерва.

Метод электрической стимуляции позволяет быстро и безошибочно разыскивать нужный нерв даже у больного в коматозном состоянии, наркотизированного или находящегося под воздействием сильной премедикации. При определении правильного местоположения иглы искомый нерв

не должен быть затронут или пунктирован. Метод электростимуляции при поиске исключает опасность повреждения нервов. Принцип метода основывается на том, что на пунктирующую иглу от электростимулятора подаются ритмически повторяющиеся импульсы постоянного тока определенной длительности (например, 1 мс) и напряжения. Интенсивность (сила тока) раздражения устанавливается (по положению лимба миниатюрного стимулятора или по показанию измерительного прибора иного стимулятора) в пределах до 15 мА. Для получения такого тока необходим источник его (например, сухая батарейка или аккумулятор) напряжением до 20 В.

Если применяемые стимуляторы вырабатывают монополярные импульсы одного направления (положительные или отрицательные — так называемая монополярная стимуляция), то на иглу всегда надо подавать импульс отрицательной полярности (катод), а к индифферентному (пластинчатому) электроду, который фиксируется на теле больного, подводить положительный полюс (анод). Применяются также стимуляторы, которые вырабатывают биполярные импульсы.

Различные типы игольчатых электродов (моно- и биполярные) описаны в 1977 г. D. Theiss и соавт. и др. Иглы должны по возможности обеспечивать шаровидную форму расположения электрических линий с максимальной полярностью тока в области кончика иглы. При токе 15 мА на участке, удаленном от острия иглы (угол заточки 45°) на расстояние 1 см, плотность тока достаточна для возбуждения нерва. По стержню иглы плотность тока уменьшается, поэтому степень возбуждения нерва снижается по мере продвижения иглы мимо нерва. Лучше всего соответствуют этому условию иглы 4 типа, хотя требования к технике их изготовления очень высоки (рис. 1). Монополярные иглы II типа, покрытые тефлоновой изоляцией до начала острия, снабженные удлинительной насадкой для инъекций по принципу «иммобильной (неподвижной) иглы», имеют наибольшее распространение как иглы одноразового применения.

Монополярные иглы I и II типов применяют обычно для клинических целей. Биполярные иглы довольно сложны в изготовлении. Иглы IV типа наиболее удобны благодаря тому, что на конце создается сферическое поле линий равного потенциала.

**Техника применения.** Иглу соединяют проводами с электростимулятором (рис. 2) и устанавливают довольно

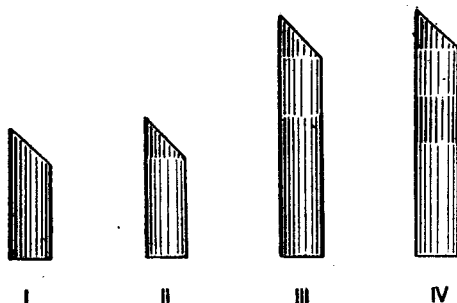


Рис. 1. Иглы различных типов для электролокализации нервов. I — монополярная обыкновенная стальная игла; II — монополярная игла, изолированная тефлоном до острия; III — биполярная игла, где металлическую гильзу используют в качестве второго электрода; IV — биполярная игла, в которой оба электрода действуют лишь на конце.




Рис. 2. Электростимулятор.

1 — кнопка ручного режима; 2 — кнопка монополярных раздражений; 3 — кнопка биполярных раздражений; 4 — кнопка включения; 5 — индикатор включения; 6 — индикатор разрядки; 7 — кнопка ручных раздражений; 8 — регулятор интенсивности раздражений; 9 — игла с тефлоновым покрытием; 10 — нулевой электрод.

высокий уровень раздражающего тока, например около 10 мА. Подают ритмически меняющийся ток с частотой 0,1 Гц. В это время иглу вводят в мышцу в направлении искомого нерва. После того как возникнут подергивания в зоне иннервации искомого нерва, силу раздражающего тока снижают и изменяют положение иглы до тех пор, пока эффект раздражения будет ощущаться еще при токе 0,5 мА. Единичные импульсы, раздражающие ветви чувствительного нерва, не воспринимаются как неприятные. При раздражении исключительно чувствительных ветвей нервов возникают ритмические дизестезии.

После нахождения оптимальной точки раздражения и при непрекращающемся раздражении инъецируют в качестве пробной дозы 2—5 мл местного анестетика. В течение 2 мин явления раздражения исчезают. После этого можно вводить предусмотренную для анестезии дозу.

Пробная доза может быть неэффективной. Тогда нужно исходить из того, что доступ местного анестетика к нерву преграждает фасция. В этом случае следует изменить положение иглы и повторно ввести пробную дозу.

Во всех случаях тщательное аспирирование обязательно, особенно при подключичной анестезии плечевого сплетения, для которого зарубежные авторы [Nempe V., Van H., 1982] особенно рекомендуют применять метод электростимуляции, так как в противном случае можно вызвать внутрисосудистую инъекцию анестетика.

## ПРОФИЛАКТИКА И ЛЕЧЕНИЕ ОСЛОЖНЕНИЙ

Статистически установлено, что на любой вид местной анестезии приходится меньшее число осложнений по сравнению с различными видами общего обезболивания [Дарбинян Т. М., 1980, и др.]. Известно, что частота осложнений зависит от вида местной анестезии, применяемого анестетика, объема хирургического вмешательства, а также общего состояния больного, в том числе возрастных изменений. Несомненно, ведущее значение для частоты осложнений при местной анестезии имеют технические ошибки [Пашук А. Ю., 1982].

Исходы осложнений, возникающих при местной анестезии, обычно благоприятны, а осложнения, непосредственно угрожающие жизни больного, встречаются чрезвычайно редко.

Применение несложных профилактических мероприя-

тий может практически полностью устранить осложнения при местной анестезии, а знание методов их лечения делает последнюю практически безопасной [Пашук Г. А., 1983; Jong R., Bonica J., 1981; Strasser K. et al., 1981, и др.].

**Классификация.** Осложнения при местной анестезии подразделяются на две основные группы:

1. Неспецифические осложнения, к которым относятся общие и некоторые местные реакции организма на местные анестетики и добавляемые препараты. Они не зависят от вида местной анестезии.

2. Специфические осложнения, проявляющиеся в основном в месте анестезии и связанные с определенным видом обезболивания.

К неспецифическим осложнениям относятся:

- 1) передозировка местных анестетиков;
- 2) повышенная чувствительность к местным анестетикам или добавляемым препаратам;
- 3) инфекционные осложнения;
- 4) местная реакция при введении анестетиков;
- 5) механические осложнения (повреждение нервной ткани или сосудов);
- 6) ошибочное внутрисосудистое введение местных анестетиков.

Специфическими осложнениями являются:

1) проколы полостей или органов при различных видах анестезии (например, повреждение плевральной полости при надключичной анестезии плечевого сплетения, прокол мочевого пузыря при анестезии запирающего нерва и др.);

2) ошибочное введение раствора местного анестетика в спинномозговой канал при эпидуральной, паравerteбральной анестезии, блокаде звездчатого узла;

3) длительная и значительная гипотония при эпидуральной и спинномозговой анестезии;

4) интоксикация местными анестетиками при быстром снятии жгута после внутривенной или внутрикостной регионарной анестезии.

**Передозировка местных анестетиков** — наиболее часто встречающееся осложнение местной анестезии.

Существует множество причин, которые могут вызвать передозировку. Они могут быть связаны с видом местной анестезии, состоянием больного, а также с растворами, применяемыми для анестезии.

При инъекции анестетика в обильно васкуляризованных областях (лицо, шея, кавернозные тела)

необходимо помнить о том, что здесь скорость всасывания препарата увеличивается.

Общее состояние больного может существенно влиять на частоту возникновения токсических реакций. Даже такой фактор, как угнетенное эмоциональное состояние, увеличивает частоту передозировки местными анестетиками. Несомненное значение имеют заболевания печени, почек, затрудняющие дезинтоксикацию и выведение анестетика из организма. Факторами, усиливающими токсичность, являются авитаминоз и любые виды хронической интоксикации (алкоголизм, диабет и др.). С другой стороны, повышение обмена веществ в нормально функционирующем организме уменьшает частоту токсических реакций за счет более быстрой утилизации и выведения продуктов распада анестетика. Это относится, например, к детям первых лет жизни. Внимательное обследование больного и учет его общего состояния позволяют ощутимо снизить частоту токсических реакций.

Анестетический индекс местного анестетика зависит как от химической природы препарата, так и от его концентрации.

В клинической практике наиболее часто приходится сталкиваться с ситуацией, когда забывают, что повышение токсичности местного анестетика возрастает с повышением его концентрации не в арифметической, а в геометрической прогрессии. Если учитывать максимальную дозу местного анестетика соответственно концентрации раствора, то можно легко избежать передозировки. Производные барбитуровой кислоты и диазепам являются антидотами местных анестетиков, поэтому обычно включаются в состав премедикации.

Превышение терапевтической дозы местного анестетика в ХНИИОТ им. проф. М. И. Ситенко имело место в 1,46%, а внутрисосудистое введение — в 0,6% случаев. Токсические реакции были легкой либо средней степени тяжести. Тяжелых токсических реакций не наблюдалось. Внутрисосудистое введение местных анестетиков, как правило, вызывало реакцию средней степени тяжести.

Классическая картина интоксикации местными анестетиками начинается с симптомов возбуждения центральной нервной системы (ЦНС) от легкого беспокойства и учащенного дыхания до судорог с последующим угнетением сердечно-сосудистой и дыхательной систем и потерей сознания в особо тяжелых случаях. Одна-



ко при попадании больших количеств местного анестетика в кровь может наблюдаться угнетение ЦНС без предварительного возбуждения. Это положение особенно относится к препаратам амидной группы, обладающим выраженным угнетающим действием на ЦНС.

Лечение при признаках передозировки местных анестетиков необходимо начинать с ингаляции больному кислорода. Если интоксикация продолжает усугубляться и появляется тремор конечностей, переходящий в судороги, то внутривенно вводят препараты барбитуровой кислоты, диазепама. Обычно для этого используют 1—2% растворы гексанала или тиопентала натрия, которые вводят внутривенно в количестве, необходимом для снятия судорог. Можно вводить внутривенно 5—10 мг седуксена, реланиума.

В фазе угнетения применение барбитуратов является ошибкой, ибо при этом происходит дополнительная депрессия ЦНС. При необходимости проводят интубацию трахеи с использованием миорелаксантов деполяризующего действия (листенон, миорелаксин и др.). После обеспечения адекватной вентиляции легких осуществляют дезинтоксикационную инфузионную терапию растворами глюкозы, гемодеза, полиглюкина и др. Методом выбора при лечении интоксикации местными анестетиками после восстановления ОЦК является применение форсированного диуреза. Лечение крайне тяжелых интоксикаций местными анестетиками, сопровождающихся остановкой дыхания, резким падением артериального давления, остановкой сердца, проводят по общим принципам сердечно-легочной реанимации. Наблюдения показывают, что даже в редких случаях клинической смерти от передозировки местных анестетиков своевременно и правильно проводимые мероприятия дают благоприятный исход.

**Повышенная чувствительность к местным анестетикам и добавляемым к ним препаратам.** Проявляется в виде различных аллергических реакций. Чаще всего наблюдаются экзема, крапивница, дерматит, отеки. Анафилактические реакции встречаются реже. Во многих случаях аллергические реакции возникают спустя несколько часов после применения местного анестетика. Исключение составляет анафилактический шок, развивающийся сразу после введения препарата.

При анафилактическом шоке внезапно снижается артериальное давление, развивается дыхательная недостаточность и может наступить остановка сердца. Пол-

ностью механизм возникновения анафилактического шока неизвестен, но резкое повышение концентрации гистамина в крови за счет высвобождения его из тканей имеет большое значение. Анафилактический шок может возникнуть сразу после введения минимальных количеств препарата (известны случаи, когда даже аллергические пробы вызывали тяжелый анафилактический шок).

Местные анестетики могут действовать как гаптены, связанные с белками, вызывая реакции типа антиген — антитело. При последовательных введениях местных анестетиков данная реакция влияет на определенные механизмы в коже, слизистых оболочках и бронхах. Поэтому возникновение бронхоспазмов в ответ на введение минимальных доз местного анестетика в настоящее время относят к аллергическим реакциям. Бронхоспазм проявляется в течение короткого времени и характеризуется чувством страха и нарастающей симптоматикой дыхательной недостаточности.

Достаточно достоверных и безопасных аллергических тестов для препаратов, применяемых при местном обезболивании, нет. Для предупреждения осложнений наибольшее значение имеет тщательное собирание анамнеза. В сомнительных случаях желательно применять препараты, казуистически редко дающие аллергические реакции (ксикаин).

При медикаментозной профилактике аллергических реакций рекомендуется включение в состав премедикации антигистаминных средств.

Лечение тяжелых аллергических реакций, непосредственно угрожающих жизни больного, вначале симптоматическое, направленное на устранение легочной недостаточности, включая перевод больного на ИВЛ, поддержание сердечной деятельности и обеспечение достаточного ОЦК. В последующем применяют антигистаминные и десенсибилизирующие препараты (внутривенно 10 мл 5% раствора витамина С, 10 мл 10% раствора хлорида кальция, 20—40 мг урбазона, 30 мг преднизолона, внутримышечно 85—125 мг гидрокортизона). При возникновении бронхоспазма применяют атропин, адреналин, ИВЛ.

Если имеют место обширные отеки слизистых оболочек или других тканей, то наряду с десенсибилизирующей терапией применяют мочегонные. При дерматитах используют мази, содержащие кортикостероиды (преднизолоновая, дексаметазоновая и др.). В особо упорных случаях желательна консультация аллерголога.

**Инфекционные осложнения при местной анестезии.** Реальную опасность для их возникновения представляют следующие факторы: а) местная инфекция кожи, наличие сепсиса или бактериемии; б) недостаточная стерилизация инструментария или растворов, применяемых для местной анестезии; в) некачественная обработка операционного поля в месте проведения анестезии.

При пиодермии в зоне предполагаемой манипуляции или септикопиемии увеличивается возможность попадания микроорганизмов в место инъекции. Особенно опасна в этом отношении спинномозговая и эпидуральная анестезия. Инфекционные процессы в ЦНС являются противопоказанием к проведению последних видов обезболивания.

Недостаточная стерилизация инструментария, растворов местных анестетиков или применение их после истечения срока годности могут привести к возникновению воспалительных процессов при любой разновидности анестезии.

Некачественная обработка области операционного поля перед проведением обезболивания может вызвать бактериальную воспалительную реакцию. При спинномозговой и эпидуральной анестезии встречаются асептические воспалительные реакции. Их происхождение можно объяснить неспецифической реакцией как паутинной оболочки, так и клетчатки перидурального пространства на введение анестезирующих растворов и добавляемых к ним препаратов. Однако более вероятной причиной воспаления с последующим присоединением инфекции является попадание различных примесей, оказывающих раздражающее действие на ткани и остающихся в инструментах после их химической стерилизации. При общераспространенной обработке кожи спиртовым раствором йода перед проведением анестезии возможно попадание его минимальных количеств в ткани, что также может вызвать реактивное воспаление. В связи с этим до проведения спинномозговой пункции участок, обработанный йодом, целесообразно протереть ваткой, смоченной спиртом или эфиром, либо надсечь кожу в предполагаемом месте введения иглы, что служит и профилактикой имплантации кожных клеток в спинномозговой канал.

Предупреждение инфекционных осложнений при местной анестезии сводится к обследованию больного с целью выявления острой или хронической инфекции, особенно септицемии или бактериемии, соблюдению правил

стерилизации инструментария, тщательной промывке его от моющих средств. Наиболее совершенными методами стерилизации являются суховоздушный и автоклавирование. Дезинфекция кожи сводится к удалению волосистого покрова в месте манипуляции и тщательной обработке обеззараживающими препаратами. В качестве допустимого профилактического и лечебного мероприятия при подозрении на возможность внесения инфекции можно рекомендовать обкалывание антибиотиками места манипуляции.

Лечение инфекционных осложнений проводят в зависимости от конкретного проявления воспалительного процесса. При возникновении абсцесса его вскрывают, дренируют и назначают по общим показаниям антибиотики или другие химиотерапевтические препараты. Заболевание сепсисом требует наряду с внутривенной антибактериальной терапией (при обязательном определении чувствительности возбудителя к антибиотикам) проведения дезинтоксикационной терапии, а также общеукрепляющего лечения. При лечении менингита назначаются антибактериальные препараты широкого спектра действия с последующим подбором в зависимости от чувствительности возбудителя. Одновременно проводят дегидратационную терапию (лазикс, маннитол, мочевины, 40% раствор глюкозы внутривенно). Лечебное значение имеет люмбальная пункция с постепенным выведением 8—12 мл спинномозговой жидкости с целью разгрузки субарахноидального пространства.

**Местная реакция вызывается:** 1) неправильным выполнением техники анестезии; 2) добавляемыми к местным анестетикам препаратами; 3) введением чрезмерно большого объема раствора анестетика, что травмирует ткани и чревато местным отеком.

Если всасывание препарата происходит достаточно медленно (анестезия пальцев верхней или нижней конечности), то нарушается трофика тканей, возникают отек или другие патологические реакции. Быстрое интраневральное введение местного анестетика в объеме более 5—6 мл вызывает механическую альтерацию нервной ткани, что в дальнейшем может вызвать более или менее выраженный неврит. Для профилактики первого осложнения при определении объема местных анестетиков необходимо учитывать анатомические особенности ткани в области анестезии. Наблюдение за больными при проведении анестезии позволяет легко диагностировать интраневральное введе-

ние препарата. Обычно больные жалуются на чувство жжения и болезненность во время инъекции, быстрое наступление анестезии по ходу иннервации данного нерва. В таких случаях достаточно подтянуть иглу на 1—2 мм и продолжать анестезию. Если произошло полное выключение иннервации по ходу нерва и эта область дает возможность выполнить объем предполагаемого оперативного вмешательства, то следует удовлетвориться достигнутыми результатами обезболивания.

Важно отметить, что опасность интраневральных инъекций небольших количеств раствора местного анестетика преувеличена [Bonica J., 1954]. D. Моогe и соавт. (1954) специально производили на людях внутриневральные введения 10 мл раствора анестетика в ствол плечевого сплетения и седалищный нерв. Это ни разу не вызвало повреждения нерва. Мы также, осуществив около 50 000 проводниковых анестезий, за исключением одного спорного случая, ни разу не наблюдали паралича или длительного пареза.

Попадание в растворы местных анестетиков ионов металлов из металлических частей инструментов при длительном контакте с ними может вызывать различной степени местную реакцию тканей [Пашук Г. А., 1983].

При внутрикостной анестезии введение высококонцентрированных растворов местных анестетиков может повлечь за собой различной степени реакцию костного мозга вплоть до асептического воспаления с последующим присоединением инфекции. Норадреналин, давая мощный вазопрессорный эффект, может вызвать некробиотическую реакцию тканей, поэтому не рекомендуется в качестве вспомогательного средства даже в слабых концентрациях.

Профилактические мероприятия начинаются с правильного выбора местного анестетика в зависимости от вида анестезии. Раствор анестетика нельзя держать в шприце с металлическим поршнем и надетой иглой более 20—30 мин. Для взятия раствора местного анестетика из резервуара недопустимо использовать ту же иглу.

**Механические повреждения сосудов и нервных стволов.** Наиболее частое осложнение — проколы кровеносных сосудов при инъекционной местной анестезии. Обычно после прокола сосуда тонкой иглой кровотечение прекращается через несколько секунд. В редких случаях может наблюдаться гематома. Определенную опасность представляет повреждение сосуда у больных с геморрагическим диате-

зом. Относительным противопоказанием к проведению инъекционных видов местной анестезии является лечение больных антикоагулянтами.

По нашим наблюдениям, на первом месте по частоте прокола сосудов стоит блокада плечевого сплетения при подмышечном подходе (4,1%), на втором — блокада бедренного нерва (3%), на третьем — блокада плечевого сплетения в надключичной области (2%), на четвертом — блокада запирающего нерва (1,3%), на пятом — блокада седалищного нерва (0,7%). При обнаружении прокола сосуда применялось пальцевое сдавление. Подкожные гематомы наблюдались в подмышечной впадине (0,06%), надключичной ямке (в 0,22%), бедренном треугольнике (в 0,05%). Гематомы бесследно рассасывались в течение нескольких дней; никаких лечебных мероприятий не проводилось.

Особенно опасно кровоизлияние в спинной мозг, перидуральное пространство и в область глазницы. При несвоевременном диагностировании или неправильном лечении эти осложнения могут привести к слепоте, тяжелым неврологическим осложнениям и даже смерти. Клинически первыми признаками кровоизлияния в субарахноидальное пространство являются неврологические расстройства, отмеченные через несколько часов после окончания блокады. У больного снижается артериальное давление и учащается пульс. Кровоизлияние в орбиту проявляется в виде припухлости век и выраженного экзофтальма; одновременно больной жалуется на ухудшение зрения и боль в глазу.

Профилактика повреждения сосудов сводится к тщательной проверке игл перед анестезией на отсутствие деформации заостренного конца и к точному следованию принятой методике обезболивания. Желательно использовать тонкие иглы с концами без заусениц. Особенно опасны иглы, у которых заостренный конец деформирован в виде «рыболовного крючка».

При проколе сосуда необходимо сразу сдавить пальцами место кровотечения. В дальнейшем по мере необходимости применяют давящую повязку и холод на данную область. Для ускорения рассасывания делают инъекции лидазы, массаж, УВЧ и т. д.

При кровоизлияниях в субарахноидальное и перидуральное пространство на фоне борьбы с возможным геморрагическим шоком используют препараты, усиливающие свертываемость крови (аминокапроновая кислота, препараты кальция, аскорбиновая

кислота, викасол и др.). Желательна консультация нейрохирурга для решения вопроса о необходимости оперативного вмешательства. Кровоизлияние в орбиту глаза развивается настолько быстро, что возможность проведения каких-либо мероприятий затруднена. Необходима немедленная консультация офтальмолога.

Доказано, что попадание иглы в нервную ткань при правильном выполнении техники обезболивания не дает осложнений. При проведении некоторых видов обезболивания врач заведомо добивается попадания иглы в нервное волокно и тем не менее признаков повреждения нерва не наблюдается [Bonica J., 1959; Moore D., 1967]. Осложнения, которые могут возникнуть при интраневральном введении местного анестетика, описаны выше. При использовании игл с концом в виде «рыболовного крючка» возможно травмирование нервной ткани. С целью профилактики данного осложнения необходимо проверять иглы перед анестезией. Обычно это осуществляется путем проведения иглы в обратном направлении при соприкосновении с марлей. Кроме того, для различных видов местной анестезии используют специальные иглы.

**Ошибочное внутрисосудистое введение местного анестетика.** Реакция организма зависит прежде всего от скорости нарастания концентрации анестетика в крови. В клинике применяют метод общей анестезии с помощью внутривенного капельного введения некоторых местных анестетиков. Ксикаин, используемый кардиологами как для профилактики, так и для лечения сердечных аритмий, также вводят внутривенно, медленно. Однако нераспознанное внутрисосудистое введение местного анестетика представляет собой несомненную опасность. Внутриаартериальное попадание местного анестетика несколько менее опасно по сравнению с внутривенным, ибо происходит фильтрация раствора через кровоснабжаемые ткани. Исключением из этого правила является введение анестетика в сонную артерию при манипуляциях в области шеи, когда он попадает непосредственно в ткань головного мозга. Внутрисосудистое инъецирование местного анестетика может проявляться интоксикацией различной степени. Клиническая картина данного осложнения и методы его лечения описаны в разделе «Передозировка местных анестетиков».

К профилактическим мероприятиям по предупреждению ошибочного внутрисосудистого введения местных анестетиков необходимо отнести обязательное проведение аспирационной пробы. Кроме того, нужно учитывать, что приме-

нение местных анестетиков в минимально эффективных концентрациях снижает опасность токсических реакций при внутрисосудистой инъекции.

**Проколы полых органов** при различных видах регионарной анестезии встречаются крайне редко. Иногда приходится сталкиваться с повреждением легкого при надключичной анестезии плечевого сплетения и блокаде межреберных нервов. Прокол париетальной плевры иглой, как правило, остается незамеченным и к возникновению пневмоторакса не приводит. По различным статистикам, частота пневмоторакса при упомянутых видах местной анестезии в большей степени зависит от опыта и степени квалификации выполняющего анестезию. Клинические его проявления на нашем материале имели место у 0,31% (рентгенологически он подтвержден только у 0,19%) анестезированных путем надключичной и паравerteбральной блокады. В то же время анестезиологи, имеющие большой опыт в проведении указанных блокад, практически не сталкиваются со случаями пневмоторакса. В наших наблюдениях больные выздоравливали на 3—8-е сутки лечения (постельный режим, применение промедола, кодеина).

Симптомы попадания воздуха в плевральную полость могут возникать как сразу после анестезии, так и спустя несколько часов. Симптомы повреждения плевры и легкого могут проявляться двояко. При повреждении плевры без пневмоторакса могут появиться боль в груди на стороне манипуляции и кашель. При возникновении пневмоторакса во время проведения анестезии иногда слышен присасывающий звук, появляются резкие боли в груди, дыхание становится поверхностным, имеет место тахикардия. Диагностическими признаками могут служить кровохарканье, подкожная и медиастинальная эмфизема различной степени выраженности. Рентгенологически диагноз устанавливается окончательно, однако при спадении легкого не менее чем на 20%. В тяжелых случаях к перечисленным выше признакам присоединяются страх удушья, снижение артериального давления, резко выраженная тахикардия, диспноэ, выраженная дыхательная недостаточность. В пораженной области аускультативно выявляется ослабленное дыхание, перкуторно — усиление звука и рентгенологически — колабирование легочной ткани. Наиболее опасен клапанный пневмоторакс, при котором смещаются органы средостения, нарушается гемодинамика и возникает компрессия здорового легкого. Обычно гемопневмоторакс яв-



ляется следствием глубокого нарушения техники анестезии межреберных нервов.

Проколы паренхиматозных и полых органов брюшной полости при регионарной анестезии относятся к казуистике и нами ни разу не наблюдались. Основным методом профилактики прокола полых органов является тщательное соблюдение техники анестезии.

Лечение пневмоторакса зависит от тяжести состояния больного. В легких случаях необходимо обеспечить постельный режим на 5—7 дней. В тяжелых случаях проводят симптоматическую терапию для устранения дыхательной недостаточности и обеспечивают дренаж коллабированного легкого до полного расправления легочной ткани.

**Ошибочное введение раствора местного анестетика в спинномозговой канал при эпидуральной и паравертебральной анестезии** возможно при проколе иглой внутреннего листка твердой мозговой оболочки в спинномозговом канале (чаще) и вне его (дивертикул спинномозговых оболочек, сопровождающий нервные корешки).

При этом осложнении может возникнуть **тотальный спинальный паралич**. Он развивается при попадании местного анестетика выше уровня большого затылочного отверстия. Время наступления тотального спинального паралича зависит от плотности и объема раствора местного анестетика, попавшего в спинномозговой канал, и положения больного (от нескольких минут до 1 ч). При относительно постепенном развитии тотального спинального паралича клиническая картина характеризуется бледностью кожных покровов, страхом удушья, нарастающей дыхательной недостаточностью. В дальнейшем развиваются гипоксия и сердечно-сосудистая недостаточность. Остановка сердца, если таковая имеет место, как правило, наступает позже. При быстром подъеме местного анестетика выше уровня большого затылочного отверстия может произойти внезапная остановка сердца.

Таким образом, в клинике тотальный спинальный паралич часто трудно дифференцировать от анафилактического шока или передозировки местного анестетика. Основную роль в постановке правильного диагноза играет быстрая оценка клинической картины терминального состояния с учетом метода местной анестезии и места ее проведения.

Лечение тотального спинального паралича неспецифическое: сердечно-легочная реанимация, включая ИВЛ, и

поддержание соответствующего ОЦК методом инфузии и введением симпатомиметических препаратов.

Выраженная гипотония при эпидуральной и спинномозговой анестезии обусловлена как блокадой преганглионарных симпатических волокон, так и резорбтивным действием местного анестетика на организм, если он применяется в максимальных дозах. Степень снижения артериального давления зависит от числа заблокированных волокон симпатической нервной системы. Умеренная гипотония во время операции является преимуществом данных видов обезболивания. Однако у больных, страдающих гипертонией, атеросклерозом и заболеваниями коронарных артерий, значительное снижение артериального давления нежелательно.

У физически крепких лиц после наступления анестезии при условии, что голова опущена, артериальное давление можно поддерживать на уровне 90—80 мм рт. ст. Снижение давления на 20—30 мм рт. ст. считается умеренным и не требует принятия экстренных мер. Если артериальное давление снижается на 50 мм рт. ст. и более, то, как правило, развивается сосудистый или сердечно-сосудистый коллапс, проявляющийся типичной клинической картиной.

Для профилактики данного осложнения следует:

- а) исключить из числа анестезируемых этими способами больных, страдающих атеросклерозом, гипертонией, гипотонией, коронарной болезнью и выраженной сердечной недостаточностью;
- б) обеспечить удовлетворительную оксигенацию больного в течение всего периода анестезии;
- в) перед анестезией ввести больному симпатомиметики (обычно 0,5—1 мл 5% раствора эфедрина). Во время операции и в послеоперационном периоде необходимо избегать резких перемещений тела больного из-за опасности падения артериального давления.

При блокаде волокон симпатической нервной системы увеличивается объем сосудистого русла, поэтому при глубокой гипотонии внутривенное введение препаратов крови, плазмозаменяющих растворов, глюкозы, изотонического раствора и других инфузионных сред является методом выбора. Применение вазопрессорных средств при глубокой гипотонии позволяет выиграть время, необходимое для налаживания инфузии перечисленных препаратов.

# ПРОВОДНИКОВОЕ ОБЕЗБОЛИВАНИЕ ПРИ ОПЕРАЦИЯХ НА ЛИЦЕ, ЧЕЛЮСТЯХ И ЗУБАХ

## АНАТОМИЯ ТРОЙНИЧНОГО НЕРВА

Чувствительным нервом для лица и его образований является тройничный нерв. Практическую значимость, помимо него, имеют: 1) сенсорная иннервация в области ушной раковины, наружного слухового прохода и барабанной перепонки от лицевого нерва, соучастие последнего через барабанную струну (*chorda tympani*) во вкусовой иннервации передних  $\frac{2}{3}$  языка; 2) участие языкоглоточного нерва в ощущениях от задней трети языка, небных миндалин, глотки, отраженных болей в среднем ухе; 3) иннервация кожи от корня ушной раковины до волосяного покрова головы, задней половины наружного слухового отверстия и задней части барабанной перепонки (ушная ветвь ганглия Арнольда) от блуждающего нерва, а также от большого ушного нерва, исходящего из шейного сплетения (С<sub>II</sub>—С<sub>III</sub>).

Тройничный нерв является смешанным (рис. 3). Он образуется двумя корешками: передним двигательным (меньшая часть) и задним чувствительным (большая часть). Последний имеет полулунный узел длиной 10 мм и шириной 20 мм, залегающий на верхушке пирамидки височной кости в области тройничного вдавления и отчасти кпереди над разорванным скуловисочным отверстием (*foramen lacerum*). Он находится в полости, образованной раздвоением твердой мозговой оболочки,— в полости Меккеля. Медиально узел граничит с наружной стенкой кавернозного синуса и с внутренней сонной артерией. Из узла исходят три больших нерва: глазной, верхнечелюстной, нижнечелюстной. К последнему присоединяется не участвующий в образовании узла тройничного нерва передний ствол и делает его смешанным.

Глазной нерв чувствительный. Он входит в орбиту через верхнюю орбитальную щель, еще до вступления в которую обычно разделяется на три ветви:

1) слезный нерв, который располагается по верхней поверхности боковой прямой мышцы с одноименной артерией, тесно прилегая к надкостнице верхнелатерального отдела глазницы. Нерв иннервирует конъюнктиву и небольшую область кожи рядом с латеральным углом глазной щели и слезную железу;

2) носоресничный нерв, располагающийся в глазнице

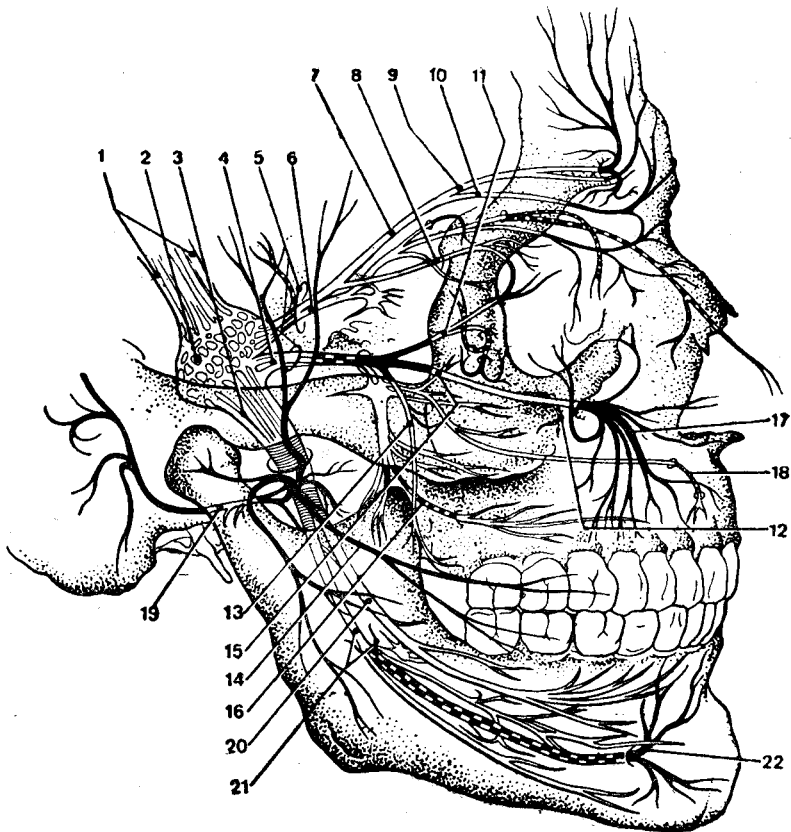


Рис. 3. Тройничный нерв и его ветви.

1 — тройничный нерв; 2 — узел тройничного нерва; 3 — нижнечелюстной нерв у выхода через овальное отверстие; 4 — верхнечелюстной нерв у выхода через круглое отверстие; 5 — глазничный нерв у выхода через верхнюю орбитальную щель; 6 — носоресничный нерв; 7 — лобный нерв; 8 — слезный нерв; 9 — надорбитальный нерв; 10 — надтрохлеарный нерв; 11 — скуловой нерв; 12 — передние верхние альвеолярные ветви; 13 — задние верхние альвеолярные ветви; 14 — щечный нерв; 15 — задние носовые ветви; 16 — небный нерв; 17 — подорбитальный нерв; 18 — носонебный нерв; 19 — ушно-височный нерв; 20 — язычный нерв; 21 — нижний альвеолярный нерв; 22 — подбородочный нерв.

наиболее медиально и своими ветвями иннервирующий глазное яблоко (частично), слизистую оболочку верхней передней части носовой полости и кожу спинки носа у медиального угла глазной щели;

3) лобный нерв, наиболее толстый, делящийся под крышей орбиты на надглазничный и надблоковый нервы, снабжающие кожу верхнего века и корня носа.

Верхнечелюстной нерв отходит от узла тройничного нерва латеральнее глазного, под которым он располагается в толще стенки кавернозного синуса. По выходе из полости черепа через круглое отверстие нерв вступает в крылонебную ямку и далее через наружную орбитальную щель проникает в глазницу. Здесь он проходит по нижнеглазничной борозде и нижнеглазничному каналу, из которого выходит наружу через нижнеглазничное отверстие. Это прямое продолжение основного ствола именуется нижнеглазничным нервом. На дне глазницы он отдает верхнелуночковые ветви к зубам и десне верхней челюсти, а после выхода из нижнеглазничного отверстия иннервирует кожу над клыковой ямкой, нижнего века, крыльев носа, верхней губы, слизистую оболочку верхней губы и десны.

В крылонебной ямке верхнечелюстной нерв дает следующие ветви:

1) скуловой нерв, который через нижнюю орбитальную щель входит в орбиту, идет вдоль ее латеральной стенки и разделяется на две ветви, иннервирующие кожу передней части виска, соседствующую с латеральным углом глазной щели;

2) задние носовые ветви (верхние и нижние), иннервирующие слизистую оболочку носовых раковин и носовой перегородки; самая крупная из них под названием носонебного нерва идет вдоль носовой перегородки косо вниз и вперед к резцовому отверстию и оканчивается в слизистой оболочке передней части неба;

3) небные нервы, проходящие через крылонебный канал, небные каналы и затем через большие небные отверстия в полость рта; они иннервируют слизистую оболочку мягкого и задней трети твердого неба (малый небный нерв), передних  $\frac{2}{3}$  твердого неба, носовой полости, верхнечелюстной пазухи и небную сторону десны (большой небный нерв).

Нижнечелюстной нерв смешанный, является наиболее крупным из трех ветвей тройничного нерва, выходит из полости черепа через овальное отверстие и идет вниз к нижневисочной впадине. Здесь он дает двигательные ветви ко всем жевательным мышцам и чувствительный щечный нерв, который переходит на внешнюю сторону жевательной мышцы. Здесь он разветвляется в коже и через толщу щечной мышцы посылает ветви к слизистой оболочке щеки и десне от второго малого коренного зуба до

второго большого коренного зуба. Далее нижнечелюстной нерв разделяется на следующие чувствительные нервы:

1) ушно-височный нерв начинается двумя ветвями, после соединения которых он, обогнув сзади шейку суставного отростка нижней челюсти, идет резко вверх и вперед к наружному слуховому проходу и иннервирует кожу виска, наружный слуховой проход и ушную раковину;

2) язычный нерв идет вниз между медиальной стороной ветви нижней челюсти и внутренней крыловидной мышцей; на переднем крае этой мышцы он образует дугу, выпуклостью направленную вниз и назад, и входит в язык, иннервируя его передние две трети, слизистую оболочку десны и надкостницу у нижней челюсти с язычной стороны;

3) нижнелуночный нерв (конечная ветвь нижнечелюстного нерва) идет вначале за язычным нервом, далее вступает в нижнечелюстное отверстие; по мере прохождения нижнечелюстного канала отдает ветви к зубам и деснам нижней челюсти. Через подбородочное отверстие ответвляется большая часть нижнелуночкового нерва (подбородочный нерв), которая иннервирует кожу подбородка, нижней губы и слизистую оболочку наружной десны.

### БЛОКАДА УЗЛА ТРОЙНИЧНОГО НЕРВА

**Анатомия.** Узел тройничного нерва расположен внутри черепа в средней части черепной ямки в капсуле из твердой мозговой оболочки (полость Меккеля). Медиально от него лежат пещеристый синус и внутренняя сонная артерия, частично впереди и ниже — овальное отверстие, через которое п. *mandibularis* покидает череп. Овальное отверстие имеет в диаметре в среднем 8 мм при толщине основной кости в этом месте примерно 5—7 мм. Снаружи (снизу) отверстие расположено у боковой поверхности крыло-небной пластинки.

**Показания.** Блокада тройничного узла используется преимущественно для выключения третьей ветви тройничного нерва, т. е. при односторонней хирургии нижней челюсти. В лицевой хирургии она приобретает значимость в тех случаях, когда общее обезболивание противопоказано и нет возможности осуществить другие формы блокады ветвей тройничного нерва. В связи с созданием эффективных анестетиков группы кселидинов и сосредоточием этого вида анестезии преимущественно в руках одних специалистов (анестезиологи) она, являясь «блокадой отчаяния»

при некоторых видах невралгии, все больше приобретает права ординарности.

Часто при лечении невралгии тройничного нерва блокада полулунного узла является методом выбора. Принято считать, что химический нейролиз усложняет последующее нейрохирургическое вмешательство.

**Техника.** Больной лежит на спине, хотя допустимо выполнение блокады и в сидячем положении. Голова слегка приподнята подушкой. Взор устремлен прямо вперед, а в положении сидя фиксирован на точке, расположенной в верхней трети стены. Для направления иглы пользуются тремя ориентирами:

1) точка на 3 см латеральнее угла рта (уровень второго верхнего коренного зуба) — место введения иглы, поэтому здесь путем внутрικοжной инъекции раствора анестетика образуют «лимонную корку»; 2) средняя точка скуловой дуги; 3) зрачок глаза.

Блокаду выполняют иглой 7—8 см длины и 0,8—1 мм в диаметре, т. е. марки 0870 или 1080. Иглу вводят под скуловую дугу в направлении неподвижного зрачка. На глубине примерно 5 см она соприкасается с нижней частью височной кости. После этого маркер (резинка) устанавливают на игле в месте, которое находится на расстоянии, равном глубине вкола плюс 1,5 см. Затем иглу подтягивают и направляют более дорсально по линии через середину скуловой дуги в направлении зрачка, если смотреть спереди (рис. 4). Сбоку это будет несколько дорсальнее орбиты глаза, а в классическом варианте Гертеля даже в направлении сустава нижней челюсти (рис. 5). Иглу продвигают медленно под контролем аспирационной пробы. При ощущении провала в овальное отверстие (рис. 6) или парестезии в направлении нижней челюсти иглу продвигают еще на несколько миллиметров, но не далее глубины, отмеченной маркером. Если парестезия нечеткая, то вводят 1 мл 2% раствора ксикаина или, что хуже, тримекаина и выжидают. Если правильность положения конца иглы не вызывает сомнения, то вводят 2 мл 2% раствора ксикаина. Полная блокада тройничного нерва наступает через 5—10 мин. Если необходима химическая нейротомия, то выжидают наступления качественной анагезии как подтверждения точного расположения конца иглы в овальном отверстии (примерно 15 мин после инъекции раствора анестетика) и вводят 1 мл 96% спирта. При такой дозе разрушение нервной ткани более ограничено и обычно не распространяется на глазной нерв.

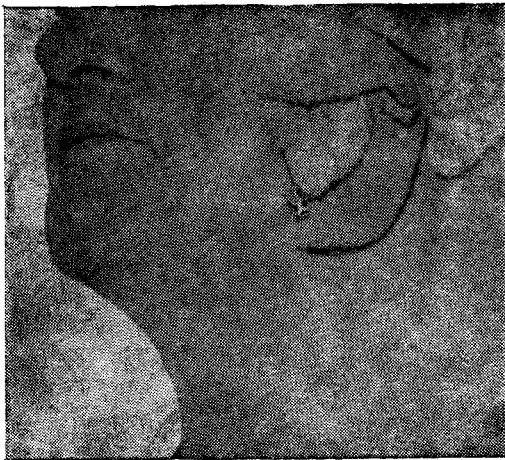

Рис. 4. Блокада узла тройничного нерва. Положение головы больного. Место вкола иглы.

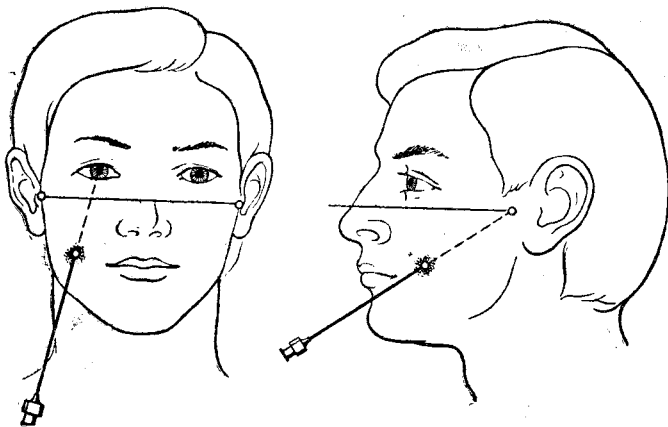
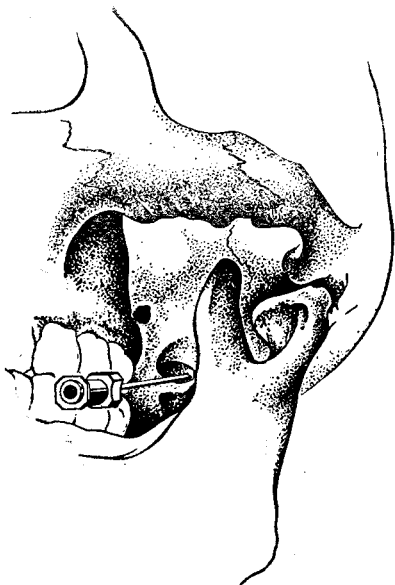


Рис. 5. Схема блокады узла тройничного нерва по Гертелю.

**Осложнения.** Наиболее тяжело больные переносят субарахноидальное введение раствора местного анестетика, что вызывает потерю сознания, паралич дыхания и сердечно-сосудистый коллапс. Прогноз благоприятен, если во-



**Рис. 6.** Введение иглы в овальное отверстие при блокаде тройничного нерва.



время начала ИВЛ, внутривенно вводят вазоконстриктор и больному придают положение Тренделенбурга. Следует помнить, что инъекцию нельзя производить без аспирационной пробы.

Если наступает блокада глазничного нерва, то в результате нарушения слезоотделения наблюдается «сухой глаз». При таком блоке, чтобы предотвратить изъязвление роговицы, глаз защищают повязкой на несколько суток, а в дальнейшем темными очками.

Из-за прокола сосуда может образоваться гематома в области щеки.

### **БЛОКАДА ВЕТВЕЙ ГЛАЗНОГО НЕРВА (НАДГЛАЗНИЧНЫЙ, НАДБЛОКОВЫЙ НЕРВЫ)**

**Анатомия.** Надглазничный нерв (рис. 7) идет от лобного нерва, разделяется в орбите на медиальную и латеральную ветви, которые возникают через отверстия или выемки в надглазничном крае лобной кости и иннервируют кожу лба от верхнего века до волосистой части головы. Места выхода в надглазничную область отстоят средней линии на 2—5 см.

Надблочковый нерв (также ветвь лобного нерва) выходит из глазницы в верхнем медиальном углу входа в орбиту, иннервирует кожу медиальной части лба.

**Показания.** При хирургических вмешательствах в области лба подкожная инфильтрация анестетика предпочтительнее из-за простоты. При малых ограниченных вмешательствах в зоне иннервации определенного нерва методом выбора является изолированная блокада. Селективную методику чаще применяют при лечении невралгии тех или иных ветвей.

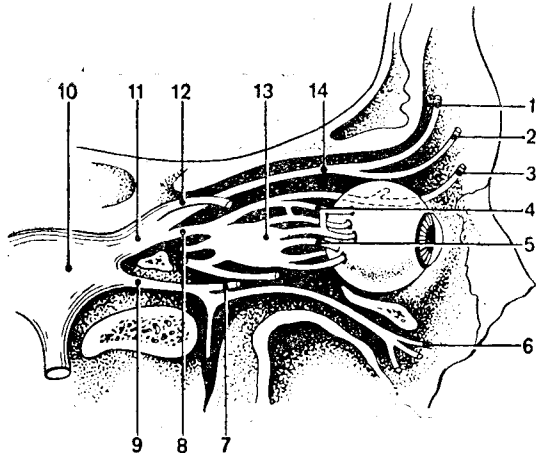


Рис. 7. Чувствительная иннервация глаза и прилегающих областей:  
 1 — надглазничный нерв; 2 — надблоковый нерв; 3 — подблоковый нерв; 4 — длинный ресничный нерв; 5 — короткий ресничный нерв; 6 — внутриглазничный нерв; 7 — скуловой нерв; 8 — носоресничный нерв; 9 — верхнечелюстной нерв; 10 — узел тройничного нерва; 11 — глазной нерв; 12 — слезный нерв; 13 — ресничный узел; 14 — лобный нерв.

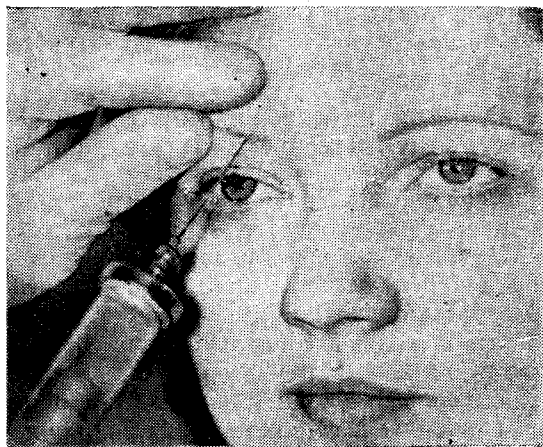


Рис. 8. Блокада надглазничного нерва.

**Техника.** Надглазничный нерв. Пальпируют место выхода нерва на верхнем крае глазницы. Иглой для внутрикожных инъекций обнаруживают нервные ветви (парестезия в латеральной части лба) (рис. 8). Инъецируют

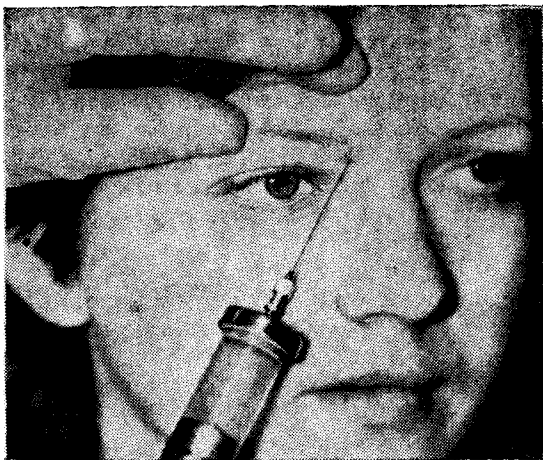

Рис. 9. Блокада надблокового нерва.

1—3 мл 1—2% раствора ксикаина, тримекаина или новокаина с добавлением адреналина.

Надблоковый нерв. Иглой для внутривенных инъекций обнаруживают нерв (парестезия в центральной части лба) после вкола у верхнего медиального угла глазницы, где нерв располагается в основании носа на носовой кости (рис. 9). Инъецируют 1—3 мл 1—2% раствора ксикаина или тримекаина либо 2% раствора новокаина с добавлением вазоконстриктора.

Ветви надглазничного и надблокового нервов могут более легко быть блокированы подкожной инфильтрацией от основания носа несколько выше и вдоль брови. На это расходуется 3—6 мл 1—2% раствора ксикаина или тримекаина либо 2% раствора новокаина с добавлением вазоконстриктора. Из того же вкола в основании носа может быть вызвана анестезия и на противоположной стороне.

## **БЛОКАДА ВЕТВЕЙ ВЕРХНЕЧЕЛЮСТНОГО НЕРВА**

### **Блокада подглазничного нерва**

**Анатомия.** Подглазничный нерв представляет собой прямое продолжение верхнечелюстного нерва, входит в орбиту через нижнюю орбитальную щель, располагается в

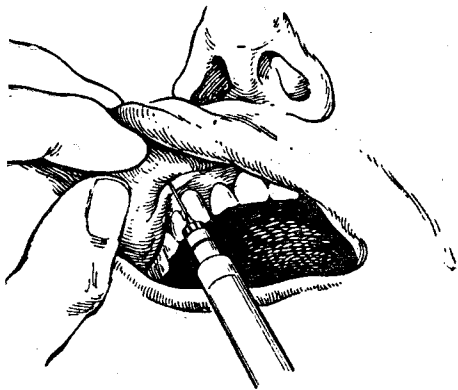
борозде, а далее в нижнеорбитальном канале, из которого выходит через нижнеорбитальное отверстие. Здесь он разветвляется, иннервируя кожу нижнего века, крыло носа, верхнюю губу и слизистую оболочку носового преддверия.

**Показания.** Хирургические вмешательства в области иннервации подглазничного нерва, сложное удаление резцов или клыка, оперативное лечение их корневой кисты или гранулемы. При выраженном воспалительном процессе в полости рта предпочтение следует отдать внеротовому способу обезболивания.

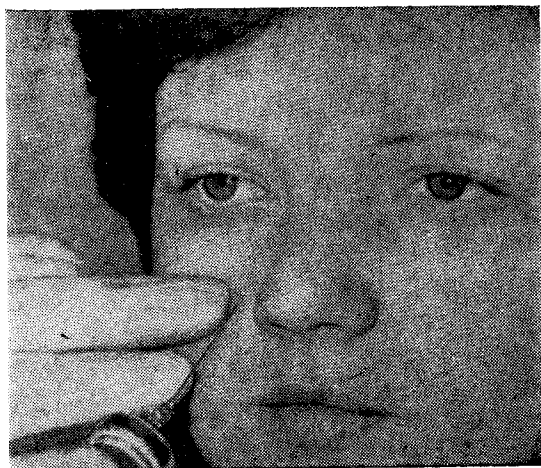**Техника.** Внутриротовой способ. Средним пальцем левой руки прощупывают нижний край орбиты. От ее середины (на «линии зрачка») спускаются книзу на 8—10 мм. Здесь у большинства людей и располагается нижнеорбитальное отверстие с выходящим из него нервно-сосудистым пучком (рис. 10). Средний палец остается под нижнеорбитальным отверстием, а большим и указательным выворачивают верхнюю губу. Плотную насаженную на наполненный раствором анестетика шприц иглу (марка 0750) правой рукой вводят в переходную складку на уровне между корнями центрального и бокового резцов. Затем кончик иглы направляют к подглазничному отверстию, контролируя его местоположение средним пальцем левой руки. Если анестезию выполняют вне подглазничного канала, то именно здесь инъецируют 2—3 мл 1—2% раствора анестетика с добавлением адреналина. Если применяют слабый анестетик (новокаин) или желательнее одновременно обезболить и значительный участок заднего отрезка верхней челюсти, то производят внутриканальную анестезию подглазничного нерва. Направление канала от подглазничного отверстия кзади, вверх и латерально. При такой методике велик риск повреждения нерва с последующими парестетическими болями. Во избежание этого следует использовать иглы, заточенные под углом 45° и более, и, что особенно важно, предупреждать перемещение конца иглы инъецированием раствора анестетика с целью отодвинуть в сторону нервы и сосуды. Иглу в канал вводят на глубину примерно 1 см. Раствор анестетика впрыскивают в малом объеме (0,5—1 мл). В большинстве случаев анестезия наступает почти моментально.

Внеротовой (чрескожный) способ. Иглу вкалывают несколько ниже (примерно на 1 см) и чуть медиальнее по отношению к нижнеглазничному отверстию (рис. 11). Для удобства введения иглы и контроля за ее передвижением кончик указательного пальца левой руки

**Рис. 10.** Внутриротовая блокада подглазничного нерва.



**Рис. 11.** Чрескожная блокада подглазничного нерва.



располагают над надглазничным отверстием, а большой палец той же руки — несколько ниже. В натянутую между пальцами складку и производят вкол иглы, которую при внеканальном методе подводят к месту выхода нерва, а при внутриканальном — вводят в него на глубину 1 см. Техника введения иглы, объем и выбор анестетика такие же, как при внутриротовом способе. Больного следует предупредить, что возможно ощущение парестезии и что он должен сообщить об этом.

**Осложнения.** Повреждение сосуда при передвижении иглы. Лечение обычное: давящая повязка, холод.

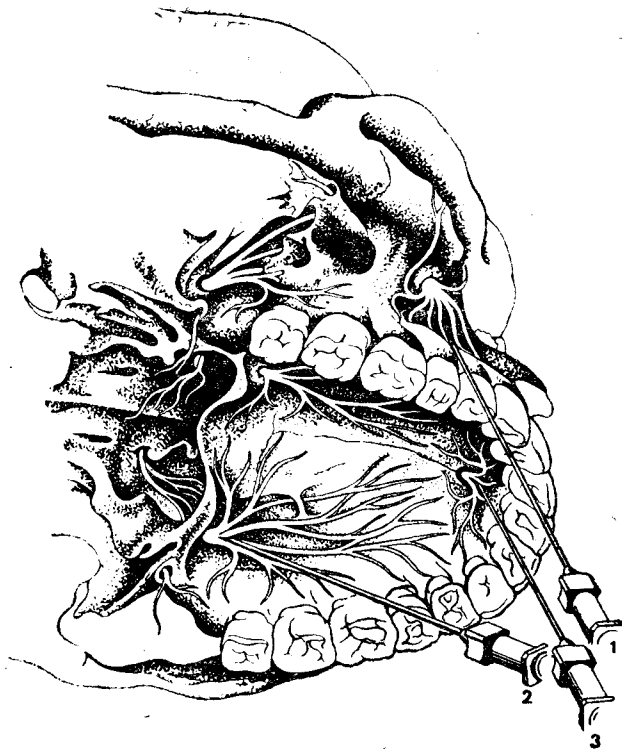## Блокада верхних альвеолярных ветвей, большого небного и носонебного нервов

**Анатомия.** Задние альвеолярные ветви отходят от нижнеорбитального нерва, входят в задние альвеолярные отверстия, располагающиеся на нижневисочной поверхности бугра верхней челюсти, и иннервируют заднюю часть альвеолярного отростка, большие коренные зубы, соответствующую часть наружной слизистой оболочки и слизистую оболочку верхнечелюстной полости. Нижнеорбитальный нерв в нижнеорбитальном канале дает среднюю верхнюю альвеолярную ветвь и несколько передних верхних альвеолярных ветвей, которые иннервируют малые коренные зубы, появляясь через большое небное отверстие и иннервируя слизистую оболочку твердого неба от уровня первого коренного зуба, а также небную часть десны. Носонебный нерв — наибольшая из задних верхних носовых ветвей. Он идет книзу и кпереди вдоль носовой перегородки и через резцовый канал дает ветви к передней части твердого неба и соответствующей части десневого края верхних резцов.

**Показания.** Внутриротовая техника обычно применяется для анестезирования зубов верхней челюсти. Для консервативного лечения зубов достаточно инъекции анестетика в переходную складку. При хирургических вмешательствах необходимо дополнительно произвести небную анестезию соответственно зубу. Удаление всех зубов одной стороны челюсти требует анестезии как небного, так и носонебного нерва. Внеротовой способ целесообразно использовать при вмешательствах на больших коренных зубах при выраженном воспалительном процессе в ротовой полости.

**Техника.** Внутриротовой способ (рис. 12). Задние верхние альвеолярные ветви блокируют иглой марки 0745 или 0850, которую вводят в переднюю складку между вторым и третьим коренными зубами. Направление иглы вверх, назад и внутрь. Придерживаясь кости, продвигают иглу на 2,5—3 см от места укола и вводят 2 мл 2% раствора ксикаина или тримекаина с адреналином. Эта техника известна как бугорная проводниковая анестезия.

Средние верхние и передние альвеолярные ветви блокируют следующим образом. Иглу вкалывают в переходную складку напротив анестезируемого зуба, конец ее направляют к месту предполагаемого расположения корня зуба (см. рис. 12) и вводят 1—2 мл 2% раствора ксикаина



**Рис. 12.** Внутриротовая анестезия ветвей верхнечелюстного нерва. 1 — блокада верхних, средних и передних альвеолярных ветвей; 2 — блокада большого небного нерва; 3 — блокада носонёбного нерва.

или тримекаина без вазоконстриктора или с добавлением его, медленно продвигая конец иглы. Таким путем из одного вкола можно анестезировать три зуба.

Большой небный нерв блокируют (см. рис. 12) у места выхода из канала (большое небное отверстие). Это отверстие располагается в 1 см от края десны на уровне второго коренного зуба. Иглу вкалывают на 1 см впереди от предполагаемого местонахождения отверстия (отчетливо выраженная втянутость), а затем распыляя раствор анестетика в тканях неба, направляют ее к отверстию. Инъекцируют 2—3 мл 1% раствора ксикаина или 1,5% раствора тримекаина.

Носонёбный нерв (см. рис. 12) с каждой стороны вступает в резцовый канал, который проходит через твердое

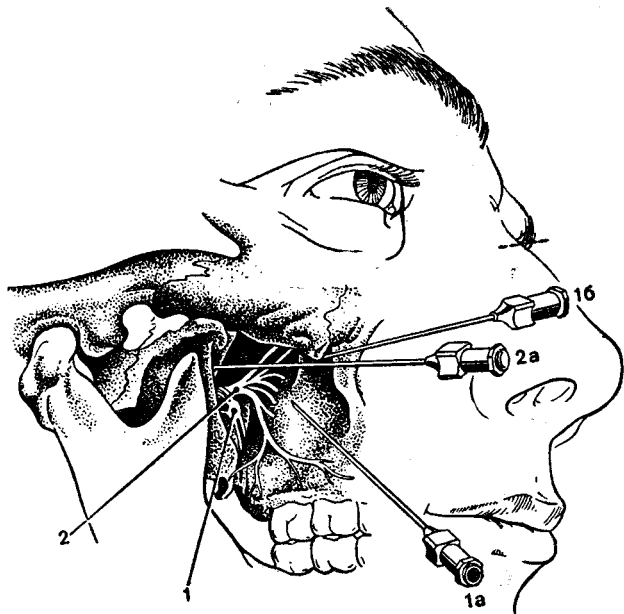


Рис. 13. Анестезия задних ветвей верхнечелюстного нерва.  
 1 — верхнечелюстной нерв; 2 — задние верхние альвеолярные ветви; 1а — бугорчатая анестезия; 16—2а — внеротовая техника.

небо и сливается с аналогичным каналом, идущим с противоположной стороны, в один канал, который открывается в полость рта одним отверстием — резцовым. Оно находится на линии срединного небного шва на расстоянии 8—10 мм от альвеолярного края между центральными резцами. После продвижения иглы в резцовом канале на 8—10 мм инъецируют 1 мл 2% раствора ксикаина или тримекаина. Анестезия наступает в небной слизистой оболочке в пределах верхних четырех резцов, так как носонебный нерв перед выходом из резцового отверстия отдает нервные веточки к этим зубам.

Внеротовой способ. Блокаду носонебного нерва внутриносовым методом выполняют введением как можно вертикальнее тонкой иглы во втянутость у носовой перегородки (примерно 1,5—2 см от кожного края дна полости носа). Вводят не более 1 мл 2% раствора ксикаина или тримекаина. Ввиду тонкости слизистой оболочки в этой области проводниковая анестезия может быть выполнена аппликационным способом: прикладыванием к втянутости



у перегородки тампончика, смоченного 2% раствором промекаина или дикаина.

Проводниковую анестезию задних альвеолярных ветвей (рис. 13, 16—2а) внеротовым способом осуществляют введением иглы марки 0750 в углу, образуемом нижним краем скуловой кости и скулоальвеолярным гребнем. Иглу направляют к задней поверхности гребня, где инъецируют 1—1,5 мл раствора анестетика. После этого иглу продвигают в глубь тканей немного вверх, затем внутрь, а потом кзади на 2—2,5 см. Дальнейшим продвижением иглы этот вид обезболивания переводят в анестезию верхнечелюстного нерва в крылонебной ямке, поскольку конец иглы проникает в щель между передним краем латеральной пластинки крыловидного отростка и задней поверхностью тела верхней челюсти. В качестве анестетика используют 1—2% раствор ксикаина или тримекаина в количестве 3,5—5 мл.

### **Проксимальная проводниковая анестезия верхнечелюстного нерва**

По безопасности и доступности анестезия верхнечелюстного нерва в крылонебной ямке имеет явные преимущества перед блокадой непосредственно у места выхода из черепа через круглое отверстие. Предложено около 10 разновидностей проведения этого вида анестезии. Наибольшую популярность завоевали внутриротовой небный и лицевой способы с ориентацией на отростки нижней челюсти. Глазничный, надскуловой и бугорный способы имеют мало сторонников, а подскулокрыловидный способ, рекомендуемый С. Н. Вайсблатом (1941), представляет собой передний (по отношению к венечному отростку) метод, при котором в качестве ориентиров используются отдаленные от места вкола опознавательные образования (козелок уха и наружный край глазницы).

**Показания.** Оперативные вмешательства в области верхней челюсти, если они не могут быть выполнены под дистальной проводниковой анестезией ветвей верхней челюсти.

**Техника.** Внутриротовой способ. Доступ в крылонебную ямку осуществляется через небный канал протяженностью у взрослых 3—4 см. Вход в него осуществляется через большое небное отверстие в твердом небе возле третьего коренного зуба у места перехода твердого неба в мягкое.

Большой широко открывает рот и максимально запрокидывает голову. Слизистую оболочку дезинфицируют. Медиально от середины луночки крайнего коренного зуба на границе твердого и мягкого неба (первое — бледное, второе — темно-красное) производят поверхностную анестезию (1% раствор пиромекаина) или тонкой иглой образуют «лимонную корку». После прокола мягких тканей неба тонкую иглу длиной 5—10 см направляют кзади и вверх. При этом игла сразу попадает в большое небное отверстие либо в кость вблизи него. В последнем случае инъецируют небольшое количество раствора анестетика и путем смещения конца иглы в медиолатеральном или вентродорсальном направлениях обнаруживают небольшое небное отверстие. Иглу вводят не глубже чем на 3—3,5 см от границы слизистой оболочки. Дальнейшее продвижение иглы опасно тем, что можно поранить содержимое глазницы или проникнуть в полость черепа через верхнеглазничную щель. Ее продвижению предпосылают введение небольших количеств раствора анестетика. Повторяют аспирационную пробу. Не следует стремиться получить парестезию. Употребление специально изогнутой иглы и роторасширителя значительно облегчает технику обезболивания (рис. 14).

Анестетик: 3—5 мл 1% раствора ксикаина или 1,5% раствора тримекаина с адреналином. При вмешательствах продолжительностью не более 30 мин допустимо пользоваться 2% раствором новокаина.

Лицевой способ. При боковом способе пальпаторно во время открывания и закрывания рта определяют сочленовый и венечный отростки нижней челюсти и располагающуюся между ними вырезку нижней челюсти. В месте проекции нижней границы последней создают «лимонную корку». Иглу марки 0780 вводят под углом примерно 45° к коже в направлении заднего центра полости глазницы на глубину 4—5 см до соприкосновения с наружной пластинкой крыловидного отростка. Маркером или пальцем отмечают глубину вкола. Затем иглу оттягивают примерно наполовину и вводят вновь на ту же глубину с большим уклоном вперед. Игла медленно продвигается еще не более чем на 1 см (рис. 15). Инъекцию делают, когда наступает парестезия в области крыла носа, верхней губы, зубов. Парестезия в области щеки и нижнего века указывает на неточное месторасположение конца иглы. При болях и парестезии в орбите необходимо немедленно извлечь иглу.

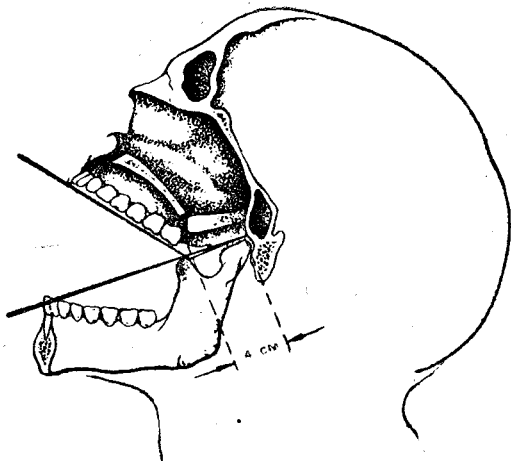


Рис. 14. Внутриротовая анестезия верхнечелюстного нерва.

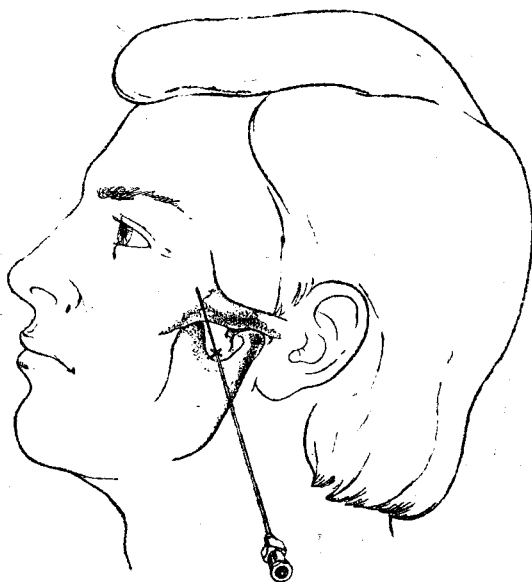


Рис. 15. Лицевой путь при проксимальной анестезии верхнечелюстного нерва.

Анестетик: 5—10 мл 1% раствора ксикаина или 1,5% раствора тримекаина с адреналином.

При переднем, или скуловом, способе определяют место вкола иглы в углу, образуемом передним краем венечного отростка нижней челюсти и нижним краем скуловой кости. Создают «лимонную корку». Иглу марки 0780 вводят перпендикулярно коже до контакта с бугристостью верхней челюсти на глубину примерно 4 см. Затем иглу подтягивают и направляют несколько кверху и кзади для проникновения в крылонебную ямку, которой достигают примерно на глубине 5—6 см от поверхности кожи. После аспирационной пробы вводят раствор анестетика. Дозы и выбор последнего — как при предыдущем способе.

**Осложнения.** Гематомы и парестезии (последние при интраневральных инъекциях).

## БЛОКАДА ВЕТВЕЙ НИЖНЕЧЕЛЮСТНОГО НЕРВА

### Проводниковая анестезия нижнелуночкового нерва

**Анатомия.** Нижнечелюстной нерв смешанный. После выхода из черепа через овальное отверстие делится на две ветви: переднюю, в которой преобладают двигательные волокна к жевательным мышцам, и заднюю, преимущественно чувствительную. От передней ветви отходит чувствительный щечный нерв. От задней ветви отходят нижний альвеолярный и язычный нервы. Два последних нерва идут близко друг к другу между крыловидными мышцами и внутренней частью нижней челюсти до нижнечелюстного отверстия. Здесь нижнелуночковый нерв входит в соответствующий канал, а находившийся медиально и впереди него язычный нерв далее идет над челюстно-подъязычной мышцей. Вход в нижнечелюстное отверстие ограничен выступающим спереди и снизу язычком.

**Показания.** Внутриротовая хирургия и консервативное лечение зубов нижней челюсти. Из-за перекрестной иннервации анестезия в области медиального резца может быть неполной. При блокировании язычного нерва выполняют оперативные вмешательства на латеральном крае языка.

**Техника.** Внутриротовой способ. Рот максимально открыт. Указательным пальцем левой руки прощупывают вначале передний край ветви нижней челюсти, а далее располагающийся медиально щечный гребень, называемый также внутренней косою линией. Здесь, на высоте 1 см от жевательной поверхности нижних коренных зу-

Рис. 16. Внутриворотная техника анестезии нижнего альвеолярного нерва (схема). Положение иглы в начале (1) и в конце (2) анестезии.

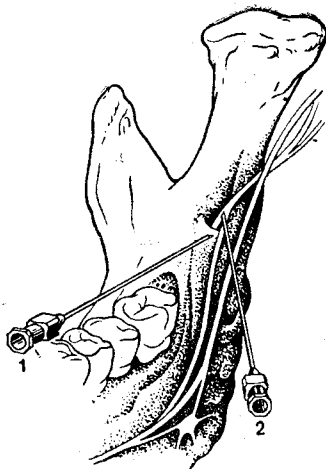
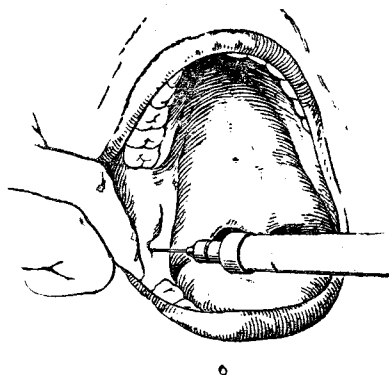
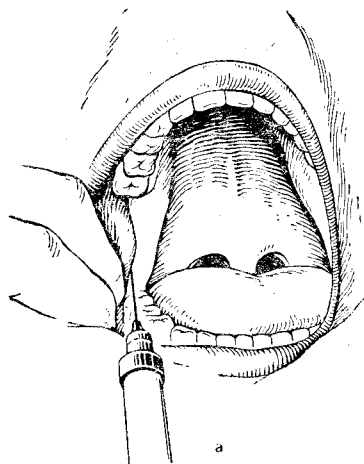


Рис. 17. Внутриворотная техника анестезии нижнего альвеолярного нерва. а — начало анестезии; б — отведение шприца в процессе анестезии к противоположному углу рта.



бов, и находится место вкола иглы. Используют иглу марки 0640 или 0750. Иглу, насаженную плотно на шприц, продвигают параллельно телу нижней челюсти (вплотную к кости по внутренней поверхности ветви нижней челюсти). После ее углубления на 3—4 мм дальнейшее продвижение сопровождают медленным отведением шприца в противоположную сторону (рис. 16) до нижних малых коренных зубов (рис. 17), в случае их отсутствия — до угла рта. Если этого не сделать, то конец иглы будет располагаться

медиальнее входа в нижнечелюстной канал в плотных тканях, затрудняющих распространение раствора анестетика. Если своевременно выполнить указанную рекомендацию и продолжать продвижение иглы по кости, то на расстоянии около 2 см от места вкола ее конец достигнет точно входа в канал нижней челюсти. Здесь нижнелуночковый нерв окутан небольшим количеством рыхлой клетчатки (крыловидно-нижнечелюстное пространство). Установив иглу в правильном положении, вводят 2 мл 2% раствора ксикаина, тримекаина или 4—5 мл новокаина с адреналином или без него.

Внутренняя сторона нижней челюсти (слизистая оболочка и надкостница) иннервируется язычным нервом, который блокируется инъекцией 1 мл раствора анестетика при извлечении иглы на половину (примерно 1 см) глубины вкола.

Наружная часть слизистой оболочки нижней челюсти на участке от середины второго малого коренного зуба до середины второго большого коренного зуба частично иннервируется веточками щечного нерва. Последние исключаются либо инфильтрированием слизистой оболочки десны 0,5 мл раствора анестетика, либо блокадой щечного нерва. Для этого иглу вкалывают в слизистую оболочку щеки на глубину 1 см впереди переднего края венечного отростка на высоте жевательной поверхности верхних больших коренных зубов. Раствор анестетика объемом 1 мл вводят медленно одновременно с извлечением иглы (глубина залегания нерва и его ветвей от 5 до 10 мм).

**Осложнения.** При переводе шприца в противоположную сторону глубоко введенная игла (1,5—2 см) может сломаться.

### **Нижнечелюстная проводниковая анестезия**

Для ее проведения предложены четыре метода: позади-челюстной, подчелюстной, впередичелюстной и подскуловой. В СССР наибольшее распространение получил подчелюстной метод, пропагандировавший С. Н. Вайсблатом (1962), за рубежом более распространена при внеротовом подходе усовершенствованная подскуловая блокада нижнечелюстного нерва [Wahlin A., 1979].

**Анатомия.** Нижнечелюстной нерв после выхода из овального отверстия идет вдоль подвисочной ямки впереди и медиальнее мозговой артерии, прикрытой жевательной и латеральной крыловидной мышцами.

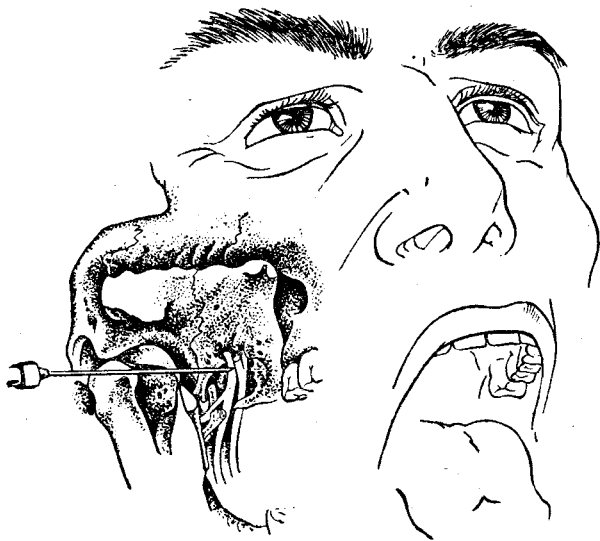


Рис. 18. Внеротовая техника анестезии нижнего альвеолярного нерва.

**Показания.** Зубные и хирургические операции в области иннервации нижнечелюстного нерва, включая луночковый край, слизистую оболочку и надкостницу с обеих сторон, передние две трети языка и нижнюю часть щеки. При более обширных вмешательствах предпочтение отдается общему обезболиванию.

**Техника.** Внеротовой способ. Под скуловой дугой прощупывается головка сочленового отростка. Иглу вводят под прямым углом к коже непосредственно кпереди головки нижней челюсти при максимально открытом рте (рис. 18). Используют иглу диаметром 0,6—0,8 мм и длиной 4—5 см. Нерв обнаруживают, руководствуясь наступлением парестезии в области челюсти и языка на глубине 2—3 см. Он находится на 1—1,5 см впереди овального отверстия. Вводят 3—4 мл 1—2% раствора ксикаина или тримекаина с добавлением адреналина.

**Осложнения.** Возможна гематома. Лечение симптоматическое.

### Анестезия подбородочного нерва

**Анатомия.** Подбородочный нерв является конечной ветвью нижнечелюстного нерва, выходит из канала нижней челюсти через подбородочное отверстие, которое рас-

положено на уровне второго малого коренного зуба. Своими ветвями иннервирует кожу и слизистую оболочку нижней губы, кожу подбородка, слизистую оболочку десны с губной стороны от центрального резца до второго малого коренного зуба.

**Показания.** Лечение резцов, клыка и первого малого коренного зуба на нижней челюсти. Однако их удаление может быть проведено только с дополнительной анестезией язычного нерва, что достигается введением небольшого количества раствора местного анестетика с внутренней стороны десны непосредственно за пораженным зубом. Анестезия подбородочного нерва показана также при оперативном вмешательстве на нижней губе.

**Техника.** Подбородочное отверстие расположено в вертикальной плоскости между первым и вторым малыми коренными зубами, в горизонтальной — на середине между нижним и луночковым краями нижней челюсти. Оно открывается спереди назад и вверх. Это необходимо учитывать, поскольку, если не ввести раствор местного анестетика в подбородочный канал, не будет анестезирован резцовый нерв. Все это заставляет придавать игле направление сверху, сзади и снаружи вниз, вперед и внутрь (рис. 19).

**Внутриротовой способ.** Врач стоит со стороны головы больного. При закрытом рте нижнюю губу и щеку с помощью большого и указательного пальцев левой руки отодвигают как можно дальше от нижней челюсти. Кончик указательного пальца находится в области предполагаемого расположения подбородочного отверстия. Иглу вкалывают в переходную складку в области нижнего первого большого коренного зуба и продвигают в направлении сзади, сверху, вниз и вперед. После того как конец иглы достигнет участка кости, лежащего над верхушкой нижнего второго малого коренного зуба, вводят 0,5 мл раствора анестетика и осторожно начинают поиск подбородочного отверстия. Помимо определенного ощущения у анестезирующего при попадании иглой в отверстие, об этом свидетельствует и появление парестезии в нижней губе. В подбородочный канал вводят от 0,5 до 0,8 мл анестезирующего раствора (2% раствор ксикаина или тримекаина).

**Внеротовой способ.** Иглу вкалывают в области щеки примерно на 1 см выше и латеральнее подбородочного отверстия (рис. 20). Желательно предварительное образование «лимонной корки». Далее под контролем указательного пальца иглу подводят к месту выхода подборо-



Рис. 19. Направление иглы при введении в подбородочный канал.

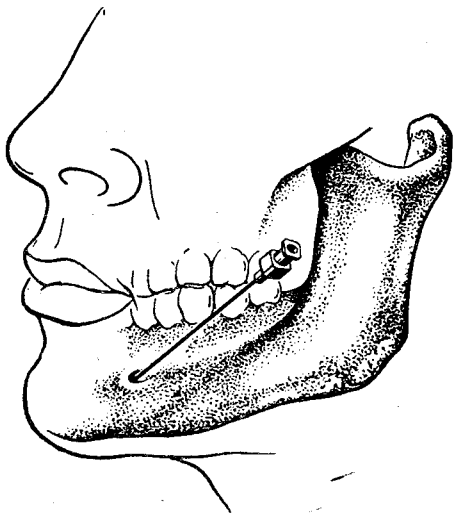
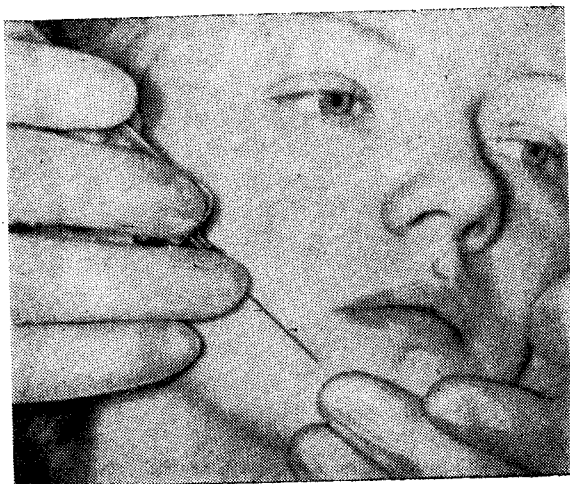


Рис. 20. Чрескожная техника анестезии подбородочного нерва.



дочного нерва. Все остальное делают так же, как при внутривеном способе анестезии. В зависимости от показаний подбородочный нерв может быть блокирован как с одной, так и с обеих сторон.

## ПРОВОДНИКОВАЯ АНЕСТЕЗИЯ ПРИ ВНУТРИГЛАЗНЫХ ОПЕРАЦИЯХ

Проводниковая анестезия является основным методом обезболивания во внутриглазной хирургии. Ретробульбарная анестезия — это обезболивание выбора.

### Парез века

**Показания.** Профилактика блефароспазма при оперативных вмешательствах на глазе.

Акинезии век достигают отключением круговой мышцы глаза. Последняя иннервируется лицевым нервом. Для блокады его височно-лицевой ветви предложены три способа: Ван-Линта, Обриена и Аткинсона (рис. 21). При первом методе иглу вводят под прямым углом к коже у нижнелатерального угла глазницы. После того как конец иглы коснется края кости, вводят 1 мл 2% раствора ксикаина, тримекaina или, в крайнем случае новокаина. К раствору

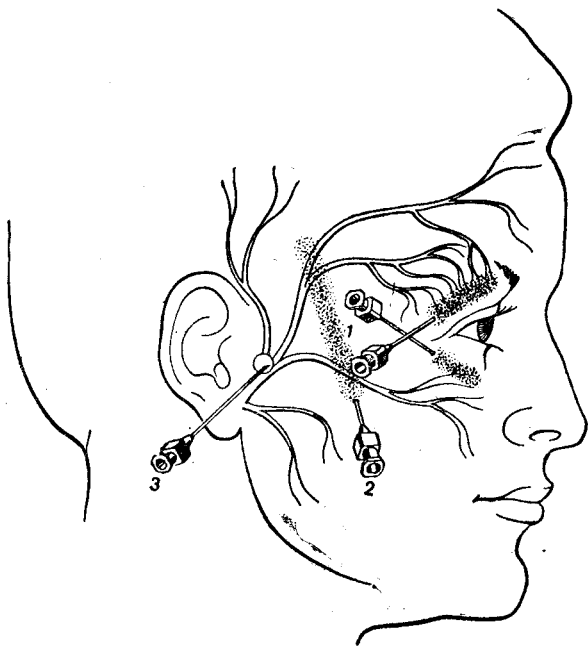


Рис. 21. Методы анестезии века.

1 — по Ван-Линту; 2 — по Обриену; 3 — по Аткинсону,

анестетика добавляют раствор адреналина стандартной концентрации. Затем иглу подтягивают и направляют вдоль нижнего края орбиты. Продвижение иглы сопровождается инъекированием 2 мл того же раствора анестетика. Затем иглу подтягивают, устанавливая в первоначальном положении, и направляют вдоль боковой границы орбиты. По мере ее продвижения также инъекируют 2 мл раствора анестетика.

При втором способе височно-лицевую ветвь блокируют у места разделения лицевого нерва после выхода его из околоушной железы. При открывании и закрывании рта пальпацией определяют суставную головку нижней челюсти и делают укол в точку, расположенную на 2—3 мм впереди и ниже последней. Концом иглы касаются кости. При медленном подтягивании иглы под контролем аспирационной пробы вводят 2—3 мл концентрированного (2%) раствора одного из упомянутых выше анестетиков с добавлением адреналина. Для более быстрого распространения анестезирующего раствора место инъекции рекомендуется слегка помассировать. При выключении височно-лицевого нерва по Аткинсону пальпируют нижнедорсальный край скуловой дуги и на нем суставной бугорок. Под ним производят вкол иглы на глубину 4—5 мм и после введения 0,5 мл раствора анестетика направляют ее к надкозелковому бугорку ушной раковины. Продвижение конца иглы предупреждают подкожной инфильтрацией раствором анестетика (3—4 мл 2% раствора тримекаина, ксикаина или новокаина).

**Осложнения и меры профилактики.** Общие для местной анестезии.

### **Ретробульбарная анестезия**

**Анатомия.** Радужная и роговая оболочки — наиболее чувствительные участки глаза. Ресничный ганглий имеет в длину 2 мм, лежит в орбите латеральнее зрительного нерва и медиальнее латеральной прямой мышцы. Сразу за узлом глазная артерия огибает с латеральной стороны зрительный нерв, пересекает его и идет в медиальном направлении. Болевые волокна проходят в коротких ресничных нервах, которые прободают дорсально глазное яблоко и направляются к ресничному телу. От носоресничного нерва к ресничному узлу отходят длинные ресничные нервы. Ресничный узел расположен на расстоянии 1 см от глазного отверстия между зрительным нервом и прямой лате-

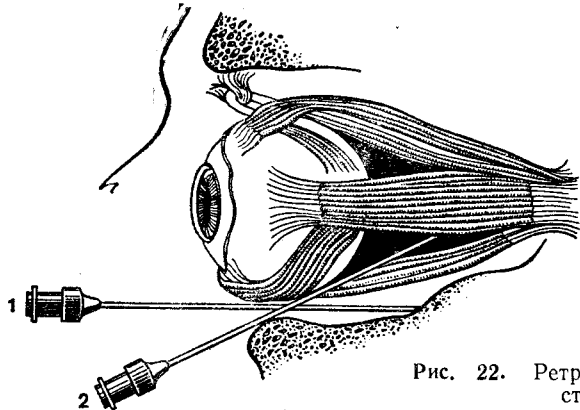


Рис. 22. Ретробульбарная анестезия.

1 — первоначальный вкол иглы; 2 — положение иглы при проведении анестезии.

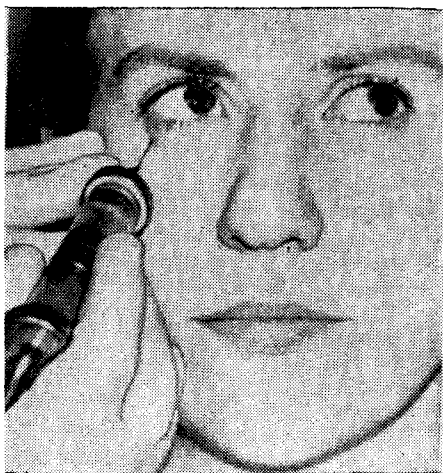

Рис. 23. Чрескожная ретробульбарная анестезия.

ральной мышцей головы. Отдаление от нижнебокового края глазницы составляет от 3,4 до 5,2 см. В целом сенсорная иннервация глаза и век перекрывается и обеспечивается 7 ветвями тройничного нерва, которые одновременно выключаются при ретробульбарной анестезии.

**Техника.** Игла должна быть 3—5 см длины, чтобы достигнуть ресничного узла, но в то же время избежать кровеносных сосудов в вершине орбиты. Ее вводят в нижнее

веко в нижнелатеральном углу орбиты (рис. 22, 23). Во время проведения иглы больной должен смотреть вверх и медиально, что способствует сокращению нижней косой мышцы. Это позволяет игле легче проходить под нее и, поскольку передний отдел глазного яблока движется в противоположную вколу сторону, обеспечивает наилучший доступ к ресничному ганглию. Сразу же после прокола кожи вводят слабый раствор анестетика с целью оттеснения кровеносных сосудов. Направление продвижения иглы — к вершине орбиты, т. е. кзади, внутрь и кверху. Аспирационные пробы обязательны. На подведение конца иглы к месту основной инъекции расходуют 2—3 мл 0,5% раствора новокаина, тримекаина, ксикаина или прилокаина. Анестезию осуществляют 2% раствором тримекаина, ксикаина или прилокаина. Качественная акинезия обеспечивается 4—5 мл раствора анестетика. К оперативному вмешательству приступают через 5 мин после инъекции анестезирующего раствора.

Анестезия сопровождается расширением зрачка, понижением внутриглазного давления, общим или частичным параличом наружных мышц глаза. Ретробульбарная анестезия всегда вызывает небольшой экзофтальм пропорционально объему введенного раствора анестетика. Для большинства внутриглазных операций достаточно 2—3 мл обезболивающего раствора, но для энуклеации и электрокоагуляции его необходимо увеличить до 4—5 мл.

Дополнительное обездвиживание глаза. Часто больной еще способен в определенной степени перемещать глазное яблоко вверх. Если это мешает выполнению некоторых операций, то производят анестезию верхней прямой мышцы. Для этого просят больного смотреть вниз и приподнимают верхнее веко. Через иглу для внутрикожных инъекций, введенную через конъюнктиву во влагалитце глазного яблока у латерального края верхней прямой мышцы (непосредственно за экватором глазного яблока), инъецируют 1 мл 1% раствора тримекаина, ксикаина или прилокаина с добавлением адреналина.

**Осложнения.** Ретробульбарная гематома. Наблюдается редко, в тех случаях когда превышают допустимую (3,5—5 см) глубину вкола. Гематома образуется в течение 5 мин после повреждения сосуда. Накладывают давящую повязку. Операцию отсрочивают до исчезновения экзофтальма.

## ПРОВОДНИКОВОЕ ОБЕЗБОЛИВАНИЕ ПРИ ОПЕРАЦИЯХ НА УХЕ

**Анатомия.** Значительная часть ушной раковины иннервируется большим ушным нервом. Он является ветвью шейного сплетения и выходит в подкожную жировую клетчатку позади грудиноключично-сосцевидной мышцы на границе верхней и средней трети, откуда идет вверх к раковине. Здесь он иннервирует всю ее медиальную сторону задней ветвью, а нижнюю латеральную — передней ветвью. Передневерхняя часть и вогнутая поверхность латеральной стороны ушной раковины, передняя стенка наружного слухового прохода и наружная поверхность барабанной перепонки иннервируются ушно-височным нервом (ветвь нижнечелюстного нерва), который идет кверху непосредственно впереди наружного слухового канала. Собственно раковину уха иннервирует ушная ветвь блуждающего нерва, которая появляется из-за барабанно-сосцевидной щели непосредственно перед сосцевидным отростком прямо за наружным слуховым проходом. Последний иннервируется частично ушно-височным нервом и частично ушными ветвями блуждающего нерва. Первый дает дальнюю ветвь к наружному слуховому проходу, которая располагается между его костной и хрящевыми частями. Затем он иннервирует кожу верхней, передней и нижней поверхности слухового канала вдоль барабанной перепонки. Слуховая ветвь блуждающего нерва иннервирует кожу нижней и задней стенки слухового канала.

Слизистая оболочка барабанной полости ячейки сосцевидного отростка, внутренняя поверхность барабанной перепонки иннервируются барабанным нервом, отходящим от нижнего ганглия языкоглоточного нерва. Барабанный нерв проникает в полость через барабанный канал в каменистой части височной кости.

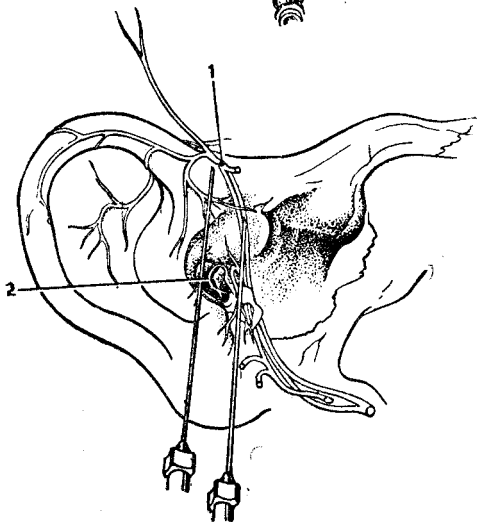
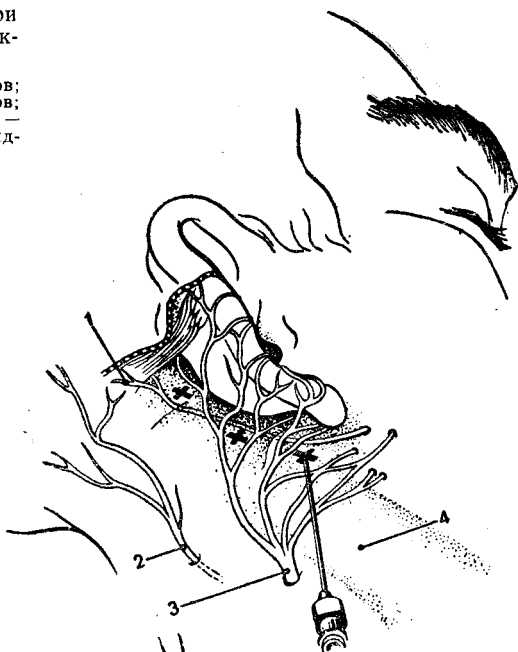
### Радикальная мастоидэктомия

**Показания.** Проводниковое обезболивание при радикальной мастоидэктомии применяется у контактных больных с уравновешенной психикой в возрасте старше 15 лет и при наличии противопоказаний к общему обезболиванию.

**Техника.** Задняя ветвь большого ушного нерва блокируется инъекцией 2 мл раствора анестетика позади ушной раковины над сосцевидным отростком (рис. 24), передняя — введением такого же количества раствора ане-

**Рис. 24.** Анестезия при радикальной мастоидэктомии.

1 — задний ушной нерв;  
2 — малый затылочный нерв;  
3 — большой ушной; 4 —  
грудиноключично-сосцевидная мышца.



**Рис. 25.** Анестезия при тимпанотомии.

1 — ушно-височный нерв;  
2 — поверхностные височные ветви ушно-височного нерва.

стетика по передней части сосцевидного отростка надкостно и инъекированием также 2 мл в кожу дна ушного канала. Ушно-височный нерв обезболивают введением 2 мл раствора между костной и хрящевой частями передней

стенки наружного слухового прохода (височная ветвь), а частично инфильтрацией кожи и надкостницы от входа в слуховой проход к верхней борозде между ушной раковиной и височной областью головы.

Для обезболивания слизистой оболочки барабанной полости прибегают к поверхностной анестезии.

**Дозы:** 2—3 мл 1% раствора ксикаина или прилокаина или 1,5% раствора тримекаина с добавлением адреналина на каждую инъекцию (всего до 15 мл). Для терминальной анестезии используют 4—5 капель 1% раствора ксикаина, которым проводят проводниковое обезболивание, или 1% раствора пиромекаина.

### Тимпанотомия

**Показания.** Вмешательства по поводу атеросклероза в связи с необходимостью сохранения при их производстве восприятия звука. Если тимпанотомию выполняют по другим причинам или у неконтактного больного, то можно назначить общее обезболивание. Если во время операции больной жалуется на тошноту, ему можно ввести внутривенно 5 мг седуксена (1 мл официального раствора), дроперидол из расчета 0,1 мг/кг или ксикаин в дозе 1 мг/кг.

**Техника.** Ушно-височный нерв анестезируют (рис. 25) введением 2—3 мл раствора анестетика между костной и хрящевой частями передней стенки наружного слухового прохода, а также инфильтрацией 2—3 мл раствора кожи и надкостницы от входа в слуховой проход в направлении к верхней борозде между ушной раковиной и височной областью головы. При сужении ушного канала или необходимости субдурального вмешательства необходимо провести обезболивание, как при радикальной мастоидэктомии.

**Дозы:** 5—6 мл 2% раствора ксикаина или тримекаина с адреналином.

### АНЕСТЕЗИЯ ШЕЙНОГО СПЛЕТЕНИЯ

**Анатомия.** Область иннервации шейных нервов (С<sub>II</sub>—С<sub>IV</sub>), участвующих в образовании соответствующего сплетения, включает в себя заднюю часть головы, затылок, шею и верхнюю область груди до II ребра, надплечье. Каждый спинальный нерв после выхода из межпозвоноч-

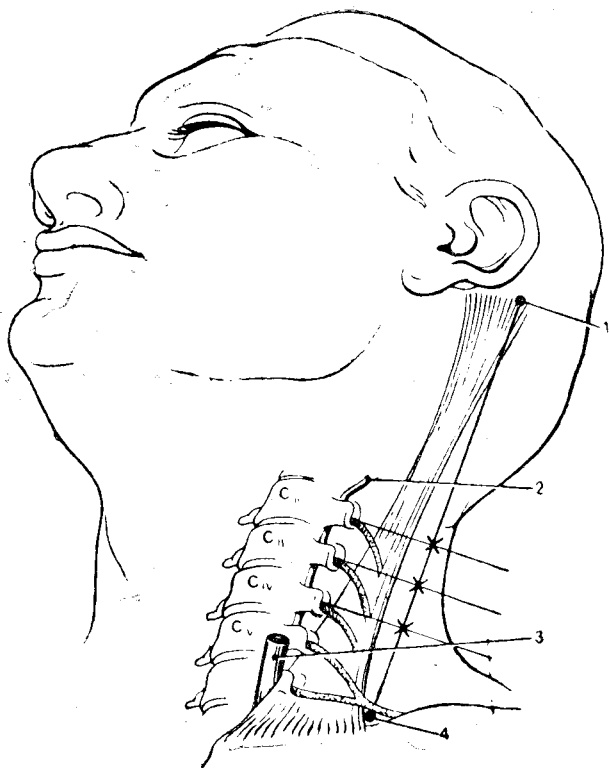


ного отверстия разделяется на заднюю и переднюю ветви. Направление межпозвоночных каналов в шейном отделе горизонтальное. Проходя в нем, шейные нервы сзади перекрещиваются с позвоночной артерией, по отношению к которой они выходят из межпозвоночного отверстия латерально. Первый шейный нерв ( $C_1$ ) — двигательный. Передние ветви 2—4-го шейных нервов соединяются в сплетение непосредственно латеральнее поперечных отростков. Сплетение может быть заблокировано боковым или задним доступом. Последний метод применяют редко.

**Показания.** Операции на щитовидной железе, неглубокие вмешательства в зоне иннервации сплетения, с лечебно-диагностической целью при шейном остеохондрозе.

**Техника.** В положении больного лежа на спине голову поворачивают в противоположную сторону и запрокидывают назад (рис. 26). Для удобства выполнения этих приемов под надплечья и нижний шейный отдел подкладывают небольшую подушку. Определяют наиболее выступающую сзади часть сосцевидного отростка. Далее на уровне щитовидного хряща позади грудиноключично-сосцевидной мышцы легко находят поперечный отросток  $C_{VI}$  — сонный бугорок. Между этими двумя точками проводят прямую линию. Поперечный отросток II шейного позвонка обычно пальпируют на 1,5 см каудальнее сосцевидного отростка и на 0,75 см дорсальнее проведенной линии. Затем отмечают поперечные отростки  $C_{III}$ — $C_V$ , которые прощупывают на расстоянии примерно 1,5 см один от другого. Тонкую иглу длиной 5 см (марка 0650 или 0750) вводят перпендикулярно коже и под контролем пальца направляют к поперечному отростку. Для уменьшения риска вхождения иглы в межпозвоночное отверстие и дальнейшего продвижения ее в межпозвоночном канале с перфорированием твердой мозговой оболочки и субарахноидальным введением раствора местного анестетика игле придают небольшую каудальную девиацию. Расстояние от кожи до поперечного отростка 1,5—3 см. Для получения хорошей анестезии желателен ввод раствора анестетика только после получения парестезии. Для блокады каждого нерва вводят 3 мл 0,5—1% раствора ксикаина или 1% раствора тримекаина с адреналином. Если парестезию получить не удастся, то при контакте иглы с поперечным отростком инъецируют 7 мл обезболивающего раствора и еще 3 мл в начале ее извлечения.

Для дополнительной гарантии хирургической анестезии на передней поверхности шеи может быть заблокировано по-



**Рис. 26.** Проводниковая анестезия глубокого шейного сплетения.  
 1 — сосцевидный отросток; 2 — позвоночная артерия; 3 — сонная артерия; 4 — латеральный край грудиноключично-сосцевидной мышцы в месте прикрепления к ключице, X — места введения игл.

верхностное шейное сплетение. Место выхода его основных ветвей — середина заднего края грудиноключично-сосцевидной мышцы. В этом месте иглу вкалывают под поверхностную фасцию шеи. Из этой точки производят инфильтрацию по краю мышцы на 2 см краниально и такое же расстояние каудально. Проведение только такой анестезии не обеспечивает выключения чувствительности глубоких отделов шеи.

**Осложнения.** Блокада звездчатого узла (синдром Горнера), выключение диафрагмального нерва, легкое повреждение или анестезия черепных нервов не представляют опасности. Внутрисосудистое или субарахноидальное введение раствора анестетика требует специальных мероприятий.

# ПРОВОДНИКОВОЕ ОБЕЗБОЛИВАНИЕ ПРИ ОПЕРАЦИЯХ НА ВЕРХНЕЙ КОНЕЧНОСТИ

## АНЕСТЕЗИЯ ПЛЕЧЕВОГО СПЛЕТЕНИЯ

### Надключичная анестезия

**Анатомия.** Плечевое сплетение образовано передними ветвями 5—8-го шейных и 1-го грудного нервов. По выходе из межпозвоночных отверстий в межлестничном промежутке эти ветви объединяются в три ствола: верхний, средний и нижний. Последние между ключицей и I ребром направляются в подкрыльцовую область. Стволы сплетения на I ребре полностью или, реже (7,7%), частично располагаются латеральнее подключичной артерии (рис. 27). Проекция сплетения на ключицу переменна: оно может располагаться на 0,7 см латеральнее или на 2,2 см медиальнее ее середины. Внутри фасциального влагалища, окутывающего сплетение, имеются соединительнотканые перемычки с отверстиями по месту анастомозов между нервными стволами. Экспериментально доказано, что для хорошего омывания последних необходимо введение 40—50 мл раствора из одного укола либо 30—40 мл из нескольких (по крайней мере двух). Такие объемы раствора, инъецированные в фасциальное влагалище, могут достигать позвоночника, где анестетик контактирует с диафрагмальным нервом и симпатическими ганглиями.

**Показания.** Операции на плече, предплечье и кисти.

**Противопоказания.** Двусторонняя надключичная блокада плечевого сплетения не должна проводиться из-за опасности двустороннего пневмоторакса. Относительным противопоказанием к анестезии надключичным методом является детский возраст, когда предпочтение отдается подмышечному доступу.

**Техника.** Положение больного на спине. Под голову и лопатки помещают подушку, моделированную соответственно шейному лордозу (рис. 28). Цель такой укладки — максимальное расслабление мускулатуры шеи для прощупывания I ребра и подключичной артерии. Латерально и в непосредственной близости от нее на 1 см выше заднемедиального края ключицы производят укол в направлении I ребра (под углом примерно 80° к коже). Признаком правильного введения иглы служат ее колебания синхронно пульсу. После прокола фасциального влагалища сплетения (ощущение провала иглы, щелчка) перемещать иглу следует очень осторожно. При достижении парестезии — не-

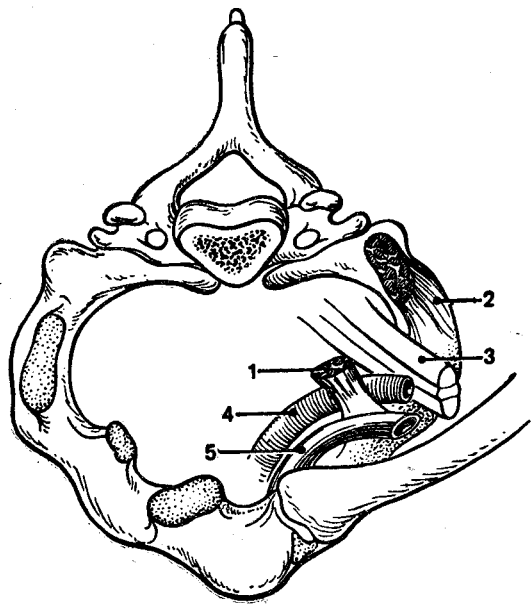


Рис. 27. Анатомические предпосылки для проведения надключичной анестезии.

1 — передняя лестничная мышца; 2 — средняя лестничная мышца; 3 — плечевое сплетение; 4 — подключичная артерия; 5 — подключичная вена.

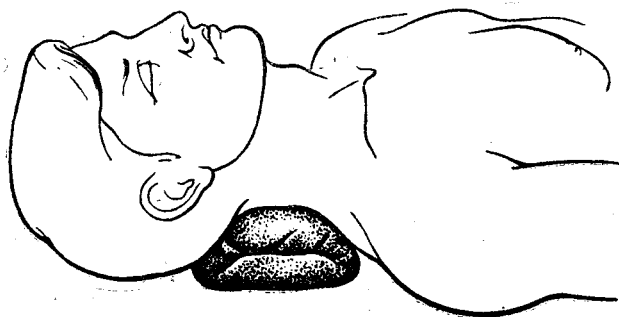
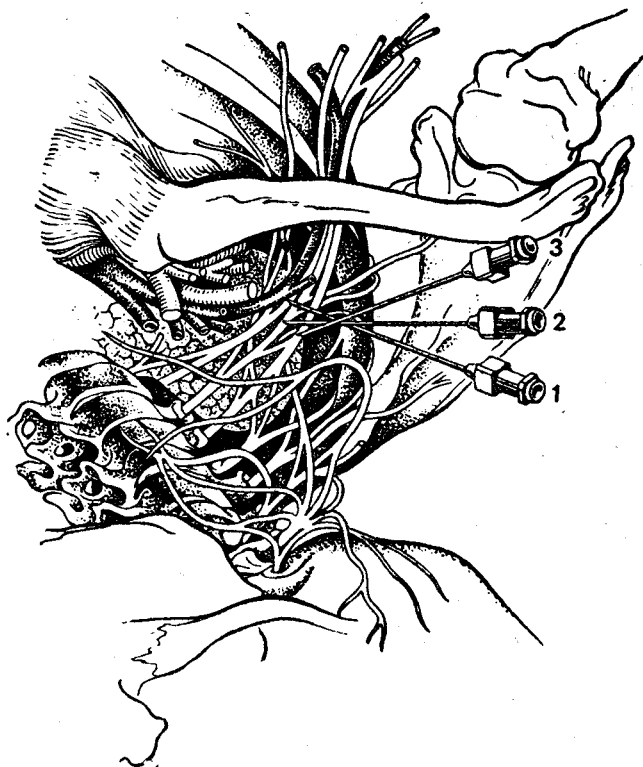


Рис. 28. Положение больного при надключичной анестезии плечевого сплетения.

ременного условия успеха проводникового обезболивания — инъецируют 20 мл раствора анестетика. В случае, если парестезия не возникает, иглу подтягивают, а затем вводят на 1—2 мм латеральнее и кзади от первоначально-



**Рис. 29.** Техника надключичной анестезии плечевого сплетения из одного наружного вкола.

1, 2, 3 — положения иглы в процессе анестезии.

го вкола по проекции I ребра. Раствор анестетика инъецируют только после наступления парестезии.

Для суждения о местоположении конца иглы может иметь значение ощущение больного: боль в мизинце (игла находится в медиальной части сплетения) или в большом пальце (достигнута латеральная часть сплетения). Целесообразно еще раз подчеркнуть, что введение всего количества анестетика (30—40 мл) в параневральное пространство необходимо осуществлять из двух-трех точек. Для этого иглу подтягивают до тех пор, пока ее конец не достигнет подкожной жировой клетчатки, а затем поступают так, как изображено на рис. 29, или средним и указатель-

ным пальцами левой руки шприц вместе с иглой смещают латерально и кзади (может быть, вперед и медиально) на 0,3—0,5 см, после чего иглу вводят в направлении I ребра. Если выполнение блокады слишком затягивается, то прикосновение иглы к сплетению может остаться незамеченным больным вследствие наступления частичной анестезии после первой инъекции. Прокол подключичной артерии свидетельствует о том, что игла была введена слишком медиально; сплетение нужно искать в латеральном направлении. Кашель во время поисков парестезии может указывать на прокол плевры, поэтому необходим постоянный контакт иглы с I ребром.

При низком артериальном давлении, когда не удастся прощупать пульсацию подключичной артерии, место для вкола иглы выбирают на 1,5 см латеральнее бокового края длинноключично-сосцевидной мышцы.

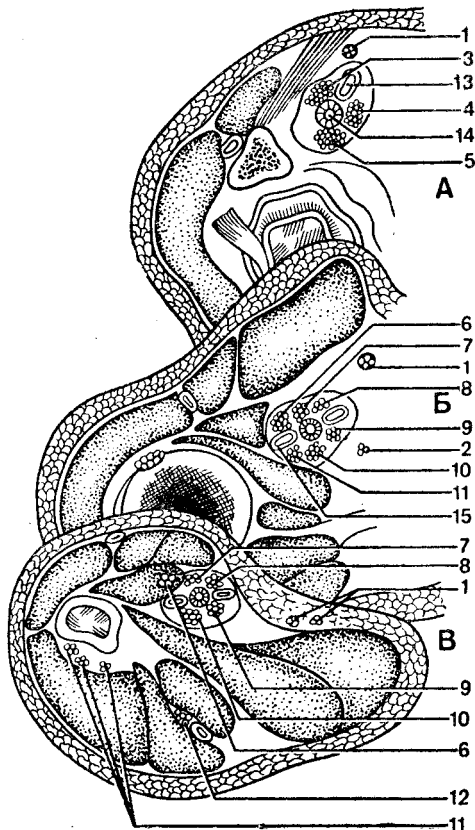
Для анестезии желательнее пользоваться тонкими иглами (марка 0560) и шприцами небольшой емкости (5 мл), что облегчает инъекцию раствора.

Дозы: 30—40 мл 1% раствора ксикаина или прилокаина либо 1,5% тримекаина с адреналином. Дифференциальный блок можно получить путем введения 40—50 мл 0,5% раствора ксикаина или прилокаина либо 0,75% раствора тримекаина с адреналином.

### Подмышечная анестезия

**Анатомия.** В 37,9% случаев кожно-мышечный нерв отходит от наружного ствола плечевого сплетения на уровне или выше нижнего края малой грудной мышцы, а подкрыльцовый нерв всегда ответвляется от заднего пучка на уровне верхнего края малой грудной мышцы или выше. На этом же уровне от заднего пучка отделяется внутренний кожный нерв плеча.

По отношению к подмышечной артерии на высоте суставной щели плечевого сустава плечевое сплетение располагается в виде трех стволов: медиального, латерального и дорсального (рис. 30, А). На уровне головки плечевой кости оно представлено длинными ветвями, располагающимися кпереди (срединный и кожно-мышечный нервы, а также медиальный кожный нерв предплечья) и кзади (локтевой, лучевой и подмышечный нервы) от сосуда (рис. 30, Б). Вне фасциального влагалища медиально от артерии на этом уровне находится внутренний кожный нерв плеча. Такое положение сохраняется до уровня ана-



**Рис. 30.** Анатомические предпосылки для подмышечной анестезии плечевого сплетения.

А — разрез на уровне суставной впадины; Б — разрез на уровне головки плечевой кости; В — разрез на уровне хирургической шейки плеча.  
 1 — межреберно-плечевой нерв; 2 — медиальный подкожный нерв плеча; 3 — боковой пучок плечевого сплетения; 4 — медиальный пучок плечевого сплетения; 5 — задний пучок плечевого сплетения; 6 — кожно-мышечный нерв; 7 — срединный нерв; 8 — медиальный кожный нерв предплечья; 9 — локтевой нерв; 10 — лучевой нерв; 11 — подкрыльцовый нерв; 12 — боковой кожный нерв плеча; 13 — подмышечная вена; 14 — подмышечная артерия; 15 — плечевая вена.

томической шейки плеча при отведении конечности, где из фасциального ложа выходят подмышечный и кожно-мышечный нервы. Расположение срединного нерва, медиального кожного нерва предплечья, лучевого и локтевого нервов вокруг артерии не носит определенной закономерности, хотя первые два имеют тенденцию располагаться

кпереди от нее, а вторые два — кзади. Внутри фасциального влагалища имеются пленочные отростки, представляющие собой некоторое препятствие для распространения раствора. Введение последнего в фасциальное ложе из двух точек значительно улучшает равномерность омывания нервных стволов.

Эксперименты с введением в фасциальное влагалище подмышечной области различных объемов красителя и рентгеноконтрастного вещества показали, что 40—50 мл раствора являются минимальным объемом, обеспечивающим их распространение в проксимальном направлении до уровня I ребра, т. е. гарантирующим омывание кожно-мышечного и подкрыльцового нервов, а также внутреннего кожного нерва плеча. При наложении жгута в области дельтовидной бугристости количество инъецируемого раствора, достигающего уровня ключицы, может быть уменьшено почти на одну треть.

**Показания.** Все вмешательства на верхней конечности, начиная со средней трети плеча, особенно у амбулаторных больных. Подмышечная анестезия дает хорошие результаты при вправлении переломов у детей. Единственный укол в подмышечной области является для них несомненно меньшей травмой, чем общее обезболивание в большинстве случаев «на полный желудок».

**Техника.** Положение больного на спине с отведенной в плечевом суставе под прямым углом и ротированной кнаружи конечностью (рис. 31). На уровне прикрепления к плечевой кости большой грудной мышцы и широкой мышцы спины накладывают жгут по Эриксону. Точку вкола иглы определяют в подмышечной впадине по месту пульсации подмышечной артерии, непосредственно над головкой плечевой кости. Здесь сплетение располагается поверхностно. Недостаточная оценка этого факта и последующее глубокое введение раствора анестетика — наиболее частая причина неудач при данном виде обезболивания. Тонкую короткую иглу (марка 0525) вводят перпендикулярно оси плечевой кости (рис. 32). Признаками прокола иглой фасциального влагалища служат щелчок и «проваливание» иглы. Необходимо получить парестезию. Иглой манипулируют из одного кожного прокола. После аспирационной пробы анестезирующий раствор объемом не менее 35—40 мл вводят впереди и сзади аксиллярной артерии. Жгут снимают через 5—8 мин после введения анестезирующего раствора.

Огромным преимуществом подмышечного доступа явля-



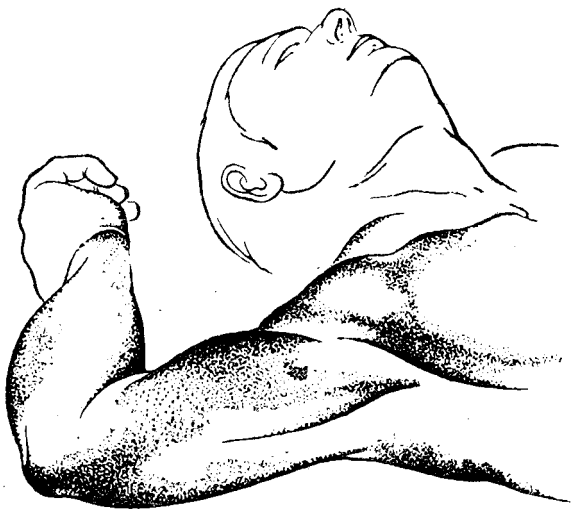


Рис. 31. Положение верхней конечности для проведения подмышечной анестезии плечевого сплетения.

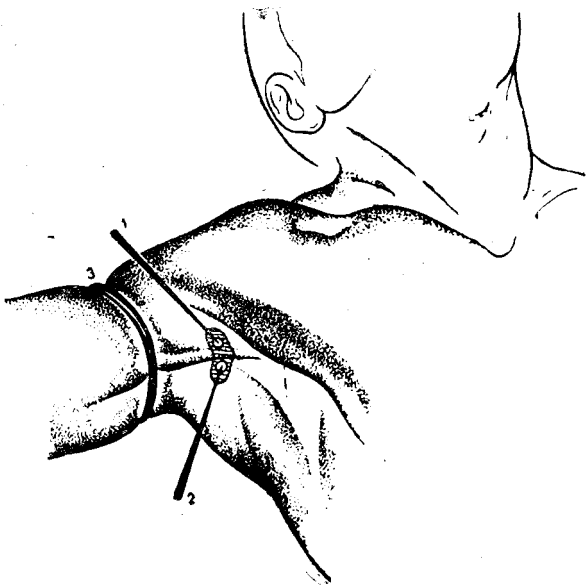


Рис. 32. Подмышечная анестезия плечевого сплетения. 1, 2 — положения иглы; 3 — жгут на уровне дельтовидной бугристости.

ется отсутствие опасности развития пневмоторакса, что делает его наиболее подходящим для использования в амбулаторной практике. Длительность анестезии можно увеличить, если через катетер, введенный перидурально в фасциальный нервно-сосудистый футляр, повторно ввести раствор анестетика.

**Дозы:** 1% раствор ксикаина, прилокаина или 1,5% раствор тримекаина до 40 мл с адреналином.

Подросткам (масса тела 40—60 кг): те же растворы в объеме до 30 мл.

Детям: а) 8—12 лет при массе тела 25—35 кг 1% раствор ксикаина или прилокаина в объеме 15—20 мл с адреналином; б) 4—7 лет с массой тела 19—25 кг 1% раствор прилокаина в объеме 10—15 мл с адреналином; в) 1—3 года с массой тела 8—18 кг 0,5—1% раствор прилокаина в объеме 6—9 мл без адреналина. При проведении обезболивания у детей от 1 года до 7 лет в отсутствие прилокаина допустимо заменять его ксикаином или в крайнем случае тримекаином в 0,5% концентрации.

**О с л о ж н е н и я.** Проколы сосудов.

### **Выбор метода анестезии плечевого сплетения**

Подмышечный метод анестезии показан преимущественно при выраженной легочной недостаточности; если затруднен контакт с больным для выяснения признаков парестезии; на догоспитальном этапе.

Надключичный метод анестезии плечевого сплетения используется преимущественно: 1) при оперативных вмешательствах в верхней трети плеча, в области плечевого сустава и плечевого пояса; 2) если нельзя отвести верхнюю конечность в плечевом суставе; 3) если необходимо выключение шейных узлов симпатического ствола, а анестезиолог не владеет их блокадой.

При вмешательствах на внутренней поверхности плеча верхней и средней трети необходимо добавочно блокировать межреберно-плечевой нерв. Это достигается подкожным поперечным введением раствора анестетика от внутреннего края трехглавой мышцы плеча до медиального края двуглавой мышцы в подмышечной впадине.

### **АНЕСТЕЗИЯ НАДЛОПАТОЧНОГО НЕРВА**

**Анатомия.** Надлопаточный нерв (C<sub>IV</sub>—C<sub>VI</sub>) проходит через лопаточную вырезку в надостную ямку, где он делится на две основные ветви, одна из которых иннервирует

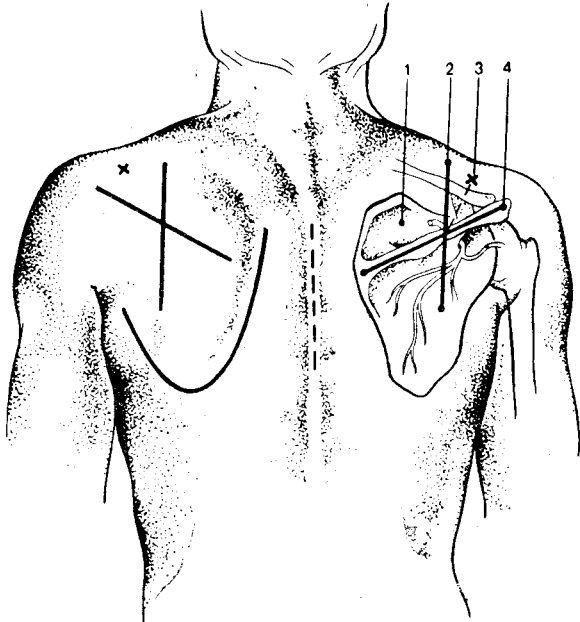


Рис. 33. Анестезия надлопаточного нерва.

1 — лопатка; 2 — линия, проходящая через середину ости лопатки, параллельная остистым отросткам позвонков; 3 — место вкола иглы; 4 — линия ости лопатки.

ет надостную мышцу, а другая, огибая шейку лопатки, оказывается в подостной ямке и иннервирует подостную мышцу. Надлопаточный нерв дает также чувствительные ветви к плечевому суставу и окружающим его образованиям.

**Показания.** Диагностика и лечение болей в плечевом суставе и прилегающих участках. Вспомогательное обезболивание при задней артротомии, выполняемой под инфльтрационной анестезией.

**Техника.** Параллельно линии остистых отростков (рис. 33) через предварительно обозначенную лопаточную кость посередине между акромиальным отростком и внутренним краем лопатки проводят вертикаль. Место вкола находится на биссектрисе верхненаружного квадранта на расстоянии 2,5 см от места пересечения упомянутых линий. Создают «лимонную корку». Тонкую иглу длиной примерно 5 см вводят перпендикулярно фронтальной плоскости до соприкосновения с лопаткой, предваряя ее продвижение введением небольших порций раствора анестетика. За-

тем путем перемещения кончика иглы нащупывают вырезку лопатки, где и вводят 3—5 мл 1% раствора ксикаина или прилокаина либо 1,5% раствора тримекаина при добавочном продвижении иглы на 0,5—1 см. Однако следует помнить, что даже очень тучным больным иглу нельзя вводить в целом глубже чем на 6 см. Для полного обезболивания плечевого сустава необходима дополнительная внутрисуставная инъекция нескольких миллиметров раствора анестетика (ксикаин).

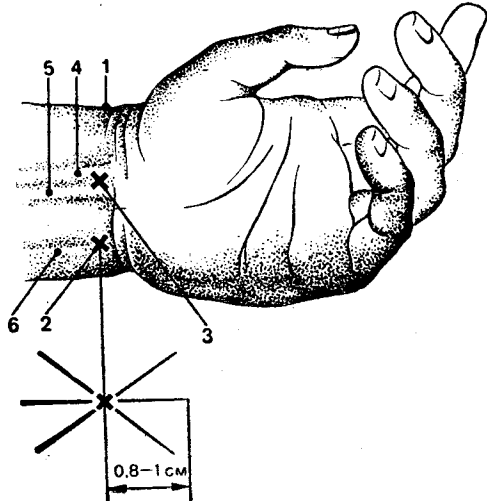
## АНЕСТЕЗИЯ В ОБЛАСТИ ЛУЧЕЗАПЯСТНОГО СУСТАВА

**Анатомия.** Срединный нерв выходит на переднюю область лучезапястного сустава из-под поверхностного сгибателя пальцев на 4—5 см выше дистальной кожной складки запястья. Здесь он располагается в промежутке между сухожилиями длинной ладонной мышцы и лучевого сгибателя кисти или под ними. Длинная ладонная мышца отсутствует у 16% людей.

В нижней трети предплечья локтевой нерв располагается латеральнее сухожилия локтевого сгибателя кисти и медиальнее локтевой артерии. На 1—2 см выше проксимальной складки запястья нерв делится на две ветви — дорсальную и волярную. Первая, полностью чувствительная, под сухожилием локтевого сгибателя кисти достигает дорсальной локтевой части последней. Вторая, смешанная, идет также вдоль вышеуказанного сухожилия до гороховидной кости, где на ее радиальной стороне подразделяется на поверхностную и глубокую ветви. Поверхностная ветвь, полностью чувствительная, иннервирует область гипотенара, мизинец и локтевую сторону безымянного пальца.

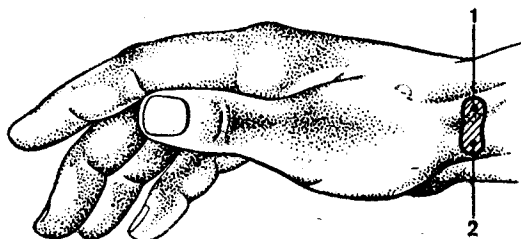
Поверхностная ветвь лучевого нерва в нижней трети предплечья проходит между сухожилиями лучевого разгибателя кисти и плечелучевой мышцы. Место выхода нерва из щели между сухожилиями находится на 3—4 см выше проксимальной складки запястья. Нерв направляется дистально и кзади, пересекая длинный абдуктор большого пальца и его короткий разгибатель. Здесь он делится на несколько ветвей, которые иннервируют лучевую сторону тыла кисти. Локтевой, лучевой и срединный нервы часто анастомозируют между собой как в области предплечья, лучезапястного сустава, так и кисти.

**Техника.** Место вкола иглы для блокады срединно-



**Рис. 34.** Блокада срединного и локтевого нервов в области лучезапястного сустава.

1 — проксимальная складка запястья; 2 — место вкола для блокады локтевого нерва; 3 — место вкола для блокады срединного нерва; 4 — сухожилие лучевого сгибателя кисти; 5 — сухожилие длинной ладонной мышцы; 6 — сухожилие локтевого сгибателя кисти.



**Рис. 35.** Блокада поверхностной ветви лучевого нерва в области лучезапястного сустава.

1 — сухожилие длинного разгибателя большого пальца; 2 — сухожилие короткого разгибателя пальца.

го нерва находится в точке пересечения проксимальной складки запястья с ульнарным краем сухожилия лучевого сгибателя кисти. Его легко прощупать, отводя большой палец при попытке согнуть кисть в лучевую сторону.

Вкол проводят тонкой короткой иглой на глубину 0,6—0,7 см. Веерообразно перемещая иглу поперечно ходу нерва, стараются получить парестезию. После незначительного подтягивания иглы (1 мм) инъецируют 3—5 мл 1% рас-

твора ксикаина или прилокаина или 1,5% раствора три-мекаина с адреналином или без него. Если парестезия не наступила, то приходится веерообразно вводить до 10 мл раствора анестетика. В этом случае скрытое время возрастает с 3—5 до 10—15 мин. Блокаду удобно осуществлять при тыльной флексии кисти и подкладывании валика под нижнюю треть предплечья.

Точка вкола иглы для блокады локтевого нерва находится на пересечении проксимальной складки запястья с радиальным краем сухожилия локтевого сгибателя кисти (рис. 34). Тонкую короткую иглу направляют под сухожилие, где, веерообразно перемещая ее конец, стараются получить парестезию, после чего вводят 4—5 мл раствора анестетика. Препараты и их концентрация такие же, как при блокаде срединного нерва. С целью блокады тыльной ветви 2 мл раствора анестетика инъецируют в клетчатку в области волярной поверхности головки локтевой кости, для чего иглу приходится вводить глубже примерно на 1 см. Этого же можно достигнуть путем подкожной инфильтрации на данном уровне от сухожилия локтевого сгибателя запястья в направлении тыльной стороны головки локтевой кости (примерно 5 мл раствора анестетика).

Лучевой нерв анестезируют в лучевой ложбинке («табакерка») на уровне проксимальной складки запястья путем подкожной инфильтрации 5—7 мл раствора анестетика между сухожилиями (рис. 35). Протяженность инфильтрационной «браслетки» 3—3,5 см: от сухожилий короткого разгибателя и длинного абдуктора большого пальца с одной стороны до длинного разгибателя большого пальца — с другой. Следует соблюдать осторожность, чтобы не повредить подкожные вены. Растворы указанных анестетиков можно применять в 0,5% концентрации.

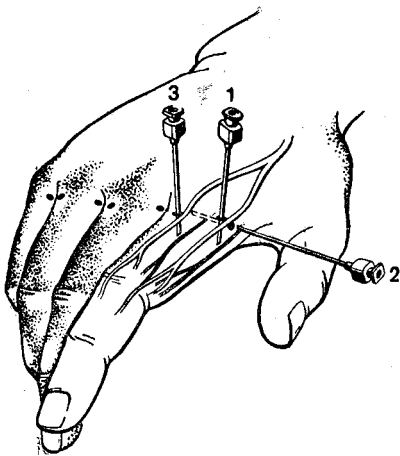
## АНЕСТЕЗИЯ ПАЛЬЦЕВ

**Анатомия.** Каждый палец иннервируется четырьмя нервами: двумя волярными (или плантарными соответственно) и двумя дорсальными, каждый из которых располагается вдоль соответствующего края пальца.

**Показания.** Простые операции на пальцах рук и ног.

**Техника.** Производят вкол тонкой короткой иглой на границе боковой и тыльной поверхности фаланги (обычно основной). Вначале анестезируют дорсальные (примерно по 1 мл раствора), а затем на стороне введения иглы волярную или, соответственно, плантарную (примерно 1,5—

Рис. 36. Проводниковая анестезия пальца. Цифрами обозначена последовательность введения иглы.



2 мл раствора местного анестетика) нервную ветвь (рис. 36). На дорсальной, противоположной уже анестезированной стороне вводят иглу и продвигают ее в волярном или плантарном направлении, где обезболивают соответствующую ветвь (1,5—2 мл раствора).

При этом следует учитывать, что: 1) волярные или плантарные ветви, помимо волярной поверхности пальцев, иннервируют и их концы, в том числе небольшой проксимальный участок ногтя; 2) тактильно-болевая иннервация волярных (плантарных) участков кожи пальцев и кисти представлена насыщеннее, чем тыльных; 3) имбиция тканей раствором анестетика тем болезненней, чем ближе к очагу воспаления расположен этот участок; 4) ацидоз воспаленных тканей снижает эффективность анестезирующего препарата; 5) длительный вазоконстрикторный или гидравлический турникет чреват опасностью некроза пальцев.

**Дозы:** 4—6 мл 1—2% раствора ксикаина, прилокаина, тримекаина или новокаина. Использование адреналина исключается.

## БЛОКАДА МЕЖРЕБЕРНЫХ НЕРВОВ

**Анатомия.** Двенадцать пар грудных нервов после выхода из межпозвоночных отверстий и отдачи двух ветвей (соединительной — к пограничному стволу и задней — к коже и собственным мышцам спины) идут к борозде

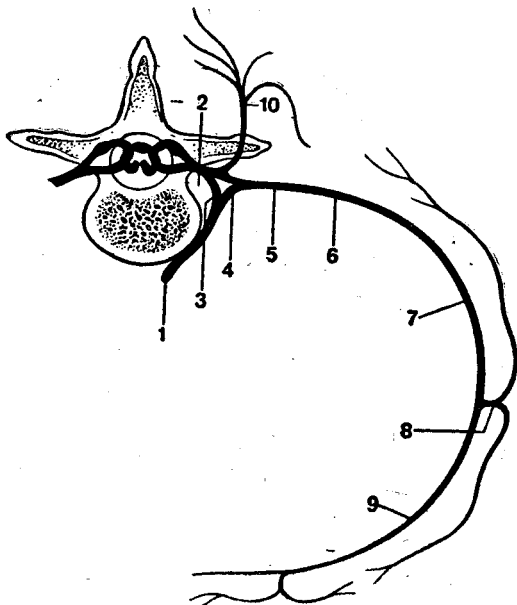


Рис. 37. Анатомия межреберного нерва.

1 — симпатическая цепочка; 2 — место введения анестетика при паравертебральной анестезии; 3 — белая соединительная веточка; 4 — серая соединительная веточка; 5 — вентральная ветвь; 6 — область угла лопатки; 7 — задняя подмышечная линия; 8 — кожная боковая ветвь; 9 — передняя подмышечная линия; 10 — дорсальная ветвь.

ребра под наименованием передних ветвей, или межреберных нервов (рис. 37). Вышедшие из позвоночника нервы проходят в треугольной щели, наполненной рыхлой соединительной тканью, стенками которой являются дорсально головка и шейка ребра, а также поперечный отросток позвонка, медиально тело позвонка и межпозвоночное отверстие, вентролатерально внутригрудная фасция, покрытая снаружи плеврой. Это пространство через межпозвоночное отверстие сообщается с перидуральным. У реберного угла каждый нерв достигает нижнего края ребра и дальше идет под артерией между внешней и внутренней межреберными мышцами. Верхние шесть нервов иннервируют исключительно грудную клетку, нижние шесть — и брюшную стенку. На передней подмышечной линии каждый межреберный нерв дает латеральную кожную ветвь, а рядом с грудиной — переднюю кожную ветвь. Каждая кожная ветвь иннервирует поясообразный участок кожи на



вентролатеральной поверхности грудной клетки или животе.

**Показания.** Паравертебральная блокада выключает все три ветви спинального нерва, т. е. обеспечивает соматическое и висцеральное обезбоживание, в связи с чем качественно соответствует результату спинномозговой или эпидуральной анестезии. Паравертебральная проводниковая анестезия от  $T_I$  до  $T_{VI}$  выключает половину грудной клетки. К ней следует прибегать при торакопластике, торокотомии, если невозможно провести интубационный наркоз.

Паравертебральная анестезия от  $T_{VI}$  до  $L_I$  позволяет проводить все виды оперативных вмешательств на одной половине живота, а двусторонняя — на всем животе. В связи с большим количеством инъекций, разработкой более совершенных способов общего обезбоживания она в настоящее время выполняется редко. Однако о ней следует помнить в тех случаях, когда оперативное вмешательство производится в отсутствие анестезиолога или при необеспеченности наркозным оборудованием. Некоторые специалисты в брюшной хирургии предпочитают межреберные блокады спинномозговой или эпидуральной анестезии, поскольку наряду с качественным обезбоживанием они обеспечивают миорелаксацию без риска падения кровяного давления, что иногда наблюдается при других упомянутых видах блокад. Однако в этих случаях, чтобы обеспечить свободу внутрибрюшинных манипуляций, необходима блокада солнечного сплетения или поверхностный наркоз.

Для нижней брюшной хирургии полезным дополнением к межреберным блокадам является инфильтрация слабым раствором анестетика (0,5% раствор новокаина или тримекаина с добавлением адреналина) подкожной, мышечной и предбрюшинной ткани над передневерхней подвздошной остью.

Межреберные блокады с успехом могут применяться при оперативных вмешательствах в области передней и боковой грудной и брюшной стенок (биопсия молочной железы, удаление кожных опухолей, липом, фибром, рубцов и т. д.). Кроме того, их выполняют с лечебной целью при межреберных невралгиях, множественных переломах ребер, а также при послеоперационной аналгезии.

**Техника.** Паравертебральная анестезия грудных нервов. У больного в положении лежа на боку пальпируют и обозначают остистые отростки. По нижнему краю остистого отростка латерально от средней линии на ширину трех пальцев пунктируют кожу иглой

Рис. 38. Паравертебральная блокада межреберного нерва.

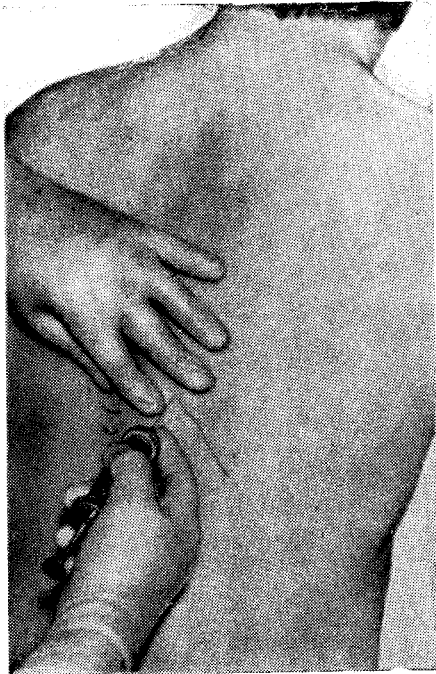
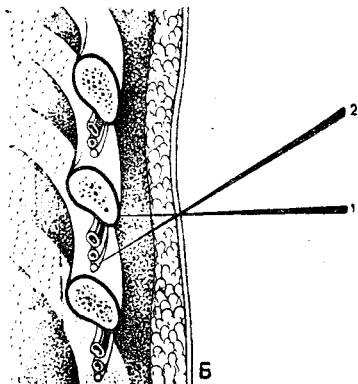
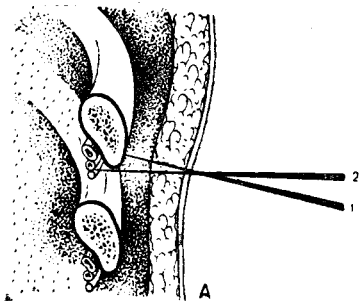


Рис. 39. Непосредственная блокада межреберных нервов.

А — блокада в области угла ребра; Б — блокада по задней эксцилярной линии. Цифрами обозначена последовательность введения иглы.



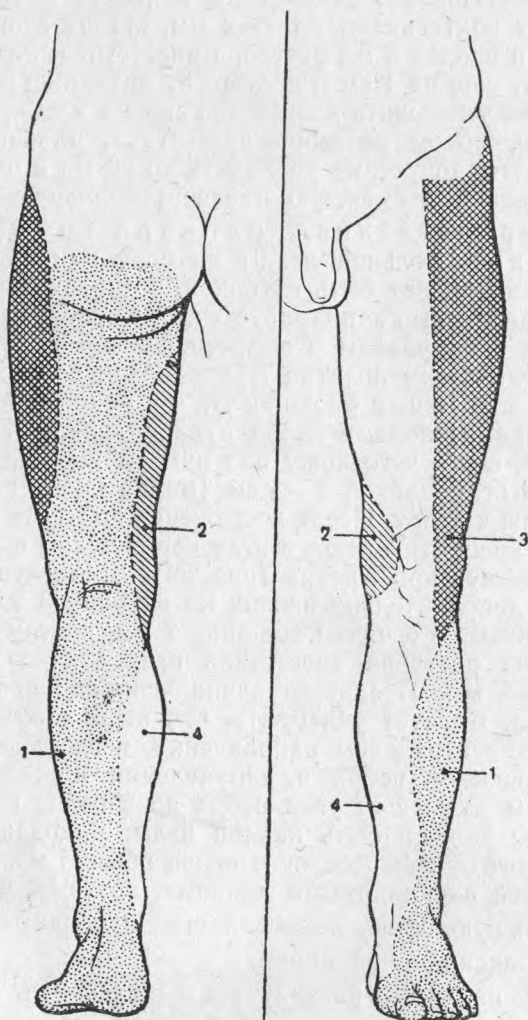
марки 08100. Павильон иглы отклоняют на  $45^\circ$  кнаружи от сагиттальной плоскости (рис. 38). После прохождения мышц игла либо соприкасается с ребром или поперечным отростком, либо сразу проникает в межреберное простран-

ство и продвигается в нем, пока не натолкнется на тело позвонка. В первом случае контакт воспринимается мягко и сопротивление преодолевается на поверхности (при небольшом смещении конца иглы в краниальном или каудальном направлении). Во втором случае контакт происходит на большей глубине и сопротивление определяется как сильное. После установления контакта с телом позвонка иглу подтягивают на 1—2 мм, ставят аспирационную пробу и вводят 5 мл раствора анестетика. Затем иглу подтягивают еще на 1 см и повторяют инъекцию 5 мл раствора. Чтобы уменьшить количество вколов в межреберные промежутки, объем раствора анестетика, инъецируемого в одном месте, допустимо увеличить до 20 мл с целью его распространения в смежную паравerteбральную полость.

Непосредственная блокада межреберных нервов. Больной лежит на боку или на животе. Премедикация может быть глубокой, поскольку преднамеренная парестезия не планируется. Межреберные нервы могут быть заблокированы в области реберных углов. При подъеме руки вверх лопатка максимально поднимается и становится возможным заблокировать 4-й межреберный нерв у угла ребра. Пальцами левой руки пальпируют нижний край ребра, после чего кожу над ним смещают краниально. Тонкую иглу длиной 3—5 см (марка 0650) вводят по направлению к ребру. После достижения контакта с костью натянутую кожу отпускают, а иглу перемещают к каудальному (нижнему) краю ребра (рис. 39). Достигнув последнего, иглу дополнительно вводят на глубину 3 мм. Ребро взрослого имеет в среднем толщину 7 мм, поэтому во время введения раствора анестетика иглу можно углубить еще на 1—2 мм. Предварительная аспирационная проба обязательна. Следует учитывать, что нерв и сосуды, идя в дорсально-вентральном направлении, несколько отдаляются от «своего» ребра в направлении нижележащего, поэтому чем дальше от угла ребра производят инъекцию, тем больше должен быть наклон иглы. Боковая кожная ветвь отходит от межреберного нерва обычно между средней и задней аксиллярными линиями, поэтому, чтобы захватить кожную ветвь, рекомендуется проводить блокаду по задней аксиллярной линии.

На одну инъекцию расходуется 5 мл 0,5—1% раствора ксикаина или тримекаина с добавлением адреналина. Бупивакаин (0,5% раствор с вазоконстриктором) обеспечивает обезболивание в среднем на 14 ч.

**Осложнения.** Наиболее опасным осложнением является пневмоторакс из-за прокола легких, поэтому межреберная анестезия противопоказана при пневмотораксе противоположной стороны. Внутрисосудистое введение раствора анестетика предупреждается аспирационной пробой, а его передозировка — введением максимально допустимой дозы.



**Рис. 40.** Зоны кожной иннервации нижней конечности.

1 — седалищного нерва; 2 — запирательного нерва; 3 — наружного кожного нерва бедра; 4 — бедренного нерва.

## ПРОВОДНИКОВОЕ ОБЕЗБОЛИВАНИЕ ПРИ ОПЕРАЦИЯХ НА НИЖНЕЙ КОНЕЧНОСТИ

При определении блокируемых нервов для выполнения оперативного вмешательства на нижней конечности учитывают:

1. Зоны кожной иннервации (рис. 40) (бедренный нерв иннервирует переднюю поверхность бедра, переднезаднюю поверхность голени и тыла стопы, седалищный — тыл и боковую поверхность голени, подошвенную поверхность стопы и ее наружный край, а одновременно блокируемый с ним задний кожный нерв бедра соответственно его наименованию — кожу нижней части ягодичной области и задней поверхности бедра, запирающий нерв — внутреннюю поверхность бедра, латеральный кожный нерв бедра — латеральную поверхность бедра).

2. Зоны глубокой чувствительной иннервации, совпадающие с кожными зонами, кроме задней и боковой поверхности бедра и области подколенной ямки, иннервируемых седалищным нервом.

3. Двигательную иннервацию мышц, исключая группу аддукторов бедра, иннервируемую запирающим нервом. Остальные мышцы нижней конечности получают двигательные волокна от бедренного и седалищного нервов. Блокады двух последних нервов достаточно для вправления любых переломов костей нижней конечности, исключая верхнюю треть бедра.

Особо следует остановиться на коленном суставе как расположенном на стыке зон иннервации. Передняя его поверхность иннервируется бедренным нервом, внутренняя — запирающим, боковая — наружным и седалищным, задняя — задним кожным, бедренным и седалищным нервами. Выполняя проводниковую анестезию при вмешательствах на коленном суставе, следует учитывать место разреза, характер вмешательства и в случае надобности дополнять его внутрисуставной терминальной анестезией.

### АНЕСТЕЗИЯ СЕДАЛИЩНОГО НЕРВА

**Анатомия.** Седалищный нерв (L<sub>IV</sub>—L<sub>V</sub>, S<sub>I</sub>—S<sub>III</sub>) — самый крупный в организме. Он является ветвью крестцового сплетения, выходит из полости малого таза через большое седалищное отверстие в щели под грушевидной мышцей. Ширина его здесь 2 см. Нерв огибает седалищную

ость с близнецовыми и внутренней запирающей мышцей и, прикрытый большой ягодичной мышцей, далее идет по квадратной мышце бедра. На квадратной мышце он располагается примерно на равном расстоянии от седалищного бугра и большого вертела. Кнутри от седалищного нерва находится задний кожный нерв бедра. При частичном сгибании конечности в тазобедренном и коленном суставах происходит натяжение (фиксация) седалищного нерва. Он увеличивается в поперечнике, глубина его залегания уменьшается на 1—2 см.

**Техника.** Оптимальные условия для блокады — место выхода из полости малого таза на седалищной ости (фиксированное месторасположение, костное препятствие при дальнейшем продвижении иглы, простота поиска и высокая точность наружных ориентиров). Блокада может быть выполнена и несколько дистальнее, например на середине расстояния между большим вертелом и седалищным бугром, однако следует учитывать, что это довольно часто влечет за собой постанестетические боли [Löfström В., 1965]. В особых случаях, когда нежелательно или даже невозможно переворачивание больного на бок, с этим считаться не приходится.

Стандартная методика (задний доступ). Больной лежит на «здоровом» боку; анестезируемая конечность согнута в тазобедренном и коленном суставах под углом 45—60°. От верхушки большого вертела проводят линию в направлении задней верхней ости подвздошной кости, из середины которой в каудальном направлении восстанавливают перпендикуляр длиной 4—5 см (рис. 41). Тонкую иглу длиной 10—14 см вкалывают перпендикулярно фронтальной плоскости до получения парестезии или соприкосновения с костью. При надобности иглу подтягивают и вводят приблизительно на 0,5 см латеральнее или медиальнее первоначального вкола. Получение парестезии обязательно. Вводят 20—25 мл раствора анестетика. Если при введении первых порций анестетика больной отмечает неприятные ощущения, то иглу следует подтянуть на 1—2 мм и продолжить инъекцию.

Техника блокады не меняется, если больной лежит на животе.

Анестетик должен быть действенным, поэтому новокаин исключается полностью. Обычно пользуются ксикаином или прилокаином (1—1,5% раствор). Допустимо применение 1,5% тримекаина. При надобности в длительной анестезии показан 0,25% раствор дикаина.

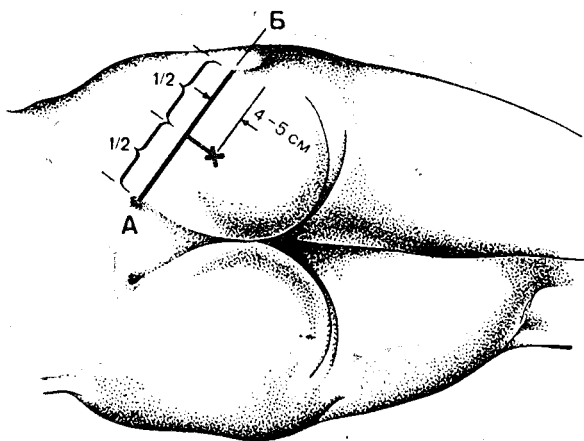


Рис. 41. Блокада седалищного нерва (задний доступ).  
 А — задняя верхняя ость подъягодной кости; Б — большой вертел бедра.

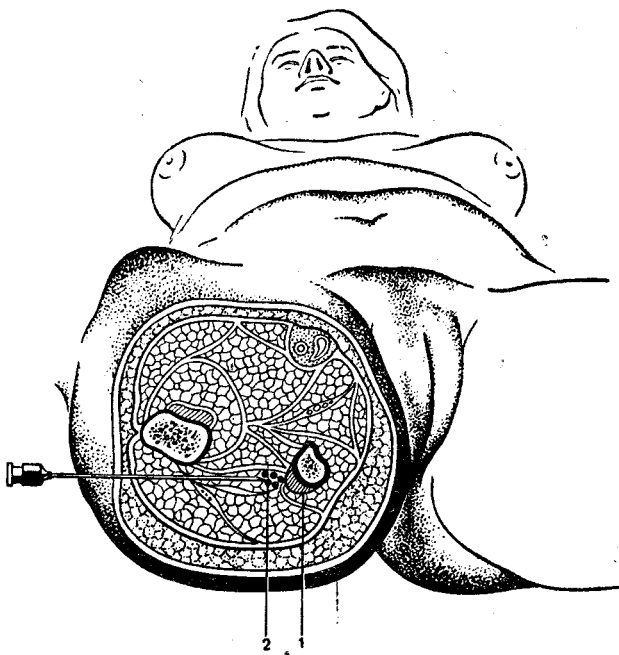
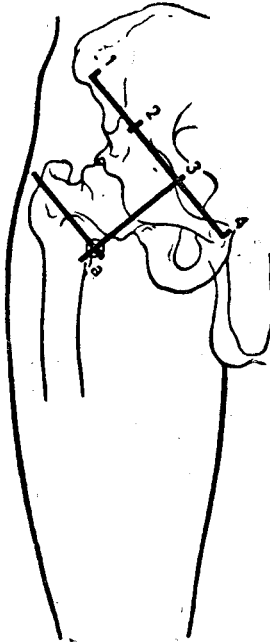


Рис. 42. Блокада седалищного нерва (боковой доступ).  
 1 — седалищный бугор; 2 — седалищный нерв.

Рис. 43. Блокада седалищного нерва передним доступом. Объяснение в тексте.



Поскольку изолированная блокада седалищного нерва применяется только как лечебная, а для хирургической анестезии ее сочетают с выключением других нервов конечности, необходимо заранее правильно распределить объем обезболивающего анестетика на каждую анестезию. При известном опыте на это расходуется 20—25 мл раствора.

**Боковой доступ.** Положение больного на спине. Ногу, если возможно, слегка сгибают в тазобедренном суставе, подкладывая валик под коленный сустав. Определяют задний край дистального отдела большого вертела (рис. 42). В этом месте длинную иглу (марка 08140) проводят во фронтальной плоскости на глубину 7—10 см до соприкосновения с наружной по-

верхностью седалищного бугра. Иглу подтягивают на 0,5—1 см и производят инъекцию 20—25 мл раствора анестетика.

К данному способу анестезии седалищного нерва прибегают в том случае, если невозможно ее выполнить в положении больного на боку или животе.

**Передний доступ.** При этом доступе игла проходит между латеральным краем портняжной мышцы и медиальным прямой мышцы бедра и попадает в седалищный нерв непосредственно под малым вертелом.

Положение больного на спине. Поскольку ощупывание малого вертела у взрослых почти невозможно и весьма болезненно, для определения места вкола производят следующее геометрическое построение.

Переднюю верхнюю ость и лонный бугорок соединяют линией, которую делят на три равные части (рис. 43, 1—4). На границе между внутренней и средней третью восстанавливают перпендикуляр со стороны бедра. Пальпируют большой вертел и из него проводят линию параллельно паховой связке. Место ее пересечения с упомянутым перпендикуляром избирают как место вкола (а), образу-



ют «лимонную корку». Иглу марки 08120 или близкую к ней по характеристике направляют несколько латеральнее до контакта с бедренной костью. Затем иглу подтягивают, направляют медиальнее бедренной кости и вводят на 5 см глубже по сравнению с расстоянием, на котором игла находится от передней поверхности бедра. Доказано, что в этом случае конец иглы достигает нерва или находится от него в радиусе не более 1 см. К игле подсоединяют шприц.

После аспирационной пробы приступают к введению раствора анестетика. Если сопротивление нагнетанию слабое, то вводят полную дозу (20—30 мл) раствора. При ощутимом сопротивлении иглу слегка перемещают вверх и вниз, пока не будет ощущаться легкое сопротивление нагнетанию. К парестезии специально не стремятся, но в случае ее возникновения успех гарантирован при небольшом объеме анестетика (15 мл) и малом скрытом времени. Без парестезии скрытое время составляет 20—30 мин даже при применении ксикаина.

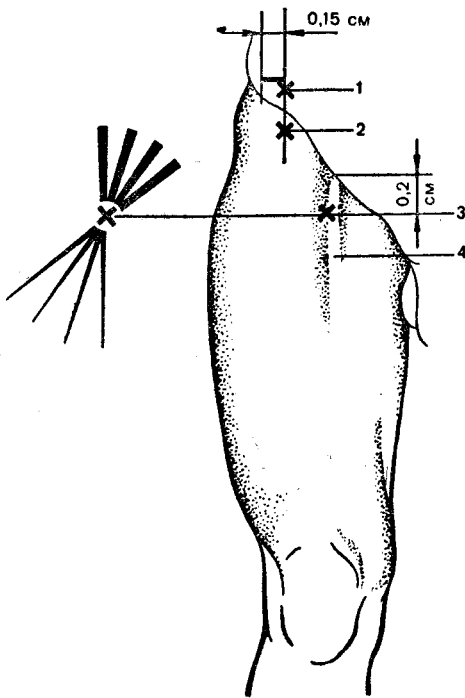
Обычно используют 1—1,5% раствор ксикаина или прилокаина либо 1,5% раствор тримекаина. После блокады седалищного нерва приступают к анестезии бедренного.

### БЛОКАДА БЕДРЕННОГО НЕРВА

**Анатомия.** Бедренный нерв (L<sub>II</sub>—L<sub>IV</sub>) — наиболее крупный нерв поясничного сплетения — выходит на бедро под паховой связкой через мышечное отверстие, будучи отделен от медиально расположенной бедренной артерии подвздошно-гребешковой связкой. Ширина его здесь 0,7 см. Проекция бедренного нерва на паховой связке находится на расстоянии 1,5 см кнаружи и 2 см кнутри от ее середины. Глубина залегания нерва в среднем составляет 1,8 см. В 88% наблюдений бедренный нерв располагается рядом с бедренной артерией, иногда частично сзади или не более чем на 0,5 см латеральнее ее, а в 12% — на 0,6—1 см латеральнее артерии. В  $\frac{3}{4}$  случаев нерв имеет рассеянную форму строения, в  $\frac{1}{4}$  — магистральную. Ниже паховой связки нервные ветви группируются в два пучка: передний, ветви которого иннервируют кожу, покрывающую переднюю поверхность бедра, и задний, ветви которого иннервируют четырехглавую мышцу бедра, переднюю и медиальную стороны коленного сустава и образуют подкожный нерв, иннервирующий медиальную поверхность голени, включая внутреннюю лодыжку.

**Рис. 44.** Блокада бедренного нерва и наружного кожного нерва бедра.

1—2 — место вкола иглы при блокаде наружного кожного нерва выше (1) и ниже (2) паховой связки; 3 — место вкола иглы при анестезии бедренного нерва; 4 — бедренная артерия.



**Показания.** Блокада бедренного нерва проводится как дополнение к анестезии седалищного нерва. Совместная анестезия названных нервов позволяет оперировать в любой области ниже коленного сустава, вправлять все переломы костей нижней конечности, исключая перелом шейки бедра. Блокада бедренного нерва, особенно в сочетании с анестезией наружного кожного нерва бедра, обеспечивает надежную анестезию передней части бедра, отключает его мускулатуру. Блокада бедренного нерва позволяет выполнять операции по поводу варикозных вен и перелома надколенника. В последнем случае ее необходимо дополнить подкожной инфильтрацией по обеим сторонам надколенника. Отключение нерва проводится также с лечебной и диагностической целями.

**Техника.** У больного, лежащего на спине, пальпируют бедренную артерию (рис. 44). Латерально в непосредственной близости от нее на расстоянии 1,5 см от паховой связки вводят иглу перпендикулярно фронтальной плоско-

сти. После прокола поверхностной фасции бедра иглу продвигают вглубь до прохождения подвздошно-гребешковой фасции (3,5—4 см). На правильность введения иглы указывают ее колебания синхронно пульсу. Раствор анестетика вводят веерообразно, латерально от артерии, преимущественно под подвздошно-гребешковую фасцию.

**Дозы.** Применяют 1% раствор ксикаина или прилокаина либо 1,5% раствор тримекаина в количестве 15 мл с адреналином.

### **БЛОКАДА НАРУЖНОГО КОЖНОГО НЕРВА БЕДРА**

**Анатомия.** Наружный кожный нерв бедра ( $L_{II}$ — $L_{III}$ ) — ветвь поясничного сплетения — после прободения брюшной стенки у передней ости подвздошной кости располагается под фасцией, прикрывающей наружную косую мышцу живота. На бедро нерв опускается под латеральной частью паховой связки и через несколько сантиметров, а иногда сразу же через широкую фасцию бедра почти полностью выходит в подкожную жировую клетчатку.

**Показания.** Блокаду наружного кожного нерва бедра используют в качестве дополнения к анестезии седалищного нерва, для анестезии донорского участка при взятии кожных лоскутов, иногда в сочетании с блокадой бедренного нерва. Проводят диагностику и лечение невралгии наружного кожного нерва бедра.

**Техника.** Место вкола тонкой иглы длиной 4—5 см определяют под паховой связкой, отступя 2,5 см кнутри от передней верхней ости подвздошной кости (рис. 44). Иглу вкалывают под прямым углом к коже. После прокола фасции вводят 5—7 мл 0,5% раствора ксикаина или прилокаина либо 1% раствора тримекаина с адреналином. Затем такое же количество анестетика веерообразно вводят медиальнее первоначального вкола и также подфасциально.

У лиц без резко выраженного ожирения нерв может быть заблокирован над паховой связкой на 1,5 см кнутри от передневерхней ости путем веерообразного подфасциального и подкожного введения по 5 мл 1% раствора одного из указанных анестетиков с добавлением адреналина.

### **БЛОКАДА ЗАПИРАТЕЛЬНОГО НЕРВА**

**Анатомия.** Запирательный нерв ( $L_{II}$ — $L_{IV}$ ) — ветвь поясничного сплетения — выходит из полости малого таза через запирательный канал впереди одноименных сосудов.

Внутри канала он делится на переднюю и заднюю ветви. Передняя ветвь располагается между короткой и длинной приводящими мышцами, иннервирует переднюю группу аддукторов и кожу на медиальной стороне бедра, задняя — между наружной запирающей и короткой приводящими мышцами, иннервирует глубокую группу аддукторов, верхневнутреннюю поверхность коленного сустава и тазобедренный сустав. Блокировать непостоянный добавочный запирающий нерв для хирургической анестезии на бедре не нужно.

**Показания.** Блокада запирающего нерва применяется в сочетании с анестезией бедренного нерва при вмешательствах в области коленного сустава с высоким разрезом по внутренней поверхности, эмболектомии и других операциях на внутренней поверхности бедра. Самостоятельно используется преимущественно для снятия болей при артропатиях тазобедренного сустава.

**Техника.** Точка вкола находится на 1,5 см ниже паховой связки на линии, проходящей на 3 см кнутри от бедренной артерии и на 3 см кнаружи от лонного бугорка (рис. 45). Иглу вводят под углом  $60^\circ$  к фронтальной плоскости до контакта с костью. Затем ее несколько подтягивают и направляют вглубь под углом  $75^\circ$  к фронтальной плоскости. Определив концом иглы верхний край запирающего отверстия, ее дополнительно продвигают вглубь на 1—1,5 см. При получении парестезии после аспирационной пробы вводят 10 мл раствора анестетика. Следующие 10 мл раствора анестетика вводят при извлечении иглы до подкожного жирового слоя. Если парестезию сразу получить не удастся, то кончик иглы после предварительного подтягивания перемещают приблизительно на 0,5 см кнутри или латерально от места первоначального вкола.

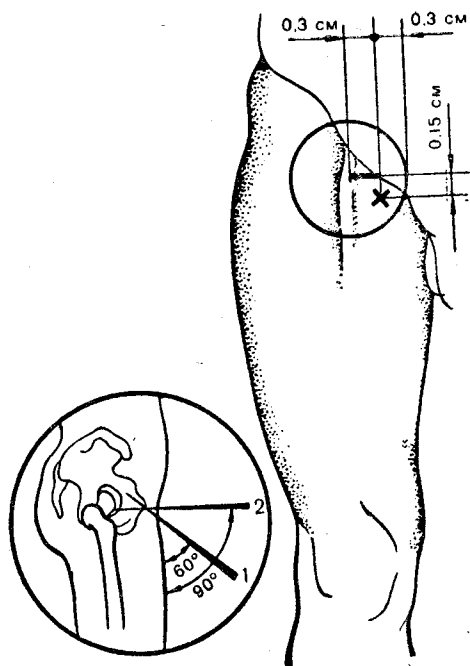
Конечные волокна задней ветви запирающего нерва можно блокировать подкожной серповидной инфильтрацией по внутренней поверхности бедра в области дистальной трети. На это расходуется примерно 15 мл раствора анестетика низкой концентрации.

**Дозы.** Применяют 0,5% раствор ксикаина или прилокаина либо 1% раствор тримекаина с адреналином.

## АНЕСТЕЗИЯ В ОБЛАСТИ КОЛЕННОГО СУСТАВА

**Анатомия.** Седалищный нерв почти в половине случаев достигает верхнего угла подколенной ямки уже разделенным на большой берцовый и общий малый берцовый нер-

Рис. 45. Блокада запи-  
рательного нерва.



вы. Большой берцовый нерв располагается по проекции биссектрисы верхнего угла подколенного ромба. При ротации голени его проекция относительно краев ромба может смещаться в пределах 1 см. Ниже уровня проксимального края надколенника от основного ствола отходят медиальный кожный нерв голени, а также кожные и мышечные ветви. Общий малый берцовый нерв в верхнем углу ромба отходит от большого берцового нерва и располагается вдоль бокового верхнего края ромба (внутренний край сухожилия двуглавой мышцы бедра). Наружный кожный нерв голени ответвляется от общего малого берцового нерва дистальнее уровня проксимального края надколенника.

Большой берцовый и общий малый берцовый нервы имеют выраженные эпиневральные футляры. Глубина их залегания относительно подколенной фасции в среднем составляет 1,5 см. Под большим берцовым нервом с тенденцией к медиальному смещению располагаются последовательно подколенные вены и артерия. Основная ветвь бедренного нерва — внутренний кожный нерв нижней конеч-

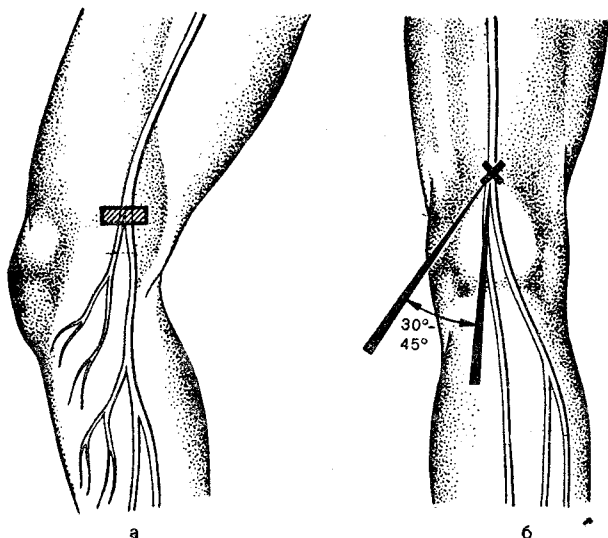


Рис. 46. Блокада подкожного нерва голени (а) большеберцового и общего малоберцового нервов (б) на уровне коленного сустава.

ности — покидает приводящий канал путем прободения его передней стенки и становится поверхностным в области внутреннего мыщелка бедра, где он проходит между сухожилиями нежной и портняжной мышц. Большой частью ( $\frac{2}{3}$  наблюдений) он располагается подкожно, реже субфасциально. Под кожей в подколенной ямке находятся конечные ветви заднего кожного нерва бедра, иннервирующие кожу верхней трети тыла голени.

**Показания.** Все вмешательства дистальнее коленного сустава, если есть противопоказания к выключению седалищного и бедренного нервов в области тазобедренного сустава. Кроме того, данному виду обезболивания отдается предпочтение перед высокой проводниковой анестезией в амбулаторных условиях.

**Техника.** Больного укладывают на живот. Стопе придают строго вертикальное положение (рис. 46). Пальпируют ограничивающие верхний угол подколенной ямки сухожилия двуглавой и полуперепончатой мышц бедра. Место вкола иглы определяют, отступя 1—1,5 см от верхушки. Иглу направляют строго вертикально на глубину 1—2 см после прокола фасции. Стремятся получить парестезию

(иррадиация в область пятки или подошвенной поверхности стопы). При надобности иглу подтягивают и вколы повторяют веерообразно в направлении поперек хода нерва. Инъецируют 5—8 мл раствора анестетика. По завершении блокады большеберцового нерва анестезируют общий малоберцовый нерв, для чего иглу после частичного извлечения направляют под открытым кнутри углом 30—45° к фронтальной плоскости: угол тем меньше, чем более дистально от верхушки подколенной ямки произведен вкол. У края сухожилия двуглавой мышцы бедра на глубине 1 см от подколенной фасции обнаруживают нерв, о чем свидетельствует парестезия в области тыла стопы или V пальца. На блокаду расходуется 5—8 мл раствора анестетика.

При показаниях из первоначального вкола путем подкожной инфильтрации на протяжении 5 см в поперечном направлении анестезируют конечные ветви заднего кожного нерва бедра.

Подкожный нерв голени анестезируют путем поперечной подкожно-подфасциальной инфильтрации от заднего края мышелка бедра к середине надколенника. На эту блокаду расходуют обычно 10 мл раствора анестетика.

**Дозы.** В целом на проводниковую анестезию в области коленного сустава требуется 30—40 мл 1% раствора ксикаина или прилокаина либо 1,5% раствора тримекаина с адrenalином.

## АНЕСТЕЗИЯ В НИЖНЕЙ ТРЕТИ ГОЛЕНИ

**Анатомия.** В средней трети голени малоберцовые нервы оставляют ложе между малоберцовыми мышцами: поверхностный выходит в подкожную жировую клетчатку, а глубокий перемещается на переднюю поверхность межкостной мембраны. Большеберцовый нерв, наоборот, несколько отходит от межкостной мембраны и располагается под пяточным сухожилием ближе к его медиальному краю. В подкожной жировой клетчатке, помимо поверхностного малоберцового нерва, расположены икроножный (преимущественно у наружного края пяточного сухожилия) и бедренный (преимущественно у переднемедиальной поверхности и большеберцовой кости) нервы.

**Показания.** Вмешательства в области стопы и лодыжек в амбулаторных условиях. В стационаре при тех же вмешательствах проводниковая анестезия используется при

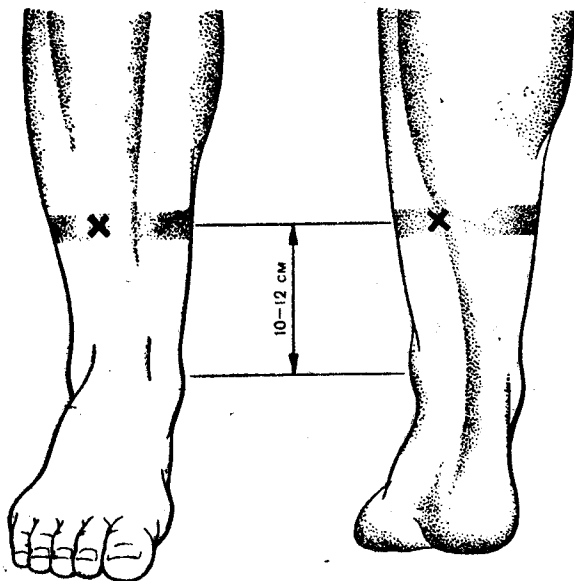


Рис. 47. Проводниковая анестезия в нижней трети голени.

наличии противопоказаний к другим видам проводниковой анестезии.

**Техника.** Для блокады подкожно расположенных нервов на расстоянии 10—12 см выше вершины одной из лодыжек осуществляют подкожную круговую инфильтрацию — получают так называемый браслет (рис. 47). У места пересечения его с внутренним краем пяточного сухожилия иглу вкалывают на глубину 3—4 см в направлении малоберцовой кости и инъецируют 5—7 мл раствора анестетика, что обеспечивает блокаду большеберцового нерва. Место вкола иглы для блокады глубокой ветви малоберцового нерва определяют в точке пересечения «браслета» с наружным краем сухожилия передней большеберцовой мышцы. Последний хорошо пальпируется при тыльной флексии стопы. Иглу вводят перпендикулярно оси голени в направлении межкостной мембраны. Инъецируют 5—7 мл раствора анестетика.

**Дозы:** всего на блокаду в нижней трети голени расходуется 30—40 мл 5% раствора ксикаина или прилокаина либо 0,75% раствора тримекаина с адреналином.



**Механизм действия.** Предположение о том, что доминирующую роль при этой анестезии играет ишемия, отвергается на основании того, что: 1) обезболивание наступает быстро; 2) при прерывистой анестезии доза анестетиков для вторичного внутрисосудистого введения после восстановления чувствительности уменьшается на половину, а для третьей блокады — до  $\frac{1}{4}$  первоначальной; 3) если обезболивание проводится между двумя жгутами, то оно не наступает дистальнее периферически расположенного жгута. В качестве примера можно привести регионарное обезболивание между жгутами на предплечье при сохраненной чувствительности на кисти. Этот факт свидетельствует и против того, что при внутривенном регионарном обезболивании местом приложения действия анестетика являются нервные стволы. Можно считать доказанным, что обезболивающее средство, диффундируя через стенки капилляров и мелких вен в окружающие ткани, блокирует нервные окончания во всех тканях [Исаков Ю. Ф., 1960; J. Adriani, 1968]. Диффузия, фиксация и абсорбция препарата тканями уменьшают опасность процедуры, поскольку в сосудах остается небольшое количество анестетика, который попадает в большой круг кровообращения после снятия жгута или случайного его соскальзывания.

**Показания.** Метод простой, особенно показан при вмешательствах на дистальных отделах конечностей (кость, предплечье, стопа, голень). Под его прикрытием могут быть выполнены вправление отломков костей, сшивание сухожилий, нервов, ран. Быстрое восстановление чувствительности после снятия жгута дает возможность оценить функцию нерва и сухожилия непосредственно на операционном столе. Внутривенная регионарная анестезия может быть широко использована при ампутации конечностей, особенно при массовых несчастных случаях. Кратковременность послеоперационного наблюдения делает его весьма распространенным в амбулаторной практике.

**Противопоказания.** Общие для местной анестезии (психическая неуравновешенность, повышенная чувствительность к местному анестетику) и периферические сосудистые нарушения.

**Техника.** Проксимальнее места оперативного вмешательства на конечность накладывают пневматический жгут, в качестве которого может быть использована манжета

от аппарата для измерения артериального давления. В периферическую вену вводят и хорошо фиксируют постоянную иглу или поливиниловый катетер. Давление в жгуте снижают до нуля. Конечность обескровливают обычно путем поднятия на несколько минут, в редких случаях — бинтованием от периферии к центру. На III Международном симпозиуме по проводниковой анестезии (1971) подчеркивалось, что обескровливание не сказывается на качестве анестезии и ее характеристике, исключая скрытый период, который при этом укорачивается. Давление в манжете по сравнению с систолическим повышается с 50 до 150 мм рт. ст., что в основном зависит от мышечной массы по месту наложения жгута.

Затем через постоянную иглу вводят раствор местного анестетика. Если прерывистую анестезию не планируют и продолжительность вмешательства не должна превышать  $1\frac{1}{2}$  ч, то игла может быть извлечена. Хирургическая анестезия и мышечная релаксация наступают через 10—12 мин после инъекции раствора анестетика.

По окончании операции снимают давление в жгуте-манжете, но не ранее чем через 20 мин по окончании введения раствора анестетика во избежание токсической реакции. После восстановления кровообращения обезболивание исчезает через 3—5 мин и более, что зависит от продолжительности нахождения жгута и применяемого анестетика.

Если жгут снимают для обозрения мест кровотечения, чтобы произвести гемостаз, а затем хотят продолжать операцию, то нужно укладываться в считанные минуты, поскольку без дополнительного введения раствора анестетика при возобновленном давлении в жгуте чувствительность восстанавливается. Существует предположение с той же целью снижать давление в манжете не до нуля, а на 15—20 мм рт. ст.

Боли в области манжеты возникают примерно через 40 мин после ее наложения, поэтому при длительных операциях используют двухманжеточный жгут. В отсутствие такового дистальнее первой манжеты накладывают другую, которую раздувают перед снятием давления в расположенной проксимально манжете.

Длительная анестезия. Первоначально все манипуляции проводят так, как описано выше, но без удаления иглы. По истечении  $1—1\frac{1}{2}$  ч, а при необходимости и ранее давление в манжете снижают, а потом восстанавливают и внутривенно через постоянную иглу вводят половину использованной ранее дозы анестетика. В литературе

описаны многочисленные наблюдения трехкратного выполнения данного приема.

**Дозы.** Обычно используются 0,5% растворы анестетиков (новокаин, ксикаин, тримекаин, прилокаин). Прилокаин ввиду низкой токсичности является препаратом выбора, особенно при длительной анестезии. В раствор анестетика нельзя добавлять вазоконстриктор. Для взрослого человека (при массе тела 70—80 кг) объем вводимого раствора анестетика (0,5%) на верхней конечности при наложении жгута на среднюю треть плеча — 40 мл, на нижней конечности при наложении жгута на среднюю треть бедра — 70—80 мл. В первом случае это эквивалентно 2—3 мг/кг, во втором — 5—6 мг/кг. Для уменьшения дозы анестетика при вмешательствах на нижней конечности целесообразно проводить анестезию между двумя жгутами.

**Осложнения.** Опасность токсической реакции при снятии жгута. Ряд специалистов придерживаются мнения, что прерывистое снятие жгута (снижением давления в манжете на несколько секунд с последующим его восстановлением) делает безопасным поступление анестетика в сосудистое русло. Тем не менее при удалении манжеты и несколько минут после этого больной должен находиться под наблюдением врача. Необходимо предусмотреть наличие средств для общих токсических реакций. Если вместо иглы пользуются катетером, то нужно контролировать глубину его введения, чтобы избежать пребывания конца его в вене проксимальнее жгута.

## ВНУТРИКОСТНАЯ АНЕСТЕЗИЯ

Внутрикостная анестезия является разновидностью внутривенной. При ней сосудистое русло конечности, которое отделено жгутом из системы кровоснабжения, наполняется раствором местного анестетика через иглу, введенную в спонгиозную часть кости. Этот метод по праву называется русским. В его создании и разработке приняли участие С. Б. Фрайман (1948—1951), И. Л. Крупко, А. В. Воронцов, С. С. Ткаченко (1952—1955—1969), Г. М. Шуляк (1952) и др.

Механизм действия аналогичен вышеописанному при внутривенной анестезии. При внутрикостной анестезии давление в венах возрастает в 4—6 раз. В то же время не установлено его повреждающее влияние на клапаны вен.

Очевидно, это следствие того, что инъецируемая жидкость сначала попадает в мелкие, а затем в крупные вены.

**Показания.** Все вмешательства на дистальных отделах конечности, ограниченные продолжительностью в 1—1½ ч. Следует учитывать сопутствующую анестезии хорошую релаксацию мышц, что выгодно отличает этот способ от обезболивания путем введения раствора анестетика в место перелома. При последнем исчезает только рефлекторный гипертонус, а естественный остается.

**Противопоказания.** Вмешательства в верхней трети бедра и плеча, продолжительные операции, воспалительные заболевания сосудов конечности, общие противопоказания к местной анестезии.

**Техника.** К месту введения иглы в губчатое вещество кости предъявляются следующие требования. Оно должно располагаться поверхностно и вдали от места прохождения сосудов и нервов. Кортикальный слой должен быть тонким. На верхней конечности это надмыщелки плечевой кости, локтевой отросток, дистальные эпифизы лучевой и локтевой костей, головки I и II пястных костей, на нижней — мыщелки бедра, внутренний мыщелок большеберцовой кости, лодыжки, пяточная кость, головка I плюсневой кости. Доказано, что сосуды конечности более равномерно заполняются раствором при введении его в участки кости, расположенные дистально, и что возможность распространения инъецируемого раствора за пределы жгута наиболее велика тогда, когда последний накладывают вблизи дистального эпифиза той кости, через которую производится инъекция. Оптимальное распространение вводимого раствора при закрытых и открытых переломах наблюдается при инъекциях через эпифиз неповрежденной кости дистальнее уровня перелома (рис. 48). В отсутствие такой возможности допустимо введение анестезирующего раствора через дистальный эпифиз поврежденной кости. Инъекция раствора анестетика проксимальнее уровня перелома в эпифиз поврежденной или здоровой кости не дает должной анестезии.

Применяют манжеточный (в идеале двухманжеточный) или эластичный жгут (первый особенно показан при вмешательствах на верхней конечности). Жгут накладывают на любом уровне вышележащего сегмента поврежденной конечности или в верхней трети сегмента, через дистальный эпифиз кости которого производят инъекцию. Перед его наложением конечность обескровливают широким эластичным матерчатым бинтом (бинтуют по направлению

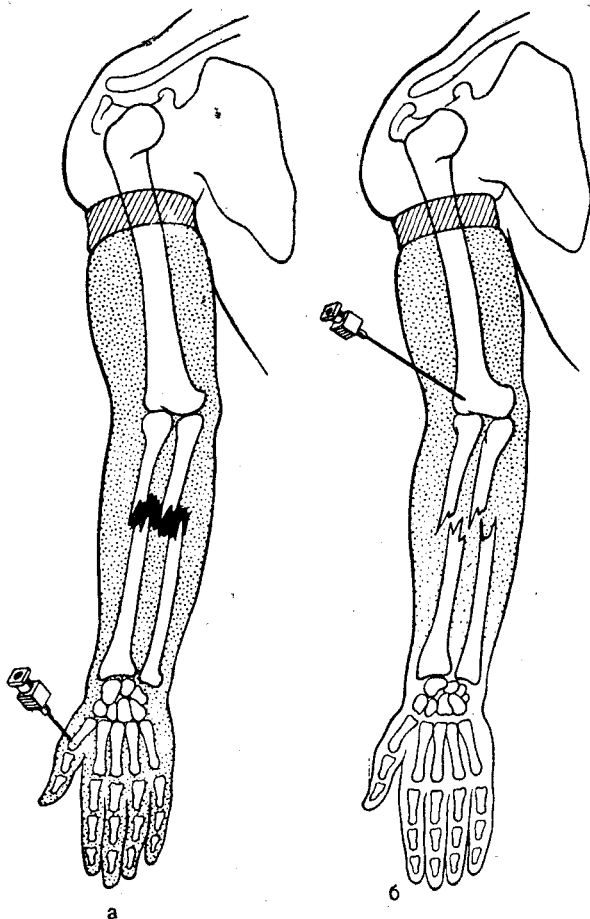


Рис. 48. Выполнение внутрикостной анестезии при переломах длинных трубчатых костей.  
а — правильно; б — неправильно.

от периферии к проксимальным отделам) или путем поднятия на 2—3 мин.

Применяют иглы Кассирского, ЦИТО или укороченные для спинномозговых пункций с мандреном. Иглу вводят вращательными движениями. Перед ее введением через тонкую иглу анестезируют кожу, подкожную жировую клетчатку и надкостницу. Перед началом введения раствора анестетика иглу следует слегка подтянуть, поскольку

у ее отверстия, как правило, находится сдавленное губчатое вещество кости, которое препятствует свободному току жидкости. В качестве обезболивающего раствора используют 0,25% и 0,5% растворы новокаина, ксикаина или тримекаина в количестве, не превышающем при более низкой концентрации 200—250 мл, а при более высокой — 100—120 мл. Предпочтение должно быть отдано препаратам ксилидиновой группы. Добавление к раствору анестетика адреналина при внутрикостной анестезии не влияет на качество и продолжительность обезболивания. В процессе введения анестезирующего раствора на коже появляются белые пятна, что свидетельствует о наступлении анестезии.

**Осложнения.** Надлом иглы — казуистика, наблюдающаяся при применении иглы с заточкой под углом  $45^\circ$  и менее (желательно  $60^\circ$ ). Интоксикацию при снятии жгута предупреждают соблюдением дозировок анестетиков, медленным или прерывистым его удалением, включением в премедикацию барбитуратов или бензодиазепинов. Парезы не возникают, если не превышено время пребывания жгута на конечности (на верхней — 60 мин, на нижней — 90 мин), если используют пневматический жгут или под эластичный помещают прокладку и умеренно натягивают его.

### **Введение раствора местного анестетика в место перелома**

При введении раствора анестетика достигается подведение обезболивающего препарата к нервным волокнам как в мягких тканях вокруг перелома, так и к иннервирующим кость и надкостницу.

**Противопоказания.** Загрязненность кожи над местом перелома ввиду риска инфицирования закрытого перелома. Общие противопоказания к местной анестезии.

**Техника.** Прощупывают место перелома и пунктируют гематому. Местоположение конца иглы контролируют с помощью аспирационной пробы. Медленно вводят раствор местного анестетика без вазоконстриктора (быстрое введение болезненно). По прошествии 5—7 мин наступает анестезия и можно производить репозицию перелома. Хотя по качеству обезболивание (особенно сопутствующая мышечная релаксация) несравнимо с проводниковой или регионарной внутривенной анестезией, этот способ имеет широкое распространение ввиду элементарной простоты.

**Доза:** 10—15 мл 1% или 2% раствора прилокаина, 10 мл 2% раствора ксикаина или 10 мл 1% раствора ксикаина, 10 мл 2% или 15 мл 1,5% раствора тримекаина. Допустимо применение и 2% раствора новокаина (10—15 мл). Анестетики используют без вазоконстриктора.

## СПИННОМОЗГОВАЯ АНЕСТЕЗИЯ

Введение раствора местного анестетика в субарахноидальное пространство вызывает временный паралич соматической и вегетативной чувствительности, а также блокаду двигательной проводимости переднего и заднего корешков спинного мозга по месту контакта препарата.

**Анатомия.** Спинной мозг оканчивается на уровне  $L_{I}$ — $L_{II}$ . Таким образом, прокол спинномозгового канала ниже  $L_{II}$  не представляет опасности повреждения спинного мозга. Внутренний листок твердой мозговой оболочки, обычно именуемый твердой мозговой оболочкой, отделен от паутинной мозговой оболочки капиллярной щелью. Паутинная оболочка — тонкая, лишенная сосудов соединительнотканная пластинка. Между ней и прилегающей непосредственно к спинному мозгу мягкой мозговой оболочкой располагается субарахноидальное пространство, наполненное спинномозговой жидкостью. Последняя представляет собой разновидность лимфы с меньшим содержанием белка плотностью 1005—1007. Из общего количества спинномозговой жидкости (100—150 мл) на долю субарахноидального пространства спинного мозга приходится 25—30 мл.

Субарахноидальное пространство заканчивается у  $L_2$ , поэтому поясничный прокол для спинномозговой анестезии целесообразно делать в промежутках между  $L_{II}$  и  $S_I$ . Выбор межпозвоночного промежутка зависит от области оперативного вмешательства (рис. 49) и продолжительности анестезии.

Как правило, для прокола используют промежуток между  $L_{III}$  и  $L_{IV}$ . Линия, проведенная между наивысшими точками гребешков подвздошной кости, обычно проходит через остистый отросток  $L_{IV}$ .

**Подготовка больного.** Премедикация обычно средней степени. Существует риск снижения артериального давления во время анестезии, особенно высокой. С профилактической целью за 10—15 мин до проведения спинномозговой анестезии вводят вазопрессор. Наиболее широкое применение с этой целью получил эфедрин (1 мл 5% рас-

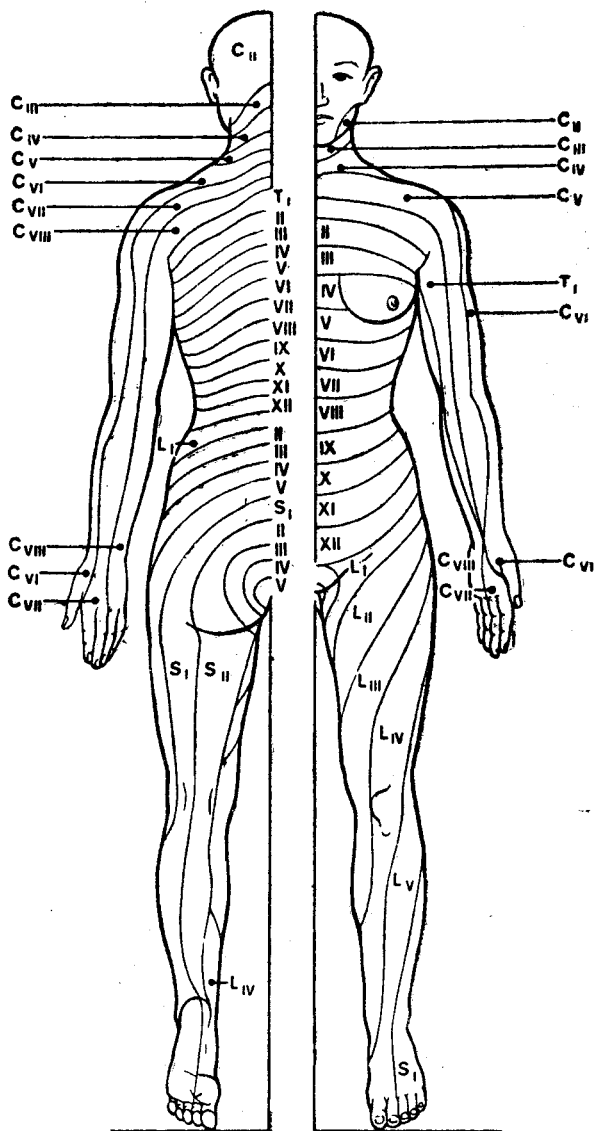


Рис. 49. Сегментарная иннервация кожи.



твора (подкожно). За рубежом все большую популярность получает тартрат эрготамина, предложенный с этой целью Р. Klingenström (1960). Т. Gordh (1979) рекомендует вводить в два приема 0,25 мг (0,5 мл 0,05% раствора) эрготамина до производства спинномозговой анестезии.

Общая подготовка больного идентична той, которую он получает в ожидании общего обезболивания. Особое внимание обращают на артериальное давление и частоту пульса.

**Оборудование.** Пользуются стандартной иглой для спинномозговой анестезии (прочная, гибкая, из неокисляемого металла) с тупо срезанным концом (срез Тюффье) и хорошо подогнанным мандреном (рис. 50). В настоящее время такие иглы затачивают под углом 45°. За рубежом в последние десятилетия срезу иглы придают ромбовидную форму (рис. 51).

Особое признание правомерно получила тончайшая игла Антони, предложенная в 1948 г., которой аналогична игла ХНИИОТ. Обе указанные иглы настолько гибкие, что для прокола кожи, надостной и межостной связок необходим проводник Сайза или ХНИИОТ, по которому ее подводят к желтой связке (рис. 52).

Для анестезии нужны два шприца (один — для инфльтрационной анестезии кожи, надостной и межостной связок, другой — для введения раствора анестетика в субарахноидальное пространство), несколько обычных игл. Оптимальный вариант — использование одноразового специального набора для спинномозговой анестезии.

**Местноанестезирующие средства.** Растворы последних подразделяются на «гипербарические», плотность которых выше таковой спинномозговой жидкости, «гипобарические», плотность которых ниже, и условно «изобарические», в составе которых в качестве растворителя используется ликвор. Наблюдения убеждают в том, что во время пункции нужно стремиться к минимальному истечению спинномозговой жидкости и вводить небольшие объемы анестезирующего вещества.

В связи с этим особое значение приобретают «гипербарические» растворы. К таковым относятся 5% растворы новокаина (плотность 1,04), ксикаина (плотность 1,03) и тримекаина (плотность 1,03). Максимально допустимые объемы этих препаратов при введении в поясничном отделе: новокаина — 3 мл (обычно 2,2—2,4 мл), ксикаина и тримекаина — 1,6 мл (обычно 1,4 мл). Новокаин применяют с добавлением адреналина в обычной концентрации




Рис. 50. Игла со срезом Тюффье.



Рис. 51. Ромбовидный срез конца иглы.

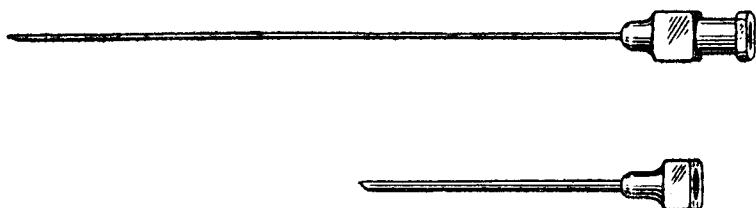


Рис. 52. Проводник Сайза и игла Антони.

(1 : 200 000), а ксикаин и тримекаин — в повышенной (1 : 80 000).

Широко использовавшийся ранее при спинномозговой анестезии совкаин (1% гипербарический раствор, максимальная доза 0,9 мл) ввиду высокой токсичности и длительного скрытого периода действия утратил практическое значение.

Из особенно сильно действующих анестетиков большое применение находит дикаин в виде гипобарического 1% раствора. Максимально допустимая доза — 2 мл, обычно применяемая — 1,4—1,6 мл. Препарат используют с добавлением адреналина в высокой концентрации (1 : 16 000). За рубежом для спинномозговой анестезии указанные препараты, исключая тримекаин, выпускают с добавлением глюкозы, что увеличивает их плотность, в частности 1% гипобарический раствор дикаина (аметокаина) превращается в гипербарический. С добавлением глюкозы для указанных целей выпускаются 5% раствор прилокаина, 4% раствор мепивакаина и ряд других менее популярных анестетиков. Скрытое время и продолжительность обезболивания зависят от применяемого анестетика. Так, скрытое

время ксикаина примерно 3 мин, дикаина — значительно больше, зато продолжительность хирургической анестезии в верхнегрудном отделе, вызываемой ксикаином, — 1 ч, прилокаином — 1½ ч, дикаином — 2 ч.

**Распространенность спинномозговой анестезии.** Зона анестезии зависит в основном от дозы и концентрации анестезирующего вещества, объема обезболивающего раствора, его плотности, скорости и места введения, положения больного во время и сразу после инъекции. Распространенность обезболивания в краниальном направлении тем больше, чем выше уровень пункции, больше объем вводимого раствора, лучше условия распространения обезболивающего раствора в этом направлении, короче спина (расстояние от  $C_{VII}$  до отверстия крестцового канала у взрослых колеблется от 50 до 75 см), и если, кроме того, отмечается высокое внутрибрюшное давление (беременность, внутрибрюшная опухоль).

В последнем случае дозу анестетика уменьшают на 1/3—1/2 общепринятой. Введенный в субарахноидальное пространство анестетик фиксируется на нервной ткани через 15—18 мин; по истечении этого срока допускается свобода перемещений в положении больного.

**Показания.** Спинномозговая анестезия обеспечивает сочетание отличной анестезии и такой же мышечной релаксации и наиболее показана больным с избыточной массой тела, у которых может быть затруднено проведение стандартного общего обезболивания. Лица пикнотического телосложения переносят этот вид анестезии лучше, чем астеники. Под спинномозговой анестезией проводят вмешательства на нижних конечностях, тазе, урологические, гинекологические и другие операции в нижней половине живота. Этому виду обезболивания отдают предпочтение при респираторных заболеваниях, нарушении метаболизма, в частности при диабете, заболеваниях печени, почек.

**Противопоказания.** К ним относятся шок, гипоксия, гиповолемия, острая анемия, выраженная дегидратация, неврологические заболевания, перенесенный инфаркт миокарда или ишемическая болезнь сердца в сочетании с гипертонией. Нужно очень осторожно применять этот метод при обезболивании у лиц пожилого возраста.

Сепсис и наличие инфекции в месте инъекции относятся к числу абсолютных противопоказаний.

**Техника.** В зависимости от уровня блокады спинномозговая анестезия подразделяется на низкую, среднюю и высокую.

Низкая спинномозговая анестезия охватывает область иннервации крестцовых нервов и нижнепоясничного сегмента. Под ее прикрытием возможно выполнение оперативных вмешательств в промежностной и анальной областях, наружных половых органах, влагалище, шейке матки, стопе и голени.

Рекомендуется проводить пункцию у больного, которого усаживают на край стола и поперек его, располагая ступни на табурете. Больного просят максимально расслабиться, упереться ладонями в бедра, нагнуть голову до упора подбородком в грудину. Медицинская сестра, стоящая напротив врача, поддерживает больного и II пальцами указывает на гребни подвздошных костей. Спину тщательно обрабатывают бактерицидным раствором. Если употребляют спиртовой раствор йода, то его стараются смыть спиртом, поскольку спинномозговые оболочки чувствительны к химическому раздражению. С этой же целью многие специалисты рекомендуют в месте предполагаемого введения иглы делать насечку или прокол кожи толстой иглой. Вопрос об обезболивании места пункции решается по-разному: есть его сторонники и противники. Для пункции используют спинномозговой промежуток между  $L_{IV}$  и  $L_v$  или  $L_v$  и  $S_I$ .

При пользовании иглами И-22 (наружный диаметр 1 мм, длина 9 см) или, в чем практически нет надобности, И-23 (наружный диаметр 1,2 мм, длина 12 см) их держат за павильон одной рукой, тогда как указательным и средним пальцами другой руки препятствуют отклонению их конца от средней линии и устанавливают место вхождения его в надостистую связку над верхним краем нижележащего остистого отростка. После этого павильон иглы охватывают большими и указательными пальцами обеих рук, в то время как безымянным пальцем и мизинцем упираются в спину больного, т. е. придают игле определенную устойчивость.

Иглу медленно продвигают вперед перпендикулярно спине или с небольшим краниальным отклонением ( $5-8^\circ$ ). Желательно, чтобы срез иглы располагался в сагиттальной плоскости, чем будет сведено к минимуму ее повреждающее действие на внутренний листок твердой мозговой оболочки и тем самым уменьшено последующее истечение спинномозговой жидкости. Особенно осторожно продвигают иглу после прокола желтой связки, так как до вхождения ее среза в субарахноидальное пространство остаются считанные миллиметры. Прокол твердой мозговой оболоч-

ки также определяется по ощущению провала. Если мандрен удален, то наблюдается истечение спинномозговой жидкости. За время, необходимое для подсоединения шприца с раствором анестетика, обычно истекает 1—1,5 мл. При прочих равных условиях чем быстрее вводят раствор анестетика, тем больше он распространяется в краниальном направлении.

Если применяются тонкие иглы (Антони, ХНИИОТ) диаметром не более 0,5 мм, то, как указывалось выше, необходим проводник (Сайза, ХНИИОТ). Обезболивание в этих случаях не проводится, поскольку одномоментное быстрое введение при достаточно остром срезе иглы (ромбовидная заточка) вызывает не более сильную боль, чем приподнимание «лимонной корки». Проводник вводят на глубину до 3 см, т. е. им прокалывают кожу, подкожную жировую клетчатку, надкостистую и межкостистую связки. После этого через него проводят тонкую иглу, прокалывают желтую связку (ощущение сопротивления и последующего провала) и через несколько миллиметров проникают в субарахноидальное пространство. Если в перидуральном пространстве у 80% анестезируемых наблюдается отрицательное давление (засасывание капли жидкости из павильона может быть использовано для идентификации месторасположения кончика иглы), то в субарахноидальном пространстве оно всегда положительное, что проявляется истечением спинномозговой жидкости. Затем обычно вводят раствор анестетика большой плотности.

Если игла вошла в кость или надкостницу, то следует предполагать, что просвет ее забит. Иглу извлекают, промывают или заменяют новой. Повторную попытку пункции производят, меняя направление иглы. Если из павильона показалась кровь, то иглу также извлекают и вводят в другой межкостистый промежуток. В том случае, когда кровь выделяется вместе со спинномозговой жидкостью и есть тенденция к осветлению последней, анестетик не вводят до получения прозрачного ликвора.

При безуспешности пункции по средней линии может быть использован боковой доступ. На уровне межкостистого промежутка, отступя 1,5 см от линии остистых отростков, вводят иглу или направитель под углом 25° к сагитальной плоскости. В случае надобности и при этой методике движение конца иглы может несколько меняться как в краниальном, так и в каудальном направлении.

После введения раствора анестетика большой плотности, если позволяет состояние больного, его просят поси-

деть 1—2 мин, а затем укладывают на спину с несколько приподнятой головой.

Средняя спинномозговая анестезия. Под ее прикрытием выполняют вмешательства ниже уровня T<sub>x</sub> (пупок): аппендэктомию, паховое грыжесечение, простатэктомию, гинекологические вмешательства и операции на нижних конечностях.

Пункцию осуществляют в межкостистом промежутке L<sub>III</sub> и L<sub>IV</sub>. Обычно вводят 1,5 мл гипербарического раствора местного анестетика. Техника аналогична таковой при низкой спинномозговой анестезии. После инъекции больного сразу укладывают, приподнимая головной конец операционного стола примерно на 10°. В таком положении больной находится до тех пор, пока анестезия не достигнет требуемого уровня. Первый признак действия местного анестетика — появление ощущения тепла в стопах, после чего анестезия быстро распространяется кверху. Поскольку потеря температурной и болевой чувствительности происходит одновременно, все чаще для установления уровня анестезии используют тампоны, смоченные в эфире. Для этого можно пользоваться и старыми методами: повторными уколами или щипками кожи с помощью зажимов.

Если вмешательство производится на какой-либо стороне без перехода на другую, то больного можно укладывать на нее сразу после введения раствора анестетика большой плотности. С целью ликвидации бокового искривления позвоночника в поясничном отделе согнутые колени больного приподнимают, а голову пригибают к ним и частично ротируют шейный отдел позвоночника, стараясь приблизить подбородок к коленным суставам. Такое положение легче создать и поддерживать с помощью медицинской сестры. При первых признаках ослабления ощущения холода в анестезируемой области больному придают горизонтальное положение.

Высокая спинномозговая анестезия. Уровень анестезии должен достигнуть линии сосков (T<sub>IV</sub>), что позволяет проводить оперативные вмешательства в верхнем отделе брюшной полости (желудок, желчевыводящие пути). Частота установления показаний к данному виду обезболивания резко уменьшилась в связи с применением мышечных релаксантов и интубационного наркоза. Кроме того, следует отметить, что при этом виде обезболивания нередко встречаются такие осложнения, как гипотония, рвота и икота. Техника и оборудование те же, что при двух других описанных выше видах спинномозговой ане-

стезии. Пункцию обычно делают в положении на боку между L<sub>II</sub> и L<sub>IV</sub>. Доза гипербарического раствора местного анестетика 1,5—2 мл. Головной конец стола опущен на 10—15°. Необходим тщательный контроль за уровнем анестезии, поскольку возможно значительное распространение ее вверх с исключением межреберных мышц и развитием дыхательной недостаточности. В исключительных случаях, когда анестезиолог имеет мало опыта, возможен тотальный спинальный паралич.

**Осложнения.** Нарушения кровоснабжения и вентиляции находятся в прямой зависимости от высоты анестезии. Все больные, подвергаемые данному виду обезболивания, с точки зрения выполнения экстренных пособий должны рассматриваться как лица, подвергаемые общему обезболиванию.

Гипотония является следствием блокады симпатических волокон в передних корешках, что вызывает расширение сосудов и сокращение венозного притока к сердцу. Необходимо опустить головной конец операционного стола, наладить ингаляцию кислорода и ввести внутривенно вазопрессор. Выраженное падение артериального давления (спинальный шок) наблюдается крайне редко, так как больные профилактически получают эфедрин или эрготамин и редко применяется высокая спинномозговая анестезия. В таких случаях указанные мероприятия следует дополнить инфузией кровенаполнителями (полиглюкин).

Паралич межреберных мышц при высокой спинномозговой анестезии ведет к гипоксии, поэтому ИВЛ следует производить до тех пор, пока не восстановится их деятельность.

При проведении обезболивания у нервных, беспокойных больных применяют заранее запланированные седативные средства (седуксен или его аналоги) или поверхностный наркоз закисью азота с кислородом после небольшой дозы тиопентала натрия.

К числу поздних осложнений относится головная боль, которая снимается внутривенным введением 40% раствора глюкозы, 25% раствора сульфата магния. Кроме того, следует придать горизонтальное положение. При пользовании тончайшими иглами головная боль наблюдается редко.

Инфицирование, неврологические осложнения — результат нарушений правил асептики или механических повреждений — встречаются все реже. По данным Т. Gordh (1979), при выполнении 50 000 анестезий серьезных осложнений не наблюдалось.

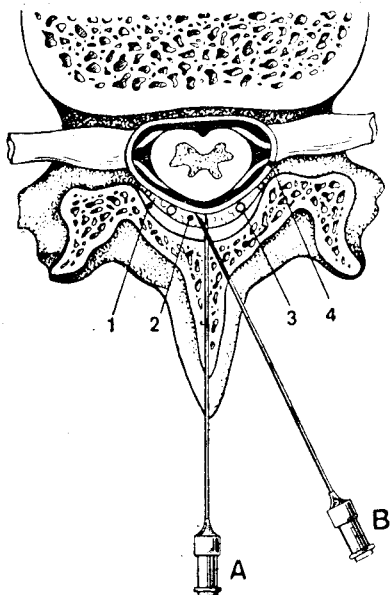
Перидуральная, эпидуральная и экстрадуральная анестезия — синонимы метода обезболивания посредством инъекции раствора местного анестетика в экстрадуральное пространство в поясничном, реже — грудном или пояснично-крестцовом отделе.

**Анатомия.** Перидуральное пространство начинается у большого затылочного отверстия и заканчивается у отверстия крестцового канала, где оно ограничено крестцово-копчиковой связкой. Внутренняя граница определяется твердой мозговой оболочкой, которая заканчивается на высоте II крестцового сегмента, наружная — периостом позвоночного канала (внешний листок твердой мозговой оболочки). Второе название более оправдано, потому что желтая связка при дорсальном расположении, задняя продольная связка — при вентральном прикрыты тонким соединительнотканым листком, который нельзя именовать надкостницей. Толстая, богатая эластичными волокнами желтая связка заполняет расположенную между позвонковыми дугами щель. Она натянута от внутренней поверхности дуги вышележащего позвонка к наружной поверхности дуги нижележащего. По средней линии желтая связка имеет толщину приблизительно 5 мм, а латеральное — примерно 2 мм. Межпозвоночные отверстия (всего 58), в том числе крестцовые, через которые спинномозговые нервы покидают позвоночный канал, связывают перидуральное пространство с паравerteбральным. В пределах этих отверстий передние и задние спинномозговые корешки, покрытые муфтой из твердой мозговой оболочки, сливаются в сегментарные нервы. Кроме них, в перидуральном пространстве находятся жировая и соединительная ткань, венозные сосуды, образующие соединительную ткань, а также венозные сосуды, образующие многочисленные сплетения. Артерии здесь представлены только ветвями, снабжающими кровью спинномозговые нервы. В поясничном отделе позвоночного столба перидуральное пространство имеет в поперечном сечении форму треугольника, один из углов которого имеет дорсальное направление. Наибольшее расстояние до твердой мозговой оболочки (примерно 5 мм) отмечается по средней линии кзади. Межпозвоночная щель, располагающаяся между дугами прилегающих позвонков, по бокам ограничена суставными отростками и в верхнепоясничном отделе имеет яйцеобразную форму.



**Рис. 53.** Положение иглы при срединном (А) и парамедиальном (Б) способах перидуральной анестезии.

1 — желтая связка; 2 — перидуральное пространство; 3 — сосуды перидурального пространства; 4 — внутренний листок твердой мозговой оболочки.



Краниальнее и каудальнее она уплощается, расширяясь латерально.

При введении иглы в перидуральное пространство по средней линии (срединный доступ) она проходит (рис. 53) через: 1) кожу; 2) подкожную жировую клетчатку, степень развития которой индивидуально варьирует (значительное развитие ее затрудняет пальпацию остистых отростков); 3) надостистую связку, покрывающую остистые отростки; 4) межостистую связку, располагающуюся между остистыми отростками и, как правило, достигающую желтой связки. Пространство между этими связками начинающий врач может расценивать как перидуральное, поскольку здесь при введении иглы обнаруживается потеря сопротивления; помимо глубины вкола, следует учитывать и то, что потеря сопротивления на данном участке не столь выражена, как после прокола желтой связки; 5) желтую связку — важнейшее анатомическое образование, после прокола которого обнаруживается четкая потеря сопротивления, свидетельствующая о том, что конец иглы достиг перидурального пространства; обычно оно находится на глубине 4—4,5 см от поверхности кожи, но у тучных больных это расстояние может возрастать на 1,5—2 см (табл. 3).

**Механизм действия.** Основное место воздействия мест-

**Зональные различия толщины желтой связки  
и размеров эпидурального пространства в сагиттальной плоскости  
[Collins V., 1976]**

Отдел позвоночника	Толщина желтой связки, мм	Сагиттальный размер перидурального пространства, мм
Шейный	2—1,5	1—1,5
Грудной (Т <sub>I</sub> —Т <sub>II</sub> )	1	2,5—3
Грудной (Т <sub>VI</sub> —Т <sub>XII</sub> )	1	4—5
Поясничный	0,33—0,66	5—6

Примечание. 1. Длина заточки (шлифа) в игле Туохи 0,3 мм. 2. Расстояние между кожей и перидуральным пространством индивидуально (3—9 см), в среднем 5 см.

ного анестетика точно не установлено, поэтому существует ряд гипотез. Под одной из них, анестетик путем диффузии проникает в субарахноидальное пространство и наступает спинномозговая анестезия с единственным отличием — удлинённым скрытым периодом. Согласно другому предположению, раствор анестетика проникает к спинномозговым нервам через межпозвоночные отверстия и вызывает паравертебральную блокаду. Наиболее вероятно, что имеет место сочетанное воздействие в обеих областях с той разницей, что анестетик, проникнув субарахноидально, здесь же блокирует и спинномозговой нерв. При наличии всего спектра разновидностей нервных волокон общие закономерности воздействия местного анестетика проявляются во всей полноте, тончайшие безмиелиновые симпатические волокна блокируются первыми, а наиболее толстые двигательные и обеспечивающие проприоцептивную чувствительность миелиновые волокна выключаются позже.

**Показания.** Особой рекомендации заслуживает метод перидуральной анестезии, при хирургических вмешательствах ниже пупка. Опытный специалист может широко использовать его при операции, выполняемой ниже VIII или IX грудного сегмента. Перидуральную хирургическую анестезию удобно сочетать с применением седативных средств (седуксен), нейролептиков (дроперидол). Она показана при «полном желудке», больным с патологией легких, когда нежелательно нарушать установившуюся вентиляцию, или больным с легочной инфекцией, в частности при открытой форме туберкулеза легких. Велики перспективы

использования этого метода для длительной послеоперационной аналгезии вообще и тяжелой брюшной патологии в особенности, а также в акушерстве.

**Противопоказания.** Гиповолемия на почве геморрагии или интоксикации, сепсис, инфекция в области или рядом с тем местом, куда предстоит вводить иглу. Неврологические заболевания в большинстве случаев являются относительным противопоказанием к применению эпидуральной анестезии.

**Техника. Инструментарий.** Необходимо иметь простерилизованные иглы для анестезии кожи и подлежащих тканей, специальные иглы Туохи для пункции перидурального пространства (в первозданном варианте или в виде модификаций Фловерса, Хастеда и т. д.) или Крафорда, шприцы, чашку для анестезирующего раствора, салфетки, шарики, приспособления для обработки кожи, резиновые перчатки. Для длительной перидуральной анестезии необходимы катетеры и материал для крепления их к коже. По мнению большинства специалистов, попадание в перидуральное пространство даже следов антисептиков недопустимо из-за опасности неврологических осложнений. В набор для нанесения насечки на кожу в месте введения иглы должен входить скальпель (рекомендуется использовать скальпель, применяемый для вакцинации). Для предварительного прокола кожи может быть использована и толстая игла.

**Положение больного.** Пункция может быть проведена в положении больного как сидя, так и лежа на боку. В обоих случаях спина и шея должны быть согнуты, чтобы увеличить (раскрыть) межостистые пространства и облегчить вход иглы. Если больной лежит на боку, то колени должны быть подтянуты вверх, а в положении сидя — ступни надо установить на табурете. Первое положение лучше воспринимается больными, и при нем меньше риск дезрегуляции у него кровообращения. Второе положение облегчает анатомическую ориентацию и исключает боковые девиации позвоночника, почти неизбежные в положении на боку.

Выбор уровня пункции определяется, во-первых, областью оперативного вмешательства, во-вторых, выраженностью межостистого промежутка. При прочих равных условиях пункцию следует производить ниже L<sub>1</sub>, чтобы избежать травмы спинного мозга. Кроме того, в поясничном отделе позвоночника перидуральное пространство наиболее широкое, плотность межостистой и желтой свя-

зок максимальная, что позволяет наиболее отчетливо ориентироваться в местоположении конца иглы. В то же время следует учитывать весьма обоснованное мнение о том, что катетер нецелесообразно продвигать от конца иглы более чем на 4—5 см и что легче направлять его краниально.

Идентификация эпидурального пространства. Все методы основаны на двух критериях: исчезновении сопротивления в момент прохождения желтой связки и выявлении отрицательного давления. Для выявления этих феноменов предложены десятки приспособлений (баллон Макинтоша, шприц Икла, манометр Одома, индикаторы Зеленка, Брукса, Даукинса и т. д.), однако распространены только два простейших метода.

1. Пальцевое давление на поршень шприца, прикрепленного к игле и наполненного раствором анестетика или, лучше, изотоническим раствором хлорида натрия.

Заполнение шприца дистиллированной водой [Лунд П. К., 1975], вызывающей при попадании в перидуральное пространство чувство жжения у бодрствующего или мышечные подергивания у наркотизированного больного, с одной стороны, дает дополнительный критерий анестезирующему, с другой — вызывает неприятные ощущения у анестезируемого. При непредвиденной внутрисосудистой инъекции это чревато гемолизом, что не способствует распространению данной рекомендации.

Шприц выбирают обычно емкостью 5 мл, с легко движущимся поршнем. Метод «утраты сопротивления» по имени авторов, предложивших и усовершенствовавших его, называется методом Сикара, Форестье, Долиотти и Паже.

2. «Вишняя капля» Гутierreца. Метод сводится к тому, что каплю раствора анестетика «подвешивают» к павильону иглы тогда, когда ее конец находится в желтой связке. Затем иглу осторожно продвигают вперед. После того как она входит в перидуральное пространство, капля засасывается (рис. 54). Это свидетельствует об отрицательном давлении, которое обычно сохраняется в эпидуральном пространстве. Однако под влиянием ряда факторов (выдох, задержка дыхания и др.) отрицательное давление может становиться положительным, особенно в поясничном отделе. В. С. Щелкунов (1976) отметил засасывание капли у  $\frac{2}{3}$  больных в грудном отделе и у единичных — в поясничном. По данным других авторов, положительная проба наблюдается чаще.

Наиболее доступным и достоверным методом иденти-

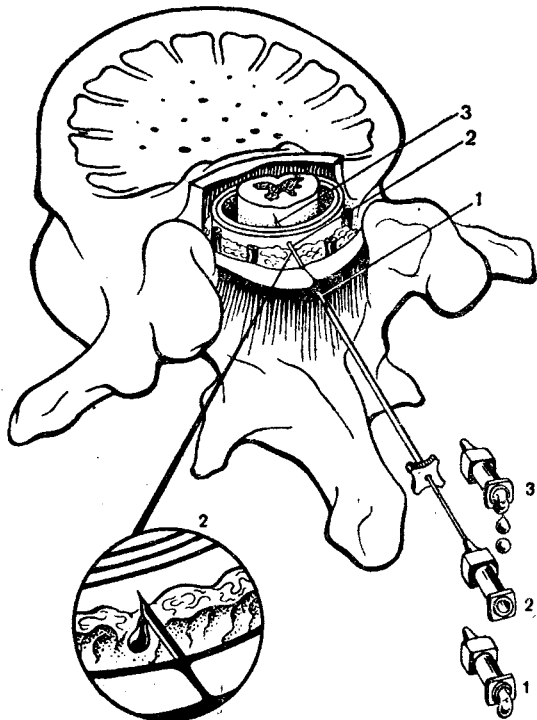


Рис. 54. Пункция перидурального и спинномозгового пространства (схема).

1 — игла в желтой связке; 2 — игла в перидуральном пространстве; 3 — игла в спинномозговом пространстве.

фикации спинномозговой жидкости, позволяющим получить самые достоверные результаты, является определение рН. Обычно рН устанавливают при помощи лакмусовой бумаги. При нанесении на нее местного анестетика (рН в пределах 3,5—6,0) она в зависимости от вида и степени ацидоза желтеет или краснеет, а при попадании ликвора (рН > 7,0) зеленеет или синееет.

Доступы в перидуральное пространство. Медиальный (срединный) доступ в поясничном отделе. Для ориентировки пальпируют гребни подвздошных костей, на уровне которых проводят линию, пересекающую спинальную на уровне остистого отростка L<sub>IV</sub>. Последний пальпируют указательным пальцем ошупывающей руки. Это ориентир для определения избранного

межпозвоночного промежутка. Сомкнутыми указательным и средним пальцами левой руки, расположенными поперек линии остистых отростков, определяют каудальную часть межостистого промежутка. После создания «лимонной корки» слабым (0,5%) раствором анестетика инфильтрируют путь проведения специальной иглы на глубину 2—3 см.

После этого приступают непосредственно к пункции перидурального пространства, что при правильно выполненной местной анестезии не должно восприниматься болезненно. После надреза кожи оспенным ланцетом или поверхностной пункции ее толстой иглой вводят иглу Туохи или Крафорда. Чтобы избежать избыточного введения иглы, рекомендуется захватывать ее тремя пальцами правой руки на расстоянии 3 см от кончика. Указательный и средний пальцы левой руки остаются сомкнутыми, и ими можно точно подвести конец иглы, находящийся в подкожной жировой клетчатке, к месту медиальной пункции. При продвижении вперед игла может опираться на указательный палец ощупывающей руки. Следует избегать бокового соскальзывания: иглу надо продвигать в строго сагиттальной плоскости с небольшим краниальным отклонением. Иглу следует вводить, направляя ее срезом (отверстием) также краниально. Важно, чтобы рука, используемая для продвижения иглы, все время прочно упиралась в спину больного, ибо в таком положении легче регулировать оказываемое на нее давление. Другая рука должна постоянно ощущать изменение сопротивления в шприце, не принимая активного участия в продвижении вперед соединения игла — шприц.

К. Strasser (1980) предложил осуществлять введение иглы приемом «держания ручки». Соединение игла — шприц держат, как ручку: находится между указательным и средним, а шприц — между указательным и большим пальцами; безымянный палец и мизинец упираются в спину и выполняют тормозящую функцию при продвижении иглы вперед. Кисть находится в положении пронации. После того как игла войдет в желтую связку, увеличивается сопротивление ее продвижению. Далее иглу продвигают медленно, плавно при постоянном давлении на поршень. Как только прекращается надавливание, поршень слегка отходит назад. При вхождении иглы в перидуральное пространство четко ощущается изменение сопротивления («потеря его»), испытываемого находящейся в шприце жидкостью. Появляется возможность легким надавливанием на поршень инъецировать содержимое шприца. Для

введения катетера нужно, чтобы весь срез иглы находился в перидуральном пространстве, поэтому после «потери» сопротивления при введении раствора иглу продвигают еще примерно на 1 мм. В данном случае цель инъекции раствора — отодвигание твердой мозговой оболочки, т. е. исключение ее перфорации.

Медиальный доступ в грудном отделе. Как уже подчеркивалось, следует избегать перидуральной анестезии в грудном отделе. Анестезию до уровня мечевидного отростка обычно получают путем прокола между  $L_I$  и  $L_{II}$ .

Однако обстоятельства могут вынудить анестезиолога высокой квалификации прибегнуть к введению раствора анестетика в перидуральное пространство в нижнегрудном и даже среднегрудном отделах. Ориентирами здесь служат остистый отросток  $C_{VI}$ , нижние углы лопаток, располагающиеся на уровне  $T_{VI}$ , и XII пара ребер. Угол наклона иглы при введении в позвоночный канал от горизонтальной (поперечной) плоскости возрастает по мере подъема уровня пункции: в нижнепоясничном отделе он отсутствует, в верхнепоясничном равен  $5-10^\circ$ , а в среднегрудном —  $50^\circ$  (рис. 55), что зависит от степени наклона остистых отростков.

При выборе высоты пункции перидурального пространства руководствуются областью оперативного вмешательства: уровень сосков молочных желез — соответствует  $T_{IV}$ , мечевидного отростка —  $T_{VIII}$ , пупка —  $T_X$ , надлобковая область —  $T_{XII}-L_I$ , нижние конечности —  $L_{III}$ .

Парамедиальный доступ. Поскольку истинным боковым доступом не пользуются из-за попадания иглы в наиболее узкое перидуральное пространство и область расположения основных венозных сосудов, парамедиальный доступ стали именовать латеральным [Engleson S., 1979].

На 1—1,5 см латеральнее средней линии на уровне краниального края нижележащего остистого отростка образуют «лимонную корку». Используя иглу марки 0880, из этой точки веерообразно вводят небольшое количество слабого раствора анестетика до достижения позвоночной дуги. Анестезируют надкостницу. Затем под углом  $15-20^\circ$  к сагиттальной плоскости и несколько краниальнее вводят специальную иглу. Для того чтобы хорошо ощущать сопротивление желтой связки и при необходимости ввести катетер, иглу вводят срезом, обращенным краниально. В случае соприкосновения с костью иглу немного подтя-

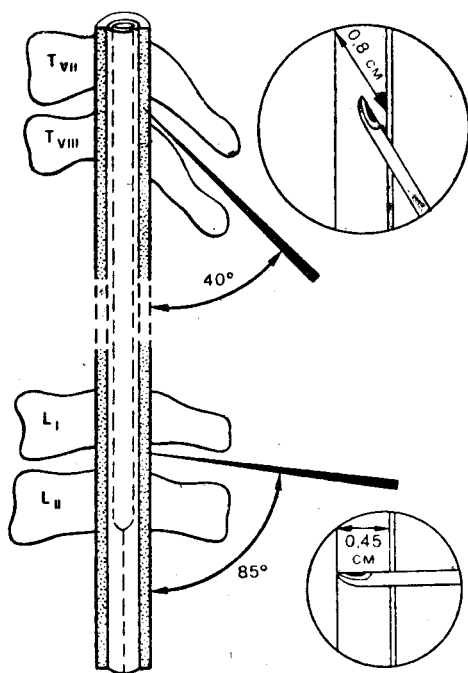


Рис. 55. Степень наклона иглы при перидуральной и спинномозговой пункциях в зависимости от уровня прокола.

гибают и вводят повторно. В момент прокола желтой связки в межпозвоночной щели конец иглы должен располагаться по средней линии. О введении иглы в перидуральное пространство судят по уменьшению сопротивления.

Преимущества этого доступа заключаются в том, что: 1) при нем нет надобности прокалывать межкостистую связку, которая у лиц пожилого возраста может быть кальцифицирована; 2) введение иглы в меньшей степени зависит от возможности большого раздвинуть остистые отростки сгибанием позвоночного столба; 3) игла входит в перидуральное пространство более наклонно, что облегчает введение катетера. Существенно и то, что глубину залегания желтой связки можно определить при контакте иглы с дугой позвоночника во время инфльтрационной анестезии, проводимой перед пункцией. По мнению В. С. Щелкунова (1976), сочетание двух отклонений при проведении иглы (медиального и краниального) делает эту технику более сложной, чем медиальный доступ. Опыт показывает, что все зависит от навыка анестезиолога. Следует отметить, что введенный парамедиальным доступом катетер



при движениях больного меньше травмируется, что важно при длительном его функционировании.

**Катетеризация.** В качестве катетеров в нашей стране используют трубки из фторопласта (тефлон), и полиэтилена, разрешенные для применения в медицине. Фторопласт биологически инертен, прочен, устойчив к тепловой стерилизации.

Для взрослых обычно используют катетеры с наружным диаметром 1—1,1 мм при длине 70—90 см. Выпускаемые промышленностью за рубежом катетеры маркированы по длине, имеют тупой конец, боковые отверстия, снабжены мандреном. Перед введением катетера еще раз убеждаются в краниальном расположении среза иглы. При пользовании мандреном последний подтягивают примерно на 1 см и только после этого начинают вводить катетер через внутренний просвет иглы. Выход катетера в перидуральное пространство обычно ощущается как легкое сопротивление. После этого катетер вводят, как правило, на глубину 3—5 см, редко больше от конца иглы.

Если появляется затруднение в продвижении катетера, то его недопустимо извлекать через иглу, так как он может быть отсечен острым краем ее среза. Их следует удалять вместе. После введения катетера иглу извлекают одной рукой, в то время как другой удерживают катетер. Затем извлекают мандрен. В наружный конец катетера вставляют тонкую инъекционную иглу со спиленным срезом. Место выхода катетера из кожи обкладывают стерильными салфетками с надрезами («штанишки»), обращенными навстречу друг другу, и марлевыми шариками с краниальной или краниолатеральной стороны с целью профилактики перегиба катетера. Затем сверху накладывают бактерицидный пластырь. Полосками липкого пластыря катетер фиксируют вдоль позвоночника, выводя его конец в подключичную область. Если при аспирационной пробе не наблюдается истечение ни спинномозговой жидкости, ни крови, то можно вводить тест-дозу анестетика. Для этого можно использовать любой анестетик, но в дозе, не превышающей ту, которая применяется для спинномозговой анестезии: 75—80 мг ксикаина (4 мл 2% раствора), 100 мг тримекаина (5 мл 2% или 4 мл 2,5% раствора) и т. д. Новокаин при перидуральной анестезии не применяют.

Если неожиданно в течение 5 мин развивается спинномозговая анестезия (наиболее демонстративный признак — паралич нижних конечностей), то вмешательство выпол-

няют под ее прикрытием. Если анестезия не наступает столь быстро, то можно вводить полную дозу анестезирующего раствора для эпидуральной анестезии: ксикаина 750 мг, тримекаина 1000 мг, дикаина 100 мг и т. д. Если пункцию осуществляют не выше нижнегрудного уровня (анестезия не выше T<sub>VI</sub>), то пользуются методом сочетанного введения: вводят тест-дозу тримекаина, затем медленно остальное количество его (8—10 мл 2% раствора), после чего 6—8 мл 1% дикаина. Это обеспечивает быстро наступающую и качественную анестезию на несколько часов. В редких случаях возникает необходимость дополнить эпидуральную анестезию внутривенным введением центрального анальгетика (депидолор в дозе 15 мг). При длительной анестезии по описанной рекомендации через катетер каждые 4 ч вводят по 10 мл 2% раствора тримекаина. Анестетики всегда применяют с добавлением раствора адреналина в общепринятой концентрации (1 : 200 000).

Распространение анестетического раствора. Распространение раствора местного анестетика в перидуральном пространстве происходит как в каудальном, так и в краниальном направлении от места введения. При использовании гипербарических растворов распространение идет преимущественно книзу при сидячем положении больного. В месте воздействия анестетика остается следовая реакция, поэтому последующие дозы обезболивающего раствора, несмотря на их уменьшение, дают анестезирующий эффект, равноценный первоначальному. В возрасте 16—20 лет особенно велика утечка анестезирующего раствора через межпозвоночные отверстия, а также путем абсорбции в систему кровообращения. С увеличением возраста больного она уменьшается вследствие уплотнения рыхлой клетчатки и склеротических изменений в сосудах. Это же приводит к уменьшению перидурального пространства. Последнее уменьшается и у беременных из-за повышения венозного давления в нижней части тела (давление матки).

Для быстрого и точного измерения эффективного объема раствора анестетика созданы специальные номограммы [Bromage P., 1972; Engleson S., 1979, и др.]. Используется 2% раствор ксикаина как наиболее популярного анестетика при регионарной блокаде. Если 20-летнему больному требуется 1,5 мл 2% ксикаина на сегмент, то 80-летнему только 0,75 мл. Доза для рожениц и пожилых больных с признаками атеросклероза уменьшается на одну треть.

**Концентрация анестетика.** 2% раствор ксикаина, 2—3% раствор тримекаина или 0,5% раствор бупивакаина используют в тех случаях, когда необходима полная мышечная релаксация на фоне абсолютной хирургической анестезии, 1—1,5% раствор ксикаина, 2% раствор тримекаина и 0,25% раствор бупивакаина — если мышечная релаксация не так важна. Для выключения симпатической иннервации достаточно 0,5% раствора ксикаина. Эта концентрация пригодна и для обезболивания в I периоде родов, поскольку практически не снижает двигательной проводимости, т. е. активности родовой деятельности. Во II периоде родов степень аналгезии может быть увеличена введением 1% раствора (желательно сидящей роженице). Границы обезболивания определяют через 10—20 мин после инъекции расчетного объема раствора анестетика или путем булавочных уколов, или с помощью эфирных тампонов. Определение проводят на расстоянии 5 см от средней линии с интервалом в 5 см.

**Осложнения.** Случайный прокол внутреннего листка твердой мозговой оболочки иглой или катетером. При введении полной дозы могут возникнуть высокая спинномозговая анестезия или тотальный спинальный блок. Всегда следует вводить тест-дозу и отсрочивать введение всего объема анестетика не менее чем на 5 мин. Возможно развитие общей токсической реакции, иногда с судорогами.

**Профилактика.** Не следует превышать максимально допустимых доз.

**Лечение.** Кислород, дезинтоксикационные инфузии, внутривенное введение небольших доз барбитуратов (100—200 мг) или бензодиазепа (5—10 мг седуксена). Если не удастся купировать судороги указанным путем, субарноэтическими дозами сукцинилхолина, то вводят миорелаксанты, применяют ИВЛ.

Повреждение катетера в перидуральном пространстве обычно не вызывает никаких симптомов даже при длительном наблюдении. Вопрос об оперативном удалении решается индивидуально. Чтобы предупредить последнее осложнение, не следует извлекать (подтягивать) катетер через иглу.

## КАУДАЛЬНАЯ АНЕСТЕЗИЯ

Как уже отмечалось выше, каудальная анестезия — это разновидность эпидуральной анестезии с определенным местом введения местного анестетика (через выходное отверстие крестцового канала).

**Анатомия.** По форме крестец соответствует равнобедренному треугольнику, на краниальной стороне которого находится соединение с  $L_v$ , а на каудальной вершине — выходное отверстие крестцового канала. Оно образовано в связи с отсутствием сращения дуги  $S_v$ , имеет форму перевернутой римской цифры V и ограничено по бокам крестцовыми рожками. Размеры отверстия крестцового канала весьма переменны. Обычно длина его составляет около 2 см, наибольшая ширина 1,5 см. У каждого двадцатого человека выходное отверстие крестцового канала недоразвито и имеет диаметр 2—3 мм. Вход в отверстие прикрывает крестцово-копчиковая связка, гомологичная межостистой и надостистой желтым связкам вышележащих позвонков. Крестцовый канал является продолжением позвоночного и имеет длину около 10 см; сагиттальный размер его с 2—3 см с краниальной стороны уменьшается до 2—3 мм около отверстия крестцового канала.

У взрослых дуральный мешок заканчивается на уровне  $S_{II}$  (на 1 см каудальнее линии, соединяющей задние верхние ости подвздошных костей). Через крестцовый канал выходят дорсальные и вентральные ветви крестцовых нервов. В крестцовом канале располагаются конечная нить, являющаяся редуцированной частью нижнего отдела мозга, кровеносные и лимфатические сосуды, жировая ткань.

**Показания.** За исключением экзквизитных случаев, опытный анестезиолог не должен вводить более 20—30 мл раствора анестетика. Данный вид обезболивания рекомендуется главным образом для промежностной хирургии, обезболивания родов, длительного обезболивания от уровня  $L_{III}$ . Геморроидэктомия, простатэктомия и удаление мочеочниковых камней по топографии сегментарной иннервации требуют обезболивания на уровне  $L_v$ . 2% раствор ксикаина и 2,5% раствор тримекаина наряду с качественной анестезией обеспечивают мышечную релаксацию при коротком скрытом периоде. Применение адреналина обязательно. Хороший анальгетический эффект наблюдается также при введении 1% раствора ксикаина, 1,5% раствора тримекаина или 0,25% раствора бупивакаина.

**Техника.** Больной лежит на животе на «ломаном» операционном столе или с валиком под лобковым сочленением (рис. 56). Ноги слегка разводят и ротируют внутрь, чтобы раскрыть верхнюю часть анальной щели. Беременным придают коленно-локтевое положение или чаще положение Симса: на боку с выпрямленной на этой стороне нижней конечностью и частично согнутой вышележащей при не-

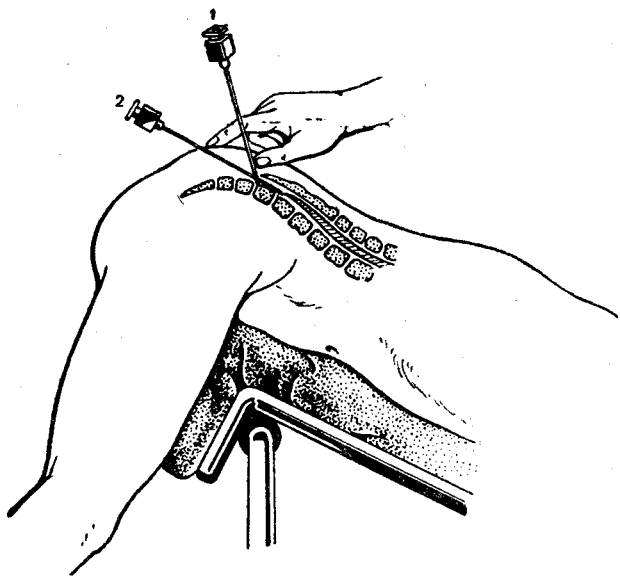


Рис. 56. Положение больного и иглы при каудальной анестезии.  
1 — в начале анестезии; 2 — в конце анестезии.

большом повороте корпуса в сторону живота. К. Strasser и Н. Albrecht (1982) предлагают сгибать нижележащую конечность, чтобы расслабить ягодичные мышцы на той же стороне и тем самым облегчить поиск каудального выходного отверстия крестцового канала. С целью повышения асептичности и защиты анальной и генитальной областей от спиртового раствора йода и спирта, применяемых для обработки операционного поля, на задний проход накладывают сухую марлевую салфетку.

Между задними верхними осями подвздошных костей проводят линию, а параллельно ей на расстоянии 1 см с каудальной стороны — вторую линию (линия запрета). Большим и указательным пальцами ощупывающей руки в краниальном отделе анальной складки обнаруживают крестцовые рожки. Целесообразно их пометить, так как после инфильтрационной анестезии кожи и подкожной жировой клетчатки над отверстием крестцового канала визуальная и пальпаторная ориентация может быть затруднена. Через тонкую иглу анестезируют крестцово-копчиковую связку, после прокола которой в крестцовый канал

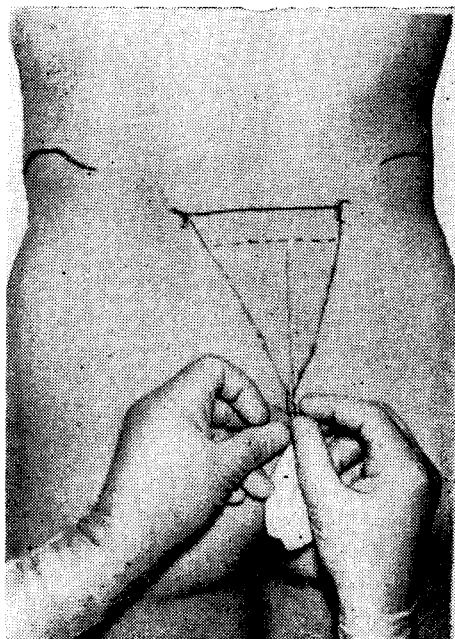
вводят 3 мл 1% раствора ксикаина или тримекаина. После извлечения тонкой иглы приступают к введению каудальной, в качестве которой могут быть использованы обычные иглы Тюффе для спинномозговой анестезии. Если обезболивание предполагается одноразовым, для введения раствора анестетика берут иглы диаметром 0,9—1,1 мм.

Если анестезию проводят через катетер, то используют иглы диаметром 1,25 мм. Сначала иглу продвигают под углом примерно 30—40° к фронтальной плоскости. Указательный и большой палец осязаемой руки, располагающиеся на крестцовых рожках, препятствуют случайному соскальзыванию иглы в подкожную жировую клетчатку. Иглу медленно продвигают до момента прохождения крестцово-копчиковой связки, что ощущается по внезапно прекращающемуся сопротивлению. После этого угол продвижения иглы уменьшается примерно до 10—15°. Если конец иглы упирается в кость, то ее подтягивают и при дальнейшем краниальном продвижении угол наклона по отношению к фронтальной плоскости еще больше уменьшают. Иглу не следует вводить далее S<sub>II</sub> во избежание прокола дурального мешка. Это контролируют, учитывая глубину продвижения иглы в крестцовом канале после прокола мембраны не более чем на 4—4,5 см, а также путем извлечения мандрена и прикладывания его снаружи (рис. 57). По месторасположению конца иглы относительно «линии запрета».

Если спинномозговая жидкость не выделяется, то иглу 2 раза поворачивают на 90°, после чего подсоединяют шприц и проводят аспирационную пробу. Если наблюдается вытекание спинномозговой жидкости, то каудальную анестезию производить не следует. Если вытекает кровь, то положение иглы меняют до тех пор, пока не будет определено ее внесосудистое расположение. Положение иглы может считаться правильным, если при введении 3 мл воздуха не ощущается сопротивления его инъекции и отсутствует подкожная крепитация.

При длительной каудальной анестезии через иглу вводят катетер, который стараются продвинуть на 0,5—1 см за плоскость среза иглы. Придерживая катетер, приступают к осторожному извлечению иглы. Место выхода катетера обкладывают стерильными салфетками (очень удобны не полностью рассеченные по середине салфетки — «штанишки»), которые укладывают послойно навстречу

**Рис. 57.** Контроль глубины положения иглы при каудальной анестезии.



друг другу и фиксируют бактерицидным пластырем. Затем катетер выводят на живот или через плечо в подключичную область, фиксируя его полосками липкого пластыря. После повторной аспирационной пробы вводят тестдозу: 4 мл 1—2% раствора ксикаина или тримекаина либо 3 мл 0,5% раствора бупивакаина и т. д. Если по истечении 5 мин спинномозговая анестезия не наступает, то общую

дозу раствора анестетика с адреналином доводят примерно до 20 мл. Эффект правильной каудальной анестезии первоначально выражается в ослаблении анального рефлекса, а затем гипалгезии промежности, появлении ощущения тепла в стопах и на дистальных участках бедер.

**Осложнения.** Тяжелые осложнения, возникшие в первые 30 мин (общая токсическая реакция, тотальный спинальный паралич, распространенная перидуральная анестезия), протекают так же, как осложнения при эпидуральной анестезии, и требуют такого же лечения. Так, D. Мооге и соавт. (1978) указывают, что частота тотального спинального паралича при каудальной анестезии составляет 0,014%.

При расположении отверстия крестцового канала в S<sub>1</sub> расстояние между ним и дуральным мешком может уменьшаться. В связи с близостью места пункции к анальной области должна быть повышена настороженность в отношении инфекции.

**Транссакральное обезболивание.** Несмотря на скепсис по отношению к этому виду анестезии в начале 20-х годов, в последние 10 лет он снова применяется в анестезиологии

как дополнение или замена каудальной анестезии. При надобности усилить действие каудального блока или в случае невозможности выполнить последний иглу легко ввести через второе крестцовое отверстие. Оно находится на 1,5—2 см медиальнее и каудальнее задней верхней ости подвздошной кости. Производят подкожную и надкостничную инфильтрационную анестезию. Под прямым углом к крестцу вводят тонкую, средней длины иглу (марка 0770) с резиновым метчиком. После контакта с дорсальной поверхностью крестца меркер располагается на расстоянии 1,5 см от поверхности кожи. Концом иглы находят второе дорсальное крестцовое отверстие и вводят туда иглу на отмеченную глубину (1,5 см).

**Доза.** Уровень аналгезии определяется объемом раствора местного анестетика, введенного при сакральной анестезии.

<i>Объем, мл</i>	<i>Высота анестезии</i>
10	SII
20	Lv
25	LII
30	TXI
40	TVIII
50	TVI
60	TIv

Глубина анестезии зависит от концентрации анестетика.

## РЕГИОНАРНОЕ ОБЕЗБОЛИВАНИЕ В АКУШЕРСТВЕ

### ПАРАЦЕРВИКАЛЬНАЯ БЛОКАДА

При парацервикальной блокаде введение местного анестетика в области бокового свода практически исключает боли вследствие сокращений матки и при раскрытии ее шейки. Таким образом, блокада обеспечивает безболезненное проведение I периода родов. Ее часто комбинируют с блокадой полового нерва в конце этого периода.

**Анатомия.** Боль, вызванная сокращением матки, расширением ее нижнего сегмента и раскрытием шейки, опосредована преимущественно симпатической нервной системой. Боль передается в направлении шейки по маточному




сплетению, которое анастомозирует с крупными нервными узлами, располагающимися по боковым поверхностям верхней части влагалища и отходящими от внутреннего и нижнего отделов нижнего подчревного сплетения. От брюшной и тазовой части пограничного ствола к подчревным сплетениям идут соединительные ветви. В конечном счете болевые импульсы достигают спинного мозга по соединительным ветвям и нервам, отходящим от Т<sub>XI</sub> и Т<sub>XII</sub>.

**Показания.** Аналгезия в течение I периода родов в комбинации с блокадой полового нерва — для безболезненного проведения II и III периодов родов при наложении вакуумного экстрактора и полостных акушерских щипцов, расширение шейки матки при выскабливании полости матки.

**Противопоказания.** Помимо общих, имеются противопоказания со стороны матери (кровотечение в родах) и плода (повышенная группа риска — выпадение пуповины, преждевременная отслойка плаценты, сахарный диабет, многоводие, хроническая внутриутробная гипоксия плода).

**Техника.** Наиболее целесообразно проведение этой блокады при активной родовой деятельности, раскрытии маточного зева на 5—6 см у впервые рождающих и 3—5 см у повторнородящих. Благодаря применению специальной конструкции игл с направителем-ограничителем (рис. 58), в частности иглы Кобака, ее техника значительно упростилась.

Роженица находится в гинекологическом положении, влагалище и кожу промежности обрабатывают бактерицидным раствором. Указательным и средним пальцами левой руки гильзу-направитель устанавливают в боковом своде влагалища в положении на 3—4 ч. Конец гильзы должен быть направлен краниально, латерально и дорсально. После этого в направитель вводят иглу, насаженную на шприц, наполненный раствором местного анестетика. Кончик иглы не должен выходить из направляющего устройства более чем на 4 мм (рис. 59). Это максимально допустимая глубина вкола иглы в слизистую оболочку влагалища. После аспирационной пробы во избежание внутрисосудистой инъекции вводят раствор местного анестетика. Эту блокаду повторяют на противоположной стороне в положении на 9—8 ч по отношению к шейке матки (рис. 60). Чтобы избежать высокой начальной концентрации анестетика в крови, что может быть следствием быстрого одновременного всасывания с обеих сторон, необходимо сделать интервал между блокадами.



58



59

Рис. 58. Направитель ХНИИОТ и игла для парацервикальной блокады и блокады полового нерва.

Рис. 59. Игла в направителе для парацервикальной блокады (высота выстояния 4 мм).

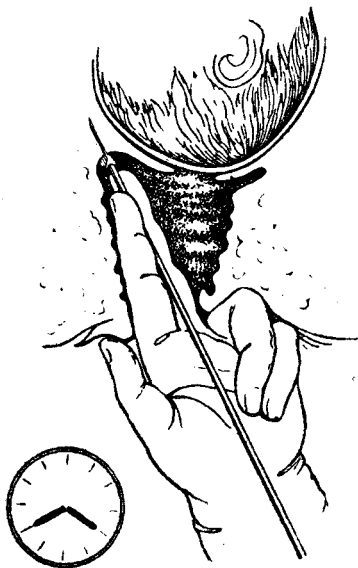

Рис. 60. Парацервикальная блокада.

**Дозы и выбор местного анестетика.** К растворам местного анестетика желательно добавлять адреналин. Должна быть использована низкая концентрация вазоконстриктора (1 : 400 000). Указанную концентрацию получают путем добавления 1 капли официального раствора адреналина (1 : 1000) к 40 мл раствора анестетика. С каждой стороны вводят по 5 мл полученной смеси. Новокаин применяют в виде 2% раствора. Он обеспечивает обезболивание на 40—45 мин. Ксикаин, тримекаин и прилокаин в 0,5—1% концентрации вызывают анестезию продолжительностью от 60 до 90 мин. Бупивакаин в 0,25% концентрации снимает боли на 2<sup>1</sup>/<sub>2</sub> ч.

**Осложнения.** Быстрое всасывание из рыхлой околоматочной клетчатки (чаще просмотренное внутрисосудистое введение раствора) может привести к высокой концентрации анестетика в крови и общим токсическим проявлениям. В этих случаях применяют ингаляцию кислорода, седуксен (5—10 мг внутривенно). При развитии судорог вводят сукцинилхолин (субапноэтические дозы при вспомогательном дыхании или обычные дозы при проведении ИВЛ). Применение с целью пролонгирования действия местного анестетика относительно больших количеств адrenalина увеличивает длительность родов и может вызвать внутриутробную гипоксию плода. По этим же соображениям при общей токсической реакции следует избегать введения барбитуратов.

При передозировке местного анестетика примерно через 5 мин после введения у плода возникает брадикардия. Н. Mainpenken (1976) рекомендует проводить при этом токолиз с  $\beta$ -симпатомиметиками. При лечении умеренной брадикардии плода достаточно ингаляции кислорода и укладки роженицы на левый бок. При брадикардии плода роды форсировать не следует, так как внутриматочно плод быстрее выходит из депрессии, чем после прекращения плацентарного обмена. В тяжелых случаях гипоксии плода прибегают к кесареву сечению.

Несмотря на изложенное выше, клинические наблюдения показывают правомерность широкого применения данного метода опытными акушерами и анестезиологами [Matthissen H., Beck L., 1982].

### БЛОКАДА ПОЛОВОГО НЕРВА

Выключение полового нерва ведет к обезболиванию в области нижней трети влагалища, вульвы и промежности. Это позволяет безболезненно проводить период изгнания и окончания родов. Свыше 50 лет данный метод применяется при родовспоможении. Частота и степень тяжести материнских осложнений незначительны. Прямое отрицательное влияние на плод не наблюдается [Klöck T. et al., 1972]. Все это привело к широкому распространению метода [Apgar V., 1957; Beck L., 1968; Strockhausen H., 1972; Bonica J., 1978; Crawford J., 1978; Englesson S., 1979].

**Анатомия.** Половое сплетение анастомозирует с симпатическим стволом. Самой крупной его ветвью является половой нерв ( $S_{II}$ — $S_{IV}$ ). Он выходит из полости малого таза через медиальный отдел подгрушевидного отверстия вме-

сте с внутренними половыми сосудами, затем огибают сзади седалищную ость, крестцово-остистую связку и проникает в седалищно-прямокишечную ямку. Здесь он делится на промежностные и нижние прямокишечные нервы. Заканчивается половой нерв, переходя в нерв клитора. Половой нерв является основным чувствительным нервом промежности. Перианальная часть промежности и большие половые губы у задней спайки также иннервируются промежностными ветвями заднего кожного нерва бедра. Передняя часть больших половых губ дополнительно иннервируется чувствительными ветвями подвздошно-пахового и бедренно-полового нервов. Наиболее удобно блокировать половой нерв на седалищной ости. Могут быть использованы два метода — промежностный и трансвагинальный.

**Показания.** Облегчение боли в течение II периода родов, когда травмируются влагалище и промежность. Родоразрешение при помощи акушерских щипцов. Эпизиотомия и зашивание эпизиотомной раны и разрыва промежности. Если выполняется парацервикальная блокада, то возможны вакуумная экстракция плода или роды при помощи полостных акушерских щипцов. Однако в таких случаях необходимо избегать передозировки местного анестетика.

**Противопоказания.** Общие для местной анестезии. Если известно, что больной сверхчувствителен к определенному типу местных анестетиков, например эфирному, то можно применять препараты других структур, в частности амидного типа.

**Техника.** Промежностный способ. Больная лежит на спине с согнутыми и разведенными коленями, упираясь ступнями. Дезинфицируют кожу промежности. Определяют место вкола иглы на середине между дорсальной спайкой влагалища и седалищным бугром (рис. 61). Через тонкую иглу создают «лимонную корку». Указательным пальцем одной руки вагинально или ректально пальпируют седалищный бугор. Затем через «лимонную корку» вводят иглу длиной 10—12 см, конец которой указательным пальцем направляют к седалищному бугру. Медиальнее последнего в седалищно-прямокишечную ямку вводят 5—10 мл анестетического раствора. Затем иглу подтягивают и направляют к седалищной ости, перфорируют крестцовую связку. Снова инъецируют 5 мл анестезирующего раствора. При такой технике, помимо полового нерва, блокируются промежностные ветви заднего кожного нерва бедра. Аналогичным способом выполняют анестезию на противоположной стороне. При введении раствора местного

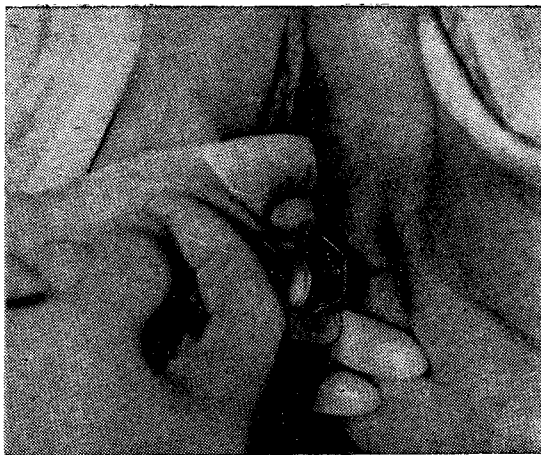

Рис. 61. Промежностная блокада полового нерва у женщины.

анестетика повторно ставят аспирационную пробу. Для полной анестезии всей промежности необходимо подкожно слабым раствором анестетика инфильтрировать верхнебоковые отделы больших половых губ в направлении лобка с обеих сторон. К раствору анестетика добавляют раствор адреналина 1 : 200 000.

Трансвагинальный способ. Используют канюлю-направитель — ограничитель как для парацервикальной блокады. Разница заключается в том, что при данном виде анестезии кончик иглы должен выступать на 10 мм (рис. 62).

Роженица находится в гинекологическом положении. Промежность и влагалище обрабатывают бактерицидным раствором. Указательный и средний палец одной руки вводят во влагалище: прощупывают седалищную ость и крестцово-остистую связку (рис. 63). Между средним и указательным пальцами канюлю с выступающим концом иглы подводят непосредственно к связке, рядом с седалищной остью. Затем проталкивая иглу вперед через направляющее устройство, прокалывают боковую стенку влагалища и связку. Прикосновение к нерву вызывает ощущение иррадиации в соответствующие зоны. Конец иглы находится на глубине 10 мм от слизистой оболочки влагалища. Вводят 10 мл раствора анестетика с добавлением раствора



Рис. 62. Игла в направителе для трансвагинальной блокады полового нерва (высота выступа 10 мм).

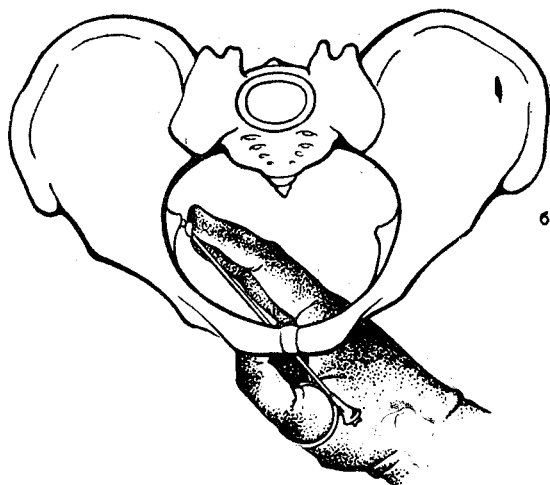
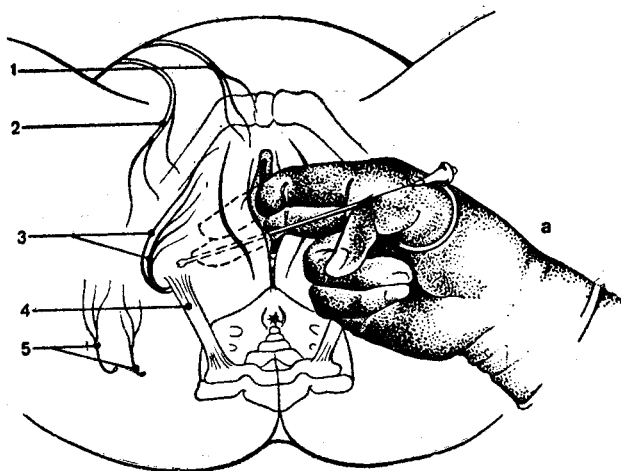


Рис. 63. Трансвагинальная пудендус-блокада.

а — схематическое изображение спереди; б — проекция сверху; 1 — подвздошно-паховый нерв; 2 — бедренно-половой нерв; 3 — половой нерв; 4 — крестцово-остная связка; 5 — половые ветви наружного кожного нерва бедра.

адреналина 1 : 200 000. Из-за близости к половым нерву, артерии и вене аспирационную пробу повторяют. Если засасывается кровь, то конец иглы нужно слегка переместить. Выполнение этой меры безопасности облегчается при пользовании шприцем с кольцами на цилиндре и поршне. Анестезию производят с двух сторон.

**Выбор анестетика.** Поскольку блокаду полового нерва осуществляют непосредственно в конце I периода родов, можно не учитывать клинически значимое подведение местных анестетиков к плоду. Однако в интересах максимальной безопасности матери нужно стремиться к низкой дозе и стандартному добавлению раствора адреналина (1 : 200 000) к обезболивающему раствору. Лидокаин и прилокаин применяют в виде 1% раствора по 10 мл с каждой стороны. Тримекаин используют в таком же объеме, но в 1,5% концентрации. Новокаин мало пригоден для этой анестезии: вводят 2% раствор по 5 мл с каждой стороны, т. е. его можно применять только при трансвагинальном способе. Поскольку бупивакаин обеспечивает анестезию на несколько часов (0,5% раствор по 10 мл с каждой стороны), пудендус-блокаду им можно выполнять при раскрытии маточного зева на 6—8 см. 0,25% раствор бупивакаина не обеспечивает должной анестезии. Отрицательного влияния на плод бупивакаина в 0,5% концентрации не зарегистрировано. При обычных спонтанных родах пудендус-блокада вытеснила наркоз. Она дает возможность роженице активно провести II период родов. Опасность общего наркоза для матери и ребенка больше. При преждевременных родах пудендус-блокада позволяет произвести эпизиотомию с целью щадящего прохождения головки.

**Осложнения.** При промежностном способе известны редкие случаи местных инфекций в связи с проколом прямой кишки. Общие токсические реакции организма наблюдаются при внутрисосудистом введении растворов местных анестетиков. При проколе сосудов могут возникнуть гематомы в ягодичной области и верхней трети бедра.

### ЭПИДУРАЛЬНАЯ, КАУДАЛЬНАЯ И СПИННОМОЗГОВАЯ АНЕСТЕЗИЯ

При поэтапном распространении болей показан двухкатетерный метод эпидуральной анестезии, предложенный J. Cieland (1949). Первый катетер вводят в каудальном направлении на уровне T<sub>XI</sub>—T<sub>XII</sub>, а второй — из сакрального отверстия или на уровне L<sub>V</sub>—S<sub>I</sub>. В последнем случае

катетер также продвигают в каудальном направлении. В период раскрытия шейки матки боли исключаются путем введения обезболивающего раствора через краниальный, а в период изгнания — через каудальный катетер. Кроме больших достоинств, данный метод имеет и ряд недостатков, которые не позволяют применять его широко и повсеместно: 1) большая потеря времени даже при проведении опытным специалистом; 2) краниальная пункция на уровне спинного мозга; 3) введение пробной дозы через второй катетер ненадежно, поскольку выполняется на фоне гипостезии или анестезии, полученной через первый катетер.

Если при эпидуральной анестезии катетер вводят в поясничной области, то наилучшие результаты отмечаются в тех случаях, когда глубина обезболивания регулируется дозой анестетика. Малые дозы анестетика дают достаточный эффект обезболивания при сохранении возможности роженицы участвовать в родовой деятельности. При бескатетерной технике перидуральной анестезии и каудальной анестезии мышечная релаксация в области тазового дна наступает в период раскрытия шейки матки. Если внезапно возникает потребность в кесаревом сечении, то оно может быть проведено при наличии катетера в перидуральном пространстве без изменения техники обезболивания.

Эпидуральная анестезия с катетером более безопасна, чем перидуральная анестезия, осуществляемая путем однократного введения обезболивающего раствора. Так, J. Crawford (1982) на 17 000 анестезий при родовспоможении с применением катетера ни разу не наблюдал каких-либо серьезных осложнений (тотальный или субтотальный спинальный паралич, общая токсическая реакция), в то время как на 14 000 родов, проведенных под эпидуральной анестезией при однократном введении анестетика, осложнения встретились 11 раз. Это следствие того, что при однократной инъекции время между введением тест-дозы и терапевтической дозы у беспокойных рожениц или имеющих выраженные родовые схватки ограничено примерно 5 мин. Кроме того, дозы анестетика, вводимые фракционно через катетер, меньше, чем при однократной пункции. Характеризуя каудальную анестезию применительно к родоразрешению, следует отметить два обстоятельства:

1) восстановление чувствительности идет от верхнепоясничной области к каудальной, т. е. в том же направлении, что и мышечные сокращения при родах;

2) риск перфорации твердой оболочки головного мозга значительно меньше, чем при поясничной или грудной ане-



тезии. Однако следует помнить об опасности повреждения прямой кишки матери или головки плода.

Спинальная анестезия должна применяться при обычном течении родов только с целью получения «седлового блока». Поскольку последний может быть достигнут применением более безопасной пудендус-анестезии, показания к спинномозговому обезболиванию в акушерстве крайне ограничены. Кроме того, следует учитывать наблюдающуюся после спинномозговой анестезии головную боль.

Каудальная анестезия мало пригодна для кесарева сечения, поскольку в этих случаях требуется большое количество раствора местного анестетика. Однако к этому методу прибегают тогда, когда показано регионарное обезбоживание и по техническим причинам невозможно осуществить поясничную эпидуральную или спинномозговую анестезию.

При кесаревом сечении спинномозговая анестезия в отличие от эпидуральной имеет преимущества (более короткий скрытый период, большая простота выполнения, лучшая миорелаксация и отсутствие опасности общетоксической реакции). Негативная сторона этого метода — опасность резкого падения артериального давления.

Рассмотренные нами методы регионарной анестезии занимают прочное место в родовспоможении и при правильной технике выполнения и соответствующих показаниях приносят существенную пользу матери и ребенку. Более частое, чем раньше, применение центрального регионарного обезбоживания в акушерстве на протяжении последних двух десятилетий является следствием его достоинств:

- 1) мать остается в сознании и принимает активное участие в родоразрешении;
- 2) отсутствует опасность аспирации желудочного содержимого;
- 3) нет медикаментозной депрессии жизненно важных центров как у матери, так и у плода;
- 4) применение катетера позволяет тщательно регулировать как продолжительность, так и глубину обезбоживания и при возникновении показаний к оперативному родоразрешению проводить его без изменения техники анестезии;
- 5) перенос места приложения воздействия анестетика с головного мозга (центральный анальгетик, наркотическое средство) на более отдаленный и безопасный участок (спинной мозг и начало спинных нервов).

В то же время для центральной регионарной анестезии

необходима соответствующая подготовка врача. При умелом использовании техники возможно развитие серьезных осложнений.

**Показания** к применению центрального регионарного обезболивания: 1) боли (родовые схватки, роды, акушерское оперативное пособие); 2) ригидность шейки матки; 3) опасность для матери (сердечно-легочная патология, нарушения обмена веществ и т. д.); 4) опасность для плода.

**Противопоказания:** 1) недостаточная компетентность врача в технике обезболивания, его проведении и лечении осложнений; 2) повышенная кровоточивость; 3) инфекция в зоне введения иглы, катетера; 4) гиповолемия (кровопотеря, сепсис); 5) отказ роженицы.

При проведении рассматриваемых видов обезболивания, помимо соблюдения общих правил (поддерживающая внутривенная анестезия, постоянный контроль за анестезируемым), необходимо предусмотреть возможность длительного пребывания роженицы в положении на левом боку для профилактики синдрома сдавления нижней полой вены.

## ПРОВОДНИКОВОЕ ОБЕЗБОЛИВАНИЕ И ШОК

На значение нервно-болевого фактора в этиопатогенезе травматического шока указывают Л. Н. Веселкин (1937), А. В. Вишневский (1956), И. Р. Петров (1962), Г. Д. Шушков (1967), Р. Уотсон-Джонс (1972), E. Gers-teuer и E. Jasargil (1978) и др. В связи с этим обосновано предложение для профилактики шока при повреждении конечностей применять проводниковую анестезию. Эта идея была выдвинута G. Crile еще в 1897 г.

А. В. Вишневский по этому поводу указывал: «...Новокаиновая блокада является, пожалуй, лучшей из всех известных средств предупреждения шока» (1947). По его мнению, предпочтительнее анестезировать нервные стволы не непосредственно, а методом футлярного блока.

А. В. Барский (1949) отмечает, что блокада седалищного и бедренного нервов у раненных в нижнюю конечность приводит к повышению артериального давления, в тем большей степени, чем тяжелее шок (в среднем максимальное артериальное давление повышается на 22 мм рт. ст.). Аналогичные данные при анестезии плечевого сплетения получены Т. А. Ревенко (1954). На эффективность блокады плечевого сплетения как противошоко-

вого средства указывают также В. Я. Шлапоберский, М. Ю. Глезер (1943), А. П. Надеин (1945), Н. И. Соколов (1945), J. Wopisa и соавт. (1949) и др.

М. И. Шрайбер в руководстве по реанимации, изданном под редакцией А. Н. Беркутова (1967), неоднократно подчеркивает необходимость блокады нервов при лечении терминальных состояний, развивавшихся в результате повреждений конечностей.

Проведенные в ХНИИОТ (1977) специальные наблюдения подтвердили эффективность проводниковой анестезии у травмированных в состоянии шока. При шоке I степени проводниковая блокада без каких-либо дополнительных мероприятий нормализует артериальное давление и частоту сердечных сокращений. Через 10—15 мин после блокады артериальное давление повышается на 10—20 мм рт. ст. При шоке II степени для получения такого же эффекта требуется сочетание проводникового обезболивания с инфузионной терапией. При шоке III степени клинические позитивные сдвиги наблюдаются только в случае сочетания блокады со специальным комплексным лечением, в частности оксигенацией больного, ганглионарной блокадой, медикаментозной и усиленной инфузионной терапией.

Таким образом, блокада, первоначально лечебная, становится хирургической анестезией. Гипотонический эффект проводниковой анестезии не наблюдается, если учитывается повышенная чувствительность больных в состоянии шока к местным анестетикам и максимально допустимая доза последних снижается на 15—20%. Отрицательные высказывания отдельных авторов [Atkins A., 1937; Trueta J., 1947] относительно проводниковой анестезии у тяжело раненных следует, очевидно, объяснить передозировкой 2% раствора новокаина в связи с отсутствием в то время более действенных анестетиков.

Повседневные запросы практического здравоохранения требуют расширения показаний к проводниковому обезболиванию у больных с повреждениями конечностей, находящихся в состоянии шока. В то же время при множественных травмах предпочтение следует отдать наркозу. При этом проводниковое обезбоживание может играть вспомогательную роль.

## СПИСОК ЛИТЕРАТУРЫ

- Александров М. С.* Перидуральная анестезия в гинекологической практике.— В кн.: Актуальные вопросы обезболиваний. М., 1957, вып. 1, с. 222—260.
- Атясов Н. И.* Применение внутрикостной анестезии в амбулаторной хирургии/Под ред. Б. В. Парина.— Горький, 1958.
- Барский А. В.* Методические разработки по применению проводниковой анестезии при операциях на конечностях.— Куйбышев, 1969.
- Блинов Н. И.* Внутрикостная местная анестезия.— Сов. мед., 1951, № 10, с. 10—32.
- Вайсблат С. Н.* Местное обезбоживание при операциях на лице, челюстях и зубах.— Киев: Госмедиздат УССР, 1962.
- Вишневский А. В.* Местное обезбоживание по методу ползучего инфильтрата.— М.: Медгиз, 1956.
- Вишневский А. В.* Местная анестезия при обезболивании родов.— М.: Медгиз, 1936.
- Войно-Ясенецкий В. Ф.* Очерки гнойной хирургии.— 3-е изд.— Л.: Медгиз, 1956.
- Гискин Я. С.* Внутривенная, локальная анестезия.— В кн.: Сборник научных трудов Ленинград. окружного военного госпиталя.— Л., 1946, с. 29—40.
- Дарбинян Т. М.* Достижения отечественной анестезиологии и реаниматологии.— Анест. и реаниматол., 1977, № 5, с. 3—7.
- Изотов И. П.* Перидуральная анестезия в хирургии, гинекологии и урологии.— М.: Медгиз, 1953.
- Исаков Ю. Ф.* Внутривенная и внутрикостная анестезия при операциях на конечностях у детей.— М.: Медгиз, 1960.
- Крупко И. Л., Воронцов А. В., Ткаченко С. С.* Внутрикостная анестезия.— 2 изд.— Л.: Медицина, 1969.
- Кузин М. И., Харнас С. Ш.* Местное обезбоживание.— М.: Медицина, 1982.
- Лопаткин Н. А., Рубинов Д. М.* Эпидурально-сакральная анестезия в урологии.— Ташкент: Медицина, 1969.
- Лунд П. К.* Перидуральная анестезия: Пер. с англ.— М.: Медицина, 1975.
- Муразян Р. И.* Внутрикостное обезбоживание при огнестрельных ранениях конечностей.— М.: Медгиз, 1960.
- Надеин А. П.* К применению анестезии плечевого сплетения при обработке огнестрельных переломов плеча.— Вестн. хир., 1945, № 1, с. 58—59.
- Павлова З. В.* Длительная перидуральная анестезия в онкологии.— М.: Медицина, 1976.
- Пасторова Я.* Осложнения при использовании местноанестезирующих средств.— В кн.: Реанимация. Прага, 1968, с. 385—396.

- Пащук А. Ю. Надключичная анестезия плечевого сплетения.—Вестн. хир., 1966, № 5, с. 71—74.
- Пащук А. Ю. Проводниковая анестезия конечностей в современной анестезиологии.—Ортопед. травматол., 1974, № 4, с. 82—86.
- Пащук А. Ю. Использование проводникового обезболивания при ранениях конечностей на этапах медицинской эвакуации: Метод рекомендации. М., 1977.
- Пащук А. Ю. Профилактика и лечение осложнений при местной анестезии: Метод. рекомендации.—Харьков, 1982.
- Пащук Г. А. Профилактика и лечение осложнений проводниковой анестезии. Автореферат дисс., 1983, Харьков.
- Персианинов Л. С., Умеренков Г. П. Обезболивание при акушерских и гинекологических операциях.—М.: Медгиз, 1965.
- Поляков В. А., Хромов Б. М. Хирургическая помощь на этапах эвакуации медицинской службы гражданской обороны.—М.: Медгиз, 1969.
- Русинов Е. М. Проводниковая анестезия при повреждениях кисти в условиях амбулатории.—М.: Медгиз, 1975.
- Рывлин Б. Я. Прямая местная внутривенная анестезия на конечностях.—Хирургия, 1947, № 6, с. 10—20.
- Фриновский В. С. Регионарная анестезия при гинекологических операциях.—М.: Медгиз, 1963.
- Шаак В. А., Андреев Л. А. Местное обезболивание в хирургии.—М.—Л.: Гос. изд., 1928.
- Шафира Л. Э. О показаниях, технике и механизме действия местной внутривенной анестезии.—Хирургия, 1946, № 8, с. 3—11.
- Шлапоберский В. Я., Глезер М. Ю. Анестезия плечевого сплетения на шее.—Хирургия, 1943, № 7, с. 32—35.
- Шуляк Г. М. Анатомические обоснования внутрикостного новокаинового обезболивания на конечностях.—Вестн. хир., 1952, № 5, с. 77.
- Щелкунов В. С. Перидуральная анестезия.—Л.: Медицина, 1976.
- Юдин С. С. Спинально-мозговая анестезия. История основания, техника и клиническая оценка метода и его применения.—Серпухов, 1925.
- Adriani J. Techniques and procedures of anesthesia.—3-rd. ed.—Springfield, 1964.*
- Apgar V. Pudendal block.—Anesth. Analg., 1957, vol. 30, p. 17—18.*
- Appraisal of current concepts of anesthesiology: venous regional block: techniques for induction.—St. Louis: Mosby, 1968.*
- Auberger H. G. Praktische Lokalanästhesie.—Stuttgart, 1967.*
- Beck L., Albrecht H. Analgesie und Anästhesie in der Geburtshilfe.—Stuttgart, 1982.*
- Bened G. Anästhesie.—In: Poliklinische Chirurgie. Jena, 1968, S. 21—53.*
- Bonica J. J. The management of pain.—Philadelphia: Lee a. Febiger, 1954.*
- Bonica J. J. Obstetric complications in clinical anaesthesia.—Philadelphia: Davis, 1965.*
- Bonica J. J. Obstetric analgesia and anaesthesia.—Amsterdam, 1980.*
- Braun H. Die örtliche Betäubung, ihre wissenschaftlichen Grundlagen und praktische Anwendung.—Leipzig, 1921.*
- Bromage P. Epidural anaesthesia.—Anesthesia Rounds, 1972, vol. 3, N 6, p. 1—19.*
- Burnham P. P. Regional block of the great nerves of the upper arm. Anesthesiology, 1958, vol. 19, p. 281—284.*

- Catchlove R. F.* The influence of CO<sub>2</sub> and pH on local anaesthetic action.—*J. Pharmacol. exp. Ther.*, 1972, vol. 181, p. 298—299.
- Cieland J. G.* Continuous peridural and caudal analgesia in surgery and early ambulation.—*Northwest Med.*, 1949, vol. 48, N 1, p. 26—34.
- Collins V. J.* *Fundamental of nerve blocking*.—Philadelphia, 1960.
- Crawford J. S.* *Principles and practice of obstetric anaesthesia*.—Oxford: Blackwell, 1978.
- Crawford J. S.* *Obstetric analgesia and anaesthesia*.—New York: Churchill Living. Stone, 1982.—154 p.
- Curbelo M. M.* Continuous peridural segmental anesthesia by means of an urethral catheter.—*Anasth. Analg.*, 1949, vol. 28, p. 12—13.
- Dhuner K.* Die Nervenblockaden am Unterarm.—In: *Die peripheren Leitungsanästhesien*. Stuttgart, 1974, S. 38—47.
- Dogliotti A. M.* A new method of block anesthesia: segmental peridural spinal anesthesia.—*Amer. J. Surg.*, 1933, vol. 20, p. 107—109.
- Englsson S.* Paracervical block, pudendal nerve block.—In: *E. Eriksson. Illustrated handbook in local anaesthesia*. London, 1979, p. 96—100.
- Englsson E.* Lumar epidermal anaesthesia.—In: *E. Eriksson. Illustrated handbook in local anaesthesia*. London, 1979, p. 125—132.
- Eriksson E.* *Illustrated handbook in local anaesthesia*.—London, 1979.
- Fischer G.* *Die örtliche Betäubung in der Zahnheilkunde*. 10-te Aufl.—Leipzig, 1955.
- Fruhstorfer H.* Physiologische Grundlage der Nerven. blockade.—In: *Die peripheren Leitungsanästhesie*. Stuttgart, 1974, S. 1—9.
- Gordh T.* Spinal Anaesthesia.—In: *E. Eriksson. Illustrated handbook in local anaesthesia*. London, 1979, p. 116—124.
- Gutierrez A.* Anesthesia metamerica peridural.—*Rev. Chir. Buenos Aires*, 1932, vol. 12, p. 665—666.
- Hempel V., Baur H.* *Regionalanästhesie für Schulter Arm und Hand*.—München, 1982.
- Hingson R. A., Southworth J. L.* Continuous caudal anesthesia.—*Amer. J. Surg.*, 1942, vol. 52, p. 92.
- Jong R. H. de, Bonica J.* Mixtures of local anesthetics are more toxic than the parent drugs.—*Anesthesiology*, 1981, vol. 54, N 5, p. 177—181.
- Killian H.* *Lokalanästhesie und Lokalanästhetica*.—Stuttgart: Thieme Verl., 1979.
- Klingenström P.* The effect of ergotamine on blood pressure, specially in spinal anaesthesia.—*Acta anaesth. scand.*, 1960, Suppl. 4.
- Lee J. A.* Regional analgesia.—In: *Recent advances in anaesthesia und analgesia*. London, 1967, p. 69—89.
- Löfström B., Thalin L.* Procedures for objective evaluation of nerve block.—*Acta anaesth. scand*, 1965, vol. 9, p. 213—215.
- Lund P. C.* Peridural anaesthesia — a review of 10 000 administrations.—*Acta anaesth. scand.*, 1963, vol. 6, p. 143—159.
- Macintosh R., Mushin W.* *Örtliche Betäubung: Plexus brachialis*.—Berlin, 1967.
- Matthiessen H., Beck L.* Transvaginal Leitungsanästhesien.—In: *Beck L., Albrecht H. Analgesie und Anästhesie in der Geburtshilfe*. Stuttgart, 1982, S. 89—98.
- Meinrenken H., Rüther K., Stockhausen H.* *Transvaginale Leitungsanästhesien in ihrer praktischen Anwendung*.—*Gynäkologe*, 1976, Bd 9, S. 193—198.
- Methoden der pharmakologischen Geburtserichterung und Uterus — Relaxation/Hrsg. H. Jung*.—Stuttgart: Thieme Verl., 1972.—194 S.
- Moore D., Bridenbaugh L., Thompson G. et al.* A study of 11 080 regio-

- nal blocks for surgical, obstetrical, diagnostic and therapeutic procedures using Bucivacin as the local anesthetic agent.—*Anesth. Analg.*, 1978, vol. 57, p. 42—53.
- Nolte H.* Die Wirkungszeiten der verschiedenen Lokalanästhetics am peripheren Nerv.— In: *Die peripheren Leitungsanästhesien*. Stuttgart, 1974, S. 10—15.
- Nolte H.* Zum Risiko der Regionalanästhesie.— *Anästh. Analg. Wiederb.*, 1978, Bd 13, N 5, S. 351—355.
- Pitkin G. P.* Conduction anesthesia.— Philadelphia: J. B. Lippincott Co., 1964.
- Schulte-Steinberg O.* Die Beeinflussung der Wirkungszeiten von Lokalanästhetica unter Einwirkung von CO<sub>2</sub>.— In: *Die peripheren Leitungsanästhesien*.— Stuttgart, 1974, S. 16—22.
- Schulte-Steinberg O.* Vorzüge der Regionalanästhesie gegenüber Allgemeinanästhesie.— In: *Regionalanästhesie*/Hrsg. H. Albrecht. Stuttgart, 1981, S. 5—13.
- Smith R. M.* Anesthesia for infants and children.— St. Louis: C. V. Mosby, 1960.
- Strasser R.* Lumbale Periduralanästhesie in der Geburtshilfe.— München, 1980.
- Strasser K., Albrecht S.* Die lumbale Peridural, die Kaudal -und Spinalanästhesie.— In: *Analgesie und Anästhesie in der Geburtshilfe*/Hrsg. L. Beck, H. Albrecht. Stuttgart, 1982, S. 99—122.
- Theiss D., Robbiel G., Theiss M., Gerbershagen H.* Experimentelle Bestimmung einer optimalen Elektrodenanordnung zur electrischen Nervenlokalistaion.— *Anaesthesist*, 1977, Bd 26, S. 411—417.
- Titze A.* Die Leitungsanästhesie in der Handchirurgie.— *Chir. Prax.*, 1962, Bd 6, S. 165—170.
- Wahlin A.* Block of branches of the mandibular nerve.— In: E. Eriksson: *Illustrated handbook in local anaesthesia*.— London, 1979, p. 71—76.

## REGIONAL ANESTHESIA

By A. Yu. Pashchuk

Moscow, Meditsina, 1987, 160 pp., illustr.

Readership: anesthesiologists, traumatologists, stomatologists, surgeons, obstetricians, gynecologists.

The book: gives an account of local anesthesia technique — regional anesthesia. Presents indications, technique and methods of regional anesthesia applied to various branches of medicine. Provides evaluation of current local anesthetics. Describes specific types of regional anesthesia (conduction, intravenous, intraosteal, cerebrospinal etc.) as well as major complications and their prevention.



## СОДЕРЖАНИЕ

Предисловие . . . . .	3
От автора . . . . .	4
Введение . . . . .	5
Развитие местного обезболивания . . . . .	8
<b>Общие вопросы регионарного обезболивания . . . . .</b>	<b>13</b>
Терминология . . . . .	13
Показания и противопоказания к применению регионарного обезболивания . . . . .	13
Общие правила выполнения регионарного обезболивания . . . . .	14
Местные анестетики . . . . .	15
Вспомогательные средства . . . . .	20
Премедикация . . . . .	21
Физиологические аспекты проводниковой анестезии . . . . .	24
Определение местоположения нервов методом электрости- муляции . . . . .	27
Профилактика и лечение осложнений . . . . .	30
<b>Проводниковое обезболивание при операциях на лице, челю- стях и зубах . . . . .</b>	<b>43</b>
Анатомия тройничного нерва . . . . .	43
Блокада узла тройничного нерва . . . . .	46
Блокада ветвей глазного нерва (надглазничный, надблоко- вый нервы) . . . . .	49
Блокада ветвей верхнечелюстного нерва . . . . .	51
Блокада ветвей нижнечелюстного нерва . . . . .	60
Проводниковая анестезия при внутриглазных операциях . . . . .	66
<b>Проводниковое обезболивание при операциях на ухе . . . . .</b>	<b>70</b>
<b>Анестезия шейного сплетения . . . . .</b>	<b>72</b>
<b>Проводниковое обезболивание при операциях на верхней ко- нечности . . . . .</b>	<b>75</b>
Анестезия плечевого сплетения . . . . .	75
Анестезия надлопаточного нерва . . . . .	82
Анестезия в области лучезапястного сустава . . . . .	84
Анестезия пальцев . . . . .	86
<b>Блокада межреберных нервов . . . . .</b>	<b>87</b>
<b>Проводниковое обезболивание при операциях на нижней конеч- ности . . . . .</b>	<b>93</b>
Анестезия седалищного нерва . . . . .	93
Блокада бедренного нерва . . . . .	97

Блокада наружного кожного нерва бедра . . . . .	99
Блокада запирающего нерва . . . . .	99
Анестезия в области коленного сустава . . . . .	100
Анестезия в нижней трети голени . . . . .	103
<b>Внутривенная регионарная анестезия . . . . .</b>	<b>105</b>
<b>Внутрикостная анестезия . . . . .</b>	<b>107</b>
<b>Спинальная анестезия . . . . .</b>	<b>111</b>
<b>Эпидуральная анестезия . . . . .</b>	<b>120</b>
<b>Каудальная анестезия . . . . .</b>	<b>131</b>
<b>Регионарное обезболивание в акушерстве . . . . .</b>	<b>136</b>
Парацервикальная блокада . . . . .	136
Блокада полового нерва . . . . .	139
Эпидуральная, каудальная и спинальная анестезия . . . . .	143
<b>Проводниковое обезболивание и шок . . . . .</b>	<b>146</b>
<b>Список литературы . . . . .</b>	<b>148</b>

## CONTENTS

<b>Preface</b> . . . . .	3
<b>Author's word</b> . . . . .	4
<b>Introduction</b> . . . . .	5
<b>Development of local anesthesia</b> . . . . .	8
<b>General issues of regional anesthesia</b> . . . . .	13
Terminology . . . . .	13
Indications and contraindications for use of regional anesthesia	13
General rules of regional anesthesia performance . . . . .	14
Local anesthetics . . . . .	15
Auxiliaries . . . . .	20
Premedication . . . . .	21
Physiological aspects of conduction anesthesia . . . . .	24
Electrostimulation detection of nerve location . . . . .	27
Prevention and treatment of complications . . . . .	30
<b>Conduction anesthesia in operations on the face, jaws and teeth</b>	43
Anatomy of the trigeminal nerve . . . . .	43
Block of the trigeminal ganglion . . . . .	43
Block of the ophthalmic nerve branches . . . . .	50
Block of the maxillary nerve branches . . . . .	51
Block of the mandibular nerve branches . . . . .	60
Conduction anesthesia in intraocular operations . . . . .	66
<b>Conduction anesthesia in operations on the ear</b> . . . . .	70
<b>Anesthesia of the cervical plexus</b> . . . . .	72
<b>Conduction anesthesia in operations on the upper extremity</b> . . . . .	75
Anesthesia of the brachial plexus . . . . .	75
Anesthesia of the suprascapular nerve . . . . .	82
Anesthesia of the radiocarpal articulation . . . . .	84
Anesthesia of the fingers . . . . .	86
<b>Block of the intercostal nerves</b> . . . . .	87
<b>Conduction anesthesia in operations on the lower extremity</b> . . . . .	91
Anesthesia of the sciatic nerve . . . . .	93
Block of the femoral nerve . . . . .	97
Block of the external cutaneous nerve of the thigh. . . . .	99
Block of the obturator nerve . . . . .	99

Anesthesia of the knee joint area . . . . .	100
Anesthesia of the lower third of the crus. . . . .	103
<b>Intravascular regional anesthesia . . . . .</b>	<b>105</b>
<b>Cerebrospinal anesthesia . . . . .</b>	<b>111</b>
<b>Epidural anesthesia . . . . .</b>	<b>120</b>
<b>Caudal anesthesia . . . . .</b>	<b>131</b>
<b>Regional anesthesia in obstetrics . . . . .</b>	<b>136</b>
Paracervical block. . . . .	136
Block of the genital nerve . . . . .	139
Epidural, caudal and cerebrospinal anesthesia . . . . .	143
<b>Conduction anesthesia and shock . . . . .</b>	<b>146</b>
<b>References . . . . .</b>	<b>148</b>

## МОНОГРАФИЯ

*Анатолий Юлианович Пащук*  
**Регионарное обезболивание**

Зав. редакцией *А. В. Блиссеева*  
Редактор *Ю. К. Квашин*  
Редактор издательства *Л. Д. Иванова*  
Оформление художника *Д. Н. Быкова*  
Художественный редактор *Т. К. Винокурова*  
Технический редактор *Н. А. Пошкребнева*  
Корректор *Н. П. Фокина*

**ИБ 3635**

Сдано в набор 05.11.86. Подписано к печати 26.02.87.  
Т-03676. Формат бумаги 84×108<sup>1</sup>/<sub>32</sub>. Бумага тип. № 2.  
Гарнитура литературная. Печать высокая. Усл.  
печ. л. 8,40. Усл. кр.-отт. 8,61. Уч.-изд. л. 8,30.  
Тираж 3000 экз. Заказ 1593. Цена 50 к.

Ордена Трудового Красного Знамени издательство  
«Медицина». 101000, Москва, Петроверигский пер., 6/8

Областная ордена «Знак Почета» типография  
им. Смирнова Смоленского облуправления изда-  
тельств, полиграфии и книжной торговли. 214000,  
г. Смоленск, проспект им. Ю. Гагарина, 2.